B 3 9015 00223 880 9
University of Michigan - BUHR

PROPERTY OF
University of Michigan Libraries
1817
ARTES SCIENTIA VERITAS

P9 ca

Centralblatt

für praktische

AUGENHEILKUNDE.

Herausgegeben von

Prof. Dr. J. Hirschberg, Geh. Med.-Rath, in Berlin.

Unter ständiger Mitwirkung der Herren Dr. ANCKE in München, Dr. BERGER in Paris, Prof. Dr. BIRNBACHER in Graz, Dr. BRAILEY in London, Prof. Dr. H. COHN in Breslau, Doc. Dr. CL. DU BOIS-REYMOND in Berlin, Dr. DAHRENSTAEDT in Herford, Doc. Dr. E. EMMERT in Bern, Prof. C. GALLENGA in Parma, Dr. GINSBERG in Berlin, Prof. Dr. GOLDZIEHER in Budapest, Dr. GORDON NORRIE in Kopenhagen, Prof. Dr. HORSTMANN in Berlin, Dr. ISSIGONIS in Smyrna, Prof. H. KNAPP in New York, Prof. Dr. KRÜCKOW in Moskau, Dr. KUTHE in Berlin, Dr. LANDAU in Coblenz, Prof. Dr. MAGNUS in Breslau, Surg. Capt. F. P. MAYNARD in Calcutta, Dr. MICHAELSEN in Görlitz, Dr. VAN MILLINGEN in Constantinopel, Dr. MOLL in Berlin, Prof. Dr. J. MUNK in Berlin, Dr. NEUBURGER in Nürnberg, Dr. PELTESOHN in Hamburg, Dr. PERGENS in Brüssel, Prof. PESCHEL in Frankfurt a. M., Dr. PURTSCHER in Klagenfurt, Dr. M. REICH in Petersburg, Med.-Rath Dr. SCHEER in Oldenburg, Prof. Dr. SCHENKL in Prag, Prof. Dr. SCHWARZ in Leipzig, Dr. SPIRO in Berlin, Dr. STIEL in Köln.

Monatlich ein Heft. Preis des Jahrganges 12 Mark. Zu beziehen durch alle Buchhandlungen des In- und Auslandes und die Postanstalten des Deutschen Reiches.

Januar. **Dreiundzwanzigster Jahrgang.** **1899.**

Inhalt: **Originalmittheilungen.** I. Haab's oder Hirschberg's Elektromagnet? Von Dr. **Max Linde**, Augenarzt in Lübeck. — II. Einige Erfahrungen über Protargol-Anwendung in der Augenheilkunde. Von Dr. **Adolf Messner**, Secundararzt. — III. Bemerkungen zu einem Falle von Retractionsbewegung des Auges. Von Dr. **Türk** in Berlin.

Neue Bücher.

Referate, Uebersetzungen, Auszüge. 1) Ueber Hornhauttrübungen, die nur vermittelst seitlicher Beleuchtung und Lupenvergrösserung zu erkennen sind, von H. Gradle in Chicago. — 2) Ueber die Wirkungsweise der Mydriaca und Miotica, von P. Schultz. — 3) Simulation de l'amaurose et de l'amblyopie. Des principaux moyens de la dévoiler, par Prof. S. Baudry in Lille.

Journal-Uebersicht. v. Graefe's Archiv f. Ophthalmologie. XLVI. 1.

Vermischtes. Nr. 1—3.

Bibliographie. Nr. 1—9.

I. Haab's oder Hirschberg's Electromagnet?

Von Dr. **Max Linde**, Augenarzt in Lübeck.

Die in der Wiener klinischen Wochenschrift aus der Klinik des Prof. FUCHS in Wien durch M. SACHS veröffentlichten 32 Fälle von Magnetausziehungen lassen es, wie sich dies auch aus einem rein theoretischen Raisonnement ergiebt, wünschenswerth erscheinen, künftig eine genaue Indication für die Anwendung des HAAB'schen und des HIRSCHBERG'schen Electromagneten zu sichern. Was der eine leistet, leistet der andere nicht.

[illegible]

Die grosse Stärke des einen gereicht oft zum Schaden, die geringe Kraft des anderen genügt oft nicht. Wann wollen wir nach HAAB, wann nach HIRSCHBERG operiren?

Prof. HIRSCHBERG wendet sich sehr richtig gegen die gedankenlose Anwendung zu starker Magnete[1] und schreibt diesen gerade Unglücksfälle bei der Operation und Schädigungen dauernder Art zu.

Und in der That sind die von M. SACHS publicirten, zum grössten Teile mit dem HAAB'schen Riesenmagneten operirten Fälle weit davon entfernt, uns das Operationsverfahren nach HAAB unter allen Umständen als ein verlockendes erscheinen zu lassen. In vielen dieser Fälle müssen wir zugeben, dass nach der HIRSCHBERG'schen Methode weit glatter und gefahrloser operirt wäre.

Hören wir z. B. folgende Fälle, so wird uns dies klar:

„Fall 13. Vasic. V. 20 Jahre, aufgenommen 9. Oct. 96.

Verletzung am selben Morgen am linken Auge.

Starke Reizerscheinungen. Aussen in der Sclera beginnend, und zwar über dem horizontalen Meridiau eine in die Hornhaut reichende, circa 5 mm lange, scharfrandige Wunde. Iris vorgefallen. Hyphaema. Pupille schwarz, Fundus schlecht sichtbar.

Das Sideroscop zeigt grössten Ausschlag bei Näherung des äusseren, unteren Bulbusquadranten.

Operation: Bei Verwendung des HAAB'schen Magneten verspürt Patient grosse Schmerzen. Die Iris wird vorgewölbt. Patient wird in den Operationssaal gebracht; die Iris wird ausgeschnitten. Der fast linsengrosse, kantige Eisenspahn mit dem HIRSCHBERG'schen Magneten extrahirt.

Am 22. Dec. 96 wird das Auge wegen andauernder Schmerzhaftigkeit enucleïrt."

Ueber Visus des enucleirten Auges ist nichts gesagt. Auch die anatomische Ursache der Schmerzhaftigkeit am enucleïrten Auge festzustellen, wäre von Interesse gewesen. Zu vermuthen ist, dass der kantige Eisensplitter beim Annähern des HAAB'schen Riesenmagneten Zerreissungen und Quetschungen des Ciliarkörpers verursacht hat, da doch sonst gewöhnlich mit der Befreiung vom Fremdkörper das gereizte und schmerzhafte Auge reizlos wird.

Hören wir weiter:

„Fall 3. Adam, H. 19 Jahre, aufgenommen 8. Nov. 95. Verletzung am 4. Nov. beim Oeffnen einer Kiste am linken Auge.

In der Mitte der Hornhaut eine 2 mm lange, lineare Trübung. In der Mitte der Linsenkapsel eine ebenso grosse Einbruchspforte. Wundstar.

[1] Ueber die Entfernung von Eisensplittern aus der Netzhaut. Deutsche med. Wochenschr. 1894. Nr. 23 u. 25.

Im Glaskörper flottirende Trübungen. Auge gereizt. Die sideroscopische Untersuchung negativ. Grosser Gf.-defect innen.

Am 2. Dec. gelingt es mit dem Spiegel aussen oben nahe der äussersten Peripherie einen in der Netzhaut festsitzenden Fremdkörper wahrzunehmen.

Am 4. Dec. wird der äussere Theil der Cornea dem Haab'schen Magneten genähert; die Spitze ist $^1/_2$ cm von der Cornea entfernt. Bei stärkster Stromstärke wird die Iris vorgebaucht. Patient verspürt heftigen Schmerz. Die vordere Kammer füllt sich mit Blut. Am Nachmittage ist der Fremdkörper nicht mehr an der Stelle, wo er am 2. Dec. gesehen worden war, wahrzunehmen. Die Kataract hat zugenommen. Aussen unten im Glaskörper ganz peripher sieht man gelegentlich einen hellen Reflex, der wohl vom Fremdkörper herrührt.

Am 5. Dec.: Da der des Tages vorher mit dem Haab'schen Magneten angestellte Extractionsversuch keinen Erfolg hatte, so wurde zunächst von der Anwendung abgesehen und die Entfernung des Fremdkörpers nach Hirschberg angestrebt. Es wird ein 5 mm langer Schnitt in der Sclera angelegt. Mehrmaliges Eingehen mit dem Hirschberg'schen Magneten bleibt ohne Erfolg. Nach Anlegung der Spitze des Haab'schen Magneten an die Sclerawunde gelingt die Extraction des länglichen, circa $1^1/_2$ mm breiten Eisenspahns. S. bei der Entlassung Finger in 2 m."

Auch hier war die erste Annäherung des Auges an den Haab'schen Riesenmagneten von übelster Wirkung. Der vorher sichtbare, in der Netzhaut steckende Fremdkörper, der sicher bei sofortigem Einschnitt in die Sclera mit dem Hirschberg'schen Magneten bei seiner Grösse und dem bekannten Sitze glatt entfernt wäre, wird durch den Haab'schen Magnet mit Gewalt gegen den Ciliarkörper oder Linse gerissen, dergestalt, dass die Iris unter Schmerzen nach vorwärts gebuckelt wird und die Vorderkammer sich mit Blut füllt. Der Fall wurde durch diese Manipulation wesentlich verschlechtert, die ärztliche Hülfe geschah nicht cito und jucunde.

Dasselbe lässt sich sagen von Fall 4:

„Theodor N. 33 Jahre, aufgenommen 16. Jan. 96. Verletzung am Vormittage desselben Tages.

In der inneren Hälfte des l. Bulbus eine bogenfärmig verlaufende, Sclera und Cornea durchsetzende Wunde; dieselbe ist circa 3 mm lang. In der Iris hirsekorngrosse, nicht durchleuchtbare Stücke. Glaskörper besonders innen und unten getrübt.

Sideroskop: Grosser Ausschlag bei Annäherung des inneren unteren Bulbusabschnittes. Es wird innen unten die Vorderkammer punktirt, der Haab'sche Magnet angelegt, der den Fremdkörper und mit diesem die Iris anzieht. Abtrennung der Iris mit der Scheere. Die Iris ist in einer $^1/_2$ cm langen Strecke innen dialysirt."

Da bei diesem Fall bemerkt ist: „von der Application dieser Art des Haab'schen Magneten werde in der Folgezeit abgesehen", so hat schon der

Operateur die grosse Gefahr des Haab'schen Magneten bei eröffneter Vorderkammer erkannt. Die nach vorwärts gezogene Iris und Linse findet in dem Druck der geschlossenen Vorderkammer Widerstand. Ist aber die Vorderkammer eröffnet, so ist die Folge, dass die Iris oder Zonula abreisst. Sicher können bei dieser Anwendung des Haab'schen Magneten auch Linsenluxationen oder Subluxationen beobachtet werden.

Wie enorm die magnetische Kraft des Haab'schen Instrumentes wirkt, lässt sich aus einem Falle ermessen, wo wahrscheinlich der Eisensplitter durch die sämmtlichen Augenhäute gezogen wurde:

„Fall 23. Nicolaus A., 34 Jahre, aufgenommen 21. November 1897. Verletzte sich am 18. November das rechte Auge."

Ciliarinjection. Vom oberen Hornhautrand zieht im verticalen Meridian der eine Schenkel, parallel dem inneren oberen Hornhautrand der andere Schenkel einer Lappenwunde, die bereits verklebt ist; dahinter die Iris vom Pupillarrand bis nahezu zum Ciliarrand eingerissen. In der Pupille und im Colobom zartes Exsudat. Zarte Cataract.

Das Sideroscop zeigt sehr grossen Ausschlag bei Annäherung des inneren Bulbusabschnittes.

Der Haab'sche Magnet wird mit dem inneren oberen Hornhautquadranten in Berührung gebracht. Man bemerkt eine Vorwölbung in der Gegend des rectus internus. Ausserdem verspürt der Kranke einen heftigen Schmerz.

Die Bindehaut wird über der Stelle, die vorgewölbt wurde, eingeschnitten; aus dem subconjunctivalen Gewebe konnte ein Eisenspahn von halber Linsengrösse entfernt werden. Keine Perforationsstelle der Sclera nachgewiesen. Visus: Fingerzählen."

Wohl selten ist ein Instrument empfohlen, das in seiner Anwendung so ungewiss ist und den Arzt dem Glückszufall so preisgiebt, wie der Haab'sche Magnet. Eröffnet man, beim Sitze des Fremdkörpers im hinteren Bulbusabschnitt, den Glaskörperraum und führt die Magnetspitze ein, so unterscheidet sich die Magnetwirkung des Haab'schen von dem Hirschberg's nur durch die grössere Stärke der magnetischen Kraft. Da jedoch in den meisten Fällen die Diagnose des Sitzes des Fremdkörpers mit Hülfe des Sideroscops und Augenspiegels möglich ist, so ist es viel rathsamer nach Hirschberg zu operiren und dessen Vorschriften zu folgen, die er in seiner Schrift: Die Entfernung von Eisensplittern (l. c.) folgendermaassen giebt:

„Glaskörperzertrümmerung wird vermieden, wenn man nach der von mir gegebenen Regel den Glaskörper mit dem scharfen Messer bis in die Gegend des Splitters spaltet. Zertrümmerung des Glaskörpers bewirkt später Schrumpfung desselben und Netzhautablösung".

Auch wenn der Sitz der Eisensplitter unbekannt ist, ist zunächst die Operation nach Hirschberg zu machen, da auf diese Weise — ich selbst

war öfters Augenzeuge — Eisensplitter von geringem Gewicht leicht ausgezogen werden können. Erst wenn nach vorsichtiger Einführung der kleine Magnet versagt, darf man sich zur Anwendung einer stärkeren magnetischen Kraft entschliessen.

Die Gefahr der Anwendung beim Riesenmagneten besteht hauptsächlich darin, dass wir nicht wissen, von welcher Beschaffenheit der Eisensplitter ist, ob er spitz oder kantig, rauh oder glatt ist, ob er sich quer oder in der Längsrichtung anzieht. Darin besteht der grosse Zufall bei einer Operation nach Haab. Sitzt z. B. ein nadelförmiger Eisensplitter im Auge und wird bei Annäherung des Haab'schen Magneten der Körper ausgezogen, indem er der magnetischen Kraft, in seiner Längsrichtung die Augenhäute durchbohrend, folgt, so kann die Ausziehung die glänzendste sein, die sich denken lässt. Wirkt aber bei demselben Fall die magnetische Kraft in der Mitte des Fremdkörpers am stärksten — und in der Mehrzahl der Fälle wird dies zutreffen. weil die Mehrzahl der Splitter von unregelmässiger Gestalt sind, so dass sich ein Nord- und Südpol an ihnen nicht differencirt —, so reisst der dem Magneten folgende Fremdkörper auf seinem schnellen Wege alles, was ihm in den Weg kommt, entzwei.

Ueber die Gefahren der Glaskörperzertrümmerung hat Geh. Rath Hirschberg sich ausgesprochen. Noch gefährlichere Wirkungen sehen wir in den von Sachs publicirten Fällen der Wiener Klinik. Zerreissungen der Iris, des Ciliarkörpers, der Linse, der Zonula sind ganz natürliche Folgen einer Annäherung eines einen Eisensplitter beherbergenden Auges an einen Haab'schen Riesenmagneten. Denn es ist klar, dass der Splitter auf dem rapiden Rückwärtswege zum Magneten dieselben schweren Zerstörungen hinterlässt, wie beim Eindringen in das Auge. Die oft mit kleinen Widerhäkchen versehenen, rauhen und spitzkantigen Eisenspähne, wie sie beim Behauen von Eisen oder beim Nieten abfliegen, setzen, dem Zuge des Haab'schen Magneten folgend, sicher grössere und schwerere Verletzungen an Ciliarkörper und Linse, als wie der glatte Schnitt, der bei der Operation nach Hirschberg gemacht wird. Unter besonders ungünstigen Umständen kann durch Annäherung des Haab'schen Magneten geradezu ein Auge innerlich zerrissen werden, so dass auch nach Entfernung des Fremdkörpers das Auge verloren ist (cf. oben Fall 13). Es ist doch nicht der Triumph der Wissenschaft à tout prix einen Eisensplitter aus dem Auge zu entfernen, sondern das Auge zu retten optima via.

Und doch kann man die starken Magneten nicht ganz entbehren, so gefährlich ihre unterschiedslose Anwendung sein mag. Besonders sind es solche Fälle, wie Hirschberg sie hervorhebt, die mit dem kleinen Hirschberg'schen Magneten nicht zu operiren sind: „sie zeigen eine kleine Wunde in der Hornhaut oder nahe ihrem Rande, nicht geeignet zur Einführung der magnetischen Sonde, einen kleinen Fremdkörper in der Tiefe,

gutes oder befriedigendes Aussehen des Auges und Sehkraft.“ Auch die Fälle, wo der Fremdkörper unsichtbar ist und in der Vorderkammer im Kammerwinkel eingeklemmt sitzt, eignen sich für den HAAB'schen oder SCHLÖSSER'schen Magneten. Letzterer leistet alles Gute, was der HAAB'sche, ist aber weniger gefährlich. In solchen Fällen, wie er auch von SACHS beschrieben wird, gelingt es oft, den Fremdkörper zu lockern und auszuziehen. Sehr vorsichtig muss schon verfahren werden, wenn der Fremdkörper hinter der Linse liegt. Die Fälle, in denen es möglich war, den Fremdkörper durch entsprechende Bewegungen des Magneten über den Pupillarrand zu leiten und ihn, nachdem er in die Vorderkammer gefallen ist, zu extrahiren, tragen schon den Charakter der unsicheren Methode an sich. Gewiss kann bei geeigneter Beschaffenheit des Fremkdörpers dieser Weg ein sicherer sein, obwohl doch der Splitter bei Lagerung auf dem Ciliarkörper sich einen Weg durch die Zonula, eventuell durch die Linse bahnen musste. Aber sobald der Splitter scharfe Ränder und Ecken hat, wäre das Herüberleiten in die Vorderkammer schon kein ideales Verfahren, sondern der Lederhautschnitt nach HIRSCHBERG und Ausziehung, sei es mit dem kleinen, sei es mit dem grossen Magneten. Geradezu verboten muss die versuchsweise Annäherung an den HAAB'schen Magneten zu diagnostischen Zwecken sein.

Welche idealen Erfolge man bei richtiger und sorgfältiger Anwendung des HIRSCHBERG'schen Magneten auch bei kleinsten Fremdkörpern im Auge erzielt, beweist folgender von mir beobachteter und operirter Fall, welcher zugleich ein Beweis für die Sicherheit der Diagnose mit Hülfe des ASMUS'schen Sideroskopes ist.

Frau M. M., 48 Jahre alt, kam am 18. Juni 1898 in meine Behandlung mit der Angabe, dass ihr vor drei Tagen beim Kartoffelhacken ein scharfer Flintstein in das linke Auge geflogen sei. Der Status war folgender: (Fig. 1.)

Das linke Auge ist stark pericorneal injicirt. Die Hornhaut ist rauchig getrübt. Auf derselben unten eine quer verlaufende $2^1/_2$ mm lange, feine strichförmige Linie, kaum sichtbar, offenbar von dem perforirenden Fremdkörper herrührend. Gegenüber in der Iris ein ca. 2 mm grosses, durchleuchtbares Loch. Breite hintere Synechie der Iris nach unten. Die Linse sternförmig getrübt, besonders am hinteren Pole. Das Auge durchleuchtbar. Glaskörper klar. In der Netzhaut unten ein grosser, weisser Herd, rings umgeben von grossen Blutflecken. In der Mitte des trichterförmig vertieften Herdes ein schwarzer, nicht glänzender Fleck von der Grösse der Papille. Visus: Finger ca. 2 m. Medication: zunächst Atropin und Verband.

Da mein Sideroskop von ASMUS noch nicht eingetroffen war, so beschloss ich, die Kranke versuchsweise mit dem ausserordentlich empfindlichen Magneten der hiesigen erdmagnetischen Station zu untersuchen. Durch die Güte und Mitwirkung des Directors SCHAPER wurde der Apparat wegen der Störungen der elektrischen Strassenbahn in einem ca. einen

Kilometer vor den Thoren liegenden einsamen Gasthause eingestellt. Bei der Annäherung des erkrankten Auges zeigte sich jedoch kein Ausschlag.[1]

Unter Atropin nahm die Reizung des Auges ab. Das Loch in der Iris verkleinerte sich zusehends, so dass die Oeffnung nicht mehr durchleuchtbar war.

Ophthalmoskopisch bildete sich am Fremdkörper eine kleine Glaskörperflocke aus, welche wie ein Schweif am Fremdkörper sass, parallactische Verschiebung zeigte und bei plötzlichen Bewegungen des Auges flottirte.

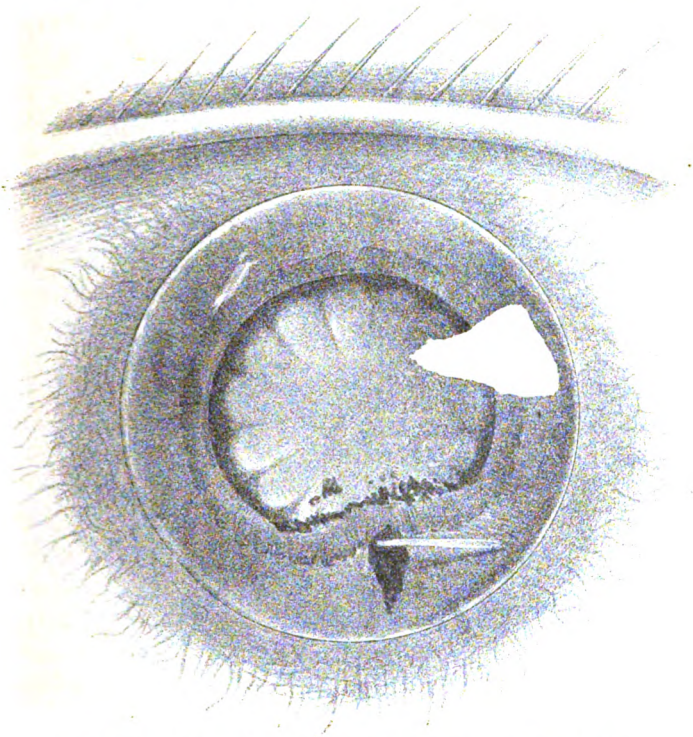

Fig. 1. Das verletzte Auge unter focaler Beleuchtung.

Nachdem inzwischen das Asmus'sche Sideroskop aufgestellt war, wurde zur Nachtzeit, um vor der elektrischen Strassenbahn sicher zu sein,[2] das Auge der Magnetnadel genähert. Hierbei ergab sich ein ganz minimaler Ausschlag am unteren Bulbustheil. Der Ausschlag war so fein, dass erst nach mehrfacher Annäherung und Entfernung das Resultat als ein positives registrirt werden konnte. An der Millimeterscala mit dem Fernrohr be-

[1] Die zur erdmagnetischen Untersuchung dienenden Magnete sind sehr kurz Nord- und Südpol liegen nahe bei einander. Daher ist es schwer, mit diesen Instrumenten einen Ausschlag und genaue Localisation zu erhalten, wenn ein solcher erfolgt.

[2] Vergl. Centralbl. f. Augenheilk. 1898. September.

obachtet, betrug der Ausschlag nur einige Theilstriche. Es wurde die gewöhnliche Nadel ohne Astasirung benutzt.

Es handelte sich also um Eisen. Trotzdem zögerte ich, sofort die Extraction vorzunehmen, weil die Reizerscheinungen des Auges fast ganz geschwunden waren, der Körper aseptisch war, und nach Hirschberg Eisensplitter, die kleiner als die Papille sind, anstandslos ohne Schädigung des Auges einheilen. Ich selbst habe auf der Klinik des Geh. Rath Hirschberg, meines verehrten Lehrers, Fälle von kleinen Eisensplittern gesehen, die Jahre lang von den Augen gut vertragen wurden.

Fig. 2. Vor der Operation.

In solchem Falle, wie dem meinen, war kein Grund vorhanden, sofort einzugreifen; man konnte ruhig abwarten und zusehen, ob der Fremdkörper vertragen wurde. Das geschah. Das Auge wurde öft untersucht und war Anfang August völlig reizlos.

Mitte August, also genau zwei Monate nach dem Unfall, waren die ersten Anzeichen einer Verrostung des Auges zu bemerken. Zunächst nur in der Umgebung des Fremdkörpers. Kleine, pflasterförmige, braune Herdchen mit hellerem Centrum und Stippchen zeigten sich rings um den trichterförmig eingezogenen weissen Herd. Sie nahmen an Zahl und Grösse zuerst langsam, später schneller zu, so dass schliesslich der ganze weisse

Herd schwarz umrändert war. Die kleine Flocke flottirte nach wie vor im Glaskörper. Sonstige Veränderungen, Verrostung an der Iris u. s. w., waren nicht zu bemerken. (Fig. 2 siehe S. 8.)

Jetzt schien mir der Moment zum Eingreifen gekommen, da man nicht gut zuwarten konnte, bis die Rostflecke sich auf die centralen Partien der Retina ausdehnten.

Am 26. August wurde die Magnetoperation vorgenommen. Tiefe Chloroformnarkose. Schnitt im äusseren horizontalen Meridian unterhalb des Rectus externus. Eingehen mit dem gekrümmten Ansatz des HIRSCHBERG'schen

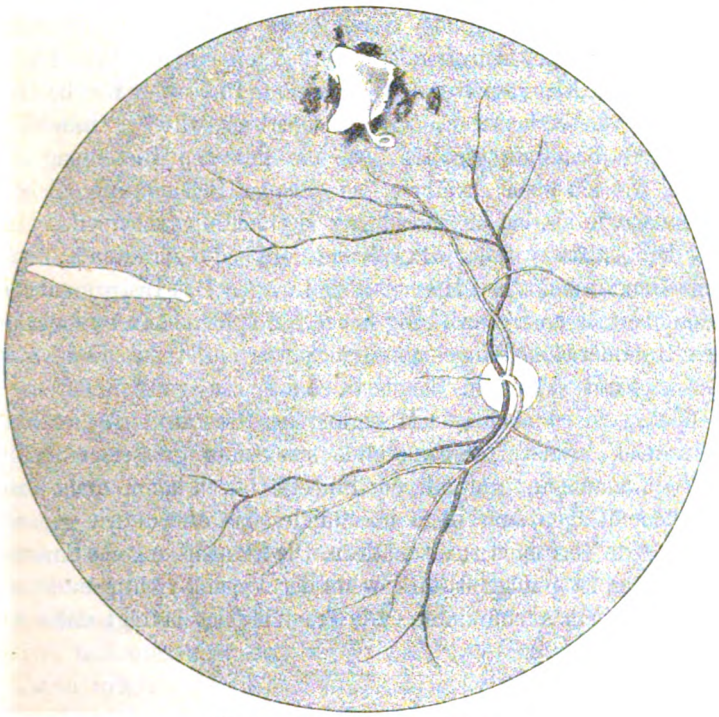

Fig. 3. Nach der Operation.

Magneten in der Richtung nach unten. Deutliches „Klick". Der ausgezogene Eisensplitter wiegt noch nicht voll ein Milligramm, ist von bräunlichen Oxydmassen umgeben, sehr scharf gerandet. Es ist wunderbar, dass ein so kleiner Eisensplitter die lebendige Kraft entwickeln konnte, Hornhaut, Iris, Linse, Glaskörper, Retina zu durchschlagen und sich noch trichterförmig in die Lederhaut einzubohren.

Bei der Operation trat kein Glaskörperverlust ein.

Ophthalmoskopisch zeigte sich schon acht Tage nach der Operation eine Verkleinerung des Trichters, in welchem der Fremdkörper gesessen. Die Rostflecken haben an Zahl und Grösse abgenommen. (Fig. 3.)

Heute, ein halbes Jahr nach der Verletzung, ist das Auge reizlos, Sehschärfe beträgt $^{5}/_{50}$. Gesichtsfeld zeigt oben entsprechend der Narbe winzigen Ausfall, keine Spur von Glaskörpertrübungen. Linsentrübung wie früher; wäre eine solche nicht vorhanden, würde Patientin volle Sehschärfe haben.

Der Fall lehrt, dass man bei aseptischen kleinen Splittern ruhig abwarten kann, bis Verrostung oder Reizung erfolgt. Er beweist aber auch die grosse Leistungsfähigkeit des HIRSCHBERG'schen Magneten, der doch gerade das Instrument für den practischen Arzt ist. Es mag sehr verdienstvoll für grosse Kliniken sein, auch den HAAB'schen oder SCHLÖSSER'schen Magneten zu besitzen, um im Falle der oben festgelegten Indicationen beim Versagen des HIRSCHBERG'schen Magneten versucht zu werden. Der practische Arzt wird sich mit dem HIRSCHBERG'schen Electromagneten behelfen müssen. Und bei genauer Diagnose, vorsichtig gestellter Indication für die Operation, geschicktem, verständigen, aseptischen Operiren wird er mindestens die gleichen guten Resultate erhalten, wie die mit den Riesenmagneten operirten, die, wie ich oben ausführte, bei genauer Beleuchtung nicht so verlockend sind, wie sie bei oberflächlicher Betrachtung scheinen. Und auch die von den Anhängern der HAAB'schen Methode gerügten „Misserfolge" mit dem HIRSCHBERG'schen Magneten sind irrige. Das Instrument kann und soll keine übermässige Fernwirkung haben. Folglich kann es auch keinen in Iris oder Kammerwinkel eingeklemmten Splitter entfernen. Es ist ganz sinnlos, den Apparat dafür zu benutzen, da er zu ganz anderem Zwecke ersonnen ist. Es ist auch kein Misserfolg des HIRSCHBERG'schen Magneten, wenn ein noch in der Hornhautwunde steckender grosser, eingeklemmter Splitter, den man ganz gut mit der Pincette fassen kann, nicht ausgezogen wird. Solche Klagen sind nicht im Stande, das auf diesen segensreichen Apparat gesetzte Vertrauen zu erschüttern. Die Fernwirkung des HIRSCHBERG'schen Magneten ist genügend stark, wenn der Apparat richtig montirt ist, am besten mit kleinem Accumulator. Die Tragfähigkeit beträgt dann 500 g.

[Aus der Augenabtheilung des Landeskrankenhauses zu Klagenfurt; Primarius Dr. O. Purtscher.]

II. Einige Erfahrungen über Protargol-Anwendung in der Augenheilkunde.

Von Dr. **Adolf Messner**, Secundararzt.

In Folge mehrerer Mittheilungen[1] über Protargol-Anwendung in der Augenheilkunde wurde dasselbe versuchsweise Mitte Juli v. J. auch an unserer Abtheilung als Heilmittel eingeführt, und veranlassen mich die bisher ge-

[1] Protargol bei Augenleiden, von Dr. PERGENS; Zehender's klin. Monatsbl. f. Augenheilk. 1898. April. S. 129 und Clinique Ophtalm. 1898. Nr. 1, 6, 11.

machten, im Allgemeinen recht günstigen Erfahrungen dazu, dieselben bereits jetzt zu veröffentlichen.

Das Protargol wurde in 2%iger, 10%iger, schliesslich fast nur mehr in 5%iger, wässriger Lösung angewendet und zwar je nach Schwere des Leidens drei- bis fünfmal des Tages, zweimal — gelegentlich der Visite — durch Betropfen der umgestülpten Lider durch den Arzt, ein- bis dreimal durch einfaches Einträufeln in den Bindehautsack seitens der Pflegerin. Im Ganzen wurden 95 Kranke behandelt, darunter 61 ausschliesslich mit Protargol.

Die schönsten Erfolge wurden bei der Behandlung der acuten und chronischen Thränensack-Eiterungen erzielt, woran 11 Kranke litten; denselben wurde zweimal täglich ungefähr 1 ccm Protargollösung mittels der ANEL'schen Spritze durch das vorher gespaltene untere Thränenröhrchen in den Thränensack eingespritzt. In allen diesen Fällen, bis auf einen, war schon am zweiten bis vierten Tage auffallende Besserung bemerkbar; in 7—28 Tagen trat Heilung ein.

Besonders überraschend war der Erfolg bei einem Kranken mit seit vier Jahren bestehender Thränensack-Eiterung, bei welchem sich am Tage der Aufnahme durch Druck auf die Gegend des Thränensackes eine reichliche Menge stinkenden Eiters entleeren liess; nach dreimaliger Einspritzung von Protargol war nicht nur keine eitrige, sondern überhaupt keine Absonderung mehr bemerkbar und stellte sich eine solche erst nach Ablauf einer Woche, während welcher Zeit die Einspritzungen ausgesetzt worden waren, — jedoch nur mehr in Form glasigen Schleimes — wieder ein; aber auch diese milde Form von Absonderung verschwand nach mehrtägigen Einspritzungen so vollständig, dass eine Iris-Ausschneidung zu optischen Zwecken im raschen Anschlusse reizlos vertragen wurde.

Von Blennorrhöen der Neugeborenen gelangten im Ganzen zwölf zur Behandlung; erhebliche Besserung trat durchschnittlich nach einer Woche ein, mitunter aber auch schon nach zwei Tagen; Entlassung war in 8—32 Tagen möglich. 4 Kinder zeigten beim Eintritte Hornhautgeschwüre, welche in keinem Falle sich vergrösserten, sondern sich verhältnissmässig rasch und vollständig reinigten; selbstredend vermochte Protargol ebenso wenig als Argent. nitr. die schweren Folgezustände perforirender Geschwürsbildung in sehr vernachlässigten Fällen abzuwenden. (Es sei hier nebenbei bemerkt, dass unsere einschlägigen Erfahrungen bei Geschwürsbildung anderer Art, z. B. bei Hypopyon-Keratitis, noch unzureichend sind. Anscheinend hatte die Anwendung des Mittels, sowohl in Lösung, als in Salbenform, keinen Einfluss auf das Fortschreiten des Processes).

Zwei Blennorrhöen Erwachsener subacuter Form — die einzigen im oben genannten Zeitraume — stehen noch in Behandlung; wesentliche Verminderung der Secretion trat nach 4, bezw. 10 Tagen ein. Im ersten Falle war besonders das rechte Auge schwer betroffen; es bestand lange

Zeit Chemosis und es stellte sich im unteren Theile der Hornhaut schon leichte Geschwürsbildung ein. Eis, sowie Arg. nitr. (2- und 3%) und Kalium hypermangan. besserten den Zustand nur wenig; Protargol änderte das Bild rasch im günstigen Sinne.

Der zweite Fall betrifft einen jungen Mann, der auf Rath eines Kameraden eine bestehende Augenentzündung leichten Grades mit Urin-Umschlägen behandelte und dadurch eitrige Bindehautentzündung erwarb. Der Verlauf ist, unter ausschliesslicher Protargolbehandlung, ein günstiger.

Von acutem und chronischem Bindehautcatarrh standen 34 Fälle in Behandlung. Erkennbare Besserung trat durchschnittlich nach 6—8 Tagen ein; Entlassung war nach 2—5 Wochen möglich, im Allgemeinen in kürzerer Zeit, als bei Anwendung der alten Mittel; besonders gilt dies von Fällen acuten Bindehautcatarrhs mit reichlicher Secretion, während chronischere Formen mit mehr wässeriger Absonderung sich weniger empfänglich erwiesen; bei Catarrhus siccus endlich war der Erfolg geradezu negativ, da das Mittel hier durchaus schlecht vertragen wurde und die Kranken sich über Brennen und anhaltende Reizung beklagten.

Trachome wurden im Ganzen 16 behandelt. Davon konnten 3 frische Fälle mit reichlicher Absonderung, welche, abgesehen von 2maliger Behandlung mit der Knapp'schen Rollpincette, nur mit Protargol behandelt worden waren, bereits entlassen werden, und zwar nach einer Behandlungsdauer von 1—3½ Monaten; in einem der Fälle war es schon zu Keratitis pannosa gekommen; erhebliche Besserung war nach 2—3 Wochen bemerkbar. Andere Patienten aber verlangten nach kurzer Protargolbehandlung selbst die Rückkehr zu den früher angewendeten, heroischeren Mitteln (Argent. nitr. 2—5% oder Kupferstift), welche ihnen mehr Erfolg zu versprechen schienen. In einzelnen älteren Fällen mit Pannus und ohne erheblichere Schleimabsonderung wirkte das Mittel eher ungünstig.[1]

Geringeren Erfolg von Protargol in Lösung bemerkten wir bei Blepharoconjunctivitiden, von denen 19 in Behandlung standen, bezw. noch stehen; vielleicht ist der geringe Erfolg dadurch verursacht, dass wir das Protargol nur in wässeriger Lösung verwendeten, während in letzter Zeit angestellte Versuche mit Protargolsalbe (5,0:100,0 Vaselin) bessere Erfolge ergaben; doch ist die Zeit der Versuche noch zu kurz, als dass wir Bestimmtes darüber äussern könnten. Andere Autoren scheinen in ihren Erfahrungen glücklicher gewesen zu sein.

Schliesslich sei noch ein Fall von Conjunctivitis crouposa leichteren Grades erwähnt, der nach 16tägiger Behandlung geheilt entlassen werden konnte.

[1] Auch Darier beobachtete (Clinique Ophtalm. 1898. Nr. 13. S. 152) in einzelnen Trachomfällen nach Protargol-Anwendung acute Reizzustände.

Nach den von uns bisher gewonnenen Erfahrungen können wir also in ziemlicher Uebereinstimmung mit DARIER[1], WICHERKIEWICZ[2], JÄNNER[3] u. A. behaupten, dass das Protargol bei Thränensackeiterungen und bei Blennorrhoe der Neugeborenen in fast allen Fällen die bisher gebräuchlichen Mittel an Wirksamkeit übertrifft, zum Mindesten ihnen gleichkommt.

Ob Protargol bei virulenter acuter Blennorrhoe Erwachsener dasselbe oder mehr leistet als Argent. nitr., vermögen wir zur Zeit nicht mit Sicherheit zu beantworten, da unsere beiden Fälle nicht zu den acutesten gehörten. Die Erfahrungen bei den doch gleichfalls durch den NEISSER'schen Gonococcus hervorgerufenen Blennorrhöen der Neugeborenen würden vorkommenden Falles zum Versuche gewiss ermuthigen. Schlimme Erfahrungen in vereinzelten Fällen, wie sie z. B. DUBARRY[4] machte, können nicht gegen das Mittel sprechen, da wir leider öfters trotz Eis, Lapis und Kal. hypermangan. — letzteres auch in Form der KALT'schen grossen Irrigation angewendet — den ganzen oder theilweisen Verlust von Hornhäuten zu beklagen haben; jedenfalls ist die Gefahr künstlicher Epitheldefecte bei Protargol-Einträufelung nicht vorhanden.

Von Trachomen dürften sich wohl nur frische, mit reichlicher Absonderung einhergehende Fälle für Protargolbehandlung eignen. Im Protargol jedoch ein Specificum[5] gegen Trachom im Allgemeinen zu erblicken, halten wir uns nach unseren Erfahrungen für nicht berechtigt.

Bei acuter Conjunctivitis anderer Art, jedoch mit reichlicher Schleimabsonderung, erwies sich uns Protargol den alten Mitteln gegenüber — wenn auch nicht überlegen — so doch ebenbürtig[6]; es wurde auch bei membranöser Ausschwitzung trefflich vertragen.

Weniger auffällig waren die Erfolge bei den mit Lidrandentzündung einhergehenden, wie auch bei den eczematösen Formen, wo die gelbe Präcipitatsalbe wohl kaum verdrängt werden dürfte.

Nicht gut vertragen wurde das Mittel bei allen Formen alter Bindehautleiden ohne oder mit rein wässeriger Absonderung. Keinen Erfolg sahen wir endlich von der directen Anwendung in Fällen schwerer eitriger Hornhautentzündung.

Wo aber Protargol überhaupt am Platze ist, kommt ihm, gegenüber den meisten anderen Heilmitteln, der bedeutende Vortheil zu, dass seine Anwendung gerade in diesen Fällen schmerzlos ist, dass es ferner nur ein-

[1] Clinique Ophtalmologique. 1898. Nr. 1 u. 6.
[2] Clinique Ophtalmologique. 1898. Nr. 19.
[3] Protargol in der Ophthalmologie; Heilkunde. III. Jahrg. 2. Heft.
[4] Clinique Ophthalm. 1898. Nr. 21.
[5] Wie NAOUM VOÏLAS (Clinique Ophtalm. 1898. Nr. 21).
[6] Noch günstigere Erfolge berichten VALUDE, ABADIE, DESPAGNET u. A.; Clinique Ophtalm. 1898. Nr. 13.

geträufelt zu werden braucht, — wenngleich Berieselung der umgestülpten Lider noch frühere Erfolge versprechen dürfte, — in Folge dessen seine Anwendung weit weniger Zeit erfordert, als das „Touchiren“ mit Argent. nitr. oder das Bestreichen mit dem Cuprumstifte, endlich, dass es wegen dieser einfacheren Handhabung und wegen Fehlens jeglicher caustischer Wirkung auch Laien, insbesondere dem Kranken, leichter in die Hand gegeben werden kann. Gerade hierin liegt ein grosser Vortheil des Protargols, der dem Argent. nitr. nicht zukommt und dessen Mangel einer Verallgemeinerung des an sich so trefflichen Credé'schen Verfahrens vor Allem hinderlich war. Dagegen theilt das Protargol mit dem salpetersauern Silber den Nachtheil, dass es kaum zu beseitigende Flecken in die Wäsche macht. Doch werden vom Protargol im Gegensatze zum Lapis die Finger des Arztes niemals beschmutzt; auch wurde nie Argyrose der Bindehaut beobachtet.

Klagenfurt, den 29. November 1898.

[Nach einer Demonstration in der Berliner ophthalmologischen Gesellschaft am 24. November 1898.]

III. Bemerkungen zu einem Falle von Retractionsbewegung des Auges.

Von Dr. **Türk** in Berlin.

Vor einigen Wochen trat ein 42jähriger Patient wegen leichter asthenopischer Beschwerden in meine Behandlung. Bei der Untersuchung zeigte sich sofort an dem linken Auge eine eigenthümliche Bewegungsstörung, die nach ihrer Eigenart und nach den Angaben des Patienten als eine angeborene betrachtet werden darf.

Zunächst fällt die Kopfhaltung des Patienten dadurch auf, dass er bei geradeaus gerichtetem Blicke den Kopf gewöhnlich um etwa 10 bis 15 Grad nach rechts gedreht hält, so dass sich das rechte Auge in leichter Adductionsstellung, das linke in leichter Abductionsstellung befindet. Bei dieser also als Grundstellung anzusehenden Lage der Augen treffen sich die Blicklinien in dem Fixirpunkt.

Die Abductionsfähigkeit fehlt dem linken Auge fast vollkommen; denn von der Grundstellung aus kann es nur ganz wenig, etwa um 1 mm, abducirt werden und bei geradeaus gerichtetem Kopf etwa um 2 mm.

Bei der Adduction wird das linke Auge um ungefähr 2 mm nach hinten in die Orbita hineingezogen und nur soweit nasenwärts gedreht, dass die Hornhaut unter zuckenden Bewegungen manchmal die Thränenpunktslinie erreicht, während die Hornhaut des rechten Auges bei der Adduction diese Linie stets um einige Millimeter überschreitet. Meistens weicht das

linke Auge bei der Adduction ein wenig nach oben ab. Die Lidspalte, die in der Grundstellung des Auges 7—8 mm hoch, d. h. etwa 1 mm niedriger als die des rechten Auges ist, verengert sich um ungefähr 3—4 mm, wenn das Auge bei der Adduction tiefer in die Orbita hineintritt. Dabei wird der an den inneren Lidwinkel grenzende Theil des oberen Lides ebenfalls ein wenig nach hinten gezogen. Eine Retraction des Auges findet auch beim Blick nach innen oben und mehr noch nach innen unten statt. Beim Blick nach oben und nach unten weicht das Auge etwas nach aussen ab. Nach oben aussen ist die Excursionsfähigkeit des Auges deutlich beschränkt. Die Beweglichkeit der Lider ist normal.

Das rechte Auge ist frei von Anomalien.

Bei der Untersuchung auf accommodative Konvergenz findet eine Adduction des linken Auges von etwa 40 cm Entfernung an nicht mehr statt. Binocularer Sehact für weitere Distanz lässt sich durch Vorsetzen eines Prismas nachweisen. Wie der Patient spontan angiebt, sieht er beim Blick nach links (wobei das linke Auge natürlich die Mittellinie nur wenig überschreitet) doppelt, sonst nicht. Durch Vorsetzen eines rothen Glases lassen sich diese beim Blick nach links und links oben auftretenden Doppelbilder leicht als gleichnamige feststellen. Gekreuzte Doppelbilder lassen sich als Folge der mangelhaften Adduction des linken Auges beim Blick nach rechts nachweisen, aber nur mit Mühe und nicht regelmässig.

Das rechte Auge wird auch unter der deckenden Hand beim Blick nach links richtig eingestellt, trotz dem Mangel der Abduction des linken Auges.

Das Verhalten der Pupillen ist normal, ebenso der ophthalmoskopische Befund bis auf eine kleine atrophische Sichel an der Papille des linken Auges. Refraction rechts Emm., links + 2,5 D. Sehschärfe rechts: $^5/_5$; links: $^5/_{15}$. + 2,5 $^5/_7$—$^5/_5$.

Die Gesichtsbildung zeigt insofern eine geringe Unregelmässigkeit, als der Supraorbitalrand links etwas flacher gegen die Schläfe hin abfällt als rechts. —

Patient giebt an, dass er immer gesund gewesen sei, und weiss von seiner Mutter, dass er seit seiner frühesten Jugend die ihm noch jetzt eigenthümliche Kopfhaltung gezeigt habe. Er ist der älteste von vier Geschwistern. Die ihm im Alter folgende Schwester hat, wie er angiebt, dieselbe Besonderheit an den Augen wie er. Auch sie hält von jeher den Kopf nach rechts gedreht und hat bei bestimmter Blickrichtung Doppelbilder. Bei den jüngeren Geschwistern und in der Ascendenz ist dem Patienten nichts von einer ähnlichen Anomalie bekannt.

Der im Vorstehenden geschilderte Fall stellt in fast allen Beziehungen ein Analogon zu zwei Fällen dar, die ich als Assistent der Universitäts-Augenklinik in Zürich beobachten konnte und im März 1896 in der deutschen

medicinischen Wochenschrift[1] in einer Studie über Retractionsbewegungen der Augen veröffentlicht habe. Wie in jenen Fällen, so handelt es sich auch in diesem um das Zusammentreffen einer angeborenen Abduktionsbeschränkung und einer mit Verengerung der Lidspalte einhergehenden Retraction des Auges durch den Rectus internus. Die angeborene Natur der Abductionsbeschränkung wird auch im vorliegenden Falle durch das Ausbleiben einer Secundärcontractur des Antagonisten erwiesen.

In jener Arbeit konnte ich aus der Literatur nur zwei frühere Beobachtungen von Retraction des Auges anführen, die eine von Heuck,[2] die andere von Stilling.[3] Gestützt auf diese und meine eigenen beiden Fälle und im Hinblick auf die in der Arbeit des Näheren erörterte Möglichkeit eines inneren unmittelbaren Zusammenhanges dieser verschiedenen Erscheinungen habe ich damals die Vermuthung ausgesprochen, dass das seltene Phänomen der Retraction am ehesten noch in Fällen angeborener Augenmuskellähmungen zu erwarten sein werde. Der oben geschilderte Fall und zwei kurz nach meiner Arbeit im Jahre 1896 veröffentlichte Fälle von Maclehose[4] und Bahr[5] sprechen für die Richtigkeit dieser Vermuthung. Denn auch die Fälle von Maclehose und Bahr zeigen das Zusammentreffen der eben genannten Symptome: Mangel der Abductionsfähigkeit, Retraction durch den Rectus internus mit gleichzeitiger Verengerung der Lidspalte.

Mit Ausnahme des Heuck'schen Falles, in welchem ein fast völlig unbewegliches Auge bei jedem Bewegungsversuche in die Orbita zurückgezogen wurde, sind es demnach in allen diesen bisher veröffentlichten Fällen dieselben Muskeln, nämlich r. externus und internus, die an der in Rede stehenden Bewegungsstörung betheiligt sind.

In der erwähnten früheren Arbeit habe ich die Fragen zu lösen versucht, die sich auch angesichts des vorliegenden Falles aufdrängen:

1. Wie kommt die Retraction des Auges zu Stande?

2. Ist ein innerer Zusammenhang zwischen dem angeborenen Ausfall der Wirkung eines geraden Augenmuskels und der retrahirenden Wirkung seines Antagonisten denkbar?

Das Resultat, zu dem ich damals gelangte, war folgendes:

Retraction des Auges kann bedingt sein entweder durch abnorm weit nach hinten angeordnete Insertion eines geraden Muskels oder durch eine Fixation des Augapfels der Art, dass seine Drehungsfähigkeit nach der gegenüberliegenden Seite beeinträchtigt ist. Im ersten Fall kann sich der Muskel

[1] Nr. 13.

[2] Klin. Monatsbl. f. Augenheilk. 1879 S. 256.

[3] J. Stilling, Unters. über die Entstehung der Kurzsichtigkeit. 1887. S. 18.

[4] Ophth. Review. 1896. p. 156. — Brit. med. Journ. 1896. 16. Mai. — M. giebt an, ähnliche Fälle mehrfach gesehen zu haben.

[5] Bericht über die 25. Versamml. d. Heidelberger ophthalm. Gesellsch. S. 334.

nicht, wie es für das Zustandekommen einer reinen Drehung nothwendig ist, unter Abwickelung vom Auge contrahiren; im zweiten Falle kann das Auge dem Zuge des Antagonisten nicht durch Drehung allein folgen und wird so, der Richtung des Muskels entsprechend, im Ganzen nach hinten gezerrt. Die Berechtigung der letzteren Anschauung lässt sich experimentell leicht dadurch nachweisen, dass bei Fixation des Auges mittelst einer Pincette die Contraction des der Fixationsstelle gegenüberliegenden geraden Muskels retrahirend auf das Auge wirkt.

Jede der beiden Bedingungen, unter denen Retraction des Auges erfolgen kann, lässt sich auch für den vorliegenden Fall als Ursache der Erscheinung denken.

Zunächst könnte eine Fixation des Auges an der temporalen Seite seine Drehungsfähigkeit nach der Innenseite beeinträchtigen und dadurch dem r. internus retrahirende Wirkung verleihen. Es ist möglich, dass an Stelle des abducens nur ein unnachgiebiges bindegewebiges Band mit wenig muskulären Elementen vorhanden ist; denn ähnliche Befunde sind wiederholt als anatomische Grundlage angeborener Beweglichkeitsdefecte am Auge erhoben worden. Diese Annahme hat viel Bestechendes. Denn sie würde sowohl für die sehr geringe Abductionsfähigkeit des Auges wie auch für seine Fixation gegenüber der Innenwendung und die hierdurch bedingte retrahirende Wirkung des Internus eine ausreichende Erklärung bieten. Zu ihren Gunsten spricht auch der Umstand, dass das Auge, trotz der starken Abductionsbeschränkung, im Ruhezustande, wie oben beschrieben, etwas nach aussen gerichtet ist, so dass man daran denken könnte, es sei nach dieser Richtung dauernd einem gewissen Zuge unterworfen.

Gewiss lässt sich jedoch auch im vorliegenden Falle die andere Möglichkeit vertreten, dass die Retraction lediglich durch Verlagerung der Internus-Insertion bedingt ist. So fand z. B. Bahr[1] bei der Operation seines ähnlichen Falles, dass der r. internus in seiner Hauptmasse 12 mm vom Hornhautrand entfernt, in einem zweiten Bündel noch ein erhebliches weiter zurück inserirte und dass von einem r. externus keine Spur vorhanden war.

Die Verengerung der Lidspalte, welche jedes Rückwärtsziehen des Auges begleitet, ist, wie ich glauben möchte, im vorliegenden Falle wie in allen ähnlichen im wesentlichen als ein secundärer Vorgang anzusehen. Wie es bei kleinerem oder fehlendem Bulbus geschieht, so nähern sich auch bei dem Zurückziehen des Auges die Lidränder, weil sie an dem tieferliegenden Auge weniger Stütze finden. Dieselbe Verengerung der Lidspalte tritt, wie ich in der oben erwähnten Arbeit nachweisen konnte, auch ein, wenn bei normalen anatomischen Verhältnissen nur infolge künstlicher Fixation des Auges ein Muskel vorübergehend retrahirend wirkt. — Viel-

[1] l. c. S. 335.

leicht trägt im vorliegenden Falle zum Herabsinken des oberen Lides ein wenig auch der an seinem nasalen Ende wirksame, nach hinten gerichtete Zug bei, der als Begleiterscheinung der Retraction des Auges oben genannt wurde. Es darf wohl angenommen werden, dass dieser Zug am Lide ebenfalls durch den Rectus internus bewirkt wird und zwar durch Vermittelung seiner Muskelfascie, die sich hier mit dem medialen Abschnitt des Septum orbitale verbindet. — Eine active Contraction des Orbicularis dürfte, soweit ich beobachten konnte, bei dem Zustandekommen dieser Lidspaltenverengerung schwerlich mitwirken.

Zum Schluss dieser Ausführungen sei noch daran erinnert, dass, während beim Menschen Retraction des Auges eine verhältnissmässig seltene Anomalie darstellt, bei allen Säugethieren, mit Ausnahme der Affen, ein eigener Muskel, der Retractor oculi, der Rückwärtsbewegung des Auges dient. Natürlich liegt bei den Thieren, wo die nach der Schläfenseite offene Augenhöhle ein leichteres Ausweichen des Orbital-Inhaltes gestattet, die Möglichkeit einer solchen Retraction in viel höherem Maasse vor, als beim Menschen und Affen mit ihrer rings von Knochenwänden umgebenen Orbita. Nach Leuckart,[1] dem diese Angaben entnommen sind, bildet der Retractor oculi eine trichterförmige, den Opticus umschliessende Muskelmasse, die in dem von den Rectis umgebenen Raume gelegen ist und aus der Tiefe der Augenhöhle sich gegen den Augengrund hin erstreckt.

Unser Büchertisch.

Neue Bücher.

1. Gesichtsstörungen und Uterinleiden, von Prof. Dr. A. Mooren in Düsseldorf. Wiesbaden, Bergmann. 1898. (Vgl. S. 28 dieses Heftes.)

*2. Ueber die Verwerthbarkeit der Bindehaut in der practischen und operativen Augenheilkunde, von Dr. H. Kuhnt, Geh. Med.-Rath, o. Prof. der Augenheilkunde und Dir. der kgl. Univ.-Augenklinik in Königsberg i. Pr. Wiesbaden, Bergmann, 1898.

3. Die mikroskopische Untersuchung des Auges, von Dr. Seligmann, Augenarzt in Hamburg. Berlin 1899, S. Karger. (240 S.)

4. Ricerche embriologiche sull' Occhio dei vertebrati, per Dr. S. Tornâtula, Prof. p. Univ. d. Messina. Messina 1898.

5. Lavori della clinica oculistica della R. Università di Napoli V, IV, Dec. 1898. Napoli 1898. (Della cura chirurgica della blefaroptosi.)

*6. Zur Entwickelung des Wirbelthier-Auges. Ueber Entwickelung der Capsula perilenticularis, von G. Cirincione. Mit 9 Tafeln. Leipzig, Veit u. Comp., 1898. Folio.

7. Lehrbuch der analyt. Geometrie, von Dr. F. Schuhr, Prof. der Mathematik an der techn. Hochschule zu Karlsruhe. Leipzig, Veit u. Comp., 1898.

[1] Graefe-Saemisch. Bd. II. S. 259.

Der jüngeren Fachgenossen neu erwachtem Eifer für Geometrie ans Herz gelegt.

8. Die Neurologie des Auges. Eine Bearbeitung für Nerven- und Augenärzte, von Dr. H. Wilbrand, Augenarzt, und Dr. A. Sänger, Nervenarzt in Hamburg. I. Bd. 1. Abth. Wiesbaden, Bergmann 1899. 306 S.

9. Die Magnet-Operation von Hirschberg erscheint in neuer Auflage.

Referate, Uebersetzungen, Auszüge.

1) **Ueber Hornhauttrübungen, die nur vermittelst seitlicher Beleuchtung und Lupenvergrösserung zu erkennen sind**, von H. Gradle in Chicago. (Ophthalmic Record. Sept. 1898.)

Verf. beschreibt gewisse Formen von Hornhauttrübung, die nur dann erkannt werden, wenn man seitliche Beleuchtung mit Lupenvergrösserung verbindet. Bekanntermaassen zeigt seitliche Beleuchtung die normale Hornhaut als trübes Medium. Entwirft man ein scharfes Flammenbild auf der Hornhautoberfläche oder in ihrer Substanz, so erkennt man bei starker Vergrösserung eine undeutliche Körnung. Es bedarf dazu einer Lupe von etwa 2 cm Brennweite (etwa einem $^3/_4$zölligen Objectiv entsprechend).[1] Das Korn wird wohl durch die Hornhautsaftlücken bedingt, da dieselbe Linse die Zellen einer vergoldeten Hornhautlamelle gerade als Punkte erkennen lässt.

Die Hornhauttrübung kann den normalen Grad bedeutend überschreiten, ohne bei Augenspiegelbetrachtung sich zu verrathen, so lange sie nur gleichmässig diffus und nicht fleckig begrenzt ist. Gleichfalls entzieht sich eine solche gleichförmige Trübung der directen Betrachtung, wenn sie nicht saturirt genug ist, um das Schwarz der Pupille zu beeinflussen, vorausgesetzt natürlich, dass der Oberflächenglanz normal ist. Nur bei seitlicher Beleuchtung erkennt man eine derartige diffuse Trübung, aber auch dann nur mit Sicherheit, wenn man das auf der Hornhaut entworfene Flammenbildchen mit einer Lupe betrachtet, die alles ausserhalb ihres Brennpunktes Gelegene verschwommen erscheinen lässt. Je stärker die Trübung, desto deutlicher ist auch das „Korn". — Es ist klar, dass eine jede Trübung — selbst die normale — die Schärfe der Netzhautbilder ihrer Dichte entsprechend beeinträchtigen muss. Für das Verwischen der Netzhautbilder ist aber das Auge selbst viel empfindlicher, als das beobachtende Auge des durch den Augenspiegel schauenden Untersuchers.

Trübungen, die dieser Schilderung entsprechen, werden unter folgenden Umständen beobachtet.

1. Nach Star-Operationen hat Verf. häufig gefunden, dass die Hornhaut beträchtlich von ihrer normalen Durchsichtigkeit eingebüsst hat. Die letzten acht Fälle von Greisen-Star wurden daraufhin genauer geprüft. Es zeigte sich, dass bei fünf (unter acht) Augen nach gelungener Operation die normale Hornhaut-Trübung bestimmt vermehrt war. In der That schien der Dichtigkeitsgrad der Trübung die Sehschärfe innerhalb gewisser Grenzen zu beeinflussen, natürlich unter Berücksichtigung der Durchsichtigkeitsverhältnisse der Pupille. Es waren dies alle periphere Wundschnitte mit Iridectomie. Bei keinem war Sublimatlösung gebraucht worden. Unter diesen Fällen war keine einzige wirkliche Keratitis und ohne die geschilderte Untersuchungsmethode hätte man die Hornhaut normal durchsichtig befunden.

[1] Das ist dieselbe Brennweite, die ich in meiner Ophthalmoscopie empfohlen. H.

2. Eine abnorm vermehrte Trübung der Hornhaut wurde ferner bei einer Classe von Patienten beobachtet, die über ausgesprochene asthenopische Beschwerden klagte. Bei Allen waren optische Fehler, insbesondere Astigmatismus mässigen Grades vorhanden, aber die Klagen bezogen sich doch mehr auf Brennen, Thränen und Fremdkörpergefühl, als es bei blossen Refractionsfehlern gewöhnlich der Fall ist. Angemessene Brillencorrection war meistens vortheilhaft, beseitigte aber die Beschwerden weder prompt noch vollkommen. In zwei einseitigen Fällen verrieth sich ein Reizzustand objectiv durch Verengerung der Lidspalte und sichtbare Füllung der Skleralvenen nächst der Uebergangsfalte. In diesen Fällen war die einseitige Vermehrung der normalen Hornhauttrübung unverkennbar bei seitlicher Beleuchtung und starker Vergrösserung, aber alle diese Veränderungen waren doch so geringfügig, dass nur der sorgfältige Vergleich der beiden Augen sie sicher erkennen liess. Bei drei anderen Patienten betraf derselbe Zustand beide Augen, war aber auf dem einen so viel stärker ausgeprägt, dass die Diagnose gesichert war. Sind aber beide Augen gleichmässig betroffen und fehlt dadurch der Vergleich, so kann die Erkennung der vermehrten Hornhauttrübung unsicher werden. Nichtsdestoweniger werden mehrere Fälle dieser Art beobachtet, in denen kein Zweifel über diesen Zustand bestehen konnte. Charakteristisch ist, dass die Sehschärfe durch kein Glas ganz zur Norm gebracht werden kann, und dass die Patienten unsicher in der Brillenwahl sind. Der Ausgangspunkt des Reizzustandes ist nicht klar. Die vermehrte Cornealtrübung ist wohl als Lymphstase aufzufassen. Keratitis ist es jedenfalls nicht. Die Fälle wurden eingehender von der American Medical Assoc. (Journal of the Amer. Med. Assoc. 24. Sept. 1898) beschrieben.

3. Ferner kann vermittelst seitlicher Beleuchtung mit Lupenvergrösserung gelegentlich eine punktförmige Trübung entzündlicher Natur entdeckt werden, die sonst leicht übersehen würde. Kommt doch hier und da ein winziges punktförmiges Infiltrat zur Beobachtung, das zwar reizt, aber keine Ciliarinjection verursacht. Derartige entzündliche Fleckchen sind zwar fast immer dem blossen Auge sichtbar, aber in seltenen Fällen sind sie doch so winzig, dass sie ohne Lupe übersehen werden können. Eigen dagegen ist folgende Beobachtung, bei der keinerlei entzündliche Röthe die Hornhauterkrankung anzeigte.

Es handelte sich um eine Dame, die seit 22 Jahren über sehr lästiges Thränen klagte, wobei aber der ungehinderte Durchgang der Thränen in die Nase, sowohl wie Sondirung bewiesen, dass der Thränengang normal sei. Verf. sah sie zuerst in 1881, konnte aber damals weder bei directer Betrachtung, noch bei Augenspiegeluntersuchung einen objectiven Befund constatiren. Auffallend war die nicht zu erklärende Herabsetzung der Sehschärfe auf $2^{20}/_{60}$. Später soll durch sonstige Behandlung eine bedeutende Besserung eingetreten sein, aber in den letzten Jahren kam das Thränen doch wieder in langwährenden Anfällen mit mehr oder weniger Unbehagen aber ohne Schmerz oder Röthe. Bei seitlicher Beleuchtung und Lupenbetrachtung erwies sich das Leiden jetzt als eine Art Keratitis punctata anterior. Die punktförmigen subepithelialen Infiltrate waren so zart, dass sie ohne die starke Lupe nicht erkannt wurden. Die normale Trübung der Hornhaut war dabei stark vermehrt. Während vorübergehender Besserung und Schwinden der winzigen Entzündungsherde hob sich die Sehschärfe auf die Norm. Eigen-Bericht.

2) **Ueber die Wirkungsweise der Mydriaca und Miotica,** von P. Schultz. (Arch. f. Anat. u. Physiol. 1898. Physiol. Abthlg.)

Die Ergebnisse dieser wichtigen und sehr sorgfältig angestellten Arbeit sind auf einer Versuchsreihe von mehr als 90 Thieren (Hunde, Katzen, Kaninchen) basirt. Die Wirkung der Medicamente wurde sowohl durch Einbringung ins Auge als durch Application auf die freipräparirten Nervenbahnen und Ganglien probirt. Die Concentrationen sind überall genau angegeben. Die Resultate sind:

Atropin wirkt pupillenerweitend durch Lähmung der Nervenendigungen des Oculomotorius im Schliessmuskel der Pupille. Dagegen wirkt Cocaïn pupillenerweiternd durch Reizung der Nervenendigungen des Dilatators (Hals-Sympathicus). Dementsprechen dbewirkt Cocaïn, in ein atropinisirtes Auge eingebracht, eine Verstärkung der Mydriasis — bei Katzen so enorm, dass die Iris nur eben noch sichtbar ist. Diese Wirkung lässt sich in geeigneter Concentration auch durch Cocaïn allein erzeugen, da es nicht nur die Dilatatorendigungen reizt, sondern auch die Oculomotoriusendigungen lähmt.

Eserin wirkt, als echter Antagonist des Atropins, wie dieses auf die Nervenendigungen des Oculomotorius, nur im entgegengesetzten Sinne, nicht aber, wie bisher acceptirt war, direct auf die Muskulatur des Sphinkters. Es folgt dies, abgesehen von den Versuchen des Verf.'s, mit aller Sicherheit daraus, dass ein frisch atropinisirtes Auge durch Eserin nicht zu beeinflussen ist: würde Eserin auf den Muskel wirken, so müsse, bei ausreichender Application, Miosis eintreten, da Atropin die Muskulatur völlig intact lässt. — In demselben Sinne wie Eserin, wirkt Muscarin. — Ist bei Oculomotorius-Lähmung Eserin noch wirksam, so muss das End-Neuron intact sein, die Erkrankung kann höchstens bis zum Ganglion ciliare reichen. C. Hamburger.

---

3) **Simulation de l'amaurose et de l'amblyopie. Des principaux moyens de la dévoiler,** par S. Baudry, Professeur à la Faculté de Médecine de Lille.

Am häufigsten betrifft die Simulation nur ein Auge, sei es, das Schwachsichtigkeit oder dass Erblindung vorgetäuscht wird. — Die einseitig geheuchelte Erblindung zu entlarven, giebt es objective und subjective Methoden.

Zu den objectiven gehört 1. die Pupillenvergleichung. Es sei das rechte Auge das „blinde"; das linke wird mit der Hand verdeckt, doch so, dass es jeden Moment beobachtet werden kann; jetzt wird das rechte intensiv beleuchtet; es muss die rechte und die linke Pupille starr bleiben; reagirt jedoch die linke, so ist es immer noch möglich, dass die rechte atropinisirt ist; dies lässt sich erweisen, indem man ein nahe gelegenes Object fixiren lässt; in diesem Falle reagirt die Pupille eines blinden Auges, die eines atropinisirten jedoch nicht. 2. Beobachtung der Sehachsen. Diejenige eines blinden Auges pflegt abzuweichen; wenn nicht, so ist dies leicht hervorzurufen: man setzt vor das „blinde" Auge ein Prisma (ca. 10^0), Basis rechts oder links; ein sehfähiges Auge wird es durch entsprechende Wendung zu überwinden trachten, ein blindes bleibt unbewegt. — Subjective Methode. Am einfachsten ist es, vor das gesunde Auge ein stärkeres Convexglas zu setzen: sieht Patient trotzdem in die Ferne, so ist er entlarvt; ebenso, wenn er mit + 6 D vor dem gesunden Auge feinste Schrift weiter als bis zu 17 cm liest. Für ganz besonders wichtig erklärt Verf. die Prisma-Methode A. v. Graefe's; er räth, den Patient sofort aufzufordern, „die Bilder" zu zeigen, und nicht etwa durch die Frage, wieviel Bilder er sehe, aufmerksam zu machen. Sehr zweckmässig ist es, ihn durch

Erzeugung monokulärer Diplopie irrezuführen unter Anwendung von Prismen mit doppelbrechendem Kalkspat; eine besonders geeignete Combination ist vom Verf. angegeben. — Sehr brauchbar ist das Stereoskop: auf der einen Seite des Bildes sei ein wagerechter, auf der andern ein senkrechter Strich; sieht der Patient ein Kreuz, so ist er überführt. — Auch die Prüfung mit farbigen Gläsern führt zum Ziel: Patient steht vor einer schwarzen Tafel; vor dem gesunden Auge ein rothes Glas; auf der Tafel rothe und grüne Buchstaben: liest er auch die grünen, so ist er entlarvt, da die grünen, durch das rothe Glas betrachtet, schwarz erscheinen.

Die Simulation der Amblyopie ist nach Verf. erheblich schwieriger nachzuweisen; namentlich in Deutschland, wo in Folge der Unfall-Gesetzgebung die Kranken ein Interesse haben die Folgen zu übertreiben. Daher sind wiederholte Prüfungen nöthig. Besonders wichtig ist ein Missverhältniss zwischen den Resultaten der Nah- und der Fernprüfung. Falsch angegebene Gesichtsfelder werden am besten durch wiederholte Untersuchung und Vergleichung der Defecte nachgewiesen; selbst gut Informirte lassen sich überführen durch Aufnahme des Gesichtsfeldes in verschiedenen Entfernungen.

Bezüglich der sog. hystero-traumatischen Amblyopie und Amaurose vertritt Verf. mit Bestimmtheit den Standpunkt, dass es rein functionelle Störungen des Gesichtssinnes giebt, ohne anatomischen Befund; in diesem Sinne fasst er bei traumatischer Hysterie die concentrische Gesichtsfeld-Einengung auf, an die er glaubt. Er warnt davor, jeden derartigen Fall für Simulation zu erklären und räumt nur so viel ein, dass die Kranken unwillkürlich stärker auftragen (exagérer), weil dies in ihrem Interesse liegt; er nennt das „Simulation involontaire". Zum exacten Nachweis falsch angebener Gesichtsfelder empfiehlt er den Schmidt-Rimpler'schen Prisma-Versuch (S. 69).

Die Simulation beiderseitiger Sehstörungen wird in wenigen Seiten abgefertigt, entsprechend ihrer sehr viel grösseren Seltenheit.

C. Hamburger.

Journal-Uebersicht.

v. Graefe's Archiv f. Ophthalmologie. XLVI. 1.

1) **Ueber das Vorkommen den Diphtheriebacillen ähnlicher Mikroorganismen (Xerosebacillen, septirter Bacillen, bacilles en massue[1] u. s. w.) im menschlichen Conjunctivalsack, speciell auf der normalen Conjunctiva, nebst einem Beitrage zur Frühdiagnose der Diphtherie,** von Dr. Hans Heinersdorff, z. Z. Assistent an der Augenklinik von Prof. Schoeler in Berlin. (Aus der Universitäts-Augenklinik in Breslau.)

Xerosebacillen, bezw. diphtheriebacillenähnliche Mikroorganismen finden sich als harmlose Schmarotzer fast auf jeder normalen menschlichen Conjunctiva. Bei Erkrankungen der Bindehaut werden die „Xerosebacillen" nicht selten durch andere, pathogene Mikroorganismen überwuchert, erscheinen aber bei Nachlass des krankhaften Processes wieder (Axenfeld). Für den Nachweis erforderlich ist ein etwas energisches Bestreichen der Bindehautoberfläche mit der Platin-Oese und die Verwendung von Blutserum als Nährboden. Auf Glycerin-Agar u. A. bleiben die Culturen aus oder wachsen sehr langsam, und die Stäbchen sind so zart, dass man sie für Kokken halten könnte. Diese Culturen entwickeln sich

[1] = Keule.

nach Ueberimpfung auf Blutserum kräftig und verkümmern wieder nach Rückimpfung auf Agar.

Die Gelpke'sche „Plasma-Lücke" sah Verf. bei seinen Xerosebacillen constant. Der Bacillus septatus (Gelpke) ist identisch mit dem Xerosebacillus.

Die grosse Empfindlichkeit gegen Nährböden kommt nur den Xerosebacillen zu, während die viel seltener im Conjunctivalsack vorkommenden Hoffmann'schen Pseudodiphtheriebacillen auf verschiedenen Nährböden gedeihen.

Als wesentliches Unterscheidungsmerkmal zwischen Xerosebacillen und Diphtheriebacillen führt Verf. an, dass letztere auf Blutserum erheblich rascher und üppiger wachsen als erstere, und dass sie feuchte, glänzende Colonien bilden, welche häufig confluiren, während die Xerosebacillen-Colonien matt und trocken aussehen und keine Neigung zum Confluiren zeigen. Aeltere Culturen beider Arten sind nicht zu unterscheiden.

Die Doppelfärbung der Diphtheriebacillen nach Ernst-Neisser gelang bei frischen, 9—16 Stunden alten Culturen stets, bei älteren Culturen nicht regelmässig. Bei Xerosebacillen treten die Ernst'schen „Körner" selten früher als nach 24 Stunden und auch dann nur zuweilen auf. Aenderungen dieses Verhaltens kommen bei älteren Culturen beider Arten vor. Die Form der Bacillen und die Lagerung der Körner ist aber stets so verschieden, dass eine Verwechselung von Xerose- und Diphtheriebacillen vermieden werden kann.

Jeder Fall, bei welchem die Doppelfärbung positiv ausfällt, bedarf nach Verf. der Serumbehandlung.

In 2 Fällen von Keratomalacie und 1 Fall von Conjunct. crouposa, welche auf der Breslauer Klinik behandelt wurden, lag nach der bakteriologischen Untersuchung Verdacht auf Diphtherie vor. Die Doppelfärbung fiel aber negativ aus, und Thierversuche bestätigten die mangelnde Virulenz der verdächtigen Bacillen.

---

2) **Beitrag zur Histologie der Heilungsvorgänge bei Wunden der Formhäute des Auges**, von Dr. Stoewer in Witten.

Verf. konnte in vielen Punkten die Angaben von Franke und Krückmann (v. Graefe's Arch. 41, 3; 42, 4) bestätigen, betont aber, dass die Netzhaut keineswegs regelmässig in die Scleralwunde vorfällt, und dass die Leukocyten von dem Wundrande in die Sclera wandern, nicht in umgekehrter Richtung.

Wird ein Stückchen aus der Sclera, unter Schonung der innersten Schichten, ausgeschnitten, so zeigt sich neben den Folgen der Blutung in dem Defecte ein Fibrinniederschlag und überall starke Rundzellen-Infiltration. Die Umwandlung des fibrinösen Niederschlages in Narbengewebe erfolgt von der Episclera aus. Die Sclera selbst betheiligt sich nicht daran. Das Narbengewebe bildet eine dünne, lockere, bindegewebige Schicht und nimmt nicht, wie es bei Schnittnarben der Fall ist, den Charakter des Scleralgewebes an.

Erstreckt sich der angelegte Defect bis auf die Chorioidea, so betheiligt sich diese an der Bildung des Keimgewebes, und die Verhältnisse gleichen wieder mehr denen bei einfachen perforirenden Scleralwunden. Das Narbengewebe ähnelt dem Scleralgewebe, erreicht aber nicht annähernd die Dicke der Sclera. Bei grossen Defecten folgt Ectasie.

Aehnlich sind die Verhältnisse, wenn das ausgeschnittene Stück Sclera, Chorioides und Retina enthält, oder wenn ein Scleral-Lappen gebildet und nur die darunter liegende Chorioides nnd Retina entfernt wird. Im letzteren Falle besteht geringe

Neigung des neugebildeten Gewebes sich mit dem Scleral-Lappen zu verbinden. Die Netzhaut entartet in grösserer Ausdehnung.

Ectasie kommt zu Stande, wenn die Defecte gross sind, oder wenn durch Prolaps der Chorioides und Retina, bezw. durch Einstülpung von Conjunctival- und Muskelgewebe die Heilung erschwert wird.

Die Behandlung hat sich daher auf Schaffung reiner Wundverhältnisse zu richten; Abtragung alles Vorgefallenen oder Eingeklemmten und Conjunctivalnaht.

Eingezogene Narben sind stets Folge von Cyclitis.

---

3) **Knötchenförmige Hornhauttrübungen,** von Privatdocent Dr. A. Groenouw in Breslau. (Aus der Universitätsklinik für Augenkranke in Breslau.)

2 Fälle. In dem im übrigen klaren Hornhautgewebe liegen zahlreiche feinste und grössere — bis $^1/_4$ mm Durchmesser — Trübungen von unregelmässig rundlicher Gestalt, vielfach in Zacken auslaufend. Die Trübungen befinden sich in den vorderen und hinteren Schichten, beschränken sich aber wesentlich auf die centralen Partien, während die Peripherie relativ frei bleibt. Die Erkrankung entsteht ohne irgend welche entzündlichen Erscheinungen äusserst langsam und scheint, bis zu einer gewissen Entwickelung gelangt, lange Zeit stationär zu bleiben.

Verf. excidirte ein Stückchen Hornhaut und kommt auf Grund der mikroskopischen Untersuchung und der chemischen Reactionen zu dem Schlusse, dass es sich um Einlagerungen von Hyalin handelt. Essigsäure, Salzsäure, Schwefelsäure, Osmiumsäure und Kalilauge bewirken keine Veränderung.

---

4) **Ueber Concremente in der Bindehaut,** von Prof. Ernst Fuchs in Wien.

Verf. lenkt die Aufmerksamkeit auf eine besonders bei Erwachsenen häufiger vorkommende, aber anscheinend wenig beachtete Erkrankung der Bindehaut. Es handelt sich um feine, gelbliche und feinste, mehr graue Flecke in der Bindehaut, welche meistens in der unteren Uebergangsfalte ihren Sitz haben und in grosser Zahl auftreten können. Nur wenn sie eine gewisse Grösse erreicht haben, sind sie über die Oberfläche der Bindehaut erhaben. Die Umgebung ist meistens blass, höchstens leicht injicirt. Selten findet man die Flecke in der Conjunct. tarsi, doch kann in einzelnen Fällen diese Partie durch zahlreiche Flecke gelb gesprenkelt erscheinen. Bei Druck werden die Flecke leicht aus der Bindehaut herausgepresst.

In der Conjunct. bulbi werden die Flecke nur einmal und zwar unter Begleitung langwieriger, entzündlicher Erscheinungen beobachtet.

Als Verf. im Jahre 1896 in Heidelberg über diese Flecke vortrug, hielt er sie für Pilzrasen. Neuere Untersuchungen von etwa 80 Präparaten führten zu einer wesentlich anderen Auffassung. Es zeigte sich, dass in der Conjunctiva Drüsen gebildet werden, deren Umgebung zellig infiltrirt ist. Den Inhalt der Drüsen bilden bald eine schleimartige Flüssigkeit, bald mehr oder minder zerfallene Zellen, bald Concremente, welche aus den beiden ersteren hervorgehen.

Die Concremente sind brüchig und von homogenem, matt glänzendem Aussehen. Sie färben sich mit Eosin roth, nach van Gieson orange und werden in concentrirten Säuren und Alkalien nicht gelöst. Wahrscheinlich handelt es sich um Hyalin.

Pilze konnten nicht nachgewiesen werden.

5) **Ueber monoculäre Diplopie ohne physikalische Grundlage nebst Bemerkungen über das Sehen Schielender**, von Dr. A. Bielschowsky, Assistent an der Universitäts-Augenklinik zu Leipzig.

Einem 18jähr., intelligenten Monteur musste wegen schwerer Verletzung das sehtüchtige, rechte Auge enucleirt werden. Das stets schwachsichtige linke Auge hatte in früherer Jugend stärker, in den letzten Jahren weniger geschielt; Sehschärfe = Finger in 6 m, Jäg. 14: 11 cm. Nach 3 Wochen betrug S. = $^{6}/_{60}$, Jäg. 8; nach 9 Wochen $^{6}/_{60-36}$, Jäg. 6; nach $1^{3}/_{4}$ Jahren $^{6}/_{18}$, Jäg. 3, so dass feine Arbeiten verrichtet werden konnten.

Bald nach der Enucleation klagte Patient, dass er mit dem linken Auge doppelt sehe. Wird ein Gegenstand fixirt, so erscheint nach links und etwas nach unten ein „Trugbild". Der Abstand der Doppelbilder von einander wächst proportional der Entfernung des Objects vom Auge. Bei der Aufforderung das Trugbild zu fixiren, macht das Auge eine kleine Bewegung nach links, und Pat. giebt an, dass er den Gegenstand deutlicher sehe.

Irgend welche Veränderungen, welche eine physikalische Erklärung des Doppeltsehens geben könnten, fehlten.

Der Abstand der Doppelbilder konnte gemessen werden. Wurde ein doppeltbrechendes Prisma vorgehalten, so erschienen 2 Bildpaare, deren Abstand von einander sich je nach der Entfernung des Gegenstandes vom Auge veränderte. Mit farbigen Objecten liess sich Wettstreit der Farben, ja Farbenmischung hervorrufen.

Die ausführliche Beschreibung der verschiedenen Versuche ist im Originale einzusehen. Jedenfalls lag Simulation nicht vor.

Eine eingehende Analyse des Falles führte den Verf. zu der Annahme, dass während der Schielperiode ein binocularer Sehact bestand, welcher dadurch ermöglicht wurde, dass eine ausserhalb der Macula lutea gelegene Netzhautstelle des abgelenkten linken Auges dem Raumwerthe nach mit der Macula des rechten Auges correspondirte. Diesem erworbenen Raumwerthe gegenüber trat der angeborene Raumwerth der linken Macula zurück, wurde indessen nicht ganz aufgehoben, und machte sich wieder geltend, als binoculares Sehen nicht mehr möglich war, und das linke Auge von dem früheren besser sehenden Partner befreit an der Unterdrückung der von der Macula gelieferten Bilder kein Interesse mehr hatte.

Fixirt das Auge, so wird zunächst das Pseudocentrum eingestellt, und das Object erscheint da, wo es früher bei binocularer Fixation gesehen worden wäre, zugleich tritt aber die Macula in Function und projicirt ein scharfes Bild entsprechend ihrem angeborenen Raumwerthe in die Hauptsehrichtung. Geschieht das, so gewinnt das „Pseudocentrum" seinen angeborenen Raumwerth im Verhältniss zur Macula wieder, und diesem entsprechend erscheint neben dem der Macula ein zweites Bild. Es handelt sich also um einen Kampf zwischen der erworbenen und angeborenen Macula.

Das maculare Bild erschien dem Pat. zunächst als Trugbild, doch bemühte er sich im Laufe der Zeit mehr und mehr, das Auge auf dieses wesentlich schärfere Bild einzustellen. Vermuthlich wird die erworbene Localisation nach und nach ganz verschwinden.

Monoculares Doppeltsehen ist mit der Projectionstheorie unvereinbar, man kann nicht gleichzeitig 2 Vorstellungen von der Richtung eines Auges haben. Nach der streng empiristischen Theorie würde nicht zu erklären sein, dass unmittelbar nach dem Aufhören des binocularen Sehens der angeborene Raumwerth der Macula sofort wieder in Function trat. Die nativistische Theorie

bedarf der Ergänzung, dass die Netzhaut unter Umständen neue Raumwerthe erwerben kann, neben denen die angeborenen zurücktreten, aber nie ganz verschwinden.

---

6) **Ueber Retrochorioideal-Blutungen nach Star-Extractionen,** von Selina Bloom, New York. (Aus der Universitäts-Augenklinik zu Leipzig, nebst einem Zusatz von H. Sattler.)

Anatomische Untersuchung von 3 einschlägigen Fällen. In dem 1. Falle handelt es sich um eine ca. 30jährige Frau, welche nach 8tägigem, günstigem Heilungsverlaufe plötzlich in Folge von Embolie der Art. pulmonalis verstarb. Es lag demnach eine rasch einsetzende, hochgradige Circulationsstörung vor. In der Chorioidea wurde Phlebitis und Periphlebitis nachgewiesen und als Ursache der Gefässruptur angesehen. Im 2. Falle — gewöhnlicher Alter-Star — bestanden variköse Erweiterungen der Chorioidealvenen. Vermuthlich beruhten diese Varicen auf krankhafter Erweichung der Venenwandungen, welche ebenfalls ein prädisponirendes Moment für copiöse Blutungen abgab. Auch im dritten Falle fand sich ungleichmässige Erweiterung der Venen und zellige Infiltration der Umgebung. In allen Fällen erfolgte die Blutung aus den Venen, die Arterien zeigten keine krankhaften Veränderungen.

Auch in einem Falle von retrochorioidealer Blutung nach Glaucom-Iridectomie fand Verf. in der Umgebung der Venen geronnenes Exsudat und zellige Infiltration. Hier mögen auch die Druckverhältnisse von Belang gewesen sein, die Blutung erfolgte sogleich nach der Operation.

Prof. Sattler berichtet über fernere eigene und einige fremde Beobachtungen dieser ominösen Blutungen. Er hatte 1896 in Heidelberg darauf aufmerksam gemacht, dass die Blutungen seit Einführung des Cocaïns anscheinend häufiger würden, und die Vermuthung geäussert, dass die der Cocaïn-Contractur folgende Dilatation der Gefässe vielleicht das Auftreten von Blutungen begünstige. Scheer.

Vermischtes.

1) Ein kleines Blatt aus der Geschichte der Augenheilkunde.

In dem mit den 3 Lilien geschmückten Original-Exemplar von Furnari's voyage méd. dans l'Afrique septentr. (Paris, 1845), das ich vor Kurzem in Italien für meine Büchersammlung erwarb, fand ich den folgenden Brief:

A sa Majesté
Le Roi des Deux Siciles.
Naples.

Sire,

J'ai l'honneur de prier Votre Majesté, de daigner agréer l'hommage d'un exemplaire de mon ouvrage sur l'Afrique, comme un faible témoignage de ma reconnaissance pour les bontés dont Elle m'a honoré pendant mon séjour à Naples.

Ce livre, résultat de la mission scientifique que j'ai reçue de son Excellence Mr le Ministre de l'instruction publique de France, résume les véritables causes, la nature et le traitement des maladies des yeux qui sévissent en Afrique; il a également pour but de propager les indications hygièniques et prophylactiques qui peuvent rendre le climat Africain moins insalubre pour les Européens.

Dans un chapitre sur l'appréciation de la médicine chez les Arabes, j'ai tâché de faire connaître aux médecins d'Europe les principales méthodes employées en Afrique et les pratiques rationnelles les plus utiles que nous pourrions emprunter aux médecins indigènes.

J'espère, Sire, que Votre Majesté accueillera ce travail avec indulgence et qu'elle daignera lui accorder la faveur de son illustre et bienveillant suffrage.

Sire, de Votre Majesté

très fidèle et très dévoué sujet

Paris 12 Juillet 1845. J. Furnari.

2) Notiz zu Koster's „Bemerkungen zur Manometrie des Auges", von Dr. C. Hamburger in Berlin.

Im Novemberheft dieses Centralblattes unterzieht Herr Prof. Koster aus Leiden meinen „Beitrag zur Manometrie des Auges" (Centralbl. f. pr. Augenh. 1898. September) einer scharfen Kritik. Er verwirft die Ergebnisse mit der Begründung, dass ich nachzuweisen unterlassen hätte, ob nach Einführung ins Auge die Oeffnungen der Canülen sich verstopfen, oder ob sie durchgängig bleiben.

Dem gegenüber darf ich mich darauf berufen, dass auf der letzten Seite meiner kaum 3 Seiten langen Publication die Worte stehen: „der Einwand, es könnten sich die Canülen verstopft haben, ist leicht zurückzuweisen; denn zieht man aus dem Glaskörper die Canüle heraus, so stürzt sofort aus der freigewordenen Oeffnung die Flüssigkeit hervor, und die Petroleumsäule wird vollständig herausgedrängt; aehnliches erfolgt, wenn man die Vorderkammercanüle herauszieht, nur dass in diesem Falle nicht so viel Flüssigkeit abfliesst, offenbar weil der Glaskörper ein nicht so leicht flüssiges, sondern vielfach septirtes Organ ist, dessen einzelne Kammern wie wasserdichte Schotten gegen einander abgeschlossen sind; dass diese Auffassung richtig ist, geht daraus hervor, dass man durch weiteres Hineindrängen der Canüle jederzeit ein neues Abfliessen herbeiführen kann."

Es erhellt hieraus, wie ich glaube, mit aller Deutlichkeit, dass die Canülen in situ durchgängig waren: denn wenn die Glaskörpercanüle herausgezogen wurde, befand sich die der vorderen Kammer unverrückt an Ort und Stelle, und wenn die Vorderkammercanüle entfernt wurde, so blieb die im Glaskörper unbewegt. Jedesmal, so oft der Versuch wiederholt wurde, floss aus der freigewordenen Canüle Flüssigkeit aus, was ich nach wie vor als beweisend dafür ansehen muss, dass die Canülen, ins Auge eingeführt, durchgängig bleiben; wozu wohl besonders der Umstand beiträgt, dass beide Canülen (namentlich auch die für den Glaskörper) die Oeffnung nicht an der Spitze, sondern weiter hinten haben. Wenn also Koster diese Beweisführung ablehnt mit den Worten: „Was wohl keiner ihm zustimmen wird, der oft mit derartigen Versuchen beschäftigt gewesen ist —", so befindet er sich in einem durch nichts begründeten Gegensatz zu den Sachverständigen, denen ich die Versuche — die letzteren sind im Zuntz'schen Laboratorium angestellt — habe demonstriren können.

Obwohl es somit eigentlich überflüssig war, habe ich zum Zwecke dieser Notiz noch den Control-Versuch angestellt, den Koster für unerlässlich hält (l. c. S. 331): nämlich nach Einführung des Instrumentes ins Auge Hahn *b* (s. Fig. S. 259) wieder geschlossen und Hahn *a* geöffnet; das Resultat war das selbstverständliche: bei leichtem Druck auf den Bulbus stieg die Flüssigkeit in die Höhe — somit war Canüle *f* durchgängig; jetzt wurde Hahn *a* geschlossen,

Hahn *b* wieder geöffnet, und die Canüle *f* vorsichtig herausgezogen, Flüssigkeit aus ihr heraustropfte — somit war auch Canüle *e* d Koster irrt, wenn er diesen Versuch, den er weder angestellt nc hat, als „sehr umständlich" bezeichnet — er ist in weniger als beendet. Ob es demnach gerechtfertigt war, meine Versuchsano „nicht brauchbar" zu bezeichnen, mögen Unparteiische beurtheilen.

Dass es zweckmässiger ist, minimale Druckdifferenzen rein nachzuweisen, anstatt, woran Koster festhält, durch vergleichende M im einen, dann im anderen Raume, braucht nicht erst bewiesen Und wenn Koster das in Rede stehende Differentialmanometer, ohne zu haben, als „ungeeignet" verwirft, indem er von einem solchen verlangt, „dass die Flüssigkeitsbewegung ... keine Aenderung in dei den Druckhöhen" mit sich bringen (l. c. S. 331), so ist das p schlechterdings unerfüllbar: denn gerade die Aenderung der bestehen höhen, d. h. ihr Ausgleich bewirkt es, dass die Flüssigkeitsbewegung kommt; es ist dabei völlig einerlei, ob man als Indicator Petroleu oder, wie Koster beabsichtigt, ein „Oeltröpfchen" im horizont (l. c. S. 332).

Koster's Spott darüber, dass ich, auf diesem Gebiet ein Ehrlich's Anregung folgend, dessen Instrument benutzt habe, ist ständlich; um so unverständlicher, als sich doch Herr Professor K seinen Versuchen, die dasselbe Thema betreffen, ebenfalls nicht ein sondern des Leber'schen Instrumentes bedient hat.

3) 1898, S. 377, Z. 24 v. o. lies 2 % Lapis-Lösung.

Bibliographie.

1) Gesichtsstörungen und Uterinleiden, von Mooren. (Wiesbaden, J. F. Bergmann. 1898.) Das Buch stellt die umgearb theilweise erweiterte Auflage der im Jahre 1881 im Ergänzun Knapp'schen Archivs erschienenen Arbeit vor. Die mitgetheilten K geschichten sind eigene Beobachtungen und werden unter folgen rubricirt: 1. Die Einwirkung der Geschlechtsreife auf den Gesammt 2. Der Einfluss der Uterinstörungen auf das Entstehen der A 3. Das Zurücktreten der Menstruation. 4. Der Einfluss der P 5. Die Lage-Anomalien des Uterus. 6. Die Hysterie. 7. Die Bi Krankheit. 8. Die Einwirkung der Schwangerschaft und des Wo 9. Das Klimacterium der Frauen. 10. Therapeutische Bemerkungen.

2) Recherches sur la structure de la rétine ciliaire et des fibres de la zonule de Zinn, par Terrieu. (Paris. 1898. Der ciliare Theil der Netzhaut, von der Ora serrata bis zum Iriswink aus zwei Lagen von Zellen. Die äussere Schicht ist die Fortsetzun mentepithels, welches sich bis zum Pupillenrande verfolgen lässt. Schicht besteht aus cylindrischen und cubischen Zellen und Stütz repräsentirt für sich allein die neun Schichten der übrigen Netzha Concentration ist am besten am Foetus und namentlich am Auge zu studiren. Die Lamina vitrea setzt sich als Limitans externa der K retinae fort und trennt diese von der Chorioidea. Als Limitans inter Basalmembran aufzufassen, welche durch die Insertion der Stützfaser wird. Die Zonulafasern nehmen sämmtlich ihren Ursprung von der P retinae. Und zwar inseriren sie sich nicht, wie allgemein angenomm

Basalmembran, sondern durchlaufen die Pigmentschicht und heften sich an die innere Fläche der Lamina vitrea der Chorioidea an. Sie verhalten sich also ganz wie die Stützfasern, mit dem Unterschiede, dass sie nicht mit einer Basalmembran endigen, sondern sich weiter zur Linse begeben. Die Zonulafasern sind daher als Theile des Ectoderms und nicht des Mesoderms aufzufassen.

Moll.

3) Macewen, Die infectiös-eitrigen Erkrankungen des Gehirns und Rückenmarks. Meningitis, Hirnabscess, infectiöse Sinusthrombose. Deutsche Uebersetzung von Rudloff. (Wiesbaden. 1898. Bergmann.) Es kann nicht Sache des Ref. sein, aus dem ca. 350 Seiten starken Werke Einzelheiten herauszugreifen, die dem Leser doch keinen Ueberblick über das umfassende und kritisch verwerthete Material Macewen's geben würden. Es sei nur darauf hingewiesen, dass der Pathologie ein sehr werthvolles Capitel über chirurgische Anatomie des Schläfenbeins, der Stirnhöhlen und der Venengebiete des Kopfes vorangeht. Die Pathologie der drei oben genannten Krankheitsgruppen wird durch eine grosse Anzahl eigener Fälle auf das Beste illustrirt und hat auch für den Augenarzt genug des Interessanten durch den wiederholten Hinweis auf Erkrankung des Auges, namentlich des Sehnerven, welche ihrerseits bei Stellung der Diagnose berücksichtigt werden müssen. Moll.

4) Die Späterfolge der Glaucombehandlung bei 76 Privatpatienten, von Prof. Dr. Haab, Zürich. Zusammengestellt von Augenarzt Dr. Sidler-Huguenin, Zürich. (Beiträge z. Augenheilk. Heft XXXII.) Angeregt durch die von Hirschberg aufgeworfene[1] Frage, ob die gute Wirkung der Iridectomie auf den Glaucomprocess wirklich eine so definitive sei, unterwirft Verf. an der Hand von 76 Fällen von Glaucom aus der Privatpraxis von Prof. Haab, bei denen die Beobachtung mindestens über 2 Jahre fortgeführt werden konnte, die Dauererfolge unserer Glaucombehandlung einer Prüfung. Verf. ordnet die Fälle in Tabellen und kommt zu dem Resultat, dass das acut entzündliche Glaucom in mehr als der Hälfte der Fälle (65%) gänzlich geheilt und beinahe immer in sehr günstiger Weise beeinflusst wird. Auch bei dem Glaucoma inflamm. chron. wurde in 60% der Fälle Heilung erzielt. Ein maligner Verlauf trat beim entzündlichen Glaucom nur 1 Mal auf. Die Sclerotomie oder Miotica allein angewendet, stehen der Iridectomie an Wirkung weit nach. Von 36 Fällen von Glaucoma simplex, von denen 31 mit Iridectomie und 5 mit Sclerotomie behandelt wurden, endeten 2 nach der Iridectomie mit malignem Verlauf, 7 Fälle (davon 2 sclerotomirt) gaben ein schlechtes Sehen, 7 Fälle (davon 1 sclerotomirt) ein brauchbares und 20 Fälle (davon 2 sclerotomirt) ein ganz günstiges Resultat. Verf. empfiehlt in der Nachbehandlung neben der Sclerotomie noch Miotica anzuwenden. Für das Glaucoma haemorrhagicum ist die Prognose viel schlechter. Die schonendste Behandlungsmethode, die Sclerotomie, ist der Iridectomie vorzuziehen. Günstigen Falles 20% Heilung und in 40% erhaltener Visus. Durch ausschliessliche Miotica-Behandlung bei allen Glaucomformen liess sich der Glaucomprocess auf längere Zeit aufhalten (33%) aber nicht heilen. Dass diese Resultate besser (?) sind, als die anderer Glaucomstatistiken, schreibt Verf. der Zusammenstellung von Patienten aus den besseren Ständen zu, die früh zum Arzt kommen und sich pflegen und schonen können. Verf. constatirte durch häufige und zu verschiedenen Zeiten angestellte Prüfungen bei einer Reihe von Fällen von Glaucoma chron. und simpl. Tensionsschwankungen, die sich bewegten zwischen der obersten

[1] Ich habe sie (1895) durch Prüfung meiner 569 Glaucom-Operationen beantwortet.

Grenze der Norm und T + 1 und von vielen Zufälligkeiten, wie psychischen Aufregungen, körperlichen Anstrengungen, Schlaflosigkeit u. s. w. abhingen. Auch im Schlaf konnte er solche nachweisen. Fehr.

5) Das Sideroskop und seine Anwendung, von Dr. Eduard Asmus, Augenarzt in Düsseldorf. (Wiesbaden. 1898.) Um die Vervollkommnung und Einführung des Sideroskops in die Augenheilkunde hat sich der Verf. grosse Verdienste erworben. In der Monographie behandelte Verf. die Entstehung und Beschreibung seines Instruments, ferner den Gebrauch, an zahlreichen Patienten erläutert. Des Weiteren wird über die Anwendung des Sideroskops zum Nachweis und zur Localisation subcutaner magnetischer Fremdkörper berichtet und eine Reihe von Fällen mitgetheilt. Abbildungen und Curventafeln sind zur Erläuterung beigegeben. Stiel.

6) Neueinrichtung der Augenabtheilung des k. k. Krankenhauses Wieden in Wien, von Dr. Hans Adler, k. k. Primararzt. (Wien und Leipzig 1897, W. Braumüller.) Eine selbständige Augenabtheilung wurde an diesem Krankenhause im Jahre 1881 errichtet, nachdem bereits im Jahre 1872 der jetzige Leiter mit der Behandlung der Augenambulanten betraut worden war. Die neueingerichtete Abtheilung verfügt über 46 Betten. Im Jahre 1896 wurden 4627 Augenkranke ambulatorisch behandelt, 564 in der Anstalt verpflegt. Es wurden 249 grössere Operationen, 36 Staroperationen, 33 Iridectomien verrichtet. Schenkl.

7) Augenärztliche Mittheilungen, von Primarius Dr. E. Bock in Laibach. (Wiener med. Wochenschrift. 1898. Nr. 30—36.) 6 cm langer Holzsplitter in der Augenhöhle. Entfernung nach 41tägigem Verweilen in derselben. Heilung. Der Fremdkörper war in die untere Hälfte der Augenhöhle eingedrungen ohne eine nachweisbare Verletzung der Lider zu erzeugen. Seiner Grösse nach musste er, da keine Zeichen eines Eindringens in die Nebenhöhlen vorhanden waren, und da er nicht biegsam war, eine schiefe Lage von der Schläfenseite zur Nasenseite angenommen haben. Der Augapfel war durch Blutung in das Orbitalgewebe vorgedrängt, zeigte aber keine Bewegungsstörungen. Allmählich wurde der Fremdkörper durch Gewebswucherungen nach vorne getrieben und konnte endlich durch Einschnitt entfernt werden. Die die Verletzung begleitende Ptosis ging nach elektrischer Behandlung zurück; der Sehnerv hatte nicht gelitten. — Drei Holzsplitter in der Augenhöhle. Entfernung nach $4^1/_2$ monatlichem Verweilen in derselben. Heilung. Ein Kind hatte sich durch einen Sturz auf einen Korb einzelne Stücke des Weidengeflechtes in die Augenhöhle getrieben; am Oberlid bestand eine Risswunde. Die Fremdkörper führten zur Eiterung und zur Bildung schlaffer Wundwärzchen, die so dicht auftraten, dass sie vorerst operativ entfernt werden mussten. Die Eiterung hatte eine bedeutende Lageveränderung des Bulbus zur Folge; nach Entleerung des Eiters wurde sowohl die Stellung des Augapfels, als des Oberlides wieder normal. — Caries orbitae, Protrusis bulbi, Papillitis, Amaurosis. Heilung mit normaler Sehschärfe. Das Leiden betraf ein 8jähriges Kind; eine Verletzung lag nicht vor; nach dem allgemeinen Zustand des Kindes zu schliessen, handelte es sich um eine tuberculose Knochenerkrankung. Von Interesse ist der Ausgang in Heilung mit vollständiger Herstellung des Sehvermögens ($S = {}^6/_6$). — Lymphoma orbitae sinistrae. Eine Allgemeinerkrankung lag nicht vor; der Augapfel war vorgetrieben, unbeweglich, die Cornea zeigte sich rauchig getrübt, gestichelt. Der ganze Process war von heftigem Kopfschmerz begleitet; nach Aufhellung der Cornea konnte eine deutliche Abblassung des Sehnerven constatirt werden. — Brandiger Zerfall der Augenlider:

1. symmetrische Gangrän der Lider beider Augen bei einem 7 Wochen alten Kinde; die Affection der Lider trat nach Ablauf der ersten Lebenswoche auf; der Exitus let. erfolgte, als die Affection der Lider schon ihren Höhepunkt überschritten hatte. 2. Phlegmone der Lider beider Augen mit darauf folgendem symmetrischen brandigen Zerfall derselben. Schwerste allgemeine Sepsis. Heilung. Nach einem Schlag aufs Hinterhaupt, unbedeutende Verwundung am rechten Scheitelbein, Phlegmone und brandiger Zerfall der Lider unter schweren Allgemein-Erscheinungen; Verbreitung der Phlegmone bis über den ganzen Brustkorb; rechtsseitige Lungenentzündung; Entwickelung von grossen Eiterherden unter der Haut des Halses, des Stammes und selbst in der Lunge. Entleerung des Eiters, Nachlass aller schweren Allgemein-Erscheinungen. Die Infection erfolgte an der Wunde am Hinterhaupte; in dem Eiter dieser Wunde konnte Streptococcus pyogenes nachgewiesen werden; später erfolgte noch eine Infection mit Staphylococcus pyogenes aureus, der die Veranlassung der phlegmonischen Affectionen des Halses, der Brust und der Erkrankung der Lunge war, und wahrscheinlich aus der Lunge in das Blut gelangte. Die Zerstörung an den Lidern beschränkte sich auf das Bindegewebe unter der Haut und auf jenes des Ringmuskels; dann kam es erst zu ganz symmetrischem, brandigen Zerfall der Lidhaut. Um eine narbige Schrumpfung der Oberlider zu verhüten, wurde eine theilweise Vernähung der Lidspalte vorgenommen, die so lange blieb, bis Vernarbung eintrat. 3. Brandiger Zerfall der Lider nach einem Schlag auf das linke Auge. 4. Gangräna palp. o. d. ohne nachweisbare Ursache. 5. Brand beider Lider des rechten Auges nach Verletzung mit einem Steine. 6. Rissquetschwunde des linken Unterlides; auch bei diesem beinahe vollständig lossgerissenen Lide bewährte sich die temporäre Vernähung der Lidspalte; es gelang, das Lid zu erhalten und in günstige Lage zu bringen. 7. Acute Schwellung des Oberlides des linken Auges in Folge eitriger Beinhautentzündung des rechten Stirnbeines. — Tuberculose der Haut des Unterlides — Drüsenschwellung; Lunge normal. — In dem fleischwärzchenartigen Gewebe der Lidgeschwulst eine grosse Zahl von Tuberkelbacillen. (Verf. hatte 3 derartige Fälle: bei einem 4-, 7- und 10jährigen Kinde zu beobachten Gelegenheit). — Syphilitischer Primäraffect des rechten unteren Lides bei einem 44jährigen Manne; Ausgangsquelle der Erkrankung, eine durch zufällige Verletzung entstandene Wunde, welche durch die mit Syphilitisgift verunreinigten Finger des Verletzten inficirt worden war. — Cyste der Haut des rechten Unterlides, die nach der Exstirpation als Erweiterung des Ausführungsganges einer Moll'schen Drüse sich erwies, — ausser dieser nahe dem schläfenseitigen Lidwinkel sitzenden grossen Cyste fanden sich noch mehrere kleine Cysten am Lidrande. — Melanocarcinoma palpebrae inferioris dextrae bei einem 24jährigen Mädchen. Die Neubildung war aller Wahrscheinlichkeit nach von den Talgdrüsen der Wimpern ausgegangen und war ausserordentlich reich an Farbstoff. Die Patientin war blondhaarig mit hellblauen Regenbogenhäuten; zeigte dabei aber eine ausgesprochene Melanosis sclerae. — Blutgefässgeschwülste. 1. Ectasia venarum conjunctivae bei einem 21jährigen Manne, bei dem ein Klappenfehler ausgeschlossen werden konnte; bei dem jedoch Geräusche über dem Herzen und den grossen Gefässen die Annahme angeborener Gefässveränderungen nahelegten. 2. Schwammige Blutgeschwulst (angioma simplex) der Bindehaut im Bereiche der Karunkel und der halbmondförmigen Falte bei einem 19jährigen Manne. Durchführung von Fäden, Verschorfung mit Glüheisen, Excision. 3. Angioma cavernosum conjunctivae bulbi im Bereiche des äusseren geraden Augenmuskels. Entfernung ohne Beeinträchtigung des Muskels.

4. Drei Fälle von sogenannten Papillomen oder Polypen der Bindehaut, die sich als Gefässgeschwülste herausstellten. Alle drei Fälle betrafen Kinder. — Melanosarcoma conjunctivae bulbi dextri bei einer 49jährigen Frau (an Pigment sehr reiches, kleinzelliges Sarcom) von ungewöhnlich flacher Form und grosser Ausdehnung. — Tuberculosis conjunctivae palpebrarum bei einem 9jährigen Mädchen. Geschwulst bestand aus grossen und kleinen Knoten, sass im Gewebe unter der Bindehaut und zeigte keine Neigung zum Zerfall. Tuberkelbacillen waren spärlich, aber mit Sicherheit nachweisbar. Der Process musste als primäre Tuberculosis conjunctivae bezeichnet werden, da keine weiteren Herde nachweisbar waren und das Kind jetzt nach 2 Jahren noch immer gesund ist. Aussergewöhnlich grosse Granulationsgeschwulst der Hornhaut bei einer 43jährigen Frau. Die Geschwulst sass in der Mitte der Hornhaut fest gestielt auf, hing jedoch mit dem Limbus nicht zusammen. Nach der Abtragung konnte constatirt werden, dass die Granulationen sich aus einem Cornealgeschwür in der Mitte der Hornhaut entwickelt hatten, und dass die Geschwulst reich an Epithelwucherungen war. — Tuberculosis sclerae bei einem 14jährigen Mädchen. Die Geschwulst sass im oberen äusseren Theile des Bulbus, war derb anzufühlen, schmerzlos und besass den Farbenton einer starken Ciliarinjection. Keine Drüsenschwellung, Lunge normal; Spaltung der Geschwulst, Auskratzen und Abtragung von Gewebstheilen mit der Schere. Spärliche Zahl von Tuberkelbacillen. Den Schluss der interessanten Mittheilungen bildet die Einführung einiger neuerer therapeutischer Maassnahmen in die Augenheilkunde. Schenkl.

8) Ein Fall von doppelseitigem exulcerirendem Gumma der Augenlider, von Dr. L. Gruder, Operateur der Klinik des Hofrath Fuchs. (Wiener klin. Wochenschrift. 1898. Nr. 36.) Bei einem 17jährigen Bauernmädchen, bei dem am ganzen Körper und am Genitale keine Zeichen von Lues vorhanden waren, bestanden seit 3 Wochen an beiden Augen und zwar am rechten Auge in der Gegend des unteren Thränenpunktes, am linken Auge im Bereiche des oberen Lides und gleichfalls in der Gegend des unteren Thränenpunktes exulcerirende Gummata; alle waren aus dem Zerfall von in der Cutis sitzenden Knoten hervorgegangen und von Tarsitis syphilitica begleitet. Die Drüsen hinter dem Sternocleidomastoideus, sowie die Körperdrüsen waren geschwollen und indolent. Die Anamnese ergab keine Anhaltspunkte für die Natur des Leidens. Trotz absichtlicher Unterlassung einer antisyphilitischen Behandlung kam es zu keinen secundären Symptomen. Unter Sublimatumschlägen begannen die Geschwüre sich zu reinigen. Schenkl.

9) Ueber den Zusammenhang von Augenerkrankungen mit Hautleiden (Pityriasis rubra pilaris am Auge), von Dr. M. Mohr, Primaraugenarzt in Budapest. (Wiener klin. Rundschau. 1898. Nr. 35.) Bei einer 29jährigen Frau fand sich im Gesicht, namentlich an den Lidern, sowie am ganzen übrigen Körper Pityriasis rubra pilaris; der Befund an den Augen entsprach dem Bilde eines Ulcus corneae; an der Conjunctiva palpebrarum fanden sich nahe dem Lidrande Knötchen gelagert; dieselben waren eine directe Fortsetzung von ähnlichen Knötchen, die Mohnkorn bis Hirsekorn gross scharf begrenzt, wenig in die Tiefe greifend am intermarginalen Theile sassen.

Schenkl.

Um Einsendung von Separatabdrücken wird gebeten.

Verlag von Veit & Comp. in Leipzig. — Druck von Metzger & Wittig in Leipzig.

Centralblatt

für praktische

AUGENHEILKUNDE.

Herausgegeben von

Prof. Dr. J. Hirschberg, Geh. Med.-Rath, in Berlin.

Unter ständiger Mitwirkung der Herren Dr. Ancker in München, Dr. Berger in Paris, Prof. Dr. Birnbacher in Graz, Dr. Brailey in London, Prof. Dr. H. Cohn in Breslau, Doc. Dr. Ct. du Bois-Reymond in Berlin, Dr. Dahrenstaedt in Herford, Doc. Dr. E. Emmert in Bern, Prof. C. Gallenga in Parma, Dr. Giesberg in Berlin, Prof. Dr. Goldzieher in Budapest, Dr. Gordon Norrie in Kopenhagen, Prof. Dr. Horstmann in Berlin, Dr. Isaigonis in Smyrna, Prof. H. Knapp in New York, Prof. Dr. Krückow in Moskau, Dr. Kuthe in Berlin, Dr. Landau in Coblenz, Prof. Dr. Magnus in Breslau, Surg. Capt. F. P. Maynard in Calcutta, Dr. Michaelsen in Görlitz, Dr. van Millingen in Constantinopel, Dr. Moll in Berlin, Prof. Dr. J. Munk in Berlin, Dr. Neuburger in Nürnberg, Dr. Peltesohn in Hamburg, Dr. Pergens in Brüssel, Prof. Peschel in Frankfurt a. M., Dr. Purtscher in Klagenfurt, Dr. M. Reich in Petersburg, Med.-Rath Dr. Scheer in Oldenburg, Prof. Dr. Schenkl in Prag, Prof. Dr. Schwarz in Leipzig, Dr. Spiro in Berlin, Dr. Stiel in Köln.

Monatlich ein Heft. Preis des Jahrganges 12 Mark. Zu beziehen durch alle Buchhandlungen des In- und Auslandes und die Postanstalten des Deutschen Reiches.

Februar. **Dreiundzwanzigster Jahrgang.** **1899.**

Inhalt: **Originalmittheilungen.** I. Beiträge zur Vibrationsmassage des Auges. Von Dr. **Piesbergen**, Augenarzt in Stuttgart. — II. Zur Pathogenese der sympathischen Ophthalmie. Von Prof. **Otto Schirmer** in Greifswald.

Klinische Beobachtungen. I. Ein Fall von Sarcom des Oberlides, von Dr. L. Steiner in Surabaya (Java). — II. Enophthalmus traumaticus, von Dr. Fischer in Dortmund.

Neue Instrumente, Medicamente u. s w.

Gesellschaftsberichte. Berliner ophthalmologische Gellschaft.

Referate, Uebersetzungen, Auszüge. 1) Mittheilungen aus der chirurgischen Abtheilung des Bosn.-Herzeg. Landesspitales in Sarajewo (1. Juli 1894 bis 31. December 1896), von Dr. J. Preindlsberger. — 2) Die Untersuchung und Begutachtung bei traumatischen Erkrankungen des Nervensystems, von Dr. P. Schuster.

Journal-Uebersicht. v. Graefe's Archiv f. Ophthalmologie. XLVI. 2.

Vermischtes.

Bibliographie. Nr. 1—15.

I. Beiträge zur Vibrationsmassage des Auges.

Von Dr. **Piesbergen**, Augenarzt in Stuttgart.

Schon im grauen Alterthum kannten die Aerzte und übten die Kunst der Massage. Steht doch schon in der hippokratischen Sammlung der Satz,[1] dass „der Arzt, ausser in vielen anderen Dingen, auch in der Massage Erfahrung haben soll.“ Und dass Erfolge beobachtet wurden, beweist der zweite Satz:[2] „Die Massage ist im Stande aufzulösen.“

[1] Von den Gelenken: *πολλῶν δὲ ἔμπειρον δεῖ εἶναι τὸν ἰατρὸν, ἀτὰρ δὴ καὶ ἀνατρίψεως.* In derselben Schrift wird eine besondere Abhandlung über die Massage versprochen. Galen bemerkt in seinem Commentar, dass die Alten *ἀνάτριψις* für *τρίψις* gesagt hätten.

[2] In des Arztes Werkstatt: *ἀνάτριψις δύναται λῦσαι.*

Massage des Auges wird bei spätgriechischen Aerzten erwähnt. So bekämpft Aetius (nach Demosthenes) die mangelnde Ausdauer (*ἀτονία ὀφθαλμῶν*) u. A. auch mit leichter Massage der Augen (*τρίψει τῶν ὀφθαλμῶν ἐλαφρᾷ*): während Paullus von Aegina die Pupillensperre (*φθίσις*) u. A. auch mit Reibung der Augen behandelt.

Die Massage der Lider gegen Trachom[1] wurde im Alterthum sehr reichlich geübt.[2]

Als die neuere Heilkunde sich wieder der Massage zuwandte, war es unter den Augenärzten Pagenstecher, welcher zuerst methodisch die Massage übte und seine Erfolge im Jahre 1878[3] und 1881[4] veröffentlichte. Von den 4 Arten der Massage wandte Pagenstecher nur die Effleurage an, d. h. radiäre und circuläre, rasche Reibungen auf dem Bulbus ohne stärkeren Druck. Er empfahl die Massage zur Aufhellung von Hornhauttrübungen, bei einzelnen Conjunctivalerkrankungen (Conj. pustulosa und Frühjahrscatarrh) und auch bei Skleritis. Eine Herabsetzung des intraocularen Druckes wurde ebenfalls von ihm beobachtet, und auch nachher durch Gradenigo[5] nachgewiesen. Im Jahre 1880 wandten Junge, Chodin[6] und Becker die Massage nach der Discision an, um eine raschere Resorption der zerfallenden Linsenmassen herbeizuführen. Später wurden die günstigen Erfolge der Massage bestätigt durch Veröffentlichungen von Pedraglia,[7] Klein,[8] Schenkl,[9] Czapodi[10] und Dantziger,[11] andererseits aber auch das Gebiet derselben ausgedehnt auf die Keratitis parenchymatosa, auf gewisse Glaukomformen, namentlich Secundärglaukom und auf Supraorbitalneuralgien. Bei schweren Erkrankungen der Regenbogenhaut und Aderhaut beobachtete Abadie[12] gute Erfolge durch Massage mit Jodoformlanolin, während Pfalz[13] in einem Vortrage auf der 61. Versammlung deutscher Naturforscher und Aerzte 1889 gegen die chronischen Formen der Lidrandentzündung eine methodische Massagebehandlung empfehlen konnte. Von Mauthner wurde die Massagekur gegen die Embolie der Centralarterie der Netzhaut angegeben, und konnte Hirschberg[14] zuerst

[1] Vgl. G. d. Augenheilk. von Hirschberg, § 75.

[2] Den Nachweis dieser Stellen verdanke ich Herrn Geheimrath Hirschberg, dem ich meinen verbindlichsten Dank dafür ausspreche.

[3] Centralbl. f. pr. Augenheilk. 1878. S. 281.

[4] Archiv für Augenheilkunde. X. S. 225.

[5] Bericht der ital. ophth. Gesellsch. 1879. Centralbl. f. pr. Augenh. 1880. S. 123.

[6] Protokoll d. Gesellsch. d. russ. Aerzte in Petersb. 1880. C. f. A. 1880. S. 279.

[7] Centralbl. f. pr. Augenh. 1881. S. 111.

[8] Wiener med. Presse. 1882. Nr. 9, 10, 12, 15.

[9] Prager med. Wochenschr. 1882. Nr. 30.

[10] Wiener med. Wochenschr. 1884. Nr. 29.

[11] Graefe's Archiv. XXXI. 3. S. 187.

[12] Annales d'Oculist. T. 97. S. 261.

[13] Deutsche med. Wochenschr. 1889. S. 23.

[14] Centralbl. f. Augenh. 1888. S. 296.

über einen glänzenden Erfolg berichten. In neuerer Zeit empfahl Gradenigo[1] die Massage bei accommodativer Asthenopie, bei chronischer Tenonitis und gegen die Netzhautablösung, während Hirschberg das Verfahren in letzterem Falle für nicht unbedenklich hält, da nach zarter Reibung vorübergehende Erblindung beobachtet wurde.

Während bisher nur die Effleurage — sei es mit Salben oder Pulvern oder ohne dieselben — Anwendung gefunden hatte, machte Maklakow[2] im Jahre 1893 zuerst auf die Vibrationsmassage aufmerksam. Er bediente sich dabei der Edison'schen Feder, eines kleinen Elektromotors, der vom Erfinder ursprünglich dazu angegeben war, eine Punktschrift zu liefern, von welcher mit Leichtigkeit Abzüge zu machen waren. Dieses Instrument — für unsere Zwecke mit einer kleinen Elfenbeinkugel armirt — kann in der Minute bis 9000 Stösse ausführen. Ueber die Erfahrungen mit demselben schreibt Katzaurow.[3] Er beobachtete eine Abnahme des intraocularen Druckes auch bei Glaukom-Augen, berichtet über günstige Erfolge bei quellenden Linsenmassen und bei Keratitis parenchymatosa und namentlich bei Episkleritis. Auch von Sneguirew[4] wurden günstige Resultate berichtet. Derselbe wandte die Vibrationsmassage an bei Maculae, Kerat. parenchym., bei folliculärer, granulöser und phlyctänulärer Conjunctivitis, auch bei Hypopyonkeratitis und Iridocyclitis, bei traumatischen Cataracten und bei absolutem Glaukom, bei welchem eine 24stündige Druckverminderung beobachtet wurde. Später berichtet derselbe Autor[6] über den Einfluss der Vibrationsmassage auf die Diffusion vom Conjunctivalsack nach der vorderen Kammer. Er fand durch Versuche mit Fluorescin die Diffusionsgeschwindigkeit nach der Massage erhöht, gleichzeitig eine Abnahme des intraocularen Druckes. Durch eine Beschleunigung der Lymphcirculation in der Cornea und Conjunctiva sucht er vornehmlich die erhöhte Diffusionsgeschwindigkeit zu erklären. Während von Adelheim auf die Möglichkeit einer Läsion des Hornhautepithels hingewiesen wurde, stellen Golowine und Ewetzky eine Epithelverletzung in Abrede und bestätigen die günstigen Erfolge der Vibrationsmassage.

Die Maklakow'sche Massage hat seither namentlich im Auslande Anwendung gefunden, während Veröffentlichungen seitens deutscher Collegen seither noch fehlen. Nachdem ich seit nahezu 1 Jahre die Vibrationsmassage in der Praxis angewandt, möge es mir gestattet sein, über meine Erfahrungen in Kürze zu berichten. Ich benutzte nicht die Edison'sche Feder Maklakow's, welche 6000—9000 Massage-Stösse in der Minute aus-

[1] Intern. med. Congr. zu Rom 1894. Centralbl. f. pr. Augenh. 1894. S. 200.
[2] Atti del R Instituto Veneto di scienzi V. 1884. Centralbl. f. Augenh. 1894. S. 513.
[3] Archiv. d'Ophtalm. 1893. IX.
[4] Michel Jahresbericht. 1895. S. 271.
[5] Moskauer ophthalm. Gesellsch. 29. Sept. 1897. Ophth. Klin. 1898. S. 11.
[6] Moskauer ophth. Gesellsch. 8. Novbr. 1897. Ophth. Klin. 1898. S. 12.

führte, sondern ein Instrument, welches in England von Photographen als elektrischer Retouchirstift benutzt wird. Dieses Instrument mit passenden Modificationen versehen, eignet sich ausgezeichnet für unsere Zwecke.[1]

In beiligender Zeichnung zeigt Fig. 1 den Verticalschnitt, Fig. 2 einen Schnitt nach Linie x—x. Das Instrument besteht aus einer Eisenhülse *a*, in derem Innern ein Elektromagnet *b* untergebracht ist. An der Hülse *a* sind 2 Federn *c* befestigt, an welchen der Anker *d* beweglich über der Hülse *a* bezw. dem Elektromagneten angebracht ist. Ueber dem Anker *d* ist mittelst der Stifte *f* der Deckel *e* befestigt, welcher die Klemmen *g* für die Zuleitungsdrähte, sowie die dem Unterbrechungsmechanismus dienende Schraube *h* trägt. An die Hülse *a* ist eine schwächere Hülse *i* angeschraubt und durch diese, sowie durch die Hülse *a* führt der den Massage-Knopf *k* tragende Stift *l*, dessen Bewegung, bezw. Ausschlag durch eine mittelst Mutter *m* regulirbare Feder *n* begrenzt wird. Die Spannung der Feder *n* ist durch eine kleine, auf dem Stifte *l* verschiebbare Stellschraube *q* zu reguliren. Auf dem unteren Gewindetheil der Hülse *a* ist der untere Deckel *o* aufgeschraubt. Zwischen den aus Isolirmaterial bestehenden Deckeln *e* und *o* und concentrisch zur Hülse *a* ist ein aus Glas bestehender Mantel *p* angebracht, welcher den Zweck verfolgt, die Federn *e* nebst Anker *d* und den oberen Theil *l'* des Stiftes *l* sichtbar zu machen. Auf diese Weise ist man im Stande, den Ausschlag des Massage-Stiftes *l* mittelst der Mutter *m* genau zu reguliren, ohne den oberen Mechanismus zu schädigen, bezw. die Federn *c* abzudrücken, was vorkommt, wenn dieser Mechanismus nicht sichtbar wäre. Die Handhabung des Instrumentes ist hiernach leicht verständlich. Nachdem dasselbe mittelst der Klemmen *g* an die Stromleitung angeschlossen ist, wird der Anker *d* von dem Elektromagneten *b* angezogen, wodurch der Theil *l'* des Massage-Stifts *l* in Vibrationen versetzt, welche auf den Massage-Knopf *k* übertragen werden. Die einzelnen Vibrationen erfolgen in gleichen Intervallen (circa 200 in der

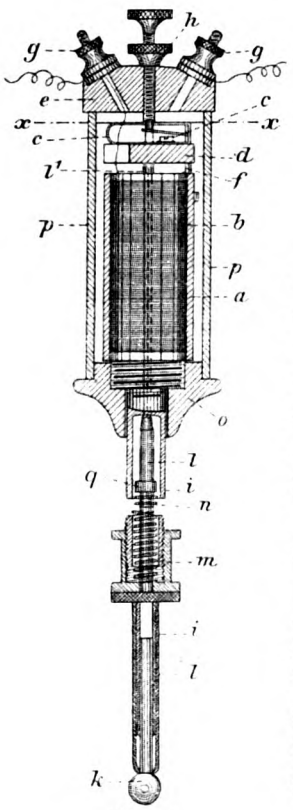

Fig. 1.

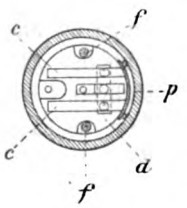

Fig. 2.

[1] Zu beziehen von **H. Fischer**, Stuttgart, Hauptstätterstr. 98. Preis 50 Mark.

Minute) und mit gleichbleibender Kraft, die Amplitude der Schwingung beträgt etwa $^1/_2$ mm und kann durch Drehung der Schraubenmutter *m* geändert werden. Als Elektricitätsquelle genügt ein Flaschen- oder ein Bunsen-Element, bequemer in der Anwendung ist ein kleiner Accumulator mit Rheostat.

Bei Anwendung der Massage auf das geschlossene Augenlid tritt geringer Lidkrampf mit Thränenfliessen ein, welcher jedoch nach wiederholter Anwendung alsbald nachlässt. Beim Aufsetzen des Massage-Stiftes direct auf die Sklera beobachtet man eine stärkere Füllung der subconjunctivalen Lymphgefässe, bei längerer Dauer eine Hyperämie der conjunctivalen und episkleralen Gefässe, ophthalmoskopisch zeigt sich in manchen Fällen ein deutlicher Venenpuls. Der intraoculare Druck wird herabgesetzt. — In den meisten Fällen wandte ich die Massage auf das geschlossene Augenlid an, wobei der tastende Finger leicht nachweisen kann, dass die Vibrationen auf den ganzen Inhalt der Orbita fortgepflanzt werden.

Versucht wurde die Massage bei rheumatischen Lähmungen und secundärer Contractur. Controlirt wurde der Erfolg derselben durch die Stellung der Doppelbilder am Hirschberg'schen Blickfeldmesser. In 2 Fällen von Abducensparese, von denen einer seit 8 Tagen, der andere seit 4 Wochen bestand, wurde nach jeder Sitzung eine Vergrösserung der Abduction nachgewiesen. Bei einem 56jährigen Patienten mit completer Abducenslähmung konnte anfänglich, weil schmerzhaft, die Massagebehandlung nicht angewandt werden. Als später eine secundäre Contractur sich einstellte, erreichte ich nach jeder Sitzung ein weiteres Hinausrücken der Doppelbilder in die Peripherie des Blickfeldes.

Die günstigen Erfolge der Vibrationsmassage bei Skleritis, von welcher bereits Maklakow und Katzaurow berichten, kann ich nur bestätigen. Zwei sehr hartnäckige Fälle, von denen einer seit 9 Jahren, der andere 4 Jahre bestand, habe ich unter Massagebehandlung heilen sehen. Die nach der Massage auftretende stärkere Injection geht unter Anwendung Priessnitz'scher Umschläge bald zurück. Die Behandlung pflege ich in grösseren oder kleineren Intervallen so lange fortzusetzen, bis auch unmittelbar nach der Massage keine Injection mehr auftritt. In frischen Fällen bei Mitbetheiligung der Cornea verbietet die stärkere Reizbarkeit die Massageanwendung.

Um über die Leistungsfähigkeit der Vibrationsmassage bei Hornhauttrübungen urtheilen zu können, unterwarf ich eine seit 2 Jahren erfolglos behandelte sklerosirende Keratitis bei einer 65jährigen Patientin einer Massagekur. Durch etwa 50 Sitzungen innerhalb eines halben Jahres wurde die Sehschärfe von $^6/_{60}$—$^6/_{38}$ auf $^6/_{25}$–$^6/_{24}$ erhöht. Die porzellanartige, blauweisse Färbung der Cornea hat sich dabei wesentlich aufgehellt.

Die Resultate bei parenchymatöser Keratitis waren günstige, wenn die entzündlichen Erscheinungen bereits zurückgetreten. Unmittelbar nach der Anwendung trat eine stärkere Ciliarinjection mit Verschlechterung der Sehschärfe auf. Unter Anwendung Priessnitz'scher Umschläge geht die Injec-

tion jedoch bald zurück und gaben die Patienten alsdann eine Besserung ihrer Sehschärfe an.

Acute Entzündungsprocesse, namentlich auch acute Iritis, sind für die Massagebehandlung nicht geeignet, während die chronischen Formen der Iritis, Iridochorioiditis und Chorioretinitis manchmal wirklich glänzende Resultate zeigen. Dass die Allgemeinbehandlung in diesen Fällen nicht zu vernachlässigen, ist selbstverständlich, zur Unterstützung dieser jedoch hat mir die locale Behandlung mit Vibrationsmassage sehr gute Resultate geliefert. In 3 Fällen von schwerer luetischer Iridochorioiditis wurde, nachdem die ersten Reizerscheinungen unter Hg-Behandlung nachgelassen, nach jeder Massage-Sitzung eine Besserung des Sehens beobachtet.

Noch mehr in die Augen tretend sind dagegen die Erfolge bei chronischer Chorioiditis und Chorioretinitis. Ausser der schärferen Conturirung der Papille war subjectiv eine Verschiebung der Scotomgrenzen, eine Besserung der peripheren Farbengrenzen — namentlich Verbreiterung der Blaugrenze gegenüber der Rothgrenze — und eine oft wesentliche Zunahme der centralen Sehschärfe deutlich nachzuweisen. Behandelt wurden 8 Fälle von denen 4 auf alte Lues zu beziehen waren. Bei einem 44jährigen Patienten, seit 8 Jahren augenleidend, besserte sich die Sehschärfe von $^6/_{35}$–$^6/_{25}$ auf $^6/_{20}$–$^6/_{15}$; derselbe liest jetzt Zeitungsdruck, was ihm seit 4 Jahren nicht mehr möglich war. Bei 2 seit 18 bezw. 20 Jahren augenleidenden Kranken trat eine Besserung von $^1/_{60}$ bezw. $^2/_{60}$ auf $^6/_{60}$ ein. Die Behandlung einer 56jährigen Patientin mit ausgedehnten Glaskörpertrübungen war erfolglos. In 2 Fällen von chronischer Chorioiditis, deren Entstehen ich vor mehreren Jahren nach hartnäckiger Furunculose (ohne Diabetes) beobachten konnte, war die Besserung eclatant ($^6/_{35}$ auf $^6/_{25}$–$^6/_{20}$ und $^6/_{15}$–$^6/_{10}$ auf $^6/_5$). Zwei weitere Fälle sind noch nicht abgelaufen, doch ist auch bei diesen eine entschiedene Besserung des Sehens zu constatiren.

Auch bei den centralen Chorioidal-Veränderungen der hochgradigen Myopie versuchte ich die Vibrationsmassage, jedoch mit geringem Erfolg. Unter 5 Fällen gaben 2 eine Besserung ihrer Sehschärfe an. Auffallend dabei erschien mir, dass in beiden Fällen ein scheinbarer Rückgang der Myopie damit verbunden war, indem z. B. bei einer 56jährigen Patientin vor der Massagekur mit — 25 S. $^6/_{25}$–$^6/_{20}$ jetzt mit — 22 S. $^6/_{20}$–$^6/_{15}$ gefunden wurde.

Dass auch bei veralteten, macularen Blutungen die Vibrationsmassage mit Aussicht auf Erfolg angewandt werden kann, beweist mir 1 Fall, den ich seit bereits 13 Jahren zu beobachten Gelegenheit hatte. Bei einer damals 36jährigen myopischen (12 D) Patientin war während der Gravidität eine rechtsseitige maculare Blutung aufgetreten. Eine klinische Behandlung mit Blutentziehungen, Laxantien und Ung. cin. hatte keinen Erfolg. Vor 8 Jahren trat — wiederum während einer Gravidität — eine linksseitige maculare Blutung auf, als deren Ueberreste ein centrales Scotom

mit grösserer Ausdehnung nach der temporalen Seite hin auf beiden Augen zurückblieb. Durch eine Massage-Kur wurde die Sehschärfe des zuerst erkrankten rechten Auges nicht beeinflusst, dagegen hat sich diejenige des linken Auges von $^6/_{60}$–$^6/_{36}$ auf $^6/_{25}$–$^6/_{20}$ gehoben. Einen Fall von Embolie oder Thrombose habe ich nicht in Behandlung gehabt, gegebenen Falls würde ich jedoch die Vibrationsmassage versuchen. Bezüglich der Sehnervenerkrankungen sah ich bei einer Patientin mit vorgeschrittener neuritischer Atrophie guten Erfolg, die Sehschärfe hob sich von $^4/_{60}$ auf $^6/_{35}$, auch war eine Vergrösserung des Gesichtsfeldes nachzuweisen, während bei der einfachen Atrophie keine Erfolge beobachtet wurden. Bei einer seit 12 Jahren in grösseren Zwischenpausen recidivirenden sympathischen Ophthalmie brachte die Vibrationsmassage nach jeder Anwendung eine Besserung der Sehschärfe und auch des Papillenbefundes. Die bereits von Katzaurow beobachtete Abnahme des intraocularen Druckes bei Glaukomaugen konnte ich öfters bestätigen. Vor der Glaukom-Operation schien mir die Massage bisweilen eine Vertiefung der stark abgeflachten vorderen Kammer zu bewirken. In 3 Fällen, bei welchen die Wiederherstellung der vorderen Kammer nach der Operation sich verzögerte, versuchte ich vorsichtige Massageanwendung und glaube ich, die alsbald darauf eintretende Bildung der Kammer darauf beziehen zu dürfen.

Als ausgezeichnetes Unterstützungsmittel möchte ich zuletzt noch die Vibrationsmassage empfehlen nach der Discision der myopischen Linse. Die manchmal träge Quellung der Linse geht bedeutend rascher vor sich, auch der durch die quellenden Linsenmassen hervorgerufenen Drucksteigerung wirkt die Vibrationsmassage entgegen und schliesslich wird die Resorption der zerfallenden Linsenmassen in auffallender Weise beschleunigt. Trotzdem ich bereits am 3. Tage nach der Discision mit der Anwendung der Vibrationsmassage zu beginnen pflege, habe ich Anomalien in der Vernarbung der Wunden nie beobachtet. Die Zahl der operativen Eingriffe wird durch die Anwendung der Vibrationsmassage herabgesetzt und die Heilungsdauer abgekürzt.

Fasse ich meine Erfahrungen noch einmal kurz zusammen, so scheint mir die Vibrationsmassage namentlich bei den chronischen Entzündungsprocessen und deren Folgen Erfolge zu versprechen. Bei allen acuten Processen möchte ich vor der Anwendung warnen, da stärkere Reizerscheinungen durch die Massage hervorgerufen werden können. Frische Hornhautaffectionen, acute, namentlich seröse Iritiden, auch acute Chorioiditiden möchte ich von der Massagebehandlung ausschliessen.

Was die Anwendungsweise selbst betrifft, so ist natürlich unter Berücksichtigung der Allgemeinbehandlung genaue Individualisirung nothwendig. Je geringer die Reizerscheinungen, desto häufiger und desto energischer ist die Massageanwendung gestattet. In den meisten Fällen massirte ich 1—2 Mal wöchentlich je 3—5 Minuten mit kleinen Unterbrechungen

während der einzelnen Sitzung, doch auch bei täglicher Anwendung, z. B. bei lange bestehender Chorioiditis, habe ich keine nachtheiligen Folgen beobachtet. Bei Linsenquellung massirte ich 3 Mal täglich.

Subjectiv geben die meisten Patienten unmittelbar nach schwacher und kürzerer Massageanwendung eine Besserung ihres Sehvermögens an, nach länger dauernder und stärkerer Anwendung wird Anfangs schlechter gesehen und eine Besserung des Sehvermögens erst nach einiger Zeit angegeben.

So sicher die günstigen Erfolge der Vibrationsmassage bei vielen, namentlich chronischen Augenerkrankungen feststehen, so schwer sind dieselben auf exacte Weise zu erklären. Ich vermuthe, dass es sich im Allgemeinen um eine Beeinflussung der Circulationsverhältnisse handelt, bedingt durch eine anfängliche Lymphstauung mit vermehrter Einwanderung von Leucocyten, die ja nach Bernheimer's Untersuchungen die wichtigste Rolle bei der Resorption pathologischer Producte spielen. In physiologischer Hinsicht wäre demnach die Wirkung der Vibrationsmassage in Vergleich zu stellen mit der durch subconjunctivale Injectionen erzielten. Nicht leicht ist es in manchen Fällen, die subjective Einwirkung der Vibrationsmassage, die — wie zu erwarten — eine ausserordentlich starke sein kann, auszuschalten. Ich pflegte in Fällen, in welchen ich den Verdacht einer psychischen Beeinflussung hegte, in der Weise vorzugehen, dass ich die Massage nur scheinbar in Anwendung brachte, ohne den Bulbus bezw. den Orbitalinhalt in Vibrationen zu versetzen (was durch den tastenden Finger leicht zu controliren ist). Erfolge, die auf diese Weise als suggestiv erkannt wurden, habe ich nicht aufgeführt.

Sollte es mir gelungen sein, durch diese Zeilen das Interesse der Collegen für die im Auslande bereits mit Erfolg geübte Vibrationsmassage zu erwecken, so wäre der Zweck derselben erfüllt.

II. Zur Pathogenese der sympathischen Ophthalmie.

Von Professor **Otto Schirmer** in Greifswald.

Im Decemberheft dieses Centralblattes (S. 359) findet sich in einer Arbeit von Moll[1] der Satz: „Die Deutschmann'sche Theorie von der Entstehung der sympathischen Ophthalmie durch Hinüberwandern von Bakterien aus dem primär verletzten Auge längs der Sehnerven in das andere („Ophthalmia migratoria") ist von berufenen Seiten mit solchen klinischen, experimentellen und theoretischen Argumenten bekämpft worden, dass sie zur Zeit wohl von den meisten Ophthalmologen verlassen ist." Dieser Ausspruch enthält zwei Irrthümer, welche hier klarzustellen ich nicht unterlassen möchte, obwohl eine Durchsicht der jüngsten Literatur

[1] Experimentell-bakteriol. Studien zur Lehre von der sympathischen Ophthalmie.

jedem unbefangen Urtheilenden zeigen muss, dass die Migrationstheorie noch recht viele Anhänger hat.

Zunächst aber erhebe ich Einspruch dagegen, dass hier, wie stets von den Gegnern der Migrationstheorie von der „Deutschmann'schen Theorie" gesprochen wird. Was die Anhänger der Migrationshypothese vertheidigen, sind die zuerst von Leber[1] ausgesprochenen und durch eine Reihe klinischer Thatsachen gestützten Anschauungen. Die Deutschmann'schen Experimente und bakteriologischen Untersuchungen haben dieser Hypothese, nachdem der erste Rausch der Begeisterung vorüber war, nur geschadet, da weder die fast durchweg positiven Bakterienbefunde, noch die experimentelle Erzeugung sympathischer Entzündung einer schärferen Kritik Stand halten konnten. Besonders hat sich der von Deutschmann stets in den Vordergrund gestellte Staphylococcus pyogenes als ein Pilz erwiesen, der sicher nichts mit dieser Entzündung zu thun hat.

Die schon vorher von Leber ausgesprochenen Ansichten aber sind auch heute noch in jedem Punkte aufrecht zu erhalten, während die Ansicht seiner damaligen Gegner, die reine Ciliarnerventheorie, mit Recht jetzt völlig aufgegeben ist, nachdem auch ihr letzter, einsamer Vorkämpfer Bach, in seiner jüngsten Publication[2] sich bekehrt hat. Denn trotzdem Bach uns das Gegentheil versichert, handelt es sich um eine völlige Bekehrung. Er verlässt die noch 1896 von ihm mit Eifer verfochtene Anschauung,[3] dass sympathische Reizung und sympathische Entzündung nur verschiedene Stufen des gleichen Processes sind, dass nervöse Reize sich im zweiten Auge zur Entzündung summiren können, und concedirt, dass besondere entzündungserregende Noxen hinzukommen müssen. Als solche Noxen aber sieht auch Bach nach seinen Krankengeschichten und seiner Ausdrucksweise in erster Linie Bakterien an, wenn er auch im Anschluss an Panas die Möglichkeit einer Toxinwirkung noch nicht ganz aufgeben mag.

Somit glaube ich, mit einer nur minimalen Einschränkung sagen zu können: Alle Autoren sind sich darüber einig, dass die sympathische Augenentzündung eine bakterielle Erkrankung ist, wie dies Leber schon 1881 behauptet hatte. Damit aber ist der Weg zu einer Verständigung gebahnt, die Hauptfrage gelöst. Strittig bleibt nur, ob die Bakterien auf dem Blutwege ins zweite Auge gelangen, sei es aus dem ersterkrankten Auge (Berlin, Panas), sei es von einer anderweitigen Körpererkrankung her (Schmidt-Rimpler, Bach) und hier durch die Wirkung der Ciliarnervenreizung die Möglichkeit zur Ansiedelung und Weiter-

[1] Archiv f. Ophth. Bd. 27. 1. 1881.

[2] Zur Pathogenese der sympathischen Ophthalmie. Ophthalmologische Klinik. 1898. Nr. 20.

[3] Experimentelle Studien und kritische Betrachtungen über die sympathische Ophthalmie. Archiv f. Ophth. Bd. 42, 1. S. 241. 1896.

entwickelung finden oder ob sie per continuitatem auf den Lymphbahnen dorthin überwandern (Leber).

Was nun diesen Punkt betrifft, so kann ich den von Moll citirten „berufenen Seiten“ den Vorwurf nicht ersparen, dass sie in ihren Publicationen die wenigen, aber zweifellos vorhandenen schwierigen Punkte der Migrationstheorie stets mit epischer Breite behandelt haben, dass dagegen von keiner Seite auch nur der Versuch gemacht worden ist, die zahlreichen, von Leber und mir aufgedeckten Widersprüche zu lösen, die sich zwischen ihren Anschauungen und den klinischen Thatsachen finden. Es seien dieselben den Herren deshalb nochmals kurz hier vorgeführt, indem ich bezüglich der Details auf meine frühere Arbeit[1] verweise, und ich kann Herrn Collegen Moll die Versicherung geben, dass ich von einer grossen Reihe ebenfalls „berufener“ Ophthalmologen weiss, dass ihnen auch die modificirte Ciliarnerventheorie unannehmbar erscheinen wird, bis diese Punkte befriedigend erklärt sind.

Die Annahme, dass die sympathische Entzündung durch Ansiedelung im Blut kreisender Bakterien entsteht, welchen durch einen Reizzustand der Ciliarnerven der Boden im zweiten Auge vorbereitet wurden, ist unvereinbar

1. Mit dem Fehlen nervöser Prodromalsymptome,

2. mit dem Ausbleiben sympathischer Entzündung bei Ciliarreizung im ersten Auge auf nicht infectiöser Basis z. B. Glaukom — es ist dies wenigstens mit der Hypothese von Schmidt-Rimpler und Bach unvereinbar, wogegen es nach der Berlin-Panas'schen Hypothese, die die Bakterien dem verletzten Auge entstammen lässt, wohl verständlich wäre;

3. mit ihrem seltenen Auftreten bei Panophthalmitis, wo die Ciliarreizung doch die höchsten Grade erreicht,

4. mit dem Mindestintervall von 2—3 Wochen zwischen Verletzung des ersten und Entzündung des zweiten Auges,

5. mit dem Auftreten der sympathischen Entzündung noch Wochen nach der Enucleation des ersten Auges,

6. mit den Fällen Scheffel's[2] und Trousseau[3] (sympathische Entzündung 13 und 10 Wochen nach Neurotomia optico-ciliaris bei noch ganz (Scheffels) oder fast ganz (Trousseau) anästhetischem Stumpf),

7. mit dem „relativ“ einheitlichen Krankheitsbilde derselben: die modificirte Ciliarnerventheorie verlangt bei Syphilitischen das Auftreten syphilitischer Uveitis, bei Tuberkulösen von tuberkulöser Entzündung mit Bakterienbefund u. s. w.;

---

[1] Klinische und pathologisch-anatomische Untersuchungen zur Pathogenese der sympathischen Augenentzündung. Archiv f Ophth. Bd. 38, 4. S. 95. 1892.

[2] Klin. Monatsblatt f. A. 1898. S. 197.

[3] Soc. d'Opht. de Paris. 1891. 7. avril.

8. mit dem Resultat der Experimente Moll's,[1] trotzdem dieselben als eine Stütze der Hypothese angeführt werden. Denn sie scheinen zu beweisen, dass schon nach 24stündigem Bestehen der Erkrankung am ersten Auge die Veränderungen am zweiten derart sind, dass sie eine Auswanderung der Bakterien aus der Blutbahn in das Kammerwasser gestatten. Sympathische Entzündung aber tritt frühestens 2—3 Wochen nach der Erkrankung des ersten Auges auf.

Alle die eben erwähnten Punkte, welchen ich noch eine Anzahl mehr nebensächlicher hinzufügen könnte, machen für eine Reihe von Ophthalmologen und auch für mich die modificirte Ciliarnerventheorie zur Zeit unannehmbar. Die Leber'sche Migrationstheorie scheint uns die klinischen und anatomischen Thatsachen weit zwangloser zu erklären.

Mag aber auch dieser Punkt noch strittig bleiben, in der Hauptsache ist nunmehr Uebereinstimmung erzielt. Die von Leber schon vor 17 Jahren behauptete bakteritische Natur der sympathischen Entzündung darf als allgemein anerkannt gelten.

Klinische Beobachtungen.

I. Ein Fall von Sarcom des Oberlides.

Von Dr. L. Steiner in Soerabaya (Java).

Der Javane Wagio, ein Mann von mittlerem Lebensalter, consultirte mich im Juni 1897 wegen einer Geschwulst des rechten Auges, die im letzten Jahre langsam entstanden sein soll. Er ist übrigens gesund.

Ich fand: das rechte Oberlid ist colossal vorgewölbt und ragt dachförmig über das untere hervor. Es bildet eine über wallnussgrosse Geschwulst, deren Durchmesser von rechts nach links 5 cm, von oben nach unten $3^1/_2$ cm beträgt, während die Kuppe derselben ca. $3^1/_2$ cm höher ist, als die entsprechende Stelle des linken Oberlides. Die Geschwulst ist überall gleichmässig knorpelhart, lässt sich in toto sehr wenig verschieben, aussen etwas mehr als innen. Die Haut über derselben ist leicht geröthet, überall verschieblich. Aussen unten vorne ist der Lidrand mit scheinbar normalem Tarsus in einer Breite von 3 mm erhalten. Nach innen zu wird derselbe schmäler und verliert sich allmählich in der Geschwulst. Die untere Seite bekleidet die überall fest haftende und stellenweise geschwürige Bindehaut, die durch das Vordrängen des Lidrandes unbedeckt liegt. Bei starkem Empordrängen der Geschwulst und Abheben des Unterlides mit dem Lidheber gelingt es, in der Tiefe einen kleinen Theil der Hornhaut zu sehen. Das Auge scheint normal zu sein und bewegt sich.

Am linken Auge besteht leichtes Trachom der Lidknorpel-Bindehaut. Sonst ist der Mann gesund, namentlich sind keine geschwollenen Drüsen vor dem rechten Ohre oder am Halse zu fühlen.

6. Juni 1897 Operation. Durch einen Schnitt, der vom äusseren Lidwinkel aus die ganze Dicke des Lides durchtrennt, wird die Lidspalte nach aussen und oben erweitert. Von diesem Schnitte aus der schmale Tarsusrand,

[1] Centralbl. f. pr. Augenh. 1898. December.

der die Wimpern trägt von hinten nach vorne bis unter die Haut durchschnitten und von der Geschwulst getrennt und nun weiter die Haut von der Oberfläche der Geschwulst abpräparirt, was überall leicht ausführbar ist. Jetzt wird die Geschwulst herausgeschält: Es zeigt sich dabei, dass nach innen ein kleiner wallnussgrosser Fortsatz zwischen Rectus internus und Orbitalwand in die Tiefe der Orbita und aussen ein haselnussgrosser Spross um den äusseren Augenwinkel-Raum unter die Schleimhaut des Unterlides gewachsen ist. Die ganze Geschwulst hat also den Augenhöhlen-Eingang etwa wie eine Zwinge umgriffen. Sie wird in zwei Theilen herausgenommen. Zugleich mit ihr hat ein grosser Theil der Bindehaut, die fest mit ihr verwachsen war, entfernt werden müssen, so dass von dem Oberlide nichts als die Haut und zum Theil der an ihr hängen gebliebene Lidrand übrig bleibt.

Der Augapfel ist von der Geschwulst unberührt geblieben und scheinbar normal.

Ich trachte nun mit der durch die starke Dehnung überreichlich gewordenen Haut die fehlende Bindehaut zu ersetzen. Durch einen ⌐¬-förmigen Schnitt bilde ich in der oberen Hälfte des Lides einen breiten Lappen mit unterem Stiel, klappe ihn nach innen um und nähe den freien Rand mit dem Lidrande zusammen, so dass nun die obere Hälfte der Lidhaut an Stelle der Lidbindehaut getreten ist. Es bleibt oben in dem Lide ein breites Knopfloch. Zum Schlusse vereinige ich noch die Wunde, die die Lidspalte nach aussen erweitert hat, durch Nähte. 5 Tage später wird die Basis des umgeklappten Lappens durchschnitten und das Knopfloch durch Nähte geschlossen.

Der Verlauf war, so weit ich ihn verfolgen konnte, befriedigend. Die Wunde heilte reactionslos. Nach einem Monate notirte ich: die Wunden sind geschlossen. Der übergepflanzte Lappen hat sich erhalten. Es besteht ein kurzes, dickes Oberlid, dass auf der äusseren Hälfte auf dem Rande Wimpern trägt, und ein seichter oberer Bindehautsack. Am Augenhöhleneingang oben innen, wo früher der grösste Theil der Geschwulst gesessen hat, hat sich eine breite feste Narbe gebildet, durch welche das Auge am Knochen wie festgenagelt und in seiner Bewegung behindert und auch das Oberlid unbeweglich gemacht wird. Der Bulbus ist übrigens normal. Durch Bewegungen des Unterlides kann das Auge geöffnet und geschlossen werden. Nirgends sind in den Narben oder deren Umgebung verdächtige Verdickungen oder anderweitige Zeichen eines Recidivs vorhanden.

Nach dieser Zeit habe ich den Mann nicht mehr gesehen.

Die Geschwulst hat überall dieselbe Beschaffenheit. Die Schnittfläche ist gleichmässig röthlichgrau. Von derselben lässt sich ein weisslicher Saft abstreifen, der aus Rundzellen besteht. Bei der mikroskopischen Untersuchung ergiebt sich Folgendes: Der Tumor besteht fast ausschliesslich aus kleinen, dicht aneinander gelagerten Rundzellen mit grossem Kern. Die Grösse der Rundzellen ist etwas ungleich, variirt vom Einfachen zum Doppelten. Die meisten entsprechen in ihrer Grösse etwa weissen Blutkörperchen. Durch die Masse der Rundzellen zieht ein unregelmässiges Netz von gröberen und feineren Bindegewebefasern, von denen die dicksten Blutgefässe enthalten. Diesen Fasern angelagert, sieht man vereinzelt geschwärzte und spindelförmige Zellen. Das Bindehautepithel, so weit es erhalten ist, sitzt den Rundzellen der Geschwulst direct auf. Es bildet in der Nähe des erhaltenen Tarsusrandes eine mehrschichtige Decke. Weiter nach hinten verdünnt es sich oder ist nur noch in kleinen Inseln erhalten. In grosser Ausdehnung ist es ganz verschwunden und liegen die Rundzellen der Geschwulst frei zu Tage. Der restirende Theil des Tarsus ist von der Geschwulst scharf abgegrenzt. Allein in der Nähe desselben und unter dem Bindehautepithel sind in der Dicke der Geschwulst mächtige Bindegewebsstreifen, welche hier und da unregelmässige Höhlen mit deutlicher Epithelbedeckung, an einer Stelle auch einen lang ausgezogenen Drüsenschlauch, offenbar Spuren der Meibom'schen Drüsen, enthalten und daran als versprengte Reste des Tarsus erkennbar sind.

Die Geschwulst war also ein Rundzellensarcom, das wahrscheinlich vom Tarsus seinen Ausgang genommen hatte.

Die Sarcome der Lider scheinen zu den Seltenheiten zu gehören. Nach Page (Archives d'ophtalmologie, 1898, Mai) wären deren nicht mehr als etwa fünfzehn in der Literatur zu finden.

II. Enophthalmus traumaticus.

Atrophie der entsprechenden Gesichtshälfte.

Von Dr. Fischer in Dortmund.

Ein Herr in den 30er Jahren stürzt vor 4 Monaten vom Rade und zieht sich eine leichte Wunde am oberen Orbitalrande zu. Binnen 3 Wochen entwickelt sich der heute noch unverändert bestehende Zustand:

Das rechte Auge ist mehrere Millimeter zurückgesunken, so dass das obere Lid eine tiefe Furche zeigt, das untere Lid eine weniger tiefe, und dass man bei flüchtiger Betrachtung den Eindruck gewinnt, als trüge Patient ein künstliches Auge.

Der Sehnerv ist gesund. Der Musculus rectus superior ist gelähmt. Der panniculus adiposus der ganzen rechten Wange ist erheblich atrophirt. Der rechte Oberkiefer ist deutlich zurückgesunken, ohne dass eine Infraction desselben nachzuweisen wäre, und ohne dass früher etwa eine geringere Entwickelung der rechten Gesichtshälfte vorhanden gewesen wäre. Der reche Nasenflügel steht höher, was früher nicht der Fall war.

Ausser geringen neurasthenischen Beschwerden zeigt sich im Nervensystem sonst nichts Abnormes, auch sind abgesehen von obiger, Haut und Knochen betreffender Hemiatrophia faciei keine sonstigen trophischen Störungen vorhanden. (Untersuchung des Nervenarztes Herrn Dr. Weber-Dortmund.)

Die starke Atrophie der betroffenen Gesichtshälfte macht in diesem Falle die einfache Atrophie des Fettgewebes hinter dem Auge als Ursache des Enophthalmus wahrscheinlich.

Das ist der Grund, weshalb ich über diesen Fall in Kürze berichte, angesichts des Widerstreites der Meinungen über die Entstehung des Zurücksinkens des Auges nach Trauma.

Neue Instrumente, Medicamente u. s. w.

Largin in der Augenheilkunde.

Von Dr. Marczel Falta, Augen- und Ohrenarzt in Szegedin.

Die neuere Chemie ist bestrebt, solche Silberverbindungen zu erzeugen, die alle Vortheile des salpetersauren Silbers ohne seine Nachtheile in sich vereinigen, die eindringen in die tieferen Gewebsschichten, die keinen Schorf geben, die weder durch Eiweiss noch durch Chloride aus ihren Lösungen gefällt werden.

Argentamin, Argonin, Itrol, Actol, Protargol sind die neueren Verbindungen. Das Ideal wäre ein Mittel, das alle Bakterien tödtet, ohne den Geweben den geringsten Schaden zuzufügen. Durch die neu erzeugten Silberverbindungen ist dies nicht erreicht, auch nicht annähernd. Nachdem festgestellt ist, welch' ein werthvolles Antisepticum und Desinfectionsmittel das Silber ist, ist es nur natürlich, dass man bestrebt ist, an Silber reichere Silber-Eiweissverbindungen herzustellen. In dieser Hinsicht stand bisher Protargol an der Spitze, musste aber dem Largin weichen, da Protargol nur 8,3 % Silber, Largin aber 11,101 % Silber enthält.

Ein warmer Fürsprecher des Protargol ist Darier (Ophthalm. Klinik. 1898. Nr. 5), während Pflüger (ebenda Nr. 11) sich dahin äussert, dass das Protargol gänzlich zu entbehren sei.

Das Largin ist eine Verbindung des Silbers mit einem in Alkohol löslichen Zersetzungsproduct der Paranucleïnproteïde: Ein weisslich graues Pulver, von geringem specifischem Gewichte, es enthält 11,101 % Silber. Nach Pezzoli ist es leicht löslich in Glycerin, Blutserum, Alkali und Acidalbuminaten, unlöslich in Aether und Alkohol. Dass es in Wasser bis zu 10,5 % sehr leicht löslich wäre, konnte ich nicht constatiren, es löst sich nur nach tüchtigem Schütteln. Erhitzt, giebt es Dämpfe, die einen sehr unangenehmen Geruch verbreiten. Die wässerige Lösung des Largin reagirt alkalisch. Largin wird aus ihr weder durch Chloride, noch durch Albuminate gefällt. Es ist lichtempfindlich und giebt etwas Bodensatz.

Die Hauptergebnisse der Untersuchungen Pezzoli's sind, dass das Largin Gonokokken sicherer tödtet, seine nährbodenverschlechternde Wirkung nicht grösser ist, und dass seine Inbibitionsfähigkeit in todte, organische Substanzen grösser ist, als die der übrigen Silber-Eiweisse.

Das Largin wird vom Auge bis zu 10 % Lösung gut vertragen. Etliche Reiz-Erscheinungen treten auf. Angewendet wurde Largin bei acuten und subacuten Conjunctivalcatarrhen, bei Blepharo-conjunctivitiden, catarrhalischen Hornhautgeschwüren, Ophthalmia catarrhalis, bei Trachom und Erkrankungen der Thränenwege. Ueberraschende Erfolge giebt Largin bei den Bindehautentzündungen. Bei den catarrhalischen Geschwüren der Hornhaut hat sich das

Largin auch gut bewährt: hierbei Largin auch direct auf die Geschwüre zu bringen ist, die sich schön reinigen und ausfüllen.

Ist die Absonderung bei den Bindehautcatarrhen bedeutender, so muss Largin täglich öfters in 1 % Lösung angewendet werden in der Form von Einträufelungen, zumal Largin ganz getrost in die Hand der Kranken gegeben werden kann.

Trachom heilt ebenso wenig unter Largin, wie unter den anderen anempfohlenen Heilmitteln, ausser, wenn daneben mechanisch oder chirurgisch eingegriffen wird.

Bei der Thränenschlauch-Eiterung versuchte ich auch Largin; mit einer 10 % Largin-Lösung habe ich ein viel schnelleres Aufhören der Eiterung erreicht, als mit einer 20 % Protargol-Lösung. Aber die Sonden-Behandlung ist nicht überflüssig.

Bei Augen-Blennorrhoe (-Gonorrhoe) besitzen wir unser souveraines Mittel schon in dem Argentum nitricum. Einmal versuchte ich auf Anempfehlung eines berühmten Fachgenossen eine Abweichung von der klassischen Behandlung der Gonorrhoe der Bindehaut; ich habe aber einen so schlimmen Erfolg gehabt, dass ich ihn im ganzen Leben nicht vergessen werde. Argyrose habe ich bisher nicht wahrgenommen bei dem Largin.

Gesellschaftsberichte.

Berliner ophthalmologische Gesellschaft.

Sitzung vom 24. November 1898.

Vorsitzender: J. Hirschberg. Schriftführer: Wertheim.

1. Herr F. Mendel demonstrirt zwei Präparate von Retinitis albuminurica. Dieselben stammen von einem 58jährigen Manne, der vom Vortr. vom 1. October d. J. ab auf der inneren Station des Krankenhauses am Friedrichshain beobachtet wurde. Pat. klagte seit ca. 3 Monaten über heftige Kopfschmerzen und allgemeine Mattigkeit. Die Untersuchung der Lungen und des Herzens ergab keine Besonderheiten. Der Urin enthielt Eiweis in beträchtlicher Menge, zahlreiche hyaline und granulirte Cylinder. Die ophthalmoskopische Untersuchung ergab beiderseits eine Verschleierung der Netzhaut und der Papillengrenzen, starke Füllung der Venen mit Blutungen und zahlreiche kleine, weisse Plaques, die hauptsächlich links ein silberhelles Aussehen darboten, und die sich um die Papille herum und in der Macula lutea anordneten.

Das anatomische Präparat zeigt makroskopisch aufs Deutlichste die durch den Augenspiegel beobachteten Veränderungen.

2. Herr Türk: Ein Fall von Retractionsbewegung des Auges. (Ist im Centralbl. f. Augenh. 1899, Januar-Heft, veröffentlicht.)

3. Herr Rau: Delirium nach Star-Operation.

Frl. X., 74 Jahre alt, eine sehr gebildete Dame aus guter Familie, wurde Ende des vorigen Monats, links fast starblind, rechts ein wenig sehschwach, in Prof. Hirschberg's Augenheilanstalt aufgenommen. Sie ist schwer hysterisch. So behauptete sie vor der Aufnahme, in ihrem jetzigen Zustande — sie hatte eine leidliche Sehschärfe rechts — nicht länger leben zu können und verlangte dringend so bald als möglich operirt zu werden. Nach der Aufnahme verschiebt sie die Operation und zeigt allerlei Launen. Sonst ist sie

ganz gesund. Unter Cocaïn wurde die Cataract vollständig normal mit kleiner Iridectomie extrahirt. In der ersten Nacht nach der Operation traten leichte Hallucinationen auf; sie glaubte, es klopfe Jemand beständig an die Thüre. In der zweiten Nacht starkes Delirium mit Tobsuchtsanfällen und absoluter Unkenntniss ihrer Lage, wie bei Potatoren. Es wurde Morphium injicirt und das zweite Auge frei gelassen. In den ersten Nächten darauf wiederholte sich das Delirium in geringerem Grade, anfangs stärker, dann immer schwächer, um nach 6 Tagen vollständig zu verschwinden. Die Behandlung bestand darin, dass von einer Medicin (Morph. mur. 0,05, Chloral. hydr. 5,0, Aq. dest. ad 100,0) anfangs 2stündlich, dann bis schliesslich 5stündlich ein Esslöffel voll eingegeben wurde. Auf das starke Delirium erfolgte eine kleine Nachblutung, worauf 2 Tropfen Atropin mit Cocaïn — das erste Mal während ihrer klinischen Behandlung — eingeträufelt wurden. Die Heilung verlief normal. S fast 1.

Sichel war der Erste, der im Jahre 1863 in den Annales d'oculist. einige Fälle von Delirium nach Star-Extraction beschreibt. Die Symptome, die nur in der Nacht auftraten, sind so ziemlich die gleichen: die Worte werden unzusammenhängend, die Kranken beklagen sich über ungenügende Pflege von Seiten des Wartepersonals, erheben sich aus ihren Betten, reissen sich den Verband ab; in den schwersten Fällen benehmen sie sich wie Tobsüchtige. Bei den meisten der Sichel'schen Patienten war Alkoholismus ausgeschlossen. Ob nicht auch Patienten mit psychischer Belastung darunter waren, erwähnt er nicht. Niemals hat er dieses Delirium bei Leuten unter 60 Jahren gesehen.

Sodann beschreibt Herr Hirschberg im Jahre 1876 in einem Bericht über 100 Star-Extractionen 3 Fälle von Delirium nach der Operation bei Hochbetagten ohne bleibenden Nachtheil.

Herr Zehender beobachtete in der Klinik Jäger's zwei ähnliche Fälle, wo man genöthigt war, wenige Tage nach der Operation Zwangsjacke anzulegen.

Herr Landesberg beschreibt im Centralbl. f. Augenh. 2 Fälle von Delirium bei nüchternen, älteren Patienten, wo in kurzer Zeit völlige Heilung erfolgte..

In der letzten Zeit haben noch Lunkiewicz und Loewy je einen Fall von Delirium nach Star-Operation beschrieben. Bei beiden trat nach wenigen Tagen vollständige Heilung ein.

Was nun die Bewusstseins-Störung angeht, so giebt Landesberg an einem Falle an, dass derselbe nach der Heilung von dem Delirium wusste, die Leute, die er im Tobsuchtsanfalle geschlagen hatte, wiedererkannte und sie um Verzeihung bat. In den andern Fällen, in denen auf dieses Symptom eingegangen wurde, herrschte vollständige Bewusstseins-Störung. Die Zeit des Delirium war ihrem Gedächtnisse entrückt.

Die Gründe für die Entstehung dieses Delirium sind sehr verschiedenartig angegeben worden. Sichel bezichtigt den durch den Verband hervorgerufenen Lichtabschluss. In Folge dessen wüssten die Kranken nicht mehr, wo sie sich befänden. Sie wären sozusagen der Welt entrückt, dépaysés, wie er sich ausdrückt. Lunkiewicz beschuldigt das Atropin. Für unsern Fall dürfte das nicht zutreffen, weil überhaupt kein Atropin vor und während des Delirium eingeträufelt wurde. Trotzdem man in neuerer Zeit mehr und mehr von der Atropin-Einträufelung nach Star-Operationen zurückgekommen ist, ist die Zahl dieser Delirium-Anfälle nicht geringer geworden.

Einem Nervenarzte Luys haben diese vereinzelten Beobachtungen die Grundlage zu der allgemeinen Theorie abgegeben, dass das geistige Leben so

sehr von den optischen Eindrücken beeinflusst wird, dass das Aufhören der letzteren nothwendiger Weise auch eine Beeinträchtigung der Gehirnfunctionen zur Folge haben muss. Diese Theorie wird schon durch die einfache Thatsache hinfällig, dass die Blinden doch nicht an Störungen der Gehirnfunctionen zu leiden brauchen und meistentheils auch nicht leiden.

Die beste Erklärung scheint mir die von Hirschberg in seinem Artikel über 100 Extractionen aus dem Jahre 1876 angegeben zu sein, wonach das Sensorium alter Leute sich mitunter im labilen Gleichgewicht befindet und die Entziehung aller äusseren Sinneseindrücke ein Delirium auslösen kann. Die andern Erklärungen berücksichtigen alle nicht das Alter der betreffenden Patienten und den Umstand, dass das Sensorium solcher Leute, das unter gewöhnlichen Umständen vielleicht ganz normal erscheinen mag, derartigen gesteigerten Anforderungen, wie es die Aufregungen vor und bei der Operation, das ungewohnte ruhige Liegen zu Bett mit sich bringen, nicht gewachsen ist. Welchen Einfluss auf die Psyche die Dunkelheit ausüben kann, beweisen zwei Fälle Schmidt-Rimpler's von Delirium bei alleinigem Aufenthalte im Dunkelzimmer durch mehrere Tage hindurch.

Für die Thatsache, dass das Delirium fast nur in der Nacht auftritt, giebt Schmidt-Rimpler die wohl zutreffende Erklärung, dass der in der Nacht naturgemäss noch grössere Abschluss von den Sinnesreizen die schon vorhandene Unruhe steigert und Hallucinationen und maniakalische Erscheinungen hervorruft. Für unsern Fall ist die Erklärung eine sehr einfache. Wie in der Krankengeschichte auseinandergesetzt wurde, war die Patientin hysterisch. Die durch die Star-Operation und Nachbehandlung geschaffene Aufregung war die Gelegenheitsursache, welche das Delirium und den Tobsuchtsanfall auslöste.

Die Prognose wird von allen, die darüber berichtet haben, als eine günstige bezeichnet.

Die Therapie besteht in der Freilassung des andern Auges und der Darreichung der Narcotica und Analeptica.

4. Herr Hirschberg: Operation des diabetischen Stares. (Wird später veröffentlicht werden.)

Sitzung vom 22. December 1898.

Vorsitzender: J. Hirschberg, Schriftführer: Wertheim.

1. Herr Hirschberg: Mikroskopische Demonstration (Demodex aus den Wimperhaar-Bälgen).

2. Herr de Obarrio (a. G.): Ueber angeborenen Star beim Kaninchen.

Menschen wie Thiere zeigen angeborene Veränderungen des Sehorgans. Von den Thieren beobachtet man sie recht häufig am Kaninchen, an dem so häufig Versuche vorgenommen werden. Die Lebensweise der Kaninchen, besonders die Vermischung der Familien-Mitglieder, verursacht angeborene Missbildungen. Bei unseren Versuchen über Plastik, die wir im hiesigen physiologischen Institut angestellt, stiessen wir auf ein Kaninchen mit weissem Reflex aus der Pupille. Der Augenspiegel zeigte eine stärkere Trübung der Linse nahe dem hinteren Scheitel, auf beiden Augen.

Wir hatten Gelegenheit zu anatomischer Untersuchung. Die Augäpfel wurden in 10% Formol-Lösung gelegt, für 24h, dann zertheilt, in Alkohol allmählich gehärtet, und Celloidin eingebettet und mit dem Mikrotom geschnitten. Formol giebt der Crystall-Linse eine zarte, gleichförmige Trübung, die man von

der pathologischen leicht unterscheiden kann. Die Schnitte wurden nach v. Gieson gefärbt. Die einfache Betrachtung eines ungefärbten Schnittes zeigt die Linsentrübung, wie sie auf Fig. 1 dargestellt ist. Es besteht eine geschlossene Trübungszone in der Rinde, dann kommt der klare Kern, in dem wieder eine Trübungszone liegt. Die letztere hängt in der Nähe des hinteren Scheitels mit der ersteren zusammen.

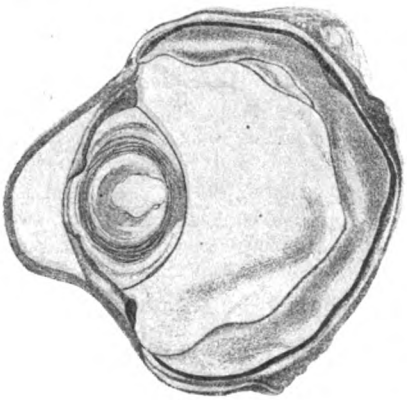

Fig. 1.

Bei einer Vergrösserung von nahezu 50 erscheinen in den gefärbten Schnitten die sklerosirten Theile gelb, die übrige Linse roth. Der Kern ist sklerosirt und auch bei stärkerer Vergrösserung homogen und fast structurlos. In der Peripherie besteht eine eigenthümliche Anordnung der Linsenfasern.

Vom Aequator nach dem vorderen Scheitel zu sind die Linsenfasern in normaler Weise angeordnet, d. h. in concentrisch parallelem Verlauf, und frei von Structur-Veränderung. Ebenso ist die vordere Kapsel mit ihrem Epithel normal.

Vom Aequator nach dem hinteren Pol zu besteht die normale Anordnung in $^3/_4$ des Verlaufes, aber in der Nachbarschaft des hinteren Poles werden die Fasern unregelmässig und convergiren an beiden Seiten, als wollten sie eine Hernie bilden. (Vgl. Fig. 2.) Die Kapsel scheint verdickt am hinteren Scheitel. Aber in Wirklichkeit ist sie normal. Dagegen liegt auf derselben hinten eine Körner-Anhäufung. Dieselben haben die rothe Farbe ange-

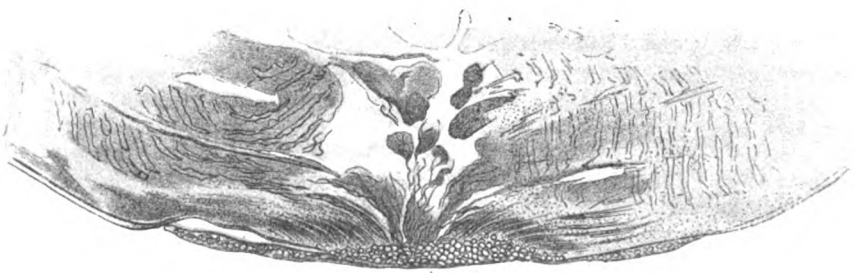

Fig. 2.

nommen. Gerade am Scheitelpunkt fehlt die Kapsel und die Körner oder Tropfen infiltriren die Linsen-Substanz.

Spuren der Arteria hyaloidea waren nicht zu entdecken.

3. Herr Ginsberg: Ueber Keimversprengungen in Retina und Centralnervensystem. (Wird später veröffentlicht werden.)

4. Herr Rau: Ueber sectorenförmige Gesichtsfelddefecte.

Bei gewissen Gehirnkrankheiten (z. B. Blutergüssen oder Embolien im Bereiche des Occipitallappens) kommen Gesichtsfelddefecte vor, für die die Doppel-

seitigkeit und das unveränderte Bestehenbleiben derselben — abgesehen von ganz seltenen Fällen, in denen man eine Wiederherstellung der Function beobachtet hat — charakteristisch ist. Die Form des Defectes ist eine derartige, dass die Spitze des Defectes im Fixirpunkt endet oder auf denselben hinzeigt. Es sind dies Fälle von gleichseitiger Halbblindheit, bei denen nicht die ganze Hälfte der G. F. fehlt, sondern z. B. $^2/_3$ derselben. Nur in seltenen Fällen ist bei Atrophia nervi optici ein ähnliches Verhalten des Gesichtsfeldes vorhanden. Zur Zeit ist in der Hirschberg'schen Augenklinik ein derartiger Fall in Behandlung, wo rechts die Sehschärfe auf unbestimmte Lichtempfindung, links auf Fingerzählen in $1^1/_2$ m herabgesetzt ist. Trotz dieser schlechten Sehschärfe ist das Gesichtsfeld des linken Auges bis auf einen derartigen sectorenförmigen Defect vollständig normal.

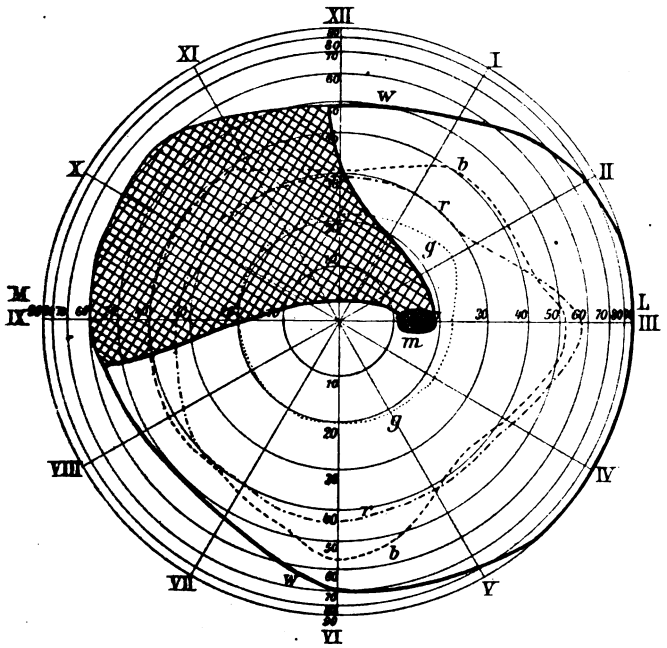

Fig. 1. Embolie der Art. tempor. inf. 1. Tag der Beobachtung.

Bei der Durchsicht des klinischen Materials der Hirschberg'schen Klinik vom Jahre 1890 ab konnte ich 15 Fälle von Glaucom finden, bei denen gleichfalls derartige Gesichtsfelddefecte vorhanden waren. In drei Fällen war der Defect nasal unten, in zweien in der nasalen Mitte, in sechsen nasal oben, in vier Fällen nach unten zu gelegen. Bei den meisten Fällen ergab die Durchsicht der Glaucomgesichtsfelder sehr wechselnde Bilder.

In seltenen Fällen kommt es zu gleichen Defecten bei Netzhautblutungen und chorioretinitischen Herden, wo die Annahme dann wohl gerechtfertigt ist, dass dadurch eine Zerstörung der vorderen Retinalschichten herbeigeführt und so die Leitung unterbrochen wurde. Auch bei partiellen Netzhautablösungen kann es zu ähnlichen Gesichtsfeldformen kommen.

Bekannt ist es, dass die Embolie eines Hauptastes der Arteria centralis sectorenförmige Defecte im Gesichtsfelde zur Folge hat, aber auf die charakteristische Form derselben ist nur noch wenig aufmerksam gemacht worden. Die erste Mittheilung darüber fand ich in Ole Bull's Handbuch über Perimetrie.

In der letzten Zeit kamen in der Hirschberg'schen Augenklinik wieder 4 derartige Fälle zur Beobachtung. Drei derselben waren durch Herzerkrankungen verursacht; bei dem vierten hatte ein chorioretinitischer Process durch Schrumpfung einen Verschluss der in oder an ihm liegenden Arterie veranlasst. In allen 4 Fällen handelte es sich um Verstopfung von Temporalarterien. Da nun die centrale Sehschärfe in dem einen Falle $^2/_3$, in den andern Fällen $^5/_5$ betrug, so kann man daraus wohl mit Recht schliessen, dass die Macula in diesen Fällen durch eigene verschont gebliebene Arterien (papillomaculare Aeste) versorgt wird.

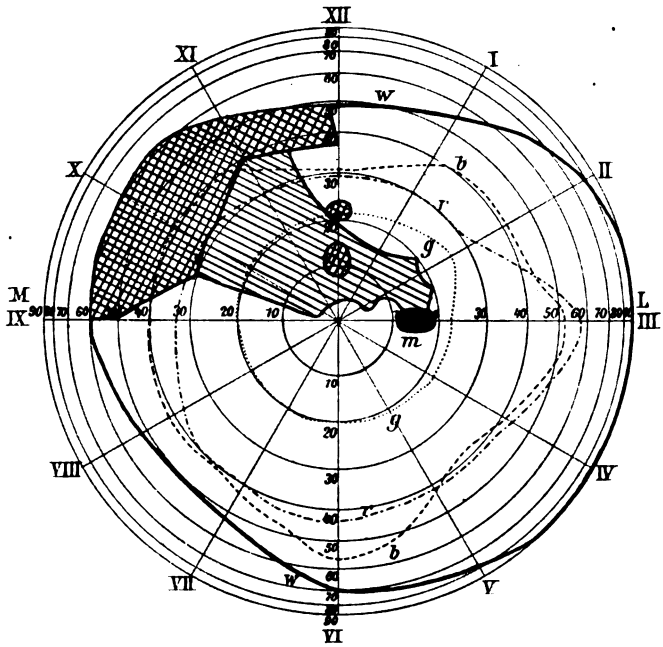

Fig. 2. Embolie der Art. tempor. inf. 14 Tage nach der Beobachtung

Das Gesichtsfeld hatte in allen 4 Fällen einen den verstopften Arterien entsprechenden Ausfall, dessen Spitze in 3 Fällen im blinden Fleck endete, in dem 4, gegen ihn zeigte und kurz vor ihm endete. Es ist dies ein sehr natürliches Verhalten, wenn man bedenkt, dass die Arterien aus der Papille austreten und die verstopfende Ursache in allen Fällen in der Nähe derselben sass. Wenn natürlich ein Embolus weit ab von der Papille sitzt, ist natürlich ein ganz anderes Verhalten des Gesichtsfeldes zu erwarten.

In dem einen Falle (dem durch den chorioretinitischen Herd bedingten Verschluss) blieb der Gesichtsfelddefect vom ersten Tage der Beobachtung bis zum Ende derselben (über 1 Jahr Zwischenzeit) vollständig der gleiche; es war keine Einengung zu constatiren. Bei dem 2. Falle besserte sich das Gesichtsfeld um ca. 20°, bei dem 3. um ca. 30° von den Seiten her. Es blieb ein

absolutes Scotom in der beschriebenen sectorenförmigen Gestalt zurück. Ja bei einem Falle, einer Embolie der Art. tempor. inf., wo anfangs das Gesichtsfeld sich bis auf den sectorenförmigen Defect normal verhielt, trat im Verlaufe einiger Monate Atrophie der ganzen unteren Papillenhälfte mit deutlicher Abblassung und starker Verengerung auch der Arter. nasal. inf. ein. Dem entsprach Herabsetzung der Function des von dieser Arterie versorgten Netzhautabschnittes und das Bestehen eines relativen Scotoms, welches die ganze obere temporale Gesichtsfeldpartie einnahm. Bei dem 4. Falle trat unter Massagebehandlung eine Einengung um ca. 30° von den Seiten her und nach wenigen Tagen eine Aufhellung im Centrum des Defectes ein, die von Tag zu Tag zunahm. Diese Aufhellung bestand darin, dass das weisse, zur Prüfung benutzte, quadratförmige Blättchen als heller Schimmer — natürlich lange nicht so hell, wie in der gesunden Peripherie — angegeben wurde. Die äusserste Peripherie blieb functionsunfähig.

Schon öfters beobachtete man ein ähnliches Verhalten des Gesichtsfeldes und gab dafür 2 Gründe an: 1. Die peripheren Netzhauttheile sollten die empfindlichsten sein und zuerst zu Grunde gehen. 2. Der Stamm-Embolus soll in viele kleine Theile zerfallen, welche durch den Blutstrom fortgeschwemmt in den viel feineren Arterien der Peripherie hängen bleiben. Für die letztere Annahme wäre es doch eigenthümlich, wenn dadurch die ganze Peripherie ausgeschaltet würde, wie dies in unserem Falle ist. Man müsste doch erwarten, dass wenigstens eine oder die andere kleine Arterie verschont blieb und so geringe Theile der äussersten Peripherie erhalten würden, welche sich als kleine und eingeschaltete functionsfähige Keile im Gesichtsfelde repräsentirten. Mir scheint es für unsern Fall naheliegender zu sein, anzunehmen, dass über den Embolus in der Arterie hinweg wohl noch Blut fliesst, aber nicht in genügender Menge. Das Blut kann also wohl noch in die mehr central gelegenen Theile gelangen, nicht aber in die Peripherie, und diese stirbt ab. So charakteristisch nun auch der eben beschriebene Gesichtsfelddefect für Embolie eines Hauptastes der Arteria centralis erscheint, so sind ähnliche Bilder, wenn auch ziemlich selten, bei andern Fällen beobachtet worden.

Bei einem Falle von Venenstauung der Art. nasal. inf. (behandelt in der Hirschberg'schen Klinik) war zuerst ein absolutes Scotom vorhanden, das die centralen Theile (nach unten von 10°, nach den anderen Seiten von 20° Ausdehnung) einnahm; dann bildete sich ein sectorenförmiger Defect aus, dessen Spitze im blinden Fleck endete. Dieser Defect bildete sich nach einigen Wochen bis auf ein kleines absolutes Scotom 5° über dem Centrum vollständig zurück.

Dr. Pufahl beschrieb in einem kleinen Aufsatze aus dem Jahre 1877: Ueber Campimetrie in Dr. Hirschberg's Augenklinik einen Fall von Colobom der Iris, Linse, Netzhaut und Aderhaut, wo ein nach oben gelegener sectorenförmiger Defect vonhanden war, dessen Spitze im blinden Fleck endete.

Prof. Hirschberg stellt folgenden Satz auf: Wird ein Viertel der Netzhaut dauernd von der Blutversorgung ausgeschaltet, so hat der sectorenförmige Defect des G. F. seine Spitze im blinden Fleck. Wird im Gehirn ein Viertel des binocularen G. F. beider Augen ausgeschaltet, so hat der sectorenförmige Defect beider G. F. seine Spitze im Fixirpunkt.

Referate, Uebersetzungen, Auszüge.

1) **Mittheilungen aus der chirurgischen Abtheilung des Bosn.-Herzeg. Landes-Spitales in Sarajewo (1. Juli 1894 bis 31. December 1896)**, von Primararzt Dr. J. Preindlsberger, Landes-Sanitätsrath. (Wien. J. Safar. 1898.)

In dem durch die Eigenart des Materials sehr interessanten Bericht, theilt Verf. mit, dass die Augenkrankheiten $^1/_6$ sämmtlicher Erkrankungen bildeten. Die Krankheiten werden einzeln besprochen; Verf. stellt das seltene Vorkommen von Glaukom, die Häufigkeit von Orbital-Geschwülsten fest. Die Augen-Operationen wurden in einem dazu eingerichteten Isolirzimmer vorgenommen, wobei die Kranken in ihren leicht verschiebbaren Betten blieben.

In den ersten $1^1/_2$ Jahren wurden 18 Fälle von Cat. senilis, 1 Fall von Cat. diabet. operirt; stets war die Extraction mit Iridectomie verbunden bis auf einen Fall, in welchem die Linse nach Extractionsversuchen, die ein Arzt 7 Wochen vorher angestellt hatte, in der Vorderkammer lag. 1896 fanden 18 Extractionen von Cat. senilis statt, einmal ohne Iridectomie, wobei es zu Irisprolaps kam. Die Sehresultate waren befriedigend.

Interessanter ist der „Beitrag zur Kenntniss der Endresultate nach Reclination" von Dr. J. Preindlsberger.

In dem Lande, in welchem die westliche Cultur sich erst seit Kurzem Bahn bricht, finden sich noch heute die dem Orient eigenthümlichen Specialheilkünstler, die Star-Stecher. Verf. hat deren Verrichtung nicht selbst beobachtet, wohl aber lernte er die traurigen Folgen des Verfahrens kennen. Er citirt aus Prof. Hirschberg's Werke „Um die Erde" den Abschnitt, der vom Star-Stich, seiner Geschichte und Ausführung handelt.[1] Hirschberg sah in Indien persönlich fast nur gute Resultate und erklärt dies mit dem Umstande, dass in Indien unter der glühenden Sonne der Altersstar 20 Jahre früher reift, als bei uns, und die Gefahren der Niederdrückung im mittleren Alter geringer sind, als im höheren.

Verf. theilt 16 beobachtete Fälle mit, die alle von demselben Star-Stecher operirt waren.

In 15 Fällen trat wesentliche Herabsetzung des Sehvermögens resp. Amaurose ein, in dem einzigen Falle, der Sehvermögen behielt ($^6/_{15}$), ist die Prognose sehr ungünstig, da chronische Entzündung und deutliche Drucksteigerung besteht. In einem Falle trat sympathische Entzündung des anderen Auges nach guter Extraction an demselben auf, so dass Verf. die Extraction am zweiten Auge erst nach Enukleation des reclinirten für sicher hält.

Ein Fall wurde von dem 6. Tage nach der Reclination an bis zur Erblindung beobachtet. Er sei kurz mitgetheilt: Stephan K., 62 Jahre alt, beiderseits vor 6 Tagen mit Reclination behandelt, zeigt bei der Aufnahme: An beiden Schläfen 4 qcm grosse Pflaster. Die Augen sind mit einer dicken, zähen Salbe verschmiert. Beiderseits starke Conjunctival- und Ciliarinjection. Rechts: Cornea matt, Kammer sehr tief, Iris verwaschen, schlottert. Bei seitlicher Beleuchtung im Glaskörper innen unten eine grauweisse, flottirende Masse, die Linse; T + 1. S mit Stargläsern = $^3/_{15}$. Ophthalmoskopie: flockige Glaskörpertrübungen. Linse geschrumpft sichtbar. Fundus verwaschen. Links ist der Befund ähnlich, die Linse nicht sichtbar, S mit Stargläsern = $^3/_{15}$.

---

[1] Vergleiche auch Graefe-Saemisch, Handb. d. Augenheilk. 2. Aufl. 4. Lief. Hirschberg: Geschichte der Augenheilk. S. 36 ff.

Die Stellen der Operationsnarben giebt Verf. nicht an. In der Klinik wurde zunächst Besserung des Sehvermögens erzielt, aber bereits 1 Jahr später kommt Patient mit stärkster Reizung des linken Auges bei Hypopyon wieder. Das Sehvermögen ist links erloschen, das rechte Auge unverändert.

Ein weiteres Jahr darauf ist das linke Auge atrophisch, sieht noch Handbewegung in 1 m T — 1. Der rechte Bulbus ist blass, Vorderkammer aufgehoben, Iris atrophisch, Pupille unregelmässig, gesperrt, T = — 1, Sehkraft Handbewegung in 2 m, Projection nicht aufzunehmen.

Verf. glaubt, dass man die Zeit von der Reclination bis zur Erblindung durchschnittlich mit 2 Jahren anzunehmen hätte. Spiro.

---

2) **Die Untersuchung und Begutachtung bei traumatischen Erkrankungen des Nervensystems.** Ein Leitfaden für Praktiker, von Dr. P. Schuster, Assistent an der Prof. Mendel'schen Klinik in Berlin. Mit einem Vorwort von Prof. E. Mendel. (Berlin. S. Karger. 1899.)

Ist auch jedem Arzte diese klare Darstellung der allgemeinen Untersuchung bei Nervenkrankheiten nach Unfall von grossem Interesse, so sei hier nur hervorgehoben, was in das besondere Gebiet der Augenuntersuchung fällt. Die Prüfung der Nerven des Auges, der Pupillenreaction u. s. w. ist nach den allgemein üblichen Grundsätzen übersichtlich zusammengestellt. Zu der viel umstrittenen concentrischen Einengung des Gesichtsfeldes bei Unfallnervenkranken bemerkt Verf., dass bei mehr als 200 klinisch beobachteten Fällen, die alle von augenärztlicher Seite, die meisten in Geh.-Rath Hirschberg's Klinik, nachgeprüft wurden, nur selten eine Gesichtsfeldeinengung notirt werden konnte. Es fand sich 3 Mal eine concentrische Einengung für Weiss und Farben und einmal eine solche für Farben allein. Alle vier litten an hysterisch-hypochondrischen Zuständen und zwei ausserdem an Alkoholismus chron. Sehr berechtigt ist die Forderung, dass man eine Gesichtsfeldeinengung nur dann als sicher ansehen soll, wenn sie 2—3 Mal an verschiedenen Tagen in gleicher Weise festgestellt werden konnte. Nöthig ist auch an Alkohol, Tabak, Blei beim Zustandekommen der Gesichtsfelddefecte stets zu denken. Die Simulation resp. Aggravation von Schwachsichtigkeit findet sich kurz abgehandelt, Verf. warnt im Allgemeinen davor, Simulation ohne sicheren Nachweis anzunehmen.

Spiro.

Journal-Uebersicht.

v. Graefe's Archiv f. Ophthalmologie. XLVI. 2.

1) **Arbeiten aus dem Gebiete der Accommodationslehre.**

IV. Experimentelle Untersuchungen über den Einfluss der Accommodation auf den intraocularen Druck, nebst Beiträgen zur Kenntniss der Accommodation bei Säugethieren, von Prof. C. Hess und Dr. L. Heine in Marburg.

Die Verff. suchten auf experimentellem Wege die Frage zu lösen, ob während der Accommodation eine Veränderung des intraocularen Druckes stattfindet. Da bekanntlich Hunde, Katzen und Kaninchen ein nur sehr geringes Accommodationsvermögen besitzen, so sind die bei diesen Thieren angestellten Versuche für das menschliche Auge nicht maassgebend. Affen, sowie Tauben und andere Vögel zeigen bei der Accommodation eine Zunahme der Refraction bis 12 D und sind daher geeignete Versuchsobjecte. Dass zwischen vorderer Kammer

und Glaskörperraum eine Druckdifferenz nicht möglich ist, wurde früher von Hess nachgewiesen. Es genügt daher, die Canüle nur in die vordere Kammer einzuführen, wobei der Vortheil in die Wagschale fällt, dass die bei Einführung in den Glaskörper unvermeidliche directe Reizung der Binnenmuskulatur vermieden wird. Das Manometer arbeitet so fein, dass die pulsatorischen und unter Umständen auch die respiratorischen Schwankungen des Augendrucks deutlich sichtbar sind. Die Accommodationsanspannung wurde durch Aufsetzen der Electroden auf die Sklera oder auch durch elektrische Reizung des Oculomotorius hervorgerufen und das Eintreten der Accommodation durch den Hensen-Völcker'schen Nadelversuch controlirt, ausserdem skiaskopisch die Erhöhung der Refraction festgestellt. Die Versuche ergaben, dass die Contraction des Ciliarmuskels einen nachweisbaren Einfluss auf den intraocularen Druck nicht ausübt.

Ebenso wenig unterliegt der intraoculare Druck bei wechselnder Pupillenweite irgend welchen Schwankungen. Reizung des Sympathicus beeinflusst die Accommodation nicht.

Wird in ein menschliches Auge Eserin geträufelt, so tritt bei dem geringsten Accommodationsimpuls eine maximale Contraction des Ciliarmuskels ein. Ist vorher Homatropin eingeträufelt, so ist eine genaue Untersuchung des Augenhintergrundes möglich. Unter diesen Bedingungen ist nicht die geringste Abnahme der Füllung der Netzhautgefässe festzustellen.

---

2) **Ueber die Folgen der Sehnervendurchschneidung bei jungen Thieren,** von Dr. E. Hertel, I. Assistent der Augenklinik zu Jena.

Verf. verrichtete eine grössere Anzahl von Sehnervendurchschneidungen, und zwar bei jungen Kaninchen, um zugleich Aufschluss über einen etwaigen Einfluss auf das Gesammtwachsthum des Auges zu gewinnen.

Nach der Operation folgte in allen Fällen vollständiger Schwund der Nervenfasern im bulbären Opticusstumpfe und der Netzhaut. Nach und nach kommt hinzu Atrophie der Ganglienzellen und Hyperplasie des Stützgewebes. Die Körnerschichten sind sehr resistent, die Stäbchen und Zapfen zeigen etwa vom 6. Monat an progressive Degeneration. Gerade diese Verhältnisse hat Verf. wesentlich längere Zeit, als vor Jahren Wagenmann beobachtet. Die Aussenglieder der Stäbchen und Zapfen verlängern sich bis zum Dreifachen der Norm.

Chorioidal-Veränderungen zeigten sich nur dann, wenn bei nicht ganz reiner Operation Ciliargefässe durchschnitten waren.

Vielfache Messungen ergaben, dass die operirten Augen kleiner blieben, als die gesunden Partner. Es handelt sich aber nicht um eine eigentliche Atrophie, sondern nur um ein langsameres Wachsthum. Ob die Netzhautgefässe bei der Operation durchschnitten werden oder nicht, übt keinen Einfluss auf das Wachsthum, dessen Hemmung wesentlich auf der Trennung des Auges vom Gehirn zu beruhen scheint.

---

3) **Ueber Cysten und Concremente in der Lidbindehaut und Uebergangsfalte,** von Dr. Hugo Wintersteiner, Privatdocent an der k. k. Universität in Wien.

1. Verf. beobachtete bei einem Kinde, welches an Blennorrh. neonat. behandelt worden war und an Darmcatarrh starb, beiderseits zwischen Tarsus und Conjunctiva drüsenartige Gebilde, welche er der s. Zt. von Vossius beschriebenen „dem Cystadenoma ähnlichen multiloculären Cystenbildung" an die

Seite stellt unter der Betonung, dass es sich um angeborene Gebilde handelt. Ausserdem fanden sich in den Uebergangsfalten Epithelzapfen, welche zum Theil in der Mitte Andeutungen von Hohlräumen zeigten und die Annahme zu stützen geeignet sind, dass Cysten der Uebergangsfalten sich aus derartigen Epithelzapfen bilden können, wo eine Reizung der Conjunctiva vorherging.

2. An einem der Leiche entnommenen oberen Lide mit Narbentrachom und Entropium fand Verf. über und hinter dem convexen Rande des narbig degenerirten Tarsus, dessen Meibom'sche Drüsen ganz untergegangen waren, eine kleine, schlaffe Cyste mit zum Theil einschichtiger, zum Theil mehrschichtiger Epithelauskleidung. Im Lumen lagen mehrere colloide Concremente, welche Verf. als Producte der Epithelien ansieht, und einige Riesenzellen, die sich wahrscheinlich aus Wanderzellen entwickelt hatten. In der Umgebung der Cyste lagen mehrere durch den Schnitt quer getroffene Drüsenschläuche oder Acini. Sämmtliche sonstige Drüsen der Conjunctiva waren in Folge der Narbenbildung geschwunden. Wahrscheinlich war auch durch die Vernarbung Obliteration des Ausführungsganges einer Krause'schen Drüse erfolgt, wodurch die Bedingungen für die Entwickelung einer Cyste gegeben waren.

3. Concrementbildung in den Henle'schen Drüsen. Es handelt sich um dieselben Gebilde, welche kürzlich von Fuchs beschrieben wurden. Verf. giebt eine eingehende anatomische Darstellung und kommt zu dem Schlusse, dass die Concremente in Henle'schen Drüsen liegen und entweder aus Abscheidungsproducten der Epithelzellen gebildet oder aus dem Detritus zerfallener Epithelien hervorgegangen sind.

---

4) **Vena vorticosa im hinteren Bulbustheile,** von G. J. Schonte, I. Assist. an der Leidener Universitäts-Augenklinik.

Eine Vena vorticosa verlässt das Auge mit dem Opticus.

---

5) **Anatomische Studien zur Hornhaut-Pathologie,** von Dr. Rudolf Gruber, Docent an der Wiener Universität.

1. Ein anatomisch untersuchter Fall von Keratitis eczematosa. Befund wie beim Resorptionsgeschwür.

2. „Einwanderungsring" bei septischem Hornhautgeschwür. In dem der Leiche eines 10jährigen Kindes entnommenen Auge mit grossem Ulc. corn. beobachtete Verf. den Einwanderungsring ganz so wie Leber ihn bei seinen Versuchen gesehen und beschrieben hat.

---

6) **Beitrag zur Kenntniss der Mikrophthalmie mit Cystenbildung,** von Dr. Siegmund Ginsberg, Augenarzt in Berlin. (Aus dem anatomischen Institut zu Berlin.)

Das Präparat wurde der Leiche eines 1jährigen Kindes entnommen, bei welchem in vivo Mikrophthalm. sinist. beobachtet war. Am Gehirn Mikrogyrie. Nach Entfernung des Orbitaldaches zeigte sich eine 13 mm lange Cyste, welche mit engem Halse dem hinteren Pole des 17,5 mm langen Bulbus aufsass. Nach Halbirung fand sich an Stelle der nicht sichtbaren Papille ein durch Netzhaut ausgefülltes Loch in den Bulbushüllen, hier ragten kleine Netzhautfalten in das Lumen der Cyste hinein. Der Opticus trat nicht, wie es anfangs schien, in die Cyste ein, sondern lag breit ausgewalzt der inneren oberen Cystenwandung an und endete vorne in einer vollständig hinter dem Bulbus gelegenen Papille. Sehnerv und Cyste werden von der Duralscheide umhüllt, während die Pia nur den Sehnerven umschloss.

Die Innenwand der Cyste bestand aus maschigem Gliagewebe mit Zellen und feinen Gefässen. Dieses Gliagewebe verschmolz einerseits an der Papille mit dem Opticus und der Retina, andererseits mit gewuchertem Pigmentepithel.

Verf. nimmt an, dass die Cyste aus dem Theile der primären Augenblase entstanden ist, welches später das äussere Blatt der secundären Augenblase wird. Wenn nach Bildung der secundären Augenblase eine Ectodermfalte abgeschnürt und cystisch ausgedehnt wird, so bildet sich an der betr. Stelle keine Aderhaut und zum Theil auch keine Sklera. Das innere Blatt entbehrt der Unterlage und wird durch den intraocularen Druck in die Cyste hineingedrängt. Ein Zusammenhang mit der Retinalspalte besteht nicht.

---

7) **Ueber Decentriren bisphärischer Linsen**, von Dr. Herm. Triepel, Privatdocent der Anatomie in Greifswald.

Durch Zeichnungen und eingehende Berechnungen weist Verf. nach, dass bei Ametropie mit fehlerhafter Stellung der Augenachsen statt der Combination von sphärischen Gläsen mit Prismen decentrirte sphärische Gläser und besonders decentrirte Concavgläser mit Vortheil in Anwendung gezogen werden können.

---

8) **Neue Erfahrungen über die Elektrotherapie entzündlicher Augenkrankheiten**, von Prof. A. v. Reuss in Wien.

Verf. verwendet fast ausnahmslos den faradischen Strom und bemisst die Stromstärke nach dem Gefühle der Kranken. Eine Elektrode liegt in der Hand, die andere wird auf feuchte Verbandwatte gesetzt, welche den Bulbus bedeckt.

Die Anwendung des faradischen Stromes erfolgte bei Skleritis, Iritis, Iridocyclitis. Besonders bei der letzteren Erkrankung rühmt Verf. die schmerzlindernde Wirkung. Manche Patienten hatten den Inductionsapparat zu Hause und benutzten ihn wiederholt bei Tage und bei Nacht, so oft Schmerzanfälle eintraten, angeblich mit promptem Erfolge. Daneben wurden Atropin, feuchte Wärme, event. Hydrarg. wie üblich verordnet.

Hornhautentzündungen wurden kaum beeinflusst, doch sollen die Schmerzen und die Lichtscheu unter Umständen nachlassen.

---

9) **Ueber einen Fall von Keratoconus mit pulsatorischer Schwankung der Grösse der Zerstreuungskreise in Folge von Pulsationen der Hornhaut**, von Prof. Dr. A. Wagenmann in Jena.

Ein Mann mit rechtsseitigem hochgradigem Keratoconus (mit $-25{,}0$ D, S $= {}^{3}/_{60}$ mit cylind. nicht besser,) hatte die Beobachtung gemacht, dass, wenn er nach Verschluss des mit geringem Keratoconus behafteten linken Auges im Dunkeln ein Licht ansah, die helle Scheibe, welche dem Lichte entsprach, sich in regelmässigen Zwischenräumen auf das Doppelte vergrösserte. Bei genauer Untersuchung im Dunkelzimmer wurde festgestellt, dass die Vergrösserung synchronisch mit dem Radialpulse eintrat.

Die Scheibe kann nur das auf der Netzhaut entstehende Zerstreuungsbild darstellen. Wurde $-25{,}0$ D vorgehalten, so war die Scheibe kleiner und die pulsatorische Verbreiterung geringer.

Die Erscheinung würde erklärt werden können durch eine etwaige, während der Systole eintretende Erweiterung der Pupille, Schwankungen der Pupillenweite konnten aber nicht nachgewiesen werden.

Je weiter das von den brechenden Medien entworfene Bild von der Netzhaut entfernt liegt, um so grösser wird das Zerstreuungsbild. Stärkere Aus-

buchtung des Keratoconus würde die Myopie erhöhen und das Phänomen erklären. In der That liess sich besonders mit dem Javal'schen Astigmometer bei Benutzung von 2 Lichtflammen, deren Bilder synchronisch mit dem Radialpulse sich näherten, die Krümmungszunahme im Bereiche des Keratoconus nachweisen.

Die Dehnung wird durch die hochgradige Verdünnung der Membran ermöglicht und durch die Pulsation der Netzhaut- und Aderhautgefässe hervorgerufen.

---

10) **Bemerkungen zur Accommodationslehre,** von Prof. C. Hess in Marburg.
Polemik gegen Prof. Koster und Visser.

---

11) **Das Verhalten der Augenmuskeln bei centraler Reizung. — Das Coordinationscentrum und die Bahnen für coordinirte Augenbewegungen,** von Docent Dr. Alfred Topolanski, Augenarzt im Barmherzigen Spital in Wien.

Zahlreiche, mühsame Untersuchungen bestätigten an den Augenmuskeln die Sherington'sche Annahme, dass bei Reizung eines Muskels ein Lähmungszustand des Antagonisten eintritt.

Die Vierhügel und Thalami optici sind bei der Auslösung von Augenbewegungen nicht betheiligt. Das Centrum für coordinirte Augenbewegungen liegt im Niveau der Oculomotoriuskerne unmittelbar vor denselben.

Coordinirte Augenbewegungen werden hervorgerufen durch Reizung des Opticus, Chiasma, Tractus, der äussersten Umgrenzung des Thalamus, des Corp. geniculat. lat. und der tieferen Stellen der Vierhügel-Arme. Auf dieser Bahn erfolgt die Leitung der Reize, nach Zerstörung der Bahn erlischt die Möglichkeit, vom Centrum aus Bewegungen auszulösen. Scheer.

II. Zehender's klinische Monatsblätter für Augenheilkunde. 1899. Januar.

1) **Ein auch in anatomischer Hinsicht bemerkenswerther Fall von einseitiger traumatischer Thrombose der Netzhautvenen, verbunden mit Blutung im Centralcanal des Glaskörpers,** von O. Eversbusch.

Ein 16jähr. Lehrling zeigt in Folge einer Erdverschüttung einen Bruch des rechten Oberkiefers, eine Zertrümmerung des rechten Jochbeins und des Nasenbeins. Das linke Auge war danach vollständig erblindet und das Sehvermögen des rechten verschlechtert. Während bei letzterem das Sehvermögen sich wieder herstellte, blieb das erstere blind. Ophthalmoskopisch liess sich im Glaskörper vor der Papille eine graue Platte erkennen, von der aus sich eine Reihe von Fäden in überraschend regelmässiger Anordnung ausstrahlten. Es handelte sich wohl um einen bindegewebig-narbig veränderten Rest einer Blutung, welche in dem mittleren Abschnitt des Glaskörpercanals stattgefunden und von hier aus sich sehr langsam in strahlenartiger Ausbreitung gegen die Rindentheile des Glaskörpers ergossen hatte, ohne indessen die normalen anatomisch-präformirten Gewebs-Spalten und -Lücken im Glaskörper erheblich verletzt oder durchbrochen zu haben. Ausserdem verdecken von filigranartigen Pigmentfäden durchsetzte fibröse Schwarten den nasalen Theil des Sehnerveneintritts und den angrenzenden unteren temporalen peripapillaren Netzhautabschnitt, auch findet sich dort eine Pigmentplatte, welche sich dem nasalen Abschnitt der Papillar-

grenze meniscusartig anschliesst. Die Netzhautgefässe zeigen erhebliche Verengerung, beziehungsweise Obliteration ihres Lumens. Alle diese Veränderungen weisen auf eine bestandene partielle Thrombose der Vena centralis retinae hin. Hiermit mit im Einklang steht eine dunkle, punktförmige Pigmentirung der Regio macularis retinae und eine feine, parallelstreifige Trübung der Netzhautmitte.

Die Ursache der Augenerscheinungen ist in einer durch Zertrümmerung des knöchernen Nasengerüstes veranlassten Verschiebung des Siebbeinlabyrinths zu suchen, die verbunden war mit Fracturirung, bezw. Infractionen der vorderen Schädelgrube, was eine Compression, Zerrung oder auch Quetschung des linken Nervus opticus im Canalis opticus zur Folge hatte.

---

2) **Extraction eines Schmiergelconglomerats mit darin eingebettetem Stahlsplitter aus der vorderen Kammer**, von Dr. Hennicke.

Nach Eröffnung der Vorderkammer wurde der Fremdkörper vermittelst eines Magneten nach 5 Versuchen extrahirt. Horstmann.

Vermischtes.

Am 25. Januar d. J. erfolgte die feierliche Eröffnung der ophthalmologischen Universitätsklinik in Lemberg, welche eine weitere Ergänzung der neu errichteten medicinischen Facultät bildet. Die Klinik hat 40 Betten, einen besonderen, gut eingerichteten Operationssaal und modern eingerichtete Unterrichtsräume sammt Untersuchungssälen, Arbeitszimmern und Laboratorien. Ausserdem hat die Klinik eine Reserve-Abtheilung, welche 60 Betten zählt, so dass im Ganzen 100 Kranke aufgenommen werden können. Die Eröffnung erfolgte in Gegenwart des galizischen Statthalters und des Landmarschalles und eines grossen Auditoriums. Die Festrede hielt Prof. Dr. E. Machek: „Ueber die Bedeutung der neueren Untersuchungsmethoden für die Entwickelung der modernen Augenheilkunde."

Bibliographie.

1) Einige Bemerkungen über Trachom und epidemische Augenkrankheiten und deren Bekämpfung, von Schmidt-Rimpler. (Deutsche med. Wochenschr. 1898. Nr. 47.) Bei den sogenannten „Schulepidemien" handelt es sich nur selten um Trachom, sondern meistens um Follikularcatarrh; diese „Epidemien" pflegen in einigen Monaten zu verschwinden. In grossen Städten findet sich jederzeit ein ganz beträchtlicher Procentgehalt der Schulkinder an Follikularcatarrh erkrankt; dies ist wichtig bezüglich der Fragen, wann eine „Epidemie" als erloschen zu bezeichnen ist. — Handelt es sich wirklich einmal um Trachom, so „sollten die hiermit behafteten Schulen dauernder ärztlicher Beobachtung bis zu ihrer Ausheilung unterstehen". Eine Statistik des Verf.'s lehrt, dass in 4 Jahren der Procentsatz von 4,7 auf 2,9 herabgedrückt werden konnte, bei einem Material von ca. 2000 Elementarschülern, welche der ärmlichsten Bevölkerung entstammten. „Ganz verwerflich wäre es daher, dieser Krankheit gegenüber die Hände in den Schoss zu legen." Bezüglich der Therapie empfiehlt Verf. die chirurgische (besonders Ausquetschung) mit adstringirender Nachbehandlung. Bei älteren Formen übt er seit kürzerer

Zeit mit überraschendem Erfolge ein aus Aegypten[1] stammendes Verfahren, welches darin besteht, dass die pannösen Blutgefässe einzeln mit einem Graefe'schen Messer oder mit einer schmalen, gebogenen Lanze durchschnitten werden, am Limbus und in der Hornhaut. [Zusatz des Herausgebers. „Die von Hirschberg gewünschte Bezeichnung Bläschenkatarrh für Conj. follic. ist nicht ganz bezeichnend." Das ist ein kleiner Irrthum. Ich nenne die Conj. phlykt. Bläschen-Katarrh, die Conj. follic. Drüschen-Katarrh. Vgl. Wörterb. d. A. S. 81; Therap. M. H. 1888, Februar; Klinisches Jahrb. VI.]

Hamburger.

2) Aus meiner oculistischen Praxis in Bosnien, von Dr. M. Bleicher, ehemaliger Leiter des Bezirksspitales in Srebrenica, derzeit Districtsarzt in Visoko. (Wiener med. Presse 1898. Nr. 34.) Bis vor Kurzem wurde in Bosnien nur Redination und Depression und zwar von Starstechern geübt; einen in derartiger Weise operirten Fall hatte Verf. zu sehen Gelegenheit; die Linse war in die vordere Kammer luxirt, bei dem Versuche sie zu extrahiren, gelangte sie während der Cocainmydriase in den Glaskörper, und konnte nur unter grossem Glaskörperverlust herausgefischt werden. Erst nach Errichtung der Bezirksspitäler war es möglich, an eine regelrechte operative Behandlung der Starkranken zu gehen. Verf. hat jetzt unter 123 Star-Extractionen nur 1,63 % Verlust. Er hat sich bei Glaskörpervorfällen von der günstigen Wirkung des Jodoforms überzeugt, so dass er jetzt ohne Scheu eine gründliche Säuberung des Kammerbereiches von Linsenresten vornimmt. Schenkl.

3) Scleritis suppurativa, von Doc. Dr. Sachsalber, Assistent der Grazer Augenklinik. (Wiener med. Wochenschrift. 1898. Nr. 32.) In zwei Fällen von Scleritis kam es in dem derb geschwellten subconjunctivalen Gewebe zur Knotenbildung, die unter Ansteigen der entzündlichen Erscheinungen durchbrachen. In beiden Fällen war die Iris mitergriffen. Bacterielle Versuche ergaben Staphylococcus pyogenes aureus. Schenkl.

4) Sideroskop und Elektromagnet; ihre Verwendung in der Augenheilkunde, von Dr. Sachs, Assist. an der II. Universitätsaugenklinik. (Wiener klin. Wochenschr. 1898. Nr. 43.) Das Sideroskop von Asmus und Haab's Elektromagnet stehen seit 2 Jahren an der Klinik des Hofraths Fuchs im Gebrauche. Ersterer wurde in allen Fällen in Anwendung gebracht, wo man von der Anwesenheit eines Fremdkörpers im Augeninnern überzeugt war, nicht allein zur Entscheidung, ob man es mit einem Eisensplitter zu thun habe, sondern auch, um die Localisation des Fremdkörpers zu ermöglichen. Eisenspähne wurden mit dem Haab'schen Elektromagnet entweder durch den Einflugscanal entfernt, oder, wo dies nicht möglich war, in die vordere Kammer geleitet, und nach Eröffnung der Kammer extrahirt. Der Haab'sche Elektromagnet hat sich namentlich in jenen Fällen bewährt, wo der Eisensplitter in den hinteren Bulbusabschnitt gedrungen war. Bei seiner Anwendung entfällt die Eröffnung des Glaskörperraumes die Einführung eines Instrumentes in denselben der damit verbundene Glaskörperverlust und die Infectionsgefahr. Einen weiteren Vortheil gewährte der Apparat zu diagnostischen Zwecken in jenen Fällen, wo die Anwesenheit eines Eisensplitters im Augeninnern nicht erwiesen war, jedoch nicht vollkommen ausgeschlossen werden konnte. Verf. berichtet über 31 mit dem Elektromagnet behandelte Fälle. Bei 20 Fällen wurde unmittelbar nach stattgehabter Verletzung die Magnet-Extraction vorgenommen,

[1] Es wurde schon vor 100 Jahren von den Arabern geübt. H.

und wurden die Patienten mit entzündungsfreiem Auge entlassen. Eine geringe Zahl zeigte bei der Entlassung noch Reizerscheinungen; bei 2 Fällen war in Folge der Verletzung die Sehschärfe auf Lichtempfindung gesunken. 8 Fälle suchten erst einige Zeit nach der Verletzung wegen Entzündungserscheinungen Hülfe; die Extraction des Fremdkörpers beseitigte die Entzündungserscheinungen. Bei 3 Fällen ging, trotz gelungener Extraction des Eisensplitters das Auge in Folge der entzündlichen Erscheinungen zu Grunde. Schenkl.

5) Die Therapie als Bekämpfungsmittel epidemischen Trachoms, von Prof. Dr. Hoppe in Köln. (Wiener med. Wochenschr. 1898. Nr. 46.) Ambulante Behandlung kommt nur für leichtere Fälle und für, durch die Therapie bereits gebesserte, Granulöse in Frage. Von Seiten der Laien muss die Behandlung unter Controle des Arztes ausschliesslich medicamentös (Einträufelung von Augenwässern, keine Arzeneien in concentrirter Form) sein. Im Ambulatorium sind der Hand des Arztes vorbehalten: Pinselungen, Touchirungen und kleine chirurgische Eingriffe. Die klinische Therapie kann über das ganze Arsenal der Trachommittel verfügen, muss aber nach Möglichkeit conservativ und darauf bedacht sein, den Verlust gesunder Bindehaut zu vermeiden. Wärmstens zu empfehlen ist das Ausquetschen der Trachomfollikel mittels Knapp's Rollzange; wo dieses und andere minder heroische Mittel nichts fruchten, kommt das Ausschneiden der Uebergangsfalte in Betracht. Schenkl.

6) Ein Fall von beiderseitiger homonymer Hemianopsie mit Erhaltensein eines centralen Gesichtsfeldrestes, von Dr. Th. Ballaban, Augenarzt in Lemberg. (Wiener med. Wochenschrift. 1898. Nr. 46 bis 48.) Eine 45jährige, an Gefässatherom (arhythmischer Herzaction, Geräusche über dem Ostien) leidende Dame acquirirte zuerst eine rechtsseitige Hemianopsie und erblindete nach Ablauf eines Jahres plötzlich unter leichten cerebralen Erscheinungen vollständig, bei normalem ophthalmoskopischem Befund, bei normaler Pupillenreaction. Nach einigen Tagen stellte sich ein recht gutes Sehvermögen in einem sehr kleinen centralen Gesichtsfelde wieder ein, doch blieb hochgradige Herabsetzung der Farbenempfindung zurück und bestanden Störungen des Orientirungsvermögens und in der sensoriellen Sphäre, die durch den Befund am Sehorgane nicht genügend erklärt waren. Schenkl.

7) Zwei Fälle von gonorrhoischer Allgemeininfection (gonorrh. Arthritis und gonorrh. Iritis), von Dr. E. Lichtenstern, ehem. Volontär der Klinik des Prof. Pick in Prag. (Prager med. Wochenschr. 1898. Nr. 43 und 44.) Nur einer dieser Fälle verlief mit gonorrhoischer Iritis. Die Gelenkaffection folgte der Iritis nach, während letztere sich einer metastatischen Conjunctivitis angeschlossen hatte, welche klinisch sich von der gewöhnlichen Conjunctivalblenorrhoe unterschied, und bei der im Secrete keine Gonokokken auffindbar waren. Die Züchtung von Gonokokken aus dem Blute gelang nicht. Schenkl.

8) Ueber recidivirende, traumatische Hornhautneuralgie, von Prof. Dr. Wicherkiewicz in Krakau. (Wiener klin. Wochenschrift. 1898. Nr. 37.) Die in neuerer Zeit wiederholt besprochenen recidivirenden Schmerzanfälle nach Hornhautverletzungen erklärt Verf. durch eine in Folge des Traumas verursachte Störung in der Nervenausbreitung des Trigeminus und schlägt die Bezeichnung recidivirende, traumatische Hornhautneuralgie vor. Der Grund, warum bei bedeutenden Hornhautverletzungen, die mit umfangreichen Continuitätstrennungen verbunden sind, keine so starken Schmerzen auftraten, liegt darin, dass bei denselben durch lineare Trennung die Nervenästchen durchtrennt werden,

während bei den in Rede stehenden Fällen gerade die Endausbreitung des Trigeminus nicht zerstört, sondern nur durch den mechanischen Insult und zwar in einem grösseren Umfang gereizt wird. Das Leiden kann mit Bläschenbildung einhergehen, ist aber mit derselben nicht zu indentificiren. Die Bläschenbildung stellt nur eine Complication dar. Schenkl.

9) Ein Fall von initialer und postinitialer Sclerose an den Augenlidern, von Dr. L. Gruder, Operateur an der Klinik des Hofraths Fuchs. (Wiener klin. Wochenschrift. 1898. Nr. 41.) Bei einer von einem syphilitischen Kinde inficirten Amme fand sich am rechten oberen und unteren Lide je ein Schanker; das Geschwür am oberen Lide war älteren Datums; das am unteren Lide entstand durch Autoinoculation. Die beiden Sklerosen sassen am äusseren Lidwinkel und waren dem entsprechend auch die Präauricularen und nicht die Submaxillardrüsen vergrössert. Am Stamme fand sich ein kleinfleckiges macula-papulöses Exanthem. Mund, Rachen, Nase, After und Genitale normal. Schenkl.

10) Die Accommodation des Auges in der Thierreihe, von Dr. Th. Beer, Privatdocent für vergleichende Physiologie an der Universität Wien. (Wiener klin. Wochenschrift. 1898. Nr. 42.) Die Wasserthiere mit hochentwickelten Augen sind im Ruhezustande kurzsichtig und accommodiren activ für die Ferne, indem sie ihre Linse ohne Krümmungsänderung der Retina nähern. Bei den Kephalopoden besorgt dies ein in der Vorderwan ddes Bulbus ringförmig eingelassener, bei den Fischen ein von der unteren Bulbuswand entspringender, mit dem unteren Linsenpol in Verbindung stehender Muskel. Bei den in Luft lebenden Wirbelthieren ist das Auge normaler Weise für die Ferne eingestellt und soweit sie überhaupt eine Accommodation besitzen, accommodiren sie activ für die Nähe. Bei höheren Wirbelthieren findet die Accommodation für die Nähe durch Entfernung der Linse von der Netzhaut (Amphibien, Schlangen) oder durch Vermehrung der Linsenwölbung (einige Schlangen, Schildkröten, Krokodile, Eidechsen, Vögel, Säuger) statt. Bei den Schlangen, denen der Ciliarmuskel fehlt, drängt ein in die Iriswurzel eingelagerter, circularer Muskel die Linse gegen die Cornea; zugleich bewirkt er eine Rückziehung der ciliaren Irispartie, wodurch der verdrängte Humor aquaeus in der vertieften Kammerbucht Platz findet. In jeder Thierclasse, mit Ausnahme der Kephalopoden und Vögel finden sich Arten, bei denen die Accommodation fehlt. Vielen dieser Thiere ist nächtliche Lebensweise und eine im Lichte stark verengte Pupille gemein. Keinem Camera-Auge ist die Fähigkeit eigen, ohne Veränderung in Luft und Wasser für gleiche Entfernung eingestellt zu sein. Wasserbewohner werden in der Luft hochgradig kurzsichtig, Landbewohner im Wasser hochgradig übersichtig. Nur einige amphibiotisch lebende Thiere sind durch ausgiebige Vermehrung der Linsenwölbung im Stande, unter Wasser für die Ferne eingestellt zu bleiben und sogar noch für die Nähe accommodiren zu können. Die durch Aenderungen der Linsen-Netzhautdistanz accommodirenden Thiere sind gegenüber den durch Aenderung der Linsenwölbung accommodirenden Thiere insofern gut daran, als sie im Alter nicht presbyopisch werden. Schenkl.

11) Die Theorie der Skiaskopie, von K. Laurenty. (Wiener med. Presse. 1898. Nr. 37 u. 38.) Schenkl.

12) Beiträge zur Pathologie des Sehnerven. Vortrag, gehalten in der physiol. Section der kgl. Gesellsch. für Naturwissensch. in Pest am 1. März 1898, von Doc. Dr. E. Grósz. (Wiener med. Presse. 1898. Nr. 37.) Verf. untersuchte den Opticus von 30 Bulbi, die von Tabetikern, Diabetikern und von Personen stammten, die an Hirntumor litten. Bei Diabetes äusserte sich die

Affection als Neuritis retrobulbaris, identisch dem, bei vielen Intoxicationsamblyopien vorkommenden Befunde. Im Chiasma fand sich ein Bündel von geschrumpften Nervenfasern, welches in den Opticis ein central gelegenes Queroval bildete. Die centrale Lage war auch in Frontalschnitten des Chiasma ersichtlich und behielt dieselbe in dem Tractus bei. Bei der Opticusatrophie der Tabiker ist der Sitz des Leidens im intraorbitalen Theile des Opticus zu suchen; die Atrophie ist eine aufsteigende, von den randständigen Fasern der Ganglienzellen der Retina beginnend. Die echten Neoplasmen rufen die Papillitis durch Strangulation, das Gumma und der Tuberkel hingegen in Folge des Weitergreifens der Entzündung hervor. Schenkl.

13) Zur Myopie-Operation, von Dr. W. Stood, Augenarzt in Bremen. (Wiener klin. Presse. 1898. Nr. 40 u. 41.) Die Myopieoperation kann angewendet werden bei allen Graden über 12 D; contraindicirt sind nur drohende Netzhautablösung und hochgradige centrale Veränderungen am Augengrunde. Die Operation besteht in ausgiebiger Discision des mittleren Pupillengebietes unter Schonung des Aequators mit nachfolgender Massage und später einfacher Linear-Extraction. Die Gefahr der Netzhautabhebung wird durch die Operation nicht gesteigert. Die erreichbaren, trefflichen Sehresultate können nicht durch die Vergrösserung der Netzhautbilder allein erklärt werden, sondern es muss zu ihrer Erklärung eine Besserung der Netzhautfunction angenommen werden; die Accommodationslosigkeit nach der Operation bringt dem Auge keinen Nachtheil, da dafür eine ausreichende Ersatz-Accommodation eintritt; die Refraction gelangt nach der Operation zum Stillstand. Schenkl.

14) Zur Lehre von den subjectiven Kopfgeräuschen. Ein Fall von doppelseitigem, traumatischem, pulsirendem Exophthalmus, von Dr. H. Weiss, Secundärarzt an der Klinik des Hofrath v. Schrötter. (Wiener klin. Wochenschr. 1898. Nr. 47.) In Folge eines heftigen Kopftraumes (an der rechten Schläfe) kam es bei einem 22jährigen Kutscher zu pulsirendem Exophthalmus und zwar zuerst an einem und 3 Monate später auch an dem anderen Auge. Ausserdem waren die Erscheinungen einer Fractura baseos cranii vorhanden. Blutungen aus Mund, Nase und Ohr; Hämorrhagien an beiden Augen, Bewusstlosigkeit, partielle Hirnnervenlähmung, namentlich des Abducens. Die Fractur hatte, wie anzunehmen war, die Carotis interna verletzt, und so zu einem Aneurysma arteriovenosum im Sinus cavernosus geführt. Da die Protrusion des Bulbus eine beiderseitige war und sich im Verlaufe rechts beträchtlich und links im Einklange mit dem Aneurysma zurückbildete, da nebstbei auch die Augenmuskelstörungen rückgängig wurden, so musste ausserdem noch ein grösseres Blutextravasat angenommen werden. Stauungspapille war nicht vorhanden. Am linken Auge kam es unter allmählichem Verfalle der Sehkraft zu Opticusatrophie, wahrscheinlich durch Quetschung des Sehnerven. Schenkl.

15) Geheilter Fall von auf luetischer Basis beruhendem einseitigem Exophthalmus, von Spitalsordinarius Dr. J. Fejér in Budapest. (Wiener med. Wochenschr. 1898. Nr. 45.) Als Ursache des Exophthalmus wurde eine Geschwulst im Cavum retrobulbare angenommen, die den Bulbus vordrängte und den Oculomotorius comprimirte. Der luetische Ursprung der Affection wurde sichergestellt durch das Vorhandensein von Narben am Gaumen von Knochenverdickungen des linken Oberkiefers und des Jochbeins und durch den erfolgreichen Gebrauch von Jodkali. Schenkl.

Um Einsendung von Separatabdrücken wird gebeten.

Verlag von Veit & Comp. in Leipzig. — Druck von Metzger & Wittig in Leipzig.

Centralblatt

für praktische

AUGENHEILKUNDE.

Herausgegeben von

Prof. Dr. J. Hirschberg, Geh. Med.-Rath, in Berlin.

Unter ständiger Mitwirkung der Herren Dr. ANCKE in München, Dr. BERGER in Paris, Prof. Dr. BIRNBACHER in Graz, Dr. BRAILEY in London, Prof. Dr. H. COHN in Breslau, Doc. Dr. CL. DU BOIS-REYMOND in Berlin, Dr. DAHRENSTAEDT in Herford, Doc. Dr. E. EMMERT in Bern, Prof. C. GALLENGA in Parma, Dr. GINSBERG in Berlin, Prof. Dr. GOLDZIEHER in Budapest, Dr. GORDON NORRIE in Kopenhagen, Prof. Dr. HORSTMANN in Berlin, Dr. ISSIGONIS in Smyrna, Prof. H. KNAPP in New York, Prof. Dr. KRÜCKOW in Moskau, Dr. KUTHE in Berlin, Dr. LANDAU in Coblenz, Prof. Dr. MAGNUS in Breslau, Surg. Capt. F. P. MAYNARD in Calcutta, Dr. MICHAELSEN in Görlitz, Dr. VAN MILLINGEN in Constantinopel, Dr. MOLL in Berlin, Prof. Dr. J. MUNK in Berlin, Dr. NEUBURGER in Nürnberg, Dr. PELTESOHN in Hamburg, Dr. PERGENS in Brüssel, Prof. PESCHEL in Frankfurt a. M., Dr. PURTSCHER in Klagenfurt, Dr. M. REICH in Petersburg, Med.-Rath Dr. SCHEER in Oldenburg, Prof. Dr. SCHENKL in Prag, Prof. Dr. SCHWARZ in Leipzig, Dr. SPIRO in Berlin, Dr. STIEL in Köln.

Monatlich ein Heft. Preis des Jahrganges 12 Mark. Zu beziehen durch alle Buchhandlungen des In- und Auslandes und die Postanstalten des Deutschen Reiches.

März. **Dreiundzwanzigster Jahrgang.** **1899.**

Inhalt: **Original-Mittheilungen.** I. Ueber einen bisher noch nicht bekannten Augenspiegelbefund. Von Prof. Dr. **W. Goldzieher** in Budapest. — II. Das Sinken der Linse nach der tiefsten Stelle im Auge am Ende der starken Accommodationsanstrengung. Von Prof. Dr. **W. Koster**, Gzn., Leiden. — III. Ueber eine subjective Lichterscheinung und ihre Beziehungen zum Flimmerscotom, resp. zur Hemikranie. Von Dr. **Richard Hilbert** in Sensburg. — IV. Operation der Kurzsichtigkeit und Ablösung der Netzhaut. Von Dr. **E. Fischer** in Dortmund.

Klinische Beobachtungen. Bakterien-Massen im Bindehautsack, von Dr. Victor Berl.

Gesellschaftsberichte. Société belge d'ophtalmologie in Brüssel.

Vermischtes. Nr. 1—4.

Bibliographie. Nr. 1—22.

I. Ueber einen bisher noch nicht bekannten Augenspiegelbefund.

(Degeneratio fibromatosa interstitialis retinae.)

Von Prof. Dr. **W. Goldzieher** in Budapest.

Es handelt sich um ein 23jähriges Mädchen aus Prag, das einen Augenbefund darbietet, wie er nicht allein mir, sondern auch anderen erfahrenen Augenärzten, die die Kranke zu verschiedenen Zeiten zu sehen Gelegenheit hatten, als Unicum imponirt. Trotzdem ich leider nicht in der Lage bin, das Krankheitsbild durch die Autopsie zu erhellen, so muss

ich es doch pflichtgemäss publiciren, vorläufig zu dem Zwecke, damit ein so merkwürdiges Bild in den Annalen unseres Faches registrirt werde. Ich habe den Fall am 12. October v. J. in der Gesellschaft der Spitalsärzte vorgestellt, aber erst nach der Demonstration erhielt ich die zur Beurtheilung des Falles so wichtigen Mittheilungen des Herrn Docenten Dr. J. Herrenheisser, der ihn in Prag durch längere Zeit beobachtet hatte. Indem ich an dieser Stelle dem geschätzten Collegen für seine werthvollen Mittheilungen den wärmsten Dank ausspreche, lasse ich dieselben im erschöpfenden Auszuge folgen:

„Blaha Caroline, 19jähriges Dienstmädchen, aufgenommen 8. October 1896, entlassen 16. December 1896.

Vater brustleidend, Mutter an unbekannter Krankheit gestorben, 5 Geschwister leben, 1 an unbekannter Krankheit gestorben, 1 angeblich brustleidend. — Patientin war früher immer gesund gewesen, hatte nie eine Augenkrankheit mitgemacht. Angeblich erst vor 6 Monaten begann die Sehkraft des rechten Auges abzunehmen, das innerhalb dreier Monate vollständig erblindet sein soll. Das linke Auge blieb gesund. Lunge und Herz gesund, im Harn weder Eiweiss noch Zucker, noch Indican, im Blute keine Leukocyten-Vermehrung.

Status praesens: Das rechte Auge in Divergenzstellung, Hornhaut und Linse normal, Pupille erweitert (Atropin). Vom Augenhintergrunde erhält man nur noch von oben innen her einen röthlichen Reflex, von oben einen gelblich weissen, während in der unteren Hälfte dadurch, dass die Netzhaut weit nach oben geschoben ist, der charakteristische grünlich weisse Schimmer zu erhalten ist. Die Papille ist nicht mehr wahrzunehmen, nicht einmal mehr durch den Confluxus vasorum angedeutet, da sie stark in der Tiefe in einer durch die Netzhaut gebildeten Grube stecken dürfte. Auffallend an der abgehobenen Netzhaut ist die Rigidität, ferner die auf das Fünffache zu schätzende Vergrösserung der Gefässe. Irgend welche circumscripte Geschwulstbildung ist nirgends wahrzunehmen. Tonus normal, Visus = 0.

Linkes Auge: Vollkommen klare Medien, die Venen des Augenhintergrundes abnorm erweitert, in der Umgebung der Papille in den tieferen Schichten weisse, unregelmässig geformte, verschieden grosse Flecke, von Punktform bis $^1/_4$ Papillengrösse. Keine Hämorrhagien. Der Hauptsitz der Erkrankung ist am inneren oberen Quadranten, wo zahlreiche nahezu kreisrunde, röthliche, nur wenig über das Niveau der Retina hervorragende Plaques vorhanden sind. Die Centralvene tritt 5 Mal so gross, als normal, aus dem Hilus hervor. Die Vergrösserung ihres Kalibers behalten die nach aufwärts ziehenden Gefässe bei, während nach unten zu die Vena temporalis inferior noch eine Strecke weit sich dilatirt zeigt. Die Venen sind stärker geschlängelt, ihre Wandungen starr. Der nach aufwärts steigende Stamm der Centralvene ragt zapfenförmig in den Glaskörper

vor. Die Netzhaut in der unmittelbaren Nähe der Papille ist streifig getrübt, welche Trübung sich nach aufwärts ca. einen Pa.-Durchmesser weiter fortsetzt. Die Arterien, besonders die Med. sup., zeigen kleine, rosenkranzartig an einander gereihte Erweiterungen. S = $^5/_5$, Gesichtsfeld, Farbensinn und Lichtsinn normal. Jäger Nr. 1 wird gelesen."

„Im weiteren Verlaufe der Erkrankung machte sich zuerst eine streifige Entartung der Netzhaut bemerkbar, die ein rigideres Aussehen erhielt. Dann schossen die kleinen, weissen Plaques (Geschwülstchen?) auf. Das Sehvermögen blieb bis zum Ende 1897 intact."

So weit die Mittheilungen Dr. Herrenheisser's, die mir erst am 15. November v. J. bekannt wurden, und denen sich nun die von mir erhobenen Daten anschliessen mögen.

Die Kranke wurde am 24. September v. J. auf meiner Abtheilung aufgenommen, mit folgendem Befunde:

Kräftiger Körperbau, innere Organe vollkommen gesund, keine Spur vorausgegangener Syphilis. Das rechte Auge fixirt nicht, schielt ein wenig nach aussen, seine äusseren Gebilde, Cornea, Iris, Linse vollkommen normal. Die Pupille erweitert sich auf Atropin ad maximum. Aus der Tiefe des Auges dringt ein grauer Reflex hervor, der Augenhintergrund ist ophthalmoskopisch nicht zu durchleuchten, aber bei seitlicher Beleuchtung sehen wir hinter der Linse die degenerirte Netzhaut, die durch zahlreiche Furchen in mehrere vorspringende Knollen getheilt ist. Diese Gebilde schlottern bei Bewegungen des Auges nicht, es ist also sicher, dass es sich um keine seröse Netzhautablösung handelt. Dagegen sehen wir auf der Oberfläche des Gebildes zahlreiche neugebildete Gefässe, die jedoch aus keinem gemeinsamen Hilus entspringen, so dass von dem Vorhandensein einer Papille keine Rede sein kann. In der äusseren Hälfte der degenerirten Retina zeigen sich blutrothe Herde und Knoten, zu denen stark ausgedehnte Gefässe ziehen. Dies Bild zeigt sich in schönster und auch den Laien überraschender Weise, wenn wir die erweiterte Pupille von der Seite her durch eine starke Lichtquelle erleuchten. Das Auge erinnert daher einigermaassen an das amaurotische Katzenauge Beer's, wie es bei Gliomen und gewissen exsudativen Chorioditiden („Pseudoglioma") vorkommt. Wir würden auch, wenn es sich nur um dieses Auge handelte, vorläufig nur die Diagnose eines „Pseudoglioms" stellen, da ein echtes Gliom in diesem Alter wohl nicht vorkommt und auch bei der langen Dauer der Krankheit und der Reizlosigkeit des Bulbus nicht angenommen werden kann. Um so überraschender ist jedoch der Befund am

linken Auge: Auch dieses ist vollkommen reiz- und endzündungsfrei, S = 0,1. Wir sehen durch die vollkommen klaren Medien die in hohem Grade geschwollene und grünlich verfärbte, mit ihrer Umgebung pilzförmig hervorspringende Papille, aus deren Hilus die erweiterten Arterien und in geradezu riesenhafter Weise gestauten Venen hervortreten, stellenweise von

entzündetem Gewebe verdeckt. In weitem Umkreis um die Papille ist der Farbenton des Augenhintergrundes grünlich, und im ersten Augenblick erhalten wir den Eindruck, als ob der mittlere Theil der Netzhaut in seiner Gänze abgelöst wäre, da wir zahlreiche von einander durch tiefe Furchen getrennte Höcker und Falten sehen, über welche die Gefässe stellenweise in spiralig gewundenen Krümmungen hinüberziehen. Aber wir überzeugen uns leicht, dass keine Ablösung vorhanden ist, da der grösste Theil des Augenhintergrundes eine starre und solide Masse bildet, welche in dem bizarrsten Relief höckerig in den Glaskörper vorspringt, so dass wir den vollendeten Eindruck eines Neugebildes erlangen. Aber was dem ganzen Gebilde den Stempel des Unerhörten aufdrückt, ist die Gegenwart von Blutgefässknoten, die sich bald an der Oberfläche der Höcker, bald in den Buchten und an anderen Stellen des Augenhintergrundes vorfinden. Die Hauptgruppe dieser Gefässknoten befindet sich in einer Zone oberhalb der Papille, in der nasalen Hälfte der Retina. Von der Arteria medialis superior geht ein nasaler Zweig ab, der sich eine kurze Strecke nach seinem Abgange in zahllose feinste Verästelungen, nach Art eines Wundernetzes, auflöst, welches in einander gewirrte Gefässbündel sich zu einem Knoten gruppirt, aus dessen dem Arterieneintritte entgegengesetztem Pole die Gefässe sich zu einer Vene sammeln, die in einen grösseren Venenstamm einmündet. In dieser Zone sind sechs solcher Gefässknoten von verschiedener Grösse rosenkranzförmig an einander gereiht, und ihre abführenden Venen sammeln sich zu einer riesenmässig vergrösserten, wie ein Pfropfenzieher gekrümmten Vene, die etwa der Vena nasalis superior entspricht. In der Gegend der Macula lutea, ferner in der unteren Peripherie des Augenhintergrundes sind ähnlich gebaute Knoten von kugeliger Gestalt und verschiedener Grösse zu sehen. — Gehen wir von dem centralen, höckerigen, grünlich verfärbten Theil des Augenhintergrundes in die Peripherie, zunächst nach unten, so kommen wir durch eine Zone, in der noch das normale Augenhintergrundroth prävalirt, in die äusserste, noch durch den Augenspiegel erreichbare Peripherie, die ebenfalls höckrig und grün verfärbt ist. Die oberste Partie scheint normal zu sein, ist aber von den früher beschriebenen rosenkranzartig an einander gereihten Gefässknoten durch einen Gürtel heller weissgelblicher, mit einander verschmelzender Plaques getrennt, der entschieden der Verfettung des Retinagewebes entspricht, wie ich solche Plaques-Gürtel bei der Hutchinson'schen Veränderung des Augenhintergrundes (von Fuchs Retinitis circinata genannt) beschrieben habe.

Das Sehvermögen war, wie bereits oben erwähnt, trotz solcher Veränderungen noch $^5/_{50}$. Das Gesichtsfeld war für weiss stark concentrisch eingeengt, und besass noch einen von aussen bis 10° gegen das Centrum vordringenden sectorenförmigen Ausfall. — Lichtsinn normal.

Vergleichen wir nun den Befund Herrenheiser's mit dem meinigen, nach ungefähr 2 Jahren aufgenommenen, so finden wir, dass die Verände-

rungen am **erblindeten** rechten Auge bis auf einen Punkt im Wesentlichen dieselben sind. Wir constatiren beide eine starre, höckerige Vorwölbung der degenerirten Retina, die nun bis in die Nähe der hinteren Linsenfläche gedrungen war. Dagegen finde ich blutrothe Knoten an der Oberfläche der Höcker, die wahrscheinlich den im anderen Auge ophthalmoskopisch gesehenen Gefässknoten entsprechen, und die sich erst im weiteren Verlaufe gebildet haben können. Auf dem linken Auge haben sich nun weitere Veränderungen langsam herausgebildet. Zunächst ist die mässige, peripapilläre Infiltration der Netzhaut zu einer ganz colossalen, höckerigen, starren, grünlich verfärbten Verdickung geworden, die den ganzen centralen Retina-Antheil einnahm, und haben sich auch in der Peripherie des Augenhintergrundes ähnliche Veränderungen gebildet. Ferner haben sich aus den kleinen, rosenkranzartig aneinander gereihten Erweiterungen der Arteria med. sup. grosse Blutgefässknoten gebildet, deren oben geschilderten Bau wir nicht zu recapituliren brauchen. Das Sehvermögen ist, was nach diesen Vorgängen nicht Wunder nehmen kann, noch weiter gesunken, von dem Normalen bis auf 0,1, eher werden wir uns wundern müssen, dass überhaupt noch ein Sehvermögen bestand, und dass das Gesichtsfeld noch eine regelmässige Form besass. Betonen müssen wir ferner die absolute Reinheit des Glaskörpers am linken Auge, in dem, sowie in den vorderen Medien auch nicht die geringste Trübung die ophthalmoskopische Durchmusterung des Augenhintergrundes störte, jedenfalls ein Beweis, dass die Retina eine ganz colossale Degeneration erfahren mag, ohne dass der Glaskörper leidet, demnach auf die Ernährung desselben nur einen ganz nebensächlichen Einfluss ausüben kann. Auch auf dem rechten Auge, wo der Glaskörper zum grössten Theil schon verschwunden sein musste, war die Linse noch Jahre lang durchsichtig; freilich hat sich dies, wie sofort erwähnt werden wird, in der letzten Zeit geändert.

Ehe ich über den von mir beobachteten weiteren Verlauf berichte, bin ich verpflichtet, alle Momente, die eine Diagnose ermöglichen, vorzubringen. Man kann, was die Diagnose betrifft, nur per exclusionem zu einer plausiblen Annahme gelangen. Es handelt sich um ein an beiden Augen vorhandenes, im Wesentlichen identisches Krankheitsbild, das am rechten Auge wahrscheinlich schon sehr lange, ohne dass es der Kranken auffällig gewesen war, bestand und zur Erblindung geführt hatte, als sie am 8. October 1896 den Augenarzt zum ersten Male aufsuchte. Damals war das Uebel schon in seinen Anfängen im noch sehtüchtigen linken Auge bemerkbar, in welchem seither die Veränderungen demselben Ausgange zusteuern, dem das rechte Auge erlegen ist. Und zwar ist zweifellos ein neoplastischer Process vorhanden, der mit höchster Wahrscheinlichkeit die Retina *allein* ergriffen hat, und der rechts so weit gediehen ist, dass die *verdickte* Netzhaut bis an die hintere Linsenfläche vorgedrungen ist, während *wir linkerseits* nur mannigfach zerklüftete, noch nicht sehr weit in den Glas-

körper hineinreichende Höcker und diese merkwürdigen Blutgefässknoten sehen. Um was für einen Proliferationsprocess kann es sich nun handeln? Bösartige Neubildungen, ferner Syphilis und Tuberkulose sind bei der langen Dauer der Erkrankung, der Schmerzlosigkeit, sowie dem Freibleiben von jedem äusseren Reizzustand mit Sicherheit ausgeschlossen, ebenso wenig kann von seröser Netzhautablösung die Rede sein. Ferner kann mit beinahe absoluter Sicherheit eine Erkrankung der Choroidea ausgeschlossen werden, da jedes starre chorioiditische Exsudat, das die Netzhaut in der Weise vortreibt, erfahrungsgemäss die Stäbchen- und Zapfenschicht schon sehr frühzeitig vernichtet und die Function zu Grunde richtet. In unserem Falle jedoch ist der Lichtsinn noch heute normal, und das Sehvermögen bei diesen weitgediehenen Veränderungen überraschend gut. Eine plastische Chorioiditis von dieser Ausdehnung hätte nach mindestens 3jährigem Bestehen nicht noch eine Sehschärfe von 0,1 übrig gelassen. Wir müssen demnach einen hyperplastischen Process in dem Retinalgewebe selbst annehmen. Mit Rücksicht auf die erhaltene Function muss die Möglichkeit, dass diese Hyperplasie in den hinteren Schichten sitzt, sofort zurückgewiesen werden, da wir nicht annehmen können, dass die Neuroepithelschicht, welche jedem frischen choroiditischen Exsudat bald erliegt, einem dem Anschein nach starren, neugebildeten Gewebe lange Stand halten könnte und der Lichtsinn nicht leiden würde. Mit Rücksicht auf die lange erhaltene Function sowohl, wie auch auf den Spiegelbefund, der denn auch die vorderen Retinalschichten ergriffen zeigt, der so colossale Veränderungen der in den vorderen Schichten befindlichen Blutgefässe enthüllt, müssen wir den Sitz der Proliferation in die vorderen Schichten localisiren. Die Anamnese lehrt, dass es sich um ein langsam fortschreitendes Uebel handelt. Wir müssen annehmen, dass es sich um einen hyperplastischen, nicht bösartigen, langsam wachsenden, in den vorderen Schichten sich ausbreitenden Process handelt, der die nervösen Elemente der Netzhaut zwischen sich fasst; mit anderen Worten um einen interstitiellen Wucherungsprocess, der bei seinem langsamen Wachsthume den Nervenelementen Zeit lässt, sich dem auf sie ausgeübten Drucke einigermaassen zu accommodiren und sie nicht plötzlich erdrückt und dergestalt nur einen sehr allmählich fortschreitenden Verfall der Function hervorbringt. Bei dem Umstande, dass dieselbe Veränderung, wenn auch in verschiedenem Grade, in beiden Augen vorhanden ist, wird die Ansicht wohl nicht ungerechtfertigt sein, dass der Keim zu dieser Veränderung angeboren sein könne. Ich bin also durch diese Erwägungen genöthigt, bis zu der Ermöglichung einer Autopsie das bisher noch nicht beschriebene Krankheitsbild mit dem Namen der Degeneratio fibromatosa interstitialis retinae zu belegen.

Ich will den Leser dieser Zeilen nicht mit der Zusammenstellung solcher aus der Literatur gesammelter Befunde und Mittheilungen ermüden, die

alle von dem hier geschilderten Krankheitsbilde mehr oder weniger verschieden sind. Ich kann wohl sagen, dass der Fall sowohl den geschätzten Prager Fachgenossen, als auch mir als Unicum erschienen ist. Dagegen kann ich nicht unterdrücken, dass ich einen Fall gesehen habe, der auf beiden Augen ungefähr dasselbe Bild darbot, wie unsere Kranke auf dem bereits erblindeten rechten Auge, und zwar, wenn mich meine Erinnerung nicht trügt, im Sommer 1870 auf der Heidelberger Universitäts-Augenklinik, wo ich mich als Student aufhielt. Es handelte sich ebenfalls um ein kräftiges Mädchen in den zwanziger Jahren, gewesener Krankenwärterin, und ich erinnere mich genau, dass O. Becker die Diagnose von Fibromen der Retinae stellte. Ob über den Fall eine Publication oder eine Notiz in dem Archiv der Heidelberger Klinik existirt, weiss ich nicht.

Was den weiteren Verlauf der Krankheit anbelangt, so war an der Kranken in den 6 Wochen, die sie auf meiner Abtheilung zubrachte, ein weiterer Verfall des Sehvermögens bei vollkommen gleichbleibendem Spiegelbefund zu constatiren. Was die Therapie anbelangt, so nahm die Kranke Jodkalium, und erhielt am erblindeten Auge von Zeit zu Zeit eine subconjunctivale Sublimatinjection, die vollkommen reactionslos ertragen wurde. Eine Aenderung ist aber während der Spitalszeit nicht eingetreten. Einige Tage nach ihrer Entlassung — am 21. November 1898 — klagte die Kranke über leichte Schmerzanfälle im rechten Auge, die die Möglichkeit der Enucleation, welche bisher sowohl mein ärztliches Gewissen, als auch die Kranke selbst mit Entschiedenheit zurückwies, auftauchen liessen. Seither haben aber die Schmerzen im rechten Auge ganz aufgehört, dagegen ist die Linse so getrübt, dass ein Einblick nicht mehr möglich ist. Auf dem linken Auge ist das centrale Sehen schon geschwunden, die Kranke kann aber noch allein gehen. Sollte die Enucleation von mir gemacht werden, so werde ich nicht ermangeln, den anatomischen Befund in einem Nachtrage mitzutheilen.

Nachtrag am 9. Februar. Die Kranke hat sich heute vor ihrer Abreise in die Heimath zum letzten Male vorgestellt. Auf dem rechten Auge ist die Cataract vollständig, der Bulbus völlig reizfrei und schmerzlos. Auf dem linken Auge sind die Retinalknollen namentlich in der unteren Peripherie so erheblich gewachsen, dass ich zur genauen Einstellung + 8 D brauche. Auch beginnen die Gefässknoten mit einander zu verschmelzen. Glaskörper noch immer rein. Bulbus reizfrei; excentrisches Sehen noch vorhanden.

II. Das Sinken der Linse nach der tiefsten Stelle im Auge am Ende der starken Accommodationsanstrengung.

Von Prof. Dr. W. Koster, Gzn., in Leiden.

In der December-Nummer 1898 dieses Centralblattes sagt C. Hess: es habe „bisher weder Tscherning, noch einer seiner Schüler auch nur einen Versuch veröffentlicht, diese Thatsache (das Herabsinken der Linse nach der tiefsten Stelle im Auge) „anders zu deuten, als ich stets es gethan habe." Ich kann dem völlig beistimmen; ich habe auch nicht behauptet, es sei etwas darüber veröffentlicht worden, sondern ich habe nur gesagt, dass diese Thatsache von den Anhängern Tscherning's in andrer Weise gedeutet wird. Wenn man nämlich in einer medicinischen Gesellschaft, oder bei einem Vortrag, oder wohl unter wissenschattlichen Freunden den Streit über den Mechanismus der Accommodation bespricht, wird man finden, dass es tüchtige Leute giebt, Anhänger (nicht Schüler) von Tscherning, die für das Sinken der Linse verschiedene Erklärungen zur Hand haben. Ich selber, wiewohl ich die Accommodationstheorie von Helmholtz für die richtige halte, versäume bei der Vorlesung nie eine Erklärung für die genannte Erscheinung vorzutragen, welche meines Erachtens möglich sein könnte, und welche von den Zuhörern meistens mit Eifer acceptirt wird. Denn man vergesse nicht, dass eine Tractionstheorie, wenn sie übrigens ebenso viel für oder gegen sich hätte, wie eine Erschlaffungstheorie, immer als die natürlichste Erklärung erscheinen wird. Hess ist nun so sehr überzeugt von der Richtigkeit seiner eigenen Erklärung, dass er ganz böse wird, wenn Einer höflich behauptet, dass nicht Jeder seiner Meinung sei. Hess hätte mich ruhig auffordern können, eine andere Erklärung mitzuthellen, wie so die Linse bei mehr gespannter Zonula immer den tiefsten Theil des Auges trifft; das hätte denselben Effect gehabt, wie die zwei Seiten polemischer Erörterungen, die für den Leser nicht interessant sind, und nur bezwecken, mich zu verletzen. Wiewohl ich meinte, dass Jeder sich wohl denken könne, in welcher Weise die genannte Erscheinung mit stärkerer Spannung der Zonula zusammen gehen könnte, werde ich, nachdem ich gelesen, was Hess geschrieben, hier eine Möglichkeit mittheilen.

Tscherning sagt, um die Formveränderung der Linse während der Accommodation erklären zu können, muss nach aussen und hinten an der Zonula gezogen werden. Wodurch und wie dieser Zug ausgeübt wird, hat Tscherning mit einigen Worten zu erklären versucht; übrigens hat er sich auf den Standpunkt gestellt, dass es Sache der Anatomen sei, den nothwendigen muskulösen Mechanismus weiter zu studiren. Ich habe nun in der beigegebenen Figur mit der gestichelten Linie ein Schema der ruhenden Linse angegeben, wobei auch das Corpus ciliare und die Zonula skizzirt sind. Die Linie *a b* stellt die Linse vor bei gespannter Zonula. Die Lage des

Corpus ciliare und der Iris sind jetzt ebenfalls mit einer ausgezogenen Linie angegeben. Ich bemerke dazu noch, dass dieses Schema durchaus dem entspricht, was über die wirklichen Aenderungen dieser Gegend während der Accommodation bekannt ist. Wenn nun *a b* die Stellung sofort nach der Contraction ist, so wird bei Verhältnissen, wie sie hier gezeichnet sind, die Linse der Schwere nach ein wenig sinken, und sich dem Stande, wie die Linie *c d* angiebt, nähern, denn die Richtung der Zonulafasern hat sich geändert, und wiewohl diese nun etwas mehr gespannt sind und dadurch der Linse die gezeichnete Krümmungsänderung geben können, so tragen sie jetzt die Linse unter viel ungünstigeren Verhältnissen, da die Zonula einen beträchtlichen Winkel bildet mit der äquatorialen Fläche der

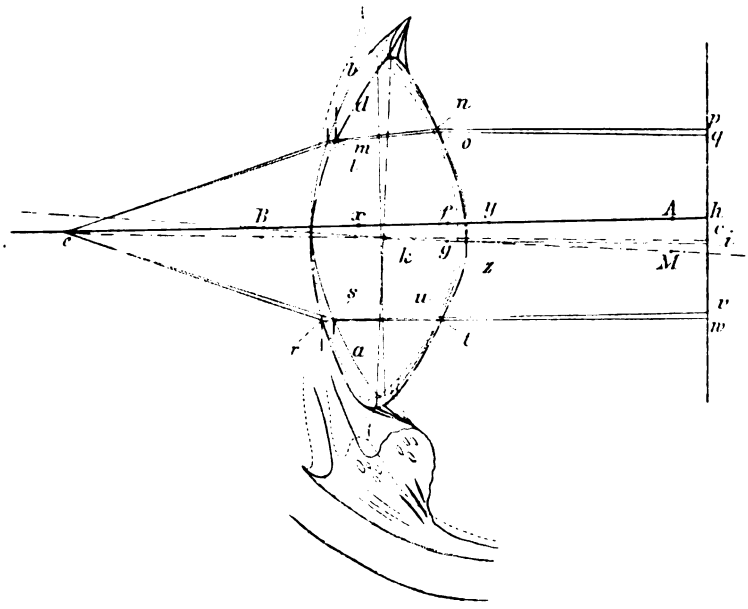

Linse. Es ist in der Zeichnung ebenfalls eine Drehung um eine horizontale Achse in der Frontalebene dargestellt. Wenn nämlich die Linse durch die jetzt mehr nach hinten ziehende Zonula nicht mehr getragen werden kann, wird bei dem Herabfallen derselben der obere Theil etwas nach innen geführt werden, und der Glaskörperdruck wird die untere Kante nach aussen drücken. Es wird nun Alles davon abhängen, wie gross der Winkel ist, den die Zonulafasern mit dem Linsen-Aequator machen und in welcher Weise sie gespannt sind (gerade, oder convex nach vorn), und ob das Sinken der Linse mit einer wahrnehmbaren Drehung um eine äquatoriale Achse verbunden sein wird. Jedenfalls aber würde im Anfang der Bewegung das Sinken überwiegen.

In der Figur sei weiter *e* der Punkt der Achse, woher die Strahlen zu kommen scheinen, wenn sie die Linse treffen. *p v* ist dann das entoptische Bild der Pupille, und *h* der Schatten des Linsenpunktes *f*. In der Stellung *c b* der Linse ist dann *i* die Lage dieses Schattens, und *q w* die Lage des Pupillenbildes. Die letztere wird nur wenig geändert durch das Herabfallen der Linse und ihre Drehung; es sind die Theile *p q* und *v w* also immer sehr klein im Verhältniss zu der Verschiebung des Linsenpunktschattens *h i*. Der Strahl *e m o q* wird eine Spur stärker abgelenkt, als der Strahl *e l n p*, erstens weil die Linse niedriger steht und die prismatische Wirkung der Linse stärker ist, je mehr man sich dem Aequator nähert, und zweitens, weil die Linse sich so zu der Richtung des Strahles gestellt hat, dass der Unterschied zwischen dem Einfalls- und Ausgangswinkel grösser geworden ist. Aus derselben Ursache ist der Strahl *e s n w* stärker gebrochen, als *e r t w*. Der Linsenpunktschatten *i* ist dadurch gefunden worden, dass *g i* parallel gezogen ist zu der durch den Knotenpunkt *k* der Linse gehenden Nebenachse *e k c*.

Wenn wir die Lage der Linsenbildchen beachten, stellt sich heraus, dass das Bildchen der vorderen Fläche sich immer nach unten bewegen wird, in der Zeichnung von *i j* bis *z*. *M* ist der Krümmungsmittelpunkt der vorderen Fläche und *z* liegt ungefähr auf der Hälfte des Strahles, der von *M* durch *z* nach der scheinbaren Lage der Lampe auf die Hauptachse gezogen werden kann. Wenn die Linse eine sehr starke Drehung um eine frontale Achse machen könnte, noch stärker wie in der Zeichnung angegeben ist, so könnte der Krümmungsmittelpunkt der hinteren Fläche oberhalb der Hauptachse zu liegen kommen und dadurch würde dann das zweite Linsenbildchen aufsteigen, wiewohl die Linse als Ganzes gesunken sein könnte. Bei einer Drehung, wie in der Figur, liegt der Mittelpunkt *B* der hinteren Fläche gerade in der Hauptachse, und das vordere Linsenbildchen würde also seine Stellung behalten. Da aber die Drehung um die frontale Achse gewiss niemals so gross sein würde, wie es hier der Uebersichtlichkeit wegen vorgestellt worden ist, würde also auch das zweite Linsenbildchen am Ende der Accommodationsanstrengung sich niedriger stellen.

Man sieht also, dass das Sinken der Linse, wenn man den Kopf auf die eine oder die andere Schulter legt, oder wohl die behaarte Kopfhaut zum Boden senkt, nach einer Anspannung der Zonula nicht gänzlich unwahrscheinlich ist. Und ich glaube, dass man auch die verschiedene Lage der Linse, welche Hess gemessen hat, bei der Hebung und Senkung des Gesichtes, so dass die Iris horizontal zu liegen kommt, nicht als der Spannung der Zonula absolut widersprechend anführen kann. Denn wenn die Linse schwerer ist, als das Kammerwasser, so muss sie in dem einen Falle etwas ziehen, in dem anderen etwas auf den Glaskörper drücken, und eine entsprechende Formveränderung der Begrenzung des Glaskörpers hinter

der Zonula mit einer Krümmungsveränderung der Fasern derselben muss dann die Folge sein. Es fragt sich dann nur wieder, wieviel die Verschiebung in diesem Falle betragen kann, und das kann Keiner angeben, da die Grösse der Kräfte nicht bekannt ist. Man kann darüber wohl seine Meinung haben, aber endgiltig entschieden ist die Sache damit keineswegs. Uebrigens kann der Unterschied in dem Vorgang nicht erheblich sein in beiden Fällen, ob Zonula-Erschlaffung oder Traction besteht, da man doch wohl schwerlich annehmen kann, dass bei der Senkung des Kopfes das Kammerwasser zwischen der Linse und dem Glaskörper eintreten wird; es würde eine grosse Kraft dazu gehören, die zwei Flächen in einer Richtung vertikal zu ihrer Ebene von einander zu trennen. Es wird also auch bei der erschlafften Zonula der Glaskörper, so weit er an das Kammerwasser grenzt, seine Form ändern müssen. Es erschien mir nicht überflüssig, noch einmal darauf hinzuweisen, dass Viele sich vorzustellen scheinen, dass die Linse sich frei in dem Kammerwasser hin und her bewegt.

Diese und andere Ueberlegungen hatten mir längst die Ueberzeugung gegeben, dass es nothwendig sei, die Druckverhältnisse in der vorderen Kammer und im Glaskörper, während der Accommodation, genau kennen zu lernen, um mehr Beweismaterial für die eine oder die andere Meinung herbeizuschaffen. Ich war also ein wenig enttäuscht, dass Hess und Heine wieder nur den Druck in der vorderen Augenkammer während dieses Vorganges gemessen hatten.[1] Ich weiss nicht, wie Hess und Heine sich vorstellen, dass der Druck bei der Accommodation geändert werden könnte, durch die Contraction des Ciliarmuskels oder der Iris an und für sich; eine Austreibung des Blutes aus dem Gewebe dieser Theile könnte doch nur einen Einfluss auf den Druck im Auge haben, wenn das Blut direct aus dem Auge heraus gepresst werden könnte, aber wenn das Blut im Auge bleibt, wird dadurch der Druck nicht geändert werden. Auch eine Volum-Aenderung durch die Contraction des Muskelfasers als solche ist nicht wohl als druckändernder Factor annehmbar; oder stellten Hess und Heine sich vor, dass Temperaturveränderungen im Auge, während der Contraction der Muskulatur auftreten und den Druck beeinflussen könnten? Alle solche Ueberlegungen können nicht als gänzlich unmöglich bei Seite gestellt werden, aber wahrscheinlich ist es von vornherein nicht, dass sich dadurch der Druck während der Accommodation ändern wird. Viel unwahrscheinlicher sind sie aber jedenfalls als das von mir bei der Kritik angeführte

[1] Es ist nicht richtig, wenn Hess sagt, dass ich behauptet habe, seine und Heine's manometrischen Messungen hätten keine Beweiskraft. Ich sagte: der neue Beweis ist nicht beweiskräftiger, hat also nicht mehr Beweiskraft, als der erstere. Dies ist nun in so weit unrichtig, als die neuen Versuche doch etwas mehr beweisen, *denn es* müssen zwei Umstände zusammentreffen im Falle der Anspannung der Zonula, *um den* Druck in der vorderen Kammer unverändert zu halten. Ein endgiltiger Be*weis ist* aber das Resultat des Versuches keineswegs.

Moment, dass die Spannung des inneren Muskels die Form der Augenkapsel eine Spur ändern könnte und dadurch den Druck beeinflussen. Denn die geringste Aenderung in der Gestalt des geschlossenen Auges muss den Druck sehr erheblich ändern. Ich brauche nur an die Versuche von Hess und Heine selber zu erinnern, wo die geringste Contraction der äusseren Augenmuskeln zu einer beträchtlichen Drucksteigerung Anlass gab; dies geschah am Auge, das mit dem offenen Manometer in Verbindung stand, und wie man weiss, ist die Druckerhöhung im geschlossenen Auge viel grösser. Es geht aus alle dem klar hervor, dass der Einfluss der Contraction der inneren Augenmuskeln auf die Gestalt des Bulbus studirt werden muss.

Aus dem Gesagten ist also ersichtlich, dass aus dem Herabsinken der Linse nach der tiefsten Stelle im Auge nicht unbedingt zu schliessen ist, dass der Glaskörper und die vordere Augenkammer als frei communicirende Räume zu betrachten sind; da fernerhin, wenn man nur den Druck in der vorderen Augenkammer bestimmt, immer verschiedene Möglichkeiten übrig bleiben, wodurch die Unveränderlichkeit des Druckes während der Accommodation erklärt werden könnte, so muss, um auch diesem begegnen zu können, der Druck in beiden Räumen zur gleichen Zeit bestimmt werden. Hess scheint sich sehr darüber zu wundern, dass ich es wage, die Möglichkeit auch nur zu berühren, dass bei einer Contraction des Ciliarmuskels das System der Linse mit der Zonula auch wohl nach vorne gespannt werden könnte. Ich glaube selber auch nicht, dass dies sehr wahrscheinlich ist, wie Hess es wohl erscheinen lassen mag, aber ich weise nur auf die Eventualität hin. Wir wissen über die wirkliche Bewegung des Anheftungspunktes der Zonula am Corpus ciliare gar Nichts, und wenn diese Anheftung sich eine kleine Strecke nach vorn bewegt, würde schon die hintere Kapsel mehr gespannt, und der Glaskörperdruck für einen Theil entlastet werden können. Hess lässt mich nun sagen, dass ich annehme, es könne bei der Accommodation die Linse mit der Zonula in länglichen Augen nach hinten gezogen werden, in kurzen dagegen nach vorn. Das habe ich nun gerade nicht behauptet; man könnte aus diesem Satze entnehmen, dass dies meine Ueberzeugung wäre und weiter, dass ich einen ursächlichen Verband gesucht habe zwischen der Länge der Augenaxe und der möglichen Bewegung des betreffenden Septums. Davon ist aber gar nicht die Rede. Ich habe nur darauf hinweisen wollen, dass man bei dem bestehenden Mangel an Kenntniss über alle wirklichen Vorgänge bei der Contraction des Ciliarmuskels kein Recht hat, sich Alles so zurecht zu legen, wie Hess dies in seinen Arbeiten thut; aus Allem ist ersichtlich, dass in meinem Aufsatz Kritik geübt wird, und dass es mir fern liegt, neuen Theorien Eingang zu verschaffen. Bei dem heutigen Stande unsrer Wissenschaft ist es mehr als jemals Pflicht, zu versuchen, sich in den Gedankengang der Gegner zu versetzen und die eigenen Versuchsresultate in jeder Richtung zu befestigen und zu controliren.

Und wenn an unseren Mittheilungen in höflicher Weise Kritik geübt wird, ist es angezeigt, derselben entweder keine Aufmerksamkeit zu schenken, oder wohl derselben in ähnlicher Weise zu begegnen; denn Jeder kann sich irren, und liegt die Wahrheit auf unserer Seite, so kann es nicht schwierig sein, dies für Jeden deutlich zu machen, während wir uns nur darüber freuen können, wenn rechtzeitig gewarnt wird, anstatt dass Viele uns auf dem eingeschlagenen Wege folgen. Unzweckmässig dagegen ist es, eine Polemik zu eröffnen, von der Art, wie Hess dies neulich wieder gethan.

III. Ueber eine subjective Lichterscheinung und ihre Beziehungen zum Flimmerscotom resp. zur Hemikranie.

Von Dr. **Richard Hilbert** in Sensburg.

Im vorigen Jahr beobachtete ich an mir selbst zweimal eine eigenthümliche subjective Lichterscheinung, wie sie meines Wissens bisher noch nicht beschrieben worden ist. In beiden Fällen verlief dieses Phänomen in völlig identischer Weise und zeichnete sich insbesondere durch seine lange Dauer, die jedesmal etwa 2 Stunden betrug, aus.

Diese Lichterscheinung bestand darin, dass plötzlich und ohne besondere Vorboten in der linken Hälfte des Gesichtsfeldes eine glänzend gelb gefärbte Zickzacklinie auftrat, die im Allgemeinen die Form eines nach rechts hin offenen Quadrates mit abgerundeten Ecken hatte. Die scheinbare Dicke dieser Linie betrug etwa 0,5 mm. Durch abwechselndes Schliessen der Augen konnte ich feststellen, dass ich diese Zickzacklinie binocular sah: mit dem rechten Auge gesehen, befand sie sich im inneren Abschnitt des Gesichtsfeldes dieses Auges, mit dem linken Auge gesehen, im äusseren Abschnitt des Gesichtsfeldes des linken Auges. Bei binocularem Sehen erschien die Linie einfach, ihr Projectionsort bedeckte mithin identische Punkte der Netzhaut: es war also eine ausgesprochene hemiopische Erscheinung. Weiterhin ist noch zu bemerken, dass obige Zickzacklinie fest stand und nicht die geringste Tendenz zu Flimmer- oder anderen Orts-Bewegungen zeigte.

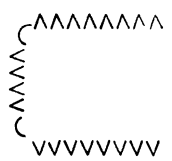

Zum ersten Mal hatte ich diese subjective Lichterscheinung am 16. Mai 1898, Vormittags zwischen 8 und 10 Uhr an einem sonnenhellen Tage. Sie war also so intensiv, dass sie trotz hellen Sonnenscheins deutlich zur Perception kam. Das zweite Mal hatte ich dieselbe im Herbst, und zwar gegen Ende October, als es schon völlig dunkel war, während ich Abends in meinem Garten spazieren ging. Mein Allgemeinbefinden war in beiden Fällen in keiner Weise alterirt.

Diese subjective Lichtempfindung ist in mehrfacher Beziehung auffallend und bemerkenswerth. Ich habe Grund anzunehmen, dass dieselbe in verwandtschaftlichen Beziehungen zum Flimmerscotom und zur Hemikranie steht, zu Affectionen, deren Verwandtschaft unbestritten ist.

Zunächst muss ich bemerken, dass ich selbst an Hemikranie leide, und zwar an der angioparalytischen Form. Solche Anfälle treten bei mir verhältnissmässig selten, etwa 1—2 Mal jährlich auf, und sind dann stets von sehr unangenehmen subjectiven Beschwerden begleitet.

Im vorigen Jahre habe ich keinen hemikranischen Anfall gehabt, dafür aber 2 Mal die oben beschriebene Lichterscheinung, die allerdings, wie schon gesagt, nicht von unangenehmen Sensationen begleitet war. Ich stehe nicht an, diese subjective Lichtwahrnehmung als eine Substitution der zu erwartenden hemikranischen Anfälle zu betrachten, und zwar aus dem Grunde, weil dieselbe fraglos in ihrer Configuration Aehnlichkeit mit den bei Flimmerscotom auftretenden Lichterscheinungen hat und diese Processe: Hemikranie und Flimmerscotom ohne Zweifel einander sehr nahe stehen.

Es fehlt nun zwar in meinem Fall das Flimmern und auch von einem Scotom konnte ich nichts bemerken: indessen, man muss sich daran erinnern, dass auch das Flimmerscotom eine Affection ist, die nicht in jedem Falle so regelmässig, wie ein Uhrwerk abläuft,[1] und dass auch diese Erkrankung in den wechselvollsten Formen aufzutreten vermag.[2]

Persönlich habe ich bisher noch niemals an einem (sit venia verbo) normalen Flimmerscotom gelitten, aber ich zweifle nicht daran, dass diese von mir, und an mir selbst beobachtete subjective Lichterscheinung zu den atypischen Flimmerscotomen zu rechnen sei, und zwar dieses um so mehr, als die von mir im vorigen Jahre zu erwartenden hemikranischen Anfälle völlig ausblieben.

Es ist nicht nur nicht beispiellos, sondern man kann im Gegentheil oft genug Patienten beobachten, bei denen Anfälle von Flimmerscotom und solche von Hemikranie mit einander abwechselten und dieses ist mit ein Grund für mich, die oben beschriebene Lichterscheinung für ein rudimentäres und für die Hemikranie vikariirend eingetretenes Flimmerscotom zu halten.

Mit dem sichelförmigen Scotom[3] von Listing hat die beschriebene Erscheinung selbstverständlich keine Gemeinschaft.

---

[1] Antonelli, die Amblyopie transitoire. Beitrag zum Studium der Sehstörungen bei den nervösen Krankheiten. Autorisirte deutsche Ausgabe von O. Nieser. Halle. 1897.

[2] Hilbert, Das atypische Flimmerscotom. Centralbl. f. prakt. Augenheilkunde. 1898. S. 105.

[3] Siehe: v. Zehender, Das sichelförmige Flimmerscotom Listing's. Klinische Monatsblätter f. Augenheilk. 1897. Januar.

IV. Operation der Kurzsichtigkeit und Ablösung der Netzhaut.

Von Dr. **E. Fischer** in Dortmund.

Als ich kürzlich im Archiv für Augenheilkunde XXXVIII, 1 den eingehenden Artikel des Herrn Prof. Fröhlich über postoperative Netzhaut-Ablösung gelesen hatte und dann später im Centralblatt für Augenheilkunde das Sammelreferat über Myopie von Herrn Dr. Schrader, in welchem ebenfalls die Frage der Ablösungen gestreift wird, fiel es mir auf, dass auch in diesen beiden neueren Veröffentlichungen meines Erachtens die Gegenüberstellung der Verluste an solchen kurzsichtigen Augen, welche der Phakolyse unterworfen und solchen, welche derselben nicht unterworfen worden, eine noch zu wenig präcise ist.

Fröhlich fragt in seiner überaus interessanten Abhandlung:

1. Wie viele Verluste haben wir bei den operirten Augen?
2. Wie oft kommt Netzhautablösung überhaupt bei Myopen vor?
3. Wie oft kommt sie vor bei Myopen von mehr als 10,0 D im Alter von 10—30 Jahren?
4. Wie alt war durchschnittlich die Myopie, als die Ablösung eintrat?

Nach seiner Aufstellung gingen von 572 operirten Augen zu Grunde 19 durch Ablösung, 13 durch Infection = 3,3 + 2,2 % = 5,5 % (Frage 1).

Frage 2 interessirt uns dann weniger, umsomehr aber Frage 3. Sie ist schon präciser gefasst und betrifft nur diejenigen Myopen, welche bei unserem heutigen Vorgehen am liebsten und am meisten der Operation unterworfen werden.

Von derartig ausgesuchten Myopen consultirten Herrn Prof. Fröhlich 759 mit 1280 Augen, ohne der Operation unterzogen zu werden und auf diese Anzahl von Myopen wurden gefunden 16 Ablösungen = 1,25 %.

Meinem Gefühl nach können wir aber diese so gewonnenen Zahlen nicht ohne Weiteres einander gegenüber stellen und nicht sagen: wenn wir operiren, haben wir 5,5 %, wenn wir nicht operiren 1,25 % Verlust.

Denn die 5,5 % Verlust beziehen sich auf Augen hochgradiger Myopen, welche, abgesehen von der Myopie, keine oder geringe Veränderungen darboten, dann operirt wurden und sich binnen Jahresfrist wieder vorstellten mit verlorenem Auge. Denn in die Zeit des ersten Jahres fallen doch gemeiniglich die „postoperativen" Ablösungen und sicherlich die Infectionen.

Es würde sich doch jeder Operateur dafür bedanken, wenn ihm die Ablösungen des 5. oder 10. Jahres nach der Operation als postoperative vorgerechnet würden.

Und nun frage ich: wie viele Patienten haben Herrn Prof. Fröhlich in seiner Sprechstunde consultirt, welche eine hohe Myopie ohne schwere

Veränderungen aufwiesen, also eventuell zur Operation geeignet waren, aber nicht operirt wurden? und wie viele von diesen Patienten sind innerhalb der Frist von einem Jahre wieder zu ihm gekommen mit einer frischen Netzhautablösung?

Es werden nicht viele gewesen sein, sicherlich statt 1,25% weit unter 0,5%. Denn eine Anzahl der erwähnten 16 Ablösungen sind doch sicher Ueberläufer aus der Praxis anderer Augenärzte, welche Herrn Prof. Fröhlich doch nur deshalb consultirten, weil sie auch seine Ansicht einmal über ihr aussichtsloses Leiden hören wollten, das aber nicht gethan hätten und mit der Consultation ihres erstbefragten Arztes zufrieden gewesen wären, wenn eine Brille von — 6,0 D oder ein wenig Schonung ihren Zustand zu einem leidlich erträglichen gemacht hätte.

Diese Fälle unter den 16 Ablösungen gehören also eigentlich gar nicht bloss zu den 1280 hochgradig myopischen Augen, sondern zu einer weit höheren Anzahl und dürfen also nicht Stück für Stück mit 1 : 1280 verrechnet werden.

Wir finden ferner noch eine zweite Sorte von Ablösungen, für welche das Gleiche zutrifft; wir brauchen nur folgende Ueberlegung anzustellen:

Die 1280 Augen gehörten den vorsichtigeren oder intelligenteren Personen aus einer viel grösseren Anzahl an, deren restirender Theil aus Indolenz oder aus anderen Gründen überhaupt mit ihrer einfachen Myopie niemals zu Herrn Prof. Fröhlich gekommen wären, ihre auf sie entfallende Quote von Ablösungen ihm aber ganz sicher zugeschickt haben.

Sie dürfen wiederum nicht mit 1 : 1280 für den Einzelfall in Rechnung gestellt werden.

Die 3. Kategorie der 16 Ablösungen ist jene, auf welche obige Einwände nicht zutreffen, die aber deshalb auszuschalten sind, weil sie später als ein Jahr nach der ersten Vorstellung bei Prof. Fröhlich sich ereigneten, und dies müssten wir doch eigentlich verlangen als Vorbedingung, wenn wir absolut gleichartiges Zahlenmaterial in die Statistik einstellen wollen. Denn alle postoperativen Ablösungen sind doch sicher ein Jahr oder kürzere Zeit vorher bei dem ganz bestimmten Augenarzt gewesen, der sie operirt hat und haben sich wiederum demselben Augenarzt mit einer während dieser Zeit entstandenen Amotio vorgestellt.

Nun wird zunächst folgender Einwand vielleicht gemacht werden:

Ein Myop, welcher etwa im 10. Lebensjahre operirt wäre, würde sein Auge voraussichtlich bei gutem Gelingen des Eingriffes nicht nur das eine Jahr besitzen, sondern sagen wir 20—30 Jahre, bis an sein seliges Ende.

In diesem Zeitraume besitzt der Operirte nach Ansicht mancher Augenärzte eine so erhebliche Immunität gegen die Netzhautablösung, verglichen mit dem Nichtoperirten, dass eben diese Immunität das hohe Risiko des Operationsjahres ausgleicht.

Wenn das Risiko des letzteren beim Operirten gegenüber dem Risiko des Nichtoperirten während eines gleichen Zeitraumes von 12 Monaten sich verhielte wie 5,5 zu höchstens 0,5, oder sagen wir in runden Zahlen wie 11:1, wenn ferner das Risiko des Operirten zum Nichtoperirten in den folgenden 20—30 Jahren sich umgekehrt verhielte, also wie 1:11, dann würden ja die Verlustziffern sich völlig ausgleichen und gegen das Operiren wäre rein gar nichts zu sagen.

Leider ist eine solche relative Immunität der späteren Lebensjahre heute im Jahre 1899 noch eine vage Hypothese und auch im nächsten Jahrhundert, wenn wirklich viele, lange Zeit beobachtete, operirte Fälle vorliegen, wird sie vielleicht nichts anderes sein. Qui vivra, verra!

Wenn obige Ausführungen richtig sind, haben wir in der Frist eines Jahres und zwar des ersten Jahres nach der Behandlung bei dem Myopen, welcher seine Brille oder seine Verhaltungsmaassregeln bekommen hat, unter 200 Fällen allerhöchstens einen Verlust, unter 200 operirten Fällen ziemlich sicher 11.

Solche Zahlen geben doch zu denken und lauten anders als die Jubelgesänge, welche wir gelegentlich sogar in illustrirten Familienblättern lesen.

Die Verlustziffer des operirten Auges gegenüber dem nicht berührten ist geradezu enorm hoch, so hoch, dass man wünschen muss, das neuerlich geübte Vorgehen der sofortigen Extraction der klaren Linse (Vacher, Hirschberg, Hess, Sattler) möchte günstigere Resultate liefern, als die bisher geübte Discission der Linse und die darauffolgende Entleerung des getrübten Linsenbreies.

Ich bin durchaus kein Gegner der Operation, habe dieselbe vielmehr mehrfach mit gutem Erfolge selbst ausgeführt und bin oft über die erzielte hohe Sehschärfe recht erfreut gewesen. Aber immer habe ich den Patienten, welchen ich die Operation vorschlug, dabei gesagt, dass sie natürlich ein gewisses, wenn auch nur kleines Risiko mit in den Kauf nehmen müssten, dass aber die Chancen eines guten Verlaufes und eines günstigen Endausganges überaus hohe seien. Nach dieser Mittheilung hat sich nur die Minderzahl derer, welchen ich die Operation als ganz gut ausführbar bezeichnete, dazu entschlossen, ich bin aber auch der Ansicht, dass nicht wir allein als Aerzte über das Schicksal dieser Augen zu disponiren haben, sondern auch dem Patienten ein gewisses Maass freier Selbstbestimmung lassen müssen, zumal derselbe doch in einer sehr grossen Zahl der Fälle auch so, ohne Operation seiner Myopie lebensfroh und arbeitsfreudig ist.

Kürzlich kam zu mir eine junge Dame, welche vor mehreren Monaten einen Arzt ihrer ausdrücklichen Versicherung nach nur zum Zwecke einer Brillenwahl besucht hatte, um beim Clavierspielen etwas besser sehen zu können.

Sie willigte in die Operation erst ein, als ihr der Arzt in Gegenwart ihrer Mutter ausdrücklich betheuerte, die Sache sei durchaus ungefährlich

und er garantire für den Erfolg. Und der Erfolg war der, dass sie statt zweier sehender Augen jetzt nur über eins verfügt, da das operirte phthisisch geworden ist. Eine Garantie-Uebernahme war also in diesem Falle mindestens unvorsichtig.

Als ein directes Unrecht aber würde ich es ansehen, wenn ein Operateur, wie es auch vorkommen soll, beide Augen eines Myopen in einer Sitzung operiren wollte. Fast regelmässig habe ich meine Patienten mit doppelseitigem Star in einer Sitzung operirt und niemals bis heute ein Unglück dabei zu verzeichnen gehabt. Bei einem Myopen würde ich es trotzdem niemals wagen. Es ist denn doch noch ein Unterschied, ob wir zwei blinde oder zwei sehende Augen in einer Sitzung angreifen.

Ehe wir letzteres thäten, sollten wir uns erst noch einmal eingehend zu Gemüthe führen, dass wir denn doch nicht als Operateur auf hohem Throne über der Misera plebs schweben, und dass auch hier einmal gelegentlich der alte Satz von den griechischen Helden und ihren Leuten gelten könnte: Quidquid delirant reges, plectuntur Achivi.

11 faches Risiko ist eben bei gewissenhafter Ueberlegung keine zu vernachlässigende Grösse, namentlich nicht bei gleichzeitiger doppelseitiger Operation.

Klinische Beobachtungen.

[Aus der II. Universitäts-Augen-Klinik des Herrn Hofrath Prof. Fuchs.]

Bakterienmassen im Bindehautsack.

Von Dr. Victor Berl in Wien.

Am 22. December 1898 erschien auf unserer Klinik ein Mann, aus dessen rechter Lidspalte eine eigenthümliche, weisslich-graue Masse von starkem Geruch hervorragte. Dieselbe füllte den ganzen Conjunctivalsack aus.

Aus der Anamnese erfahren wir folgendes: Dem Patienten war vor vier Jahren bei seinem Berufe als Strassenkehrer ein grösserer Stein gegen das rechte Auge gesprungen. Dem Trauma folgte eine heftige, mit sehr starken Schmerzen einhergehende Entzündung. Das Sehvermögen soll anfangs erhalten gewesen sein, nahm jedoch allmählich ab, so dass er jetzt nur noch Tag und Nacht unterscheiden kann. Früher war angeblich keine Augenentzündung vorausgegangen.

Vor 9 Jahren stand Patient mit Ekzem der Stirne und des Gesichtes in einer hiesigen Hautklinik in Behandlung. Von damals rührt auch die Entzündung der Lidränder beider Augen her, sowie das Fehlen der meisten Cilien. Das Ekzem recidivirte trotz Behandlung jeden Winter regelmässig, sowie bei nassem Wetter, während es bei trockenem schwand.

Der Patient weist nach Entnahme des Sekrets zur näheren Untersuchung folgenden Status praesens auf:

Schuppendes Ekzem der Stirne, beider Ohren und der Nuchalgegend.

Das rechte Auge bietet folgenden Befund: Ekzem des Oberlides, die Lidränder stark geröthet. Am Unterlide fehlen die Cilien zum grössten Theile.

Das Oberlid ist entropionirt, so dass die Cilien nach innen in den Conjunctivalsack hinein reichen. Die Bindehaut der Lider zeigt theils Hypertrophie, theils narbige Schrumpfung, ganz einem alten Trachom entsprechend. Die Conjunctiva bulbi selbst ist stark geröthet, bildet eine gleichmässig rothe Membran und zeigt im temporalen Antheile xerotische Auflagerungen. Die Cornea ist von einem dicken, fleischigen Pannus überzogen und zeigt eine, im Centrum beginnende, schief von oben innen nach unten aussen ziehende, weissliche, narbige Einziehung. Die tieferen Theile selbst sind nicht zu sehen.

Am linken Auge besteht Entzündung beider Lidränder. Madarosis des Unterlides. Hochgradiger Blepharospasmus. In der stark gerötheten Conjunctiva palpebrarum sind keine Narben sichtbar. Der Bulbus ist stark injicirt. Die Cornea ist im ganzen oberen und äusseren Antheile von einem alten Pannus überdeckt. Tiefere Theile sind normal.

Die Untersuchung der entnommenen Sekretmassen ergab Folgendes: Bei makroskopischer Betrachtung zeigte sich die Masse von butterweicher Consistenz, stark ranzigem Geruche und gelblicher, weisser Farbe. In dieselbe eingebettet fanden sich einzelne Cilien. In den ungefärbten Präparaten fand man zahlreiche, lang gestreckte, spindelförmige, stark lichtbrechende Körper, welche die Grösse eines Milzbrandbacillus hatten, jedoch keinerlei Bewegung aufwiesen. Sie liessen sich nicht färben und waren in den mit Aether behandelten Präparaten nicht mehr sichtbar. Sie müssen daher wohl als Fettsäurekrystalle angesprochen werden. An den gefärbten Präparaten ergab sich, dass die ganze Masse vollständig aus Mikroorganismen, und zwar aus Kokken und Bacillen sich zusammensetze. Die Hauptmasse der Kokken färbte sich nach Gram, während das Uebrige Gram negativ war.

Aus den von mir angelegten Plattenreinculturen liessen sich trotz sorgfältigster Behandlung nur mit Sicherheit Streptococcus brevis und Staphylotoccus pyogenes albus gewinnen. Mit den in Bouillon aufgeschwemmten Culturen eingeimpfte Mäuse blieben lebend.

In Folge der ausgedehnten Xerose an der Bindehaut des rechten Bulbus vermuthete ich abgestossene Epithelzellen, die sich jedoch nicht vorfanden. Dass sich auch der Xerosebacillus in den Culturen nicht nachweisen liess, dürfte wohl nur ein Versuchsfehler gewesen sein, da als Nährböden Agar und Glycerinagar dienten, während Axenfeld[1] als geeigneten Nährboden Blutserumzusatz verlangt.

Unaufgeklärt bleibt nur der eine Umstand, woher die massenhaft aufgefundenen Bakterien ihr Ernährungsmaterial im Bindehautsack genommen haben, da dieselben doch vollkommen lebensfähig waren, was sich in der guten Färbbarkeit im frischen Aufstrichpräparat, sowie in der raschen Entwickelungsfähigkeit in den angelegten Culturen kund gab.

In der mir zugänglichen Literatur findet sich kein einziger derartiger Fall erwähnt.

---

[1] Axenfeld und Fick: Pathologie der Sinnesorgane I. Pathologie des Auges, S. 545 in Lubarsch-Ostertag: Ergebnisse der allgemeinen Pathologie und pathologischen Anatomie der Menschen und der Thiere. 1896. II.

Gesellschaftsberichte.

Société Belge d'ophtalmologie in Brüssel.

Fünfte Sitzung am 27. November 1898.

1. de Mets (Antwerpen) über „Hygiene des Auges in der Schule". In Antwerpen liess er von den Lehrern die Kinder mit Snellen'schen Tafeln prüfen. Nach diesen Listen wären 25 ad 30% der Kinder unternormalsichtig. In Wirklichkeit ist die Ziffer zu gross; Lehrer und Kinder nahmen die Sache nicht ernst auf; es wurde mit ungleicher Beleuchtung untersucht; die Lehrer schrieben die Ergebnisse voneinander ab! Daraus leuchtet hervor, dass wohl Aerzte untersuchen müssen, am besten jedes Jahr; solche Kinder, welche keine normale Sehschärfe haben, müssen ärztlich behandelt werden.

Romiée (Lüttich) hat in Lüttich nicht solche schreckliche Zahlen gefunden; es waren 5% Myopen, was der vorzüglichen Beleuchtung zuzuschreiben ist. Die Zahlen bis 30% können für Antwerpen nicht richtig sein, da die Statistik für die Wehrpflicht ganz andere Zahlen giebt. Was sind überhaupt die subnormal Sehenden von de Mets?

Dastot (Mons) theilt mit, dass der Syndicat médical du Hainaut Folgendes aufgestellt hat: a) die medicinale Schulinspection soll von der Armenpraxis verschieden sein; b) jede Gemeinde soll einen Schularzt ernennen; c) für jeden Schulbesuch sind 10 Francs zu honoriren; d) jedes Jahr soll wenigsten 3 Mal inspicirt werden; e) jeder supplementäre Besuch ist wie die gewöhnlichen zu honoriren. — Vortr. will dazufügen: f) ein von der Provinz ernannter Arzt soll in Schulen, Collegen, Pensionen, Waisenhäusern u. s. w. auf Trachom untersuchen.

De Lantsheere (Brüssel) will, dass den Eltern mitgetheilt werde, welcher Beruf für sehschwache Kinder zu wählen ist.

Lebrun de Brabant (Brüssel) bemerkt, dass eine der häufigsten Ursachen der Kurzsichtigkeit die schlechte Erziehung der Augen ist. Die Kinder sollen nicht zu früh lesen lernen, und dann nur mit grossen Buchstaben beginnen; auch soll mit Lesen und Schreiben nicht zu gleicher Zeit angefangen werden. Man will kleine Wunderkinder haben und bekommt grosse Esel! Wo kleiner Druck gebraucht wird, wird das Schielen befördert; durch Uebung kann die Amblyopie aus Nichtgebrauch von S $^1/_{10}$ bis über $^1/_4$ erhöht werden.

de Mets antwortet Romiée, dass aus den oben angegebenen Gründen die Zahl zu hoch ist; seine Schwachsichtigen waren alle, welche nicht die Einheit sahen, also Myopen, Amblyopen, Flecken-Träger u. s. w.

2. Coppez (Brüssel) spricht über „Follicularconjunctivitis in Verbindung mit adenoïden Vegetationen des Naso-Pharynx". Es kommen Follikelbildungen aus folgenden Ursachen vor: a) als Vorläufer des Trachoms, b) bei den ansteckenden Augenentzündungen der Kinder, c) bei zu stark angestrengter Accommodation, d) eine toxische, e) eine syphilitische, f) eine vom Thränen herrührend; dazu g) die bei adenoïden Vegetationen. Es besteht eine Uebereinstimmung zwischen Bindehaut und Rachenschleimhaut: beide haben eine Reticularschicht, wo sich Lymphkörperchen leicht niederlassen; beide leiden von Kälte, Staub, Luftmangel. Häufig sind Drüsen am Halse; durch Wegnahme der adenoïden Vegetationen und Tonica tritt Heilung ein. Guye (Londoner Congress, 1881) hat diese Krankheit schon beschrieben; sie wurde von den Augenärzten übersehen. [1]

[1] Ist nicht richtig. Vgl. Wörterbuch der Augenheilk., S. 108. H.

3. **Bullot** (Brüssel) und Lor (Brüssel) über „den Einfluss des Hornhautepithels **auf das Endothel** und das Hornhautgewebe in transplantirten Augen". Vortr. **haben Augen** von Kaninchen in deren Abdominalhöhle eingepflanzt. Wird **das Hornhautepithel** unberührt gelassen, so ist nach 23 Stunden die Hornhaut **trübe und** von der doppelten Dicke; keine Infiltration, sondern nur Oedem; **das Endothel** ist verschwunden. Wird das ganze Hornhautepithel vorher **abgeschabt**, so ist nach 23 Stunden langer Einpflanzung die Hornhaut durchsichtig, **normal** dick, das Endothel vorhanden. Wird nur ein Theil des Epithels **abgeschabt**, so bleibt nur der unterliegende Hornhautabschnitt durchsichtig, normal dick und mit Endothel versehen, während das Uebrige der Hornhaut doppelte Dicke hat, trübe ist und ohne Endothel besteht. Wird das ganze Endothel weggeschabt und die Hälfte des Auges vom Epithel beraubt, so sind nach 23 Stunden an dem epithelbesitzenden Theil Trübung und Verdickung stärker, als am anderen Theil. Durch Doppelfärbung (unten Methylblau, oben Carmin) sind die Verhältnisse schon makroskopisch zu sehen. Dadurch ist nachgewiesen, 1. dass in transplantirten Augen das Vorhandensein des Endothels von dem Nichtvorhandensein des Epithels abhängt, 2. dass die Anwesenheit und die Abwesenheit des Endothels Veränderungen in der Hornhaut verhindert oder vorgehen lässt, 3. dass das Epithel als Hemmung für den Flüssigkeitsaustritt aus der Cornea anzusehen ist.

4. Pergens (Brüssel) über „Blutentziehung und Revulsion in der Augenheilkunde". Diese wurden schon von Hippokrates angewendet. Das Gehirn wurde als Drüse betrachtet; wenn Ueberfluss der Ausscheidung entstand, so ergoss sich der Ueberschuss durch Augen, Nase, Ohr, Pharynx u. s. w. als Catarrh. Diese Anschauung erhielt sich bis ins 17. Jahrhundet, als Schneider seine Mucosa nachwies und die Unmöglichkeit der Durchsickerung der Cerebralflüssigkeit erklärte. Im Volksmunde besteht noch die alte Idee als „rhume de cerveau". Diese Gruppe von Augenentzündungen wurde durch Collyrien behandelt. Da der Ueberfluss der Gehirnsecretion sich auf verschiedene Organe werfen konnte, wurden Reizmittel in der Nase, im Mund u. s. w. gebraucht, um ihn daraus zu ziehen und die Augen zu entlasten. Schröpfköpfe wurden gebraucht, um das Kranke aus dem Fleisch zu ziehen. Die Temporalgegend, als dünnste, unbehaarte Stelle, wurde gewählt, damit die Flüssigkeit aus dem Gehirn leichter durchgehen könnte. Eine zweite Gruppe von Augenkrankheiten waren die äusseren, welche herrührten von Flüssigkeiten, die von der Haut ins Auge liefen, oder vom Blut, das ab und zu von der Temporalarterie in das Auge gerieth. Gegen die Flüssigkeiten wurden Einschnitte in der Temporalgegend gemacht, damit sie leicht ausflossen, und damit die Narben ihren späteren Durchgang hemmten; gegen das Blut wurde die Art. temporalis kauterisirt, damit sie kein Blut mehr durchliess. Man sieht demnach, dass die Wahl der Temporalgegend sich als Ueberreste einer falschen Physiologie und Pathologie charakterisirt. Auch die allgemeine Blutentziehung (Aderlass) wird von Hippokrates gebraucht; als „locale Blutentziehung" wird gewöhnlich eine solche nahe am Auge oder auch nur am Kopfe bezeichnet; die wirklich locale ist die, welche Franco, Heister, Desmarres anwandten, d. h. Scarification der blutstrotzenden Gefässe am Bulbus. Blutegel, blutige Schröpfköpfe als Vorläufer der Apparate von Sarlandières und Heurteloup sind von den Griechen schon gebraucht. Im 3. Jahrh. n. Chr. rieth Samuel warme Baehungen der Extremitäten an, welche von den Arabern massenhaft gebraucht wurden; Albusir gab das Umschnüren derselben an, damit durch Stauung das Blut weniger zum Kopfe ziehe. Cataplasmen wurden von den

alten Aegyptern schon gebraucht. Das Setaceum muss wohl aus dem Mittelalter stammen, da Paré und Bartisch das „Schnurziehen" beide erwähnen; die Idee war, die Eiterung von den Augen in die Wunde zu ziehen. Pellier de Quengsy zog Fäden durch die Cornea gegen Leucoma; die Chinesen, Japaner Wollhaare durch das Auge gegen Glaukom, Cataract u. A.; v. Wecker legte einen doppelten Goldfaden durch die Sklera gegen Netzhautablösung und Glaukom; das sind aber „Drains" und keine Revulsion mehr. Canthariden bei Hippokrates als Stimulans gebraucht, von Asklepiades aus Prusa als Vesicantia genommen, wurden von Aëtius an der Schläfe gegen Ophthalmien gebraucht. Viele andere Körper (Ammoniak, Tartarus stibiatus u. A.) wurden zu ähnlichen Zwecken genommen.

Was kann man von diesen Factoren hoffen? Ein starker Aderlass hat sicher Einfluss auf das Sehvermögen, aber mit Schädigung der Gesundheit; die Fälle von Amaurose nach Blutverlust können als Beweise des Einflusses dienen. An der Schläfe, um das Auge, werden die Blutentziehungen wohl die Haut entlasten. Schneller (1857) erhielt nichts bei Blutentziehung an der Schläfe, während 45 ccm aus den Vv. transversae faciei eine vorübergehende Myopie, eine Miosis von fünf Minuten, eine Mydriasis von einer Stunde als Haupterscheinungen hervorrief. Man würde dann die Mydriatica so anwenden müssen, dass ihre Wirkung mit der der Blutentziehung zusammenfiel. Vortr. hat Schneller's Experiment nachgemacht, und fand bei einer Blutentziehung von 150 cmm aus den Vv. transversae und temporalis gar keinen Effect, keine Miosis, keine Mydriasis. Die Wirkung ist demnach wenigstens unsicher. Es ist gar keine Ursache vorhanden, die natürlichen Blutegel für Iris und Conjunctiva zu empfehlen, und die künstlichen für Entzündungen des Fundus, wie dies Fieuzal, Niessen und Coppez thun.[1]

Die Revulsion, d. h. als Blutabziehung vom Kopf, ist rationeller; aber wenn man bedenkt, dass ein mittlerer Mensch etwa $4^1/_2$ kg Blut enthält, so wird man einsehen, dass ein paar Schröpfköpfe gar nichts zu bedeuten haben; man müsste eine Legion derselben anwenden; der kupferne Stiefel, „la botte de Junod", ist wenigstens activer. Vortr. hat bei einer Gonokokk en-Conjunctivitis ein Haarseil von Seide an einer Schläfe gelegt und allen Eiter untersucht; während in der Conjunctiva die Gonokokken üppig lebten, waren im Eiter des Haarseils nur Staphylokokken zu sehen. Es ist demnach eine Uebertragung der Gonokokken durch die Eiterkörperchen zu dem Haarseil auszuschliessen. Beide Augen wurden mit Protargol behandelt und heilten zur selben Zeit. Hitze, Kälte haben Einfluss; Rubefacientia wirken wie Wärme und theilweise wie Riechfläschchen u. A., die durch das Hervorrufen einer neuen Empfindung Zerstreuung schaffen. Das Vermindern des Schmerzes ist angenehm, aber es ist keine Heilung. Im Allgemeinen ist die Wirkung dieser Factoren unsicher und unerwiesen; die Suggestion ist bei den Aerzten sowohl, als bei den Patienten vorhanden. Dem Vortr. scheint es, als ob das entzogene Blut den Blutegeln mehr zu Gute käme, als dem Kranken.

5. Nuel (Lüttich) spricht über „Aetiologie und Pathogenie der Cataracta polaris anterior". Diese wird gewöhnlich als angeboren betrachtet. Vortr. hat 6 Fälle genau beobachtet und schliesst daraus, dass diese nach der Geburt entstehen, und zwar nach einer Blennorhoea neonatorum. Wenn dabei die Hornhaut angegriffen wird, gehen die phlogogenen Stoffe in die vordere Kammer und bringen Iritis hervor. An der Pupille gehen sie zum Epithel der Linse;

[1] Vgl. Einführung, S. 22. H.

diese im vollen Wachsthum proliferirt an der Stelle und bringt Zellen und fibröses Gewebe hervor; das ist die Cataracta polaris anterior. In allen Fällen waren Hornhauterkrankungen zu sehen; ob andere Krankheiten diese auch produciren können, ist noch nicht zu sagen. Im späteren Alter resistirt die Linse besser den erwähnten Einflüssen.

6. van Duyse (Gent) über „Aplasie des Opticus und Macular-Colobome". Es handelt sich um das Auge eines Rhino-Cyclocephalen, welches Bullot in der vorigen Sitzung zeigte. Die Cornea ist wie ein Brillenglas; zwei Pupillen, jede in Verbindung mit einem Iriscolobom, welche wieder in ein Choroidealcolobom übergehen. Das Exemplar stützt die Thesis der Confluenz der Netzhautspalten, welche die Verwachsung der Bulbi bedingt, sowie das Erscheinen der Läsionen, welche bei den Augencolobomen beobachtet werden. Hier ist ein Basalcolobom, welches durch eine Ciliarspalte mit den beiden Iriscolobomen in Verbindung steht. Die vorhandenen zwei seitlichen hellen Stellen sind Macularcolobome. Das Basalcolobom hat die Structur der nicht-cyclopischen colobomatösen Augen. Aussen wurde ein Stumpf Bindegewebe für den rutimendären Opticus gehalten; aber die Schnitte zeigen, dass ausserhalb des Bulbus kein Opticus anwesend war. Die gemeinsame Augenblase hat sich richtig eingestülpt, aber nicht so die primitiven Augenstiele, wie dies durch die niedrigere und vordere Lage der Art. hyaloidea bewiesen wird. Die Art. hyaloidea, welche den beiden Componenten gemein ist, liegt theilweise in den inneren Lagen der Sklera; sie sendet zwei Aeste gegen das Centrum. Zwei Aggregate von Neuroglia, in Verbindung mit der Retina repräsentiren den gemeinsamen aplasischen Opticus; da die Art. hyaloidea nicht darein drang, obschon sie den Opticusstiel vorstellen, begreift man die Abwesenheit der Retinalgefässe, welche von der Papille ausstrahlen sollten. Hier ist keine Papille; auch sind keine Nervenfasern, und nirgends Ganglienzellen an der Retina vorhanden. Die zwei Stellen, als Macularcolobome beschrieben, haben nichts mit der Fovea oder Macula zu thun. Chievicz (1890) hat nachgewiesen, dass die Macula sich nicht in der Retinalspalte befindet, welche sich in der 6. oder 7. Woche schliesst; die Fovea fängt erst nach dem 6. Monat an sich zu schliessen. Der Name ist ebenso schlecht, wie der des Coloboms der Opticusscheide. „Centralcolobom" wäre zutreffender. Im vorliegenden Falle ist es aber doch schwer, die beiden Flecken nicht zu der Retinalspalte zurück zu führen, da ihre histologische Zusammensetzung der des Basalcoloboms entspricht. Man könnte annehmen, dass hier ein symmetrischer Theil der Retinalspalte nicht zusammenwächst und seitwärts gebracht wird; oder noch, dass durch die Anhäufung der Gewebe, vom Zusammentreffen der beiden Bulbi herrührend, der obere Theil sich nach unten kehre mit dem oberhalb liegenden Stiel, während die so auswärts gekehrten Theile der Spalte sich isoliren.

7. Vennemann (Löwen) zeigt Photographien vor von einem Manne mit „beiderseitigem Lymphosarcom der Orbita".

8. Rogman (Gent) theilt 19 Fälle von „operativer Behandlung hochgradiger Myopie" mit; sie variirten von 14—30 Dioptrien; bei den höheren Graden ist die Skiaskopie nicht mehr genau. Vortr. macht erst eine Discission; 4—14 Tage später entfernt er die Linsenmassen durch die Suctionsmethode. Gute Resultate; einmal Netzhaut-Ablösung.

J. Coppez (Brüssel) findet, dass es zu viel gewagt ist, die Myopie zu operiren; 2 Mal wird das Auge der Infection blossgestellt, das Endresultat ist immer unsicher. Er hat Fälle gesehen, die als gutes Resultat angegeben wurden, und die thatsächlich blind waren.

Pergens hat 13 Fälle operirt, wovon 12 mit gutem Erfolg, der 13. mit Netzhautablösung. Die Sehschärfe für die Nähe verlor meistens, da die Kapsel nicht durchsichtig ist, wie die Linse.

9. Gallemaerts (Brüssel) theilt einen Fall von „Tenonitis traumatica suppurativa" bei einer 50jährigen Frau mit. Das Sehvermögen des linken Auges war schon vor 10 Jahren auf Lichtschein zurückgegangen; jetzt wurde es exenterirt; Medien normal. Eiter in der Tenon'schen Kapsel. 5 Tage später Delirien, Lähmung des rechten Beines, Tags darauf Parese des rechten Armes. Die Lähmung persistirte 6 Wochen, schwand aber erst am Arm. Auch war eine Phlebitis der Saphena interna rechts aufgetreten. Vortr. schliesst auf Infection, gegen Hysterie: progressiver und regressiver Verlauf, Abolition der Reflexe, Hyperchlorurie; er denkt, dass die Erkrankung am Sulcus Rolandi sich localisirte.

10. de Lantsheere (Brüssel) „über einen Parasiten (Cysticercus) in der vorderen Augenkammer". Ein 30jähriger Bauer hat einen nadelknopfgrossen Fremdkörper von gelbrother Farbe vorn auf der Irisfläche. Bei Bewegungen des Auges bewegte sich der Fremdkörper; er sah aus wie ein Stück Zündhütchen, bei Lupenbetrachtung wie ein Säckchen. Cornea trübe; Iris tremulans, Miosis. Punction verweigert; 3 Wochen später Eiterung, worin ein Knötchen vorhanden, was aber verloren ging; Heilung mit Leucom. Vortr. schliesst auf Cysticercus.

J. Coppez fragt, ob es sich nicht um eine luxirte Linse handelt; die Iridodonesis scheint anzudeuten, dass es Aphakie war. Er hat selber einmal Cysticercus diagnosticirt und nach der Extraction gesehen, dass es sich um die Linse handelt.

Pergens bemerkt, dass allenfalls die mitgetheilten Angaben zu ungenügend sind, um die Diagnose von Cysticercus zu erlauben. Pergens.

Vermischtes.

1) Julius Samelsohn

geb. am 14. April 1841 zu Marienburg in Westpreussen, gest. zu Köln am 7. März 1899.

Wiederum ist einer von A. v. Graefe's Schülern, der in Wissenschaft und Praxis eine segensreiche Wirksamkeit entfaltet hat, in's kühle Grab gebettet. Julius Samelsohn vollendete seine ärztlichen Studien in Breslau und Berlin, promovirte zu Berlin 1864 mit einer Arbeit über Quecksilber-Vergiftung, folgte mit Eifer den Vorlesungen A. v. Graefe's und liess sich 1867 in Köln als Augenarzt nieder, wo er 32 Jahre hindurch in hervorragender Weise thätig war. 1874 begründete er die Kölner Augenheilanstalt für Arme, die er zu hoher Blüthe gebracht und auch zur Ausbildung zahlreicher jüngerer Augenärzte verwerthet hat. Jeder, der ihm näher trat, musste seine allgemeine Bildung und hohe Gesinnung bewundern.

In den letzten Jahren machte ihm ein Herzleiden grosse Beschwerden, die von ihm mit Standhaftigkeit ertragen, durch Reisen nach dem Süden vergeblich bekämpft wurden und bereits im 58. Jahre seinem Leben das Ziel gesetzt haben.

Samelsohn's Thätigkeit auf wissenschaftlichem Gebiete war eine äusserst rege und vielseitige; die Heidelberger Ophthalmologen-Gesellschaft ehrte ihn mit

dem **Graefe-Preis**, die Regierung mit dem Titel eines Geh. [illegible]raths und Professors. Ich erwähne hier seine hauptsächlichsten Arbeiten (50), von denen mehrere ihm in der Geschichte der Wissenschaft einen dauernden Namen sichern werden.

1—5. Arch. f. Ophth. XXXVIII. 1. (Vgl. C. f. A. 1882, S. 207—213.) Zur Anatomie und Nosologie der retrobulbären Neuritis (Ambly. centr.) (S.'s wichtigste Arbeit) 2. A. f. O. XVIII. 2. Zur Frage von der Innervation der Augenbewegungen. 3. Amaurose nach Hämatemesis. 4. XXI, 3. Cyclitis vasomotoria. 5. XXI, 1. Fulminante Erblindung nach Blut-Verlust.

6—8. Arch. f. Augenh. III, 1. 1. Galvanocaustik in der Ophthalmochirurgie. 2. Embol. art. c. ret. 3. IV, 2. Sympath. Augenerkrankungen.

9. Arch. f. Physiol. (Pflüger). 1874. Monoculare Relief-Anschauung.

10. Tageblatt d. Naturforscher-V. zu Breslau, 1874. Ueber metastatische Ophthalmie.

11—12. Berl. klin. W. 1875. 1. Amaurose nach Unterdrückung des Menstrualflusses. 2. 1880. Nr. 44. Magnet-Operation. Vgl. C. f. A. 1880. S. 491.

13—17. Deutsche med. W. 1885. Nr. 50. 1. Ueber diabet. Augen-Erkr. 2. 1888. Nr. 46. (61. Naturforscher-V.) Eine seltene Affection des Hals-Sympathicus. 3. 1894. Nr. 4 (C. f. A. 1894, S. 186). Semiotik d. Pupillar-Reaction. 4. 1894, 20. Sept. (C. f. A. 1894, S. 540) Orbital-Verletzung. 5. 1895, Nr. 13 (C. f. A. 1895, S. 564) Combin. organische und hysterische Sehstörung.

18. Therap. Monatshefte. 1888. März. (Vgl. C. f. A. 1888, S. 286). Ueber Gebrauch und Missbrauch des Atropin.

19—22. Klin. Monatsbl. X, S. 310. 1. Cyste der Cornea. 2. 1877. Neubildung von Netzhautgefässen. 3. Ambl. saturn. 4. 1891. Zur Flüss.-Strömung in der Linse. Vergl. C. f. A. 1881, S. 254.

23—26. Centralbl. f. d. med. W. 1875. 1. Ueber mechan. Behandl. d. Netzhautablösung. 2. Ectop. pup. congenita. 3. 1880, Nr. 23. Zur Topogr. d. Faserverlaufes im menschl. Chiasma. 4. 1880. Mikrophth. congenit. Vgl. C. f. A. 1880, S. 336.

27. Centralbl. f. klin. Med. 1893, Nr. 11. Atropin und Morphin.

28—50. C. f. A. 1. 1877. Sept.-Heft-Beilage, S. 14. Ueber Luxation der Linse. 2. S. 19. Stichwunde des Augapfels. 1877. S. 270. Chinin-Eintr. gegen Hornhaut-Abscess. 3. 1876, S. 13. Ueber refl. Erhöhung und Verminderung der Refraction. 4. S. 24. Exophth. nach Zahn-Extr. 5. 1879, S. 219. Iris-Tuberculose. 6. S. 325. Tetanus nach Verweilen eines Fremdkörpers im Auge. 7. 1880, S. 39. Iris-Tuberculose. 8. S. 117. Strab. converg. concom. intermittens. 9. S. 184. Traum. Aniridie und Aphakie, Bemerkungen über die med. Gesichtsfeld-Grenze. 10. S. 254. Ciliar-Fortsätze bei Irideremie. 11. S. 369. Lithiasis gland. lacr. 12. 1881, S. 173. Zur Extr.-Methode mittelst des Magneten. 13. S. 200. Zur ophth.-ther. Wirkung des Amylnitrits. 14. S. 453. Die path. Veränd. der retrobulb. Neuritis. (internat. Congress zu London.) 15. 1884, S. 330. Bedeutung d. Lichtsinn-Unters. f. d. pr. Ophth. (Internat. Congr. zu Kopenhagen.) 16. 1885, S. 363. Cilien in der Vorderkammer. 17. 1886, S. 274. Ueber Antiseptik. (Heidelberger Congr.) 18. 1887, S. 351. Behandl. d. Netzhautablösung durch Druck-Verband. 19. 1888, S. 58. Erblindung nach Blepharospasmus. (Vgl. C. f. A. 1888, S. 220.) 20. 1892, S. 389. (Heidelb. Congr.) Ueber periphere Amblyopie. 21. S. 592. (Heidelb. Congr.) Staphylom-Operation. 22. 1893, S. 273. (Heidelb. Congr.) Ueber sog. abgeschwächte Iris-Tuberculose. 23. S. 395 (Franz. Gesellsch. d. Heilk.) Syphilitisches Glaucom. H.

2) New York, II. 18. 1899.

. . . Mit Bezug auf die in der Januar-Nummer des Centralblattes erschienene Mittheilung von A. Messner: „Ueber Protargol u. s. w.", die mit dem Satze schliesst „auch wurde nie Argyrose der Bindehaut beobachtet", möchte ich mir erlauben, Ihnen mitzutheilen, dass ich einen Fall von Argyrose der Bindehaut (Uebergangsfalten) in Folge von Protargol in der Octobersitzung der New York Academy of Medicin, Section on Ophthalmology, vorstellte. (Publicirt in „Medical Times and Register", Sept. 24. 1898; referirt in der Ophthalmol. Klinik. 1898. Nr. 24. S. 468). R. Denig.

3) 49th meeting of the Amer. med. Ass. — Sect. of Ophth. Harold Gifford of Omaha, Chairman.

Chairman's Adress. In opening the meeting the chairman dwelt upon the predominance of German influence in modern medicin and surgery. This could only be explained by the greater incentive to scientific research, by the German environment, particularly the practice of calling men to professorships and other important positions, on account of original work; and from one city to another.

Hr. G. hat das Richtige nicht getroffen. Männer, die gar nicht mehr befördert werden können oder die jede Beförderung ablehnen, schaffen bei uns unablässig die wichtigsten wissenschaftlichen Arbeiten.

Der wissenschaftliche Geist ist eben seit etlichen Generationen kräftig entwickelt in Deutschland; dazu kommt Ueberlieferung und Unterricht, und der blühende Zustand der deutschen Universitäten und andren wissenschaftlichen Einrichtungen.

Ich empfehle Hrn. G. zum Studium ein lehrreiches Buch: Histoire des sciences et des savants depuis deux siècles, par Alphonse Decandolle, Genf. 1872. H.

4) Kopenhagen, Amagestow 21, 23. Februar 1899.

. . . Meine Sammlung stimmt ganz genau mit dem von Ihnen aufgestellten Satz: „$^1/_2$ aller Fälle sterben, $^1/_3$ verlieren mehr oder weniger das Sehen." Von 15 Fällen schossen sich 8 todt, 5 ein- oder doppelseitig blind . . .

C. Norman-Hansen.

Bibliographie.

1) Ein Fall von Thalamustumor mit completer, mimischer Facialis-Lähmung, von med. cand. H. Reimann, Hospitant der 2. medicin. Abtheilung am k. k. Franz Josef-Spital in Wien. (Allgem. Wiener med. Zeitung. 1898. Nr. 44 u. 45.) Der Fall zeigte neben einer leichten Facialis-Lähmung auf der gegenüberliegenden Seite eine sehr deutlich ausgesprochene Lähmung der Muskulatur bei psychisch-reflectorischer Innervation; die linke Papille war geröthet, geschwollen, die Venen zeigten sich erweitert; Augenmuskellähmungen, collaterale Pupillenerweiterung, Fehlen der Convergenzreaction, Lähmung der Accommodation deuteten auf Vierhügelaffection; die vorhandene Hemianopsie mit hemianopischer Pupillenstarre fand ihre Erklärung in der Zerstörung des Corpus geniculat. laterale. Interessant waren nebenbei den Paresen vorausgegangene Parästhesien in den Extremitäten und Schmerzhaftigkeit der Bulbi bei Bewegung. Die Section ergab ein Gliosarcom des Thalam. opt. dext.

Schenkl.

2) Ueber die Wirkung kurzdauernder Lichtreize auf das Sehorgan, von J. v. Kries. (Zeitschr. f. Psych. u. Phys. d. Sinnesorg. XII. 2.) Bei Untersuchungen über das Purkinje'sche Phänomen (Nachbild eines im Kreise bewegten Leuchtobjects) fand Verf., dass die verschiedenen Formen, die bei dieser Erscheinung beobachtet werden, hauptsächlich von Unterschieden im Adaptionszustand abhängen; er kommt ferner zu der Ansicht, dass das (unter gewissen Umständen stattfindende) Auseinanderfallen des Nachbildstreifens in zwei getrennte Theile nicht, wie er erst vermuthet hatte, durch eine verschiedene Reactionszeit der Stäbchen und der Zapfen bedingt sei, sondern dass die Stäbchen selbst, vielleicht auch die Zapfen, bei momentaner Reizung zwei zeitlich auseinanderfallende Empfindungseffecte liefern können. Schwarz.

3) Die Aufmerksamkeit und die Function der Sinnesorgane, von Dr. W. Heinrich. (1. Beitrag. Zeitschr. f. Psych. u. Phys. d. Sinnesorg. IX. S. 342; 2. Beitrag. Ebenda XI. S. 410.) Verf. untersuchte mittels des Ophthalmometers die Veränderungen der Pupille und Accommodation bei Aenderungen der Aufmerksamkeit. Die Ergebnisse sind im Wesentlichen folgende. Wenn bei fortdauernder Fixirung eines Punktes (zum Festhalten der Blickrichtung) die Aufmerksamkeit einem seitlich gelegenen gleich weit entfernten Object zugewandt wird, verringert sich die Accommodation, was sich in der Abflachung der Linse und in der Vergrösserung der Pupille äussert. Wird die Aufmerksamkeit nicht-optischen Eindrücken zugewendet, so wird das Auge accommodationslos, es kann sogar noch stärkere Abflachung der Linse eintreten, wie beim Fernsehen (vorausgesetzt, dass der Abstand des Fixirzeichens keine Accommodationsanstrengung zum Festhalten der Blickrichtung erfordert, was Verf. nicht besonders berücksichtigt. Ref.). Der Krümmungsradius der Linse und der Durchmesser der Pupille nehmen beim seitlichen Sehen mit dem Winkel, unter dem sich das Object zur Achse befindet, anfangs zu, von 50° an wieder ab. Wird die Aufmerksamkeit von den optischen Eindrücken abgewendet, so verringert sich die Convergenz der Augenachsen. Die beobachteten Aenderungen stehen im directen Zusammenhang mit den Angaben über die Erscheinungen der Aufmerksamkeit. Wo die physiologischen Bedingungen die Einwirkung des Reizes begünstigen, dort lauten auch die Angaben der Versuchspersonen dahin, dass der Eindruck bemerkt, resp. deutlicher wird; wo die Bedingungen die Einwirkung des äusseren Reizes herabsetzen, dort giebt man an, den Eindruck nicht bemerkt, resp. undeutlich gesehen zu haben. Schwache Eindrücke zeigen gewisse periodische Schwankungen in der Deutlichkeit, die nach Verf.'s Beobachtungen auf Schwankungen in der Genauigkeit der Accommodation zu beziehen sind. (Diese Schwankungen bezeichnet Verf. ohne Weiteres als Schwankungen der Aufmerksamkeit, was nicht hinreichend begründet ist; noch weniger erscheint die darauf fussende Annahme begründet, dass die Schwankungen in der Genauigkeit der Accommodation die alleinige Ursache der Schwankungen der Aufmerksamkeit bei optischen Eindrücken seien. — Ref.) Weitere Untersuchungen, über die Verf. im 2. Beitrag berichtet, ergaben, dass das Auge für die Entfernungen der peripher liegenden Objecte ähnlich wie für die centralen Entfernungen accommodirt. Der Grad der „paraxialen Accommodation" ist jedoch nicht unabhängig von der Entfernung des centralen Fixirzeichens. Ist das Fixirzeichen, das die Blickrichtung bestimmt, in einer constanten Entfernung, so ändert sich die Krümmung der Linse, wenn ein peripheres Object betrachtet wird, mit dessen Abstand. Die Krümmung der Linse bleibt aber auch für eine constante Entfernung des paraxialen Objects nicht constant, wenn das centrale Fixirzeichen seine Entfernung ändert. Die Einstellung für eine paraxiale

Entfernung ist daher von dieser und von der Entfernung des centralen Fixirzeichens abhängig. Die Abflachung der Linse bei Accommodation auf ein seitliches Object hat, wie theoretische Untersuchungen ergeben, die Wirkung, dass für die von dem seitlichen Object kommenden Strahlenbündel, die astigmatisch gebrochen werden, die erste Brennlinie auf die Netzhaut fällt, das Auge accommodirt paraxial auf die erste, zu den Einfallebenen senkrechte Brennlinie (im Gegensatz zur centralen Accommodation des astigmatischen Auges, das womöglich auf den Brennkreis einzustellen sucht, wie die Untersuchungen von Hess lehren — Ref.). Auch der Umstand, dass von einer gewissen Seitenabweichung des Objectes an (über 50°) die Krümmung der Linse wieder etwas zunimmt, ist damit in Uebereinstimmung, wie sich optisch begründen lässt. Den Haab'schen „Hirnrindenreflex" der Pupille will Verf. durch die Annahme erklären, dass die centrale Fixation die Einwirkung des Reizes auf der Peripherie stark herabsetze, und dass die Hinwendung der Aufmerksamkeit auf die Flamme die Empfindlichkeit der Netzhaut steigere, so dass ein Lichtreflex eintrete, der die bei seitlicher Accommodation sonst eintretende Erweiterung der Pupille übercompensire. (Diese Annahme ist nicht nöthig, es besteht zwischen Haab's Beobachtung und den Beobachtungen des Verf.'s nicht einmal ein scheinbarer Widerspruch: Bei Haab's Versuchsanordnung wird, während der Blick — ohne Fixirzeichen — ins Dunkle gerichtet ist, die Accommodation gewöhnlich ganz entspannt; wird nun die Aufmerksamkeit der ziemlich nahe stehenden Flamme zugewandt, so wird paraxial auf diese accommodirt, wie auf Grund der Versuche des Verf. anzunehmen ist, und damit ist natürlich auch eine Pupillenverengerung verbunden, wie schon Heddaeus u. A. annahmen. — Ref.) Schwarz.

4) Ueber den scheinbaren Grössenwechsel der Nachbilder im Auge, von W. Scharwin und A. Novizki in Moskau. (Zeitschr. f. Psychol. und Physiol. d. Sinnesorg. XI. S. 408.) Verff. bringen im Allgemeinen Bekanntes über die Grössenschätzung und Localisation der Nachbilder; neu ist die Beobachtung, dass ein nur in einem Auge entwickeltes starkes Nachbild auch nach Verschluss dieses Auges seine Grösse ändert, je nachdem das andere Auge nahe oder fernliegende Flächen ansieht. Schwarz.

5) Zur Geschichte der Dreifarbenlehre, von W. Preyer. (Zeitschr. f. Psychol. u. Physiol. d. Sinnesorg. XI. S. 405.) Veranlasst durch eine Bemerkung A. König's bei Besprechung einer Abhandlung von Durand (über die Entstehung der Dreifarbentheorie) weist Verf. darauf hin, dass Helmholz in seiner Habilitationsschrift (1852) die Young'sche Dreifarbenlehre erst verworfen hatte, dann in Folge der Untersuchungen Grassmann's (zur Theorie der Farbenmischungen 1853) sich ihr zuneigte, und erst nachdem Maxwell (1856 und 1857) neues Material beigebracht hatte, für sie eintrat und sie scharfsinnig förderte. Dadurch ist die Erkenntniss ihrer Unhaltbarkeit wesentlich verzögert worden. Aber die Vertheidigung und Bekämpfung dieser Hypothese hat zur Entdeckung so vieler neuer Thatsachen und zur Erfindung so feiner Methoden geführt, dass eine ausführliche Darstellung ihrer Schicksale eine dankenswerthe Arbeit wäre. Schwarz.

6) Spectrobolometrische[1] Untersuchungen über die Durchlässigkeit der Augenmedien für rothe und ultrarothe Strahlen, von E. Aschkinass. (Zeitschr. f. Psychol. u. Physiol. d. Sinnesorg. XI. 1.) Die Untersuchungen des Verf.'s ergaben, dass die Ursache der Unsichtbarkeit

[1] ἡλίου βολαί, Sonnenstrahlen. H.

der ultrarothen Strahlen (ganz entsprechend wie bei den ultravioletten Strahlen) in der Unempfindlichkeit der Netzhautelemente für dieselben zu suchen ist, nicht in Absorption durch die Augenmedien. Schwarz.

7) Ueber den Einfluss von Lichtstärke und Adaption auf das Sehen des Dichromaten (Grünblinden), von J. v. Kries und W. Nagel. (Zeitschr. f. Psych. u. Phys. d. Sinnesorg. XII. 1.) Verf. stellte als „Grünblinder" (im Helmholtz'schen Sinne), resp. „Blausichtiger" (nach Hering) unter Mitwirkung von v. Kries systematische Untersuchungen an über Mischungsgleichungen bei bedeutenden Lichtstärken und hell-adaptirtem Auge, sowie bei schwachen Lichtstärken mit dunkel-adaptirtem Auge. Die Untersuchungen bestätigten die schon von König gefundene Abhängigkeit der Gleichungen von der absoluten Lichtstärke, und die Ergebnisse sind im Einklang mit der von v. Kries entwickelten Annahme, dass zwei (einfache oder zusammengesetzte) Lichter hinsichtlich ihrer Wirkung auf den Zapfenapparat übereinstimmen können (worauf im Wesentlichen ihr Gleicherscheinen bei hoher Intensität beruht), ohne dass darum ihre Wirkungen auf den Stäbchenapparat (bei Abschwächung des Lichtes und Dunkeladaptirung der Augen) die gleichen zu sein brauchen. Schwarz.

8) Die geometrisch-optischen Täuschungen (vorläufige Mittheilung), von Th. Lipps. (Zeitschr. f. Psych. u. Phys. d. Sinnesorg. XII. 1.) Verf. stellt die Hauptsätze seiner ästhetisch-mechanischen Theorie der geometrisch-optischen Täuschungen zusammen, die er in einer eigenen Schrift ausführlich darstellen und begründen will. (Diese ist inzwischen erschienen unter dem Titel „Raumästhetik und geometrisch-optische Täuschungen", Leipzig, 1897. — Ref.) Schwarz.

9) Vergleichende Untersuchungen über Licht- und Farbensinn in Centrum und Peripherie der Netzhaut, von Dr. Guillery, Stabsarzt in Köln. (Zeitschr. f. Psych. u. Physiol. d. Sinnesorg. XII. 3 u. 4.) Verf. bestimmte für die 4 Hauptmeridiane der Netzhaut in Abständen von 10 zu 10° die Grösse der Netzhautbildchen für den „physiologischen Punkt" (den kleinsten noch wahrnehmbaren schwarzen Punkt), ferner die Bildgrössen, die zwei kleine Kreisflächen von bestimmtem Helligkeitsunterschied haben mussten, damit dieser Unterschied eben erkennbar war, endlich die Bildgrössen für eben in ihrem Ton erkennbare farbige Scheiben (wozu die Hering'schen Urfarben benutzt wurden). Aus dem Ergebniss der Untersuchungen ist zu schliessen, dass die relative Vertheilung der den einzelnen Empfindungen zu Grunde liegenden Substanzen an den verschiedenen untersuchten Netzhautstellen nicht mit der Anordnung der histologischen Elemente der Netzhaut übereinstimmt, die wir als die lichtempfindenden ansehen; wenn wir dieselben nicht ihrer Bedeutung entkleiden wollen, müssen wir daher annehmen, dass sie in verschiedenem Umfang mit chemischen Stoffen ausgerüstet sind, die sie zu den einzelnen Empfindungen befähigen. Der Beschreibung der Versuche schickt Verf. eine Darlegung seiner den Augenärzten bereits aus seinen früheren Veröffentlichungen bekannten Ansichten über die Begriffe von Raumsinn und Lichtsinn voraus. (Ref. gehört leider auch zu den „Unbekehrten", insofern er wenigstens nicht zugeben kann, dass die „Punktsehschärfe" vom Lichtsinn unabhängig sei. Die Reizung eines einzelnen Netzhautelements muss im Sehorgan nicht unter allen Umständen qualitativ dieselben (psychologischen) Vorgänge hervorrufen, wie die Reizung einer grösseren Gruppe von Elementen; der Schwarzprocess in einem Netzhautelement kann bei genügender Kleinheit eines schwarzen Objectpunktes so gering werden, dass er nicht mehr eine Schwarzempfindung, sondern eine

Grau-Empfindung hervorruft; thatsächlich erscheint ein immer kleiner werdender schwarzer Punkt — auch auf grauem Grunde — vor dem gänzlichen Verschwinden grau, was am besten bei Vergleich mit einem grösseren schwarzen Punkte wahrzunehmen ist.) Schwarz.

10) Absorption und Zersetzung des Sehpurpurs bei den Wirbelthieren, von Else Köttgen und Georg Abelsdorff. (Zeitschr. f. Psychol. u. Physiol. d. Sinnesorg. XII. 3 u. 4.) Verff. stellten umfassende und sorgfältige Versuche über die Absorption und die Zersetzung des Sehpurpurs bei den verschiedenen Wirbelthierclassen an. Die Sehpurpurlösungen wurden nach der Methode von Kühne hergestellt. Es ergab sich, dass bei den untersuchten Wirbelthierclassen zwei Arten von Sehpurpur vorkommen, die eine bei den Säugethieren, Vögeln und Amphibien mit dem Maximum der Absorption bei der Wellenlänge 500 $\mu\mu$, die andere bei den Fischen mit dem Absorptionsmaximum bei 540 $\mu\mu$; die stärkste Absorption findet also bei beiden Arten von Sehpurpur im Grünen statt, bei den Fischen jedoch in einer sich dem Gelbgrünen nähernden Gegend des Spectrums, wodurch das mehr violette Aussehen des Fischsehpurpurs bedingt wird. Bei der Zersetzung erbleicht der Sehpurpur, ohne in eine anders gefärbte Substanz überzugehen, indem die Absorption durch die Zersetzung nur eine quantitative Aenderung erfährt. Das Vorkommen von Sehgelb bei den Thieren ist also entschieden zu verneinen. Schwarz.

11) Le traitement des épithéliomas de la face et des paupières par le bleu de méthylène, par Chevalier et Landrevie. (Languedoc Médico-Chirurgical. 1898. Nr. 7.) Verff. empfehlen die combinirte Behandlung von Hautkrebsen mit Auslöffelung und Einstreuen von Methylenblau. Sie wollen schnelle Heilungen beobachtet haben und rühmen namentlich die desinficirende Kraft des Mittels. Moll.

12) Un deuxième cas d'hémorrhagies rétiniennes causées par l'usage de la bicyclette, par Dr. Chevalier de Toulouse. (Languedoc Medico-Chirurgical. 1898. 10 Avril. p. 145.) Während einer anstrengenden Radfahrt war bei einem 21jährigen jungen Manne plötzlich eine Sehstörung aufgetreten. Es fanden sich um die Papille herum 3 Blutherde. Verf. glaubt an eine Prädisposition, die er in einer angeborenen Schwäche der Gefässwände sieht. Die Prognose dieser Blutungen ist gut. In diesem Falle schwanden sie nach kurzer Zeit, ohne Spuren zu hinterlassen. Fehr.

13) Ueber die Verbreitung der trachomatösen Augenentzündung in der bayerischen Provinz Oberfranken, von Dr. M. Miller, Augenarzt in Bayreuth. In einem Theile Oberfrankens ist Trachom seit dem ersten Auftreten in Deutschland endemisch. Dies gilt besonders von den sumpfreichen oberen Flussthälern der fränkischen Saale und des Main, während die auf den Höhenzügen gelegenen Orte frei blieben bis auf einzele in sumpfiger Umgebung. Eine Statistik, die 4 Perioden 1868/69, 1874/80, 1882/89, 1890/96 umfasst, zählt unter 483 068 Einwohnern der Main-Saale-Eger-Regnitz-Gebiete 2148 Trachomkranke. Die letzte Periode darunter umfasst unter 10 000 Augenkranken des Verf. 320 Trachomfälle. Verf. schliesst sich der Ansicht an, dass das Trachom in Höhenlage über 500 m nur sporadisch auftritt und einen milderen Verlauf nimmt. Spiro.

14) Wann sind Verbände, wann kalte oder warme Umschläge bei der Behandlung von Augenkranken angezeigt?, von Dr. J. Herrnheiser, Prag. (Die ärztliche Praxis. IX. Jahrgang. 1898. 1—3.) Verf. hält den Druckverband für indicirt 1) bei allen Hornhautwunden, seien

es Epitheldefecte oder grössere Substanzverluste; 2) bei allen Hornhautgeschwüren, namentlich wenn Perforation droht; eventuell durch Rückenlage des Kranken zu unterstützen. Auch bei Irisvorfällen und bei ektatischen Hornhautnarben müsse, bevor man zur Operation gehe, ein Heilverfahren mit dem Druckverband versucht werden. Bestehe starke Absonderung, so ist der Verband 2—3mal täglich zu wechseln. Contraindicirt ist er bei Thränensackleiden. Bezüglich der Operationen sei es gleichgültig, ob man einen Schutzverband anlege oder offene Wundbehandlung wähle; verzichte man auf den Verband, so sei das Fuchs-Czermak'sche Schutzgitter dem Wolffberg'schen Papiere vorzuziehen. Kalte Umschläge sind indicirt bei allen entzündlichen Affectionen der Bindehaut; ganz Besonderes leisten sie bei Episcleritis. Eiscompressen sind dem Eisbeutel vorzuziehen. Warme Umschläge sind so heiss zu nehmen, wie sie das Auge und die Haut vertragen können; letztere ist durch Vaseline zu schützen. Am besten geeignet sind Leinsamen- nnd Kamillenumschläge. Indicirt sind sie bei Thränensackphlegmone, bei allen Erkrankungen der Ader- und Regenbogenhaut, incl. Glaucom und Pantophthalmie, sowie bei Trigeminusneuralgien. In neuester Zeit sollen auch bei Sehnervenatrophie günstige Erfolge erzielt worden sein.

Hamburger.

15) Ueber die Behandlung grösserer Perforations-Verletzungen des Bulbus durch die Naht, von Joh. Jakob Müller. (Aus der Universitäts-Augenklinik zu Giessen. Inaugural-Dissertation.) Verf. stellt aus der Giessener Universitätsklinik 80 Fälle tabellarisch zusammen, in denen Perforations-Verletzungen des Auges mittelst Hornhaut- oder Lederhautnaht behandelt wurden. Die Resultate waren günstig, denn bei 61 Patienten konnte der Bulbus erhalten werden, bei 17 kam es nachträglich wegen entzündlicher Erscheinungen zu Enucleation oder Exenteration, 2 Fälle endeten mit Schrumpfung. In 13 Fällen war S zwischen $^1/_2$ und 1, in 13 weiteren zwischen $^1/_4$ und $^1/_2$, wieder in 13 Fällen zwischen $^1/_4$ und $^1/_{10}$, in den übrigen geringer. Zum Schlusse werden drei Fälle angeführt, in denen trotz schwerster Verletzungen die Anlegung einer Bindehaut-Naht genügte, um den Bulbus zu retten. In allen drei Fällen handelte es sich um Durchtrennung der Hornhaut und der Lederhaut.

Hamburger.

16) Zur Kenntniss der sogenannten expulsiven intraocularen Blutungen, von Golowin. (Ophthalmologische Klinik. 1899, Nr. 1 u. 2.) Auf Grund von eigenen mikroskopischen Untersuchungen erklärt Verf. das Zustandekommen der expulsiven Blutung folgendermaassen: Ihre eigentliche Ursache ist in Gefässveränderungen meist senilen und glaucomatösen Charakters gegeben. Aeussere Einflüsse (Operation, Würgebewegungen) spielen nur die Rolle von auslösenden Gelegenheitsursachen. Beschränken sich diese Veränderungen auf die grösseren Gefässe, d. h. geht die Blutung von den Arteriae ciliares posticae longae aus, so findet man bei der mikroskopischen Untersuchung keine Veränderung der Aderhaut. Sind auch die kleineren Gefässe ergriffen, so kann jedes Aderhautgefäss der Sitz der Blutung sein. Die expulsive Blutung lässt sich nicht voraussehen; das betroffene Auge ist meist für das Sehen verloren. Man kann versuchen, der Blutung durch Verband, Auflegen von Eis, Compression der Carotis u. dergl. Einhalt zu thun.

Moll.

17) La conjonctivite végétante en Algérie, par Gros. (1898.) Die in Rede stehende Conjunctivitis, an Ort und Stelle meist für Trachom gehalten, unterscheidet sich von diesem durch ihr an die Jahreszeit gebundenes Auftreten und gleicht daher mehr dem sog. Frühjahrscatarrh. Die jüngeren

Individuen werden mit Vorliebe befallen, tragen aber in den seltensten Fällen dauernde Schädigungen davon, weil die Hornhaut fast niemals ergriffen wird. Die Prognose ist gut. Moll.

18) Beitrag zur Lehre von der sympathischen Augenentzündung, besonders ihrer pathologischen Anatomie, von Uhr. (Dissertation, Marburg 1898.) Verf. steht auf den Standpunkt, dass die sympathische Ophthalmie infectiösen Ursprungs ist und wendet sich gegen die Verfechter der neurotischen Theorie. Moll.

19) Bacterium septatum und dessen Beziehungen zur Gruppe der Diphtheriebakterien (B. diphtheriae [Klebs-Löffler], B. pseudodiphtheriticum [Löffler] und B. xerosis), von Gelpke. (Karlsruhe, 1899. Nemnich.) Verf. fasst die Thatsachen, die aus seinen Untersuchungen resultiren, folgendermaassen zusammen: 1. Das B. septatum weist bestimmte culturelle Eigenthümlichkeiten auf, welche eine gewisse Aehnlichkeit mit dem B. xerosis verrathen, aber weder bei dem B. pseudodiphth., noch bei dem vollvirulenten B. diphth. zu finden sind. 2. Das B. septatum besitzt bestimmte morphologische, regelmässig wiederkehrende Eigenschaften, welche die Stammeszugehörigkeit nur erkennen lassen, aber weder dem B. xerosis noch dem B. sept. oder dem B. diphth. zukommen. 3. Das B. septatum ist für die menschliche Bindehaut specifisch pathogen und vermag in Reinculturen das typische Bild des Schwellungscatarrhs künstlich zu erzeugen. Moll.

20) Die Neurologie des Auges, von Wilbrand u. Saenger. Ein Handbuch für Nerven- u. Augenärzte. I. Bd. I. Abth. (Wiesbaden. 1898. J. F. Bergmann.) Die vorliegende erste Abtheilung des gross angelegten Werkes behandelt in erschöpfender Weise die Lage und Form der Augenlider, die Form und Weite der Lidspalte unter physiologischen und pathologischen Bedingungen, die Lidreflexe und das anatomische Verhalten des Musculus orbicularis palpebrarum, die Mitbewegungen zwischen den Lidern und dem Bulbus, der Krampf des Musculus levator palpebrae, die Lähmung des Musculus levator palpebrae superioris, die Ptosis. Die Mittheilung zahlreicher eigener Beobachtungen der Verff. machen die Lectüre des Werkes zu einer sehr anziehenden. Eine grosse Mühe ist auf die überaus genaue Literatur-Angabe verwendet, so dass das Buch auch als Nachschlagewerk für die behandelten Fragen als unentbehrlich bezeichnet werden muss. Zahlreiche Abbildungen tragen zum Verständniss des Ganzen bei. Moll.

21) La Vision. Étude physiologique, par Parinaud. (Paris, 1898. Doin.) Das über 200 Seiten starke Werk zerfällt in eine Einleitung und zwei Haupttheile. Einzelheiten lassen sich naturgemäss nicht herausgreifen, wenn anders man dem Inhalt des Buches gerecht bleiben will. Die Literatur, namentlich die deutsche, ist eingehend berücksichtigt. Moll.

22) Traité d'Ophtalmoscopie, par Rollet. (Paris. 1898. Masson & Cie.) Das Werk ist für den französischen Studenten berechnet und bringt den Stoff in herkömmlicher Gliederung. Recht gute Abbildungen erleichtern das Verständniss. Moll.

Um Einsendung von Separatabdrücken wird gebeten.

Verlag von Veit & Comp. in Leipzig. — Druck von Metzger & Wittig in Leipzig.

Centralblatt

für praktische

AUGENHEILKUNDE.

Herausgegeben von

Prof. Dr. J. Hirschberg, Geh. Med.-Rath, in Berlin.

Unter ständiger Mitwirkung der Herren Dr. Ancke in München, Dr. Berger in Paris, Prof. Dr. Birnbacher in Graz, Dr. Brailey in London, Prof. Dr. H. Cohn in Breslau, Doc. Dr. Cl. du Bois-Reymond in Berlin, Dr. Dahrenstaedt in Herford, Doc. Dr. E. Emmert in Bern, Prof. C. Gallenga in Parma, Dr. Ginsberg in Berlin, Prof. Dr. Goldzieher in Budapest, Dr. Gordon Norrie in Kopenhagen, Prof. Dr. Horstmann in Berlin, Dr. Issigonis in Smyrna, Prof. H. Knapp in New York, Prof. Dr. Krückow in Moskau, Dr. Kuthe in Berlin, Dr. Landau in Coblenz, Prof. Dr. Magnus in Breslau, Surg. Capt. F. P. Maynard in Calcutta, Dr. Michaelsen in Görlitz, Dr. van Millingen in Constantinopel, Dr. Moll in Berlin, Prof. Dr. J. Munk in Berlin, Dr. Neuburger in Nürnberg, Dr. Peltesohn in Hamburg, Dr. Pergens in Brüssel, Prof. Peschel in Frankfurt a. M., Dr. Puetscher in Klagenfurt, Dr. M. Reich in Petersburg, Med.-Rath Dr. Scheer in Oldenburg, Prof. Dr. Schenkl in Prag, Prof. Dr. Schwarz in Leipzig, Dr. Spiro in Berlin, Dr. Stiel in Köln.

Monatlich ein Heft. Preis des Jahrganges 12 Mark. Zu beziehen durch alle Buchhandlungen des In- und Auslandes und die Postanstalten des Deutschen Reiches.

April. **Dreiundzwanzigster Jahrgang.** **1899.**

Alfred Graefe,

geb. am 23. November 1830 zu Martinskirchen a. d. Elbe,
gest. am 12. April 1899 zu Weimar.

Inhalt: **Original-Mittheilungen.** I. Meine gegenwärtige Trachom-Behandlung. Von **M. Feuer** in Budapest. — II. Wann entsteht Chorioidal-Riss bei Schläfen-Schuss? Von Dr. **C. Norman-Hansen**, Kopenhagen. — III. Ein Fall von Diplocorie des rechten Auges. Von Dr. **Ernst Wingenroth**, in Karlsruhe i./B. — IV. Zur Pathogenese der sympathischen Ophthalmie. Von Prof. **R. Deutschmann** in Hamburg.

Neue Bücher.

Referate, Uebersetzungen Auszüge. 1) Graefe-Saemisch, Handbuch der gesammten Augenheilkunde, von Prof. Dr. Th. Saemisch in Bonn. — Geschichte der Augenheilkunde im Alterthum, von J. Hirschberg, Prof. in Berlin — 2) Ueber die Verwerthbarkeit der Bindehaut in der praktischen und operativen Augenheilkunde, von Geh. Med.-Rath Prof. Dr. Hermann Kuhnt in Königsberg i. Pr.

Journal-Uebersicht. v. Graefe's Archiv f. Ophthalmologie. XLVI. 3.

Vermischtes. Nr. 1—4.

Bibliographie.

I. Meine gegenwärtige Trachom-Behandlung.

Von Prof. Dr. N. Feuer in Budapest.

Seit 1886 besteht in Ungarn ein systematischer Trachom-Dienst,[1] um einerseits durch entsprechende Präventiv-Maassregeln die Ausbreitung des Trachoms zu verhindern, andrerseits in den inficirten Bezirken die Endemie auf das möglichst kleinste Maass herabzudrücken. Leider hat gerade der zweite Theil dieser Aufgabe mit vielen Schwierigkeiten zu kämpfen, deren erste und grösste die Unzulänglichkeit der Trachom-Therapie ist. So lange wir nicht im Stande sind, wenigstens die meisten chronischen Trachome in 2—3 Monaten zuverlässig auszuheilen, so lange wird wohl die Prophylaxe unsere einzige Waffe gegen die Endemie bleiben. Denn, abgesehen von der leicht begreiflichen Ungeduld der Kranken und leider auch des Arztes, bringt ja die Behandlung bei den meisten dieser Kranken, die sich bei uns mit wenigen Ausnahmen aus dem Bauernvolke und der Arbeiterclasse recrutiren, eine solch' erhebliche Störung im Brod-Erwerb mit sich, dass diese für eine längere Dauer nicht ertragen werden kann. Im Sommer gar kann vom Landmann kein einziger Tag geopfert werden, und so tritt auf Monate hinaus eine vollständige Unterbrechung in der Behandlung ein, während welcher der bis dahin erzielte Erfolg unter dem Einfluss der mit der Feldarbeit verbundenen Schädlichkeiten sich wieder vollständig verliert.

Wer die alte typische Behandlung mit Lapislösung, Cuprum sulfuricum und ähnlichen Topica mit angesehen und mit geübt hat, die bei erheblicher Schmerzlichkeit in den günstigeren Fällen 1—2 Jahre lang dauerte und so viele Versager hatte, wird wohl in der modernen Behandlungsweise des Trachoms einen bedeutenden Fortschritt erkennen; doch sind wir noch weit entfernt von dem, was wir oben in ziemlich bescheidener Weise gewünscht haben. Wenn ich nichts desto weniger über meine gegenwärtige Behandlung des Trachoms berichte, so geschieht dies nur aus dem Grunde, weil dieselbe den meisten unsrer Aerzte, die sich auf dem Lande mit Trachom-Behandlung beschäftigen, zur Richtschnur dient, also einen gewissen officiellen Anstrich hat.

Bei meinem therapeutischen Vorgehen gegen das Trachom befleissige ich mich daher möglichster Einfachheit. Auf meiner Trachom-Abtheilung wird das Gros der Kranken so behandelt, wie dies auch der praktische Arzt auf dem Lande an seinen ambulanten Kranken in der etwaigen Bauernstube, wo die Kranken des Dorfes oder der benachbarten Gehöfe sich versammeln, ohne ärztliche Assistenz und nur mit dem Epilator versehen, ausführen kann.

---

[1] Vergleiche meine Brochüre: „Die Verbreitung des Trachoms in Ungarn und das behördliche Vorgehen gegen dasselbe", 1897, Stuttgart, Enke.

Die wenigen Kranken, bei denen draussen dieses einfache Verfahren nicht ausreicht, sind den zu diesem Zwecke eigens errichteten Trachom-Spitälern oder den sonstigen, mit einer Trachom-Abtheilung versehenen Spitälern abzugeben. Ich will aber gleich bemerken, dass — wenn wir von den an Distichiasis leidenden oder aus irgend einem anderen Grunde operationsbedürftigen absehen — solche Kranke unter den 30000 Trachomatösen, die in Ungarn existiren, nicht nur relativ, sondern auch absolut selten vorkommen; dass also jenes einfache Verfahren das beste leistet, das bei unserem jetzigen Können überhaupt von der Behandlung des Trachoms erwartet werden kann.

Ich habe gegen das Trachom nur zwei Hauptmittel: die 2% Lapislösung und die 1‰ Sublimatlösung; keines der neueren und neuesten Mittel, wenn sich auch — wie später gezeigt werden soll — das eine oder andere als nützlich erwies, vermag diesen zweien die Wagschale zu halten. In den Wochen und Monaten, wo mich meine Hörer, die ich denn doch auch mit den neuesten Mitteln bekannt machen muss, allein lassen, gelangt ausser Lapislösung und Sublimat kaum ein anderes Heilmittel in Anwendung, weil ich gewöhnlich mit den genannten ausreiche, obwohl auf meiner Abtheilung die schwersten und hartnäckigsten Fälle des ganzen Landes zusammenkommen. Wenn andere Oculisten, sowohl bei uns in Ungarn, als auch in anderen Ländern, mit der Sublimatbehandlung weniger günstige Erfahrungen gemacht haben, so kann ich dies nur aus der Verschiedenheit der Anwendung erklären, was um so verständlicher ist, als es sich hier weniger um die pharmako-dynamische Wirkung des Sublimates, als um das manuelle Vorgehen handelt.

Ich will daher dieses letztere, wie ich es übe, kurz skizziren.

Ich schicke voraus, dass ich bei acutem und subacutem, resp. exacerbirenden Trachom, sobald das Stadium der Lösung (Secretion) eintritt, nur Pinselungen mit 2% Lapislösung vornehme und diese so lange fortsetze, als sie sich nützlich erweisen. Auch beim chronischen Trachom wende ich, wenn die Conjunctiva stärkere Schwellung, resp. Succulenz und Secretion zeigt, zunächst Lapislösung an, aber gewöhnlich nur jeden 2. Tag; an dem dazwischen liegenden Pausetag wird das Auge nur mir einer 3—4% Borsäure-Lösung ausgewaschen. Sobald aber die besagten entzündlichen Erscheinungen an der Bindehaut nachlassen, oder wenn dieselben trotz wochenlang fortgesetzter Pinselung ausnahmsweise fortbestehen, dann gehe ich zum Sublimat über, indem ich wieder nur jeden 2. Tag die Bindehaut mit einem in 1‰ Sublimatlösung getauchten Watte-Tampon in allen ihren Winkeln mit einer der Dicke der infiltrirten Conjunctiva und der Verträglichkeit dieser und der Cornea angemessenen Energie abreibe.

Diese Manipulation ist am schwierigsten an der oberen Uebergangsfalte auszuführen, weshalb ich gleich Anfangs an diese gehe, bevor der Kranke durch starkes Kneifen sich wehrt. Wenn derselbe nach unten sieht, und

das umgestülpte obere Lid am Cilien-Rande nach oben und hinten gedrückt wird, dann kann man mit dem coconförmigen, ziemlich hart gewickelten Wattetampon vom äusseren oder inneren Winkel aus leicht in die obere Uebergangsfalte gelangen und diese, sowie die beiden Winkel abreiben, wobei das untere Lid die Hornhaut schützt, der nicht die Sublimatlösung, wohl aber das Reiben schaden könnte.

Wenn das Auge sehr tief liegt, dann lässt sich die obere Uebergangsfalte nur auf die Weise gründlich abreiben, dass man den Tampon mit einer Pincette fasst, oder die Watte um die Spitze einer Pincette oder eines Holzstäbchens wickelt. Der Abreibung der oberen Fornix folgt die der oberen Tarsalbindehaut, und am Schlusse wird die Bindehaut des unteren Lides behandelt.

Der allgemeine Gebrauch einer Pincette oder eines ähnlichen Instrumentes, damit der Arzt den Sublimat-Tampon nicht in die Hand nehmen müsse — was übrigens Jahr aus, Jahr ein ohne Schaden geschehen kann — ist nicht nur umständlich, sondern bei Massenbehandlung wegen der Möglichkeit einer etwaigen Blut-Infection auch gefährlich und wird jedenfalls das Widerstreben der Kranken hervorrufen.

Die Sublimat-Abreibungen vollführe ich ebenfalls nur jeden zweiten Tag, also 3 Mal in der Woche. Vielleicht habe ich es diesem vorsichtigeren Vorgehen zu verdanken, dass ich bessere Resultate erziele, wie diejenigen, die, streng an die Weisung der Gebrüder Keining sich haltend, täglich 1—2 Mal und stets so stark reiben, dass der Tampon blutig gefärbt wird. Schon bei meinem vorsichtigeren Vorgehen, wobei ich die Abreibungen angemessen dem Grade der Entzündung, der Infiltration und der individuellen Widerstandsfähigkeit der Bindehaut bald stärker, bald schwächer bewerkstellige, zeigen sich nicht selten am folgenden Tage, besonders an der oberen Tarsalbindehaut kleinere Pseudomembranen, nach deren Entfernung die Bindehaut leicht blutet. Wenn wir ein solches Auge abermals abreiben, dann häufen wir Reiz auf Reiz und lassen der Schleimhaut nicht Zeit zur Resorption. Bei solchem Vorgehen kann sich nicht nur die Bindehaut nicht bessern, sondern der fortwährende Reizzustand führt zu herpetischen Efflorescenzen auf der Cornea.

Die Abreibung ist für den Kranken entschieden unangenehmer, als die Pinselung mit Lapislösung; während aber nach letzterer ein starkes Brennen eintritt, das den Kranken auf 1—2 Stunden arbeitsunfähig macht, kann derselbe nach der Sublimatabreibung seine Arbeit — wenn es nicht feinste Augenarbeit ist — sofort wieder aufnehmen. In besonderem Vortheil ist aber die Abreibung der Application des Blausteinstiftes gegenüber, welch' letztere nicht nur an und für sich sehr schmerzhaft ist, sondern dem Kranken auch noch nachher qualvolle Stunden bereitet und auch minder empfindliche Individuen wenigstens auf einen halben Tag arbeitsunfähig macht. Wenn ich mich an die Jahre der Cuprum-Behandlung zurück-

erinnere, wo die „gestrichenen" Patienten die Vorhallen und Treppen der Ordinations-Locale besetzten, um ihre blauen Thränen auszuweinen, so macht es auf mich einen geradezu belustigenden Eindruck, wenn jetzt ein mit Sublimat-Tampon abgeriebenes Kind, weinend wohl ob der erlittenen Beleidigung, aber mit offenen Augen weitergeht.

Die Sache hat aber auch einen ernsten Hintergrund. Seit 1885 werden bei uns in Ungarn die Trachomatösen ex officio zur Behandlung angehalten; die meisten dieser Leute halten sich nicht für krank und waren geradezu empört, dass sie vermeintlich unnützer Weise solche schmerzhafte Behandlung und solch' schwere Berufsstörung erdulden mussten. Seitdem ich aber 1892 auf der Wanderversammlung der ungarischen Naturforscher und Aerzte in Kronstadt und in den im Auftrage des Ministeriums des Innern für die Landärzte der verseuchten Gegenden nahezu alljährlich abgehaltenen Lehrcursen, sowie auch auf literarischem Wege das KEINING'sche Verfahren in der oben bezeichneten moderirten Weise unter meinen Landsleuten propagirt habe, ist der Besuch der öffentlichen Ordinationen von Seite der Kranken ein unvergleichlich besserer, was auch dann schon als grosser Vortheil angesehen werden müsste, wenn der therapeutische Erfolg der Sublimat-Abreibungen nicht besser wäre — in der That ist er aber weit besser — als der des sogenannten Cuprumstiftes.

Ich begnüge mich freilich nicht mit den einfachen Sublimatabreibungen, sondern halte noch für viel wichtiger als diese das Ausdrücken der erweichten Knoten resp. des zerfallenen Infiltrates.

Es erscheint so natürlich, dass die Bindehaut, wenn diese zerfallene, grösstentheils nicht mehr resorbirbare, also fremde Masse aus derselben früh entfernt wird, viel rascher heilen kann, als wenn diese Masse dort bleibt, bis sie nach Platzen der sie bedeckenden Hülle eliminirt wird; es ähnelt dieser Vorgang so sehr dem rechtzeitigen Eröffnen eines Abscesses — dass es nicht begreiflich ist, warum sich jetzt noch einige Fachleute gegen diese wichtigste aller therapeutischen Maassregeln wenden.

Ich habe dieselbe in einem ungarischen Fachblatte (Közegészségügyi Kalanz) schon 1884 beschrieben und übe sie seit damals mit auffälligem Erfolge.

Ich benutze hierzu bloss meine 2 Daumennägel; in den Winkeln aber, wohin ich mit meinen Nägeln nicht gelangen kann, ebenso an der halbmondförmigen Falte, der Carunkel und endlich an der Conjunctiva bulbi fasse ich die Knoten resp. verdickte Schleimhaut mit dem Epilator oder einer anatomischen Pincette und zerquetsche sie.

Das Ausdrücken der Knoten ist selbst unter Cocainisirung schmerzhaft; ich reflectire daher nicht auf letztere, sondern überrasche mit dem Ausdrücken gewöhnlich den Kranken, der mit wenigen Ausnahmen die Wiederholung der Manipulation später selbst verlangt.

Ich intendire gar nicht, gleich bei der ersten Gelegenheit die Conjunctiva von allen sulzig erweichten Massen vollständig zu befreien; sobald die auf das Trauma folgende Reaction — während welcher auch die Sublimatabreibungen sanfter vollführt werden — vorüber ist (nach 5—10 Tagen), kann die eine oder andere Partie der Bindehaut wieder gedrückt und gequetscht werden.

Die KNAPP'sche Rollzange liegt zwar in verschiedenen Grössen auf meinem Ordinationstische; doch pflege ich dieselbe wegen der grossen Schmerzen, die sie verursacht, nur der Demonstration wegen anzuwenden; sie drückt nicht nur, sondern zerrt auch die Bindehaut, ohne aber diese von den erweichten Massen vollständig zu entleeren. Die Winkel sind mit der Rollzange noch weniger zu erreichen als mit den Nägeln; der Kranke aber schreckt vor einem Instrumente eher zurück, als vor den Fingern des Arztes. Auch muss ich ja meinen Aerzten lehren, an den primitiven Ordinationsstellen, wo zur gründlichen Reinigung einer KNAPP'schen Zange gar nicht die Gelegenheit geboten ist, mit den einfachsten Mitteln auszukommen.

Im unteren Sulcus subtarsalis tief eingebettete Knoten werden auch von mir eventuell scarificirt, ausgekratzt oder ausgebürstet. Für die an anderen Orten sitzenden Knoten halte ich diese Manipulation für überflüssig, weil durch dieselbe die meist auch gegenwärtige diffuse Infiltration nicht alterirt wird, während das Quetschen — sei es nun mit den Fingernägeln oder der Rollzange — auch auf diese günstig einwirkt. Zu einer allgemeinen Bürstung der Conjunctiva konnte ich mich bisher um so weniger entschliessen, als ich auch ohne solch schwere Schädigung der Conjunctiva auskomme.

Auch das Ausbrennen der Knoten ist zwecklos, wenn zugleich diffuse Infiltration des Bodens, auf dem die Knoten stehen, vorhanden ist. Diese Knoten sind einfach auszudrücken; gegen die diffuse Infiltration aber sind dann Sublimatabreibungen zu üben, bei denen ebenfalls das mechanische Moment die Hauptrolle spielt.

Das Ausdrücken der erweichten Massen, sowie auch die Sublimat-Abreibungen sind — letztere allenfalls sanfter — auch bei progressiven Pannus auszuführen, der bekanntlich Lapislösung, besonders aber den Blaustein nicht duldet; nur bei tieferen Infiltrationen, resp. Geschwüren der Cornea sind auch die Sublimat-Abreibungen zu meiden. Hier helfen neben Atropin-Einträufelungen warme Ueberschläge, leichte Jodoformeinstäubungen, besonders aber der Galvanocauter und bei stark vascularisirtem Pannus Peritomie mit folgender Cauterisation sowohl der Peritomie-Wunde, als auch einiger Stellen des pannösen Feldes. Selbstverständlich ist bei progressiven Hornhautgeschwüren, bei hartnäckigem, oder oft recidivirendem Pannus, oder auch nur oft wiederkehrender Schwellung der Conjunctiva das Augenmerk auch auf den Thränensack zu richten.

Die Frage, ob in einzelnen Fällen die Conjunctiva, bezw. die Cornea auch gegen die Sublimat-Abreibung eine gewisse Unverträglichkeit zeigt, d. h. ob auch nach vorsichtigen Abreibungen mit dem Sublimattampon auf der Cornea herpetische Efflorescenzen aufzutreten pflegen, wie dies bei dem Gebrauche andrer reizenden Mittel, besonders aber des Blausteines, beobachtet wird, muss entschieden bejaht werden; aber diese Fälle sind sehr selten. Man kann dann als Abreibungsflüssigkeit statt des Sublimates eine 1‰ Jodtrichlorid- oder 4% Borsäure-Lösung nehmen, wenn wir auch quoad infiltrationem conjunctivae mit diesen Mitteln weniger rasche Fortschritte machen werden. Man kann in solchen Fällen eventuell auch zur Lapislösung zurückkehren, wobei man aber die überflüssige Lösung, damit sie nicht auf die abnorm empfindliche Hornhaut gelange, mit 1% Kochsalzlösung neutralisiren muss, und wenn auch diese Pinselungen nicht vertragen werden, dann nehme ich den Lapis mitigatus zur Hand, der mich gerade in diesen höchst reizbaren Fällen selten im Stiche lässt. Man breitet erst das umgekehrte Oberlid gleichmässig aus und drückt dabei die Uebergangsfalte möglichst stark hervor; nun zieht man mit dem Stift, dessen verwitterte Oberfläche früher mittels eines nassen Fleckchens blank geputzt worden war, flach und oberflächlich über die Conjunctiva hin, weniger den Ciliarrand als vielmehr die Partie gegen die Uebergangsfalte hin treffend, wonach rasch mit Kochsalzlösung und gewöhnlichem Wasser abgewaschen wird.

Es bleibt auf der Conjunctiva ein mässiger Schorf zurück, wie nach einer stärkeren Pinselung mit 2% Lapislösung. Nach Reponirung des Oberlides wird dieselbe Procedur am Unterlid separat ausgeführt, auch hier das Hauptmerk auf die Uebergangsfalte richtend. Der Vortheil dieser Manipulation liegt auf der Hand: wenn ich die Lapislösung mit Salzwasser rasch neutralisire, damit dieselbe nicht auf die in gegebenem Falle abnorm empfindliche Hornhaut gelange, so ist die Wirkung auf die Conjunctiva zu schwach und die Lapislösung wird dennoch nicht ganz von der Cornea fern gehalten, während ich mit dem mitigirten Stift auf die Conjunctiva in dieser Sekunde genügend stark einwirke, die Cornea aber vor dem Contacte mit dem ätzenden Mittel vollständig sichere. Ich habe auf meiner Abtheilung auch gegenwärtig eine Frau in Behandlung, bei der ich bei einer früheren Gelegenheit alle alten und modernen Heilmittel (Lapislösung, Sublimat, Cuprum, Borpulver, Argentamin u. s. w.) vergebens versuchte; jedes derselben brachte eine Verschlimmerung des sich allmählich über die ganze Cornea beider Augen ausbreitenden, dichten, herpetischen Pannus, bis ich schliesslich zum Lapis mitigatus griff, der eine rasche Besserung brachte. Mit leichten Resten des Trachoms entlassen, kam sie vor 2 Monaten mit einer schweren Recidive zurück, und es wiederholte sich das alte Spiel, als ich Sublimat und Argentamin versuchte; ich musste zum Lapis mitigatus zurückkehren, der in nicht ganz 6 Wochen nicht nur den Pannus wieder

zurückdrängte, sondern auch die Infiltration der Conjunctiva grösstentheils zur Resorption brachte.

Die alten Militärärzte, die besonders in unsren ehemaligen italienischen Provinzen, sowie in Galizien und der Bukowina viel mit Trachom zu thun hatten — aus diesen Epidemien stammt auch unser Trachom in Ungarn — wendeten den Lapis mitigatus allgemein an; in akademischen Kreisen (Arlt und Zeitgenossen) hat man jedoch diese starken Cauterisationen verpönt, weil man annahm, dass sie an der Bindehaut Narbenbildung und Schrumpfung verursachen; aber durch jene bekannten Fälle gezwungen, bei welchen wir unthätig zusehen müssen, wie der Pannus fortschreitet, weil die Cornea gegen jedes Reizmittel empfindlich, die Behandlung des Trachoms unmöglich macht, habe ich mich Anfangs der 80er Jahre an dieses Mittel herangewagt und es in den besagten Fällen jeden 2. oder 3. Tag wenigstens so lange angewendet, bis erhebliche Besserung eingetreten und das Auge zur Fortsetzung der gewöhnlichen und — wie ich meinen Lehrern nachbetete — für die Bindehaut weniger gefährlichen Behandlung gekräftigt war.

Dieser mitigirte Lapisstift hat mir nun seit damals oft vorzügliche Dienste geleistet, und ich habe nebenbei die Ueberzeugung erlangt, dass die sanfte Weise, wie ich denselben anwende (und schon 1884 in der oben citirten Publication im „Közegészségügyi Kalanz" beschrieben habe), der Narbenbildung in der Conjunctiva gar keinen Vorschub leistet.

(Fortsetzung folgt.)

II. Wann entsteht Chorioidal-Riss bei Schläfen-Schuss?

Von Dr. **C. Norman-Hansen**, Kopenhagen.

Fälle: 1. Revolverschuss durch die rechte Schläfe, 7 mm Kugel in der linken Orbita eingebettet. Grosse Chorioidalrisse nach oben von der Papille beiderseits.

2. Revolverschuss durch die rechte Schläfe, 7 mm-Kugel, im Boden der linken Orbita eingebettet. Grosser Chorioidalriss rechts, Auge atrophisch. Lang dauerndes Retina-Oedem am linken Auge. (Referirt Centralbl. f. Augenh. 1896. März.) Später wurde hier ein sehr kleiner Chorioidalriss im untern Meridian entdeckt, wo die Kugel das Auge berührt hatte. Volle Sehschärfe links.

3. Revolverschuss. 9 mm-Kugel durch beide Augenhöhlen, subcutan in der linken Schläfe liegend. Vollständige Zerreissung beider Nervi optici. Beide Augen blutgefüllt, Ptosis, später parenchymatöse Infiltration beider Corneae.

4. Einseitiger Chorioidalriss nach oben von der Papille. 5 mm-Kugel, m Sinus frontalis eingebettet.

5. Schuss ganz vorn in der rechten Schläfe. Ruptura sclerae beiderseits.

6. und 7. Streifschüsse. Oedem der Lider. Keine Läsion des Auges.

Sectionen: 1.—4. Revolver-Schüsse durch Os temporis rechts mit Fissuren durch dem Dach der Orbita. Keine Läsion im Auge.

5.—6. Revolverschüsse, wo die Kugel schwere comminutive Fractur des Orbitaldaches beiderseits verursachte. Starke Protrusion beider Augen durch retrobulbäre Blutung. Autopsie beider Augen: kein Chorioidalriss.

7. Revolverkugel schwerster Kaliber, hoch oben an der rechten Schläfe gefeuert, die Richtung der Kugel abwärts vorn, so dass sie das linke Orbitaldach traf, dasselbe zerschmetterte und zwischen den Fragmenten gefunden wurde. Autopsie des linken Auges: kein Chorioidalriss.

8. Revolverschuss durch die rechte Schläfe mit comminutiver Fractur des Os temporis, Kugel nach hinten durch die Orbita ohne den Augapfel zu berühren. Der Mann erschoss sich an einem offenen Fenster im vierten Stock sitzend, liess sich nachher herausfallen, wodurch er eine Fractura basis cranii bekam.

Autopsie des rechten Auges: Kein Chorioidalriss. Unbedeutende streifförmige Blutung im Corpus vitreum aus einem kleinen Gefäss der Papille.

Schlussfolgerungen: Bei Schläfenschüssen entstehen Chorioidalrisse nur, wenn der Projectil den Augapfel direct berührt, sowie bei solcher Distension des Auges, wie es die gewaltsame Abreissung des Nervus opticus verursacht.

In keinem Falle entstand Chorioidalruptur bei Zerschmetterung der äusseren und oberen Orbitalwand, wenn der Augapfel selbst nicht getroffen war.

Es stimmt hiermit sehr wohl die Thatsache, dass Chorioidalrisse bei Schüssen durch Sinus maxillaris entstehen, selbst wenn die Kugel nicht in die Orbita hineinlangt, indem die Kugel in der geschlossenen Sinus explosiv wirkt, und Knochensplitter durch Sprengung des Orbitalbodens eine directe Contactläsion am Augapfel verursachen können.

III. Ein Fall von Diplocorie des rechten Auges.

Von Dr. **Ernst Wingenroth**, Assistent an Dr. Gelpke's Augenabtheilungen in Karlsruhe i./B.

Unter dem Namen Polycorie (Diplocorie, Triplocorie u. s. w.) findet man die verschiedenartigsten Fälle zusammengetragen. Man zählt darunter Fälle traumatischer Natur, die Iridodialysen, Fissuren der Iris und die sogen. Brückencolobome.

In seiner Arbeit „Ueber die Pseudocolobome der Iris" hat Rumschewitsch[1] 28 Fälle von Polycorien und Pseudocolobomen gesammelt und

[1] Graefe's Archiv. 1891. S. 39.

beschrieben. Ich habe keinen darunter gefunden, der dem folgenden Fall analog wäre, und halte es deshalb der Mühe für werth, denselben jenen anzureihen.

Christine Kallenberger, 20jähriges Dienstmädchen, wurde am 15. November 1898 in die Klinik meines Chefs, Herrn Dr. Gelpke, aufgenommen wegen einer chronischen Chorioiditis beider Augen.

Patientin ist gut entwickelt, doch sehr bleichsüchtig.

Augenhöhlen, Lider und Bulbi vollständig normal gebildet. Bindehaut sehr anämisch. Hornhäute durchaus klar. Iris beider Augen hellbraun und gut gezeichnet. Pupille des linken Auges vollständig rund und von ganz normaler Function.

Fundus beider Augen ziemlich trüb. Papille beiderseits verwaschen. In der Peripherie ältere und neuere chorioideale Herde. Kein Chorioidealcolobom.

Auf der vorderen Linsenkapsel des rechten Auges einige feine graue Ablagerungen.

In demselben Auge zwei Pupillen, eine grössere untere und eine kleinere obere. Beide Pupillen durchaus rund und von normaler Reaction, soweit normales Irisgewebe sie umschliesst. Mit dem Spiegel erhält man aus beiden deutlichen rothen Reflex.

Kein Doppelsehen. S links = 0,4; S rechts = 0,3.

Die Pupillen sind getrennt durch eine Brücke, welche in ihrer Mitte etwa $^1/_2$ mm, und an ihren beiden Enden etwa $1—1^1/_2$ mm breit ist. An beiden Enden ist sie gegen das normale Irisgewebe, das nach denselben in feinen Leisten fächerförmig ausstrahlt, deutlich abgesetzt. In ihrer Mitte kann man mit einiger Mühe eine rapheähnliche Linie bemerken. Die oben erwähnten feinen Leisten — gezerrtes Irisgewebe — wachsen aus dem Pupillarrande gleichsam heraus.

Auf dem temporalen Ende der Brücke ganz nahe da, wo sie sich vom normalen Irisgewebe absetzt, ist eine kleine Excrescenz von Stecknadelkopfgrösse wahrzunehmen.

Die Farbe der Iris ist, wie schon erwähnt, hellbraun; die feinen Leisten, die nach der Brücke hinziehen, zeigen ein zartes, gelbbraunes Colorit, während die eigentliche Brücke an ihren beiden Enden eine dunkelgraue, in ihrer Mitte dagegen eine mehr hellgraue Färbung aufweist.

Der kleine Iriskreis mit dem Sphincter umgiebt beide Pupillen ununterbrochen.

In Folge dessen reagiren beide Pupillen auf Lichteinfall ganz gleichmässig, während die Brücke sich an der Bewegung direct nicht betheiligt.

Ganz besonders interessant ist das Verhalten der beiden Pupillen auf Einträufelungen von Mydriaticis und Mioticis hin.

Auf Atropin erweitern sich beide Pupillen, doch so, dass die untere grössere sich ganz maximal dilatirt und durchaus rund bleibt, die obere

kleinere dagegen sich mehr im horizontalen Sinn erweitert und die Gestalt eines horizontal liegenden, lang gestreckten Ovals annimmt. Die feinen Leisten, die zur Brücke hingehen, sieht man noch weit deutlicher, als bei normal weiter Pupille gleichsam aus der Iris hervorwachsen. Die Brücke selbst ist besonders in der Mitte viel dünner und bis zum Zerreissen gespannt.

Eine Einträufelung von Eserin bringt folgendes Bild hervor. Die untere grössere Pupille verengt sich stark und bleibt durchaus rund, die obere kleinere verengt sich ebenfalls, doch wieder mehr immer im horizontalen Sinne, so dass sie das Bild eines auf der unteren Pupille vertical stehenden Ovals darbietet.

Leider lassen sich die soeben beschriebenen ausserordentlich hübschen und feinen Bilder nicht genau wiedergeben, und ist die beigegebene schematische Skizze nur ein schwacher Nothbehelf.

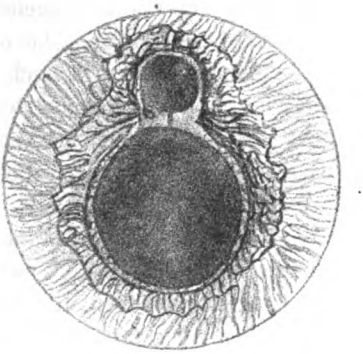

Was nun die Phylogenese dieser Anomalie anbelangt, so stehen uns zur Erklärung folgende Wege offen:

Von zwei in derselben Iris vorkommenden Pupillen kann keine Rede sein. Es ist nach Manz[1] in der Literatur kein Fall bekannt, wo mehrere normal gestaltete Pupillen auf einem Auge vorhanden gewesen wären. Die Beweglichkeit der accessorischen Pupillen beweisen nach demselben Verfasser nichts für eine selbständige Entwickelung derselben, da die Bewegungen der centralen Pupille die ganze Iris in Mitleidenschaft ziehen und alle in ihr vorhandenen Lücken daran theilnehmen müssen.

Jedenfalls betheiligt sich in unserem Falle die obere, kleine Pupille nicht bloss passiv an der Bewegung, da sie in einem grossen Theil ihrer Circumferenz von Sphinctertheilen umgeben ist.

Nach Einträufelungen von Mydriaticis bezw. Mioticis überwog allerdings die Passivität ihrer theilweisen Beweglichkeit und veränderte, wie ersichtlich, ihre sonst runde Form beträchtlich.

Die unter dem Namen Polycorie (Diplocorie, Triplocorie u. s. w.) beschriebenen Fälle umfassen, wie schon gesagt, die verschiedenartigsten Zustände. Wir finden unter diesen Bezeichnungen Fälle beschrieben, wo einfache Defecte im Irisgewebe vorhanden waren, ferner intrauterin und extrauterin entstandene Fissuren und Iridodialysen, sodann noch die sog. Brückencolobome und die durch Persistenz der Pupillarmembran entstandenen Polycorien.

[1] Graefe-Saemisch's Handbuch, Die Missbildungen des menschlichen Auges, S. 96.

Dass es sich in unserem Falle um einen einfachen Defect im Irisgewebe handelt, der eventuell durch eine mangelhafte Entwickelung der Chorioidea zu erklären wäre, ist a priori auszuschliessen. Um eine Fissur oder eine Iridodialysis handelt es sich, wie aus der Beschreibung dieses Falls mit Evidenz hervorgeht, ebensowenig.

Einem Brückencolobom entspricht der Fall auch nicht. Nach Manz[1] verstehen wir unter einem Brückencolobom eine Anomalie, bei welcher die am Pupillarrand liegenden Ecken der Spalträuder, die sonst bald als stumpfe Spitzen in die Pupille hineinragen, bald sich ohne weitere Markirung in den Pupillarrand verlieren, durch eine Membran oder einen Faden mit einander in Verbindung stehen.

Auch aus den Resten der Pupillarmembran kann in unserem Fall die Brücke nicht erklärt werden. In sämmtlichen Fällen, die wirklich als solche angesprochen werden können, entspringt jene von den auf der vorderen Irisfläche liegenden Fasern und zwar vom Circulus iridis minor.

Auf dieselbe Thatsache macht auch Bock[2] aufmerksam.

Manz[3] sowohl, wie auch Bock[4] äussern sich weiter, dass der grössere Theil der in der älteren Literatur unter diesem Namen publicirten Fälle nicht diesen Bildungsfehler bezeichnet, indem u. A. öfters aus fötalen oder späteren Irisentzündungen hervorgegangene hintere Synechieen mit eingerechnet wurden.

Das differenzirende Moment ist nach Manz[5] von Weber scharf präcisirt worden und besteht eben hauptsächlich in dem Ursprung der Pupillar-Membranreste. Gehen dieselben, mögen sie eine Gestalt haben, welche sie wollen, von der vorderen Fläche der Iris aus, so sind sie als Reste der Membrana pupillaris aufzufassen. Haften die einzelnen Stränge jedoch mehr oder weniger fest an der Linse und zeigen sich gleichzeitig grössere oder kleinere Pigmentreste auf der vorderen Linsenkapsel, so handelt es sich um nicht völlig involvirte Reste der sog. Membrana capsulo-pupillaris.

Wie wir aus der Beschreibung unseres Falles ersehen haben, sind nun thatsächlich solche Pigmentirungen der vorderen Linsenkapsel vorhanden, eine Adhärenz derselben an der Brücke ist jedoch nicht vorhanden. Das schliesst jedoch nicht aus, dass eine solche dagewesen und erst später in Folge der Bewegungen der Pupille zerrissen ist.

Es handelte sich demnach also hier nicht um eine perservirende Pupillarmembran im gewöhnlichen Sinne, sondern um Reste der Membrana capsulopupillaris.

---

[1] Vgl. l. c. S. 64.

[2] Vgl. Wicherkiewicz. Beiträge zur Kenntniss der perseverirenden Pupillarmembran. Graefe's Archiv, 1888, S. 39.

[3] Vgl. l. c. S. 93.

[4] Vgl. l. c.

[5] Vgl. l. c.

Nach den neuesten Forschungen kann man sich, wie WICHERKIEWICZ[1] hervorhebt, den Vorgang des Wachstums dieser beiden Häute folgendermaassen vorstellen: Die Membrana pupillaris liegt vor der Entwickelung der Iris als vordere Wand der Membrana capsulo-pupillaris, mit welcher sie einen gefässhaltigen, das Linsensystem eng einschliessenden Sack bildet, der Vorderfläche der Linse an. Beim Hineinwachsen der Iris gegen die Linse hebt sie jene Wand ab, doch bleibt der Pupillartheil derselben nach wie vor auf der Linse liegen und kann post partum an einigen Resten perseveriren.

Derselbe Verfasser[2] hat übrigens den anatomischen Nachweis geliefert, das die perseverirenden Stränge der Membrana pupillaris collabirte Gefässe mit Andeutung eines Lumens sind. Oefters sah man auch pigmentirte, manchmal nicht pigmentirte graue Stränge.

Es leuchtet nun sehr ein, dass dieselben Verhältnisse, die bisher nur für Reste der Membrana pupillaris genauer untersucht sind und mitgetheilt wurden, auch bei Resten der Membrana capsulo-pupillaris statthaben können.

Wenn wir uns weiter vergegenwärtigen, dass nach KÖLLIKER[3] u. A. die Membrana capsulo-pupillaris eine zarte, durchsichtige Membran mit zahlreichen radiär verlaufenden Blutgefässen ist, worunter die feineren aus der Art. capsularis der Art. centr. retin., die gröberen dagegen aus Irisgefässen stammen, so wäre auch leicht einzusehen, dass dort, wo die Brücke vom normalen Irisgewebe absetzt, sich die Obliterationsgrenzen, jeweils angedeutet durch eine deutliche Raphe, befinden. Auch die in der Mitte der Brücke erkennbare Raphe wird in ihrer Deutung sehr plausibel, wenn man bedenkt, dass die radiär verlaufenden Gefässchen in der Mitte der Membrana capsulo pupillaris zusammentreffen.

Damit wäre also die Erklärung meines Falles aus den Resten der Membrana capsulo-pupillaris sehr verständlich und umsomehr von Interesse, als ein auf ganz analogen Verhältnissen beruhender Fall bisher in der Literatur nicht bekannt ist.

Trotzdem müssen wir noch anderen Erklärungsarten Raum geben. Es wäre da zunächst an einen intrauterinen Entzündungsprocess im Uvealtractus zu denken.

Bekanntlich gehören solche Fälle nicht zu den grossen Seltenheiten, und jeder Kliniker hat, wie wir auch, öfter Gelegenheit, solche intrauterin entstandenen, nicht auf luetische Basis begründete Entzündungsformen der Iris und Chorioidea zu beobachten und soweit dies angeht zu operiren. Nicht überall natürlich sind die Spuren dieser Processe so auf der Hand liegend, wie in diesem Fall, wenn anders wir ihn so deuten wollen. Für

[1] Vgl. l. c.
[2] Vgl. l. c.
[3] KÖLLIKER, Grundriss der Entwickelungsgeschichte des Menschen, S. 250.

diese Erklärungsweise sprechen die jetzt noch bestehenden chorioidalen Erscheinungen, sodann die Auflagerungen auf der vorderen Linsenkapsel und vor allen Dingen die Brücke, die als ein hintere Synechien erzeugender Exsudatstrang zu deuten wäre; die Synechien haben ihre Verbindung mit der Linsenkapsel zwar aufgegeben, eventuell sind sie durch die Bewegung der Pupille von dieser losgerissen worden, unter einander aber sind sie nach wie vor im Zusammenhang geblieben.

Auch Manz[1] hat, wie schon oben erwähnt, darauf hingewiesen, dass viele Fälle, welche als perseverirende Pupillarmembran verkannt wurden, in die Reihe der fötalen Entzündungen der Iris zu weisen sind.

Noch eine dritte Möglichkeit der Entstehung will ich erwähnen, welche zwar weniger plausibel als die vorhergehenden Erklärungen, jedoch nicht ganz von der Hand zu weisen ist.

Nach Manz[2] hat v. Ammon eine Art der Pupillenmissstaltung Korestenoma congenitum benannt. Bei dieser handelt es sich um Wucherungen des Pupillarrandes, die manchmal so stark sind, dass sie sich berühren und dadurch mehrere Pupillen erzeugen. Es ist noch nicht entschieden, ob man es hier vielleicht mit einer localen Hyperplasie des hinteren Blattes der Iris zu thun hat, oder ob auch hier die schon mehrfach erwähnten fötalen Entzündungen ihre Hand im Spiel haben. Ich erinnere an die kleine Excrescenz, welche sich laut Beschreibung des Falles am Rande der Brücke befindet. Diese sowohl, wie vor allen Dingen wiederum die Brücke selbst müssten zu dieser Deutung des Falles herangezogen werden.

Es scheint mir aber, um nochmals kurz zu recapituliren, vielmehr gerechtfertigt, die hier publicirte Anomalie unter diejenigen Fälle zu reihen, welche ihre Entstehung einer Persistenz von obliterirten Pupillargefässen verdanken. Dass es in unserem Fall die Diplocorie nicht durch Reste der eigentlichen Pupillarmembran, sondern durch solche der Membrana capsulopupillaris erzeugt worden sein mag, wurde oben des näheren ausgeführt.

Vielleicht giebt die Veröffentlichung dieses Falles Veranlassung, dass auch von anderen Seiten ähnliche Fälle daraufhin analysirt und mitgetheilt werden, und so in die jetzt noch bestehende Verwirrung der Erklärungsweisen dieser Anomalien etwas Ordnung gebracht wird.

IV. Zur Pathogenese der sympathischen Ophthalmie.

Von Professor **R. Deutschmann** in Hamburg.

Das Februarheft dieses Centralblattes (S. 40) bringt einige Klarstellungen Schirmer's zu der Arbeit von Moll, denen ich einige kurze Bemerkungen hinzuzufügen für nöthig erachte.

---

[1] cf. l. c.

[2] cf. l. c. S. 96.

Schirmer erhebt zunächst dagegen Einspruch, dass in der Arbeit Moll's, „wie stets von den Gegnern der Migrationstheorie von der ‚Deutschmann'schen Theorie' gesprochen wird". Diese Thatsache ist zweifellos richtig, erklärt sich aber einmal sehr einfach menschlich daraus, dass es eben „Gegner" der Theorie sind, die sie so bezeichnen; hätte dieselbe nur Anhänger gefunden, so würde Schirmer gewiss nicht in die Lage gekommen sein, diese Richtigstellung vorzunehmen. Schirmer ist es vielleicht nicht mehr erinnerlich, dass ihm in seinen „experimentellen Studien[1] u. s. w." derselbe kleine Irrthum untergelaufen ist; er sagt hier: „zweifellos aber würde eine regelmässige Betheiligung des Opticus an den entzündlichen Vorgängen der Deutschmann'schen Theorie eine Stütze sein können u. s. w." Ferner aber findet dieser Irrthum in der Bezeichnung der „Migrationstheorie" darin eine weitere Erklärung, dass Leber selbst seit jener ersten Publication über diese Frage sich zu derselben so gut wie gar nicht mehr geäussert hat. Die einzigen positiven Bemerkungen, die ich von Leber hierüber finde, stehen 1. in seinem Werke über die „Entstehung der Entzündung" Leipzig, 1891, S. 62: „Es sei hier noch die Bemerkung gestattet, dass mit dem in neuerer Zeit durch Deutschmann und mich erbrachten Nachweis, dass auch die sogenannte sympathische Entzündung des Auges mit functioneller Nervenleitung nichts zu thun hat, eine weitere Stütze der neuropathologischen Entzündungstheorien gefallen ist u. s. w." 2. in dem Bericht über die Verhandlungen der opthalmologischen Gesellschaft zu Heidelberg gelegentlich der Discussion über den Vortrag von Greef, S. 26, 1892: „Ich würde immer bereit sein, eine Theorie aufzugeben, wenn ich sie mit einer sicher constatirten Thatsache nicht im Einklang fände. Dies ist aber hier nicht der Fall, und die Gründe, welche ich und meine Schüler für die mikrobische Theorie angeführt haben, scheinen mir auch heute noch so schwerwiegend, dass ich mit derselben Ueberzeugung wie bisher daran festhalte." Seit diesen Aeusserungen hat Leber selbst, soviel ich weiss, zu der in Rede stehenden Frage nicht mehr das Wort ergriffen. Der Zorn der Gegner hat sich darum wohl ausschliesslich auf mich entladen und man hat in der Erregung das Verdienst Leber's, dem allein das Anrecht auf die Verknüpfung seines Namens mit der mikrobischen Theorie zusteht, dadurch geschmälert, dass man ihr meinen Namen anzuhängen versuchte.

In seinem Eifer, Leber Gerechtigkeit zu verschaffen, lässt sich aber Schirmer, mir leider unbegreiflicher Weise, auch zu zwei Ungerechtigkeiten gegen mich hinreissen, die ich nicht unberichtigt lassen kann.

Er sagt erstens: „die Deutschmann'schen Experimente und bakteriologischen Untersuchungen haben dieser Hypothese, nachdem der erste Rausch der Begeisterung vorüber war, nur geschadet, da weder die fast durchweg

[1] Archiv für Ophthalmologie, Bd. XLII, 1, S. 279.

positiven Bakterienbefunde, noch die experimentelle Erzeugung sympathischer Entzündung einer schärferen Kritik Stand halten konnten.“ Hiergegen habe ich zunächst rein sachlich zu erwidern, dass es, wie ich in meiner Arbeit in den Beiträgen zur Augenheilkunde Bd. X ausgeführt habe, auch einigen Nachuntersuchern gelungen ist, positive experimentelle und bakteriologische Befunde zu erzielen, gleich mir selbst; ferner, dass ich auf dem Berliner Congress 1890 Kaninchenpräparate in grösserer Zahl ausgestellt hatte, an denen diejenigen Collegen, die sie durchstudirten, nichts zu mäkeln fanden, weiterhin, dass Leber so freundlich war, auf dem Heidelberger Congress 1893 Präparate von dem von mir mitgetheilten Fall von Ophthalmia migratoria vom Menschen zu demonstriren, endlich, dass Leber alle meine Präparate, die für meine erste Arbeit über dieses Thema die Grundlagen abgaben, zu der Zeit, als ich noch sein Assistent war, controlirt hat. Ich möchte auch nicht unterlassen hinzuzufügen, dass die von Schirmer angezweifelten Bakterienbefunde von mir Vorläufer in Untersuchungen von Snellen, Leber, Abraham und Story hatten.

Die zweite Ungerechtigkeit, die sich Schirmer mir gegenüber zu Schulden kommen lässt, liegt darin, dass er, wie vor ihm schon einmal Magnus behauptet: „Besonders hat sich der von Deutschmann stets in den Vordergrund gestellte Staphylococcus pyogenes als ein Pilz erwiesen, der sicher nichts mit dieser Entzündung zu thun hat.“ Ich bitte Schirmer mir nachzuweisen, wo ich jemals eine derartige Aeusserung gethan habe. Ich habe mich hierüber so reservirt ausgesprochen, wie nur möglich, nämlich folgendermaassen: „dass in allen bislang von mir beobachteten Krankheitsfällen diese Formen (nämlich von gezüchteten Mikroorganismen) gerade dem gewöhnlichen Eiterpilz, dem Staphylococcus aureus und albus angehörten, schliesst natürlich noch lange nicht die Berechtigung zu der Annahme in sich, dass etwa sie ausschliesslich oder nur vorzugsweise für die Erzeugung der sympathischen Augenentzündung verantwortlich zu machen sind. Und weiter: ich bin nun weit davon entfernt, etwa für den Staphylococcus pyogenes in der Aetiologie der sympathischen Augenentzündung eine hervorragende Stelle beanspruchen zu wollen ... aber ich möchte noch nicht dafür den Staphylococcus ausgeschlossen wissen. Ich würde mit Freude und Genugthuung die Auffindung irgend einer andern Spaltpilzform aus dem menschlichen Auge begrüssen, die in ihren Wirkungen auch experimentell zu einem Krankheitsbilde führt, das dem der typischen sympathischen Entzündung mit Schwartenbildung ganz gleich ist.“ Ich hoffe, dass damit diese Beschuldigung endlich definitiv aus der Literatur verschwinden wird.

Ausser dieser rein sachlichen Rechtfertigung gegenüber der ungerechten Aeusserung Schirmer's möchte ich noch erwähnen, dass ich mir trotz der Annahme Schirmer's, ich hätte mit meinen Experimenten u. s. w. der Leber'schen Hypothese nur geschadet, entschieden das Verdienst vindicire,

durch meine Arbeiten, selbst wenn die Gegner keine einzige meiner Angaben unzerzaust lassen, die Anregung gegeben zu haben, dass diese wichtige Frage in vollem Umfange wieder aufgenommen wurde und noch immer lebhaft bearbeitet und discutirt wird, — bekanntlich das einzige Mittel zu besserer Klarheit und hoffentlich allgemein befriedigender Einigung zu gelangen. SCHIRMER selbst entnahm diesem von mir gestifteten Schaden die Anregung zu seiner eingehenden Arbeit über die sympathische Ophthalmie.

Zur Frage der Pathogenese der sympathischen Ophthalmie hätte ich nun noch zu bemerken, dass ich, wie SCHIRMER, mit Genugthuung von dem pater peccavi BACH's gegenüber der Infectionstheorie Notiz genommen habe; er kann, trotz der anfänglichen Begeisterung für die reine Ciliarnerventheorie, jetzt die Mikrobien nicht mehr entbehren, und nimmt er sie zunächst auch noch aus allgemeinentzündungserregenden Schädlichkeiten aus dem Gesammtorganismus, bald wird seine Bekehrung so weit gediehen sein, dass er die Mikroorganismen aus dem erst erkrankten Bulbus holen wird. Ich kann die jetzt von SCHIRMER gegen die SCHMIDT-RIMPLER'sche Compromisstheorie angeführten Argumente nur voll unterschreiben und möchte kurz nur noch einige wenige von BACH gegen mich speciell gerichtete Angriffe zurückweisen. BACH hat meine und VELHAGEN's Versuche über die Durchgängigkeit der Narbe nach Opticusresection an Kaninchen wiederholt und behauptet, wie VELHAGEN: „es ist ungefähr eine Zeit von 4 Wochen nothwendig, um die durch Resection gesetzte Opticuswunde für Lösungen und Aufschwemmungen undurchgängig zu machen. Nach dieser Zeit dringen Flüssigkeiten, welche in grösseren Quantitäten und unter viel stärkerem Druck als der Liquor cerebro-spinalis fliesst, in den Subduralraum des Gehirns injicirt wurden, nur bis zur neugebildeten Narbe am Opticusstumpf vor." Diese Behauptung ist unrichtig; ich habe die von mir früher hierüber angestellten Versuche wiederholt und constatirt, dass 2 Monate nach der Resection die Opticusnarbe für chinesische Tusche, in den Subduralraum des lebenden Thieres injicirt, direct durchgängig war, d. h. die Tusche mit dem Lymphstrom, an der Narbe entlang, durchpassirte, ebenso dass späterhin dieselbe, von Lymphzellen aufgenommen, in grösseren Quantitäten durch die Narbe hindurch nach dem Bulbus hin geschleppt wurde. LEBER hatte die Güte, die Präparate kürzlich anzusehen und das Factum zu constatiren.

BACH hat ferner die Beweiskraft meines Falles von Ophthalmia migratoria vom Menschen folgendermaassen angezweifelt: „Auch dieser Fall ist anfechtbar: einmal ist nicht absolut ausgeschlossen, dass wir es mit einer postmortalen Invasion von Mikroorganismen dabei zu thun haben, vor Allem jedoch fehlt ihm deshalb volle Beweiskraft, weil DEUTSCHMANN es unterlassen hat, Züchtungen vorzunehmen." Hiergegen ist nur zu erwidern, dass die stark entzündlichen Veränderungen in der ganzen Sehnervenbahn lebhaft dafür sprechen, dass die gefundenen Mikrobien nicht erst postmortal eingedrungen sind. Dem kritischen Geiste BACH's hätten aber auch Züch-

tungen der gefundenen Mikrobien nicht genügen dürfen; er hätte dann sicher gesagt: „Deutschmann hat nur postmortal eingedrungene Mikroorganismen gezüchtet."

Vollständig von der gesammten Ophthalmologenwelt isolirt, dürfte aber Bach mit dem gelegentlich der Therapie der sympathischen Ophthalmie niedergelegten dogmatischen Ausspruche dastehen: „Absolut sicher wirkt die Enucleation." Sollte Bach denn wirklich nichts von den sympathischen Entzündungen wissen, die noch nach Wochen nach der Enucleation des ersterkrankten Auges auftreten?

Endlich möchte ich nicht verfehlen, darauf aufmerksam zu machen, dass nach der Schmidt-Rimpler'schen von Bach jetzt vertretenen Compromisstheorie, die in Folge des Ciliarnervenreizes im 2. Auge sich einfindenden entzündungserregenden Schädlichkeiten, in erster Linie Bakterien, doch zweifellos dieselbe Ursache hätten, gleichzeitig oder vorher in das sehr gereizte ersterkrankte Auge einzudringen; Bach giebt aber, mich bekämpfend selbst an, dass er in allen (16) wegen ausgebrochener oder drohender sympathischer Entzündung enucleirten Augen bei der bakteriologischen Untersuchung ein negatives Resultat gehabt hat, „obwohl die verschiedensten Nährböden gewählt wurden, darunter auch Glaskörpergewebe, obwohl aerob und anaerob gezüchtet wurde." Am Ende wird sich Bach auch noch zu einer andern von ihm bekämpften Annahme bekehren müssen, und wie „Deutschmann und Schirmer zu der Ansicht hinneigen, dass das Bakterium der sympathischen Ophthalmie auf unsern jetzigen Nährböden nicht wachse." Ich habe bislang nicht den mindesten Grund, von meiner so oft vertheidigten Meinung abzugehen, und behalte mir für eine grössere klinische und experimentelle Arbeit vor, Nachuntersuchern geeigneteres und wirksameres Material zur Bestätigung der Leber'schen Anschauungen und meiner früheren Ausführungen an die Hand zu geben, als dies bislang von mir geschehen konnte.

Unser Büchertisch.

Neue Bücher.

*1. Leçons de clinique ophtalmologique professées à l'Hôtel-Dieu, par Ph. Panas, Prof. de clinique opht. à la faculté de médecine, chirurgien de l'Hôtel-Dieu, membre de l'Académie de médecine. Recueillies et publiées par le Dr. A. Castan (de Beziers). Paris, 1899, Masson & Cie., Ed. 323 S.

Eine angenehme Erinnerung für jeden, dem es vergönnt gewesen, den eigenartigen Vorträgen des Klinikers von Paris zu lauschen; eine werthvolle Belehrung für jeden Fachgenossen. Wir werden auf den interessanten Inhalt dieser Vorträge noch zurückkommen.

2. Des verres periscopiques et de leurs avantages pour les myopes par le Dr. F. Ostwalt, oculiste à Paris. Avec une préface par C. M. Gariel, membre de l'Académie de médecine, prof. à la faculté de méd. et à l'école des ponts et de schaussées. Paris 1899, 84 S. Sehr lesenswerth. Vgl. die Arbeit des Verf.'s im A. f. O. LVI. 3 und das Referat in diesem Heft, S. 121.

3. Die Ophthalmologie (liber de oculo) des Petrus Hispanus (Petrus von Lissabon, später Pabst Johannes XXI, † 1277). Nach Münchener, Florentiner, Pariser, Römer lateinischen Codices zum ersten Male herausgegeben, ins Deutsche übersetzt und erläutert von Dr. med. A. M. Berger, k. bayer. Hofrath. München, 1899, Lehmann, 135 S.

Ein interessanter Beitrag zur Geschichte der Augenheilkunde im Mittelalter, von demselben Verfasser, dem wir auch (zusammen mit Auracher) die Herausgabe der Practica Oculorum des Benevenutus Grapheus verdanken.

*4. Die Verletzungen des Auges. Ein Handbuch für den Praktiker, von Dr. med. E. Praun, Augenarzt in Darmstadt. Wiesbaden, 1899, Bergmann, 530 S.

Auf diese verdienstvolle Arbeit müssen wir noch zurückkommen, da sie eine fühlbare Lücke ausfüllt.

*5. Bericht über die 27. Vers. d. Ophth. G., Heidelberg 1898. Wiesbaden, 1899, Bergmann, 377 S.

*6. Die Diagnose der praktisch wichtigen angeborenen Störungen des Farbensinns von Dr. scient. nat. et med. Willibald A. Nagel, Privatdoc. d. Physiol. in Freiburg i. B. Mit 3 Abbild. im Text. Wiesbaden, 1899, Bergmann, 40 S.

7. Gesichtsfeldschemata nach San.-Rath Dr. H. Nieden. Verlag von J. F. Bergmann in Wiesbaden.

8. Ostwald's Klassiker der exacten Wissenschaften. Sir Isaac Newton's Optik. II. u. III. Band. Leipzig, 1898, Wilhelm Engelmann.

*9. Stereoskop-Bilder für Schielende von Dr. Emil Hegg in Bern. Bern, 1899, Schmid & Franke.

10. Augenärztliche Unterrichtstafeln, herausgegeben von Prof. Dr. H. Magnus. Heft XV. Das kurzsichtige Auge von Dr. J. Herrnheiser, Privatdoc. an der deutschen Univers. in Prag. 8 Tafeln mit Text. Breslau, 1898, J. U. Kern's Verlag.

*11. Die Magnet-Operation in der Augenheilkunde. Nach eignen Erfahrungen dargestellt von Prof. Dr. J. Hirschberg. Zweite, vollständig neu bearbeitete Auflage. Mit 30 Abbildungen im Text. Leipzig, 1899, Verlag von Veit & Comp., 134 S.

*12. Graefe-Saemisch, Handbuch der gesammten Augenheilkunde. Zweite neu bearbeitete Auflage. XII. Band. Gesch. der Augenheilkunde im Alterthum von J. Hirschberg, Prof. in Berlin. Leipzig, 1899, Wilhelm Engelmann, 419 S.

*13. Die Augenheilkunde des Aëtius, griechisch und deutsch, herausgegeben von Prof. Dr. J. Hirschberg. Leipzig, 1899, Veit & Comp.. (Im Druck.)

14. Lehrbuch der Physiologie von Prof. J. Munk in Berlin. 5. Aufl., Berlin, 1899, A. Hirschwald. Enthält ein werthvolles Capitel über physiol. Optik.

Referate, Uebersetzungen, Auszüge.

1) **Graefe-Saemisch, Handbuch der gesammten Augenheilkunde,** herausgegeben von Prof. Dr. Th. Saemisch in Bonn. Zweite neu bearbeitete Auflage. XII. Band. — **Geschichte der Augenheilkunde im Alterthum,** von J. Hirschberg, Prof. in Berlin. (Leipzig, 1899. W. Engelmann.)

Von dem grossen, auf XIV Bände berechneten, von 31 Fachgenossen neu bearbeiteten Handbuch der gesammten Augenheilkunde, das siegreich den Vorrang vor allen ähnlichen Unternehmungen behauptet, ist ein Band fertig geworden, der XII., welcher die Geschichte der Augenheilkunde im Alterthum, also die Grundlegung unsrer Wissenschaft, umfasst. Dass er zuerst erscheint, könnte ja theoretisch begründet werden, hat aber eine rein thatsächliche Ursache, dass nämlich der Verf. seit vielen Jahren, seit seinem Wörterbuch der Augenheilkunde (1887), den grösseren Theil der Vorarbeiten für diese Darstellung im Wesentlichen fertig gestellt, so dass es nur einer neuen Durchsicht der Quellen bedurfte, um die Arbeit zu beenden.

Der Verf. hat sich das Ziel gesetzt, zu zeigen, wie nach seiner Ueberzeugung die Geschichte eines Sonderfachs der Heilkunde zu schreiben sei: sie muss nach den Quellen ein photographisches, getreues Bild der verschiedenen Entwickelungsstufen dem Leser vorführen.

Bei der Darstellung der Augenheilkunde der alten Aegypter stützt er sich auf eigene Anschauung des Landes der Pharaonen und auf seine Studien zum Papyrus Ebers, die er in seinem Buch über Aegypten (Leipzig 1890) veröffentlicht hatte, und widerlegt die Meinung von A. Hirsch, dass die 6 heiligen Heil-Bücher der alten Aegypter nach Galen nur albernes Zeug enthalten hätten, durch den thatsächlichen Nachweis, dass die Heilkunst der alten Aegypter gar nicht unbedeutend gewesen; zahlreiche, zum Theil ganz wirksame Heilmittel sind von den Aegyptern auf die Griechen und Römer übergegangen und bis auf unsre Tage gekommen und noch heute in wirksamer Anwendung. Auch bei der Darstellung der Augenheilkunde der alten Inder kommt dem Verf. eigne Anschauung von Ost-Indien zu Hilfe und die zum Verständniss der indischen Heilkunde nothwendige Kultur-Geschichte von Indien, die er selber in seinem Buch „Um die Erde" (Leipzig 1894) veröffentlicht hatte, sowie die eigne Anschauung des uralten, noch heute in den Händen von Empirikern fortlebenden Star-Stiches der Inder.

Die genauere Untersuchung des Inhalts der alten Sanskrit-Schriften von Suçruta und Charaka zeigt den selbständigen Charakter der altindischen Heilkunde, nicht bloss alte Weisheit, sondern wirkliche Kenntnisse von den wichtigen Augenkrankheiten, die nicht von den Griechen entlehnt sind, Beschreibung der Augen-Eiterung der Neugeborenen, richtiger Lid-Operationen.

Somit kann Verf. das Urtheil von A. Hirsch, dass „die indische Medicin sich nicht über das Niveau einer von theosophisch-philosophischen Speculationen getragenen rohen Empirie erhoben hat," keineswegs unterschreiben.

Neben dem Aberglauben, der allen alten Systemen anhaftet und auch vielen neueren, findet man einen hohen sittlichen Gehalt, scharfe Beobachtung, richtige Behandlungs-Arten und gute Operationen. Wahrscheinlich sind die alten Inder die Erfinder des Star-Stichs, sicher der plastischen Operationen, von denen Griechen und Römer nie etwas Ordentliches verstanden haben und die auch wir erst in diesem Jahrhundert nach indischen

Vorbildern erlernt haben; sicher sind sie auch die Erfinder der Magnet-Operation.

Ueber die Heilkunde und Augenheilkunde der Chinesen und Japaner genügen kurze Bemerkungen, die aber gleichfalls im Lande dieser östlichen Völker von dem Verf. gesammelt sind. Jetzt kommt er zu dem Hauptstück, der Geschichte der Augenheilkunde bei den alten Griechen.

Die Anfänge der Heilkunde bei den alten Griechen, wie bei den andren alten Völkern, waren Beschwörungen. In Pindar's drittem pythischem Gesang finden wir dieselbe Drei-Theilung der Heilkunde (in Beschwörung, Arznei, Schnitt) wie bei den alten Aegyptern und bei den alten Parsen. Zur Vorgeschichte der Augenheilkunde gehören die Wunder-Augenkuren des Asklepios von Epidaurus. Verf. giebt, nach eigner Anschauung, eine Beschreibung der Reste dieses Heiligthums und nach den inschriftlichen Quellen die Geschichte von sieben Augen-Kuren „des Gottes", griechisch und deutsch. (Alle griechischen Citate sind von dem Verf. mit eigner Uebersetzung versehen, auf Wunsch zahlreicher Freunde.) Folgt die Augenheilkunde des Hippocrates, nach den Quellen der hippokratischen Sammlung bearbeitet.

Zuerst Anatomie und Physiologie des Sehorgans bei den Hippokratikern, nebst den Namen für verschiedene Theile.

Stets sind die Namen genau, nach den Quellen, erörtert und namentlich diejenigen, die bis auf unsre Tage sich erhalten haben, wie Ophthalmia, Glaucoma, Nyctalops, Amblyopia, Amaurosis, Myiodesopsia?, Myopia, Presbyopia, Strabismus, Nystagmus, Hippus, Ectropium, Trichiasis. Geschichtlich bedeutsam ist das, was auf längere Zeit, ja bis auf unsre Tage fortwirkt.

Die Beschreibung der Ophthalmie bei den Hippokratikern wird, immer mit Anführung der Beweis-Stellen, dem Leser vorgeführt, die Prognose und Behandlung derselben; ferner die Erkrankungen der Lider und Thränenwerkzeuge, der Hornhaut und Regenbogenhaut, sowie die Glaucosis der Hippokratiker, welche nichts andres ist, als das Hypochyma der späteren Griechen, unser Star. Sehr interessant ist die Darstellung der nervösen Störungen des Sehorgans bei den Hippokratikern, da sie Amblyopie, Amaurose, Halbsehen, Tagblindheit, fliegende Mücken, Flimmern, Schielen und Augenzittern gekannt haben. Sehr wichtig war ihnen die Prognose vom Auge, die Zeichen-Lehre. Weniger bedeutend sind ihre Augen-Operationen, von denen sie nur vier uns überliefert haben, das Schaben der granulären Lider (Ophthalmoxyse, die von den Hippokratikern bis auf unsere Tage herab dargestellt wird,) das Ausschneiden der granulären Bindehaut, die Operation gegen Haarkrankheit und den Schnitt bei Hypopyon.

Nunmehr folgt die Grundlegung der exacten Wissenschaften, welche die Griechen auf ägyptischem Boden, die Alexandriner, geleistet. Zunächst die Optik der alten Griechen, nach den kritischen Ausgaben der vier erhaltenen Schriften. Hier kommen einige neue Ergebnisse zu Tage, z. B. über das sichtbare Minimum, über Messung des Gesichtsfeldes, namentlich über Einfach- und Doppelsehen, nach Ptolemaeus, der Versuche gemacht, die erst H. v. Helmholtz wieder neu angestellt, ohne seinen Vorgänger zu kennen. Aber die Alten hatten kein Verständniss des dioptrischen Auges, sie hatten keine Brillen. Sie waren übrigens nicht farbenblind, besassen aber keine Farben-Theorie.

Noch viel wichtiger als die Optik war die Anatomie der Augen bei den alten Griechen. Diese wird genau nach den Quellen, hauptsächlich Rufus und Galen, erörtert und alle Namen, die sich bis heute erhalten haben, er-

läutert und der Nachweis geführt, dass Galen's Anatomie des Auges bis zum vorigen Jahrhundert ihre unbestrittene Herrschaft ausgeübt hat, ja dass die heutige Nomenclatur der Anatomie des Auges (der anatomischen Gesellschaft) auf der des Galen beruht.

Folgt die Arzneimittellehre der Alten. Zum ersten Male ist Dioscorides für die Geschichte der Augenheilkunde bearbeitet worden. Die schwierige Darstellung der von den Alten verwendeten Augenheilmittel ist vollständig durchgeführt, die wundärztliche Betäubung bei den Alten klargelegt und der Begriff Collyrium aus den Quellen uns näher gebracht.

Nunmehr kann die klinische Darstellung der Augenheilkunde bei den Alten folgen. Zuerst kommt Celsus, der richtig gewürdigt wird, gegenüber der landläufigen Ueberschätzung. Seine Lehre von den Augenkrankheiten (die 30 Augenkrankheiten des Celsus) wird genau, aber abgekürzt überliefert und sein chirurgisches Verdienst hervorgehoben, namentlich die Operation der Haarkrankheit und die Niederlegung des Stars. Der Begriff der Star-Reife den Celsus, wenn auch vielleicht nicht erfunden, so doch zuerst überliefert hat, wird bis auf unsere Tage herab verfolgt und die praktischen Folgen dieser Irr-Lehre gezogen. Dann kommt die Schilderung des ärztlichen Zustandes zur Zeit des Celsus und ein Capitel „Sonderfach und Heilkunde". Hierauf folgt die römische Literatur nach Celsus, Scribonius Largus, Priscianus, Cassius Felix, Marcellus, die bisher noch nicht für die Geschichte unseres Faches nutzbar gemacht wurden, endlich noch Plinius, mit seiner berühmten Squama und mit der künstlichen Mydrasis, sowie Quintus Serenus, als Vertreter der Volks-Augenheilkunde. Die Stempel der römischen Augenärzte werden nach der neuesten Literatur erledigt.

Danach kommt Galen, die grösste und einflussreichste Persönlichkeit des Alterthums nach Hippokrates. Es ist erstaunlich, wie wenig die heutigen Aerzte von Galen wissen. Seine Darstellung der Lähmungen am Sehorgan ist klassisch, trotzdem seine Doctrin dem Krystall die Rolle zuertheilt, wie wir der Netzhaut. Ebenso seine Darstellung von den Ursachen der Sehstörung, von der Behandlung des Hypopyon und der des Hypochyma. Hier räumt der Verf. gründlich auf mit dem, was er „griechische Unwissenheit" nennt und die er mehr bei den Geschichtschreibern findet, als bei den alten Griechen.

„Haben die alten Griechen Star mit Eiter, Hypochyma mit Hypopyon verwechselt? Wahrscheinlich diejenigen, welche keine ordentlichen Kenntnisse in der Heilkunde besassen. Aber niemals diejenigen Schriftsteller über Heilkunde, deren Reste auf uns gekommen sind.

Vor allen nicht Galen, in seinem Meisterwerk über Therapie.

Er bespricht die dreifache Therapie des Hypopyon und vergleicht dabei das specifische Gewicht des letzteren mit dem des Hypochyma, auch die Therapie beider Leiden, die zusammenzustellen ihm nahe liegt, da das eine in der Pupille sitzt, das andere vor und unter der Pupille. Aber dass diese beiden Zustände ineinander übergingen, dass sie verwechselt werden könnten, davon ist nie und nirgends bei griechischen Schriftstellern die Rede."

Die Extraction des Stars bei den Griechen wird erörtert, aber nach den Griechen, nicht — nach den Arabern, die tausend Jahre später lebten und kein Griechisch verstanden.

Hierauf folgt die Lehre von den Sehstörungen bei den Alten, zum Theil aus den nicht-ärztlichen Schriften der Griechen, die Lehre von der Ansteckungsfähigkeit der Augen-Entzündung, die Problemen-Schriften, die antiken Sonderschriften über und zur Augenheilkunde.

Galeni liber de oculis ist eine arabische Compilation aus Galen. Des Alex. Trallianus Augenheilkunde ist nicht von Alexander. Nach Erörterung der spät-hellenistischen und byzantinischen Sammlungen, Lehrbücher und Auszüge (Oribasius, Aëtius, Paullus, Alexander, Leo, Theophanes Nonnus, Joannes Aktuarius) bringt Verf. zum Schluss einen griechischen Kanon der Augenheilkunde, im Urtext und in der deutschen Uebersetzung, nach Paullus, der den letzten Zweifel über die griechische Unwissenheit tilgt und in formaler Beziehung heutigen Lehrbuch-Verfassern als Muster empfohlen wird.

„In den ganzen 2000 Jahren, von den Alexandrinern ab, sind die Entdeckungen und Erfindungen auf dem Gebiete der Augenheilkunde, insbesondere der operativen, ausserordentlich dürftig. Die Neubelebung ging aus von der Erörterung der griechischen Schriften. Und griechisch sind noch in der heutigen Heilkunde die meisten Begriffe und Kunstausdrücke, sogar wenn wir sie übersetzen. Dies rechtfertigt die ausführlichere Behandlung, die wir der Grundlegung unsrer Wissenschaft bei den Griechen haben angedeihen lassen.

Dazu kommt die Schönheit der Darstellung, der unbesiegliche Zauber der Formvollendung. Sogar auf dem späten Paullus und dem ganz späten Joannes ruht noch der letzte Strahl der scheidenden Sonne von Hellas, nicht das erborgte Mondlicht der Araber, nicht der matte zitternde Schimmer der scholastischen Nachtlampe des Mittelalters."

---

2) **Ueber die Verwerthbarkeit der Bindehaut in der praktischen und operativen Augenheilkunde,** von Dr. med. Hermann Kuhnt, Geh. Med.-Rath, ord. Prof. der Augenheilkunde und Director der kgl. Univ.-Augenklinik in Königsberg i. Pr. (Wiesbaden. 1898. Verlag von J. F. Bergmann.)

Inhalt: I. Verwerthung der Bindehaut bei geschwürigen Processen und Defecten.

1. Nicht inficirte Geschwüre.

a) Ulcera perforantia. Keratoplastik mittelst einfach gestielten Lappens; Keratoplastik mittelst doppelt gestielten Lappens; Keratoplastik mittelst stielloser Lappen; Keratoplastik durch combinirte Verwerthung eines gestielten und eines ungestielten Lappens.

b) Ulcera catarrhalia.

2. Inficirte Geschwüre.

II. Verwerthung der Bindehaut zur Beseitigung von Prolapsen, Fisteln, Keratocelen u. s. w.

a) Frische oder erst in Vernarbung begriffene Prolapse. Gleichzeitige Verwerthung zweier Bindehautlappen.

b) Aeltere und alte Irisprolapse.

c) Fistula corneae.

d) Keratocele.

e) Staphyloma corneae incipiens.

III. Verwerthung der Bindehaut bei Verletzungen.

1. Oberflächliche Verwundungen.

2. Einfache penetrirende Verwundungen.

a) Einfache penetrirende Skleralwunden.

b) Einfache penetrirende Cornealwunden.

3. Complicirte penetrirende Verwundungen.

a) Complicirte penetrirende Skleralwunden.

b) Complicirte penetrirende Cornealwunden.

4. Verwerwerthung der Bindehaut bei und nach Operationen.

Historische Uebersicht.

Ganz im Allgemeinen kommen drei Gesichtspunkte für die therapeutische Verwerthung der Bindehaut in Frage. Der erste ist maassgebend für alle Fälle, bei denen, aus welchem Grunde immer, ein Defect in der Hornhaut oder der Lederhaut entstand. Es schwebt uns hierbei der Gedanke vor, zwecks schnellsten Ersatzes des verlorengegangenen, das nahe verwandte Conjunctivalgewebe einzupflanzen, also einen keratoplastischen oder skleroplastischen Eingriff vorzunehmen.

Der zweite Gesichtspunkt beherrscht unser Handeln dann, wenn wir die Bindehaut zum dauernden Schutze einer wenig widerstandsfähigen oder gefährdeten Bulbuspartie verwenden, beispielsweise nach Abtragung eines Irisvorfalls oder einer staphylomatösen Bildung. Der dritte endlich waltet ob, wenn die Conjunctiva nach Traumen oder Operationen als nur zeitweises oder transitorisches Schutzmittel herbeigezogen wird.

Der keratoplastischen Bindehautverwerthung hat in jedem Falle eine möglichst ideale Reinigung des Geschwürsgrundes und Randes vorauszugehen. Ist die Geschwürstelle für die Aufnahme des Bindehautlappens hergerichtet worden, dann schreiten wir zur Formung und Lösung des letzteren selbst. Je nach der peripheren oder centralen Lage des Geschwürs werden wir zu erwägen haben, ob wir einen einfach- oder doppeltgestielten Lappen wählen sollen; die Beschaffenheit der Ränder und der Bindehaut im Allgemeinen, sowie die Tiefe des geschwürigen Zerfalls muss weiterhin entscheiden, ob einem gestielten oder stiellosen Lappen der Vorzug zu geben sei. Für die technische Ausführung der Lappenformung ist zunächst zu beachten, dass möglichst nur Bindehaut ohne viel anhaftendes subconjunctivales Gewebe losgelöst wird.

Verf. sieht in der keratoplastischen Bindehautverwerthung das zur Zeit mächtigste und sicherst wirkende Mittel, wenn wir der Aufgabe gegenübergestellt werden, umfangreiche und tiefe, einfache, perforirende oder marginale Geschwüre zu heilen. Auch beim Ulcus serpens sahen wir aus der keratoplastischen Bindehautverwendung eine wesentlich schnellere Heilung und bessere Narbenbildung erwachsen, desgleichen bei Staphylokokken-Geschwüren und beim eigentlichen Abscessus corneae.

Seit dem Jahre 1884 hat Verf. in der Jenenser und Königsberger Klinik die Keratoplastik in der beschriebenen Weise geübt:

109 Mal bei tiefen, umfangreichen Ulcera simplicia, 67 Mal bei Ulcera perforantia, 43 Mal bei marginalen Geschwüren, 7 Mal bei Geschwüren auf der Basis schwerer, scrophulöser Hornhautentzündung, 12 Mal bei Staphylokokken- und Streptokokken-Geschwüren, 5 Mal bei Abscessus corneae verus, 237 Mal bei Ulcus serpens.

Durch ausführliche Mittheilung von Krankengeschichten wird der Werth der keratoplastischen Bindehautverwendung vor Augen geführt.

Nach seiner Methode behandelte Verf. im Laufe der Jahre 314 Verletzungen. Von diesen entfielen auf die Kategorie der oberflächlichen Verwundungen 33, auf die der einfachen penetrirenden 68 (sklerale 19, corneale 49); auf die der complicirten penetrirenden Verwundungen 213 (sklerale 55, corneale 121, sklero-corneale 37).

Prophylaktisch glaubt Verf. die Bindehaut dadurch zu verwerthen, dass er die cornealen Schnitte provisorisch mit einem conjunctivalen Lappen deckt,

hierdurch ihre beste Lagerung und solide Verklebung, also eine sichere und schnellste definitive Heilung ermöglicht.

Die therapeutische Verwerthung der Bindehaut nach Star-Operationen nahm Verf. in Anspruch:

1. wenn sich der definitive Wundschluss zu sehr verzögerte,
2. wenn aus irgend einem Grunde Prolapse auftraten,
3. wenn eine Infection des Lappens mit ihren Folgen deutlich geworden war.

Stiel.

Journal-Uebersicht.

v. Graefe's Archiv f. Ophthalmologie. XLVI. 3.

1) **Ueber periskopische Gläser**, von Dr. F. Ostwalt in Paris.

Wollen wir im Einzelfalle die für die Rundsicht günstigsten Verhältnisse schaffen, so dürfen wir bei periskopischen Gläsern die Wahl des Meniskus nicht dem Optiker überlassen, sondern müssen eine bestimmte Form vorschreiben. Verf. untersuchte die Brechungsverhältnisse bei schiefem Einfall der Lichtstrahlen auf periphere Punkte der verschiedenen Menisken und gelangte auf diesem Wege zur Aufstellung eines Schemas, welches für jedes Convexglas die günstigste Combination graphisch darstellt. Beispiele: — 10,0 D und — 15,0 D werden am besten planconcav hergestellt, — 3,0 D durch — 5,8 und + 2,8. Eine stärker gewölbte Fläche, als die, welche + 2,8 D entspricht, ist nie erforderlich, die Gläser werden daher nicht zu schwer und nicht zu theuer.

Entgegen den bisherigen Anschauungen weist Verf. nach, dass für Convexgläser die Meniskenform nicht vortheilhaft ist.

Da die brauchbarsten periskopischen Gläser nicht stark durchgebogen sind, so wird das Sehen in der Primärstellung durch sphärische Aberration nicht beeinträchtigt.

---

2) **Beiträge zur Physiologie und Pathologie der Linse**, von Dr. L. Heine, Privatdocent und I. Assist. der Univers.-Augenklinik in Marburg.

Directer Nachweis, dass nach Durchschneidung der Zonula die Refraction der Linse zunimmt. In allen Fällen zeigte die skiaskopische Untersuchung, dass in der Leiche die Refraction keine Aenderung erfährt. Die Cornea ist bei sorgsamem Lidschluss bis 12 Stunden p. m. für die Beobachtung genügend durchsichtig.

Nach Abtragung der Cornea und Iris wurde der Radius der Vorderfläche der Linse mit dem Helmholtz'schen Ophthalmometer vor und nach Durchschneidung der Zonula bestimmt. Er beträgt vor der Durchschneidung 13—14, nach derselben 8—10 mm. Die Werthe entsprechen den Helmholtz'schen Zahlen für die nicht accommodirte und für die accommodirte Linse.

Mit Hülfe des Abbé'schen Refractometers fand Verf., dass die accommodirte Linse einen etwas höheren Brechungsindex besitzt, als die nicht accommodirte, und dass cataractöse Linsen meistens erhöhten Index besitzen. Die bei beginnender Cataract häufiger beobachtete Myopie ist durch Erhöhung des Index bedingt. Es gilt dies nicht besonders für Cataracta diabetica. Bei Diabetes scheint nur trotz Kernsklerose die Linse oft lange Zeit durchsichtig zu bleiben, so dass die Myopie in die Erscheinung tritt.

---

3) **Die colloïde Degeneration der Cornea.** Ein Beitrag zur Kenntniss der Entstehung des Colloïds aus epithelialen Elementen, von Dr. Elia Baquis, Privatdocent an der ophthalm. Klinik in Florenz, Augenarzt in Livorno.

Von der sehr umfangreichen, mit anatomischen Einzelheiten reich ausgestatteten Arbeit seien hier nur die Resultate kurz wiedergegeben. Jene glänzende, gelbe Substanz, welche hin und wieder in der Hornhaut beobachtet und als Colloïd angesprochen wurde, scheint einerseits aus Zellen, andererseits aus einem den Gefässen entstammenden Exsudate hervorgehen zu können. Man sieht Colloïdtröpfchen in noch lebenden Epithelzellen, man beobachtet ferner, dass abgestorbene Epithelzellen und fixe Hornhautzellen der colloïden Degeneration verfallen, und endlich, dass die rothen und weissen Blutkörperchen in toto colloïd entarten. Das Exsudat gerinnt zunächst in den Intercellularräumen und geht dann die Degeneration ein. Vielkernige, den Riesenzellen ähnliche Epithelzellen, welche Verf. beobachtete, sind auch bei anderen Processen gefunden worden und daher für die Colloïddegeneration nicht charakteristisch. Während bei bindegewebigen Riesenzellen die Kerne im Allgemeinen an der Peripherie liegen, lagen hier im scharf begrenzten Protoplasma zahlreiche ventrale Kerne, welche sich ausschliesslich durch directe Theilung vermehrten, — keine Karyokinese.

---

4) **Weitere Bemerkungen zur Mikropiefrage,** von Dr. Moritz Sachs, Assist. an der Augenklinik des Herrn Prof. Fuchs in Wien.

Polemik gegen Koster. Die Donders-Koster'sche Erklärung der Mikropie geht von der irrthümlichen Annahme eines Muskelgefühls, bezw. einer Innervationsempfindung aus. Beide Empfindungen sind „erfunden, aber niemals empfunden worden". Innervationsempfindungen, bewusste oder unbewusste, sind überflüssig; die Localisation des Gesehenen ist eine unerlässliche Voraussetzung der Innervation, wird aber nicht durch die Innervationsempfindung vermittelt.

Verf. geht von der Thatsache aus, dass fixirte Gegenstände in verschiedener Entfernung trotz der wechselnden Grösse der Netzhautbilder ihre scheinbare Grösse nicht ändern, und schliesst daraus, dass neben der mechanischen eine gewissermaassen psychische Einstellung stattfindet, welche die Grösse der gesehenen Gegenstände bestimmt. Wenn Koster darauf hinweist, dass er einen Hund in 1 m und ein 10 Mal grösseres Pferd in 10 m Abstand verschieden gross sieht, so steht er unter dem Zwange der Erfahrung, welche ihn die verschiedene Grösse der beiden Objecte gelehrt hat. Durch ein einfaches Experiment mit zwei verschieden grossen Cartonquadraten, von denen das kleinere bei einer gewissen Annäherung an's Auge ebenso gross erscheint, wie das entferntere grössere, lässt sich nachweisen, dass wir zwei Gegenstände von verschiedener Grösse in der That in scheinbar gleicher Grösse zu sehen im Stande sind.

---

5) **Anatomische Untersuchung eines Falles von phlyctaenulärer Keratoconjunctivitis,** von Dr. E. Hertel, Privatdoc. und I. Assistent der Jenaer Augenklinik.

In den oberflächlichen Schichten der Conjunctiva und Cornea fanden sich kleine rundliche Leukocyten-Haufen, welche durch ihr Wachsthum die Epithelien vor sich her drängten und nach Zerstörung derselben als Rundzelleninfiltrate an der Oberfläche lagen. Zunächst leicht prominent, bildeten sie später noch

Nekrose der oberflächlichen Lagen eine mehr oder minder tiefe Delle. Lebhafte Betheiligung der Gefässe war überall zu sehen. Das Hornhautgewebe zeigte kaum Veränderung. Verf. konnte niemals beobachten, dass in den Nervenkanälchen der Bowman'schen Membran Rundzellen vorhanden waren.

---

6) **Ein Beitrag zur Kenntniss isolirter äusserer Augenmuskellähmungen,** von Dr. E. Hertel in Jena.

1. 63jähr. Mann erlitt einen Schlaganfall, welcher Hemiplegie sinistra verursachte. Nach 5 Monaten war diese Lähmung bis auf geringe Schwäche der Extremitäten geheilt, doch bestand das sogleich bemerkte Doppelsehen, wenn auch vermindert, fort. S = 1 beiderseits. Typische Parese des obliq. infer. sin., welche später ganz heilte. Die Hemiplegie sin. setzt eine rechtsseitige Hirnblutung voraus. Die Annahme einer Blutung in dem rechten Oculomotoriuskern entspricht den Angaben Bernheimer's, nach welchen der obliq. inf. wesentlich von gekreuzten Fasern versorgt wird. Der obliq. inf. dext. war ganz intact.

2. Isolirte Lähmung des rect. sup. sin. nach Trauma: Fall auf's Eis, Narbe in den Brauen, also periphere Lähmung. Obwohl dieselbe schon lange bestand, hatte sich keine Secundärcontractur des Antagonisten ausgebildet.

3. Isolirte Lähmung des rect. inf. dext. nach perforirender Wunde des unteren Lides. Erhebliche Secundärcontractur des rect. sup. hatte sich vermuthlich deshalb frühzeitig entwickelt, weil die störenden Doppelbilder sofort zur Exclusion eines Auges Veranlassung gegeben hatten, was in Beobachtung 2 nicht der Fall war.

---

7) **Ueber einen Fall von Fremdkörperverletzung durch Zink, nebst pathologisch-anatomischen Untersuchungen über die Wirkung des Zinks im Glaskörper des Kaninchenauges,** von Dr. Vollert, ehem. Assist. der Univers.-Augenklinik in Heidelberg.

Einem Arbeiter drang eine Zinkspange 2 mm oberhalb des oberen Hornhautrandes ins Auge. Sie wurde extrahirt, doch war, wie die weitere Beobachtung zeigte, ein Stückchen Zink abgebrochen und in den Bulbus gelangt. Anfangs trat Trübung des Glaskörpers und Iritis auf, doch gingen die Reizerscheinungen rasch zurück, so dass Pat. 8 Wochen nach der Verletzung wieder arbeiten konnte. Ein Jahr später nach Correction von M $\frown$ as. m. S = $^5/_9$ bis $^5/_6$. Gesichtsfeld frei. Glaskörper klar bis auf eine schwarze, strangförmige Figur an der Stelle, wo früher der glänzende Fremdkörper sichtbar war. Nach reichlich 2 Jahren Gefühl von Schwere, angeblich welchselnde Sehschärfe. Aeusserlich nichts, 2 feine Synech. post., im Glaskörper nur einzelne bewegliche Trübungen und ein kleines glitzerndes Plättchen, welches an einem Faden befestigt ist; Bindegewebsbildung an den Gefässen der Papille. S = $^1/_2$.

Verf. studirte an Kaninchenaugen die nach Einführung von sterilen Zinkstückchen und Zinkstaub auftretenden Veränderungen. Geringe Verunreinigungen des im Handel vorkommenden Zinks mit Eisen, Cadmium und arseniger Säure sind ohne Bedeutung und ändern die Versuchsergebnisse nicht. Regelmässig bildet sich um den Fremdkörper ein entzündliches Exsudat, es folgt Verdichtung des Glaskörpergewebes, Retinitis, manchmal Netzhaut-Ablösung, stets schliesslich Atrophie aller Netzhautschichten. Steckt der Fremdkörper in der Sklera, so ist die Reaction geringer, als wenn er im Glaskörper liegt.

Die zarte Kaninchenretina ist zwar weniger widerstandsfähig als die menschliche, doch muss es nach den Versuchen fraglich erscheinen, ob der be-

schriebene Fall sich dauernd so günstig verhalten wird, wie bisher. Jedenfalls ist längere Beobachtung geboten.

---

8) **Ueber den Nachweis von Kupfer in den Geweben des Auges nach Verweilen von Kupfersplittern im Innern desselben,** von Dr. R. Schmidt, Assist. an der Univers.-Augenklinik in Heidelberg.

Im Gegensatz zum Eisen, welches schliesslich als unlösliche Verbindung im Gewebe liegen bleibt und daher lange Zeit nachweisbar ist, scheint das Kupfer schwer in unlösliche Verbindungen übergeführt zu werden. Bekannt ist, dass intraoculare Kupferstückchen von den Augenflüssigkeiten vollständig aufgelöst werden können (Leber).

Der Nachweis von Kupfer in den Geweben des Auges ist schon früheren Forschern gelungen, doch kennt man die Art der entstehenden chemischen Verbindung noch nicht. Auch Verf. erhielt in einem Falle von Zündhütchenverletzung deutliche Kupferreaction und zwar um so deutlicher, je näher die betreffende Stelle dem Fremdkörper lag.

Das gelöste Kupfer wird aus dem Auge ausgeschieden. In Folge dessen ist der Kupfergehalt der Gewebe stets gering, und er verschwindet ganz, wenn etwa der kupferne Fremdkörper aus dem Auge entfernt wird. Wenn in einem zweiten Falle des Verf.'s die chemischen Versuche ein negatives Resultat ergaben, so liegt das vielleicht daran, dass die Menge des gelösten Kupfers vollständig ausgeschieden werden konnte, so dass nichts zurückblieb.

Selbst in Celloidinschnitten kann eine Abgabe von Kupfer an die umgebende Flüssigkeit stattfinden. Als Verf. 5 Wochen nach der ersten Untersuchung, welche Kupferreaction der Schnitte ergab, andere demselben Bulbus entstammende Schnitte prüfte, konnte selbst in Partieen aus der nächsten Umgebung des Fremdkörpers nicht die geringste Reaction festgsstellt werden. Die Prüfung der Kupferreaction muss demnach mit Vorsicht und möglichst frühzeitig angestellt werden.

---

9) **Zur Mechanik der Sklera,** von Dr. G. Ischreyt in Riga.

In der Sklera sieht man in horizontalen Meridionalschnitten neben den längsgetroffenen meridionalen quergetroffene Fasern. Die Querschnitte brauchen nicht äquatorialen, sondern können auch solchen Fasern angehören, welche spitzwinkelig zu den Meridionalfasern, also schräg in der Bulbuskapsel verlaufen. Meridionale Fasern finden sich überall und bilden die Hauptmasse der Sklera. Querschnitte sind am Aequator nur spärlich, dagegen am vorderen Abschnitt und am hinteren Pol zahlreicher vorhanden. Die vorne und hinten sichtbare Verdickung der Sklera beruht vorne zum Theil auf Verschmelzung mit den Sehnen der geraden Augenmuskeln, hinten ausschliesslich auf den quergetroffenen Fasern. Rein äquatoriale Fasern kommen vielleicht vorne, in der hinteren Calotte schwerlich vor. Uebrigens unterliegt die Anordnung der Fasern individuellen Schwankungen. Dass die Sklera zahlreiche elastische Fasern besitzt, steht fest.

Die Elasticität der Sklera wurde an Rinds- und Schweinsaugen durch Belastung ausgeschnittener Streifen ermittelt. Die Versuche ergaben, dass bei schwacher Belastung die hinteren Streifen sich trotz stärkerer Dicke mehr ausdehnen als die vorderen, während bei höherer Belastung das umgekehrte Verhältniss eintritt. Höhere Belastung bewirkt in beiden Fällen einen relativ geringeren Längenzuwachs, als schwache. Aequatoriale Streifen der vorderen Hälfte sind dehnbarer, als meridionale.

Verf. vermuthet, dass der hinteren Calotte, vermöge ihrer Dehnbarkeit, die Aufgabe zufällt, Volumsschwankungen des Bulbus zu compensiren. Besonders Papille und Macula erhalten dadurch Schutz gegen Erhöhungen des Binnendrucks. Vielleicht spielt Rigidität des hinteren Skleralabschnitts eine Rolle in der Aetiologie des Glaukoms.

Bei Atrophie bulbi schrumpft die hintere Calotte besonders stark.. (Messungen des Abstandes der Vortex-Emissarien vom Opticus und Limbus corneae.) Diese ungleichmässige Schrumpfung hat zur Folge, dass die Emissarien weiter bleiben, als bei genau concentrischer Schrumpfung der Fall sein würde. Scheer.

Vermischtes.

1) Alfred Graefe.

Wenn die neue Aera der Augenheilkunde an einen Namen geknüpft werden soll, so ist es der von Albrecht von Graefe. Fragen wir nach seinem grössten Schüler und Mitarbeiter, so ist es sein Vetter Alfred Graefe. Am 23. November 1830 zu Martinskirchen bei Mühlberg a. d. Elbe geboren, legte er auf den Universitäten zu Halle, Heidelberg, Würzburg, Leipzig und Prag einen tüchtigen Grund für seine Kenntnisse in der Heilkunde, um dann, nachdem er in Halle 1854 mit der Dissertation De canaliculorum lacrymalium natura den Doctor-Grad erworben, bei seinem Vetter Albrecht v. Graefe in Berlin, als Assistenzarzt desselben, in der Augenheilkunde sich zu vervollkommnen. Aber er besuchte auch die neue französische Schule der Augenheilkunde, welche der Deutsche Sichel zu Paris begründet hatte, und arbeitete bei diesem und bei dessen geistreichem Schüler Desmarres. 1858 habilitirte er sich in Halle als Privat-Docent für Augenheilkunde, einer der ersten in Nord-Deutschland, und begründete sofort eine Privat-Klinik für Augenkranke, welche ebenso segensreich für die Heilung der Augenleidenden, wie für die Förderung des klinischen Unterrichts sich gestaltete. Im Jahre 1864 wurde A. Graefe zum ausserordentlichen Professor ernannt und mit der Leitung der neu errichteten Universitäts-Augenklinik betraut; 1873, als in Preussen, Dank den Bemühungen Jacobson's, der Universitäts-Unterricht in der Augenheilkunde neu gestaltet worden, wurde er ordentlicher Professor und später Geh. Med.-Rath. So wirkte er als hervorragender Universitäts-Lehrer in Halle, und schuf eine blühende Schule der Augenheilkunde, als deren Vertreter ich nur Schreiber, Bunge und Braunschweig nennen will, bis im Jahre 1892 zunehmende Kränklichkeit ihn zwang, zunächst die Leitung der Univ.-Augenklinik niederzulegen, darauf auch der Privat-Praxis zu entsagen und nach dem schönen Musen-Sitz Weimar sich zurückzuziehen, wo er wissenschaftlich noch thätig blieb bis zu seinem Tode.

Alfred Graefe war einer der bedeutendsten Augenärzte und glücklichsten Operateure der Neuzeit. Tausenden hat er die Sehkraft erhalten oder wiedergegeben. Er genoss das Vertrauen der höchsten Kreise, die Hochachtung des gesammten Bürgerstandes, die Liebe der Aermsten und Elendsten, da er allen mit gleicher Menschenfreundlichkeit, Sorgfalt und Aufopferung diente und mit der höchsten Kunst. Dabei war er ein liebenswürdiger College und eine durch und durch künstlerische Natur, von bedeutender Erscheinung und gewinnendem Wesen. Hervorragend sind seine wissenschaftlichen Leistungen. Sie sichern ihm ein bleibendes Andenken in der Geschichte unsrer Wissenschaft.

Seine erste grössere Schrift „Klinische Analyse der Motilitäts-

Störungen des Auges“ (Berlin 1858) eröffnete der ärztlichen Welt ein neues Gebiet der exacten Augenheilkunde. Diesem wichtigen Gebiet ist er treu geblieben bis zum Tode. In dem grossen Handbuch der Augenheilkunde, das er von 1874 an gemeinsam mit Th. Saemisch herausgab, hat er selbst die Bewegungs-Störungen des Auges bearbeitet. 1897 veröffentlichte er eine geistreiche Sonderschrift über das Sehen der Schielenden. (Vgl. Centralbl. f. A. 1897, S. 19). Als eine Neu-Bearbeitung des ebengenannten Handbuchs nach 25 Jahren nothwendig geworden, hat er wiederum die Motilitätsstörungen übernommen; schon sind drei Lieferungen (15 Bogen) erschienen, die letzte am 13. December 1898. Wir wissen, dass die Handschrift fertig vorliegt: so wird dies letzte Werk sein schönstes Denkmal sein; schöner, als das Denkmal in Erz, das dem bedeutenden Manne wohl bald in Halle wird errichtet werden. Von sonstigen Arbeiten seien die folgenden erwähnt.

A. Arch. für Ophth. 1. V, 1. Ueber Hemeralopie. 2. V, 1. Die Stellung der Sehachsen bei Erregung nicht identischer Netzhautpunkte. 3. V, 2. Ueber pendelnde Bewegungen der Augen nach Schiel-Operationen. 4. VII, 2. Die Lage der Doppelbilder bei Trochlearis-Paralyse. 5. VII, 2. Excavation der Sehnerven bei Myopie. 6. VIII, 1. Ueber Ischaemia retinae. 7. VIII, 1. Verlauf und Heilung einer Thränendrüsen-Fistel. 8. VIII, 1. Fall von Iritis gummosa. 9. IX, 3. Zur Iridodesis. 10. XI, 1. Ueber die Membrana pupillaris perseverens. 11. XI, 2. Ueber das Binocular-Sehen bei Schielenden. 12. XVI, 1. Klinische Mitth. über Blepharospasmus. 13. XVI, 1. Scheinbare Perversion des Gesetz über concomit. Ablenkungen bei Anisometropie.

Seine wichtigsten weiteren Forschungen betreffen Wund-Behandlung bei Star-Operation (er hat zuerst 400 aufeinander folgende Extractionen ohne Verlust zu Stande gebracht), und Cysticercus-Operation, aus hinterem Lederhaut-Schnitt, sowie die Exstirpation des Thränensacks.

(13a. XXIII, 1. Scleralpunction bei Netzhaut-Ablösung.) 14. XXIV, 1. Ueber die Entbindung von Cysticercen aus den tieferen und tiefsten Theilen des Bulbus mittels meridionalen Scleralschnittes. 15. XXIV, 1. Die antiseptische Wundbehandlung bei Cataract-Extraction. 16. XXIV, 3. Weitere Bemerkungen über die Extraction von Cysticercen. 17. XXVIII, 1. Epikritische Bemerkungen über Cysticercus-Operationen und Beschreibung eines Localisirungs-Ophthalmoskops. 18. XXX, 4. Wundbehandlung bei Augen-Operationen mit besonderer Berücksichtigung der Star-Extraction. Operation unreifer Stare. 19. XXXIII, 3. Die Indicationsstellung bei operativer Behandlung der paralytisch bedingten Deviationen eines Auges. 20. XXXIV, 3. Ein Wort für Beibehaltung der Iridectomie bei der Extraction harter Cataracten. 21. XXXV, 1. Ueber die Einstellung der Augen bei Unterbrechung des binocularen Sehens. 22. XXXV, 3. Fortgesetzter Bericht über die mittels antiseptischer Wundbehandlung erzielten Erfolge der Star-Operation. 23. XXXV, 4. Noch einmal die Convergenzfactoren. 24. XXXVII, 1. Ueber Fusionsbewegungen der Augen beim Prismaversuche. 25. XL, 5. Accommodation und Convergenz. 26. XLI, 3. Die neuropathische Natur des Nystagmus.

B. Klin. Monatsbl. f. A. 1. I. Zur Kasuistik des amaurot. Katzenauges. 2. V. Simulation einseitiger Amaurose. 3. VI. Behandl. d. Thränenschlauchleiden. 4. VII. Intraocul. Tumoren. 5. X. Ueber Behandl. der Ulc. serp. 6. XI. Antisept. Behandl. d. Conjunct. diphth. 7. XVI. Ueber congenitalen harten Kernstar. 8. XX. Prismen-Versuch bei Simulation der Amaurose. 9. XX u. XXI. Extr. zweier Cysticercen aus einem Auge. 10. XXI. Haben

wir durch Einführung der Rechnung mit Dioptrien etwas gewonnen? 11. XXI. Localisirungs-Ophthalmoskop. 12. XXIII. Exenteratio bulbi.

C. Centralblatt für Augenheilk. 1. VIII, S. 378. Enucleation oder Exenterat. bulbi. (57. Naturforscher-V.). 2. XVI, S. 352. Torticollis u. Augenmuskel-Lähmung. 3. XVI, S. 362. Ueber das Vorkommen von Cysticercen im Auge und deren operative Behandlung.

D. 1. Ein Wort zur Erinnerung an A. v. Graefe, Halle 1870. 2. Ueber kaustische Behandlung, bes. d. Blennorrh. neon. Volkmann's Sammlung klin. Vortr. Vgl. Centralbl. f. A. 1881, S. 146. 3. Ein Beitr zur Kenntniss des Pyoktanin. Fortschr. d. Med. 1890, Nr. 11 u. 12. Vgl. Centralbl. f. A. 1890, S. 177. 4. Zur Wundbehandlung der Cataract-Extr. Deutsche med. W. 1891, Nr. 43. Vgl. Centralbl. f. A. 1892, S. 61. H.

2) Karlsruhe, 4. März 1899.

... In den letzten Tagen hatte ich, was Sie vielleicht interessiren wird, wieder Gelegenheit einen jungen Menschen nach Jahresfrist zu untersuchen, dem ich April 1898 einen 0,354 mgr schweren, in der Nähe des Opticus fest eingekeilten Eisensplitter mit Ihrem Magneten nach Ihrer Vorschrift extrahirte. Man sieht an der betr. Stelle eine scharf begrenzte Narbe. Papille und Macula sind frei. S = vollkommen normal! ... Dr. Gelpke.

3) New York, 9. Januar 1899.

.... Ich finde in der December-Nummer Ihres Centralblattes unter „Klin. Beobachtungen" den Bericht über einen „muthmaasslichen Fall von angeborener Trichiasis". — Ich habe nun jüngsthin in einer Familie 3 derartige Fälle beobachtet, welcher Umstand das Angeborensein dieser Anomalie aus dem Bereiche der Muthmaasslichkeit herausrückt. — Ich habe die Patienten in der ophth. Section der Acad. of Medicine vorgestellt und es dürfte später in Knapp's Arch. ein kurzer Bericht als Berichterstattung aus Vereinen u. s. w. davon erscheinen. — Vielleicht interessirt es Ihre Leser an derselben Stelle „Klin. Beobachtungen" oder einer anderen meinen Fall zu lesen, der ja im Hinblick auf Ischreyt's Fall an Interesse gewinnt. Ich sende Ihnen daher die Sache in etwas veränderter Darstellung, damit Sie, wenn es Ihnen beliebt, davon Gebrauch machen können. Ich habe die Literatur genau auf Missbildungen hin durchsucht und es ist mir nichts dergleichen untergekommen.

.... Dr. Carl Koller.

Einige Wochen nach der Vorstellung meines Falles wurde in Chicago in irgend einer ophth. Ges. auch eine derartige Familien-Anomalie vorgeführt.

4) Im Januar-Hefte des Centralbl. f. pr. Augenheilk. ist eine Mittheilung über Protargol-Anwendung in der Augenheilkunde von Dr. A. Messner in Klagenfurt erschienen. — Die erzielten und von ihm berichteten Resultate stimmen im Allgemeinen mit den von mir in einer Zeitperiode von mehr als 10 Monaten erzielten überein: doch scheint es mir nicht nutzlos, hier einige Bemerkungen hinzuzufügen.

Die schönsten Erfolge giebt zwar Protargol bei der Behandlung der acuten und chronischen Thränensack-Eiterungen; nur aber in den Fällen, wo kein krankhafter Knochenprocess vorhanden ist; in diesem Falle giebt das Mittel keinen guten Erfolg, wenigstens würde dies aus Bossalino's[1] und meinen[2] Erfahrungen folgen.

---

[1] *Dr. D. Bossalino.* Il protargolo in oftalmologia e suo valore terapeutico. (*Giornale della R. Accad. di Medic. di Torino*, Nr. 3, 1898 marzo.)

[2] *Dr. A. R. Chiappella.* Dell' uso del Protargolo in oftalmologia. (*Bollettino di Oculistica*, anno XIX, Nr. 11.)

Die Behandlung des Trachoms mittelst Protargols giebt gute Erfolge nur bei frischen Fällen mit reichlicher Absonderung; in den älteren, mit geringer Absonderung, hat es mir nie bessere Resultate geliefert, als die anderen angewendeten Mitteln; in mehreren Fällen zeigte es sich ganz unwirksam, in einzelnen sogar ungünstig. Auch in manchen frischen Fällen, aber nach einer erheblichen und ziemlich raschen Besserung, scheint die Wirksamkeit dieses Mittels abzunehmen.

Im Gegensatz zu Messner's Erfahrungen kann ich behaupten, dass Protargol mir gute Dienste bei der Behandlung mehrerer Fälle von eitriger Hornhautentzündung erwiesen hat, während ich es in 10—20% Lösung anwandte, sowohl für Einspritzungen in den Thränensack, wie für Einträufelungen im Conjunctivalsack. In andren schwereren Fällen jedoch hat es sich mir fast oder ganz unwirksam gezeigt.

Schliesslich will ich die Aufmerksamkeit der Herren Collegen darauf lenken, dass auch Protargol, wie Arg. nitr., die Argyrose verursacht, wie es Prof. Simi[1] und ich[2] beobachteten. Dieselbe ist vielleicht weniger markirt, als die durch Arg. nitr. erzeugte, ist aber nicht weniger häufig. In einem von mir beobachteten Falle entstand die Argyrose nach zweimal täglicher Anwendung einer 5% Lösung während $1^1/_2$ Monat.

Die von mir gewöhnlich angewendeten Lösungen sind 1—5—10%, selten eine 20%.

Dr. A. R. Chiapella.

Bibliographie.

Das Vererbungsgesetz der Hämophilie bei der Nachtblindheit, von Dr. E. Ammann, Augenarzt in Winterthur. (Correspondenzbl. für Schweizer Aerzte. 1898. S. 623.) Die Bluterfamilie von Tenna im Canton Graubünden ist dadurch berühmt geworden, dass ihr Stammbaum zum ersten Mal das bis dahin nur theilweise bekannte Vererbungsgesetz der Hämophilie klarlegte. Dieses Gesetz beruht darin, dass nur Männer von der Krankheit befallen werden, die Frauen aber die Conductoren oder Ueberträger in einer Familie darstellen, ohne selbst daran zu leiden. Die Bluter können sowohl von Schwestern, wie von Töchtern eines Bluters abstammen, nie aber von einem solchen direct und auch nie (oder nur ganz ausnahmsweise) von Söhnen eines Bluters. Auch ist es nicht nothwendig, dass alle männlichen Nachkommen einer Bluterfamilie wieder Bluter sein müssen. Das nämliche Gesetz wurde für die Farbenblindheit bewiesen, von welcher jedoch auch Kinder ganz normaler Familien befallen werden können. Verf. stiess nun zufällig im Jahre 1898 auf eine Hemeralopenfamilie, bei welcher sich ganz das gleiche Vererbungsgesetz für Hemeralopie bis in das Jahr 1750 zurückverfolgen lässt. Sämmtliche Nachtblinde dieser Familie sind auch hochgradig myop, diejenigen, welche nicht nachtblind sind, haben normale Refraction. Ein Nachkomme im 6. Glied ist so nachtblind, dass er Abends kaum wagt auf die Strasse zu gehen.

Emmert.

---

[1] Privatdoc. Dr. A. Simi. Protargol. (Bollett. d'Ocul. anno XIX, Nr. 8.)

[2] Dr. A. R. Chiappella. Nouvamente del protargolo in terapie oculare. (Bollett. d'Oculist., anno XIX, Nr. 12—13.)

Um Einsendung von Separatabdrücken wird gebeten.

Verlag von Veit & Comp. in Leipzig. — Druck von Metzger & Wittig in Leipzig.

Centralblatt

für praktische

AUGENHEILKUNDE.

Herausgegeben von

Prof. Dr. J. Hirschberg, Geh. Med.-Rath, in Berlin.

Unter ständiger Mitwirkung der Herren Dr. Ancke in München, Dr. Bergen in Paris, Prof. Dr. Birnbacher in Graz, Dr. Brailey in London, Prof. Dr. H. Cohn in Breslau, Doc. Dr. Cl. du Bois-Reymond in Berlin, Dr. Dahrenstaedt in Herford, Doc. Dr. E. Emmert in Bern, Prof. C. Gallenga in Parma, Dr. Ginsberg in Berlin, Prof. Dr. Goldzieher in Budapest, Dr. Gordon Norrie in Kopenhagen, Prof. Dr. Horstmann in Berlin, Dr. Issigonis in Smyrna, Prof. H. Knapp in New York, Prof. Dr. Krückow in Moskau, Dr. Kuthe in Berlin, Dr. Landau in Coblenz, Prof. Dr. Magnus in Breslau, Surg. Capt. F. P. Maynard in Calcutta, Dr. Michaelsen in Görlitz, Dr. van Millingen in Constantinopel, Dr. Moll in Berlin, Prof. Dr. J. Munk in Berlin, Dr. Neuburger in Nürnberg, Dr. Peltesohn in Hamburg, Dr. Pergens in Brüssel, Prof. Peschel in Frankfurt a. M., Dr. Purtscher in Klagenfurt, Dr. M. Reich in Petersburg, Med.-Rath Dr. Scheer in Oldenburg, Prof. Dr. Schenk: in Prag, Prof. Dr. Schwarz in Leipzig, Dr. Spiro in Berlin, Dr. Stiel in Köln.

Monatlich ein Heft. Preis des Jahrganges 12 Mark. Zu beziehen durch alle Buchhandlungen des In- und Auslandes und die Postanstalten des Deutschen Reiches.

Mai. **Dreiundzwanzigster Jahrgang.** **1899.**

Inhalt: **Original-Mittheilungen.** I. Ueber die Anwendung des Protargols in der Augenheilkunde. Von Dr. med. **Ed. Praun**, Augenarzt in Darmstadt. — II. Meine gegenwärtige Trachom-Behandlung. Von **N. Feuer** in Budapest. (Schluss.)

Neue Instrumente, Medicamente etc. Nouveau procédé opératoire pour l'épicanthus, par E. Berger et Robert Loewy.

Referate, Uebersetzungen Auszüge. 1) Ueber das Gesichtsfeld der Kurzsichtigen, von Prof. L. Weiss in Heidelberg. — 2) Die Sehleistungen von 50000 Breslauer Schulkindern, von Prof. Herm. Cohn. — 3) Die Magnet-Operation in der Augenheilkunde, von Prof. Dr. J. Hirschberg.

Journal-Uebersicht. I. v. Graefe's Archiv f. Ophthalmologie. XLVII. 1. — II. Zehender's klinische Monatsblätter für Augenheilkunde. Februar—März.

Vermischtes.

I. Ueber die Anwendung des Protargols in der Augenheilkunde.[1]

Von Dr. med. **Ed. Praun**, Augenarzt in Darmstadt.

Seit der Einführung des Cocaïns in den Heilschatz der Augenkrankheiten ist kein weiteres medikamentöses Mittel von solcher Bedeutung angegeben worden, als das Protargol. Da dieses von verschiedenen, darunter leider auch berufenen Fachgenossen völlig verkannt wurde, ist es die

[1] Vortrag, gehalten im Verein hessischer Aerzte, zugleich ärztlichen Kreisverein Darmstadt, am 20. Februar 1899.

Pflicht derjenigen, die mit dem Präparat bessere Resultate erzielten, auf dieses segensreiche Heilmittel hinzuweisen. Das Protargol ist ein Ersatzmittel für das Argentum nitricum.

Der von unserem Altmeister ALBRECHT VON GRAEFE erst eigentlich in den Heilschatz eingeführte Höllenstein galt noch bis vor Kurzem als das einzige specifische Mittel gegen alle eiterigen Augenentzündungen, insbesondere die Blennorrhöe der Neugeborenen, wenn auch zugestandenermaassen diesem Mittel die heimtückische Nebenwirkung (daher der Name) der unbeabsichtigten Verätzung des Gewebes bis zur Ertödtung desselben anhaftete.

Wie gefahrvoll die Anwendung des Argentum nitricum v. GRAEFE erschien, geht schon daraus hervor, dass er im 1. Bande des von ihm gegründeten Archives für Ophthalmologie 40 volle Seiten schrieb, um den Zeitgenossen den Gebrauch des Höllensteins plausibel zu machen und ihre schweren Bedenken zu zerstreuen; und ohne die gewichtige Stimme GRAEFE's und ohne jene beispiellos klare und eingehende Darlegung der Indikationen wäre wohl auch der Höllenstein für immer in Vergessenheit gerathen, wie so manches andere grausame Heilmittel.

Es liegt eine grosse Schwierigkeit in der richtigen Dosirung dieses Gewaltmittels, das bei zu starker Anwendung mehr schaden, als nützen kann. Richtig angewendet, wirkt dasselbe durch kräftige Zusammenziehung der Gefässe als vorzügliches Adstringens, das aber auch immer gleichzeitig in Folge des Vorhandenseins freier Salpetersäure lebhafte Schmerzempfindung in der damit in Berührung gebrachten Schleimhaut hervorruft; im Uebermaasse aber aufgetragen, bringt es das Protoplasma des lebenden Gewebes zur Gerinnung und Ertödtung. Wenn nun schon die Dosirung des Mittels ausserordentlich schwer wird, weil die Reaction dagegen individuell äusserst verschieden ist; so ist es noch schwieriger, den richtigen Zeitpunkt der zu wiederholenden Kauterisirung genau zu treffen. v. GRAEFE (l. c.) sagt hierüber in seiner Abhandlung über die diphtheritische Conjunctivitis und die Anwendung des Causticums bei acuten Entzündungen:

„Wenn die der Aetzung folgende Reaction (vermehrte Wärme, Geschwulst) gesunken, bei Besichtigung der Schleimhaut die letztere Eschara, oder das mit derselben gleichbedeutende Exsudat abgestossen, das weissliche, der Aetzung folgende Secret auf ein Minimum reducirt und möglichster Collapsus eingetreten, aber noch kein Vorbote blennorrhoischer Rekrudescenz (dünnes Secret, erneutes Unvermögen die Lider zu öffnen, mehr Geschwulst und Wärme) vorhanden ist — dann darf die Aetzung wiederholt werden."

Jeder Unbefangene wird zugeben, dass dieser Zeitpunkt sehr schwer zu treffen ist, ausser wenn Arzt und Patient sich unter einem Dache befinden, der Patient also sich in klinische Behandlung begeben hat. Aber gerade bei dem Eiterflusse der Neugeborenen, wo die Nothwendigkeit der

wiederholten Kauterisation am grössten ist, liegen die Verhältnisse für die klinische Behandlung der kleinen Weltbürger äusserst schwierig, und thatsächlich müssen wir uns in den meisten Fällen damit begnügen, die blennorrhoische Schleimhaut ambulant jeden Morgen mit Höllenstein zu touchiren. Natürlich ist dann in der Regel die Pause swischen der Erholung der Schleimhaut von der Kauterisation und dem beginnenden Wiederaufflackern der Entzündung unbenützt verstrichen, und wir finden im Bindehautsack wieder eine Unmenge Eiter vor.

Dazu kommt noch, dass man selbst bei grösster Uebung und Sorgfalt nicht alle Stellen der Schleimhaut gleichmässig mit dem Causticum in Berührung bringen kann, so dass man die leichter zugänglichen Tarsaltheile der Bindehaut, in Folge der stärkeren Einwirkung des Aetzmittels, zwar frei von Eiter, aber doch stärker gereizt, hingegen die Uebergangstheile, welche naturgemäss mit der adstringirenden Flüssigkeit weniger innig in Berührung gekommen sind, mit einer sehr grossen Menge Eiters angefüllt vorfindet. Daher leitet sich unter Anderem die ungleiche Wirkung und die oft recht verzögerte Heilung der Blennorrhoe in erster Linie ab. Es ist eben sehr schwer, die Schleimhaut in allen Theilen gleich gut zu reinigen und das Aetzmittel überall gleichmässig aufzutragen.

Selbst gesetzt den Fall, es wäre uns dies in idealer Weise gelungen, was wollen wir eigentlich mit dem stark caustischen Mittel der zarten Bindehautschleimhaut gegenüber ausrichten? Eine genaue Beantwortung dieser Frage ist auch heute nach so langer Anwendung des Höllensteines nicht möglich. Vor 100 Jahren suchte man die Wirkung in einer „Contraction des aufgelockerten Zellstoffes“[1] und betrachtete den Höllenstein als einen „Contrastimulus“. v. Graefe (l. c.) suchte die Wirkung in „der Zusammenziehung und raschen Flüssigkeitsentlastung der Blindehautblutgefässe“; man wollte dadurch eine „Umstimmung“ der Schleimhaut erzielen, und seit der Entdeckung der Gonokokken durch Neisser findet man in der Abtödtung dieser die Heilwirkung des Causticums. Hischberg[2] sagt hierüber: „Jedenfalls wird durch Silbernitrat das lebende Eiweiss der oberflächlichen Epithelien der Schleimhaut gefällt, die Zellen abgetödtet und sammt den darin befindlichen Pilzen abgestossen.“

Diese Absicht, die eingedrungenen Krankheitserreger zu treffen, erreichen wir aber mit dem Höllenstein nur sehr unvollkommen, indem die Lösung nur die obersten Lagen der Schleimhaut trifft und diese zusammen mit den Bakterien ertödtet, während eine Schicht tiefer die Kokken bereits neuen Boden in dem zarten, heranwachsenden Epithel gewonnen haben, wenn wir auch nur eine Stunde später die Touchirung mit Höllenstein wiederholen. So entbrennt der Kampf immer wieder aufs Neue, bis der

[1] C. Graefe, Augenärztliche Heilformeln. 1817. S. 139.

[2] Hirschberg, Einführung in die Augenheilkunde, Leipzig, Thieme. 1892.

Boden für die Cultur völlig unbrauchbar geworden ist, worauf die Krankheit erlischt. Das Argentum nitricum ist also ein sehr eingreifendes Mittel, indem es nicht nur die Bakterien, sondern auch das lebende Gewebe mit zerstört. Was wir beabsichtigen, ist die Abtödtung der Kokken allein, und ebenso gut könnte man die Schleimhaut Tag für Tag mit einem scharfen Instrument abkratzen.

Ausser dieser Schädigung, welche in der chemischen Beschaffenheit des Mittels liegt, ist eine weitere darin gegeben, dass man die Cauterisation mit demselben sehr leicht zu früh wiederholt. Wir zerstören dann die Schleimhaut vor ihrer Regeneration, setzen so die Vitalität der Hornhaut durch Ernährungsstörung herab und erleichtern den Gonokokken die Etablirung.

Mit einem Worte, der Anwendung des Argentum nitricum haften so viele Mängel an, dass wir begierig nach einem neuen und besseren Heilmittel, welches dieselben Vortheile ohne die Nachtheile besitzt, greifen, und ein solches haben wir in dem Protargol gefunden. Ueber die chemischen und physiologischen Eigenschaften dieses von Dr. Eichengrün dargestellten Körpers ist in den Prospecten der Farbenfabriken, vormals Bayer u. Co. in Elberfeld nachzusehen. Wir wollen uns hier darauf beschränken, festzustellen, dass das Protargol eine Verbindung eines Proteïnkörpers mit Silber ist, welch' letzteres darin aber nicht in Form eines metallischen Salzes, sondern als molekuläre Verbindung enthalten ist. Daher kommt es denn auch, dass dasselbe in Berührung mit eiweiss- und kochsalzhaltiger Gewebsflüssigkeit nicht wie das Argentum nitricum sich sofort zerlegt, sondern unzersetzt von der Schleimhaut resorbirt wird. Wir haben in dem Protargol das erste zuverlässige Mittel, das die im Gewebe selbst haftenden Bakterien nicht nur in ihrer Einwirkung hemmt, sondern wahrscheinlich direct tödtet. Es kommt nicht darauf an, auf die an der Oberfläche sitzenden Keime eine Wirkung zu entfalten; nein, die in der Tiefe der Schleimhaut sich entwickelnden Spaltpilze müssen an ihrem Wachsthum gehindert werden. Unsere bisherigen Mittel genügten nur zur oberflächlichen Reinigung von Haut und Schleimhaut; ein Desinficiens, das, ohne eine oberflächliche Gewebsverätzung zu veranlassen, unverändert resorbirt wird und eine Tieferwirkung auf die Bakterien entfaltet, kannten wir bisher nicht, denn den beiden Vorläufern des Protargols, dem Argonin und dem Argentamin, können wir, als zu unbeständigen Producten, diese Eigenschaft nicht zuschreiben.

Wenn es vielleicht auch noch längere Zeit dauern wird, bis in der Retorte des bakteriologischen Laboratoriums die überraschende Wirkungsweise des Protargols unzweifelhaft dargethan ist; so hat doch der Praktiker bereits jetzt schon so viel schlagende Erfolge erzielt, dass wir eine sichere Einwirkung des Mittels auf die Bakterien im lebenden Gewebe anerkennen müssen. Die Wirkung hat man sich, um einer mechanischen Vorstellung

Raum zu geben, so zu denken, dass das Silbereiweiss als solches resorbirt wird, dass sich das Eiweiss dem Protoplasma der lebenden Zelle assimilirt und das freiwerdende Silber, in unzählige Atome aufgelöst, eine Menge desinficirender Depots bildet, von welchen aus die Kokken allmählich abgetödtet werden.

Die Wirkung des Argentum nitricum ist, um es nochmals hervorzuheben, eine oberflächliche, augenblickliche, adstringirend-caustische und durch letztere Eigenschaft auch baktericide, indem es Bakterien und Schleimhaut zerstört; die des Protargols gerade umgekehrt eine tiefe, nach der Resorption sich einstellende und fortdauernde, baktericide, nebenher adstringirende, aber keine caustische. Die unbegrenzten Vortheile des Protargols vor dem Argentum nitricum liegen auf der Hand. Einmal ist die Dosirung viel leichter; wir können nicht schaden, wenn wir auch stärkere Lösungen nehmen, weil Schmerz und Reaction des lebenden Gewebes gegen das Protargol sehr viel geringer sind; ferner lässt sich das Mittel leichter gleichmässig über den Bindehautsack hin vertheilen, während der Höllenstein da am meisten reizt, wo er in grösster Menge zunächst hingelangt, und wegen der sofortigen Zersetzung sich sehr ungleichmässig auf die Schleimhaut ausbreitet; dann setzen wir mit dem Protargol keine caustische Wirkung, bekommen also keine Eschara und brauchen einerseits nicht abzuwarten, bis diese sich abgestossen hat und die Schleimhaut einen neuen Angriff erträgt, und können andererseits nicht zu spät kommen, da die geringe Reizwirkung des Protargols eine cumulative Anwendung gestattet, so dass wir also den richtigen Zeitpunkt überhaupt nicht verpassen können. Deshalb feiert auch das Protargol gerade in der Behandlung der Blennorrhoe seine hauptsächlichsten Triumphe. Wir können immer neues, keimtödtendes Material der Bindehaut einverleiben, ohne dass die lebende Schleimhaut über das erlaubte Maass hinaus von dem Heilmittel angegriffen wird, während dies bei der Anwendung des Argentum nitricum höchstens zweimal in 24 Stunden möglich war. Diese Vorzüge des Protargols liegen so auf der Hand, dass ein College vom Lande, nachdem ich ihn mit dem Mittel bekannt gemacht hatte, mit Recht sagte: „Da muss man sich ja künftig geniren, ein Kind mit Blennorrhoe nach der Stadt zu schicken.“ Diese Vorzüge sind ferner um so einleuchtender, wenn wir uns erinnern, dass thatsächlich durch die Angst vor dem „Gebranntwerden mit Höllenstein“ ein erheblicher Theil des Publicums abgehalten wird, rechtzeitig Hülfe zu suchen.

Ich gehe im Folgenden dazu über, die Beweise dafür zu erbringen, dass das Protargol das ihm eben gespendete Lob auch voll verdient. Ich habe seit 15 Monaten bei mehreren hundert Patienten das Mittel in der Weise erprobt, dass ich bei möglichst gleicher, doppelseitiger Erkrankung das rechte Auge mit Argentum nitricum, das linke mit Protargol behandelte. Bei ungleicher Erkrankung wurde das schlimmere Auge mit Protargol be-

handelt, aber es wurde sehr rasch immer das bessere. Auch muss ich gleich vorausschicken, dass ich diesen doppelseitigen Behandlungsmodus bei vielen Patienten nur im Anfange durchführen konnte, weil die meisten schon nach einigen Tagen kategorisch verlangten, auf dem rechten, mit Argentum nitricum touchirten Auge ebenso mild und erfolgreich behandelt zu werden, als auf dem linken, für das von Anfang an Protargol zur Verwendung kam. Auch hat sich mir bereits nach einigen Wochen die Ueberzeugung aufgedrängt, dass die Anwendung des Höllensteins gegenüber solchen Leistungen des Protargols doch sehr eingeschränkt werden muss.

Meine durchaus vorzüglichen Resultate erklären sich unter Anderem daraus, dass ich gleich von vornherein stärkere Lösungen, selten unter 10 % angewendet habe. Die Misserfolge einiger Collegen kommen meiner Ueberzeugung nach nur daher, dass sie mit $^1/_4$—2 % Lösungen, wie bei der Behandlung der Urethralgonorrhoe experimentirten.

Was die Löslichkeit des Protargols betrifft, so liegen sehr günstige Verhältnisse vor, indem noch hohe Lösungen von 50—70 % hergestellt werden können. Zur Bereitung einer solchen braucht man nur geringe Mengen des Pulvers mit einigen Tropfen lauen Wassers im Mörser zu verreiben und langsam warmes Wasser tropfenweise zuzusetzen. Geringer Glycerinzusatz verhindert die Zusammenballung des Pulvers und erleichtert so zwar die Verreibung, erhöht aber die Wirkung des Protargols absolut nicht. Zu vermeiden hat man bei der Herstellung starke Erwärmung; man muss sich vorstellen, dass das Protargol ein Eiweisskörper ist, und dass diese bekanntlich höhere Temperaturen sehr schlecht ertragen. Die Lösungen müssen in dunklen Gläsern aufbewahrt werden, da sie sich sonst verändern; man verschreibt daher in vitro fusco.

Betrachten wir nun die Wirkung eines Tropfens einer 10 % Protargollösung, welcher in den Bindehautsack gebracht wird; so bemerken wir geringe Röthung und Injection der Lid-, manchmal auch der Augapfelbindehaut, mässig vermehrte Thränensecretion und etwas schleimige Absonderung, seltener eine geringe, leicht spontan zurückgehende, fibrinöse Exsudation, die bei 20 und 50 % Lösungen sich häufiger zeigt.

Was die Schmerzempfindung anlangt, so ist dieselbe bei 10 % Lösungen in der Regel äusserst gering und fehlt häufig ganz. Erst die 50 % Protargollösung wirkt so schmerzhaft wie die 2 % Argentum nitricum-Lösung, obwohl schon die 10 % Protargol-Lösung dasselbe leistet wie die 2 % Höllensteinlösung. Nur ganz ausnahmsweise erhält man die Angaben grösserer Schmerzhaftigkeit und bemerkt dann auch stärkere Reaction. Beides muss auf individuell verschiedene Empfindlichkeit der Schleimhäute, nicht auf eine Ungleichheit in der Lösung des Präparates zurückgeführt werden.

Bei der 20- und 50 % Lösung ist die Reaction grösser, ebenso die Schleimabsonderung mächtiger und die Schmerzempfindung lebhafter, doch tritt unter Anwendung von Kaltwasserumschlägen rasch eine Linderung

ein. Auch die 50 % Lösung ist für die Hornhaut noch völlig unschädlich. Der Schmerzhaftigkeit halber kann man die Berührung der Hornhaut aber vermeiden, wenn man die Lider bei stärkeren Lösungen regelrecht umstülpt und so touchirt. Bei übermässigen Schmerzen, die aber, wie gesagt, selten sind, lässt man mit Borlösung ausspritzen und etwas kalte Umschläge machen. Man kann übrigens grössere Schmerzhaftigkeit immer umgehen, wenn man die ersten Male geringere, aber dafür wiederholt kleinere Quantitäten einer 10 % Lösung anwendet. Hingegen halte ich es für unrichtig, schwächere Lösungen geben zu wollen; nur ganz ausnahmsweise mögen diese (5 %) genügen, noch eine Tiefenwirkung zu entfalten.

Dasselbe, was von der 10 % Lösung gilt, ist von der 10 % Protargolsalbe, die meiner Ansicht nach eine bedeutende Zukunft hat, zu sagen. Auch hier genügen kleine, wiederholt eingebrachte Quantitäten. Man braucht die Salbe nur mässig zu verreiben, also so lange, bis sie gleichmässig im Bindehautsack vertheilt ist, was durch 6—8 Kreistouren geschehen kann; ein längeres Massiren hat in der Regel keinen Werth, wenigstens da nicht, wo die Salbe als antibakterielles Mittel Anwendung finden soll. Eine Massagewirkung ist nur da von Werth, wo wir neben dieser auch einen starken Antrieb des Gewebes beabsichtigen, wie z. B. bei einigen Formen des Pannus, wo mir die Massage mit 10 % Protargolsalbe einige Male unvergleichlich günstige Resultate gegeben hat.

Aus demselben Grunde ist das kräftige Einpinseln oder das Abreiben der Bindehaut mit Protargol, wie es einige Autoren angeben, da sie noch die adstringirende Wirkung des Höllenstein in Erinnerung haben, zwecklos. Im Gegentheil dürfen wir die Schleimhaut möglichst wenig reizen, damit sie recht viel resorbirt. Anders ist es ja bei dem Argentum, wo wir eine gleichmässige Schorfbildung der Fläche nach anzustreben haben. Auf Grund meiner Beobachtungen kann ich empfehlen, die Bindehauttasche vorher wiederholt mit Kochsalz- oder Borsäurelösung ausspritzen oder auswaschen zu lassen, indem ich bemerkt zu haben glaube, dass durch diese mechanische Wegschaffung der Secretionsproducte die Aufnahme des Protargols von der Bindehaut leichter und rascher vor sich geht. Aus demselben Grunde lasse ich besonders im Winter die Lösung vor der Einträufelung etwas erwärmen.

(Schluss folgt.)

II. Meine gegenwärtige Trachom-Behandlung.

Von Prof. Dr. **N. Feuer** in Budapest.

(Fortsetzung und Schluss)

Nicht immer liegt es jedoch an der abnormen Empfindlichkeit der Hornhaut, dass das Auge gewisse reizende Heilmittel ablehnt, sondern oft ist der Grund in der Reizbarkeit der Conjunctiva selbst zu suchen. Ich

reflectire hier nicht auf solche Fälle, in welchen eine Thränenschlauchverengerung oder eine Nasenaffection, oder endlich eine chronische skrophulöse Erkrankung des Auges das Trachom complicirt, die Conjunctiva in fortdauerndem Reizzustand erhält und so deren Heilung hintanhält; auch sehe ich ab von den durch allzu energische Behandlung überreizten Augen, denen nur eine ausgiebige Behandlungspause — wenn möglich mit Luftveränderung, oder wenigstens Entlassung aus dem Spitale verbunden, — Noth thut: sondern ich will nur jene Fälle ansprechen, in welchen die Conjunctiva ihre Röthung und Schwellung nicht verliert und sich öfters auch herpetische Efflorescenzen an beliebig welchem Rande der Cornea einstellen, weil die Conjunctiva das angewandte Heilmittel nicht verträgt, trotzdem dasselbe nicht allzu oft oder allzu energisch applicirt wurde. Wir erfahren dann — wie schon oben bemerkt, besonders häufig bei Anwendung des Blausteines —, dass die Bindehaut das Mittel entweder gleich ablehnt, oder dass sie dasselbe eine Zeit lang goutirt, bezw. sich in Folge desselben erheblich bessert, aber nach längerem Gebrauch dasselbe sozusagen satt bekommt, d. h. auf diesen Reiz sich nicht mehr bessert, oder gar sich verschlimmert. Man versucht dann der Reihe nach die anderen bewährten Heilmittel, die aber merkwürdiger Weise in dem einen oder anderen Falle vom Auge sämmtlich refusirt werden. Mit dem mechanischen Verfahren ist bei diesen stark hyperämischen und geschwollenen Conjunctiven ebenfalls nichts auszurichten; etwa zerfallene Knoten und Plaques sind ohnehin schon ausgequetscht worden; Scarificationen können bei solch blutüberfüllten Bindehäuten wohl versucht werden, führen aber nur selten zum Ziele; es bleibt also nichts anderes übrig, als zu jenen topischen Heilmitteln überzugehen, die, weil weniger verlässlich, als Nitras argenti, Cuprum sulfuricum und Sublimat — letzteres als Abreibungsflüssigkeit gedacht, — keine allgemeine Anwendung finden, sondern gleichsam als minderscharfe Waffen für den Nothfall in der Rüstkammer gehalten werden und manchmal in der That zur — sogenannten — Stimmung der Bindehaut besser passen, als die allgemein bewährten Mittel.

Wir wollen unsere Erfahrungen über die wichtigsten dieser Reservemittel hier mittheilen:

1. Am längsten (seit April 1893) wende ich das von Ceresleto,[1] Kazaurow[2] und Eliasberg[3] empfohlene Bor-Pulver an. Bei herpetischem Pannus, wie er von selbst, oder bei Anwendung stärker reizender Heilmittel aufzutreten pflegt, hat mir bei Sistirung letzterer das täglich ein- oder zweimalige mässig reichliche Einstäuben pulverisirter Borsäure oft vorzügliche Dienste geleistet. Infiltrationen, bezw. infiltrirte Geschwüre der Hornhaut, die sich dem regressiven Stadium schon nähern, aber noch

[1] Gas. med. di Torino 1889.

[2] iV. Congress der russ. Aerzte (St. Petersburger med. Wochenschrift Nr. 2.)

[3] Extrait de la gaz. med. d'Orient 1892.

keine Reizmittel vertragen, bessern sich ebenfalls rasch auf mässige Borstäubungen. Viel trägt das täglich einmalige, reichlichere Einstäuben oder besser gesagt: Einlegen des Pulvers — mittels eines Pinsels oder eines kleinen Löffelchens — in den Bindehautsack bei auseinandergezogenen, oder umgestülpten Lidern mit folgender leichter Massage mittels den geschlossenen Lidern zur Aufhellung eines älteren, indolenten Pannus bei. Auf die Infiltration der Conjunctiva hat es weniger Einfluss; aber harte Granulationen (Knoten) lockern sich auf reichliche Inspersionen und werden hierdurch der regelmässigen Behandlung zugänglicher.

2. Jodtrichlorid ist — wie bereits oben angedeutet worden ist — das Surrogat des Sublimates. Wenn auf Abreibungen der Bindehaut mit Sublimatlösung die Cornea mit herpetischen Efflorescenzen antwortet, dann kann man die Abreibungen mit 4% Borsäurelösung oder weit besser mit 1‰ Jodtrichloridlösung machen, die etwas schärfer ist als die 4% Borsäure — aber milder als Sublimatlösung gleicher Concentration. Das mechanische Moment der Sublimatabreibung (Massage, Abreiben des Epithels, in dem wir ebenso einen Hauptträger des Infectionsstoffes vermuthen müssen, wie im Sekrete, ferner das Oeffnen kleiner erweichter Knoten und endlich das Anregen einer reactiven Hyperämie) kommt auch bei der Jodtrichloridbehandlung zur Geltung, und es entfällt nur der von der Conjunctiva in dem speciellen Falle nicht vertragene, stärkere Reiz von Seiten der Sublimatlösung. Allmählich bessert sich die Bindehaut; auch die Hornhaut erlangt wieder stärkere Widerstandsfähigkeit, so dass nach einigen Wochen die — wahrscheinlich durch ihre stärkere Einwirkung auf das Epithel — heilkräftigere Sublimatlösung wieder in Anwendung gelangen kann.

So wie Jodtrichlorid das Surrogat für Sublimat ist, so kann Argentamin statt Argentum nitricum gebraucht werden, obwohl ich demselben nicht jene grosse Bedeutung zusprechen kann, die ihm Imre,[1] Hoor[2] und Valençon[3] nachrühmen. Diese organische Verbindung des Silbers ist viel milder, als das anorganische Salz desselben, und so sehen wir auch, dass 5—10% Lösung der ersteren energischer auf die Bindehaut gepinselt, als eine 2% Lapislösung, und ohne Nachspülung mit gewöhnlichem Wasser — auf der Conjunctiva weniger Reaction hervorruft und vom Patienten viel weniger empfunden wird als letztere, und dass auch die Schleimhaut danach rascher sich erholt, so dass die Pinselungen auch täglich ausgeführt werden können. Warum nach diesen Erscheinungen die Autoren behaupten, dass das Argentamin schärfer wirkt und tiefer in das Gewebe dringt, als die Lapislösung, ist nicht leicht verständlich. — Das Argentamin empfiehlt sich daher als Stellvertreter der Lapislösung bei

[1] Szemeszet 1895, Nr. 5.

[2] Klinische Monatsbl. f. Augenheilk. 1896. Juli.

[3] Paris. 1898. Davy.

Bindehautkatarrh sehr empfindlicher Individuen; wo es sich aber um möglichst rasche Stopfung einer profuseren Sekretionsquelle oder überhaupt um die Rückbildung einer stark geschwollenen Conjunctiva handelt, ist die Lapislösung weit verlässlicher. Bei chronischem Trachom habe ich in den von Lapis, Sublimat u. dgl. übersättigten Fällen mit dem Argentamin schon öfters überraschende Erfolge erzielt; andererseits aber habe ich oben einen jetzt noch in Behandlung befindlichen Fall erwähnt, bei dem Lapislösung, Sublimat, Cuprum, aber auch Argentamin dem Pannus nur Vorschub leisteten, dagegen Lapis mitigatus in der oben angegebenen Weise angewendet, in auffallend rascher Zeit Pannus und Conjunctiva der vollständigen Heilung nahe brachte.

Weit hinter dem Argentamin stehen Jodvasogen und Ichthyol; doch habe ich von letzterem die 2% Salbe gegen Blepharadenitis schätzen gelernt.

In den letzten Monaten wurde der Werth des Protargols auffallend lebhaft discutirt; besonders Darier hat sich mit grossem Eifer des von Neisser als Antigonorrhoicum so warm empfohlenen Protargols angenommen. Wenn es aber schon auffallend war, dass während Neisser bei Urethritis schon mit $^1/_4$—1% Protargol-Lösungen überraschende Erfolge erzielt hatte (die übrigens von vielen seiner Fachgenossen nicht bestätigt werden konnten), Darier allmählig gezwungen war, zu 20—50% Lösungen zu greifen, so haben directe Controlversuche die Unverlässlichkeit dieses Mittels aufgedeckt. Selbst Wicherkiewicz,[1] der seine Mittheilung über den angeblich grossen Heilwerth des Protargols mit dem Satze einleitet: „Unter dem Guten das Beste ist entschieden das Protargol“ führt an, dass er

1. bei acuter Granulosa und acutem Katarrh keinen nennenswerthen Erfolg gesehen hat; aber auch bei chronischem Trachom und bei Follicularis habe sich Xeroform besser bewährt, als Protargol.

2. Ebenso nichtig war die Wirkung des Mittels bei Hornhautgeschwüren;

3. bei Thränensack-Blennorrhoe haben Einspritzungen von 10—20% Protargol-Lösung das eitrige Sekret in schleimiges umgewandelt, gegen welches dann noch Sondirungen und Einspritzungen von Adstringentien ausgeführt werden mussten.

4. Dagegen sei bei Blennorrhoea adultorum et neonatorum Protargol das souveraine Mittel, wobei aber Wicherkiewicz vom 8. oder 10. Tage ab die Abreibungen mit Protargol durch Pinselung mit 1% Lapislösung ersetzt.

Andere Autoren haben direct erklärt, dass sie mit Protargol nichts

[1] Ophth. Klinik. 1898. Nov. 18.

erreichen konnten, so PFLÜGER,[1] PROHASZKA[2] (an der Budapester Universitäts-Augenklinik), BÉLA[3] u. A.

Meine eigenen Versuche haben betreffs der zwei Hauptfragen: Blennorrhoea gonorrhoica und Trachom folgendes ergeben:

Bei gonorrhoischer Blennorhoe habe ich auch in den schwersten Fällen seit Jahren keine erhebliche Schädigung der Cornea erfahren. Meine Behandlung besteht in einer Tag und Nacht sehr häufig geübten gründlichen Auswaschung des Conjunctival-Sackes mittels einer Kali hypermaganicum-Lösung von 1:5000, peinlicher Excision der den Hornhautrand überlagernden chemotischen Conjunctiva und im blennorrhoischen Stadium energischer Pinselung mit 2% Lapislösung.

In der letzten Zeit aber habe ich bei zwei Männern und einem Weibe nach dem Vorgehen WICHERKIEWICZ' Protargol angewendet und bei einem Pat. die Hornhaut ganz verloren, während es bei den zwei anderen zu partiellem Prolapsus iridis kam.

Bei subacuten und chronischen Trachomen haben Pinselungen mit 5—10% Protargol-Lösung nur selten einige Besserung (Abschwellung) der Conjunctiva bewirkt; in den meisten Fällen musste ich schon nach wenigen Einpinselungen wegen zunehmender Auflockerung und Sekretion der Conjunctiva das Mittel aussetzen.

Bei einem jungen Manne, der wegen chronischen Trachoms des linken Auges von einem anderen Augenarzt 2 Monate lang Lapispinselungen (Nachspülung mit Kochsalzlösung) und dann weitere 2 Monate lang allabendliche Einträufelung einer 5% Protargollösung erhielt, sah ich die Conjunctiva gelblich braun verfärbt. Da die 2monatliche Lapispinselung mit Nachspülung mittels Kochsalzlösung diese leichte Argyrosis doch nicht bewirkt haben kann, so möchte ich dieselbe um so eher auf Rechnung des Protargols stellen, als die Verfärbung gelblicher war, als nach längerem Gebrauch der Lapislösung, und sich nicht wie nach dieser intensiver an der unteren Uebergangsfalte, sondern gleichmässig an der ganzen Conjunctiva zeigte. Der leichten diffusen Infiltration der Conjunctiva palpebrarum aber, sowie den zahlreichen Knoten hatte das Protargol nichts angethan; diese schwanden jedoch in wenigen Wochen auf einige Ausquetschungen mittels der Fingernägel und des Epilators und auf wöchentlich 2 Mal geübte (Pat. musste immer vom Lande hereinkommen,) Abreibungen mit Sublimatlösung.

Also wieder nur ein Surrogat und zwar nicht unter den guten das beste, sondern vielmehr unter den schwachen das schwächste.

Wenn es einer gewissen Komik nicht entbehrt, wie die neuen, hochangepriesenen Mittel der Reihe nach in dem weiten Sack der Reservemittel

[1] Ophthalm. Klinik. 1898. Nr. 11.
[2] Szemeszet. 1898. Nr. 5.
[3] Ebendaselbst.

verschwinden, so hat andererseits die, trotz ihres ansehnlichen Alters, ebenfalls noch im Reiz der Neuheit dastehende Excisionsmethode einen nur zu ernsten Hintergrund. Was leistet die Excision der Uebergangsfalten und eines grossen Theils des Knorpels, wie diese von der Königsberger Schule so allgemein geübt wird?

Hier handelt es sich nicht mehr um die Wahl eines Heilmittels oder eines Heilverfahrens, bei dem ein Misslingen im ärgsten Falle einige Efflorescenzen auf der Cornea verursacht und von dem eine Umkehr bald bewerkstelligt werden kann, sondern um eine bleibende Verstümmelung der Bindehaut, die wir, wenn sie nach vieljährigem Bestande des Trachoms in einzelnen Fällen von selbst eintritt, als erhebliche Schädigung des Auges zu betrachten gewöhnt sind. Was wird dem Kranken für dieses Opfer geboten?

Trotzdem in den letzten Jahrzehnten, nachdem die allzu grosse Angst, ein Stückchen Conjunctiva zu verlieren, abgenommen hatte, kaum noch ein Oculist Anstand genommen hat, die sulzig erweichte, gleichsam fetzig herabhängende obere Uebergangsfalte auszuschneiden, oder einen excessiv verdickten und verbreiterten oberen Tarsus durch eine entsprechend breite Abtragung des convexen Randes zu schmälern, so konnte man sich dennoch nicht entschliessen, das Trachom allgemein durch Ausschneidung der Uebergangsfalte (Galezowsky) oder gar des grössten Theiles des oberen Tarsus (Heisrath) zu behandeln, so dass die ost- und westpreussischen Augenärzte mit ihrem Verfahren nahezu ganz isolirt blieben.

Und doch ging es nicht an, die von Jakobson, Heisrath, Vossius und anderen in Trachom sehr erfahrenen Autoren gemeldeten Resultate ganz zu ignoriren, und so setzte ich mich schon 1889 mit Herrn Prof. Vossius, dem damaligen Supplenten am Königsberger Lehrstuhle, in Verbindung, um bei ihm das Operationsverfahren studiren und durch seine Unterstützung auch den Erfolg früherer Operationen — es waren in den letzten Jahren viele Schulepidemien durch dieses Verfahren unterdrückt worden, — sehen zu können. Leider konnte ich von der gütigen Bereitwilligkeit Vossius' keinen Gebrauch machen, da mich ein Muskel- und Sehnen-Rheumatismus der schwersten Art aufs Krankenlager warf und mir für die folgenden 2 Jahre eine weite Reise unmöglich machte. Als dann am VIII. hygienischen und demographischen Congress, der 1894 hier in Budapest tagte, Heisrath einen operirten Fall vorstellte, der, wie er mir später selbst zugestand, nicht geeignet war, das Verfahren in günstiges Licht zu stellen, liess ich die Sache auf sich beruhen.

Erst im vorigen Jahre trat ich der Frage wieder näher, angeregt durch v. Gyziczky aus Lyk in Ostpreussen, besonders aber durch Ulrich aus Königsberg, welche Collegen mich hier besuchten, und — last not least — durch Kuhnt's eben damals mir zugekommene Monographie „Ueber die Therapie der Conjunctiva granulosa".

Ulrich konnte mir als gewesener Assistent Jakobson's und selbst eifriger Pfleger der in Rede stehenden Operation Authentisches darüber mittheilen, und er hatte sogar die Güte, auf meiner Spitals-Abtheilung einen Kranken, der auf beiden Augen gleich starke Infiltration (Verdickung) der Bindehaut und veralteten Pannus crassus zeigte, auf dem rechten Auge in einer Sitzung oben und unten zu operiren. Ich selbst operirte dann in seiner Gegenwart einen anderen Kranken, wiederholte später noch einmal die Operation an einem dritten Kranken, und so vorbereitet machte ich mich im Juli v. J. auf den Weg nach Königsberg, obwohl mir inzwischen Hirschberg's Monographie „Ueber die körnige Augenentzündung in Ost- und Westpreussen und ihre Bekämpfung" zur Hand kam, die über die Excisionsmethode nicht viel Günstiges berichtete.[1]

Ich hatte zuvor die Herren Geh. Med.-Rath Prof. Kuhnt, Prof. Heisrath, Dr. Treitel und Dr. Ulrich um die Gelegenheit ersucht, möglichst viel früher operirte Fälle sehen zu können.

So konnte ich nicht nur jeden der besagten Herren Collegen, die heute die einzigen akademischen Vertreter der besagten Methode sind, in seiner Art operiren sehen, und von jedem manches schätzenswerthe Detail lernen, sondern die Herren waren so gütig, mir auch so viel altoperirte Fälle zu zeigen, als sie nur in der kurzen Zeit erlangen konnten. Besonders lehrreich war für mich nach dieser Richtung hin die systematische Zusammenstellung von 50 Fällen von Seiten Ulrich's im Elisabethiner-Spital und ebenfalls von diesem Collegen eine Serie von 24 Operirten in Seepothen. Bei all diesen Fällen Ulrich's erhielt ich auch genaue Daten über die Dauer der Nachbehandlung.

Ich hatte derart Gelegenheit, über 150 früher operirte Kranke zu sehen, die mir eine Retrospective auf 10 Jahre zurück boten, und kann nicht umhin, den genannten Herren Collegen für ihre besondere Liebenswürdigkeit und Mühewaltung auch hier meinen innigsten Dank auszudrücken.

Ob die Operation bei den in Königsberg selbst sesshaften, daher auch einer längeren Behandlung zugänglichen Kranken unbedingt nothwendig war, wage ich nicht zu entscheiden; doch habe ich durch diese, wie ich annehmen kann, nicht ausgesuchten Fälle die Scheu vor der Operation verloren, da in keinem derselben Nachschrumpfung, Symblepharon, bezw. Anheftung des Oberlides an den Bulbus, Entropium, Lagophthalmus, Xerosis oder sonstige nennenswerthe Schädigung des Auges oder auch nur Verunstaltung (erhebliche Einkerbung) der Lidränder zu beobachten war. Die ungünstigen Fälle, die Hirschberg und Hoppe gesehen haben, dürften zum Theil von unkundiger Hand operirt worden sein; denn die Operation ver-

[1] Hoppe's diesbezügliche Publication (Klin. Monatsbl. f. Augenheilk. 1898. Juliheft) war damals noch nicht erschienen.

langt genaue Vertrautheit mit dem Gegenstande und entsprechende Dexterität.

Dass besonders unglücklich beanlagte Augen trotz der Operation der langsamen Erblindung (durch hartnäckigen Pannus, Xerose u. s. w.) verfallen können, ist mir von ULRICH gesagt worden, sowie es auch natürlich erscheint, dass zu besonderer Schrumpfung geneigte Augen in Folge der Excision, bezw. Verringerung des Schrumpfungs-Materials um 2—3 Jahre rascher der ohnehin sicheren Xerose verfallen werden; aber direct verschuldet hat dann die Operation diese bösen Ausgänge nicht.

Mag nun aber diese Operation in ihren Folgen noch so unschädlich sein, wenn dieselbe von Fachkundigem ausgeführt wird — minder versirte Operateure können damit allenfalls grossen Schaden anrichten —, so muss denn doch für dieselbe ein zwingender Grund vorhanden sein, und diesen zwingenden Grund sehe ich wohl viel seltener, als die ostpreussischen Fachgenossen.[1] Welches sind die der Operation nachgerühmten Vortheile?

1. Das Trachom heilt rascher, was ich nach meinen Erfahrungen ebenfalls bestätigen kann. Nachdem ich aber mittels der Sublimatbehandlung auch mit den schwersten Fällen — nur sehr wenige ausgenommen, bei welchen dann die Behandlung 1—2 Jahre lang dauert, aber endlich denn doch zur vollständigen Heilung führt, — in 3 bis 6 Monaten fertig werde, andererseits auch die meisten operirten Kranken, bei denen nämlich die trachomatöse Infiltration nicht auf den excidirbaren Theil der Conjunctiva beschränkt war, Monate, ja Jahre lang nachbehandelt werden müssen, so ist dieser Vortheil der Operation nur sehr relativ und für den Städter, der stets fachkundige Behandlung erlangen kann, von minimaler Bedeutung. Für den Landbewohner, der zur Behandlung auf einige Wochen in die Stadt kommt, wird es wohl wichtig sein, mit seinem Leiden auch um den Preis der Uebergangsfalten rascher fertig zu werden; da aber die meisten operirten Kranken noch einer, wenn auch kürzeren als ohne Operation, so doch auf Monate sich erstreckenden Nachbehandlung bedürfen, die draussen nicht immer leicht zu erlangen ist, oder vom Kranken aus dem einen oder anderen Grunde nicht in Anspruch genommen werden kann, so wird auch hier der Werth der Operation kein allgemeiner sein.

2. Die secundären Hornhauterkrankungen werden verhindert, und wenn solche schon vorliegen, relativ am sichersten geheilt (KUHNT).[2] Um etwaige Hornhautaffection, die nach meinen Erfahrungen — über welche ich nächstens ausführlicher berichten werde — je nach der Bodenbeschaffenheit u. s. w. der verseuchten Gegend in 5—15% der Erkrankungsfälle eintritt, vorzubeugen,

[1] Es ist auffällig, dass seit dem Tode SCHNELLER's die westpreussischen, bezw. Danziger Aerzte, selbst WALLENBERGER, der gewesene Assistent SCHNELLER's, zur Operation nur mehr dann ihre Zuflucht nehmen, wenn sie mit dem Trachom auf keine andere Art fertig werden können.

[2] l. c. S. 135.

würde ich die Operation nicht allgemein vollführen; was aber die Heilung bereits vorliegender Hornhautaffection betrifft, habe ich seit meiner Rückkehr von Königsberg, bezw. seit vorigem Herbst keine derartige Complication gehabt, mit der ich nicht auf die eine oder andere Art rasch genug fertig geworden wäre, obwohl — wie bereits oben bemerkt — auf meiner Spitals-Abtheilung die hartnäckigsten Fälle des ganzen Landes zusammenkommen. Doch sind, wie oben mitgetheilt wurde, vor meiner Reise nach Königsberg 2 solche Kranke operirt worden. Der eine, der an beiden Augen gleich alten Pannus crassus hatte, wurde bald nach seiner Aufnahme, bevor er also anderweitig behandelt worden war, der Demonstration wegen anfangs April durch Ulrich am rechten Auge oben und unten recht ausgiebig operirt. Das Trachom der Lider schwand hier bald, während am linken Auge noch jetzt Spuren davon vorhanden sind; aber den Pannus fand ich bei meiner Rückkehr vom Urlaube anfangs September, an beiden Augen noch in gleichem Maasse bestehen. Da begann ich die Massage mit reichlichem Borsäurepulver, die raschen Erfolg erzielte, wobei sich aber die Hornhaut des operirten Auges besser aufhellte, als die andere, die, trotzdem die Bindehaut nicht verkürzt und genügend succulent ist, leichte Xerosis (bindegewebige Organisation des Pannus) zeigt. Wir waren bei diesem Kranken, um die Wirkung der Operation zu studiren, den Sommer hindurch zu unthätig, sonst wäre der Erfolg ein rascherer und besserer gewesen.

Den zweiten Kranken habe ich wegen oft recidivirender Infiltrate im Centrum beider Corneae, trotzdem die Conjunctiva nur mehr wenig Infiltration zeigte, im Mai an einem Auge oben operirt. Noch nach Monaten war, trotz höchst sanfter Behandlung, oder vollständiger Pause das operirte Auge quoad corneam viel unruhiger, als das andere, und es etablirte sich im Centrum der Hornhaut allmählich eine intensive Trübung, — bis ein schwerer Typhus, dem auch eine Recidive folgte, nicht nur die Hornhäute vollständig beruhigte, sondern auch derart aufhellte, dass der Kranke gegenwärtig als Schreiber im Ministerium des Innern thätig sein kann. — Trotz dieser zwei mangelhaften Erfolge aber würde ich, wenn keine der gebräuchlichen Methoden (zu denen ich in erster Reihe das ausgiebige Ausquetschen der Uebergangsfalten und das sorgfältige Absuchen der Winkel und der Conjunctiva bulbi auf Knoten rechne) eine Besserung des Hornhautleidens bewirken könnte, die Operation ausführen.

3. Recidiven und Reinfectionen (Kuhnt) werden mit Wahrscheinlichkeit hintangehalten; doch giebt Kuhnt selbst 40 – 50% Recidiven zu, die auch Hoppe constatirte. Diese Zahl hat mich überrascht; denn ich habe bisher nach dem allgemeinen Eindruck, den ich bei meiner langjährigen, reichlichen Trachombeschäftigung erhalten habe, bei den auf dem Wege der gewöhnlichen mechanischen und medicamentösen Behandlung oder von selbst ausgeheilten Fällen viel weniger Recidive vermuthet.

Als ich 1883 die gesammte Bevölkerung der südlichen 3 Bezirke des Torontaler Comitates — etwa 100 000 Einwohner — auf Trachom untersuchte,[1] notirte ich mit Rücksicht auf etwaige Recidiven auch die mit Hinterlassung ausgebreiteter Narben an der Bindehaut ausgeheilten Individuen, von denen ein Theil während ihres Soldaten-Dienstes in den verschiedenen Militärspitälern, ein anderer Theil aber gar nicht behandelt worden ist (es scheinen überhaupt mehr Trachome von selbst zu genesen, als von Aerzten ausgeheilt werden); im Jahre 1889, also nach 6 Jahren, habe ich die meisten dieser Leute wieder gesehen, und unter ihnen nur sehr wenige Recidiven beobachtet. Ich will eine kleine Stichprobe aus meinen damaligen Notizen hier mittheilen. Ich greife aus den Krankenprotokollen ohne Wahl 4 heraus, die ebenso viele Gemeinden betreffen:

1. Tomasevac:

a) 1883 wurden conscribirt 113 ausgesprochene, 17 unausgesprochene Trachome (meist Follicularis). Von diesen wurden

b) 1889 vorgestellt 57 ausgesprochene, 9 unausgespr. Trachome;

c) von den 57 Tr. zeigten sich 14 noch trach., 9 nahezu, 6 gänzlich und ohne Spuren, 28 narbig ausgeheilt;

d) von den 9 unausgespr. Tr. 3 Follic., 6 geheilt.

e) Ausserdem waren 1883 conscribirt: 46 narbig abgelaufene Tr., von denen 1889 nur 21 wieder vorgestellt wurden, sämmtliche ohne Recidive.

2. Jarkovac:

a) 1883 conscribirt: 108 ausgespr. 11 unausgespr. Tr. Von diesen

b) 1889 vorgestellt: 68 „ 5 „ „

c) Unter den 68 Tr. zeigten sich nun 16 Tr., 14 nahezu, 15 gänzlich und ohne Spuren, 23 narbig ausgeheilt.

d) Unter den 5 unausgesprochenen Tr. zeigten sich 1 Tr., 1 Follic., 3 geheilte.

e) 1883 conscribirt: 20 narbig abgelaufene Fälle, von denen 1889 13 zur Ueberprüfung gelangten, ohne Recidiv zu zeigen.

3. Farkasdin:

a) 1883 conscribirt: 141 ausgespr., 11 unausgespr. Tr. Von diesen

b) 1889 vorgestellt 79 „ 9 „ „

c) Unter den 79 waren: 28 Tr., 11 nahezu, 14 gänzlich und ohne Spuren, 26 narbig ausgeheilt.

d) Unter den 9 unausgespr. Tr. zeigten sich 1 Tr., 7 ohne Spuren, 1 narbig ausgeheilt.

e) 1883 conscribirt: 15 abgelaufene Fälle, von denen 1889 7 vorgestellt wurden, ohne Recidive zu zeigen.

[1] Vergl. Feuer: „Die Verbreitung des Trachoms in Ungarn u. s. w.“ Stuttgart. 1897. Enke.

4. Idvor:

a) 1883 conscribirt: 93 ausgesprochene, 14 unausgespr. Tr.

b) 1889 vorgestellt: 53 „ 5 „ „

c) Unter den 53 Tr. zeigten sich 20 Tr. 6 nahezu, 8 ohne Spuren, 19 narbig ausgeheilt.

d) Unter den 5 unausgespr. Tr. zeigten sich 1 Tr., 3 ohne Spuren, 1 narbig ausgeheilt.

e) 1883 conscribirt: 32 narbig geheilte Tr.. von denen 1889 15 überprüft, 2 Recidiven, 13 dauernde Heilungen zeigten.

Nicht nur die anhaltenden Heilungen (e), trotzdem seiner Zeit, den Narben nach zu schliessen, schweres und langdauerndes Trachom vorhanden gewesen sein muss, sondern die grosse Anzahl von abgelaufenen Fällen überhaupt (c und e) in einer Gegend, wo trotz aller Vorschriften nur mangelhaft behandelt worden ist, spricht laut gegen die Ansicht KUHNT's,[1] dass den 50—60% definitiven Heilungen nach Excision nur höchstens 10% sonstig Behandelter gegenüber gestellt werden können, oder mit anderen Worten, dass von den ohne Excision Behandelten 90% recidiviren. Bei einiger Boshaftigkeit könnte ich sogar sagen: Die obigen Daten, die nur einen kleinen Bruchtheil bilden ähnlicher mir zu Gebote stehender Daten beweisen, dass die bei nicht operirten Kranken recht häufig eintretenden Heilungen weit weniger als 40—50% Recidive zeigen, die für die operirten Fälle von KUHNT selbst zugegeben werden.

Ich sehe vielleicht deswegen weniger Recidive, weil ich mit dem Ausspruche „geheilt" skrupulöser bin, als viele andere Augenärzte, obwohl ich dann auch consequenter Weise mit der Diagnose „Recidiv" rascher bei der Hand bin.

Wenn noch Reste des Trachoms — sei es als klinisch weniger auffallende oder in den Winkeln versteckte Infiltration, oder sei es als etwaige, durch makroskopische Folge-Erscheinungen sich nicht kundgebende und bisher überhaupt nur hypothetische Parasiten-Nester, — zurückbleiben, oder wenn eine Reinfection erfolgt, so wird sich ein Recidiv einstellen, gleichviel ob das Auge die Uebergangsfalten besitzt, oder dieselben ihm weggeschnitten worden sind. Sehen wir doch nicht selten auch solche Augen dem Recidiv verfallen, bei denen die Fornices durch Schrumpfung consumirt worden sind und auch der Tarsus auf ein Minimum reducirt ist. Ich kann daher der Ansicht KUHNT's nicht beipflichten, dass die Rückkehr der Kranken in ein Seuchengebiet eine Indication zur Vornahme der Excision ist.

Ich habe für die Excision vor der Hand nur folgende Indicationen, bei denen es sich aber weniger um die Excision der Uebergangsfalte als um die viel vorwurfsfreiere Entfernung eines

[1] Ueber den Heilwerth der mechanischen Heilmethoden u. s. w. Zeitschrift für Augenheilk. Bd. I. Heft 1. S. 19.)

Knorpelstreifens und der darüber liegenden Conjunctiva handelt:

1. Trotz längerer Behandlung auffallend breit bleibender Tarsus.

2. Verdickung des convexen Randes und der darüber liegenden Conjunctiva bei sonst schon geheiltem oder nahezu geheiltem Trachom, besonders wenn der Kranke sich in eine Gegend begiebt, wo seine weitere regelrechte Behandlung nicht gesichert erscheint. Dasselbe gilt auch von der unteren Uebergangsfalte, wenn diese den letzten Rest des Trachoms in sich birgt.

3. Eine wahrhaft erlösende That ist die Excision des muldenförmig verkrümmten Knorpels, wenn der auf der schiefen Ebene liegende Randtheil des Sphinkters sich krampfhaft zusammenzieht und den inneren Rand des Lides an die Cornea presst, der dann diese scheuert. Schon wenige Tage nach der Operation wird das Auge frei geöffnet und die früher von herpetischen Efflorescenzen geplagte Cornea wird glatt und glänzend. Ich glaube, dass auf diese Weise alle Methoden eines keilförmigen Ausschnittes aus dem Knorpel überflüssig sein werden; denn nicht nur fällt die periphere (obere) Hälfte der Mulde weg, sondern der innere Lidrand wird auch ein wenig nach aussen, d. h. vom Bulbus weg gezogen.

4. Bewährt sich diese Operation, worauf schon Heisrath aufmerksam gemacht hat, glänzend gegen Ptosis, die bei Trachom in Folge der Schwäche des durch den nachbarlichen chronischen Entzündungsprocess afficirten Müller'schen Muskels — und nicht, wie die meisten Autoren sagen, in Folge der Schwere des Lides, — so häufig ist. Da der Knorpel bis auf 3—4 mm, je nach Bedarf, geschmälert wird, geschieht gleichsam eine Vornähung des Levators und des Müller'schen Muskels, ohne dass an der Haut des Lides eine entstellende Narbe gesetzt würde. Ich zweifle nicht daran, dass diese Excision des Knorpels auch gegen die idiopathische Ptosis verwendbar ist.

Bei den bisherigen Indicationen handelt es sich, wie schon oben bemerkt wurde, nur um die Excision eines Theiles des oberen Knorpels, nicht aber auch der Uebergangsfalten, was wohl auch den Skrupulösesten die Operation ganz unbedenklich erscheinen lassen wird. Bei der 3. und 4. Indication könnte man sich vielleicht auf die einfache Ausschälung des Knorpels (nach Kuhnt) beschränken und so auch den Streifen Bindehaut, der dem auszuschneidenden Theil des Knorpels entspricht, schonen; doch waren meine bisherigen Fälle nicht derart, dass der Verlust dieses Bindehautstreifens — und voraussichtlich schrumpft ja ohnehin dieser vom Knorpel gewaltsam abpräparirte Streifen in erheblichem Maasse — schwer ins Gewicht gefallen wäre.

5. Würde ich endlich zur Excision des Knorpels und der Uebergangsfalten greifen, wenn ich auf keine andere Weise das Bindehautleiden oder die von demselben abhängigen Hornhautaffection bewältigen könnte. Seitdem ich die Operation cultivire, hat sich mir diese Indication noch nicht

aufgedrängt und dürfte, wenn man mit der nöthigen Umsicht die Ursachen der Hartnäckigkeit des Leidens aufsucht, mit den gebräuchlichen Hilfsmitteln vertraut ist und auch einigermaassen den Launen des Auges zu folgen versteht, überhaupt sehr selten sein.

Aber schon die erstgenannten 4 Indicationen lassen mich die Excisionsmethode, deren Vaterschaft von JAKOBSON[1] HEISRATH zugesprochen wurde, als bedeutende Errungenschaft in der Trachom-Therapie erkennen, die unsere Leistungsfähigkeit auf diesem schwersten Gebiete der augenärztlichen Thätigkeit bedeutend erhöht.

Nachtrag.

Ich habe in Obigem mein gegenwärtiges therapeutisches Vorgehen gegen das Trachom nur skizzirt und mich besonderer Detaillirung enthalten. Aber angeregt durch KUHNT's neueste Publication: „Eine Modification der Anwendungsweise des Expressors u. s. w."[2] will ich betreffs des mechanischen Theiles der Trachomtherapie Folgendes nachtragen:

Frische, unzerfallene Körner, Plaques und Infiltration überhaupt dürfen nicht gequetscht werden; es würde auch keinen Erfolg haben, so lange die Massen noch nicht zerfallen sind. In diesem Stadium frischer Körnerbildung ist die Conjunctiva stark hyperämisch und geschwollen, d. h. im Zustande acuter Entzündung, und darf nicht mechanischen Insulten ausgesetzt werden; selbst das Abreiben mit dem Watte-Tampon ist contraindicirt. Hier sind im ersten Stadium Antiphlogose, später, bei Eintritt der eitrigen oder schleimigen Secretion, Pinselungen mit Lapis- oder Argentaminlösung am Platze.

Es können aber, wenn es sich um eine Exacerbation eines älteren Trachoms handelt, von früher her zerfallene Knoten vorhanden sein, deren Entfernung der Conjunctiva wohl thäte. Die Ausquetschung muss aber hier sehr vorsichtig bewerkstelligt werden, damit die Bindehaut nicht stark verletzt werde. Hierzu eignen sich weder die KNAPP'sche Rollzange, noch der KUHNT'sche Expressor, sondern nur die Daumen des Arztes, oder höchstens der Epilator, mit dem auch kleine Stellen gequetscht werden können. Wie übrigens aus meiner Darstellung ersichtlich ist, benutze ich zum Ausdrücken der zerfallenen Massen aus der Conjunctiva im Allgemeinen nur die Daumen und für gewisse Oertlichkeiten, wohin diese nicht gelangen können, den Epilator.

Wenn ferner bei veraltetem Trachom schon alle zerfallene Massen aus der Conjunctiva und dem Knorpel entfernt worden sind, diese aber noch verdickt sind, massire ich dieselben wieder nur mit den Nägeln der zwei Daumen recht kräftig, was ich besonders am Unterlide schon seit Jahren

---

[1] JAKOBSON: Beitr. zur Pathologie d. Auges. Leipzig. 1888. S. 84.

[2] Zeitschrift f. Augenheilk. Bd. I. Heft 4.

so ausführe, dass ich — was KUHNT in obiger Publication für seinen modificirten Expressor anräth — den einen Daumen im Bindehautsack, also an der inneren Fläche des Lides anlege, während der andere Daumen den Gegendruck von der Haut aus ausübt. In dieser Weise rutschen die beiden Daumen reibend und quetschend längs der ganzen Lidspalte hin.

Dieses Verfahren ist das relativ schonendste, weil die Finger den Ort und das Maass der zu bewerkstelligenden Quetschung bezw. Massage am besten controliren können. Wie bei den Ausquetschungen mit den Fingern umgehe ich auch bei dieser Massage die Anästhesie als zeitraubend und überflüssig, wenn nicht gerade schon bei der ersten Sitzung die volle (?) Entleerung der Conjunctiva intendirt wird.

Neue Instrumente, Medicamente u. s. w.

Nouveau procédé opératoire pour l'épicanthus.

Par E. Berger et Robert Loewy.

Revue illustrée de Polytechnique Médicale et Chirurgicale. 1899. Nr. 1.

Die bisherigen Operationsmethoden des Epicanthus bestehen bekanntlich in der Ausschneidung eines elliptischen Hautstückes am Nasenrücken (v. Ammon)

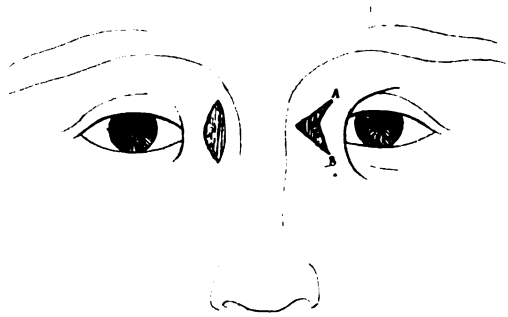

oder der verticalen Hautfalte, welche die Lidspalte vom inneren Winkel aus überdeckt (Arlt). Verff. schneiden eine lineare oder reiterchenförmige Hautfalte an den Seitentheilen des Nasenrückens aus. Nach Anlegen der Nähte verstreicht die verticale Hautfalte. Die zurückbleibende Narbe ist kaum sichtbar, und kann bei Kranken, welche sich eines Pince-nez bedienen, der Hautlappen in der Weise ausgeschnitten werden, dass die zurückbleibende Narbe vom Klemmer verdeckt wird.

Referate, Uebersetzungen, Auszüge.

1) **Ueber das Gesichtsfeld der Kurzsichtigen**, von Dr. L. Weiss, a. o. Prof. zu Heidelberg. 1898.

Verf. hat umfangreiche Untersuchungen über das Verhalten des Gesichtsfeldes bei Kurzsichtigen angestellt und das nicht nur bei hochgradiger, auch bei mittleren und niederen Graden der Kurzsichtigkeit. Es wurden die Aussen-

grenzen und das Verhalten des blinden Flecks für Weiss und Farben bestimmt. Die Ergebnisse sind nach einer eingehenden Literatur-Besprechung mitgeteilt. Es fanden sich bei allen Graden der Myopie bedeutende Vergrösserungen des blinden Flecks, welche nicht im Verhältniss zur Grösse des ophthalmoskopisch sichtbaren Conus standen. Für Farben war die Vergrösserung häufig sehr bedeutend, sie ging oft bogenförmig um den Fixirpunkt herum, so dass der blinde Fleck für Farben annähernd die Form eines Halbmondes hatte, der in einem Abstande von 10—20° eine centrale farbentüchtige Partie umgab. Bisweilen entstand ein geschlossenes Farbenringskotom. Die Aussengrenzen des Gesichtsfeldes der Myopen zeigen im allgemeinen eine Einengung, doch werden sie gelegentlich bei hochgradiger Myopie normal gefunden und umgekehrt können bei niederen Myopiegraden sehr kleine Gesichtsfelder gefunden werden. Die Farbengrenzen sind in vielen Fällen in viel höherem Grade eingeengt, als die Aussengrenzen für Weiss und oft an Stellen, wo Einengungen für Weiss nicht bestehen. Verschmelzen die Grenzen des herein gerückten Gesichtsfeldes, so entstehen G.-F.-Einbiegungen. Diese sind meist von oben her nach dem blinden Fleck gerichtet und am meisten für Roth beobachtet.

Selten finden sich Skotome im Gesichtsfelde; in den beobachteten Fällen konnte ophthalmoskopisch an den betreffenden Stellen nichts besonderes gefunden werden.

Verf. begnügt sich seine Beobachtungen mitzutheilen, ohne praktische Schlüsse daraus zu ziehen. Das Verhalten des Gesichtsfeldes vor und nach der Myopie-Operation konnte in wenigen Fällen untersucht werden. Bei ihnen fand sich nach der Operation eine Erweiterung für Weiss und Farben, von der Verf. glaubt, dass sie durch physikalische Verhältnisse nicht erklärt wird, sondern auf Veränderungen der Netzhaut-Ernährung zu beziehen sein dürfte, welche die Funktion derselben günstig beeinflussen. Spiro.

---

2) **Die Seh-Leistungen von 50 000 Breslauer Schulkindern.** Nebst Anleitung zu ähnlichen Untersuchungen für Aerzte u. Lehrer, von Hermann Cohn. (Breslau. 1899. S. Schottländer. 148 S.)

Die Arbeit, populär-wissenschaftlich geschrieben, um nicht nur bei Aerzten, sondern auch bei Lehrern Interesse zu erregen, enthält eine derartige Menge von interessanten Einzelheiten und wichtigen, tabellarisch geordneten Zahlen, dass es im Rahmen eines kurzen Referates unmöglich ist, ihren Inhalt gebührend zu würdigen; wir müssen uns daher darauf beschränken, die Ueberschriften der einzelnen Capitel und die Haupt-Ergebnisse mitzutheilen, daran anknüpfend die wichtigen Gesichtspunkte hervorzuheben, im übrigen jedoch die Interessenten, deren es bei dem heut zu Tage allseitig rege gewordenen Interesse für die Schulgesundheitspflege und für die Schularztfrage eine ganze Reihe geben wird, auf das Original zu verweisen. Anknüpfend an seine eigenen früheren Untersuchungen über die Augen von 10 000 Breslauer Schulkindern im Jahre 1867 bespricht Verf. einleitend die bisherigen, von den verschiedensten Autoren gemachten Untersuchungen über die Seh-Leistungen bei Dorf- und Stadtschulkindern, bei Rekruten bez. Soldaten, bei Naturvölkern bez. weniger von Cultur beleckten Völkerfamilien. Alle diese Beobachtungen machten in Verf. den Wunsch rege, die Frage der wahren Seh-Leistung nicht durch vereinzelte kleine, versuchsweise im Zimmer gemachte Prüfungen, sondern durch eine unanfechtbar grosse Zahl unter freiem Himmel vorgenommener Untersuchungen zum Abschluss zu bringen und durch planmässig nach derselben Methode durchgeführte Massenuntersuchungen die wirkliche mittlere Sehschärfe wenigstens für

Deutschland zu finden. Aber Verf. fand bei den hohen Behörden, dem preussischen Unterrichtsminister und beim Kriegsminister, keine Förderung und musste sich auf die Untersuchung der Schulen Breslau's beschränken, wobei er allerdings mit verschwindenden Ausnahmen bei städtischen Behörden, Schul-Leitern und Lehrern volles Verständniss und Unterstützung fand. Die Untersuchung der Seh-Leistung (Sl) wurde an rund 50 000 Schulkindern unter freiem Himmel von den Lehrern bez. Lehrerinnen derart vorgenommen, dass dieselben zunächst vom Verf. in einem Vortrag über den Bau des Auges, Gesichtswinkel, Sehschärfe u. dgl. aufgeklärt wurden, und dass sie dann selbst von August bis September 1898 mit den Snellen'schen Haken, die vom Verf. geeignet verändert wurden, die Schüler meist auf den Turn- und Spielplätzen prüften; dem Täfelchen (Verlag von Priebatsch in Breslau) ist eine kleine aus Karton ausgeschnittene Gabel („Pecus-Gabel") beigelegt, welche der Geprüfte einfach in der Richtung halten muss, in der ihm der Haken offen erscheint; letzteres ist namentlich bei kleinen Kindern, Ungebildeten und Naturvölkern sehr praktisch. Gleichzeitig hielt Verf. die Untersuchung für geeignet, um die Zahl der Brillen tragenden und sonst augenkranken Schulkinder zu bestimmen; auch wurden die Lehrer ersucht, alle Kinder, welche die Tafel nicht bis 6 m lasen, zur weiteren Untersuchung zum Augenarzt zu senden. Die Lehrer stellten dann auf einem vorgedruckten Bogen die Befunde bei den einzelnen Schülern zusammen und sandten sie Verf. zu. Dass die genaue rechnerische Durcharbeitung von 52 159 Beobachtungen nach Schulen (mit Ausarbeitung von Hunderten von Special-Tabellen, welche nur die einzelnen Schulen interessieren und denselben vom Verf. besonders zugesendet wurden), Klassen, Lebensjahren, Geschlecht, Beleuchtung u. s. w. eine Unsumme von Arbeit darstellen, leuchtet ein, und ist nur dazu angethan, das Verdienst des Verf.'s und seiner in der Vorrede erwähnten Mitarbeiter in das richtige Licht zu setzen. Es wurden fast sämmtliche Volksschulen, der grösste Theil der Gymnasien und sonstigen Mittelschulen, und ein Theil der Privatschulen untersucht. Auch die Tageslicht-Verschiedenheiten und sonstige, freilich nur geringe Fehlerquellen mussten berücksichtigt werden. In den folgenden Capiteln werden an der Hand von Tabellen und graphischen Darstellungen die gefundenen Seh-Leistungen, deren Durchschnittsgrösse, deren Vergleich mit derjenigen der Naturvölker, die schlechtesten Sehleistungen jetzt und vor 33 Jahren (Verf.'s Untersuchung i. J. 1867 s. ob.), die von den Schülern benützten Brillen, die Augenkranken jetzt und vor 33 Jahren besprochen. Im letzten Capitel fasst Verf. die Ergebnisse zusammen, die vieles Wichtige und auch Neues enthalten, und die wir zum Schluss in Kürze mittheilen wollen. Im Gegensatz zur bisherigen Annahme sind die Seh-Leistungen viel höher, als man bisher glaubte. Fast die Hälfte aller Schüler hatte zwischen 1 und 2facher, mehr als $^1/_3$ aller zwischen 2 und 3facher Sehschärfe im Freien. Die 1—2fache Sl war häufiger bei Mädchen als bei Knaben, die 2—3fache umgekehrt häufiger bei Knaben. In den niederen Schulen und Klassen ist 1—2fache S häufiger, in den höheren Schulen und höheren Klassen die 2—3fache. Die S gesunder Augen nimmt in der Jugend weder von Lebensjahr zu Lebensjahr, noch von Lustrum zu Lustrum ab. Die durchschnittliche Sl aller betrug 12,1 m statt 6 m, ist also doppelt so gross, als man bisher glaubte. Schlechte Sl ($S<1$) hatten selbst im Freien 10 % aller Kinder, in den niederen Schulen 9 %, in den mittleren 13 %, in den höheren 17 %. Vor 33 Jahren fand Verf. unter 10 000 Kindern 19 % schlechte Sehleistungen; also hat sich diese Zahl seit einem Menschenalter um die Hälfte verringert, was Verf. auf eine Abnahme der kurzsichtigen Kinder zurückführt, und als Be-

weis der Wirksamkeit der modernen Augenhygiene auffasst. Die schlechten Seh-Leistungen nehmen vom 6.—18. Lebensjahre stetig zu von 8—35%, von den niederen zu den höheren Schulen bez. Klassen ansteigend. Die Gesetze von der Zunahme der Myopie mit der vermehrten Naharbeit sind also wie früher geblieben. Brillen trugen 1,5% aller Schüler, in den Volksschulen 0,9%, in den höheren Töchterschulen 3,2, in den Gymnasien 7,5%. Concavbrillen wurden von 1% aller Schüler getragen, genau wie vor 33 Jahren. Die Zahl und Nummern der Brillen steigen von Klasse zu Klasse als sicherster Beweis von der Zunahme der Kurzsichtigkeit. Die Zahl der augenkranken Kinder beträgt jetzt 1,1%, gegenüber 4% vor 33 Jahren, was Verf. auch als hygienischen Fortschritt begrüsst. (Die Vergleichung der vor 33 Jahren von Verf. selbst gefundenen Zahlen mit den jetzigen, durch Laien ermittelten, bez. Schlussfolgerungen hieraus möchten dem Ref. bis zu einem gewissen Grade doch nicht einwandsfrei erscheinen.) Die Seh-Leistungen der Wilden übertreffen nicht die unsrer Kinder.[1] Trübe Tage hindern nicht, dass 37% der Jugend noch eine 2—3fache S zeigen. Aus diesen gefundenen Thatsachen zieht Verf. die theoretischen Schlüsse, dass fortan die Zimmer-Sehschärfe (Sz) von der wahren Sehschärfe im Freien (Sw) unterschieden werden müsse, dass statt 1 Minute von jetzt ab $^1/_2$ Minute als durchschnittlich kleinster Erkennungswinkel (?) betrachtet werden muss, der in einzelnen Fällen bis auf $^1/_4$ Minute, sogar bis auf 8 Sekunden sinken kann (5 Schulkinder Breslau's sahen bis 27 m), dass endlich neuere anatomische und physiologisch Messungen diese Verkleinerung des Gesichtswinkels mit den mikroskopischen Verhältnissen der Netzhaut in Einklang bringen müssen. Als praktisches Ergebniss fand sich, dass über 5000 Kinder mit $S<1$ angewiesen wurden, ärztlichen Rath einzuziehen, dass weiter an das Sehen der Soldaten viel höhere Anforderungen gestellt werden dürfen als bisher, und auch bei der Einstellung eine Classification nach der Seh-Leistung stattfinden müsse. Im Nachtrag bringt Verf. einen auf privatem Wege erhaltenen Bericht über Messungen in 2 preuss. Infanterie-Regimentern, die nach seiner Methode von älteren Unteroffizieren unter Aufsicht von Offizieren stattfanden, und bei 198 Unteroffizieren 12,0 m bei 1671 Soldaten 11,5 ergaben, also fast das gleiche wie bei den Schulkindern. Zum Schlusse stellt Verf. für zukünftige Prüfungen noch weitere Forderungen auf, für die er allerdings auch die allgemeine Aufstellung von Schulärzten verlangt. Nachdem er seit einem Menschenalter für die Augen-Gesundheitspflege so eifrig thätige Verf. die Genugthuung erlebt hat, dass seine schon lange aufgestellte Forderung von Schulärzten jetzt allgemein, auch behördlich anerkannt und ausgeführt wird, wünschen wir, dass er auch seine weitere Forderung nach Schul-Augenärzten erfüllt sehen möge. — Rühmend muss auch noch der äusseren Ausstattung des Büchleins gedacht werden: „augenmörderischer Petit-Druck" ist selbst in den Anmerkungen nicht zugelassen.

Neuburger.

---

3) **Die Magnet-Operation in der Augenheilkunde.** Nach eigenen Erfahrungen dargestellt von Prof. Dr. J. Hirschberg, Geh. Med.-Rath in Berlin. Zweite, völlig neu bearbeitete Auflage, mit 31 Abbildung im Text. Leipzig, 1899. Veit & Comp.

„Die Magnet-Operation ist heute bei guter Einrichtung und Uebung ein ganz sicheres Verfahren." Dieser Satz, den Prof. Hirschberg 1897 aufstellte, wird durch das vorliegende Buch erwiesen. Es führt uns nach einer

[1] Das hat kein Verständiger erwartet. H.

kurzen historischen Einleitung an der Hand zweier Operations-Beispiele aus der letzten Zeit sogleich mitten in die Sache und schildert dann in eingehender Weise das zur Operation Nothwendige, die Einrichtung und das Verfahren. Die Einrichtung gliedert sich in das Werkzeug zur Untersuchung und das zur Heilung. In dem Sideroskop von Asmus besitzen wir nunmehr eine zuverlässige Magnetnadel, die nicht nur sicher die Anwesenheit von Eisen anzeigt, sondern auch Localisation gestattet. Zur Entfernung des Eisensplitters wird in Prof. Hirschberg's Anstalt der Hirschberg'sche kleine Elektromagnet, ferner ein Riesenmagnet nach Schlösser verwendet. Von Wichtigkeit ist es, wie diese Werkzeuge aufgestellt sind, dass sie stets in Ordnung und zum Gebrauche bereit stehen.

Die Art des Splitters erfordert genaue Beachtung. Man kann dem frischverletzten Auge nicht ansehen, ob der Splitter septisch oder aseptisch ist. In ersterem Falle ist bei Zuwarten das Auge verloren; somit nothwendig, jedes frisch verletzte Auge sofort zu operiren. Bei älterer Verletzung kann ein Splitter, der klein (1—2 mm) und aseptisch ist, reizlos einheilen, während die Sehkraft sich gut hält; doch ist das eine seltene Ausnahme. Gewöhnlich zerstört der Splitter die Sehkraft, macht oft späte Reizung, endlich kommt es häufig zur Verrostung des Auges, die gleichbedeutend mit dem Verluste desselben ist, der nur durch baldige zufallsfreie Ausziehung des Splitters verhütet werden kann.

In Betracht kommen ferner Grösse und Schwere des Splitters. Bei kleinen Splittern (20—30 mgr) kann auch späte Operation vollen Erfolg haben, bei mittelgrossen (50—150 mgr) nur die primäre Ausziehung innerhalb 24 Stunden nach der Verletzung.

Bei übergrossen Splittern, von 200 mgr an, vermag auch die sofortige Operation wegen der Zertrümmerung des Augen-Inneren nicht mehr die Sehkraft zu retten, oft ist auch der Augapfel nicht zu erhalten. Es ist von Interesse, dass vor der Einführung der Magnet-Operation wohl Niemandem die Entfernung eines Eisensplitters aus dem Augen-Innern (Glaskörper, Netzhaut) mit dauernder Erhaltung des Sehvermögens glückte.

Im zweiten Abschnitte wird die Anzeige und das Verfahren der Magnet-Operation ausführlich abgehandelt. Voraussetzung ist natürlich stets strengste Asepsie. Bei frischen Verletzungen wird das vorsichtig gereinigte Auge an die stumpfe Spitze des Riesenmagneten gebracht. Sehr grosse Splitter springen sofort aus der Wunde, kleinere nur selten, meist werden sie vom Riesenmagneten mit der Breitseite an die Augenwand gepresst und können nicht folgen. Hier bringt leichtes Einführen des Hirschberg'schen Magneten (der bequem ein Pfund zieht) in die Wunde sofort den Splitter hervor. Zu beachten ist dabei, dass eine zu kleine Wunde mit einem Scheerenschlage zu erweitern ist und die Lider sanft abgehalten werden, um Glaskörpervorfall und septische Entzündung zu vermeiden. Ist der Splitter in einiger Entfernung von der Eingangspforte anzunehmen, so wird die Spitze des Riesenmagneten an die entsprechende Stelle der Lederhaut aufgesetzt und dann versucht, den Fremdkörper durch Drehen des Augapfels hinter die Irisperipherie zu locken und schliesslich durch Schnitt an der Hornhaut zu entbinden. Dabei ist Vorsicht nöthig, da mittlere Splitter durch den Riesenmagneten so an die Lederhaut geschleudert werden können, dass diese vorgebuchtet wird unter Schädigung der Netzhaut. Bei frischer Wunde der Lederhaut ist die Einführung des kleinen Magneten ein sichres Verfahren und dem Riesenmagnet überlegen. (7 F.)

Ist die Verletzungswunde geschlossen, so bietet der grosse Magnet gelegentlich Vortheile. Hier wird das eben geschilderte Auflocken des Fremdkörpers in die Vorderkammer und Entbindung aus derselben durch Einführen des kleinen

Magneten mit Erfolg geübt, in Fällen, wo man früher eine Operation gescheut hätte. Nur ganz kleine Splitter oder grössere, seit Langem angewachsene, folgen nicht. Versagt der grosse Magnet, so ist abzuwarten, ob Reizung oder Verrostung eintritt. In diesen Fällen ist Operation zur Rettung des Auges nothwendig und hier rettet der Meridionalschnitt durch die Augenhäute mit Einführung des Hirschberg'schen Magneten das sonst verlorene Auge. Beim Meridionalschnitt ist sorgfältige Erwägung des Operationsplanes und Berechnung des Lederhautschnittes erforderlich, zu der im Texte klare Anweisungen gegeben sind.

Alle Verfahren sind mit zahlreichen Beispielen belegt, von denen das grösste Interesse diejenigen Fälle verdienen, in welchen der Riesenmagnet (auch der Haab'sche) völlig versagte und der Hirschberg'sche Magnet vollen Erfolg brachte. Aus der Fülle der Gesammtbeispiele seien hier die sämmtlichen Netzhaut-Glaskörper-Operationen kurz angeführt, die in den letzten drei Jahren von Prof. Hirschberg ausgeführt wurden.

A. Gute Erfolge.

a) Frische Fälle.

1. 24jähriger W. B., sofort, aus Glaskörper, 7 mg. S = 1.
2. 36jähriger A. S., sofort, a. Glaskörp., 23 mg S = $^1/_2$. (Linsen-Ausziehung).
3. 9jähr. H. J., nach 3 Tagen, aus Glaskörper, S = 1. (Linsen-Ausziehung).
4. 37jähr. H. K., nach 2 Tagen, a. Glask., 1,9 mg S = 1. (Linsen-Ausziehung).
5. 19jähr. E. K., nach 8 Tagen, aus Glaskörper, $1^1/_2$ mg. S = $^5/_{30}$ (Linsentrübung noch nicht operirt).
6. 31jähr. R. K., sofort, aus Glaskörper, 5 mg (16 mm lang). S = $^5/_6$.
7. 17jähr. H. L., nach 4 Tagen, a. Netzhaut, 9 mg, $2^1/_2 : 1^1/_2$ mm. S = $^1/_2$ (Auge schon früher verletzt).
8. 26jähr. J. K., sofort (nach 6 Stunden), aus Netzhaut, 27 mg, S = 1.

b) Alte Fälle.

9. 16jähr. P. L., nach 5 Monaten, aus Netzhaut, 27 mg, S = $^1/_2$.
10. 16jähr. B., nach 11 Monaten, aus Netzhaut, 0,9 mg, S befriedigend.

B. Form erhalten, Sehkraft nicht genügend.

1. 25jähr. A. T., sofort, 72 mg, nach 4 Tagen Ausziehung der Linse, Abtragung des Irisvorfalls. Heilung reizlos, keine Ablösung der Netzhaut. Pat. behauptet nichts zu sehen; Pupille reagirt. (8 Monate beobachtet.)
2. 35jähr. P. W., sofort, 62 mg; ein Flock Werg sitzt am Splitter. Heilung reizlos, aber bindegewebige Schrumpfung des Glaskörpers durch Infection bei der Verletzung. (2jährige Beobachtung.)
3. 25jähr. G. G., sofort; kommt mit Glaskörpervorfall, Splitter $4^1/_2 : 2^1/_2$. S = $^1/_\infty$, in Folge der Netzhautzerschmetterung bei der Verletzung Auge reizlos. (Von Dr. Kuthe operirirt.)

C. Nachträglich Enucleation.

1. 54jähr. P. K. Auge breit aufgeschlagen.
   Splitter 800 mg, 8 × 6 × 2, Kesselwand. Stockblindheit, Schmerz, Enucleation nach 9 Tagen.
2. 21jähr. R. E., Wunde 8 mm gross, Fetzen von Glask. daran, Splitter 115 mg, 6 × 6. Enucl. nach 7 Tagen.
3. 40jähr. R. G. kommt mit zusammengefallenem Augapfel, Splitter 153 mg. Enucl. nach 9 Tagen.

Von 16 Operationen (aus Glaskörper und Netzhaut) ergaben danach 10 einen guten Erfolg (7 Mal S = $^1/_2$ — 1); die ungenügenden Erfolge von B, die Misserfolge von C rühren lediglich von der Schwere der ursprünglichen Verletzung her.

In dem dritten Abschnitte wird die Entfernung von Eisensplittern aus den vorderen Theilen des Auges und aus der Umgebung derselben erörtert, und die grossen Vortheile, die auch hier der Magnet oft hat an Bespielen gezeigt. Hierbei beansprucht am meisten Beachtung die Ausziehung von Eisensplittern aus der Linse. Es ist wichtig, dass hierbei die Operations-Instrumente magnetisch gemacht werden.

Die Gefahren, die dem Riesenmagneten anhaften, dass er die empfindlichen und wichtigen Augenhäute durch Heranschleudern des Eisens schädigt, kommen hier weniger in Betracht. Oft erweist er sich gut wirksam, aber auch hierzu finden sich Beispiele, in denen er versagt, während der eingeführte kleine Magnet Erfolg hat.

Man kann abschliessend sagen, dass Indications-Stellung und Ausführung der verhältnissmässig jungen Magnet-Operation am Auge in Hirschberg's Buche so sorgfältig ausgeführt sind, dass es leicht sein wird, in jedem Falle dieser „unregelmässigen" Operation trotz dessen Besonderheiten die gegebenen, allgemein geltenden Regeln zu Grunde zu legen.

Von besonderem Verdienste ist es, dass das Buch kein Kampfwerk ist, sondern unter voller Würdigung des Riesenmagneten die Indications-Stellung für das Verfahren mit diesem und dem kleinen Magneten, bezw. für beide combinirt, zum ersten Male ausführlich aufstellt und an zahlreichen Beispielen praktisch erläutert. Spiro.

Journal-Uebersicht.

I. v. Graefe's Archiv f. Ophthalmologie. XLVII. 1.

1) **Die Reflexbahn der Pupillar-Reaction.** Nach anatomischen Untersuchungen an embryonalen Gehirnen des Menschen und Experimenten am Affen, von Dr. St. Bernheimer, Privatdocent und Augenarzt in Wien.

Während in vollständig entwickelten Gehirnen einzelne Faserzüge kaum hervortreten, sind in embryonalen Gehirnen nach Weigert'scher Färbung die Nervenbahnen mit ihren zarten Markscheiden leicht zu erkennen und zu verfolgen. Verf. benutzte embryonale Gehirne zu Serienschnitten und fand einen Zug feiner Markfasern, welche vom Tractus ausgehend in die weisse Substanz des vorderen Vierhügels eintreten, sich hier fächerförmig verbreiten und zu den Sphinkterkernen zu ziehen scheinen. Diese Fasern stammen jedenfalls aus dem Sehnerven, ob aus dem gleichseitigen, gekreuzten, oder beiden Bündeln, ist nicht zu entscheiden.

Die bei Affen angestellten Untersuchungen nach der Marchi'schen Degenerationsmethode ergeben nach Exenteratio bulbi, bezw. Neurotomie zunächst im gleichseitigen Tractus so zahlreiche degenerirte Fasern, dass ein Zweifel an der partiellen Kreuzung im Chiasma nicht aufkommen kann. Ferner konnten gekreuzte und ungekreuzte Fasern nachgewiesen werden, welche vom Tractus ausgehend, zur Gegend der Sphinkterkerne ziehen. Von diesen treten zarte Fasern ungekreuzt in den Oculomotoriusstamm.

Die sehr schwierige und für manche Thiere tödtliche Operation der anteroposterioren Durchschneidung des Chiasma gelang bei 4 Thieren so gut, dass sie drei volle Tage am Leben blieben. Die Affen waren sehend, folgten der

dargereichten Nahrung mit den Augen und fassten sie mit der Hand. Damit ist die partielle Kreuzung im Chiasma unwiderleglich erwiesen, zumal nach dem Tode der Thiere festgestellt wurde, dass eine vollständige Durchtrennung des Chiasma stattgefunden hatte. Auch die directe reflectorische und die indirecte consensuelle Pupillarreaction war erhalten. Es geht daraus hervor, dass eine Verbindung der Augen mit dem gleichseitigen Sphinkterkerne und eine centrale Verbindung zwischen den beiderseitigen Kernen bestehen muss.

Auch nach Durchschneidung eines Tractus blieb beiderseits die reflectorische und consensuelle Pupillarreaction erhalten, — ein neuer Beweis für die partielle Kreuzung der Pupillarfasern und die centrale Verbindung der beiden Sphinkterkerne.

---

2) **Ueber eine Meningocencephalocele des Augapfels,** von Dr. Emil Krückmann, Privatdocent und I. Assist. an der Universitäts-Augenklinik zu Leipzig.

Beschreibung eines in der Sammlung aufgefundenen Bulbus, die Krankengeschichte fehlt. Von der als solche erkennbaren Hornhaut zieht ein derber Narbenstrang quer durch die vordere Kammer. Die sämmtlichen Gebilde des Auges sind nasalwärts und nach vorn verlagert, stark veränderte Reste der Retina liegen in der Nähe der Iris. Die geschrumpfte Linse ist ziemlich in situ. Im Uebrigen zeigt sich der Glaskörperraum mit einem spaltenreichen Gewebe ausgefüllt, welches durch eine temporalwärts und unten vom Opticuseintritte gelegene Lücke der Sclera extrabulbär nach hinten zu verfolgen ist und sich bei der mikroskopischen Untersuchung als aus Gliagewebe und Resten der weichen Hirnhäute bestehend erweist. Man muss annehmen, dass zu einer Zeit, als die Augenspalte noch nicht geschlossen war, Hirnsubstanz prolabirte und später abgeschnürt wurde. Vielleicht führte der Zutritt von Liq. cerebrospinalis zum Bersten der Hornhaut, worauf dann die beschriebene Narbenbildung erfolgte.

---

3) **Ueber Fremdkörper-Riesenzellen und Cilien im Bulbus,** von Dr. Emanuel Schwarz in Wien.

Cilie auf der Iris nahe beim Kammerfalz. Injection, Tension herabgesetzt, S = Q. L : 5 m, Projection unsicher. Enucleation. Im Glaskörper fand sich ein Stück Kupfer, um die Cilie zum Theil zahreiche Riesenzellen, von denen einige bis 50 Kerne zählten. Aehnlich in zwei anderen Fällen. Die Riesenzellen entwickeln sich unter dem Einflusse der als Fremdkörper wirkenden Cilien im Granulationsgewebe, sei es durch Wachsthum einer, sei es durch Confluenz mehrerer Zellen.

Bekanntlich werden unter Umständen Cilien häufig lange Zeit reizlos ertragen.

---

4) **Experimentell-histologische Untersuchungen über Contusio bulbi,** von Dr. S. Bäck, Volontärarzt an der Univers.-Augenklinik in Breslau.

Verf. bewirkte an Augen junger Kaninchen Contusionen mittelst eines Apparats, welcher eine Dosirung der angewandten Gewalt gestattet. Um deutlich sichtbare Veränderungen hervorzurufen, bedarf es eines ziemlich starken Stosses. Die ophthalmoskopische Untersuchung wird zunächst durch feine sternförmige Trübungen der Linse und eine wolkige Masse in der vorderen Kammer erschwert, doch erkennt man, dass sogleich nach dem Trauma die Netzhautgefässe blutleer sind, und dass gegenüber der Einwirkungsstelle der Contusion

die Netzhaut sich unabhängig vom Verlaufe der Gefässe weiss verfärbt. Die Verfärbung hält etwa 40 Stunden an.

Bei der mikroskopischen Untersuchung fand sich in der vorderen Kammer eine theils feinkörnige, theils feinfädige Masse, welche sich nach v. Gieson röthlich-gelb färbte. Eine ähnliche Masse lag im Bereiche der verfärbten Netzhautpartie zwischen Chorioidea und Retina.

Die später verschwindende sternförmige Trübung der Linse erklärt Verf. durch Eindringen von Flüssigkeit in präformirte Spalten.

An der Ausscheidung der beschriebenen Massen in der vorderen Kammer sind die proc. cil. nicht betheiligt. Abhebungen des Epithels derselben fehlten. Die Massen stammten aus den Irisgefässen, welche sich paralytisch erweiterten und fibrinartige Stoffe ausschieden. Derselbe Vorgang erfolgt in der Chorioidea und führt zu dem Transsudate zwischen Chorioidea und Retina mit nachfolgender Inbibition und Trübung der letzteren.

---

5) **Ueber den Koch-Weeks'schen Bacillus der akuten Conjunctivitis,** von Dr. A. Weichselbaum, Prof. der pathol. Anatomie, und Dr. L. Müller, Privatdocent der Augenheilkunde in Wien.

Auf einer abgelegenen Ziegelei erkrankten mehrere Personen an Conjunctivalkatarrh, welcher ohne Follikelschwellung und ohne Betheiligung der Hornhaut verlief und auf Touchiren mit 2% Argent. nitric. rasch heilte. Die Verff. fanden in dem Secret ganz constant sehr feine Bacillen, deren Menge in einem gewissen Verhältnisse stand zu der Intensität der Entzündung. Die Bacillen liessen sich mit einiger Sicherheit nur auf Menschenserum-Agar cultiviren, und zwar scheinbar auch nur dann, wenn Culturen gewisser saprophytischer Bakterien zugleich zugegen waren (und Stoffwechselproducte lieferten?). Die Culturen waren sehr zart. Reinculturen auf die menschliche Bindehaut übertragen, riefen dieselbe Entzündung hervor, und aus dem Secrete derselben liessen sich wieder dieselben Bacillen züchten. Die Lebensfähigkeit der Bacillen ausserhalb des Organismus scheint gering zu sein, doch muss es als möglich gelten, dass anscheinend genesene Individuen mit chronischer Conjunctivitis noch bacillenhaltiges Secret absondern und die Krankheit verbreiten. Vielleicht hält sich der Bacillus durch Symbiose mit bestimmten saprophytischen Bakterien.

---

6) **Anatomische Befunde bei eitriger Keratitis des Menschen,** von Prof. Eugen v. Hippel, I. Assist. an der Univ.-Augenkl. zu Heidelberg.

I. Doppelseitige Keratomalacie mit Pneumokokkenbefund bei einem hereditär-syphilitischen Säugling.

Injection gering, flache wenig infiltrirte Geschwüre im unteren Abschnitt der Hornhaut. Hypopyon. Züge von Mikroorganismen, und zwar Pneumokokken, erstrecken sich in Zoogloeaform von den Geschwürsrändern zwischen den Hornhautlamellen nach oben bis über das Centrum der Hornhaut hinaus, während am unteren Geschwürsrande zahlreiche vom Limbus her eingewanderte Leukocyten im Gewebe vorhanden sind. Die aus den tiefen Randgefässen stammende Infiltration hat die Form eines stumpfwinkligen Dreiecks, dessen Spitze hinter dem Geschwürsgrunde liegt. Einwanderung der Leukocyten von der vorderen Kammer her (Uhthoff und Axenfeld) glaubt Verf. bei der vollkommen intacten M. Descem. ausschliessen zu dürfen.

Die Eiterzellen des Hypopyon sind hauptsächlich von den Gefässen der Iris geliefert, welche sehr dicht infiltrirt ist. Zellige Infiltration findet sich weiter zwischen den Fasern der Zonula, um die Ciliarfortsätze und in denselben,

um die Netzhautgefässe, selbst auf der Papille, und in der Chorioidea. Mit der Entfernung von der Hornhaut nimmt die Stärke der Infiltration ab, und es liegt nahe anzunehmen, dass es sich um chemotactische Processe handelt, welche von den in den Hornhautgeschwüren gebildeten Toxinen verursacht wurden.

Bemerkenswerth sind noch hochgradige Veränderungen der Netzhaut, Zerfall der Stäbchen und Zapfen u. s. w..

II. Keratitis neuroparalytica. Resection des Ganglion Gasseri, am folgenden Tage Substanzverlust der Hornhaut, Hypopyon, nach 9 Tagen Exitus.

Die anatomische Untersuchung ergab ein ausgedehntes flaches Geschwür der Hornhaut, dessen nekrotischer Grund mit zahlreichen Leukocyten durchsetzt war. Membr. Descem. normal, das Endothel fehlte an einer umschriebenen Stelle im untern Abschnitt und zeigte sich an zwei andern Stellen gewuchert. Abgestossene Endothelien lagen im Kammerwasser.

Das Hypopyon war sehr fibrinreich, zahlreiche Fibringerinnsel lagen im Irisgewebe. Leukocyten waren noch rückwärts bis zur Ora serrata zu verfolgen. Mikroorganismen konnten nicht nachgewiesen werden, sind aber höchst wahrscheinlich vorhanden gewesen.

---

7) **Anatomisch-physiologische Untersuchungen über die Augenmuskeln Neugeborener,** von Dr. Schneller in Danzig. (Nachgelassenes Manuscript.)

Die Arbeit ist ihres umfangreichen Zahlenmaterials wegen für ein kurzes Referat nicht geeignet.

---

8) **Ueber Anophthalmus congenitus,** von Prof. Eugen v. Hippel, I. Assist. an der Universitäts-Augenklinik in Heidelberg.

7 Wochen altes Kind mit beiderseitiger, seit der Geburt bestehender eitriger Bindehautsecretion; links in der Tiefe des Bindehautsacks kleiner, kaum erbsengrosser Körper, rechts Mikrophthalmus, Leucoma corneae, durch 2 fadenförmige Synechien mit dem oberen Pupillarrande verbunden, unten Coloboma chorioideae.

Aus dem Bindehautsecret wurden Pneumokokken gezüchtet, die aber ihre Virulenz verloren hatten.

Verf. nimmt an, dass der rechtsseitige Mikrophthalmus Folge einer intrauterinen, mit Hornhautperforation verlaufenen Entzündung ist.

Eine 13jährige Schwester des Kindes zeigte rechts normale Grösse des Bulbus, hochgradige Myopie, links Mikrophthalmus, wesentliche Verkleinerung des Bulbus, diffuse Trübungen und neugebildete Gefässe in der Hornhaut. Höchst wahrscheinlich handelte es sich auch hier um die Folgezustände einer intrauterinen Entzündung. Von Erblichkeit kann keine Rede sein.

---

9) **Bemerkungen zu den Versuchen von Hess über die Accommodation.** Erwiderung von Prof. Dr. W. Koster, Gzn. in Leiden.

Verf. hält es für unmöglich, dass bei den bekannten Hess'schen Versuchen die Blickrichtung so sicher festgehalten werden kann, wie es für die Gewinnung einwandfreier Ergebnisse unbedingt erforderlich ist, und glaubt, dass Hess den Linsenpunkt fixirt hat.

---

10) **Berichtigung der sogenannten Richtigstellung des Herrn Dr. Fukala zu meiner Abhandlung über operative Behandlung hochgradiger Kurzsichtigkeit,** von Dr. Franz Otto, kgl. sächs. Stabsarzt.

Desmonceaux hat in der That, wie mitgetheilte Sätze aus seinen Schriften unzweifelhaft beweisen, wegen Kurzsichtigkeit extrahirt. Scheer.

II. Zehender's klinische Monatsblätter für Augenheilkunde. 1899. Februar.

1) **Ueber Blepharitis acarica.** Eine Erkrankung der Wimpern und Lidränder in Folge von Milben in den Cilienbälgen.

Raehlmann beobachtete in vielen Fällen das Vorkommen der Demodex folliculorum in den Cilienbälgen. Derselbe veranlasste eine starke Hyperämie der intermarginalen Lidrandzone und der äusseren Haut am Uebergangstheil von Haut und Lidrand in der Gegend der vorderen Lidkante; hier schimmerten derbe, stark verzweigte, venöse Gefässe deutlich durch die Epidermis durch. Häufig war damit auch eine Hyperämie der vorderen, der inneren Lidkante dicht benachbarten Conjunctiva verbunden, welche sich in Form eines rothen Saumes an der Conjunctivalseite des Lidrandes etwa 3 mm weit nach der Uebergangsfalte hin erstreckte. Solche Patienten klagten über erhebliche Beschwerden; die Lidkanten zeigten ein fest-weiches, eingedicktem Honig oder unreiner Vaseline ähnliches Sekret, welches der Basis der Cilien häufig in Klumpen, Stücken oder Schuppen anhing. — Bisweilen war nur an einzelnen Stellen des Lidrandes eine fleckige Röthung und flache Schwellung vorhanden, in deren Bereich die intermarginale Oberfläche eine eigenthümliche trüb-rothe Färbung und leicht-rauhe Oberfläche besass. Mitunter war der Lidrand in ganzer Ausdehnung ergriffen. Die genannten Veränderungen waren in seltenen Fällen so entwickelt, dass eine Entzündung der Conjunctiva und der den Lidkanten benachbarten äusseren Haut mit erheblicher Secretion hinzutrat. In manchen Fällen bestanden die erwähnten Veränderungen neben Krankheiten der Conjunctiva oder Cornea. Besonders wurden sie an trachomatösen Augen beobachtet.

Verf. wandte mit Erfolg gegen die Affection das Einstreichen des Lidrandes mit einer Salbe aus Perubalsam (2,0 auf 6,0 Lanolin) an. Selbst die hartnäckigsten Fälle heilten nach längstens 10tägigem Gebrauch derselben.

---

2) **Zur Frage der ständigen freien Communication zwischen vorderer und hinterer Augenkammer,** von Georg Levinsohn.

---

3) **Bemerkungen zur operativen und medicamentösen Therapie an hochgradig vorgetriebenen Augen,** von Th. Axenfeld.

Verf. empfiehlt bei wirklichem Exophthalmos, wenn nicht in Narkose operirt wird, die Anwendung der Desmarres'schen Elevateure, die manuelle Fixation ist dabei zu verwerfen. — Die Verbände werden auch bei starkem Exophthalmus besser gelitten, als z. B. Nettleship kürzlich angab, wenn man zuvor eine ringförmige Wattepolsterung anlegt, bis für die aufgelegte Hand die Niveaudifferenz ausgeglichen ist; hierüber legt man alsdann den gewöhnlichen Druckverband. — Eine 24jährige Basedow-Kranke litt an beiderseitiger Conjunctivitis gonorrhoica, die unter Ausspülungen mit Hydrargyrum oxycyanatum 1:1000 mit Zurücklassung eines linksseitigen partiellen Cornealstaphyloms heilte. Nach einer Iridectomie mit medianer Tarsorophie unmittelbar nachher wurde das Staphylom abgeflacht, und und die Sehschärfe besserte sich.

März.

1) **Gläserne Augäpfel als oculare Prothesen,** von H. Snellen.

Verf. empfiehlt als Prothese nicht die bisher gebräuchliche muschelförmige Platte anzuwenden, sondern doppelwandige, apfelartige Schalen. Hierdurch wird der todte Raum, in dem sich Schleim und Thränen ansammeln, ausgeschlossen, auch schmiegen sich Conjunctivalsack und Augenlider den abgerundeten Rändern dieser künstlichen Augen leichter an.

---

2) **Ueber epitheliale Form der Pinguecula,** von Winfried Bihler.

Auf Grund der anatomischen Untersuchung eines Falles von Pinguecula spricht sich Verf. dahin aus, dass es Fälle giebt, in welchen meist unter dem Einfluss einer besonderen Entzündung oder auch ohne diese unter den gewöhnlichen Witterungseinflüssen das Epithel des Lidspaltenfleckes starke Wucherung mit lebhafter Verhornung der oberen Lagen und Bildung von Epithelsprossen und Epithelperlen eingeht, die im anatomischen Bau denjenigen der Epitheliome der Haut ähnlich sind. Das Ergebniss dieses Vorganges ist somit nicht als besonderes pathologisch-anatomisches Gebilde (Tyloma) aufzufassen, sondern stellt nur eine epitheliale Form der Pinguecula dar.

---

3) **Beiträge zur Behandlung acuter Sehnervenentzündungen in Folge von Influenza,** von Ernst Wingenroth.

---

4) **Ulcus rodens corneae,** von H. Gifford.

In einem Falle von Ulcus rodens corneae fand Verf., dass entlang dem Hornhautrande die Bindehaut weit über die scheinbare Grenze des Geschwürs, 1—2 mm breit, unterminirt war. Nach Abschneiden der unterminirten Bindehaut und Cauterisation der geschwürigen Rinne blieb der Process sofort stehen.

---

5) **Eine doppelseitig verwendbare Lidpincette mit Klemmverschluss,** von Otto Neustätter. Horstmann.

Vermischtes.

Die Refraction im Alterthum. Ein Beitrag zur Geschichte der Refraction auf Grund bisher unbekannt gebliebener literarischer Funde, von Vincenz Fukala in Wien. (Arch. f. Augenh. XXXIX, 1, S. 49—61, IX §.)

Der Herr Verf., welcher anhebt, „in der älteren Literatur habe ich mehrere Stellen entdeckt", scheint einen Scherz nicht beabsichtigt zu haben. Dennoch fällt es dem nachdenklichen Leser schwer, diese Veröffentlichung ernst zu nehmen. Ich werde den ersten und den letzten Paragraphen (I. und IX.) richtig stellen.

I. „Ueber Kurzsichtigkeit bei Hippokrates. In den Werken von Hippokrates ist über Myopie nichts bemerkenswerthes enthalten. Die einzige diesbezügliche Stelle befindet sich in Hippokrates Coacae Praenotiones, 2., etwa in der Mitte dieses Theiles. An dieser Stelle erwähnt H. der den Kurzsichtigen gemeinsamen Eigenschaft, die Lidspalte häufig zu verengern, und fügt hinzu, dass, wenn sie gleichzeitig bei einer schweren Erkrankung die Farben nicht richtig zu unterscheiden vermögen, dies eine ungünstige Erscheinung sei; »... *μύειν καὶ χρώματα συμβάλλειν* ...« (s. Hippokrates, editio D. Carolus Gottlob Kühn, Leipzig 1828, Vol. XXI). Einen Namen hat Hip. für die Kurzsichtigkeit nicht eingeführt."

Soweit buchstäblich Herr Vincenz Fukala. Jetzt kommt die Beurtheilung. In den nicht von Hippokrates herrührenden Koï'schen Vorhersagen (II, VIII, 214, Ausg. v. Littré V, S. 630; Ausg. v. Kühn I, S. 267) findet sich ein Satz, welcher die in lebensgefährlichen Erkrankungen zu beobachtenden schlimmen Zeichen vom Auge darstellt und mit dem berühmten Satz aus dem 2. Capitel der echten Prognostik manche Berührungspunkte darbietet. (Vgl. m. Gesch. d. Aug. i. A., S. 122 u. 124.) Die Worte, welche in I angezogen

wurden, lauten folgendermaassen: *συνεχέως τε μύειν καὶ χρώματα μεταβάλλειν, καὶ βλέφαρα μὴ συμβάλλειν ἐν τῷ καθεύδειν, ὀλέθριον.* „Und unablässig die Augen schliessen und die Gesichtsfarbe wechseln und die Lider im Schlaf nicht schliessen, bedeutet Lebensgefahr.“ Von Kurzsichtigkeit ist nicht die Rede.

IX. „Brillen oder Augengläser sind höchst wahrscheinlich einige Jahrhundert vor Christus bekannt gewesen.... Ich habe jedoch in Plautus Lustspielen (240 v. Chr.) zwei Stellen gefunden, welche darauf hindeuten, dass zur Zeit Plautus Gläser oder ähnliche optische Hilfsmittel bekannt gewesen sind.

Die erste Stelle befindet sich im Lustspiel »Cistellaria, Act I, Scena I (ex recensione Georgii Goetz et Fr. Scholl, fasciculus 3, 1845, p. 8.«) Das Mädchen Silenium erzählt daselbst:

»Dum redeo domum,

Conspicillo consecutus est clanculum me usque fores.« In der Anmerkung unten steht: »Conspicillo: conspicio.« Zweifellos bedeutet Conspicillum irgend ein brillen- oder linsenförmiges Instrument, wodurch man durchsieht. Die zweite Stelle findet sich im Bruchstück »Medicus«; von diesem sind nur 3 Zeilen zurückgeblieben, welche diesen merkwürdigen Passus enthalten:

»In conspillo adservabam: Pallium observabam.... Der Werth solcher Gläser soll jedoch so gross gewesen sein, dass nur Wenige solchen Luxus sich erlauben konnten.“

Soweit buchstäblich Herr Vincenz Fukala. Nun kommt die Beurtheilung. Conspicillum oder conspicilium soll nach Wörterbüchern (Georges, 1869, I, 1140) „den Ausschau-Ort, die Warte“ bedeuten; heisst aber, was ich Herrn Geh.-Rath Prof. Vahlen verdanke, nach zwei Zeugnissen alter Grammatiker, „die Sehweite“. — Gloss. des Placidus (Corp. Gloss. V, p. 58, Goetz): Conspicillo, ita ut conspici possint, quod aiunt 'longis lineis'. [Das letztere ist e longinquo.] Nonius Marcellus, p. 84, M': Conspicillum (conspicilium), unde conspicere possis. Plautus Medico. 'In conspicillo adservabam, pallium observabam.'

Die Stelle aus dem Lustspiel Cistellaria lautet:

Per Dionysia | Mater pompam me spectatum ducit. dum redeo domum, | Conspicillo consecutust clanculum me usque ad fores. „Zum Bacchus-Fest hat Mutter mich mitgenommen, den Aufzug anzusehen. Als ich nach Hause kehre, ist Er aus Seh-Ferne mir heimlich nachgegangen bis zur Hausthür.“ Das abgerissene Bruchstück aus Medicus kann übersetzt werden: „In der Sehweite passte ich auf, beobachtete den Mantel.“

Von Brillen ist keine Rede.

Ich weiss nicht, wie ein Jurist die Textveränderung in I. beurtheilt, wie ein Philolog die Uebersetzung von II. auffasst. Der Arzt hilft sich einfach, indem er jene Druckseiten überschlägt. Der Menschenfreund aber möchte dem Herrn Verf. das Wort eines neueren Dichters zur Beherzigung anempfehlen:

„Was anders suche zu beginnen
Des Chaos wunderlicher Sohn!“ H.

Um Einsendung von Separatabdrücken wird gebeten.

Verlag von Veit & Comp. in Leipzig. — Druck von Metzger & Wittig in Leipzig.

Centralblatt

für praktische

AUGENHEILKUNDE.

Herausgegeben von

Prof. Dr. J. Hirschberg, Geh. Med.-Rath, in Berlin.

Unter ständiger Mitwirkung der Herren Dr. ANCKE in München, Dr. BERGER in Paris, Prof. Dr. BIRNBACHER in Graz, Dr. BRAILEY in London, Prof. Dr. H. COHN in Breslau, Doc. Dr. CL. DU BOIS-REYMOND in Berlin, Dr. DAHRENSTAEDT in Herford, Doc. Dr. E. EMMERT in Bern, Prof. C. GALLENGA in Parma, Dr. GINSBERG in Berlin, Prof. Dr. GOLDZIEHER in Budapest, Dr. GORDON NORRIE in Kopenhagen, Prof. Dr. HORSTMANN in Berlin, Dr. ISSIGONIS in Smyrna, Prof. H. KNAPP in New York, Prof. Dr. KRÜCKOW in Moskau, Dr. KUTHE in Berlin, Dr. LANDAU in Coblenz, Prof. Dr. MAGNUS in Breslau, Surg. Capt. F. P. MAYNARD in Calcutta, Dr. MICHAELSEN in Görlitz, Dr. VAN MILLINGEN in Constantinopel, Dr. MOLL in Berlin, Prof. Dr. J. MUNK in Berlin, Dr. NEUBURGER in Nürnberg, Dr. PELTESOHN in Hamburg, Dr. PERGENS in Brüssel, Prof. PESCHEL in Frankfurt a. M., Dr. PURTSCHER in Klagenfurt, Dr. M. REICH in Petersburg, Med.-Rath Dr. SCHEER in Oldenburg, Prof. Dr. SCHENKL in Prag, Prof. Dr. SCHWARZ in Leipzig, Dr. SPIRO in Berlin, Dr. STIEL in Köln.

Monatlich ein Heft. Preis des Jahrganges 12 Mark. Zu beziehen durch alle Buchhandlungen des In- und Auslandes und die Postanstalten des Deutschen Reiches.

Juni. **Dreiundzwanzigster Jahrgang.** **1899.**

Inhalt: **Original-Mittheilungen.** I. Ueber endo-oculäre Galvanocausis. Von Prof. **van Millingen** in Constantinopel. — II. Schwere Nachblutung nach Iridectomie in Folge von Hämophilie. Von Primararzt Dr. **Eduard Zirm** in Olmütz. — III. Ueber die Anwendung des Protargols in der Augenheilkunde. Von Dr. med. **Ed. Praun**, Augenarzt in Darmstadt. (Schluss.)

Klinische Beobachtungen. Distichiasis congenita hereditaris, von Dr. C. A. H. Westhoff in Amsterdam.

Neue Instrumente, Medicamente etc.

Gesellschaftsberichte. Berliner ophthalmologische Gellschaft.

Journal-Uebersicht. Archiv für Augenheilkunde. Bd. XXXVIII. Heft 3.

Vermischtes. Nr. 1—2.

I. Ueber endo-oculäre Galvanocausis.

Von Prof. **van Millingen** in Constantinopel.

Ein sichres Mittel gegen schwere intraoculäre Infection nach Verwundungen des Augapfels ist uns heute, wie in vorantiseptischer Zeit, unbekannt. Subconjunctionale Einspritzungen, wie voraus zu sehen war, werden heutzutage kaum mehr erwähnt. Die problematischen Erfolge derselben sind einer supponirten antiseptischen Wirkung zugeschrieben worden, und doch ist diese Annahme ungerechtfertigt, denn einerseits ist es noch nicht bewiesen, dass Sterilität eine Bedingung für die Heilung von Wunden sei, und andrerseits ist in neuester Zeit bewiesen worden, dass Sterilität der Wundfläche die Heilung verzögert![1]

[1] BANTOCK, British Medical Journal, 1899 April.

Nun können wir Praktiker nicht so lange warten, bis die Theorie dieses Fadengewirr auflöst. Bis dahin sind wir genöthigt empirisch vorzugehen.

Die Theoretiker werden uns gewiss nachher bereitwillig helfen. An der Sache aber wird nichts geändert. Die praktischen Erfolge sind maassgebend. Mein Verfahren für die Behandlung schwerer intraoculärer Infection hat keinen andern Anspruch als diesen, dass es sicher heilt und dabei nichts schadet.

Einstweilen verfüge ich über drei Fälle, die ich hinlänglich genau beobachtet habe, um sicher zu sein, dass kein nachträglicher Schaden entstanden ist.

Fall I. 45jährige Türkin, stellte sich vor am 24. Mai 1898 mit einer vor 3 Wochen ihr beigebrachten langen Scleral-Wunde am rechten Auge. Status praesens: Lider des rechten Auges leicht oedematös. Chemosis der Conj. bulbi, besonders ausgesprochen zwischen äusserem Hornhautrand und äusserem Canthus. Kammerwasser getrübt; einzelne hintere Synechien. T — 1. Heftige Schmerzen im Auge und auf der Stirne. Finger werden mühsam in 1—2 m gezählt.

Nach Erweiterung der Pupille mit Atropin ist bei Augenspiegel-Untersuchung ein gelber Reflex in der äusseren Peripherie des beleuchteten Feldes zu sehen, zwischen Ora serrata und Aequator. Von dieser Stelle bis zur Gegend der Macula nimmt die gelbe Färbung allmählich ab. In der Narcose wird die Conjunctiva bulbi am äusseren Segment des Bulbus abpräparirt, um die Scleral-Wunde genauer untersuchen zu können. — Dieselbe verläuft vertical und etwas schräge nach oben ohne den Ciliarkörper zu erreichen. Die Ränder der Wunde sind gelblich; im ganzen Verlauf der klaffenden Wunde eine gelbe erweichte Masse, wahrscheinlich eitrig infiltrirte Chorioidea und Glaskörper. Eine Sonde dringt leicht durch die Wunde in den Glaskörper.

Nun wurden die Wundränder mit einer 3 mm breiten flachen Schlinge ausgebrannt, und die glühende Schlinge in den Glaskörperraum circa 4 mm tief eingesenkt und von unten nach oben bewegt. Dauer des intraoculären Brennens 3 Secunden. Zuletzt Conjunctivalnaht mit nachfolgendem Sublimat-Verband.

Tags darauf, bedeutende Besserung: Die Kranke giebt ungefragt an, dass sie viel besser sehe. Kammer aufgehellt. Bedeutender Nachlass der Chemosis. Atropin und Verband werden bis zum Entlassungstage am 9. Juni 1898 fortgesetzt An dem Tag betrug die S = $^3/_6$. Wunde allem Anscheine nach geschlossen, T — n. Ophthalmoscopisch ist nach aussen in der Richtung der Ora serrata eine Spur von gelblichem Reflex zu sehen.

Fall II. Henry W., 6 Jahre alt, wurde am rechten Auge mit einer Schuster-Ahle verletzt. Sofort nach der Verletzung bemerkte seine Mutter, dass ein dickflüssiger Faden über die Wange des Knaben floss. Eine halbe

Stunde später führte sie das Kind zu einem Augenarzte, der das Auge mit Sublimat-Ausspühlung und Verband behandelte. Am folgenden Tage habe sich der Zustand des Auges bedeutend verschlimmert. Am vierten Tage nach der Verletzung habe der Arzt die Enucleation in Aussicht gestellt. Nun wurde das Kind mir zugeführt. Ich fand folgendes: —

Das rechte Auge zeigt heftige Ciliar-Injection, mit starkem Thränenfluss, und Lichtscheu, wodurch die Untersuchung sehr erschwert wurde. — In der Vorderkammer ein gelatinöses Exsudat, welches die untere Hälfte der Vorderkammer ganz ausfüllt. Im unteren Kammerwinkel ist ein 2 mm breites Hypopyon. Genau 4 mm vom inneren Hornhautrand in horizontaler Richtung nach aussen ist auf der Sclera ein stecknadelkopfgrosses, rundes Loch mit pigmentirten Ränder. Ein Faden gelblich getrübten Glaskörpers hängt aus der Wunde hervor. T — 1. Das Auge ist äusserst empfindlich auf Druck. Das Kind jammert Tag und Nacht über Schmerzen im Auge.

V nicht bestimmbar wegen grosser Aufregung des Kindes. Allenfalls nur Lichtschein. Behandlung: In der Narcose wird am 3. September 1898 ein feiner, 1 mm breiter Platinbrenner in den Glaskörperraum durch die Scleral-Wunde eingeführt und 6—8 mm tief eingesenkt, dann zum Glühen gebracht, und während des Glühens erst gegen die Richtung der Linse, dann in entgegengesetzter Richtung bewegt und glühend herausgezogen.

Die Dauer des Glühens betrug 4 Secunden. Alsdann Deckung des Scleralloches durch Verschiebung einer Bindehautfalte und Naht. Atropin und Verband.

Bei Abnahme des Verbandes ist weder vom Hypopyon noch vom gelatinösen Exsudate irgend eine Spur zu sehen. Pupille vollkommen rein und schwarz. Die Nacht war ruhig, nnd die Schmerzen sind beinahe Null. Ciliar-Injection wie vorher.

Vom 5. September bis zum Tage der Entlassung nimmt die Ciliar-Injection ab, die Lichtscheu ebenfalls.

Am 9. September wird der Kranke, mit Brille und Schirm versehen, entlassen. Der noch vorhandenen Lichtscheu und Aufregung des Kindes wegen wurde keine genaue Messung der Sehleistung vorgenommen. Atropin wurde zu Hause weiter fortgesetzt.

Am 20. September war weder Ciliar-Injection noch Lichtscheu vorhanden. Die Sehleistung, mit Cohn'schen Haken geprüft, betrug $^6/_6$. Ophthalmoskopisch ist ein dünner Streifen unter dem Linsenrand nach innen sichtbar. Merkwürdig ist der Befund am 21. April dieses Jahres, also 8 Monate nach der Verletzung. — Mit blossem Auge ist keine Spur von einer Verletzung am Auge zu sehen. Mit Hülfe der Lupe ist ein zartes hellbraunes Fleckchen auf der Sclera, 1 mm entfernt vom inneren Rand der Cornea, sichtbar. Die Conjunctiva ist mit der Sclera an dieser Stelle verwachsen. Auffallend ist es, dass die kleine Narbe nicht 4 mm, sondern 1 mm von der Peripherie der Cornea entfernt ist. Ophthalmoskopisch ist absolut keine

Trübung der Medien zu sehen. Ein äusserst zarter Faden zieht vom unteren-inneren Rand der Pupille gegen die vordere Kapsel zu. Die Iris-Farbe ist normal, der des gesunden Auges ähnlich.

Die Sehschärfe ist gleich $^{6}/_{5}$ bei Zimmer-Beleuchtung.

Fall III. Mazalto, 15jährig, wurde vor 3 Wochen am linken Auge mit einer Scheere verletzt und nachher mit Hausmitteln behandelt. Befund am 20. Januar 1899: Schwellung des Oberlides. Chemosis conj. bulbi. Die linke praeauriculäre Drüse stark vergrössert und empfindlich. Eine 4 mm lange, etwas zackige Wunde sitzt halb auf der Sclera und halb auf der Cornea. Die Wunde ist gelblich infiltrirt, theils durch Infiltration der Ränder, theils durch Eiterung der in die Wunde eingeklemmten Iris. Kammerwasser trübe. Iris verfärbt; Hypopyon im Kammerwinkel unten. Linse, so weit sichtbar, getrübt. T normal. Temperatur 38.5. Ueblichkeit.

Behandlung: In der Narcose Galvanocausis der Wundränder; Abtragung der in die Wunde eingeklemmten Iris; Einführung des flachen, 2 mm breiten Platinbrenners in den Raum zwischen Wunde und vorderer Fläche der Linse; dann Einsenkung des Brenners in den circumlentalen Raum circa 4 mm tief.

Der Erfolg dieser Behandlung war überraschend schön und rapider, als in den anderen zwei Fällen.

Die Cataracta traumatica entwickelte sich allmählich zu einem Total-Star, ohne dass Drucksteigerung eintrat. Am 7. Februar konnte die Kranke ohne Ciliar-Injection und ohne die geringste Reizung entlassen werden. Die Narbe ist vollkommen glatt und zeigt keine Einsenkung. Trotz dem Star zählt sie Finger in 2 m. Projection normal. Die Kranke wurde von mir am 2. dieses Monats (Mai) operirt. Sie hatte einen geschrumpften Star ohne hintere Synechien. Die Extraction gelang äusserst leicht durch einen linearen Schnitt nach oben, und ohne Iridectomie. Heute, also 10 Tage nach der Operation, hat sie eine Sehschärfe von $^{5}/_{25}$ mit + 12 D. Das Auge ist ganz reizlos, die Pupille schwarz; von der alten Cornealnarbe zieht ein kreideweisser Strang gegen die Kapsel. Eine Verbesserung der Sehleistung ist zu erwarten, wenn man bedenkt, dass das Auge 4 Monate ausser Thätigkeit gewesen ist.

Epicrise.

Man kann einwenden, dass das gelatinöse Exsudat in der vorderen Kammer, von anderen Autoren nach Verletzungen beobachtet worden und dass die Heilung ohne Galvanocausis erfolgt sei.[1] Ich gebe zu, dass das gelatinöse Exsudat ein Zeichen der Ciliar-Reizung sei. Wenn aber Hypopyon sich dazu gesellt, so ist von Reizung allein nicht mehr die Rede. Solche Hypopyen bilden sich immer von neuem nach jeder Punction.

[1] Lederer, Centralbl. f. pr. Augenh. 1898 April. Hjort, ebenda 1898 Februar.

Ich will noch nicht behaupten, dass die Galvanocausis der vorderen Theile des Glaskörpers bei der Infection der Wunde nach Star-Operation zu empfehlen sei. Einen durchaus einschlägigen Fall habe ich noch nicht in der Hand gehabt, um diese Methode anzuwenden.

Folgenden Fall, der etwas von der Regel abweicht, habe ich beobachtet und mit glücklichem Erfolge behandelt.

Ein 60Jähriger wurde von mir, beiderseits in einem Zwischenraum von 12 Tagen, an Cataracta senilis operirt.

Beiderseits wurde Iridectomie bei der Operation gemacht. Das erste Auge heilte ohne Zwischenfall. Das Zweite hatte auch einen glatten Verlauf bis zum 4. Tage nach der Operation. Bei vollkommenem Wundschluss kam unter iritischen Erscheinungen ein Hypopyon zum Vorschein. Die Wunde war dabei vollkommen rein. Das Hypopyon nahm zu, trotz Atropin und warmer Umschläge. Ich machte eine Punction nach unten und entleerte den Eiter. Zwei Tage nach diesem Eingriff kam das Hypopyon nochmals zum Vorschein. Die kleine Punctionswunde wurde eröffnet und der Eiter nochmals entfernt. Diese Procedur musste jeden 2. Tag wiederholt werden. Ich beschloss, die Extractionswunde zu eröffnen und den vorderen Theil des Glaskörpers zu brennen. In der Narcose gelang es mir vollkommen. Der Erfolg war überraschend. Alle Erscheinungen wurden wie mit einem Schlage beseitigt, und 6 Wochen nach diesem Eingriffe konnte ich eine Iridectomie mit bestem Erfolge ausführen.

Der Kranke hat jetzt eine Sehschärfe von $^{6}/_{12}$.

Es ist sehr wahrscheinlich, dass in diesem Falle die Eiterung von einem Punkte der inneren Wundfläche ausging.

II. Schwere Nachblutung nach Iridectomie in Folge von Hämophilie.

Von Primararzt Dr. **Eduard Zirm** in Olmütz.

Im Beginne dieses Jahres hatte ich nach beiderseitiger, wegen Glaukom vollkommen lege artis durchgeführter Iridectomie eine äusserst schwere Nachblutung zu verzeichnen, an welcher beide Augen zu Grunde gingen. Der betreffende Kranke war von normalem Aussehen und erwähnte auch bei der üblichen Aufnahme der Anamnese und des Status praesens nichts, was darauf hingedeutet hätte, dass er ein Bluter sei. Auch der Zustand der Augen bot nichts dar, was von dem gewöhnlichen Krankheitsbilde des Glaukoma inflammatorium chronicum abwich. Es hat sich auch nach dem Verlaufe des Krankheitsprocesses ursprünglich gewiss nicht um die hämorrhagische Form des Glaukoms gehandelt: ganz allmählich, ohne grössere von dem wenig intelligenten Kranken bemerkte Beschwerden war das Sehvermögen geschwunden; er hatte sich zur augenärztlichen Untersuchung über-

haupt erst vorgestellt, als das eine Auge schon völlig erblindet war, und das Sehvermögen auch auf dem zweiten erheblich zurückging. Erst nach der Iridectomie sprang das chronische Glaukom plötzlich in die hämorrhagische Form über, welche nun in der acutesten Weise sich entwickelte und zu intraocularen Blutungen führte, die auf dem linken Auge durch volle 12 Tage ein beständiges Hervorsickern frischen Blutes veranlassten.

Erst dieser unerwartete Verlauf erweckte den Verdacht auf Hämophilie, welcher durch die nunmehr vorgenommene Untersuchung der äusseren Haut, die nachfolgenden Blutungen aus der Nasenhöhle und die späteren anamnestischen Daten bestätigt ward.

Da ich in der mir zugänglichen Literatur keinen völlig übereinstimmenden Fall aufgefunden habe, sehe ich mich — trotz des ungünstigen End-Ausganges — veranlasst, den Fall zu veröffentlichen und zwar unter Anführung der genauen Krankengeschichte in ihren wichtigsten Einzelheiten.

Der 62jährige Handlanger Josef K. wurde am 16. Januar 1899 in die Augenabtheilung mit Glaukoma inflammatorium chronicum oculi utr. aufgenommen.

Die Anamnese ergab ein allmähliches Schwinden des Sehvermögens auf dem linken Auge seit beiläufig einem Jahre, seit einigen Monaten auch auf dem rechten.

Status präsens. Kräftig gebauter Mann von gesundem Aussehen. Muskulatur ziemlich kräftig. Fettpolster gering. Es besteht das gewöhnliche Bild des Glaukoma inflamm. chronicum auf beiden Augen. Nur ganz geringe pericorneale Injection, Hornhäute matt, gestichelt. Pupillen weit und starr. Fundus wegen der Trübung nicht sichtbar. T + 1.

Rechts: $^5/_{30}$, Jäg. Nr. 14, Gesichtsfeld stark concentrisch eingeschränkt.
Links: nur centrale Lichtempfindung auf 1 m.

17./I. Iridectomie auf beiden Augen in typischer Weise, Lanzenschnitt neben dem oberen Hornhautrande noch im Bereiche der Sklera, unter Cocaïn. Patient ist hierbei sehr unruhig, presst stark, so dass die Operationswunde des linken Auges klaffend wird (wie ich dies nach einem Lanzenschnitt noch nicht beobachtet habe). Mässige Blutung in die vordere Kammer. Deshalb wird noch am selben Tage mit 1 gr Natr. salic. Diaphorese durch 1 Stunde angeordnet.

19./I. Nochmals Diaphorese, diesmal ohne Natr. salic., nur mit Lindenblüthen-Thee.

22./I. Beide Kammern sind noch voll Blut, sonst bisher nichts Auffallendes.

23./I. In der Nacht sind heftige Schmerzen im rechten Auge vorausgegangen, die auf die grosse Unruhe des Kranken zurückgeführt werden. Nach Abnahme des Verbandes bei der Morgenvisite erweisen sich die Lider

des linken Auges stark ödematös und geröthet. Beide Kammern sind voll Blut. Bulbi hart.

24./I. Anhaltende Schmerzen. Beim Verbandwechsel zeigt sich auf der Verbandgaze des linken Auges frisches Blut. Die Linse liegt in einzelnen Bröckeln in der Lidspalte.

25./I. Frisches Blut in der linken Lidspalte. Verband mit Solutio Burowii, später Eisbeutel.

26./I. Aus der linken Lidspalte sickert ununterbrochen flüssiges, dunkelrothes Blut. Den Bulbus deckt ein kuchenförmiges Coagulum. Die Augenlider der linken Seite sind sehr stark angeschwollen. Die Conjunctiva bulbi sin. dunkelroth ecchymosirt.

27./I. Heute sind auch rechts die Lider stark angeschwollen, auf der Verbandgaze Blut. Pat. fortwährend sehr unruhig, klagt über Schmerzen.

28./I. Pat. etwas ruhiger, hat keine Schmerzen. Aus der linken Lidspalte sickert noch immer ununterbrochen Blut, rechts nicht mehr.

29./I. Die Lider der rechten Seite nur noch wenig geschwollen, während sie links chemotisch hervortreten; zwischen ihnen coagulirtes und frisches Blut. Wie man das obere Lid ein wenig zu heben sucht, treten sofort einige Tropfen frischen dunklen Blutes hervor. Rechts ist nur wenig Blut auf der Gase, die das Auge deckt.

30./I. Rechts: Lider mässig geschwollen und blutunterlaufen. Bulbus scharlachroth. Die Umgebung der fest geschlossenen Wunde ist schwarzroth suffundirt. Kammer voll mit dunklem Blute. T. + $^1/_2$.

Links: Lider noch hochgradig angeschwollen, ebenso wie bei einer acuten Bindehautblenorrhoe. Blut sickert tropfenweise aus der Lidspalte. Ein dicker Blutkuchen bedeckt die Hornhaut und die anscheinend gesprengte Operationswunde, doch ist diese nicht sichtbar. Conj. bulbi dunkelroth, gewulstet, der ganze Bulbus exophthalmisch. Von Eiter keine Spur. Bulbus beinhart.

1./II. Pat. spuckt reichlich flüssiges Blut aus, welches man bei geöffnetem Munde aus dem Nasenrachenraum herunterfliessen sieht. Er giebt an, sich seit dem Blutabgang im Kopfe wesentlich erleichtert zu fühlen.

2./II. Rechts: Bulbus weniger geröthet, auch in der Kammer scheint das Blut sich zu vermindern. T. gleichfalls geringer.

Links: Oedem der Lider in Abnahme. Aus der Lidspalte fliesst nur mehr ab und zu ein Blutstropfen.

5./II. Starke Blutung aus der rechten Choane, welche Tamponade erforderlich macht. Ergotin-Injection, Liquor ferri sesquichlorati. Ferner, da der Kranke sehr geschwächt ist, kräftige Kost und Wein, Somatose.

7./II. Seit 2 Tagen keine Blutung. Entfernung des Nasentampons

8./II. Ohnmachtsanfall.

9./II. Die Untersuchung ergiebt auf Brust, Bauch und Rücken eine grössere Zahl frisch aufgetretener flohstich- bis hanfkorngrosser hellrother Flecke.

14./II. Neuerdings Nasenbluten.

22./II. Rechts: Mässige pericorneale Injection. Operationsnarbe nicht mehr zu unterscheiden, oberhalb derselben ein schwarzrother Fleck, welcher bis an die Gegend der Narbe reicht. Hornhaut matt. Kammer seicht. Colobom nicht kenntlich. T. n., keine Schmerzen.

Links: Ectropium spasticum am untern Lid. Conj. bulbi noch lebhaft geröthet und leicht ödematös. In der Wunde liegt ein schmales, fleischrothes Coagulum, welches bis zur Hornhautmitte herabreicht. In der untern Hornhauthälfte befindet sich ein fast linsengrosses, hellgelbes Infiltrat.

16./III. Patient wird aus dem Spital entlassen. Blutungen sind nicht mehr aufgetreten. Neben der rechten Mammilla eine frische hellrothe Petechie.

Rechts: Mässige Röthung des Augapfels. Die Operationsnarbe decken oberflächliche Gefässe. Im innern Ende der nur undeutlich erkennbaren Narbe befindet sich ein schwarzer Streifen als Ueberrest des früheren Coagulums. Hornhaut rauh und trüb. Kammer seicht. Iris atrophisch, im Colobom liegt eine graue Schwarte. T — $^1/_2$, keine Lichtempfindung.

Links: Ectropium des untern Lides. Bulbus viereckig, geschrumpft. Der verkleinerte, flache Rest der Cornea ist ganz undurchsichtig. An ihrem obern Rande, in der Gegend der Operationswunde, befindet sich ein hirsekorngrosser, schwarzbrauner Fleck als Rest des Coagulums. Bulbus weich.

Die erst einige Tage nach der Iridectomie vorgenommene allgemeine Untersuchung ergab hochgradige Arteriosklerose an allen palpablen Arterien. Beide Radiales geschlängelt, vollständig verkalkt; in viel geringerem Grade ist dies an den Temporales und Carotiden der Fall. Herzdämpfung von normalem Umfange, Herztöne gut begrenzt, aber etwas dumpf. Im Urin kein Eiweiss, kein Zucker. Die Farbe der sichtbaren Schleimhäute leicht cyanotisch, Zahnfleisch von normalem Aussehen. Am Stamme zahlreiche gelbbraune, hanfkorn- bis linsengrosse Pigmentflecke zerstreut, ferner zwischen den Schulterblättern ein fast linsengrosser, hellrother, etwas prominenter Fleck, ebenso einer an der Aussenfläche des Thorax. Die Haut beider Unterschenkel ist reichlich braun pigmentirt. An den Armen befinden sich gleichfalls massenhafte kleinere Pigmentflecke von Mohnkorn- bis Linsengrösse. Am rechten Vorderarm ist eine frische, hanfkorngrosse, hellrothe Ecchymosirung sichtbar.

Die diesbezüglich gleichfalls erst nach der Operation aufgenommene Anamnese ergab, dass der Patient durch mehrere Jahre an Hämorrhoiden litt und hierbei oft starke Blutabgänge hatte, die ihn immer sehr

schwächten. Seit seinem Kindesalter hat er immer nach den geringfügigsten Gelegenheiten stark geblutet. Er musste sich immer als blutstillende Mittel Schwamm oder Fliesspapier auflegen, um die Blutung zum Stehen zu bringen. Oft hatte er auch Nasenbluten, das manchmal auch bis zu 24 Stunden anhielt. Seine Eltern sind in hohem Alter gestorben, der Vater angeblich mit 76, die Mutter mit 86 Jahren; es ist ihm nicht bekannt, ob sie auch Bluter waren. Geschwister und Kinder hat er nicht.

In Bezug auf den Zeitpunkt der aufgetretenen Nachblutung ist es auffallend, dass dieselbe erst verhältnissmässig so spät nach der Operation sich einstellte. Indessen ist das eigenthümliche Klaffendwerden der Operationswunde auf dem linken Auge unmittelbar nach dem Eingriffe höchst wahrscheinlich auf eine im Momente der Eröffnung der Bulbuskapsel erfolgte grössere intraoculäre Blutung zurückzuführen, welcher die Linse noch Widerstand leistete. Erst 7 Tage später wird die zerbröckelte Linse in der Lidspalte gefunden und seitdem sickert ununterbrochen durch 12 Tage Blut aus der Wunde. Die weit geringere Blutung aus der Operationswunde des rechten Auges scheint wenigstens grösstentheils nur aus der vorderen Kammer gestammt zu haben. Hier blieb die Linse an ihrer Stelle, die jedenfalls auch auf diesem Auge, wenn auch in geringerem Maasse aufgetretenen Glaskörperblutungen gelangten daher gar nicht oder nur unvollständig nach aussen. Doch auch dieser Bulbus ward durch die Blutungen des Augeninnern derart zerstört, dass er schliesslich in Atrophie überging.

Während das Glaukoma haemorrhagicum in der Literatur häufige Erwähnung findet, auch intraoculare Nachblutungen nach Iridectomieen in die Kammer, die Netzhaut, den Glaskörper und Sehnerven hierbei mitgetheilt werden, habe ich nirgends einen Bericht über eine derartige profuse Blutung wie in dem von mir beobachteten Falle, ebenso wenig über den Zusammenhang einer solchen mit Hämophilie gefunden.

Sie findet auch nur ihre Erklärung darin, dass die schon durch den glaukomatösen Process gegebene Disposition zu Blutungen nach der Operation sich mit der zweifellos vorhandenen Bluter-Krankheit combinirten.

Häufiger dürften ähnliche Blutungen nach Star-Extractionen beobachtet worden sein, namentlich wenn es sich um Stare in glaukomatös degenerirten Augen gehandelt hat, ferner nach Enucleationen.[1]

Vielleicht hat es sich auch in dem Falle, über welchen Goldzieher[2] berichtet, um einen Bluter gehandelt. Goldzieher sah bei einer Glaukom-Iridectomie die Linse und den Glaskörper in Folge einer starken, das

[1] Dunn, Americ. Journ. of Ophth. 1891 (Nagel's Jahresbericht) erwähnt eine schwer stillbare Blutung aus dem Stumpfe nach Enucleation eines Auges mit Glaukoma haemorrhagicum.

[2] Goldzieher, Bericht der Verh. deutsch. Naturforscher u. Aerzte, Wien 1894. Sept. (Nagel's Jahresbericht).

Auge zerstörenden Blutung austreten. Die Aderhaut wurde intact befunden, und nimmt Goldzieher an, dass es sich um eine Blutung aus den beiden Art. cil. post. long. gehandelt hat, die in ihrem ganzen Verlaufe retrochorioideal liegen und wahrscheinlich atheromatös waren.

Webster[1] berichtet über heftiges Erbrechen in der Narkose nach exacter Iridectomie und über später aufgetretene starke Blutung; blutige Fetzen, die in der Wunde lagen, erwiesen sich mikroskopisch als Netzhaut.

Häufigere Erfahrungen über schwere Blutungen nach Operationen bei Blutern sind von Chirurgen gemacht worden, welche gleichfalls die vorliegende Hämophilie gewöhnlich erst post festum erkannten.

Ueber letale Blutungen bei Säuglingen aus der Bindehaut wird zum Theil auch unter der Annahme zu Grunde liegender Bluterkrankheit berichtet.[2]

III. Ueber die Anwendung des Protargols in der Augenheilkunde.

Von Dr. med. **Ed. Praun**, Augenarzt in Darmstadt.

(Fortsetzung und Schluss.)

Anwendungsweise.

Ich gehe im Folgenden zur Darlegung der Anwendungsweise des Protargols über. Dasselbe wird gebraucht in Form von Umschlägen, Einträufelungen, Spülflüssigkeit zur Durchspritzung der Thränenleitung und Salben.

I. Umschläge.

Zu Umschlägen verwendet man eine 10 % Lösung; 3 : 30 genügt, so lange 1,0 Protargol noch 30 Pf. kostet. Man legt einige mit Protargol getränkte, hydrophile Gazeläppchen auf das geschlossene Auge, träufelt öfters einige Tropfen nach, legt darüber etwas Guttaperchapapier und bindet leicht zu. So lässt man 3 Mal täglich 1—2 Stunden Umschläge machen. Man mache die Patienten aufmerksam, dass die Lösung braune Flecken in der Wäsche hervorruft, was für alle Protargollösungen und -Salben gilt. Die Flecken sind übrigens mit alkalischem Wasser (Soda- oder Ammoniaklösung) ganz leicht zu entfernen.

Durch die Umschläge wird die Einwirkung der Proteïnsilberlösung auf das Gewebe bedeutend verlängert. Die Anwendung entspricht der jetzt in der Behandlung der Urethralgonnorrhoe mehr und mehr Eingang findenden sogenannten prolongirten Injection in die Urethra mit antibakteriellen Lösungen, von denen Neisser neuerdings das Protargol als

[1] Nagel's Jahresbericht 1879.

[2] Shirley, Scarification der Bindehaut. Centralbl. f. Augenheilk. 1892, S. 542.

das sicherste bezeichnet. Es sickert durch die Lidspalte immer etwas Protargol ein und wird von der Bindehaut, die man öfters mit Kochsalz- oder Borlösung[1] vorsichtig reinigt, um den ausgeschiedenen Schleim zu entfernen und die Einwirkung des Protargols zu erleichtern, allmählich resorbirt.

Die Lösung ersetzt und übertrifft die alte, von v. Graefe gebrauchte Solutio argenti nitrici 1:150, die bei den Collegen leider mehr und mehr in Vergessenheit gerathen zu sein scheint, aber bei allen Formen der acuten eitrigen Bindehautentzündung, besonders bei der Blennorhoe der Neugeborenen, ferner bei der Ophthalmia catarrhalis und der Conjunctivitis ekzematosa, wo diese mit starker Secretion und Schwellung einhergeht, wie wir dies besonders nach Masern öfters sehen, überraschende Erfolge bringt.

Auch bei den membranösen Formen habe ich von den Umschlägen nur Gutes gesehen. Ebenso haben sie sich bewährt bei hartnäckigen, eitrig belegten catarrhalischen Hornhautgeschwüren.

II. Einträufelungen.

Ich sage absichtlich Einträufelung und nicht Touchirung. Das Protargol kommt ja hauptsächlich in seiner baktericiden, nicht in seiner adstringirenden Wirkung zur Geltung, wie das Argentum nitricum. Es genügt deshalb in der Mehrzahl der Fälle, die Lösung in die vorher mit indifferenter, lauwarmer Lösung gereinigte Bindehautasche vorsichtig und ohne mechanische Reizung einzuträufeln oder durch die Patienten einträufeln zu lassen. Das Umklappen der Lider ist in der Mehrzahl der Fälle unnöthig, ja sogar überflüssig und schädlich, weil es das Auge reizt, und das Protargol, statt zur Resorption zu gelangen, durch den Thränenstrom wieder ausgeschwemmt wird.

Die 5 % Lösung hat sich mir in den meisten Fällen als unwirksam erwiesen. Am häufigsten gelangt die 10 % Lösung, welche der 2 % Argentum nitricum-Lösung entspricht, zur Anwendung, seltener die 20- und 50 % Lösung, die nur auf die Bindehaut der umgestülpten Lider applicirt werden dürfen. Die 10 % Lösung ist zur Zeit unser sicherstes Mittel in der Behandlung der Blennorhoe des Auges, und nur ausnahmsweise (s. u.) müssen wir zu einer stärkeren Lösung unsere Zuflucht nehmen. Ferner hilft die 10 % Lösung, welche sich in den meisten Fällen als völlig schmerzlos oder sehr geringfügig schmerzend erwiesen hat, in den meisten Fällen von schleimig-eitrigem, secernirendem, acutem Bindehautcatarrh. Die 20- und 50 % Lösungen dienen gelegentlich zur Berieselung der Schleimhaut bei sehr starkem Eiterflusse und zur Auftragung auf den ulcerirten Lidrand (s. u.).

---

[1] Vom chemischen Standpunkte aus müsste man zur Erhöhung der Resorption eine Eiweisslösung versuchen.

III. Durchspülungen der Thränenwege.

Die 10 % Lösung ist schliesslich ein vorzügliches Mittel zur Beseitigung von Eiter in der Thränenleitung, besonders im Thränensack. Nach Anästhesirung mit Cocaïn- und vorhergehender Reinigung mit Kochsalz- oder Borlösung erfolgt das ein- oder zweimalige Durchspritzen mit einer 10 % Lösung. Manchmal tritt, wie auch seltener nach Einträufelung, ein schlechter, metallischer Geschmack im Munde ein.

IV. Salben.

In der Anwendungsweise des Protargols in Salbenform ist uns die Möglichkeit gegeben, dasselbe der Bindehaut zur Resorption länger und inniger darzureichen, während es in Form einer Lösung zum grössten Theil durch die Thränensecretion wieder aus dem Auge ausgeschwemmt wird. Aus diesem Grunde wäre wohl die Salbe der Anwendung als Lösung im Ganzen vorzuziehen, doch bin ich auf Grund meiner Versuche zu der Ueberzeugung gelangt, dass bei acuten Reizzuständen mit heftiger Eiterbildung der Lösung; bei chronischen, ohne lebhaftere Secretion der Salbe der Vorzug zu geben ist. Woher das kommt, ist schwer zu sagen; vielleicht schlürft die stark entzündete Schleimhaut die Lösung besser ein. In dieser Richtung müssen noch Vergleiche und weitere Versuche angestellt werden.

Die 10 % Protargolsalbe, 1—2 Mal täglich in den Bindehautsack gebracht und leicht vertheilt, ist ein Hauptmittel in der Behandlung der subchronischen und chronischen Bindehautcatarrhe, die aus dem acuten secernirenden Bindehautcatarrh hervorgegangen sind. Ferner verdient sie den Vorzug auch in allen jenen Fällen, wo neben der eitrigen Entzündung der Bindehaut Complicationen der Hornhaut vorhanden sind, z. B. bei Blennorrhoea neonatorum, bei eiterigem, ekzematösem Bindehautcatarrh der Kinder, wo neben der Secretion Hornhautgeschwüre vorhanden sind (s. u.). Hierbei hat sich die Verbindung mit Atropin oder Scopolamin vortrefflich bewährt. Dieselbe Salbe habe ich auch bei Pannus ekzematosus und trachomatus mit überraschendem Erfolge angewendet. Schliesslich hat sich mir die Salbe sehr gut bewährt bei Rhagaden der Lidwinkel, bei Lidrandekzem (Bleph. ulcerosa) und bei Ekzem des Naseneinganges, wo sie nach gründlicher Vorreinigung rascher als die weisse Präzipitalsalbe hilft.

Versuche.

1. Conjunctivitis catarrhalis acuta cum secretione.

Die Versuche wurden an 300 Fällen in der Weise angestellt, dass jene Fälle, bei denen sonst Argentum nitricum indicirt gewesen wäre, rechts mit diesem, links mit Protargol behandelt wurden. Auf die bakteriologische Aetiologie wurde weiter keine Rücksicht genommen; die Eintheilung

wäre sonst zu schwierig und unsicher geworden; auch wirkte das Protargol in den meisten Fällen der Heftigkeit der Entzündung entsprechend gleichmässig.

Die Fälle kamen durchschnittlich vom 3.—8. Tage in Behandlung, seltener vom 8.—14.; solche, die später in Behandlung kamen, wurden als subacute Fälle in den Tabellen geführt (s. unten).

Die Anwendung des Protargols bestand anfangs in einer einmal täglich Morgens ausgeführten Aufpinselung wie beim Argentum nitricum; später wurde dasselbe nach vorheriger Reinigung des Auges auf die Schleimhaut aufgeträufelt. Nur bei sehr starker Secretion wurde auch weiterhin noch ektropionirt, doch schien die Wirkung dadurch sich nicht erhöhen zu lassen. Später wurde das Mittel auch mit nach Hause gegeben und dort 2—3 Mal täglich eingeträufelt.

In den allermeisten Fällen, nämlich in 218, kehrte das mit Protargol behandelte Auge rascher zur Norm zurück; in den übrigen Fällen konnte die Behandlung nicht stricte durchgeführt werden. Von den übrigen Patienten blieb ein Theil nach der Besserung aus der Behandlung fort, ein weiterer verweigerte die Anwendung des Argentum auf der rechten Seite und wurde beiderseits mit Protargol behandelt. Die Behandlungsdauer erstreckte sich in den 218 Fällen, welche bis zuletzt aushielten, auf 6—21 Tage. Bei entsprechendem Verhalten war die Behandlung durchschnittlich in 10 Tagen vorüber, bei den mit Argentum behandelten in 16, d. h. bis zu dem Zeitpunkte, wo die Augen zur Norm zurückgekehrt waren, und die Patienten selbst eine weitere Behandlung für überflüssig ansahen. Nebenher wurden kalte Umschläge und Ausspritzungen mit Borlösung verordnet und dabei die üblichen hygieinischen Maassnahmen beobachtet. Bei gleichzeitigem Ekzem der Lidränder und Augenwinkel wurde die Protargolsalbe noch des Abends in geringer Menge auf die betreffenden Stellen mit gutem Erfolge aufgetragen.

Die Behandlung der Conjunctivitis catarrhalis acuta mit Protargol muss demnach nach obigen Versuchen in einer Beträufelung der Conjunctivalschleimhaut mit 10% Protargollösung nach folgendem Recepte bestehen:

Rp.: Protargoli 0,5
Solve exact. terendo aqu. dest. q. s.
Adde Aq. dest. 5,0.
Da in vitro fusco.
S. 1—3 Mal täglich leicht erwärmt einzuträufeln.

In den leichten Fällen genügt dies 1 Mal täglich, in schweren lasse man, nachdem man sich überzeugt hat, dass der Patient gegen die Anwendung nicht empfindlich ist, auch zu Hause 2—3 Mal täglich einträufeln; später als Nachmittags 5 Uhr lasse man nicht mehr einträufeln, weil Abends die Reizerscheinungen immer lebhafter sind und sich das Auge nicht so schnell erholt. Bei stärkerer Secretion muss der Bindehautsack

erst mit Kochsalz- oder Borlösung gereinigt werden. Hinterher lasse man etwas kalte Umschläge machen und gelegentlich bei stärkeren Schmerzen Ausspritzungen des Bindehautsackes mit Borlösung. Später genügt tägliche oder zweitägige Einträufelung.

2. Ophthalmia catarrhalis acuta.

In 6 Fällen, die alle sehr bald, gewöhnlich am 3.—5. Tage, in Behandlung kamen, wurde dasselbe Verfahren angewendet, nur wurde Morgens mit 20 % Protargollösung berieselt. Hierauf liess ich alle 3 Stunden einen Tropfen einträufeln und Umschläge machen, wie oben angegeben. Mit Ausnahme eines sehr heftigen Falles, der mit Schnupfen, Bronchialcatarrh und Fieber verlief (Pneumokokken-Infection?), wurde sehr prompte Heilung erzielt. Das mit Argentum touchirte Auge blieb in allen Fällen wesentlich hinter dem mit Protargol behandelten zurück.

3. Conjunctivitis catarrhalis subacuta cum secretione.

Es wurden 28 Augen behandelt. Die Patienten kamen durchschnittlich vom 14. Tage bis zur 4. Woche in Behandlung. Die rechte Seite wurde mit Argentum nitricum, Einträufelungen von Horst'schem Augenwasser und Zinklösungen behandelt, die linke mit Protargol-Einträufelungen. Kalte Umschläge wurden beiderseits gemacht.

Die Heilung trat auf dem linken Auge bei 20 Fällen zwischen dem 10. und 21. Tage ein, durchschnittlich waren die Beschwerden in 14 Tagen völlig geschwunden; auf dem rechten Auge war nach 18 Tagen durchschnittlich Heilung erzielt worden.

4. Conjunctivitis catarrhalis chronica hypertrophica cum secretione.

Es wurden 300 Augen, rechts nach der alten Methode mit Höllenstein, Adstringentien, Augendouche, Salbe behandelt; links wurde nur die 10 % Protargolsalbe nach folgendem Recept angewendet:

Rp.: Protargol 0,5
Solve exact. terendo Aq. dest. q. s.
Adde[1] Lanol. et Vasel. Americ. albi āā 2,5
Da ad ollam griseam.

S. Augensalbe: 1—3 Mal täglich, anfangs hanfkorn-, später bis erbsengross in den Bindehautsack einzubringen und durch 6—8 Kreistouren zu verreiben. Hinterher kalte Umschläge. Bei Rhagaden und Lidrandentzündung wird die Salbe auch noch des Abends auf die Lider gestrichen.

[1] Als sonstige Constituentia habe ich noch Theatrin und Resorbin versucht. Den Vorzug wird jene Salbe verdienen, in welcher das Protargol am feinsten vertheilt und dadurch am leichtesten resorbirbar ist.

Von den 300 Augen blieben schliesslich nur noch 180 in Beobachtung bis zum Schlusse; der grösste Theil blieb gebessert oder aus sonstigen Gründen aus der Behandlung weg. Die Meisten hatten nach kurzer Zeit auch rechts die Protargolsalbe eingestrichen. In allen Fällen trat wenigstens eine Besserung ein, wie sie nach den übereinstimmenden Aussagen der Patienten noch niemals sich gezeigt hatte. Das rechte Auge blieb immer zurück. Eine wesentliche Besserung oder völlige Heilung wurde durchschnittlich in 3—6 Wochen erzielt. Heilung trat besonders bei jenen Fällen ein, die ohne sonstige Complicationen aus dem acuten, vernachlässigten Bindehautcatarrh hervorgegangen waren.

Es soll hervorgehoben werden, dass selbst bei mehrmonatlicher Anwendung der Salbe niemals Argyrosis eintrat. Hingegen wurde in 3 Fällen von lange fortgesetzter Einträufelung der Protargollösung, die ausschliesslich verordnet wurde, als ich die gute Wirkung der Salbe noch nicht festgestellt hatte, Argyrose hervorgerufen. Der eine Patient hatte 4 Monate, der andere über 2 Monate 1—2 Mal täglich des Morgens, eine Patientin 6 Monate lang eingeträufelt.

Die Behandlung muss nach Ausscheidung aller veranlassenden Ursachen darauf gerichtet sein, die Schleimhaut staub- und schleimfrei zu halten. Hierzu lasse ich die Lidränder öfters mit lauwarmem Wasser reinigen, den Bindehautsack mit Borlösung ausspritzen und hinterher 1—2 Mal täglich die Protargolsalbe einstreichen. Im Anfang nimmt man kleinere Quantitäten, später grössere. Bei Schmerzen lässt man kalte Umschläge machen.

5. Conjunctivitis catarrhalis sicca acuta und chronica.

Es wurden an ca. 20 Patienten Versuche angestellt. Nur in einigen wenigen Fällen trat Besserung ein und zwar dann, wenn die vorhandenen mechanischen Schädlichkeiten gemieden wurden und Dyskrasien (Anämie, Skrophulose u. s. w.) und andere Ursachen, wie Nasenkrankheiten, Refractionsanomalien u. s. w. ausgeschlossen werden konnten.

6. Conjunctivitis follicularis.

In allen Fällen (ca. 10) wurde nicht nur kein Resultat erzielt, sondern es trat immer lebhaftere Entzündung und Schmerzempfindung ein. Die Versuche wurden zeitig aufgegeben.

7. Conjunctivitis gonnorrhoica neonatorum.

Es kamen leider nur 6 ausgebildete und 2 Abortivfälle in Behandlung, doch ergab die Untersuchung in allen Fällen Gonokokken. Der zweite Abortivfall zeigte nur einseitige Erkrankung, ebenso wie ein Fall der ausgebildeten Blennorrhoe.

Die Fälle kamen durchschnittlich am 5. Tage in Behandlung; einer war schon anderweitig 3 Wochen lang mit Argentum ohne Resultat behandelt worden. Die Gonokokken waren durchschnittlich am 7., mehrmals schon am 4., einmal erst am 18. Behandlungs-Tage, dauernd aus dem Sekret verschwunden, doch wurde natürlich mit der Protargolbehandlung auch dann noch weiter fortgefahren, weil es ja auf die im Gewebe festsitzenden Gonokokken ankommt. Der Eiterfluss wurde beseitigt mit Protargol in durchschnittlich 14 Tagen, mit Argentum nitricum in 22. Nur bei den 3 ersten Fällen führte ich die gesonderte Behandlung durch, weil ich es später für unerlaubt hielt, die Heilung so lange zu verzögern. In den beiden Fällen der einseitigen Erkrankung wurde kein Schutzverband über das gesunde Auge angelegt; ich träufelte jeden Morgen 10 % Protargollösung ein, und die Erkrankung blieb aus.

Die Behandlung des Eiterflusses der Neugeborenen ist nach meinen bisherigen Erfahrungen mit Protargol so vorzunehmen:

Die Mütter oder Hebammen bekommen eine 1 ‰ Kalihypermangan- oder eine 3 % Bor- oder eine 0,6 % Kochsalzlösung, sowie eine 10 % Protargollösung (1 : 10) in die Hand. Je nach der Höhe der Entzündung und Absonderung wird das Auge 1-, 2- oder 3stündlich, auch Nachts einige Male gründlich unter Zuhülfenahme von Watte und eines Tröpflers gereinigt, worauf einige Tropfen der Lösung eingeträufelt werden. In sehr schweren Fällen lasse ich auch noch ununterbrochen Umschläge mit Protargol auf das Auge machen. Eisumschläge habe ich nur in den beiden ersten Fällen machen lassen, dann aber weggelassen, nachdem ich gefunden habe, dass die Protargol-Umschläge viel mehr leisteten. Der Arzt muss jeden Morgen die Bindehaut der umgestülpten Lider einmal, und bei heftigem Eiterflusse 2 Mal täglich mit der 10 %, bei sehr starkem Eiterflusse mit der 20 % (erforderlichen Falls auch mit der 50 %) Lösung berieseln, die Hornhaut besehen und die Leute genau anweisen, wie sie die Reinigung vorzunehmen haben, auch aufmerksam machen, dass sie die Hornhaut nicht dabei berühren, um Erosion zu vermeiden.

Die Behandlung der Blennorrhoe mit Salbe hat mir dieselben Resultate gegeben, doch ist das Einträufelungsverfahren für die Angehörigen des Kindes angenehmer. Das Einstreichen der Salbe erfordert mehr Uebung, kann auch eine oberflächliche Abschilferung des Epithels und bei zu starkem Druck eine Perforation eines Hornhaut-Geschwürs zur Folge haben.

In 2 Fällen, in welchen die Hornhaut durch Geschwürsbildung betheiligt war, einmal beiderseits, habe ich sehr gute Endresultate mit der von Eversbusch empfohlenen Scopolamin-Eserinsalbenbehandlung gehabt; ich gebe bei Kindern die Alcaloide am liebsten in Salbenform, weil sie besser im Bindehautsack haften bleiben und verordne:

Rp.: Scopolamini hydrobrom. 0,005
Eserini salicyl. 0,05
Protargoli exact. soluti 1,0
Vasel. Amer. albi et Lanol. āā ad 10,0

S. 3—5 Mal täglich ohne Berührung der Hornhaut in den Bindehautsack zu streichen.

In allen meinen Fällen bestand bereits Eiterfluss, als sie zur Behandlung kamen, doch würde ich auch in solchen Fällen, in welchen solcher noch nicht vorhanden, aber zu erwarten ist, vom ersten Tage ab Protargol eintäufeln lassen. Wir dürfen die fast gar nicht reizende 10 % Protargollösung schon bei bereits vorhandener Entzündung ohne Eiterung anwenden und zwar deshalb, weil wir mit dieser Lösung die Ursache treffen, nämlich die Hemmung der Entwickelung der Gonokokken bewirken, während wir den Höllenstein wegen der starken Reizung und Erhöhung der Entzündung vermeiden müssen. In dem Protargol haben wir voraussichtlich[1] das beste Prophylacticum gegen die Blennorrhoea neonatorum gefunden. Während wir bisher in der difficileren Praxis nur ungern auch nur ein einziges Tröpfchen der stark reizenden 2 % Höllensteinlösung in die Augen der Neugeborenen brachten, gestattet uns die fast reizlose 10 % Protargollösung, welche dasselbe leistet, eine viel allgemeinere Anwendung.

8. Conjunctivitis et Keratitis ekzematosa acuta et chronica ohne Catarrh und Sekretion der Bindehaut.

Bei allen Versuchen (ca. 18) kein Resultat im Vergleiche mit den altbewährten Mitteln: Calomel, gelbe Präcipitatsalbe, Atropin.

9. Conjunctivitis et Keratitis ekzematosa acuta et chronica mit Catarrh und Secretion der Bindehaut.

Es wurden über 300 Patienten, vorwiegend Kinder, behandelt. Neben Infiltraten und Geschwüren der Hornhaut bestand in allen Fällen Röthung, Schwellung und Secretion der Bindehaut, welch' letztere gewöhnlich in den Vordergrund der Erscheinung trat. Ursache war fast immer ekzematöse Infiltration der Hornhaut oder Bindehaut mit nachträglicher Infection durch Reiben, häufig vorherige Erkrankung an Masern, Keuchhusten u. s. w. Bei 160 Patienten gelang es, eine genaue Krankengeschichte zu führen. Die Resultate waren geradezu überraschend. Die Behandlung wurde so vorgenommen, dass das rechte Auge nach der alten Methode mit Argentum, gelber Salbe, Atropin, warmen Umschlägen und Sublimat-Verband, häufig auch mit Horner'schem Schnürverband vorgenommen wurde. Links war die Behandlung ähnlich, wie eben bei der Blennorrhoea neonatorum

[1] Die Entbindungsanstalten sind am ersten dazu in der Lage, durch eine umfangreiche Statistik diesen Satz zu beweisen.

beschrieben: Im Anfang wurden immer Protargol-Umschläge gemacht und gleichzeitig bei häufiger Reinigung, in acuten Fällen Protargol-Lösung, bei chronischen Protargol-Salbe, bezw. Scopolamin-Protargol-Salbe, wo ein Mydriaticum indicirt war, angewendet. Die Behandlung kürzte sich durchschnittlich auf die Hälfte ab. Die Fälle liegen aber so verschieden (häusliche Behandlung, klinische Behandlung, verschiedene Begriffe der Reinlichkeit, Nasen- und Hautekzeme), dass eine genauere Statistik mit dem besten Willen nicht aufzustellen ist.

In 2 Fällen von Conjunctivitis membranacea nach Masern zeigten sich die Einträufelungen von auffallend guter Wirkung, offenbar wirkt hier das nichtreizende Adstringens.

10. Pannus post keratitidem ekzematosam.

Von 20 Fällen wurde 13 Mal ein sehr günstiges Resultat erzielt. Wahrscheinlich kommt hier die adstringirende Wirkung des Protargols zur Geltung, die am meisten dann hervortritt, wenn die Bindehaut aufgelockert und hypertrophisch erscheint. Bei den letzteren Fällen wurde Morgens Protargol, Nachmittags gelbe Präcipitatsalbe angewendet. Hier darf auch massirt werden.

11. Conjunctivitis trachomatosa.

In 4 acuten Fällen wurden mit gutem Erfolge Umschläge gemacht und mit 10 % Protargollösung berieselt. Bei 10 chronischen Fällen, darunter 3 Mal Pannus, wurde die Protargolsalbe mit gutem Erfolge angewendet.

12. Frühjahrscatarrh.

Es wurden 4 Fälle behandelt. In einem Falle verdünnten sich die den Limbus überwuchernden Gewebspartien in auffallend kurzer Frist. Bei 3 Fällen blieb es als Salbe völlig wirkungslos. (Herr Geheimrath Weber, der durch mich auf die Vorzüge des Protargols aufmerksam gemacht wurde und mit demselben sehr zufrieden ist, hat in seiner Frankfurter Praxis einen eclatanten Fall bei den pflasterförmigen Granulationen des Frühjahrscatarrhs zu verzeichnen, nachdem alle Mittel 2 Jahre versagt hatten.)

13. Ulcus corneae serpens.

In 7 Fällen wurde zur Nachbehandlung nach der allein ausgeführten Kauterisation die Salbe eingebracht und darüber ein Augengitter ohne Verschluss der Lidspalte angelegt. Die Heilung trat ebenso rasch ein, wie bei der sonst üblichen Nachbehandlung mit Umschlägen, Jodoform, Verband.

In dazu geeigneten Fällen müsste man versuchen, ob die Anwendung des Protargols nicht einen operativen Eingriff unnöthig macht. Die 7 Fälle

waren alle so weit fortgeschritten, dass ich die Kauterisation nicht aufschieben wollte. In allen Fällen wurde die Thränenleitung mit Protargol durchspült.

14. Ulcus catarrhale corneae.

In 5 Fällen trat bei Anwendung der Protargol-Salbe, einige Male mit Umschlägen verbunden, rascher Heilung ein, als bei der sonst üblichen Behandlung.

15. Seborrhoe der Lider.

Keine Heilerfolge.

16. Ekzema marginale palpebrarum.

Besonders die ulceröse Form scheint ein dankbares Feld für die Protargolbehandlung zu sein, wenn auch einige Fälle kein Resultat aufweisen.

In 60 Fällen wurde die Behandlung so geleitet: Nach Entfernung der Krusten und Bepinselung mit 20 % Protargol-Lösung wurde Abends Protargol-Salbe auf das Auge gebunden; bei gleichzeitiger Conjunctivitis Protargol-Salbe Morgens in den Bindehautsack gebracht. Man muss schon nach durchschnittlich 8—14 Tagen zu milderen Lidsalben übergehen, sowie die Randgeschwüre ausgeheilt sind.

17. Dacryocystoblennorrhoe.

In 40 Fällen 22 Mal auffallend gute Resultate. In 6 Fällen blieb die Eiterung nach 2—3 maliger Durchspülung mit 10 % Lösung für immer aus. Die Raschheit der Erfolge trat, je nach der Ursache der Erkrankung, sehr verschiedenzeitig ein. Bei vorhandener Dacryocystitis ist die 10 % Lösung schon sehr schmerzhaft. Man muss die übliche Behandlung einleiten und darf erst später durchspülen.

Wir kommen zu dem Schlusse, dass alles, was bisher das Argentum nitricum in der Augenheilkunde geleistet hat, das Protargol viel besser und rascher, aber weniger gefahr- und schmerzvoll zu leisten im Stande ist. Das Anwendungsgebiet des Protargols deckt sich im Allgemeinen mit dem des Argentum, ist aber noch viel weiter, weil wir mit demselben von Anfang an an die Behandlung von Fällen herangehen dürfen, bei denen der Höllenstein wegen der starken Reaction bei Beginn der Entzündung verpönt war.

Was die Anwendungsweise betrifft, so liegt der unendliche Vorzug des Mittels darin, dass wir das Protargol, entgegen dem caustischen Argentum, beliebig oft, ohne besondere Cautelen, direct einträufeln dürfen, ohne Gefahr laufen zu müssen, Schaden anzurichten; in dieser Möglichkeit, das Mittel zu kumuliren, haben wir eine neue, längst angestrebte Position zur erfolgreichen Bekämpfung der im Gewebe haftenden Spaltpilze erobert.

Statt des gedankenlosen Festhaltens an dem alten Traditionellen sollten wir Augenärzte darin wetteifern, die Indikationen für die Anwendung des Protargols und verwandter Silberpräparate recht genau festzusetzen. Nach meiner Ueberzeugung ist der Zeitpunkt nahe, wo man die Verätzung der Bindehaut mit Höllenstein als veraltet und grausam gänzlich fallen lassen oder wenigstens stark einschränken wird. Ich habe mit dem neuen Heilmittel nur gute Erfolge erzielt und bin überzeugt, dass das Protargol bald allgemein zur Anerkennung gelangt, wozu hoffentlich diese Ausführungen ihr Scherflein beitragen werden.

Klinische Beobachtungen.

Distichiasis congenita hereditaria.

Von Dr. C. H. A. Westhoff in Amsterdam.

Beim Einschreiben der Diagnose von verkehrt gewachsenen Augenhaaren schreibt man, je nachdem wenig oder viel Haare verkehrt gewachsen sind, Distichiasis oder Trichiasis.

Nun bezeichnet Distichiasis oder Distichia (Handwörterbuch der Augenheilkunde von Hirschberg) Doppelreihe, vom griechischen Dis (doppelt) und Stichos (Reihe).

Trichiasis dagegen bezeichnet Haarkrankheit und wird abgeleitet von Thrix, das Haar.

Stehen also die Haare in Unordnung auf dem Rande des Augenlides, wie wir dies fast nur nach Trachom oder chronische Blepharitis sehen, wobei es dann oft genug vorkommt, dass mehrere Haare aus einem Haarfollikel entspringen und wobei die Haare fast immer krank sind, dann sollte man immer Trichiasis schreiben und das Wort Distichiasis nur allein gebrauchen, wenn wir wirklich eine doppelte Reihe von Haaren finden.

Nun kommt diese erworbene Distichiasis vielleicht nie vor, und sollte man das Wort gebrauchen dürfen, wenn eine angeborene doppelte Reihe von Augenhaaren, eine an der äusseren Kante und eine an der inneren Kante des Augenlides beobachtet wird.

Das eine dergleichen doppelte Reihe Augenhaare vorkommt, ist bekannt, die Fälle aber sind äusserst selten.

In dem Aprilheft dieses Centralblattes theilt Dr. Carl Koller mit, dass er jüngsthin in einer Familie 3 muthmaassliche Fälle von angeborener Trichiasis beobachtet hat, nachdem in dem Decemberheft Dr. G. Ischreyt einen dergleichen Fall mitgetheilt hatte. Hier bestand aber ein leichtes Trachom ersten Grades.

Ich habe nun jüngsthin einen Fall von angeborener Distichiasis bei einem 8jährigem Kinde beobachtet. Das Kind ist ein wenig lichtscheu und hält die Augen mehr oder weniger geschlossen. Auf dem linken Auge besteht Strabismus convergens. Aeusserlich ist keine Röthe oder Schwellung zu constatiren. Die Augenhaare des oberen und unteren Augenlides sind beiderseits vollkommen gesund, keine Spur Blepharitis oder Entzündung. Die Ränder der Augenlider sind gesund und die Mündungen der Meibom'schen Drüsen deutlich zu sehen. An der scharfen Innenkante des Augenlidrandes sehen wir aber eine grosse

Anzahl ziemlich langer, aber übrigens normaler Augenhaare entspringen. Ich zählte mindestens fünfzehn Haare an jedem Augenlid. An den oberen Augenlidern entspringen die Haare nur an der scharfen Innenkante; an den unteren Augenlidern auch, aber hier waren ein Paar Haare, welche etwas mehr von der Kante entfernt entsprangen.

Die Conjunctiva war ein wenig roth und geschwollen, in Folge der Reizung, aber von Trachom oder Blepharitis war nichts zu entdecken.

Ich epilirte und sagte dem Kinde, nach ein Paar Tagen zurück zu kommen.

Als ich das Kind dann sah, war die Lichtscheu gewichen und die Conjunctiva nicht mehr roth.

Die Tante, welche das Kind begleitete, erzählte mir, dass von der Geburt ab die Augenhaare nach innen gestanden hatten. Die Mutter des Kindes hatte auch von ihrer Geburt Augenhaare, welche nach innen wuchsen. Ein jüngerer Bruder, 3 Jahr alt, hatte es auch. Zwei Brüder und eine Schwester aber nicht. Herr Dubel, der Bruder ihrer Mutter, soll es auch haben. Obgleich ich die andern Patienten nicht gesehen habe, wusste die Tante mir so correct anzugeben, dass die Krankheit des Kindes, verkehrt gewachsene Augenhaare, dieselbe war, wie bei den übrigen Familienmitgliedern, dass ich keinen Zweifel hege an der Wahrheit der Mittheilung.

Ich werde die Augenhaare electrolytisch epiliren.

Fälle von typischer Distichiasis sind äusserst selten; dass es aber hereditäre Fälle giebt, finde ich nicht in der Literatur.

Neue Instrumente, Medicamente u. s. w.

Zur Holocaïn-Frage.

Von J. Hirschberg.

Seitdem ich, als Erster, im Januarheft 1897 des Centralbl. f. Augenheilk. auf die Wirkung des Holocaïn von Dr. H. Täuber zur örtlichen Betäubung bei Augen-Operationen die Aufmerksamkeit gelenkt, habe ich viele Hunderte von grösseren und kleineren Operationen mit Hilfe dieses Mittels ausgeführt und nicht ein einziges Mal üble Unfälle davon erlebt.

Holocaïn ist dem Cocaïn nicht nur gleichwerthig, sondern vorzuziehen. Bei Star-Ausziehung mit Erhaltung der runden Pupille sieht man allerdings im Auge keinen Unterschied; aber bei der mit Iris-Ausschneidung verbundenen erkennt man sofort die kräftigere Wirkung des Holocaïn. Bei allen Iridectomien macht sich dieselbe geltend, namentlich auch bei Drucksteigerung hochbetagter Leute, wo man gern auf Chloroform verzichtet. Auch bei den Schiel-Operationen ziehe ich Holocaïn vor. Ebenso bei dem Ausbrennen der Hornhautabscesse, da es die geröthete und geschwollene Bindehaut besser unempfindlich macht, als das Cocaïn. Nur bei der Ausschälung des Augapfels verharre ich grundsätzlich beim Cocaïn, da die in der Literatur hervorgehobene Giftigkeit des Holocaïns mich von der Einspritzung des letztgenannten Mittels unter die Bindehaut abgehalten hat. Von der Aufträufelung (bis 5 gr der 1 % Lösung) des Holocaïn habe ich noch nie Allgemein-Erscheinungen beobachtet.

Die Fläschchen mit 1 % Holocaïn-Lösung werden bei mir, wie alle Augen-Wässer, vor dem Gebrauch 10 Minuten lang im Müncke'schen Ofen der Dampf-Wirkung ausgesetzt. Die Lösung blieb immer klar, bis letztens der

Apotheker mir neue Fläschchen lieferte: da bemerkte ich staubförmige Trübung der Lösung nach der Hitze-Sterilisation, verwarf die Fläschchen und sandte sie an den Erfinder des Holocaïn, von dem ich das beifolgende Schreiben erhielt.

Berlin NW., 10. Mai 1899, Bunsenstr. 1.

. . . . . .

Die Untersuchung des mir übersandten Gläschens mit Holocaïn-Lösung hat meine Vermuthung vollauf bestätigt, dass das Material, aus dem dasselbe besteht, sehr schlecht ist. Es giebt bei wiederholtem Auskochen immer neue Mengen Substanz an Wasser ab und lässt, nachdem es etwa 3 Stunden in siedendem Wasser erhitzt worden ist, sehr deutlich den Angriff des Wassers äusserlich erkennen: es zeigt überall Risse, namentlich an dem geschliffenen Halse und Stopfen.

Solche Gläser lassen sich überhaupt nicht corrigiren und sollten in der Augenheilkunde, wo die neutrale Reaction der zu benützenden Lösungen eine so grosse Rolle spielt, gar nicht verwendet werden. Denn genau, wie salzsaures Holocaïn, wird auch jedes andere neutrale Salz durch das in Lösung gehende Alkali bezw. Alkalisilicat partiell zersetzt. Da Holocaïn-Base in Wasser ganz unlöslich ist, so giebt es sich als Trübung zu erkennen; es wird aber, durch diese Unlöslichkeit, wenigstens eine dauernd neutrale Reaction der Lösung verbürgt. Andre Basen, wie Cocaïn-Base, die in Wasser mehr oder weniger löslich sind, bleiben natürlich gelöst, ertheilen aber der Lösung eine alkalische Reaction, was, wie ich vermuthe, dem Auge wohl auch unzuträglich sein dürfte.

Ich habe mich, um diesem Uebelstande gänzlich abzuhelfen, schon vor längerer Zeit an die Fabrikanten des Jenaer Glases (vorm. Schott u. Genossen in Jena) mit der Bitte gewendet, kleine Stöpselgläschen aus ihrem ganz vorzüglichen Material für den vorliegenden Zweck anzufertigen und in den Handel zu bringen. Meine Anregung wurde zwar dankbar entgegengenommen, doch konnte, wegen zu starker Inanspruchnahme des Betriebes, der Anregung bisher nicht Folge gegeben werden. Vielleicht geschieht dies aber, wenn von Seiten medicinischer Capacitäten . . . . . mein Gedanke Unterstützung fände.

Würden solche Gläser fabricirt, so könnten die Apotheker gehalten werden, dieselben zu führen und sie zu verwenden, wenn das Recept den Zusatz „im Normalglase" trüge.

In der Herstellung würden diese Gläser höchstens 5 Pfennige theurer zu stehen kommen, als die andern. Würde der Apotheker nur diese eigenen Mehrausgaben auf den ihm concedirten hohen Preis der gewöhnlichen Gläser schlagen, so würde er keinen Schaden leiden und der Consument nicht wesentlich belastet werden.

Aber auch gegenwärtig kommen schon Gläser in den Handel, die viel besser sind, als das mir übersandte, und die, wenn sie nicht schon an und für sich dazu brauchbar sind, durch Auskochen mit Wasser für die Aufbewahrung und Sterilisirung von Holocaïn-Lösungen brauchbar gemacht werden können. Weisse Gläser dürften leichter in guter Qualität erhältlich sein, als bunte.

. . . . . .

E. Täuber.

Gesellschaftsberichte.

Berliner ophthalmologische Gesellschaft.

Sitzung vom 26. Januar 1899.

Vorsitzender: J. Hirschberg, Schriftführer: Wertheim.

1. Herr A. Neuschüler: L'influence du sympathique dans la tension oculaire.

2. Herr Fehr: Ueber hämorrhagisches Glaucom nach Phlebothrombose. (Wird später veröffentlicht werden.)

Sitzung vom 23. Februar 1899.

1. Herr J. Hirschberg spricht über Sehnerven-Durchtrennung und zeigt 2 Fälle.

Die allgemeinen Grundsätze, welche für die Beurtheilung der Durchschneidung des Sehnerven in Betracht kommen, sind in meiner Einführung (I, S. 76) auseinandergesetzt.

Im Ganzen sind die Fälle beim Menschen zum Glück nicht häufig: deshalb möchte ich diese beiden Fälle vorstellen.

1. Ein 27jähriger Lehrer kommt 19./I. 1899 eine halbe Stunde, nachdem er in der Turn-Anstalt beim Floret-Fechten sein rechtes Auge verletzt hatte. Angeblich war die Kugel von der Floret-Spitze in dem entscheidenden Augenblick abgefallen. Der rechte Augapfel ist stockblind, mit stark erweiterter Pupille, aber nicht zusammengefallen, sondern von normaler Spannung; dabei stark vorgetrieben und nach der Schläfenseite verschoben, fast unbeweglich. Im Nasenwinkel des Auges zeigt sich eine fetzige Wunde der Bindehaut des Augapfels, aus der Fettgewebe der Augenhöhle hervorragt, das abgetragen wird. Der Augenspiegel zeigt das Bild der Leichen-Netzhaut, unmittelbar nach dem Tode, wie es auch bei allen vollkommenen Unterbrechungen des Blutstromes in der centralen Netzhaut-Schlagader vorkommt, z. B. bei der vollkommenen Verstopfung der letzteren: Netzhaut graulich getrübt, Schlagadern fadenförmig, Andeutung eines rothen Flecks in der Netzhaut-Mitte. Nur ist die Blutsäule in den Blutadern der Netzhaut nicht in getrennte Cylinder zerfallen. Somit besteht noch eine schwache Hoffnung, dass der Sehnerv hinter dem Augapfel nicht völlig zerschnitten, sondern durch einen Blut-Erguss, von dem man deutliche Spuren zwischen Augapfel und Bindehaut wahrnimmt, zusammengepresst sei. Erbrechen erfolgte vor und nach der Aufnahme. Verband, zu Bett.

12 Tage lang blieb das Auge des sehr intelligenten Kranken bei täglicher Prüfung ohne jede Spur von Lichtschein. 30./I. 1899 werden zum ersten Mal die Finger auf $1^1/_2$ Fuss erkannt. Es besteht noch Trübung der Netzhaut, und rother Fleck in der Mitte der Netzhaut; die Schlagadern sind etwas besser gefüllt.

1./II.: Finger auf 4 Fuss, G.-F.-Ausdehnung normal, doch besteht ein Ausfall gerade in der Mitte, von etwa 10^0 Ausdehnung. 9./II.: Finger auf 8 Fuss, Ausfall geringer. Pupille reagirt, Sehnerv blass, aber mehr gelbröthlich, Schlagadern eng, aber nicht fadenförmig.

21./II.: S = $^1/_{25}$, der Augapfel ist nicht mehr vorgetrieben, auch gut beweglich, nur nicht nach oben.

20./III.: S = $^1/_{20}$, Sn X in 4″, G.-F. n., zarter Dunkelfleck in der Mitte, keine Doppelbilder, Beweglichkeit gut, nur nicht nach oben, Auswärtsschielen.

Pupille rechts etwas weiter, aber auf Lichteinfall sich zusammenziehend. Sehnerv blass, besonders in der Schläfenhälfte. — Ich kenne keinen zweiten Fall der Art.

2. Dieser 23jährige Mann kam vor 18 Jahren, als 5jähr. Kind, zuerst in meine Behandlung, am 4./IV. 1881. Zwei Tage zuvor war das Kind auf einen Schuh-Knöpfer, d. h. auf einen eisernen Haken, gefallen; der Haken haftete im rechten Unterlid und wurde vom Dienst-Mädchen entfernt. Narbe im rechten Unterlid von $^3/_4$″ Breite, gerade oberhalb des unteren Augenhöhlen-Randes. Auch im Oberlid und gerade nach innen in der Augapfelbindehaut sind Blut-Unterlaufungen sichtbar. Medien klar, Augengrund nicht verändert. Nur der Sehnerv scheint etwas blasser zu sein. Augapfel nicht vorgetrieben, gut beweglich aber stockblind. Das Kind schreit heftig, sowie man das gesunde Auge verbindet. Pupille nicht weiter, als die andere, bei Tageslicht; aber im Dunkelzimmer sichtlich erweitert und ohne directe Reaction, bei deutlicher indirecter.

2./VI. 1881 ist die rechte Pupille weiter, als die linke; zeigt nur indirecte Reaction; rechter Sehnerv bleich. Das Auge sieht nichts.

18./X. 1890. Rechts Stockblindheit, nur indirecte Pupillenreaction, Sehnerv grünlich-weiss. So ist es noch heute.

Man muss sich hüten, die unbedeutenden Narben an der Eingangspforte zu übersehen; sonst diagnosticirt Einer später Erschütterung der Sehnerven, wo der erste Beobachter Sehnerven-Durchtrennung mit Sicherheit nachgewiesen. In der Literatur giebt es einen solchen Fall, wo ich $^1/_2$ Stunde nach dem Rappir-Stich auch die Wunde gesehen, während später kaum eine Spur davon übrig blieb.

3. Herr Fehr spricht über einen Fall von angeborener Katzenpupille. (Aus Herrn Geh.-Rath Hirschberg's Privat-Praxis.)

Die Pupille des linken Auges des 10jährigen Jungen unterschied sich in nichts von der einer Katze. Bei geringem Lichteinfall war die Pupille von schräg ovaler Form, bei starker Beleuchtung wurde sie zu einem feinen elliptischen Spalt. Dieser Missbildung liegen dieselben anatomischen Verhältnisse zu Grunde, wie sie bei der Katze normal sind: der Sphincter pupillae bildet keinen frei im Pupillarrand der Iris eingelagerten, in sich geschlossenen Ring, sondern es strahlen Fasern von ihm aus, die mit dem Ciliarrand in fester Verbindung sind und die sich um so bemerkbarer machen müssen, je mehr sich der Sphincter contrahirt. Die Pupille des rechten Auges ist ebenfalls verbildet, aber in anderer Weise. Sie stellt einen horizontalen, dreieckigen Spalt vor, der temporal den Ciliarrand erreicht. In der Literatur scheint die angeborene Katzen-Pupille des Menschen noch nicht beschrieben zu sein.

4. Herr Hamburger spricht über weitere Versuche mit in die hintere Augenkammer und in den vorderen Theil des Glaskörpers eingespritzter Fluorescein-Lösung.

5. Herr de Obarrio: Étude experimentale sur la cataracte traumatique.

Sitzung vom 23. März 1899.

1. Herr J. Hirschberg: Ueber Operation des sympathischen Weich-Stars. (Wird demnächst in der Deutschen med. W. veröffentlicht werden.)

2. Herr Lehmann: Fall von angeborener Hornhauttrübung.

3. Herr Rau: Ueber Keratocele marginalis.

4. Herr Spiro: Fall von Ectropium uveae congenitum (Pigment-Schürze).

5. Herr de Obarrio: Demonstration eines Apparates zur Abhaltung der Wärme beim Ophthalmoskopiren.

6. Herr Türk: Untersuchungen über die Entstehung des physiologischen Netzhaut-Venenpulses.

7. Herr Fehr: Vorstellung von Kranken und Demonstration von mikroskopischen Präparaten. (Aus Herrn Geh.-Rath Hirschberg's Augenklinik.)

a) Eigenthümliche Sehnervenaffection bei multipler Sclerose.

Der 42jährige Patient wurde uns aus Prof. Mendel's Klinik mit der Diagnose multiple Sclerose zugeschickt. Das rechte Auge zeigt den bei dieser

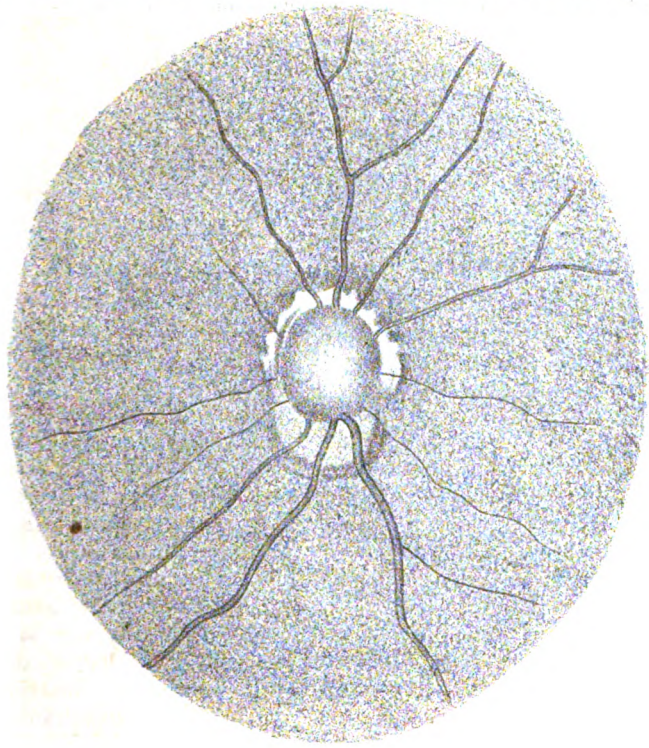

Fig. 1.

Krankheit gewöhnlichen Befund, nämlich Abblassung der temporalen Sehnervenhälfte. Auffallend nur ist eine leichte Excavation unten und aussen mit Abknickung der Gefässe.

Anders ist das Bild des linken Sehnerven: die unteren $^2/_3$ der Papille sind atrophisch, grünlich grau verfärbt und bis zum Rand stark excavirt. Die Gefässe erfahren demgemäss eine scharfe Abknickung. Im Grunde der Aushöhlung, die mehr als 1 mm tief ist, wird nichts von Gefässen sichtbar. Ein Kranz von atrophischer Aderhaut umrahmt diesen Theil der Sehnervenscheibe. Das obere Drittel der Papille hat seine normalröthliche Farbe bewahrt und liegt in der Ebene der Netzhaut. Der Augendruck ist ganz normal. Siehe Fig. 1. (U. B.)

Der Befund ist so frappant, dass an eine angeborene Missbildung gedacht werden könnte. Dagegen spricht, dass die Sehkraft, die früher vorzüglich gewesen ist, seit Herbst v. J., zu einer Zeit, wo sich auch die übrigen nervösen Störungen einstellten, beiderseits erheblich abgenommen hat. Rechts ist S = $^1/_5$, links = $^1/_3$. Noch dazu zeigt das linke Gesichtsfeld, entsprechend dem untern atrophischen Theile der Papille, einen Defect nach oben bis 30° vom Fixirpunkt, rechts ist das Gesichtsfeld normal.

b) Eine Mutter mit ihrem Kinde, von denen der Augengrund der ersteren Spuren von erworbener, der des letzteren von congenitaler Lues aufweist.

Die 36jährige Mutter kam vor 8 Jahren mit hochgradiger Kurzsichtigkeit und ausgedehnten Veränderungen in der Chorioidea in Behandlung. Ausser centralen, atrophischen Herden und Pigmentirungen, wie sie für Chorioiditis

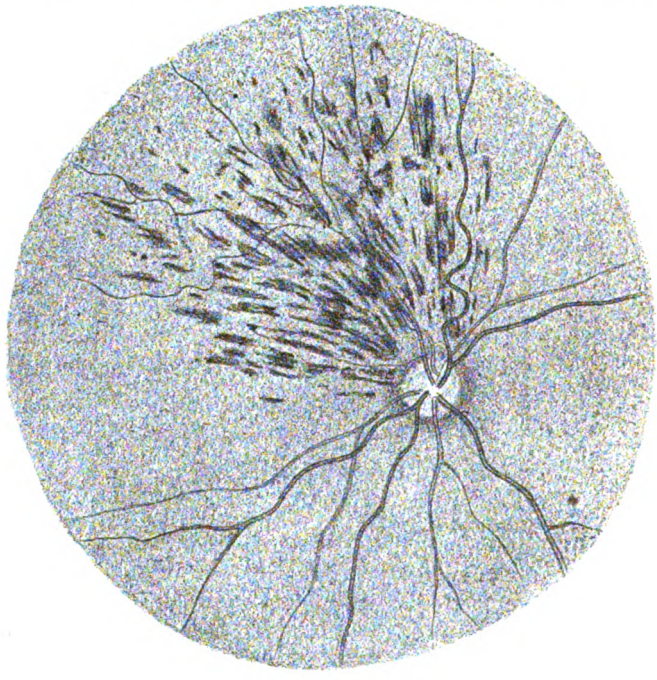

Fig. 2.

myopica charakteristisch sind, finden sich in der Umgebung des Centrums, sowie der Papille kleine weisse Herde mit schwarzer Umrandung. Diese erschienen Herrn Geh.-Rath Hirschberg s. Z. für Lues suspect, und da die Frau damals einen Abort durchgemacht hatte und an acutem Haarausfall litt, wurde eine antisyphilitische Kur eingeleitet, die guten Erfolg hatte. Vor einigen Wochen bringt nun die Frau ihr 9jähriges Kind wegen Sehschwäche; dieses zeigt Veränderungen in der Chorioidea, wie sie nur die congenitale Lues hervorbringt. Myopische Veränderungen des Augengrundes können Lues und Diabetes maskiren, wenn man nicht aufpasst.

c) Eine im Uebrigen ganz gesunde 49jährige Frau, die das seltene Bild einer isolirten Thrombose der Vena tempor. super. darbietet. Die reichlichen

streifenförmigen Blutungen beschränken sich auf den oberen und äusseren Quadranten des Augengrundes, in denen sich die Vene verliert. Die übrigen Gefässe zeigen ausser leichter Stauung ein normales Verhalten. (Fig. 2, A. B. d. r. A.)

Die Sehstörung in Form einer Verschleierung war vor 14 Tagen ganz plötzlich aufgetreten. S = $^5/_{20}$. Gesichtsfeld wird normal angegeben. Nur wenige Fälle dieser Art sind vorher beschrieben, bezw. abgebildet.

d) Des Weiteren zeigt Vortr. die mikroskopischen Präparate von einer grossen Bindehaut-Cyste, vo nder Herr Geh.-Rath Hirschberg vor Kurzem einen 43jährigen Herrn befreite. Sie hatte sich im 12. Lebensjahre nahe der unteren Umschlagsfalte des linke nAuges entwickelt. Die Cyste war damals von einem andern Arzt für Cysticercus erklärt und angestochen worden, worauf sie zusammengefallen war, um sich aber bald wieder von neuem zu bilden. In letzter Zeit ist sie grösser geworden und belästigt den Träger ausserordentlich. Für gewöhnlich ist sie vom Unterlid, das stark vorgetrieben wird, verdeckt. Sobald man dieses abzieht, kommt die grosse röthlichgelbe, durchscheinende Geschwulst zu Gesicht. Sie erstreckt sich fast vom vorderen Lidrand zum hinteren und von einem Augenwinkel zum andern und hat ihren Sitz im Bereich der Uebergangsfalte und der Conj. tarsi, schiebt sich aber auch noch unter die Conj. bulbi. Siehe Fig. 3.

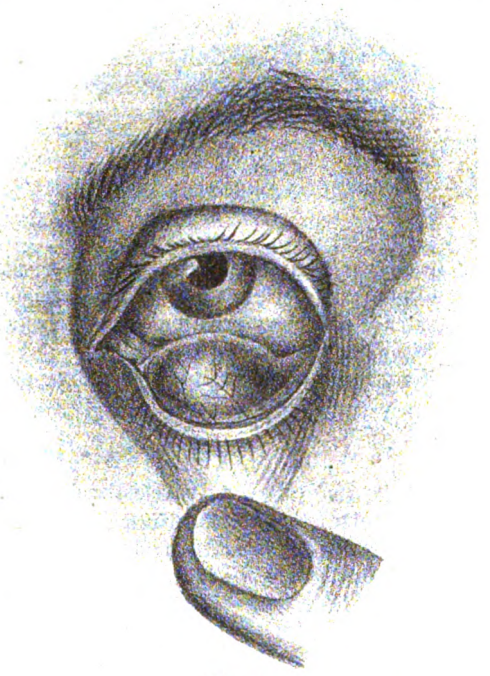

Fig. 3.

Die Operation bestand in der Excision der vorderen Cystenwand. Mit dem scharfen Doppelhäkchen wird das laterale Ende der Wölbung gepackt und mit der Scheere ein schmales Band aus der Wand der Blase herausgeschnitten. Es entleert sich klare Flüssigkeit und ein gelbliches Flöckchen. Der Grund der Cyste wird mit dem scharfen Löffel ausgekratzt. Bei der mikroskopischen Untersuchung des Cysten-Inhalts finden sich einige Zellen und Detritus, sonst nichts Auffallendes.

Das herausgeschnittene Stück zeigt auf der einen Seite das äussere Schleimhaut-Epithel (*a* Fig. 4), das etwas verdünnt ist und viel Becherzellen enthält, auf der andern das die Cystenwand auskleidende Epithel (*b*). Es besteht aus einer Lage platter Zellen; stellenweise erscheint es mehrschichtig. Die Verdoppelung ist aber wohl nur durch Schrägschnitte vorgetäuscht. Die Masse zwischen diesen beiden Epithelschichten besteht aus lockerem Bindegewebe, das sehr reich ist an erweiterten Gefässen (*c*) und hier und da auch quergestreifte Muskelfasern aufweist. An mehreren Stellen in Fig. 4 in der Nähe einer schlauchförmigen Drüse (*e*), bezw. eines Drüsenausführganges sieht man runde, mit einschichtigem kubischen Epithel ausgekleidete Hohlräume (*d*)

die als die Vorstufen der grossen Cyste angesehen werden können. In einigen Schnitten lässt sich ein Zusammenhang dieser Räume mit der Schlauchdrüse vermuthen, da diese sich in ihrem Verlaufe mehrfach zu solchen andern Räumen erweitert (s. Fig. 4). Demnach lässt sich, da man nur ein Stück aus der Wand

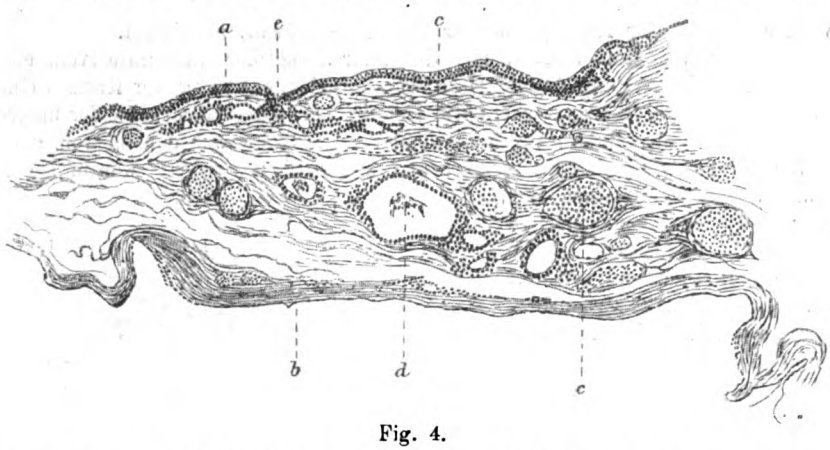

Fig. 4.

der Cyste vor sich hat, nicht mit Sicherheit entscheiden, ob die grosse Cyste ihre Entstehung herleitet von einer Drüse, oder etwa von Epitheleinsenkungen, die später ein Lumen erhalten, wie es Vossius und Ginsberg für die Mehrzahl der Fälle annehmen.

Von Cysticercus-Theilen wird nichts gefunden.

Journal-Uebersicht.

Archiv für Augenheilkunde. Bd. XXXVIII. Heft 3.

15) **Doppelseitige Erblindung durch Tesching-Schuss**, von Dr. Haberkamp, Stabsarzt a. D. in Bochum.

Doppelseitige Erblindungen durch Schädelschüsse sind sehr selten. Der Krieg 1870/71 ergab nur 28 Fälle von Verwundung beider Augen durch Gewehrschüsse, davon erblindeten nur 9 doppelseitig. Prof. Hirschberg hob neuerdings hervor, dass Selbstmörder nur in 50% der Schädelschüsse ihr Ziel erreichen, während von den Ueberlebenden über 30% die Sehkraft des rechten Auges einbüssen und nur ausnahmsweise doppelseitige Erblindung eintritt. Verf. berichtet über einen Fall, in welchem das Projectil nach Durchschlagung des rechten Jochbeins zunächst seinen Weg durch den rechten Bulbus nahm, dann die Nasenhöhle in der Regio olfactoria durchbohrte und darauf die linke Orbita durchschlug. Ueber dem linken Meatus auditorius ext. wurde die wenig abgeplattete Teschingkugel herausgeschnitten. Die Folgen des Schusses waren Phthisis bulbi rechts, Schädigung des Geruchsvermögens der Nase, Erblindung des linken Auges mit vollständiger Netzhautablösung.

---

16) **Ueber Retinitis haemorrhagica in Folge von Endarteriitis proliferans mit mikroskopischer Untersuchung eines Falles**, von Dr. Reimer in Hirschberg. (Aus der Univ.-Augenklinik zu Zürich.)

Ein Auge, welches ophthalmoskopisch den Befund der Thrombosis venae centralis optici geboten hatte, wurde wegen dazugetretenen Glaucoms enucleïrt,

es ergab anatomisch untersucht jedoch nicht den erwarteten Thrombus, sondern hochgradige Endarteriitis proliferans der Centralarterie. Diese war veranlasst durch starke Arteriosclerose. Von eigentlicher Embolie unterscheidet sich das Bild nur durch das Auftreten massenhafter Blutungen. Auf die Differentialdiagnose gegen Thrombose geht Verf. näher ein. Es erscheinen in Fällen von Endarteriitis die Arterien durch regressive Veränderungen der gewucherten Gewebe schliesslich wieder besser gefüllt, als bei der Thrombose; dagegen sind bei letzterer die Venen mehr oder weniger hochgradig gestaut, während sie bei temporärem Verschluss der Centralarterie nur mässige Stauungserscheinungen zeigen.

---

17) **Ueber einen Fall von abnormer Schlängelung der Netzhautgefässe,** von Dr. H. Levin, Assistenzarzt.

Beschreibung eines Falles von starker Schlängelung der Netzhautarterien und Venen bei einer stark hypermetropischen 18jährigen. Nach einer kurzen kritischen Literaturübersicht schliesst Verf., dass die Anomalie angeboren ist, und bringt sie in Beziehung zu der hohen Hypermetropie.

---

18) **Ueber Sclerose der Aderhaut mit secundärer Netzhaut-Degeneration,** von Dr. G. Levinsohn in Berlin.

Bei einem 60jährigen Manne mit guter Sehschärfe und stark eingeengtem Gesichtsfeld bot sich ein Bild ähnlich der Ret. pigmentosa, dabei starke Atrophie der Aderhaut, die sich in Bildung grosser weisser Felder hinter den Netzhautgefässen zeigt. Besonders auffallend war das helle Aussehen der stark hervortretenden, weiss eingescheideten Aderhautgefässe. Durch die sichtbaren Veränderungen der letzteren und durch die Art der Entstehung unterscheide sich das Krankheitsbild von der sonst sehr ähnlichen Fuchs'schen Atrophia gyrata chor. et ret.

---

19) **Die Originalartikel der englischen Ausgabe.** (Archives of Ophthalmology. Vol. XXVII. Heft 4.

1. Ein Vorschlag für den allgemeinen Gebrauch des Mikroskops bei der augenärztlichen Diagnose, von A. B. Kibbes in Seattle.

Verf. erklärt das Mikroskop für nöthig zur Entscheidung, ob gonorrhoische Infection der Conjunctiva vorliegt oder nicht. Auch will er es bei der Hypopyon-Keratitis benutzt wissen, da dabei die Anwesenheit von Pneumokokken eine strikte Indication zur sofortigen Canterisation bilde.

2. Die Anwendung des Mikroskops bei der ophthalmologischen Diagnose. Eine ergänzende Bemerkung zu dem vorhergehenden Artikel von A. B. Kibbe, von Hermann Knapp.

Verf. schliesst sich Kibbe's Ausführungen an und theilt zwei Fälle mit, in denen die zweifelhafte Diagnose mit dem Mikroskop sicher gestellt wurde.

3. Der Werth und die Methode einer genauen Localisationen metallischer Fremdkörper im Auge mit Hülfe der Röntgenstrahlen, von W. M. Sweet in Philadelphia.

Verf. giebt ein Verfahren an, mittelst zweier Röntgenaufnahmen durch die dabei verschiedenen Beziehungen des Fremdkörperschattens zu den Schatten zweier feststehender Indicatoren die Lage des Fremdkörpers zu bestimmen. Er giebt Beispiele, in denen die Lage-Ermittelung gut gelang, führt aber auch einen Fall an, in welchem ein ophthalmoscopisch im Glaskörper sichtbarer Fremdkörper durch Röntgenaufnahmen nicht nachzuweisen war.

4. Ueber ununterbrochene Sterilisation für Messer und andere schneidende Instrumente, von A. Lippincott in Pittsburgh.

Nach des Verf. Erfahrungen tödtet eine 24stündige Einwirkung einer 20%igen Formallösung sicher alle Keime. Durch Zusatz einer 2—3%igen Boraxlösung wird die Lösung unschädlich für die Schärfe der Instrumente, die monatelang darin aufbewahrt werden können, ohne zu leiden. Ein feiner Ueberzug auf Griffen von Neusilber und Aluminium lässt sich leicht abwischen.

Spiro.

Vermischtes.

1) Neuvième Congrès International d'Ophtalmologie
à Utrecht, les Pays-Bas,
du 14 au 18 Août 1899.

Monsieur et très honoré confrère.

Conformément à la décision prise par le Huitième Congrès International d'Ophtalmologie à Edimbourg en 1894, les soussignés se sont constitués en un Comité d'Organisation, et ont l'honneur de vous inviter à assister au Neuvième Congrès International d'Ophtalmologie, qui se réunira à Utrecht le lundi 14 Août 1899.

Pour les communications et pour les discussions les langues allemande, anglaise, ou française seront seules admises.

Le matin on se réunira en séance générale ou en séances par sections; ces dernières seront constituées d'après les sujets dont elles auront principalement à s'occuper; il y aura donc:

A) Une section d'anatomie, d'anatomie pathologique et de bactériologie,

B) Une section d'optique et de physiologie,

C) Une section des méthodes cliniques et opératoires.

Dans chaque séance des differentes sections une des trois langues sera désignée de préférence pour les communications et les discussions, sans toutefois exclure complètement les deux autres.

Pour la direction du Secrétariat nous pourrons compter sur l'obligeant et précieux concours de M. le Docteur A. Mc'Gillivray de Dundee, pour l'anglais, de M. le Docteur Aug. Dufour de Lausanne, pour le français, et de M. le Docteur A. Siegrist de Bâle, pour l'allemand.

Le montant de la cotisation destinée à couvrir les frais généraux ainsi que les dépenses pour les Comptes Rendus est fixé à 25 francs par personne.

Suivant le désir du Comité d'Organisation il s'est formé un Comité de Réception, composé de

M. B. Reiger, Bourgmestre d'Utrecht,

M. le Dr. en Droit J. Baron d'Aulnis de Bourouill, Professeur à l'Université,

M. le Dr. en Droit Jonkheer J. C. N. van Eys van Lienden, Ministre-Résident en Disponibilité,

M. le Dr. A. A. W. Hubrecht, Professeur à l'Université,

M. le Dr. en Droit Jonkheer J. E. Huydecoper de Maarsseveen et de Nigtevecht, Membre du Conseil communal,

M. le Dr. H. Snellen, Professeur à l'Université.

Afin de pouvoir prendre à temps les mesures nécessaires, nous vous prions dès maintenant de vouloir bien faire savoir au dernier signataire de cette circulaire, si nous pouvons compter sur votre participation au Congrès, et d'avoir

en même temps l'obligeance de nous communiquer, si Vous serez accompagné de Vos Dames, qui nous feront le plus grand plaisir en contribuant par leur gracieuse présence à la réussite des excursions qui seront organisées pour l'après-midi, en cas de participation suffisante.

Nous vous prions, en outre, de vouloir nous faire savoir prochainement, de quelles langues vous désirez vous servir de préférence dans les discussions. MM. les Membres qui ont l'intention de faire des communications, sont priés non moins instamment de nous instruire à temps de leurs sujets.

M. M. les Curateurs de l'Université d'Utrecht ont eu la bienveillance de mettre à notre disposition les locaux universitaires que nous leur avons demandés. On aménagera une ou plusieurs salles pour l'exposition d'instruments et d'autres appareils. Nous recommandons à M. M. les Membres du Congrès d'apporter et d'exposer principalement des objets ayant un intérêt historique et de nous informer à temps de leurs intentions à ce sujet.

Nous espérons que Vous vous trouverez à même de nous honorer d'une réponse favorable, afin que nous puissions, dans ce cas, vous adresser en son temps un programme plus détaillé.

Agréez, Monsieur et très honoré Confrère, l'expression de nos sentiments cordiaux et l'assurance de notre considération la plus distinguée.

Le Comité d'Organisation:

D. Argyll Robertson, Présdent du Huitième Congrès.
George A. Berry, Secrétaire-Général du Huitième Congrès.
M. E. Mulder, Professeur à l'Université de Groningue.
M. Straub, Professeur à l'Université d'Amsterdam.
W. Koster, Professeur à l'Université de Leyde.
H. Snellen, Professeur à l'Université d'Utrecht.

Utrecht, Décembre 1898. (Juni 1899 uns zugegangen.)

Wir hoffen, dass die deutschen Fachgenossen zahlreich erscheinen werden. Wir erwarten, dass sie in den wissenschaftlichen Erörterungen lediglich ihrer Muttersprache sich bedienen werden, wie das die Franzosen und Engländer auch thun. H.

2) Die Enthüllung des Helmholtz-Denkmals.

Am 7. Juni 1899 Vormittag 11 Uhr hat die feierliche Enthüllung des für Helmholtz im Vorgarten des Universitätsgebäudes errichteten Marmor-Denkmals in Gegenwart der Kaiserin, des Kronprinzen, des Prinzen Friedrich Heinrich, als Vertreter des Kaisers und Königs, und einer glänzenden Versammlung von Damen und Herren stattgefunden.

Minister v. Delbrück, der Vorsitzende des Central-Comités, hielt eine Ansprache, in welcher er der ersten Anregung zur Errichtung des Denkmals, die (gelegentlich der Todtenfeier des Verewigten in der Sing-Akademie) durch die Kaiserin Friedrich am 14. December 1894 gegeben wurde, gedachte und die Geschichte der Ausführung erzählte. Der Aufruf, den die zu diesem Zweck zusammengetretenen Männer an die Freunde und Verehrer des grossen Todten erliessen, fand Widerhall vom Süden Australiens bis zum Norden Skandinaviens. Zahlreiche und bedeutende Beiträge zu den Kosten flossen von allen Seiten, aus allen Kreisen, von wissenschaftlichen und politischen Körperschaften und Vereinen, von Hochschulen des In- und Auslandes. Es war der Dank, den die Wissenschaft einem ihrer grössten Heroen darbrachte, die Anerkennung des Gewinns, den die wissenschaftliche Forschung dem Leben gewährt, die Liebe, die eine harmonisch durchgebildete Natur einflösst. Der Redner sprach seinen Dank an Rector und Senat der Universität, welche den Platz bewilligt, an den Kaiser,

der das Unternehmen hochherzig gefördert, an die Kaiserin und die Prinzen für ihr Erscheinen aus, übergab das Denkmal dem Schutze der Universität, deren studirende Jugend es immerdar an den herrlichen Mann mahnen möge, der ein „Forscher der Wahrheit um ihrer selbst willen, durch die Vielseitigkeit seines Wirkens und durch den Einfluss seiner Forschungen auf das politische Leben zu einer, von Wenigen erreichten Höhe des Ruhmes gelangte." Dann fiel die Hülle und das herrliche Werk stand da in seiner leuchtenden Marmorschönheit, von der Juni-Sonne bestrahlt. Die Chargirten senkten die Fahnen und dreimal wiederholt erklang vom Balkon her ein schmetternder Tusch. Während aller Augen sich auf das Denkmal richteten, trat der Rector Prof. Dr. Waldeyer gegen den Pavillon vor, um in längerer Rede den Dank gegen Alle, die an dem Werk mitgewirkt, seitens der Universität auszusprechen und noch einmal die gewaltige Bedeutung von Helmholtz darzulegen, durch die sein Denkmal berechtigt wird, an dieser Stelle zu stehen. Ist es doch das Bild eines Lehrers der Universität und eines Gelehrten, dessen Forschungsweise einen universalen Charakter trug und dessen Arbeit, von echt philosophischem Geist durchdrungen, sich den höchsten Zielen zuwendete. Der Redner lenkte die Blicke seiner Hörer zurück in die Anfänge des grossen Forschers und Denkers, charakterisirte die Art seiner wissenschaftlichen Arbeit und das, was er erreicht, geschaffen und der Welt gespendet hat. Er zollte dem Kunstwerk Prof. Herter's warme Anerkennung und wies auf die hier bereits stehenden Denkmäler von Alexander und Wilhelm v. Humboldt hin. Beide Männer haben nicht zum Lehrkörper der Universität gehört; aber als die grossen Föderer jeder Wissenschaft, die bei Gründung der Hochschule in hervorragender Weise mitgewirkt haben, halten sie nun die Ehrenwacht an den Thoren der Universität. Ihren Denkmälern ist nun das von Helmholtz vereint, an der jedem gebührenden Stelle: „Triumviri marmorei", wie sie wohl keine Nation der Erde aufzuweisen hat. Niemand, so sprach er zu den Studirenden gewendet, möge in Zukunft an diesen Denkmälern vorüberschreiten, ohne an die geistigen Errungenschaften zu denken, die uns diese Männer hinterlassen haben. Ihr Geist bleibe bei unsrer Universität; ihre Bildnisse seien unser Palladium.

Auf die Rede des Rectors folgten kurze Ansprachen, welche nach einander durch den Generalarzt Dr. Grassnick und Prof. Dr. Warburg als Vertreter der Kaiser Wilhelms-Akademie, des physikalischen Instituts der Universität und der physikalisch-technischen Reichsanstalt gehalten wurden, nachdem sie grosse Lorbeerkränze und Palmenwedel am Sockel niedergelegt hatten. Nach diesen Herren nahte sich Frau v. Siemens, die Tochter von Helmholtz, mit ihren beiden blonden Töchterchen und den drei jungen Söhnen dem Denkmal und legte einen mächtigen Rosenkranz an den Stufen nieder. Noch einmal ergriff der Rector das Wort, indem er die Versammlung aufforderte, in das Hoch einzustimmen, das er auf den Kaiser und die Kaiserin ausbrachte. Die Kaiserin, der Kronprinz und Prinz Friedrich Heinrich mit dem Gefolge stiegen auf den Platz herab. Auch Frau v. Helmholtz und ihre Familienmitglieder schlossen sich an. Der Kronprinz bot ihr den Arm. Von dem Rector und den Herren des engeren Comités geführt, umwandelten sie das Denkmal und betrachteten es von allen Seiten: dem Urheber desselben wurde von der Kaiserin und den Prinzen wie von Jedem, der ihn erreichte, die wohlverdiente Anerkennung und aufrichtige Bewunderung seines Werks in reichem Maasse ausgedrückt. (Nach d. Voss'schen Zeitung.)

Um Einsendung von Separatabdrücken wird gebeten.

Verlag von Veit & Comp. in Leipzig. — Druck von Metzger & Wittig in Leipzig.

Centralblatt

für praktische

AUGENHEILKUNDE.

Herausgegeben von

Prof. Dr. J. Hirschberg, Geh. Med.-Rath, in Berlin.

Unter ständiger Mitwirkung der Herren Dr. ANCKE in München, Dr. BERGER in Paris, Prof. Dr. BIRNBACHER in Graz, Dr. BRAILEY in London, Prof. Dr. H. COHN in Breslau, Doc. Dr. CL. DU BOIS-REYMOND in Berlin, Dr. DAHRENSTAEDT in Herford, Doc. Dr. E. EMMERT in Bern, Prof. C. GALLENGA in Parma, Dr. GINSBERG in Berlin, Prof. Dr. GOLDZIEHER in Budapest, Dr. GORDON NORRIE in Kopenhagen, Prof. Dr. HORSTMANN in Berlin, Dr. ISSIGONIS in Smyrna, Prof. H. KNAPP in New York, Prof. Dr. KRÜCKOW in Moskau, Dr. KUTHE in Berlin, Dr. LANDAU in Coblenz, Prof. Dr. MAGNUS in Breslau, Surg. Capt. F. P. MAYNARD in Calcutta, Dr. MICHAELSEN in Görlitz, Dr. VAN MILLINGEN in Constantinopel, Dr. MOLL in Berlin, Prof. Dr. J. MUNK in Berlin, Dr. NEUBURGER in Nürnberg, Dr. PELTESOHN in Hamburg, Dr. PERGENS in Brüssel, Prof. PESCHEL in Frankfurt a. M., Dr. PURTSCHER in Klagenfurt, Dr. M. REICH in Petersburg, Med.-Rath Dr. SCHEER in Oldenburg, Prof. Dr. SCHENKL in Prag, Prof. Dr. SCHWARZ in Leipzig, Dr. SPIRO in Berlin, Dr. STIEL in Köln.

Monatlich ein Heft. Preis des Jahrganges 12 Mark. Zu beziehen durch alle Buchhandlungen des In- und Auslandes und die Postanstalten des Deutschen Reiches.

Juli. **Dreiundzwanzigster Jahrgang.** **1899.**

Inhalt: **Original-Mittheilungen.** I. Bemerkungen zur Accommodationslehre. Von **C. Hess** in Marburg. — II. Leonhard Fuchs' alle Krankheyt der augen (1539) neu herausgegeben von Dr. **Ed. Pergens** in Brüssel. — III. Kurze Bemerkungen zu dem Aufsatz des Herrn Prof. Dr. Deutschmann „Zur Pathogenese der sympathischen Ophthalmie im Aprilheft 1899 dieser Zeitschrift. Von Dr. **Velhagen**, Augenarzt in Chemnitz. — IV. Beitrag zur Nachstar-Operation. Vor Dr. **Georg Levinsohn**, Berlin.

Gesellschaftsberichte. 1) Medicinische Gesellschaft in Göttingen. — 2) Schlesische Gesellschaft für vaterländische Cultur. — 3) Berliner physiologische Gesellschaft. — 4) Medicinisch-naturwissenschaftliche Gesellschaft in Jena. — 5) Aerztlicher Verein in Hamburg. — 6) Aus dem Sitzungsbericht des Königl. Aerztevereins in Budapest. — 7) Société belge d'ophtalmologie in Brüssel.

Referate, Uebersetzungen, Auszüge. 1) Ueber normale Sehrichtungsgemeinschaft der Netzhäute bei einem Schielenden, von Dr. Armin Tschermak. — 2) Die operative Behandlung hochgradiger Kurzsichtigkeit und ihre Indicationen, von G.-R. Prof. H. Schmidt-Rimpler in Göttingen. — 3) Cerebrale Amaurose nach Blepharospasmus, von Prof. K. Baas in Freiburg i. Br.

Journal-Uebersicht. I. v. Graefe's Archiv f. Ophthalmologie. XLVII. 2. — II. Wochenschrift für Therapie und Hygiene des Auges.

Vermischtes. Nr. 1—2.

I. Bemerkungen zur Accommodationslehre.

Von **C. Hess** in Marburg.

Im letzten Novemberhefte dieses Blattes richtete KOSTER Angriffe gegen mich auf Grund der Behauptung, dass das von mir gefundene accommodative Herunterfallen der Linse der Schwere nach „von den Anhängern TSCHERNING's in anderer Weise gedeutet" werde. Danach musste der

Leser glauben, es handle sich hier um eine bekannte, aber von mir ignorirte Deutung. Ich machte daher KOSTER auf seinen Irrthum aufmerksam und forderte ihn auf, die mir und allen, die ich frug, unbekannte „andere Deutung" mitzutheilen, damit ich dazu Stellung nehmen könne. Im Märzhefte dieses Jahres erschien KOSTER's Antwort. Sie enthält erneute Angriffe gegen mich, aber die fragliche Deutung der Anhänger TSCHERNING's wird auch dieses Mal dem Leser vorenthalten. KOSTER begnügt sich, zu versichern, dass, „wenn man in einer medicinischen Gesellschaft oder bei einem Vortrag oder wohl unter wissenschaftlichen Freunden den Streit über den Mechanismus der Accommodation bespricht," man finden werde, „dass es tüchtige Leute giebt, Anhänger von TSCHERNING, die für das Sinken der Linse verschiedene Erklärungen zur Hand haben." Warum KOSTER keine von diesen nennt, wird nicht angegeben.

Wenn ich also früher KOSTER vorzuwerfen hatte, dass er unterliess, die seinen Angriffen zu Grunde liegenden Thatsachen mitzutheilen, so muss ich ihm jetzt den viel schwereren Vorwurf machen, dass er mich angegriffen hat mit Behauptungen, deren thatsächliche Grundlage er trotz meiner ausdrücklichen Aufforderung nicht angeben kann. Er hat nun den Ausweg gewählt, eine von ihm selbst ersonnene Speculation zu bringen, die er aber selbst nicht für richtig hält! Denn er erklärt jetzt ausdrücklich, dass er die HELMHOLTZ'sche Theorie für die richtige halte, seine Erklärung hat aber die Annahme zur Voraussetzung, dass die HELMHOLTZ'sche Theorie nicht die richtige sei. Da diese KOSTER'sche Speculation bisher von Niemanden, nicht einmal von ihrem eigenen Urheber, für richtig gehalten wird,[1] so wäre ich der Verpflichtung zu deren Erörterung überhoben, bis etwa, was wenig wahrscheinlich ist, ein Anderer sie zu vertreten geneigt wäre. Doch erscheint es aus verschiedenen Gründen angezeigt, sie hier kurz zu beleuchten. KOSTER zeichnet ein Schema, nach welchem der (in Accommodationsruhe etwa in der Aequatorialebene der Linse gelegene) Ciliarmuskel während der Accommodation stark nach hinten und glaskörperwärts, hinter den Linsenäquator verschoben erscheint. Dazu schreibt er: „Ich bemerke dazu noch, dass dieses Schema durchaus dem entspricht, was über die wirklichen Aenderungen dieser Gegend während der Accommodation bekannt ist." Es ist unverständlich, wie Jemand, der sich mit der Accommodationslehre beschäftigt hat, solches behaupten kann. Denn in Wirklichkeit zeigt Alles, was über diese Aenderungen thatsächlich bekannt ist, in überzeugender Weise, dass während der Contraction des Ciliarmuskels die Ciliarfortsätze nach vorn und cornealwärts rücken.

Es ist bekannt (siehe meine erste Arbeit aus dem Gebiete der Accom-

[1] Dass sie nach KOSTER's Versicherung von seinen Zuhörern „meistens mit Eifer acceptirt wird", kann für uns nicht recht maassgebend sein.

modationslehre,[1] dass man an Augen mit Iridectomie die Ciliarfortsätze nach Eserin-Einträufelung cornealwärts vorrücken und vor dem Linsenäquator liegen sieht. Mit geeigneten optischen Hülfsmitteln ist es, wie ich gezeigt habe, leicht, sich von dieser Thatsache zu überzeugen, die ich in den letzten Jahren an einer grossen Zahl von Fällen wieder bestätigen konnte. Bei den bekannten Nadelversuchen von Hensen und Völckers, die wir vielfach nachgeprüft haben, findet man leicht und regelmässig die Nadelausschläge, welche eine Verschiebung des vordersten Abschnittes der Chorioidea nach vorn anzeigen, aber niemals, an keiner Stelle des Bulbus, einen Nadelausschlag in solcher Richtung, wie es die Koster'sche Speculation verlangt. Weitere Beweise für das Vorrücken der Ciliarfortsätze bei der Accommodation scheinen mir für den vorurtheilsfreien Beobachter nicht wohl mehr nöthig sein. In Wirklichkeit ist nicht eine einzige Thatsache bekannt, die für die Richtigkeit des Koster'schen Schemas angeführt werden könnte. Somit ist schon die Voraussetzung unrichtig, von welcher Koster ausgeht. (Nebenbei sei auf den seltsamen Widerspruch hingewiesen, der darin liegt, dass Koster einerseits der oben citirten Auffassung Raum giebt, andererseits eingehend die Möglichkeit erörtert, dass zwar in „länglichen" Augen die Linse mit der Zonula bei der Accommodation nach hinten, in „kurzen" Augen dagegen nach vorn gezogen werde.)

Aber selbst unter der Voraussetzung, dass der angeführte Satz Koster's richtig wäre, lässt sich die Unhaltbarkeit seiner darauf gegründeten Speculation darthun. Er sagt: „Es wird bei Verhältnissen, wie sie hier gezeichnet sind, die Linse der Schwere nach ein wenig sinken... denn die Richtung der Zonulafasern hat sich geändert und wiewohl diese nun etwas mehr gespannt sind und dadurch der Linse die gezeichnete Krümmungsänderung geben können, so tragen sie jetzt die Linse unter viel ungünstigeren Verhältnissen, da die Zonula einen beträchtlichen Winkel bildet mit der äquatorialen Fläche der Linse." Koster's Speculation nimmt keine Rücksicht auf die Steigerung des Glaskörperdruckes, welche die Tscherning'sche Theorie voraussetzt. Diese Druckzunahme muss ja so gross sein, dass trotz des nach hinten gerichteten Zonulazuges der mittlere Theil der vorderen Linsenfläche an Ort und Stelle bleibt, bezw. sogar merklich nach vorn tritt. Ich kann mir nicht vorstellen, wie die Linse von der Zonula stark nach hinten gezogen, vom Glaskörper stark nach vorn gepresst werden und doch ihrer Schwere folgend nach unten fallen soll. Unverständlich ist auch die weitere Behauptung Koster's: „Wenn die Linse durch die jetzt mehr nach hinten ziehende Zonula nicht mehr getragen werden kann, wird bei dem Herabfallen derselben der obere Theil etwas nach innen geführt werden, und der Glaskörperdruck wird die untere Kante nach aussen drücken." Koster giebt nicht an, warum der Glaskörper gerade nur unten in solcher

[1] Archiv f. O. XLII, 1, S. 29 ff.

Weise auf die Linse drücken soll, oben aber nicht, so dass man annehmen müsste, dass in der jeweils nach unten gerichteten Glaskörperhälfte ein grösserer Druck herrschte als in der oberen. Ist der Druck im Glaskörper an allen Stellen gleich gross, wie man das bisher wohl mit Recht allgemein angenommen hat, so ist nicht einzusehen, warum nicht die obere Kante der Linse eben so stark, wie die untere, nach aussen gedrückt wird.

Dass seine Hypothese so wichtige Thatsachen, wie z. B. das Linsenschlottern bei starkem Accommodiren, ganz unerklärt lässt, erwähnt Koster nicht. Die Thatsache, dass der Druck in der vorderen Kammer bei der Accommodation unverändert bleibt, würde nach der von Koster erörterten Möglichkeit (siehe oben) eine Einschränkung seiner Hypothese auf „längliche" Augen nöthig machen, dagegen für „kurze" Augen eine neue Hypothese erfordern.

Koster selbst hat früher Versuche angestellt, aus welchen nach seinen Angaben „zweifellos" hervorgeht, dass (im ruhenden Auge) „zwischen dem Druck in der vorderen Kammer und im Glaskörperraum kein nachweisbarer Unterschied besteht." Er muss darnach, so lange er die Möglichkeit einer Druckdifferenz zwischen vorderer Kammer und Glaskörper bei der Accommodation vertheidigt, annehmen, dass in dem Augenblicke, in welchem der Ciliarmuskel eben sich zu contrahiren beginnt, irgend eine uns ganz unbekannte, schwer vorstellbare Veränderung im Auge eintrete, welche während der ganzen Dauer der Contraction des Ciliarmuskels einen vollkommenen Abschluss zwischen Kammer und Glaskörper herstellt, so dass die bei ruhendem Ciliarmuskel vor Koster schon von mehreren Forschern nachgewiesene Uebertragung von Druckdifferenzen aus dem einen Raume in den anderen verhindert wird.

Noch folgenden Punkt des Koster'schen Aufsatzes möchte ich kurz berühren. Koster schreibt: „Hess lässt mich nun sagen, dass ich annehme, es könne bei der Accommodation die Linse mit der Zonula in länglichen Augen nach hinten gezogen werden, in kurzen dagegen nach vorn. Das habe ich nun gerade nicht behauptet." Es ist mir unverständlich, wie Koster dies in Abrede stellen kann, da doch fast eine ganze Seite, nahezu die Hälfte seiner ganzen Polemik gegen mich der Erörterung dieser Möglichkeit gewidmet ist!

So viel über den „sachlichen" Theil des Koster'schen Aufsatzes. Ein grosser Theil ist persönlichen Angriffen gewidmet, auf die ich selbstverständlich nicht eingehe. Koster schliesst mit den Worten: „Unzweckmässig dagegen ist es, eine Polemik zu eröffnen von der Art, wie Hess dies neulich wieder gethan." Es ist eine sonderbare Umkehrung der Thatsachen, wenn Koster jetzt behauptet, dass ich eine Polemik eröffnet hätte. Denn in Wirklichkeit ist diese „Polemik" nicht von mir eröffnet worden, sondern von Koster, und zwar mit unrichtigen Behauptungen und von ihm selbst nicht für richtig gehaltenen Speculationen.

Zu der vorliegenden Veröffentlichung habe ich mich, wenn auch sehr ungern, entschliessen müssen, um dem Leser gegenüber zu begründen, warum ich es nicht für nöthig halte, künftig auf Angriffe Koster's von der Art der hier besprochenen noch einzugehen.

II. Leonhard Fuchs' alle Kranckheyt der augen (1539),

neu herausgegeben von Dr. Ed. Pergens (Brüssel).

Die deutsche Augenheilkunde lässt man meistens als im Jahre 1583 mit Bartisch's Ophthalmodouleia (Augendienst; nach Grimm „Augendienerei") anfangen. Jedoch hat L. Fuchs bereits 1539 ein Augenbüchlein herausgegeben, wohl eine deutsche Bearbeitung seiner „Tabula oculorum morbos comprehendens" 1538, Tübingen, fol.

In Haller's Bibliotheca chirurgica Tom. I, pag. 189 wird L. Fuchs als ein gelehrter Mann angegeben, der wohl kaum je chirurgisch eingegriffen hat. Ploucquet in seinen Initia bibliothecae medico-practicae et chirurgicae Tom. VI, p. 53 erwähnt nur die oben mitgetheilte lateinische Ausgabe; Hirsch's Geschichte der Augenheilkunde nennt ihn nicht. Im Gurlt-Hirsch'schen Bibliographischen Lexikon Bd. II, S. 456 wird der Augentractat nicht besprochen, aber von Max Salomon werden dort Angaben über L. Fuchs' Leben gemacht (nach Meyer), woraus ich Folgendes entlehne:

Leonhard Fuchs wurde am 17. Januar 1501 zu Membdingen in Bayern geboren; 1519 zog er zur Universität Ingolstadt, beschäftigte sich mit schönen Wissenschaften, Philosophie, griechischer Sprache und wurde 1521 Magister artium; dann studirte er Medicin und wurde 1524 zum Doctor promovirt. Bis 1526 war er praktischer Arzt in München, dann Professor der Medicin in Ingolstadt bis 1528, als er Leibarzt des Markgrafen Georg von Brandenburg wurde; als solcher lebte er bis 1533 in Ansbach und war auch literarisch thätig. Er war Verehrer der Griechen und Anti-Arabist. 1533 ging er wieder als Professor nach Ingolstadt, musste aber den Machinationen der in ihm den Protestanten verfolgenden Jesuiten weichen. 1535 wurde er Professor der Medicin in Tübingen, wo er bis zu seinem am 10. Mai 1566 erfolgten Tode weilte. Auch als Botaniker war er bekannt. Er bearbeitete Hippokrates, Galenus, Myrepsus, und gab mehrere medicinische und botanische Werke heraus.

Zufälliger Weise fand ich eine deutsche Ausgabe von 1539 in der Bibliothèque royale in Brüssel. Es ist eine kleine 4^{0}-Ausgabe, im Ganzen 32 Seiten umfassend. Die Figur des Auges mit einem Theile des Chiasma befindet sich auf der Rückseite des Titels. Ob sie ursprünglich von ihm

herrührt, weiss ich nicht; sie ist aber von RYFF, Die kleine Chirurgie. Strassburg 1542, Blatt XVIII benutzt worden, und auch unter dessen Namen von MAGNUS[1] reproducirt.

Im Jahre 1535 war von einem anonymen Verfasser erschienen „Ein Newes hochnutzlichs Büchlin, von erkanntnüs der Kranckheyten der Augen, Sampt einer figur oder Anathomia eines auges, wie es innwendig gestaltet, volget in der andern colum, Auch erklärung der selbigen, mit anzeigung viler nutzlicher und bewerter hülff. Getruckt zu Strassburg durch Heinrichen Vogtherren, Anno MDXXXV iij. 4° 12 Blatt, ohne Paginirung, blos mit Noten versehen. Auf der Rückseite befand sich ein die Anatomie des Auges erklären sollender Holzschnitt. So theilte ZEIS in GRAEFE's Archiv 1864, Bd. X. 2. S. 137, mit. Derselbe glaubt, da das Werkchen sich auf praktische Augenheilkunde bezieht, dieses nicht ohne Beihülfe eines Arztes zu Stande kam.

Da man in L. FUCHS's Büchlein ein Augenmittel von einem Canonicus Jörgen Vogtheren, ein anderes von Conrad und Bartholomeus Vogtherren findet, so ist das anonyme Büchlein vielleicht von einem dieser Augenbehandler verfasst. Der erwähnte Holzschnitt wird wohl nicht viel von dem hier abgebildeten verschieden sein.

Die Blätter von L. FUCHS' Büchlein sind als A I, II, III, IV, B I, II u. s. w. bezeichnet. Ich habe diese Bezeichnung beibehalten, und wo die Rückseite anfängt, das Wort „Rückseite" davorgesetzt. Die alte Schreibweise ist selbstverständlich beibehalten, die verschiedenen Schreibweisen und Druckfehler ebenso; nur sind einige Abkürzungen von Wörtern in toto wiedergegeben, und bei den Formeln Lesezeichen angewandt.

A. I.

Alle Kranckheyt
der Augen durch den hochge
lerten Doctor Leonhart fuchsen zů Onoltz-
bach[2] zůsammen gezogen allen augen
artzten hochnöttig zů
wissen

—

Getruckt zů Strassburg durch Heinrich
Vogtherren Anno
M. D. XXXIX.

[1] Histor. Tafeln zur Anatomie des Auges. Beilageheft zu ZEHENDER's Klinische Monatsbl. 1877. Bd. XV, S. 8, Taf. III.

[2] Onoltzbach = Ansbach (?).

(Rückseite)[1]

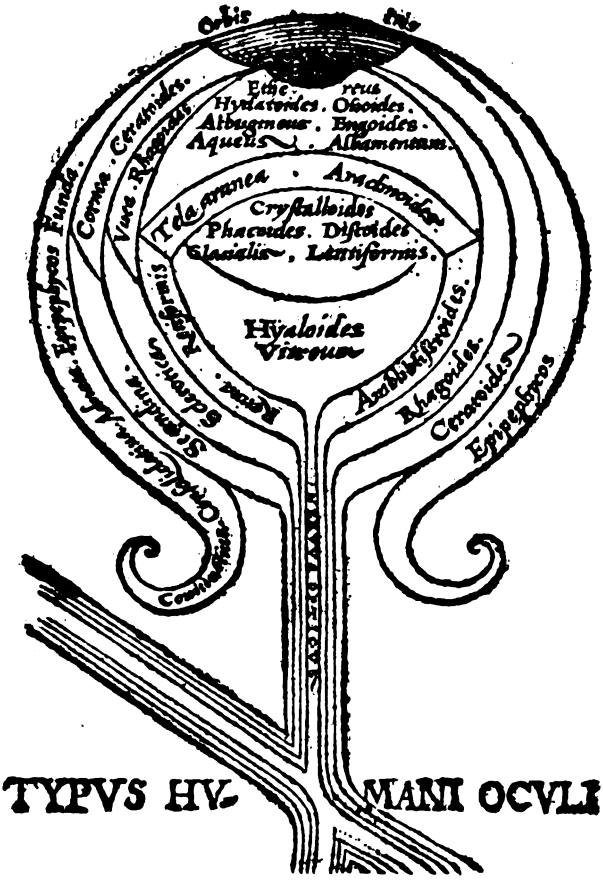

[1] Von aussen nach innen gehend hat man

a) die Conjunctiva, Consolidativa, Adnata, Epipephycos oder Funda genannt,

b) die Secundina, in die Cornea oder Ceratoides übergehend; sie geht von der harten Hirnhaut aus,

c) die Sclerotica, in Uvea, Rhagoides übergehend. Hier hat wohl der Graveur einen Fehler gemacht; es sollte sein, dass die Sclerotica an b) gehörte, als von der Dura mater stammend, und dass die Secundina an der Stelle der Sclerotica stehen sollte. So ist auch die Figur bei MAGNUS richtiger; RYFF's Original steht mir nicht zur Verfügung.

d) die Retina, Retiformis, Ambliblistroides (sic) vom Sehnerven kommend und sich über die Vorderfläche der Linse als Tela aranea, Arachnoidea ausbreitend.

In der Orbis iris kommen Conjunctiva, Cornea, Uvea zusammen. In der Vorderkammer befindet sich der Ethereus, Hydatoides, Ohoides, Albugineus, Engoides, Aqueus oder Albumentum, unser Kammerwasser. Hinter der Linse (Crystalloides, Phacoides, Discoides, Glacialis oder Lentiformis) ist der Glaskörper (Hyaloides, Vitreus) worin die Centralröhre des Opticus mündet.

A II. Alle kranckheyt der augen entspringen eintweder inn dem gantzen aug, oder inn eynem besundern theyl der augen / oder aber inn vil theylen miteinander. Inn dem gantzen aug seind disz die Kranckheiten, als namlich Atrophia, Ecpiesmos, Strabismos, Paralisis, Myopyosis, Ambliopia, Rhexis, Nictalops, Phlegmone.

(Rückseite). Atrophia. Grece. Avicenna nennet es Profunditatem oculi, das ist, das die substantz des augs dieff eingefallen ist. Cornelius celsus heist es Imminutum oculum, das ist ein verkleinert aug, oder ein verschwunden aug.

Ecpiesmos[1] ist wann das aug für den kopff herausz geth. Avicenna heiszt es exitum oculi.

Strabismos. Oculi distortio, eynschilhend aug[2] verursacht von zerstreckung der mustulen die das gantz aug bewegen.

Paralisis. Resolutio oculi. Wann das aug im haupt hin und wider scheiszt, und kan nit steth[3] gehalten werden.[4]

Myopyosis. ist von natur ein angeborne kranckheit, das mann was nahend ist sicht, aber nitt was von ferren, Lateinisch Lustiositas.[5] Das ist übersehung.[6]

Ambliopia, Hebedudo, heiszt eyn tunckel gesicht von unerkanter ursach kummend.

Rhexis. Ist eyn erschwerung[7] von schlagen, oder ander der gleichen ursach, darvon die heütlin oder feller der augen zerstreut werden, das de feüchtinen,[8] die sichtlich Krafft geben, unnd erhalten sollen, aussfliessen.

Nictalops.[9] Nocturna cecitudo, wann eyner des tags gesicht, aber als bald die Sonn under geth, gantz nichts mer gesicht, die heissen Nustitiosi.[10]

A III. Phlegmone. Ist eyn geschwulst der augen, Wann sy rot werden mit hitz, und man sy nit bald bewegen kan, vor übrigem schmertzen und stechen, Inflamatio, gnant.

Das ist von kranckheiten des gantzen augs gesagt.

Volget nun von sonder teylen des Augs.

Inn einem besondern teyl der augen seind fünfferlei teyl als namlich Membrane, Humores, Anguli, Palbebre, Nervi obtici.

---

[1] ἐκπιέζειν, nach aussen pressen.

[2] scheint nur Strabismus convergens zu meinen.

[3] stehend, stille.

[4] Wohl Nystagmus gemeint; Celsus, De medicina lib. VI Cap. 6. 36 hat dieselbe Beschreibung. Paré hat richtige Deutung der Paralysis.

[5] Lusciositas, luscitas von luscus, blödsichtig, einäugig; vom Stamme ruk, luk, leuchten, wovon luc-scum = luscum Dämmerung, und luscus, wie ein in der Dämmerung sich Befindender.

[6] Nicht übersichtig, sondern an etwas vorüber (vorbei) sehen.

[7] Geschwür. [8] Humor, Feuchtigkeit. [9] Unsere Hemeralopie.

[10] Nustitiosus = luscitiosus siehe oben bei luscitas.

Membrane. heutlin oder fellin von den Griechen Chithone, gnant, und seind der selbigen fürnemich fiere als

(Rückseite) Epipepycos, Ceratoides, Rhagodies,[1] Arachnoides.

Epipepycos,[2] Conjunctiva, das weisz inn augen, unnd hat fünff kranckheit. Taraxis, Ophthalmia, Chymosis, Psidrachion, Helcosis.

Taraxis.[3] Perturbatio, vacillacio, der augschwer, wann das aug wider gewonheit der natur etwas rot und mit heissem wasser flüssig, mit ausserlichen ursachen geschwechet ist, als von hitz der Sunnen, rauch, staub, scharpff,[4] wind, etc. Dar zů ist dienstlich, Sieff album, mitt wenig Vitriolo albo, oder das Collirium commune.

Ophthalmia. Lippitudo inflamatio. Der blůt schwer,[5] wann das aug gantz blůt rot würt, und mitt wenig geschwulst der coniunctiva verletzt ist von in | A IIII | wendig des leibs verursacht, gib Pillulas capitales, tropff ein, ut supra, ist aber haupt schmertz darbei, leg uber Emplastrum pomale, oder Emplastrum armenicum.

Chymosis. Ist ein hefftige gschwulst der Coniunctiva, das die brauwen oder auglider, das aug nitt wol bedecken künden, und das weisz im aug hoch erhöhet wurt über das graw oder schwartz im aug, dz ist, über die Corneam sich auszbreitet, hie bei ist gewonlich grosser haupt schmertz, leg über das haupt, ut supra, tropff ein Sieffalbum allein.

Psidrachion,[6] Bothor, Ein apostem, wie eyn hoher roter blůts tropff oder plater[7] in der Coniunctiva, mit rötin des augs, und wenig schmertzens, den selben zů stillen, und das pleterlin[8] zů Maturieren, thů da rein Sieff de mustilaginibus, so es geoffnet und gebrochen ist, thů darein Sieff album cum aqua rosarum, darnach über drei tag thů dar zů Vitrioli albi, eyn wenig, bleibt aber ein blater fellin,[9] so heil es cum collirio de Colcothar.

Helcos das ist Ulcus, wann nach dem eingeschosznen und zerbrochnen blatern eine tieffe hölin oder löchlin in das aug einfelt. Das heil mit Alcohol comune,[10] zů eynem Collirio gemacht, mitt rosen odder fenchel wasser.

Ferrer zůerkennen das heůtlin Ceratoides, mit ihren kranckheiten.

---

[1] Druckfehler statt Rhagoides.

[2] Für Epipephycos; daher das aufgewachsene oder adnata.

[3] Reizung der Bindehaut. [4] Wohl zu „wind" gehörend.

[5] Blutgeschwür, hier als Geschwür mit starker Injection.

[6] Ψυδράκιον, Phlyktaene, Pustel.

[7] Pustel; auch Blase, und mit Blattern verwandt.

[8] Blätterlein, kleine Pustel oder Phlyktaene.

[9] blater fellin = Blatterfell; Fell oder Opacität, welche nach Heilung einer Pustel zurückbleiben kann.

[10] Alkohol in seiner arabischen früheren Bedeutung gebraucht, für Augenmittel; feines Pulver, jetzt noch als Koheul für Augenschminke gebraucht; hier demnach = Collyrium commune, obschon unter Hygrotes beide als verschieden erscheinen.

(Rückseite.) Ceratoides, Cornea, das graw, braun, odder schwartz umb das kindlen in dem aug, hat disz hie nach volgende kranckheiten

Phlyctena, Ulcera, Carcinoma, Hypopyon, Pachytes, Exallage chroas, Hygrotes.

Phlyctena. Vesica pustula, ist eyn apostem oder plater inn der cornea, die sich erhöcht von etwa eyner überflüssigen feüchtin, welche die corneam abschelt, unnd verletzt, würt geheilt in massen[1] wie Psidracion, die blater in der coniunctiva,

Ulcera, Das seind etlich geschwer als,

Botrion, Coeloma, Argemon, Epicausis,

B I. Bothrion,[2] anulum, ist ein hol eng geschwer in der Cornea, würt auch ghailet wie Psidracion, unnd Phlictena.

Coeloma,[3] Bothor lilimie,[4] ist ein geschwer ein wenig höher dann Botrion.

Argemon,[5] Achimon, ein hol geschwer, das sich gerings weis legt umb die uvea in der Cornea. Würt geheilt cum Collirio de alcohol comune.

Epicauma,[6] Eyn unrain geschwer mit eyner herten ungeschlachten rufen,[7] wirt genant Adustivum, Aufume, das wurt curigiert mitt Maturation, Sieff de mustilaginibus,[8] darnach Collirium de alcohol, nnd wenig Colcothar.

Ferrer von Carcinoma.

Carcinoma, Cancer in cornea, ist ein beulin, mit grossem schmertzen und stichen bisz zů den schleffen und die fellen der cornea werden rot.

Hypopyon. Sanies in siphac.[9] Sanies inter corneam, Unguis, ist ein eiter inwendig in cornea, im andern teil gleich wie ein halb mond scheiblen versamlet, das curier, mit Sieff de thure, darnach über drei tag leg eyn Sieff de plumbo.

Pachites, Crassitudo, densitas cornee, macht et- (Rückseite) wa die scherpffe[10] der Cornea gantz blöde tunckel und trübe.

Exallage chroas,[11] Coloris mutatio, das die Cornea sich naigt auff gel[12] grien, schwartz oder ander farben unnateürlichen.

Hygrotes. Ist eyn wesserig feüchtin uff der cornea, welche das gsicht etwas tunckel macht, das einen gedunckt er gehe in nebeln räuch oder dämpff, ist nahend gleich dem wasser fell, das mags tu curieren mit

---

[1] In dem Maasse = ähnlich. [2] *βοθρίον* Grube. [3] *κοῖλος* hohl.

[4] lilimiae mir unbekannt. [5] *ἀργὸς* weiss.

[6] *ἐπί* und *καίω* ich brenne; oberflächliches, brennendes Geschwür.

[7] ungeschlacht von un als schlecht, bös; geschlacht = Geschlecht, Natur; so hier von böser Natur; rufe = Schorf, Belag, hier wohl Geschwürsrand.

[8] de mucilaginibus.

[9] Muss wohl arabisch für Cornea sein?

[10] Schärfe des Gesichts durch Hornhauterkrankung getrübt. Vergl. unten die Crassities.

[11] *ἐξαλλαγή* Verwechselung; *χρόα* Farbe. [12] gelb.

Collirio comuni, und ein wenig Alcohol comuni, darunder gemischt oder mit aqua tuciaca.

Ferrer von dem Fellin Rhagoides.

Rhagoides, Uvea das kindlin im aug, hat dise kranckheiten

Proptosis, Foramen.

Proptosis, Uvee infirmitas, ist verursacht von zerbrechung der Conea, darvon auch uvea verletzt wurt, bringt dise kranckheiten

Myocephaly, Staphyloma, Melon, Hellcos.

B II. Myocephalon, Formicalis, ist ein auffgelauffen schwartz apostemlin auff der uvea, gleich eynem mucken köpfflin, tropfi darauff Collirium rubeum acutum, oder Collirium de Colcuthar.

Staphyloma, Uvatio, ist gleich der obern kranckheit dann es grösser ist.

Melon, Wann es zů einem zapffen würt.

Hellos[1] Wann es zůhart wurt und wurt Clavus genannt.

Foramen.

Foramen, Das ist das hol loch würt genant Puppila das kindlin, und hat dise krankheiten

Mydriasis, Phthysis, Hypochina.

Mydriasis Ist wann das kindlin vil grösser wurt dann es von natur gewest, darumb alle ding kleiner duncken dann sy an ynen selber seind, und heist dilatio puppille, Effusiouvee, alintisar.

Phthysis. ist diser Midriasi, wůderwertig[2] wann das kindlin enger wurt, und heisst constructio pupille.

Hypochina, Suffusio aqua destendens caractta, das starre fell, ist ein abfliessende dünne feuchtin, zwischen der (Rückseite) Cornea und Christaloide, innwendig vor der uvea oder kindlen.

Das fellelin arachnoides

Arachnoides, Aranea, das fellelin zwischen den feüchtinen Cristalloides, und vitrei.

Volget nun ferrer.

Humores feüchtinen im aug, der seint drei als namlich.

Hydatoides, Cristalloides, Hyaloides.

Hydatoides, albuginens, Aqueus humor, ist wie das weiss im eye, ligt hinder der uvea, sein kranckheyt seind.

Augmentum, Crassities, Imminutio. Color mutatus,

---

[1] Nach der ersten Schreibweise Hellcos von ἕλκος Geschwür, Geschwulst; nach der zweiten von ἦλος, Nagel, Schwiele.

[2] Für wider, entgegen; wertig = wärts; conträr. Unsere Miosis. Auch Pare hat die ursprüngliche Deutung der Phthisis nach Galen beibehalten, Tabes pupillae.

(Schluss folgt.)

III. Kurze Bemerkung zu dem Aufsatz des Herrn Prof. Dr. Deutschmann „Zur Pathogenese der sympathischen Ophthalmie“

im Aprilheft 1899 dieser Zeitschrift.

Von Dr. **Velhagen**, Augenarzt in Chemnitz.

Die kürzlich an soeben angeführter Stelle erschienene Abhandlung Deutschmann's enthält auf S. 113 einige Sätze, welche sich auf meine im Jahre 1894 im A. f. A. publicirten Untersuchungen über die Narbenbildung nach Opticusresection am Kaninchen beziehen. Ich möchte die betreffenden Bemerkungen nicht unwidersprochen lassen, da sie vielleicht durch die apodictische Sicherheit, mit welcher sie hingeworfen sind, den weniger in die Einzelheiten der Materie eingeweihten Leser zu unrichtigen Anschauungen verleiten könnten.

Leider hat unter der Kürze des Ausdrucks, welcher sich der Herr Verfasser befleissigt, die Klarheit gelitten, so dass man zum Theil errathen muss, wie seine ohne Hinzufügung neuer Versuchsprotokolle und Zeichnungen aufgestellte Behauptung: „Bach's und Velhagen's Untersuchungsresultate sind unrichtig“ bewiesen werden soll.

Die Worte „direct“ und „späterhin“ scheinen so zu verstehen zu sein, dass Deutschmann seine Thierversuche in 2 Reihen geordnet hat. Bei der ersten hat er den lebenden Thieren die chinesische Tusche in den Subduralraum injicirt, um sie unmittelbar hinterher zu tödten, während er bei der zweiten die Thiere noch eine längere Zeit am Leben gelassen hat. Denn anderenfalls konnte er doch nicht mit Gewissheit am Orbitalpräparat constatiren, welche Befunde als „directe“ Erfolge der Injection und welche erst als Resultat der „späterhin“ aufgetretenen Reaction des Gewebes aufzufassen seien.

Nun, falls die eben gegebene Auffassung richtig ist, so sind das 2 Unterscheidungen, welche zu machen Deutschmann sehr berechtigt war.

Wunderbar und bedauerlich ist es aber, dass er nicht schon durch die Betrachtung der bei seiner ersten Arbeit gewonnenen Präparate sich gezwungen sah, seine Versuche nach jenem Principe in 2 Abtheilungen zu trennen. Er hatte doch damals schon unter den 4 Kaninchen, welchen er nach vorhergegangener Neurectomia optica in den Subduralraum des Gehirnes Touche injicirte, eines, das er 4 Tage am Leben erhielt. Damals gelangte bei sämmtlichen Thieren durch den offen gebliebenen Zwischenscheidenraum des centralen Opticusendes innerhalb des „Verbindungsstranges“ die Touche „direct“ d. h. ohne Beihülfe von Lymphzellen an die Papille des Nerven und zwar nicht nur 2 Monate nach erfolgter Opticusresection, wie jetzt als Maximum berichtet wird, sondern noch 8 Monate nach einer solchen.

Die Versuche am todten, bezw. sogleich nach erfolgter Injection der Touche in den Subduralraum getödteten Thiere sind von Bach, Zimmermann und mir nachgeprüft. Bach, der an 4 Kaninchen experimentirte, bestätigte die von mir an 6 Thieren gewonnenen Resultate vollkommen. Wir fanden beide, dass sich nach Opticusresection innerhalb der Orbita eine ganz gewöhnliche gefäss- und kernarme Narbe bildet. Dieselbe war schon nach circa 4 Wochen so fest, dass sie Farbstofflösungen und Aufschwemmungen, die unter viel stärkerem Druck als der Liquor cerebrospinalis fliesst, in den Subduralraum des Grosshirns eingespritzt waren, aus dem centralen Opticusstumpf nicht mehr durchliess.

Zimmermann, dessen Arbeit von Deutschmann aus schier unerklärlichen Gründen gar nicht erwähnt wird, fand sogar, dass die Narbe schon nach 4 Tagen undurchgängig war!

Was also die „directe" Durchgängigkeit derselben für Injectionsflüssigkeiten anbetrifft, so steht Deutschmann mit seinen Behauptungen nach wie vor allein. So lange deshalb nicht auch solche Nachuntersucher sich finden, die durch selbst gewonnene Präparate seine Angaben bestätigen, dürfte die neueste Publication nicht geeignet sein, seine Untersuchungsresultate in dieser Beziehung wahrscheinlicher zu machen.

Nicht ganz so isolirt steht er aber da in Bezug auf seine leider zu kurz beschriebenen Befunde an den Thieren, die noch eine Zeit nach erfolgter Einspritzung der chinesischen Tusche am Leben gelassen wurden und bei denen deshalb „späterhin" festgestellt werden konnte, dass die Farbstoffkörnchen von Lymphzellen aufgenommen in grösseren Quantitäten durch die Narbe hindurch nach dem Bulbus hin geschleppt wurden.

Ich habe seinerzeit gar nicht am lebenden Thiere experimentirt, weil Deutschmann, wie schon gesagt, in seiner ersten Arbeit bei seinem einzigen derartig behandelten Versuchskaninchen nichts Besonderes fand. Bach hat wohl aus demselben Beweggrunde sich davon abhalten lassen.

Zimmermann aber hat 2 Kaninchen nach Resection und Injection 8 Tage am Leben gelassen und bei der mikroskopischen Untersuchung unter anderen Folgendes gefunden:[1] „Die Tuschepartikelchen sind durch die centrale Narbe hindurch aus dem Zwischenscheidenraum zu verfolgen, haben also thatsächlich die Narbe durchwandert, aber immer an Lymphzellen gebunden." „Auch finden sie sich ausserhalb der centralen Narbe nur in allernächster Nähe derselben." „Die Duralscheide ist in der ganzen Ausdehnung bis zum Foramen opticum von an Zellen gebundenen Farbstoffelementen durchwandert."

Ein bescheiden kleiner Theil der neuen Deutschmann'schen Angaben ist also von Zimmermann schon vor 5 Jahren als richtig festgestellt. Das Wichtigste derselben jedoch, dass ein Transport der Farbstoffmoleküle nach

[1] Arch. f. Opht. 1894. 2. S. 157.

dem Bulbus hin durch Lymphstrom oder Zellen stattfinden soll, hat ZIMMERMANN nicht gesehen.

Aus den Versuchsprotokollen des Letzteren ist aber ausserdem die wichtige Lehre zu ziehen, dass man durch Experimente am lebenden Thier nichts Sicheres über die Migrationsmöglichkeit von Mikroorganismen durch die Orbitalnarbe hindurch erfahren kann.

Gesetzt, die sympathische Ophthalmie würde wirklich durch Wanderung von Mikroorganismem durch den „Sehnervenleitungsapparat" hervorgerufen, so muss man doch auf Grund unumstösslicher klinischer und anatomischer Beobachtungen annehmen, dass die Wirksamkeit der hypothetischen Wesen an das Vorhandensein von Lymphbahnen geknüpft ist.

Die fraglichen Bakterien sind anderen Gewebsarten gegenüber doch noch viel harmloser als sterilisirte Tuschekörner, wie aus ZIMMERMANN's Versuchen hervorgeht, denn bisher hat noch Niemand eine Infiltration der harten Opticusscheide bei Fällen von sympathischer Ophthalmie beschrieben. Sie würden also wahrscheinlich noch viel eher von Lymphkörperchen unschädlich gemacht werden als jene.

Wenn deshalb Jemand bei dem heutigen Stande der Wissenschaft beweisen will, dass trotz erfolgter Opticusresection eine Migration von Infectionsträgern aus dem einen Sehnervenende in das andere stattfinden kann, so muss er die Neubildung echter und rechter Lymphbahnen innerhalb der Narbenstränge beweisen, durch welche die Entzündung ebenso leicht wie in der Opticusscheide fortzukriechen vermag. Sonst verliert er sich in der Aufstellung werthloser Hypothesen.

DEUTSCHMANN ist bei seinen ersten Versuchen sicher von den gleichen Anschauungen ausgegangen. Die Hauptrolle in seiner Publication 1893 spielen weniger die Injectionsresultate als die anatomischen Befunde und zwar vor allem der zwischen den Enden des partiell resecirten Sehnerven neu entstandene „Verbindungsstrang. Dieser sollte vermöge seiner erstaunlichen Eigenschaften den durch die Operation unterbrochenen Lymphstrom vom Gehirn aus wieder in bequem zu passirende Bahnen leiten, er wurde aber von BACH, ZIMMERMANN und mir ebenfalls vergeblich gesucht.

Wenn DEUTSCHMANN deshalb die Angaben seiner Nachuntersucher entkräften wollte, war es vor allem nöthig, dass er neue Beweise für die Existenz des Verbindungsstranges mit seinen Lymphbahnen beibrachte. Anstatt dessen scheint er, wie ein verbitterter Vater den missrathenen Sohn, sein Geisteskind nunmehr gänzlich ignoriren zu wollen.

Unter diesen Umständen wird wohl Niemand auf Grund der neuesten Arbeit DEUTSCHMANN's leichter als früher glauben können, dass die nach Opticusresection häufiger beobachtete sympathische Ophthalmie durch die Migrationstheorie erklärt werden könne.

IV. Beitrag zur Nachstar-Operation.

Von Dr. **Georg Levinsohn**, Berlin.[1]

Das Verhalten der Vorderkammer ist bei der Operation des Nachstars von Bedeutung. Je nachdem die Operation bei erhaltener oder aufgehobener Vorderkammer stattfindet, ist der Eingriff als ein einfacher, bezw. schwerer zu bezeichnen. Man kann demgemäss alle Nachstar-Operationen in zwei Gruppen zerlegen. Zu der ersteren gehören alle Operationen, die bei geschlossener Vorderkammer mit der Nadel, bezw. mit messerförmigen Instru-



Fig. 1.
Zarter Nachstar. Von oben gesehen. Die Scheere setzt an im vertikalen Meridian, 1 mm über dem untern Hornhautrande; die Scheerenblätter sind der Hornhaut zugewandt.

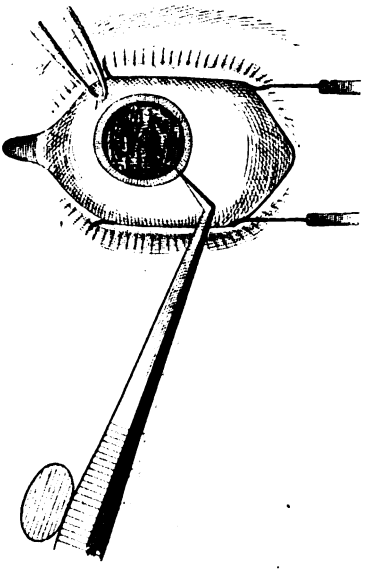

Fig. 2.
Dichter Nachstar. Von der Seite gesehen.
Die Scheere setzt hier an im äussern untern Quadranten; die Scheerenblätter stehen im schiefen Winkel zur Hornhautoberfläche.

menten vorgenommen werden, die letzteren dagegen bedingen zunächst die Eröffnung und Entleerung der Vorderkammer und dann erst die Durchtrennung des Nachstars vermittelst eines eingeführten Scheereninstruments.

Eine derartige Operationsmethode ist in Folge der mehr oder weniger längeren Aufhebung der Vorderkammer bei gleichzeitiger breiter Eröffnung des Glaskörpers einerseits und durch die höhere Gefahr der Kapseleinklemmung andererseits nicht ganz ungefährlich; trotzdem wird dieselbe in den allermeisten Fällen immer mehr und mehr bevorzugt. Grund hierfür ist, abgesehen von der wesentlich exactern Wirkung der Scheerenoperation, der

[1] Nach einem in der Berliner ophthalm. Gesellschaft gehaltenen Vortrag.

Umstand, dass alle Nadeloperationen nicht im Stande sind, eine stärkere Zertrümmerung des Glaskörpergefüges und eine Zerrung des Ciliarkörpers mit Sicherheit auszuschliessen. Die weiche, elastische Nachstar-Membran weicht eben nicht selten der schneidenden Nadel, bezw. dem Messer aus und veranlasst diese zu umfangreichen Bewegungen im Innern des Glaskörpers. Auch das gleichzeitige Einführen zweier Nadeln, ein sichereres und schonenderes Verfahren, als das mit einer Nadel, hat diese Uebelstände, allerdings in verringertem Maasse, im Gefolge.

Es drängt sich daher die Frage auf, ob nicht eine Methode der Nachstar-Operation gefunden werden kann, bei der die Vorzüge der bisherigen Nachstar-Operationen zur Geltung kommen, ohne dass ihre Nachtheile mit in Kauf genommen werden. Die Lösung dieser Frage glaubten wir auf folgende Weise bewerkstelligen zu können.

Wir bedienen uns hierzu einer Scheere, die zarte, schmale, an den Aussen- und Innenrändern scharf geschliffene Blätter besitzt. Als Modell für diese Scheere wurde Wecker's Scheerenpincette benutzt, deren Blätter um ein weniges verkürzt und verschmälert an den Aussenrändern scharf und am Rücken flach geschliffen wurden, so dass diese in geschlossenem Zustande den Eindruck eines etwas verdickten Nadelansatzes machen. Dieses Instrument wird geschlossen durch die Hornhaut in die Nachstarmembran bis zur Basis des Scheerenansatzes eingestossen und geöffnet, so dass die Aussenkanten der Scheerenbranchen die Membran zerschneiden. Das Instrument wird dann geschlossen sofort wieder ausgeführt.

Ueber die Einzelheiten des Verfahrens ist dann noch Folgendes zu bemerken: Der Ort, an dem das Instrument in die Hornhaut eingestochen wird, liegt an der für Nachstar-Operationen üblichen Stelle, also in der Nähe des Limbus corneae und zwar in der unteren Hornhauthälfte; die Scheerenblätter sind der Hornhaut zugekehrt, derart, dass die Spitze des Instruments auf die am meisten verdickte Partie des Nachstars dirigirt wird.

Hat man es mit einer besonders rigiden Hornhaut zu thun, also bei alten Leuten, oder scheut man sich aus andern Gründen, den beim Einstechen nothwendig werdenden etwas stärkeren Druck auf die Hornhaut auszuüben, so kann man zunächst mit einer feinen Nadel die Hornhaut durchbohren, so dass beim Ausstechen der Nadel nur sehr wenig Kammerwasser verloren geht. Durch die Lücke wird dann das Scheereninstrument eingeführt, das nun ohne Widerstand glatt hindurchgeht, indem die scharfen Scheerenränder mit Leichtigkeit die Hornhautwunde etwas erweitern.

Beim Oeffnen der Scheere wird die Hornhautlücke ebenfalls ein wenig vergrössert, es handelt sich aber nur um eine minimale Zusatzgrösse, da die Erweiterung durch die Scheerenbasis herbeigeführt wird und die Scheerenblätter hier naturgemäss fast gar nicht auseinandergehen. Wichtig ist es aber vor Allem, dass jede Erweiterung ohne Quetschung der Hornhaut erfolgt; denn bei den scharfen Aussenrändern genügt schon der die Scheere öffnende

leichte Zug, um in das die Eingangspforte umgebende Hornhautgewebe weiter einzuschneiden.

Damit ferner der Glaskörper möglichst wenig verletzt wird, ist es nothwendig in Anbetracht dessen, dass die Scheere bis zur Basis ihres Ansatzes eingestochen wird, nicht zu lange Scheerenblätter zu benutzen. Es dürften im Allgemeinen 8—9 mm für die Länge desselben genügen, doch können unter Umständen kleinere und manchmal auch grössere Branchen zweckmässiger erscheinen.

Hat man es mit besonders dicken Schwarten zu thun, die von den Aussenkanten der Scheere nicht durchschnitten werden, so kann man die Schwarte, nachdem die Scheere etwas zurückgezogen ist, zwischen die Innenränder nehmen und in der üblichen Weise zerschneiden. Hierzu ist jedoch erforderlich, dass die Scheerenblätter nicht mit zur Hornhaut zugekehrter Fläche eingestochen, sondern zuvor um einen rechten Winkel nach aussen gedreht werden. Auch thut man in diesem Falle besser, nicht im verticalen oder horizontalen Hornhaut-Meridian, sondern in einem dem äussern untern Quadranten angehörenden schrägen Meridian das Instrument einzustechen. Je nach der Spannungsrichtung des Nachstars wird die Richtung, in der das Instrument eingeführt wird, mehr oder weniger schräg ausfallen, da es vor allem darauf ankommen wird, dass die Scheerenblätter möglichst senkrecht zur Zugrichtung den Nachstar durchschneiden. Man wird also in allen Fällen, wo man von vornherein im Zweifel ist, ob beim Oeffnen der Scheere der Nachstar durchschnitten wird, das beschriebene Instrument im äussern untern Quadranten durch die Hornhaut in den Nachstar stechen und zunächst die Scheere öffnen. Wird die Nachstar-Membran nicht sofort durchschnitten, so wird die Scheere etwas zurückgezogen, ein wenig geöffnet, das untere Scheerenblatt zum zweiten Male in den Nachstar eingestochen, beide Scheerenblätter etwas vorgeführt und der Nachstar durchschnitten. Man kann dabei auch da, wo es nöthig ist, die Iris zugleich einschneiden. Nebenbei mag an dieser Stelle darauf hingewiesen werden, dass die beschriebene Modification der Wecker'schen Scheerenpincette uns auch für die Operation der Iridotomie überhaupt und ebenso für die Durchtrennung vorderer Synechien als ein brauchbares Instrument erscheint.

Von einer Scheerenwirkung im eigentlichen Sinne des Wortes kann beim Zerschneiden des Nachstars durch die Aussenkanten des Instrumentes natürlich nicht die Rede sein. Die Wirkung der Scheere ist hier eine ähnliche wie bei der Operation mit 2 Nadeln. Bedenkt man aber, dass bei letzterer Operation eine verhältnissmässig grosse Bewegung der Nadelgriffe nothwendig ist, um die kleinen Hebelarme, die sich in der Nachstar-Membran treffen, ein wenig auseinander zu bringen, und erwägt man, dass der Effect eines schneidenden Instruments zum Theil von der Schnelligkeit, mit der es bewegt wird, abhängig ist, so erklärt sich die wesentlich erhöhte Wirkung des scharfen Scheereninstruments im Gegensatz zur Wirkung der beiden Nadeln.

Fassen wir unsere Ausführungen noch einmal zusammen, so resultirt kurz Folgendes: Wir hatten uns die Aufgabe gestellt, eine Operationsmethode des Nachstars zu finden, die die Vorzüge der bisher üblichen Methoden vereint und die Nachtheile derselben ausschliesst. Den theoretischen Beweis für die Richtigkeit der Lösung dieser Aufgabe glauben wir in Vorhergehendem erbracht zu haben. Denn wir haben gesehen, dass das von uns geschilderte Verfahren, da es sich nur um eine kleine Hornhautöffnung bei geschlossener Vorderkammer handelt, als ein kleiner Eingriff in das Auge zu betrachten ist, dass aber dieser Eingriff, da die Scheere in Anwendung gebracht wird, eine recht sichere Wirkung erzielt. Wir haben ferner gezeigt, dass alle den bisherigen Nachstar-Operationen anhaftenden Gefahren für das Auge, wie die Zertrümmerung des Glaskörpergefüges, Zerrung des Ciliarkörpers und längere Aufhebung der Vorderkammer, bei unserem Verfahren fortfallen. Natürlich wird die Brauchbarkeit eines Instrumentes und einer Operationsmethode erst durch die Praxis bewiesen. Wir haben nun 2 Operationen in der oben beschriebenen Weise ausgeführt und uns von der Wirksamkeit des erwähnten Instruments überzeugt. Zwei Operationen beweisen aber nichts oder nicht viel, es soll daher auch nicht weiter auf dieselben eingegangen werden. In Anbetracht aber, dass das operative Material sehr spärlich für uns ausfällt, haben wir uns entschlossen, schon jetzt unser Instrument zur Nachprüfung zu empfehlen.

Gesellschaftsberichte.

1) **Medicinische Gesellschaft in Göttingen.** (Deutsche med. Wochenschr. 1899. Nr. 2. 12. Jan.)

Sitzung vom 1. December 1898.

E. Kallies: Ueber die in der Retina frei endigenden Opticusfasern und ihre Bedeutung (mit Demonstrationen).

Darstellung der frei endenden Opticusfasern, wie sie mittelst der Ehrlich'schen und Golgi'schen Methode entdeckt worden sind. Daran schliesst sich eine Besprechung der Theorieen, die über die physiologische Bedeutung dieser Fasern von Cajal, Dogiel, Schirmer, Elison-Mislawsky und Waldeyer aufgestellt worden sind.

---

2) **Schlesische Gesellschaft für vaterländische Cultur.** (Deutsche med. Wochenschr. 1899. Nr. 6. 9. Febr.).

Sitzung vom 8. Juli 1898.

Gaupp: Ein Fall von corticaler Blindheit oder doppelseitiger Hemianopsie. Plötzliches Auftreten von linkseitiger homonymer Halbblindheit; nach einer starken Gemüthserregung völlige Erblindung unter Kopfschmerz und Schwindel. Pupillenreaction und Augenhintergrund normal.

O. Meyer: Zwei Fälle von Hemianopsie mit Orientirungsstörungen.

Fall 1. Ein Herzkranker, der seit 9 Jahren an rechtsseitiger homonymer Halbblindheit leidet, erblindet jetzt völlig: nach kurzer Zeit stellt sich ein kleines centrales Gesichtsfeld wieder her, doch ist das Orientirungsvermögen verloren.

Fall 2. Ein Diabetiker erblindet plötzlich mit vollständiger Orientirungsstörung. Am folgenden Tage besteht nur noch rechtsseitige homonyme Halbblindheit. Die Orientirungsstörung bildet sich völlig zurück.

Liepmann stellt einen Kranken mit optisch-taktiler Seelenblindheit und optisch-taktiler Aphasie vor, welchem das Verständniss aller Aussenwelteindrücke, mit Ausnahme der acustischen, verloren gegangen ist.

Sitzung vom 4. November 1898.

Uhthoff demonstrirt einen Fall von Basedow'scher Krankheit, bei dem in Folge von excessivem Exophthalmus beide Corneae zu Grunde gegangen sind. Er glaubt, dass die Keratitis nicht die Folge einer nervösen Ernährungsstörung gewesen sei, sondern nur durch die Vortreibung der Bulbi bedingt.

---

3) **Berliner physiologische Gesellschaft.** (Deutsche medic. Wochenschr. 1899. Nr. 7. 16. Febr.).

Sitzung vom 1. Januar 1899.

J. Orschanski aus Charkoff: Eine Methode, die Augenbewegungen direkt zu untersuchen.

Nach Cocainisirung des Auges wird zwischen Bulbus und Augenlider eine Metallkapsel eingeschoben (der Form nach den künstlichen Glasaugen ähnlich), welche allen Bewegungen des Auges folgt. In der Mitte befindet sich ein Loch, so dass das Pupillargebiet frei bleibt und eine etwaige Verschiebung der Kapsel sofort corrigirt werden kann. Um die Augenbewegungen demonstriren zu können, ist seitlich von der centralen Durchbohrung ein schräggestellter Spiegel (nach Art des Peppmüller'schen) angebracht, mit Hülfe dessen bei geeigneter Beleuchtung ein Reflex entworfen wird, welcher auf einen weissen Schirm projicirt wird. — Bringt man statt des Spiegels neben der centralen Durchbohrung einen kleinen Zapfen an, so kann man graphisch die Bewegungen auf einer rotirenden Trommel aufzeichnen. Offenbar lässt sich mit dem Apparat die Geschwindigkeit der Augenbewegungen leicht messen.

---

4) **Medicinisch-naturwissenschaftliche Gesellschaft in Jena.**

Sitzung vom November 1898.

E. Hertel: Thränensack-Erkrankungen.

Als Endausgang des chronischen Eiterungsprocesses beschreibt Vortr. Präparate, in denen die Schleimhaut aus strafferem Bindegewebe besteht mit Plattenepithel. Der Ansicht Kuhnt's, dass die Follikelbildung in der Thränensackschleimhaut als typisches Trachom anzusehen sei, kann Vortr. nicht beipflichten, denn er fand sie an allen untersuchten Präparaten, auch in sehr trachomarmer Gegend. — Viermal beobachtete Vortr. Tuberkulose des Thränensackes.

---

5) **Aerztlicher Verein in Hamburg.**

Sitzung vom 15. November 1898.

Deutschmann stellt einen Fall von sogenannter essentieller Bindehautschrumpfung bez. Pemphigus conjunctivae vor: Bindehaut beiderseits stark geschrumpft. Cilien einwärts gewendet, Corneae — an deren Rand noch vor kurzem frische Blasenbildung bestand — fangen an xerotisch zu werden. Prognose schlecht; Endausgang voraussichtlich totale Xerosis. — Auch an der Schleimhaut der Lippen, des Mundes, des Rachens und an der Nase finden sich theils frische, theils ältere Reste von Blasen. C. Hamburger.

---

6) **Aus dem Sitzungsbericht des Königl. Aerztevereins in Budapest.** (Orvosi Hetilap. Szemészet. 1899. Nr. 3 und Ungarische Beiträge zur Augenheilkunde. Band II.)

Sitzung vom 8. April 1899.

Emil von Grósz: Die Keratitis neuroparalytica.

Schlusssatz: 1. Veranlassung jener Keratitis suppurativa, welche an Augen von Thieren nach Durchschneidung des Trigeminus, an jenen von Menschen nach Verletzung, Compression, Erkrankung oder Resection entsteht, endlich auch bei Facialisparalysen vorkommt, ist eine identische Krankheit, die ihre Ursache in einer Infection hat. Quelle dieser bildet der Bindehautsack, der Thränensack oder es liegt eine directe äussere Contact-Infection vor. Das Vorkommen dieser wird erleichtert durch die in Folge der Anaesthesie auftretende Austrocknung und den verringerten Schutz gegen ein Trauma.

2. Die Ursache der echten Keratitis neuroparalytica des Menschen, der mit dieser identischen Keratomalacia und Keratonecrose ist im Ganglion ciliare zu suchen, sie ist durch die Degeneration der Ganglienzellen bedingt. Diese aber wird durch Cachexie, locale Blutungen oder Verletzungen hervorgerufen.

---

7) **Société belge d'ophtalmologie in Brüssel.**

Sechste Sitzung am 29. April 1899.

1. Lamborelle (Mecheln) zeigt ein Kind vor mit „multiplem Hautsarkom und epibulbärer Geschwulst." Das Kind, 9 Monate alt, hat am Körper 22 kupferfarbige Geschwülstchen, erbsengross bis haselnussgross; nur eine ist unter der Haut gelegen, die anderen in der Haut. Es sind Spindelzellen-Sarcome, in Fibrom übergehend, mit zerstreuten melanotischen Zellen. Das linke Auge hat aussen eine Geschwulst, welche bis 3 mm auf die Cornea übergreift; sie ist das Recidiv eines erbsengrossen Tumors des Limbus, 4 Monate früher entfernt; das Recidiv wurde 7 Wochen nach der Entfernung bemerkt. Familie gesund; der Tumor des Auges ging leider verloren.

2. Nuël und Benoit (Lüttich) haben bei einem fünfjährigen Kinde, dessen normales Auge wegen recidivirendem Sarkom der Orbita entfernt werden musste, $2^1/_2$ Stunde vor der Enukleation 2 Tropfen chinesischer Tusche eingespritzt; sie stachen am Aequator ein und injicirten gegen den Opticus. Die Schnitte wurden mit Chlorwasser behandelt, wobei das Pigment bleicht, die Tusche schwarz bleibt. Vom Glaskörper drang die Tusche in die Vorderkammer, dann in die Iriskrypten und verbreitete sich dann als dicke Schicht in die Iris nach hinten. Die Gefässwunden enthalten viel Tusche, welche aber nicht in ihr Inneres vordringt; die peripheren Iriskrypten spielten in diesem Auge die Hauptrolle, während die am Pupillenrande wenig entwickelt waren. Der Schlemm'sche Canal war leer; der Fontana'sche Raum lässt Tusche durchgehen, in die Ciliarfortsätze dringen, um den Ciliarmuskel herum, und in die Gefässwände vordringen. Die Opticus-Scheiden waren leer.

Bei einem 58jährigen Mann, mit Sarkom der Orbita und Umgebung wurden 2 Tropfen Tusche vom Aequator aus hinter der Linse eingespritzt. 3 Minuten später war die Vorderkammer schwarz. 4 Stunden nach der Injection Enukleation. Die Iris ist ganz durchdrungen von Tusche, aber nicht die Vorder- und Hinterfläche; keine Tusche im Schlemm'schen Canale oder am Opticus. Die Iris ist demnach wohl das Hauptorgan für die Elimination des Kammerwassers. Früher haben die Vortr. dieses für die Katze schon angegeben; beim Hunde ist es noch mehr ausgesprochen; beim Kaninchen ist die Iris beinahe

nicht daran betheiligt, aber hier dringt die Tusche durch den Intervaginalraum des Opticus, was beim Menschen, Hunde und Katze nicht stattfindet.

Venneman (Löwen) kann das schnelle Erscheinen der Tusche in der Vorderkammer schlecht in Einklang bringen, mit der späten Anwesenheit von eingespritzten Fluorescinlösung in derselben. Die Krypten haben kein Endothel; in der Vorderkammer ist keine continuirliche Strömung der Flüssigkeiten vorhanden; die Vorderkammer ist wie ein Senkloch zu betrachten, wo Toxine und Bakterien sich gelegentlich ansammeln. Das Kammerwasser ist kein Secretionsproduct, denn dazu wäre die Bildung einer besonderen Substanz unter Verbrauch von Stickstoff-Verbindungen des Protoplasmas nothwendig. Werden die Gefässe des Auges congestionirt, so hat der Humor aqueus eine höhere Tension; ist Anämie vorhanden, so ist die Tension niedriger.

Benoit kann sich das ausnahmslose Vordringen der Tusche in die vordere Kammer vom Glaskörper aus nicht ohne Flüssigkeitsströmung denken. Er behauptet nicht, dass Endothel in den Krypten vorhanden ist; aber es sind präformirte Räume, welche Flüssigkeiten von der vorderen Kammer aufnehmen. Die Experimente Hamburger's sind nicht einwandsfrei, da bei Einspritzung in die hintere Kammer, der Sphincter Iridis gereizt wird durch die Canüle.

3. Rogmann (Gent) sprach „über den Dacryops" wovon er 2 Fälle untersuchen konnte. Ein Fall bei einer Jungfer von 40 Jahren, wo der Tumor erbsengross war; Excision; kein Recidiv seit $1^1/_2$ Jahre. An einer Seite war der Tumor von normalem Conjunctival-Epithel bedeckt mit Einsenkungen für die Mündungen der Thränencanälchen; eines dieser letzteren geht schief tiefer in das unterliegende Gewebe, verbreitert sich und bildet einen Sack mit einem einzelligen Lager von Pflasterepithel bekleidet. Darum ist lockeres Bindegewebe, welches Thränencanälchen und viele Mastzellen enthält. — Der 2. Fall ist von einem 28jährigen Mädchen, welches jedes Mal, als sie weinte, am linken Auge eine Spannung spürte, welche nach einer Stunde wieder verschwand. Das letzte Mal bestand die Spannung noch nach 2 Tagen; man sah eine seröse bohnengrosse Kyste. Bei der Excision war sie haselnussgross; kein Recidiv seit 6 Monaten. Auch hier war nur einschichtiges Pflasterepithel als innere Bekleidung zu sehen. Die Aetiologie ist nicht klar; im ersten Falle könnte man die Schiefstellung des Thränencanälchens als Ursache annehmen.

4. von Duyse (Gent) sprach „über Anophthalmos congenitus", wovon er einen Fall hat studiren können. Die Hinterhauptwindungen waren vorhanden; fünf der 6 vorderen Gehirnnervenpaare waren anwesend; die Optici aber nicht; kein Chiasma, kein Tractus; die Tubercula mamillaria sind verschwommen; die Corpora geniculata nicht angedeutet, die Vierhügel wenig entwickelt; die Opticusschicht hat ein normales Volumen. Hinter den Lidern ist eine Wand, vorn concav, welche der Fascia tarso-orbitalis entspricht; an ihr inseriren sich die äusseren Augenmuskeln. Durch das aplasische Foramen opticum geht die Arteria ophtalmica allein durch. Es ist ein kleines Auge von 1 mm Durchmesser auf 5 mm Länge vorhanden, ohne Spur eines auch nur rudimentären Opticusrestes; aussen ist eine Sclera, innen eine Choroidea, welche das Ganze füllt. Keine Spur von Retina, Linse, Cornea und Epithel. Wahrscheinlich haben die anderen Beobachter nur mit dem Skalpel untersucht und keine Serienschnitte angefertigt. Der Anophthalmos ist demnach nur ein stärker ausgesprochener Microphthalmus.

5. Venneman (Löwen) sprach „über angeborene vordere excentrische oder paracentrale Polarkatarakt". Bei einer 33jährigen Frau war seit vielen Jahren eine stationäre Katarakt vorhanden, als weisser 2—3 mm grosser Flecken, unten-

aussen vor der Mitte der Linse gelegen. An der entsprechenden Stelle hatte die Iris ein kleines Coloboma. Man weiss, dass vor dem 2. Monate des Embryonallebens noch keine vordere Kammer besteht; dass eine Pupillarmembran Linse und Hornhaut verbindet; allmählich, wenn die Iris sich entwickelt, werden die Verbindungen gelöst, und in der Axe, wo keine Iris vordringt, können Verbindungen bestehen bleiben und als Pyramidalstaar angesprochen werden. Hier war noch eine stärkere Verbindung länger vorhanden geblieben, welche zu gleicher Zeit Colobom und Flecken hervorbrachte.

6. Tacke (Brüssel) „über Neuritis retrobulbaris". Unter 1200 Fälle von acuter Neuritis durch Intoxication (Alkohol, Tabak, Jodoform, Dinitrobenzol, Schwefelkohlenstoff, Diabetes u. s. w.) hervorgerufen, sah er nur drei Fälle von Amaurose (0,02 %). Dann theilt Vortr. vier Fälle mit, nach Erkältung entstanden, mit gutem Ausgang.

7. Coppez (Brüssel) zeigt ein Auge vor, wo ein Eisensplitter seit 32 Jahren in den Augenhäuten sass, allmählich Erblindung und Glaukom (T + 2), mit zeitweiligen Schmerzen hervorrief und endlich die Enukleation veranlasste. Der Splitter sass 3 mm unten-aussen von der Papilla optica, ragte in das Vitreum herein, war nicht eingekapselt, und zeigte nur Siderosis in der nächsten Umgebung, Patient war ein 52jähriger Schmied. Das andere Auge war gesund. [Vgl. Magnet-Operation, S. 22.] Pergens.

Referate, Uebersetzungen, Auszüge.

1) **Ueber normale Sehrichtungsgemeinschaft der Netzhäute bei einem Schielenden,** von Dr. Armin Tschermak. (Albrecht v. Graefe's Archiv f. Ophthalmologie. XLVII. 3.)

In meinem Falle von Strabismus alternans bei anisometroper Myopie und in den nicht seltenen Parallelfällen handelt es sich um eine Störung der sensorischen Correspondenz der Netzhäute, welche einerseits die relative Localisation der beiden Sehfelder, anderseits deren gleichzeitige Verwerthung betrifft. Zum Nachweis der ersteren Störung wurden folgende fünf Methoden verwendet, nachdem zuvor die jedesmalige Einstellung der Fovea auf den Fixationsimpuls hin erwiesen war: aus den localen Verschiedenheiten der Sehschärfe sowie der gesteigerten Empfindlichkeit nach Lichtabschluss, aus der Lage des blinden Fleckes, aus der entoptischen Wahrnehmung der Macula und des Haidinger'schen Polarisationsbüschels. Die erste, directe Methode besteht im Nachweis getrennten, scheinbaren Ortes von Aussendingen, welche in je eine Gesichtslinse gebracht sind: das Aufsuchen der letzteren kann entweder nach dem blossen Anschein oder besser nach dem Ausbleiben der Einstellbewegung oder nach objectiver Messung des Schielwinkels oder am genauesten nach der von mir angewendeten Methode der subjectiven Bestimmung der Schielstellung geschehen. Ich bringe dabei das Bild eines nur dem Schielauge sichtbaren Objectes z. B. einer Bleistiftspitze — das andere Auge fixirt durch ein Loch in einem weissen Schirm eine Marke auf weissem Grunde in bestimmter Entfernung, auf welchem das Festobject verschoben wird — zum Zusammenfallen mit dem vorher erzeugten fovealen Nachbilde im Schielauge.

Die zweite, directe Methode liefert den Nachweis getrennten scheinbaren Ortes der maximalen Sehschärfe für jedes Auge. Die dritte, directe Methode verwerthet foveale entoptische Eindrücke, und zwar

durch **successive Fixation** oder simultan durch Objecte in beiden Gesichtslinien **erzeugte scheiben-** oder streifenförmige **Nachbilder**, ferner die **Haidinger'schen Büschel** beim Blick durch je einen Nicol, endlich Schatten entoptischer Objecte, wie **Mouches** in der Umgebung der Gesichtslinie des Schielauges oder einen **Linsenpunkt** desselben. Der Vorzug dieser Methode liegt darin, dass sie von der schwankenden Schielstellung ganz unabhängig macht. Der Ortsunterschied des fovealen Schielaugennachbildes vom Fixationspunkt lässt sich sehr leicht bestimmen, indem man ein nur dem Fixirauge sichtbares Object z. B. eine Bleistiftspitze — dem Schielauge wird ein weisser Schirm geboten — zum Zusammenfallen mit dem fovealen Schielaugennachbilde bringt: dieser „Nachbildwinkel" (präcise: vom Schielauge ab zu rechnen!) kann nur mit dem für verschiedene Entfernungen subjectiv gemessenen Schielwinkel verglichen werden.

Die **vierte**, indirecte Methode erweist die **Möglichkeit, an einem Stereoskop**, bezw. Haploskop **Combinationsbilder** bei einer der Schielstellung **nicht** entsprechenden Tafelstellung **herzustellen**, eventuell bei gleichzeitiger getrennter Localisation entoptischer fovealer Eindrücke. Die **fünfte**, indirecte Methode zeigt das **Bestehen von Doppelbildern in paradoxer Lage** entweder schon ohne künstliche Mittel oder erst bei Vorsetzen von Prismen.

Die zweite Störung betrifft die **gleichzeitige Verwerthung der beiden Sehfelder**. Einerseits ist eine „**innere Hemmung**" der Eindrücke des **Schielauges** nachzuweisen: durch die Minderung der Sehschärfe speciell der Fovea während des Schielens, Besserung während der Einstellung, ferner durch die dauernde Prävalenz der Conturen des fixirenden Auges, desgleichen der demselben gebotenen Farbe bei dem Versuche binocularer Farbenmischung. Anderseits besteht aber doch die **Möglichkeit sehrichtungsgleiche** (d. h. in derselben Richtung zum Beobachter, etwa zu dessen Nasenwurzel erscheinende) **Eindrücke beider Augen gleichzeitig zu verwerthen**, wie das zeitweise Gelingen binocularer Mischung verschiedener Helligkeiten oder Farben beweist.

Als **charakteristische Eigenthümlichkeiten** der anomalen relativen Localisationsweise beider Sehfelder ergaben sich:

1. Inconstanz derselben, welche sich ganz einwandsfrei aus der schwankenden Lagebeziehung der beiden fovealen entoptischen Eindrücke ergiebt,
2. Zeitweiliger Wechsel der anomalen Localisationsweise mit der normalen,
3. Innere Hemmung der Eindrücke des Schielauges,
4. Fehlen der binocularen Tiefewahrnehmung: in anderen Fällen vielleicht rudimentär vorhanden,
5. Vorkommen unocularer Diplopie.

Mein Schielfall gehört zur letzten der **drei sich ergebenden Gruppen von Schielenden**. Die erste umfasst solche mit normaler relativer Localisationsweise beider Sehfelder, die zweite und dritte solche mit der charakteristischen Störung: in den ersteren dieser Fälle ist die Schielstellung einer der allerdings schwankenden anomalen Localisationsweise entsprechende, es besteht also wenigstens die äussere Möglichkeit binocularen Einfachschielens. In der 3. Gruppe findet sich keine Distanz bezw. Strecke, für welche der Schielwinkel mit dem „Nachbildwinkel" übereinstimmt: eventuell treten, besonders bei ruhendem Blick, spontan paradoxe Doppelbilder auf.

Die **Anomalie** ist demnach einerseits **wesentlich verschieden von der normalen sensorischen Beziehung** oder **Correspondenz** der Netzhäute als einer **fixen Sehrichtungsgemeinschaft** gewisser Paare von Netzhautelementen mit im Wettstreit wechselnden, doch zu einem constanten Betrag sich ergänzenden

Antheile am Sehraume (Hering). Andererseits weist die Möglichkeit einer, wenn auch nur zeitweisen und stets unvollkommenen binocularen Mischung, der Wechsel mit der normalen Localisationsweise, das manchmal bloss regionale Bestehen einer solchen Anomalie (Javal) und das Vorkommen gleichzeitiger unocularer Diplopie auf das Bestehen einer anomalen, inconstanten Functionsbeziehung beider Netzhäute hin, welche ich anomale Sehrichtungsgemeinschaft zu nennen vorschlage. Dieselbe scheint das Ergebniss einer gewissen Anpassung des Sehorgans zu sein: im Falle einer entsprechenden Schielstellung verhütet sie Doppeltsehen und bietet die Möglichkeit eines wenigstens zeitweisen binocularen Einfachsehens.

---

2) **Die operative Behandlung hochgradiger Kurzsichtigkeit und ihre Indicationen,** von H. Schmidt-Rimpler in Göttingen. (Die Therapie der Gegenwart. 1899. April.)

Nach einigen kurzen Bemerkungen zur Geschichte der Myopie-Operation begründet Verf. die Feststellung, dass es sich bei der Operation nicht um die Bekämpfung der Krankheitsprocesse handelt, auch ein Fortschreiten der Myopie dadurch nicht verhütet wird, sondern der Nutzen derselben allein in optischer Besserung zu suchen ist.

Die nach der Operation zu erwartende Refraction lässt sich nach den Formeln von Hirschberg, Oswalt, annähernd vorausbestimmen, doch kommen individuelle Schwankungen in der Brechkraft der in situ befindlichen Linse in Betracht.

Verf. schlägt vor, bei künftigen Veröffentlichungen eine gleichmässige Bestimmung des Myopiegrades mit Berücksichtigung der angenommenen Lage des corrigirenden Glases zu machen; correct erscheine es, die Myopie bez. die Fernpunktslage vom Hornhautscheitel aus zu messen.

Die Hebung der Sehschärfe für die Ferne erklärt Verf. durch Fortfall des vorher corrigirenden scharfen Concavglases, welches das Netzhautbild verkleinert, eventuell könnte auch Linsenastigmatismus oder leichte Trübung vorher die Sehschärfe beeinträchtigt haben.

Die Erschwerung des Nahesehens durch die Operation muss eventuell als Gegenindication aufgestellt werden. Verf. berichtet einen Fall, in welchem durch die Operation eine Berufsstörung eintrat, und zwar bei einem Kellner, der danach ohne Brille das Geld nicht erkennen konnte und im Berufe eine Brille nicht tragen durfte.

Wichtiger als diese seltene Störung erscheint dem Verf. der Verlust des binocularen Sehens bei einseitiger Operation.

Die Gefahren der Operation liegen in der Möglichkeit der Infection, früher und später Drucksteigerung, Chorioidealblutungen, Glaskörpertrübungen, Netzhautablösung. Letztere ist besonders bei Glaskörperverlust zu befürchten, da man an kranken Augen operirt.

Daraus ergiebt sich eine Beschränkung der Indication auf solche Fälle, bei denen ein wirkliches Bedürfniss vorliegt. Als Grad der Myopie, die er noch operirt, nennt Verf. 15 Dioptr.; ein gewisses Maass von Sehschärfe ist nothwendig, da die Refractionsbesserung sonst wenig nützt, es ist jedoch individuell zu bemessen. Alte Chorioidealveränderungen bieten keine Gegenindication, wohl aber frische.

Einen Einäugigen würde Verf. nicht operiren, er hält die Operation eines zweiten Auges eines Patienten, dessen erstes Auge mit Erfolg operirt ist und

sich ein Jahr gut gehalten hat, für berechtigt und angezeigt, zumal dann binoculares Sehen gewonnen wird.

Verf. hat bisher 19 Fälle operirt, alle mit gutem Erfolge und ohne Zwischenfall. Das Operationsverfahren wird nicht angegeben, die Indicationsstellung ist sehr eingeengt. Spiro.

3) **Cerebrale Amaurose nach Blepharospasmus**, von Prof. K. Baas, Freiburg i. Br. (Münch. med. Wochensch. 1899. Nr. 4.)

$2^1/_2$jähriger Knabe mit Eczem des Gesichtes und der Lider, phlyctänulärer und pannöser Keratitis, hielt nach Besserung der Krankheitserscheinungen seine Lider immer noch krampfhaft geschlossen; deshalb beiderseits Lidspaltenerweiterung durch Kanthoplastik. Bald darauf öffneten sich die Augen spontan; aber es bestand Blindheit, mit der eine gewisse geistige Stumpfheit Hand in Hand ging. Das Kind sass meistens still oder lief an den Stühlen tastend umher; im Zimmer konnte es sich nicht zurecht finden. Abgesehen von Hornhautflecken war der Augenbefund objectiv ganz normal; die Anamnese ergab, dass das Kind vor der Erkrankung auch ganz normal gewesen. Ohne dass Besserung eintrat, starb das Kind bald darauf an einer Bronchopneumonie. Die Autopsie und mikroskopische Untersuchung — die erste in einem derartigen Fall gemachte — der Augen, der Sehnerven und des Gehirns ergaben absolut nichts Krankhaftes, abgesehen von der Hornhaut. Zwischen den Sehnervenfasern befanden sich zerstreut rundliche leere Lücken von etwa 40 bis 160 μ Durchmesser durch Schrumpfung in Folge der Formolhärtung entstanden, welche Verf. abbildet, um Unerfahrene vor Irrtum zu bewahren. — Das geschilderte Krankheitsbild der „Amaurose nach Blepharospasmus resp. phlyctänulärer Erkrankung" ist seit A. v. Graefe, der es zuerst beschrieben, den Augenärzten nicht unbekannt, wenn es auch nicht häufig vorkommt. Zuletzt hat Silex (Eigenartige Sehstörungen nach Blepharospasmus Arch. f. Psych. 1898. Bd. 30) die Literatur darüber zusammengestellt, worauf Verf. verweist. Verf. bespricht die Symptome des Krankheitsbildes, das Kinder befällt, stets nur vorübergehend auftritt, in verschieden langer Zeit, von einigen Tagen bis zu Monaten, wieder heilt, beim Wiederkehren der Lichtempfindung anfänglich mit etwas Lichtscheu verknüpft ist; das Sehen kehrt zuerst im Centrum wieder, allmählich erst in der Peripherie; zuerst werden grössere Gegenstände erkannt, allmählich nach und nach erst kleinere. Bezüglich der verschiedenen Erklärungsversuche des Krankheitsbildes durch die einzelnen Autoren muss auf das Original verwiesen werden. Leber nimmt ein „Wiederverlernthaben des Sehens", gewissermaassen Amblyopie aus Nichtgebrauch an, während Silex einen Teil der Fälle möglicherweise als Rindenblindheit nach Munk auffasst, im grossen Ganzen dagegen glaubt, dass man diese bei den Kindern beobachteten Sehstörungen nicht unter bekannte Krankheitsbilder unterbringen kann; man könne nur sagen, dass es sich um ein functionelles cerebrales Leiden handele, das in einem sehr wundersamen Augensymtomencomplex und sehr eigenartigen Alterationen der Psyche sich zeige. Verf. selbst meint zum Schluss, „dass es sich um ein Krankheitsbild handelt, das in der That in keines der heute gebräuchlichen Schemata passt, das man als ein sogen. functionelles Leiden bezeichnen kann, bei dem die anatomischen Veränderungen für uns bis jetzt nicht nachweisbar sind resp. gewesen sind. Am besten werden wir es als ein Zurücksinken auf eine frühere geistige Entwicklungsstufe auffassen, das dadurch zu Stande kommt, dass unwillkürlich, gewissermassen reflectorisch, die für das Seelenleben und dessen Ausbildung wichtigen Gesichtsempfindungen, und damit eine ganze Welt in

Wegfall kommen. Auf Grund der sozusagen nur eingeschlafenen Fähigkeiten der wohl kaum wesentlich durch diesen Aufschluss alterirten nervösen Organe tritt nach dem Erwachen und beim Wiedereintreten der Funktion eine individuell verschiedene Herstellung, insbesondere der psychisch optischen Vorgänge wieder ein, welche unter Berücksichtigung der früher schon einmal erreicht gewesenen Entwicklungshöhe recht gut mit der Art des Erlernens beim Neugeborenen in Vergleich gestellt werden kann." Neuburger.

Journal-Uebersicht.

v. Graefe's Archiv f. Ophthalmologie. XLVII. 2.

1) **Ueber die Entstehung von Cataract nach Unterbindung der Venae vorticosae.** Experimentelles aus dem Laboratorium von Prof. Koster zu Leiden, von Dr. J. R. van Geuns aus Haag.

Unterbindung der Venae vorticosae bewirkt hochgradige Stauungserscheinungen, Hyperämie, Extravasate in die vordere und hintere Kammer, selbst blutige Verfärbung der Cornea, Drucksteigerung. In einzelnen Fällen werde das Krankheitsbild durch wahrscheinlich auf Infection beruhende entzündliche Erscheinungen (Leukocyteninfiltration) complicirt. In der Linse quellen anfangs vorwiegend die Fasern der hinteren Corticalis, und entstehen Abhebungen des Epithels von der Kapsel. Später findet man eine Zellwucherung, welche vom Corpus ciliare aus auf die vordere Linsenkapsel zieht und bei pigmentirten Thieren Pigment enthält. Die Herkunft dieser Zellen ist nicht sicher zu erweisen, doch deutet das Aussehen auf einen Zusammenhang mit dem Epithel des Corpus ciliare hin. Ferner beobachtet man Bildung einer zweiten Linsenkapsel und Wucherung des Epithels, welches sich unter die hintere Kapsel erstreckt und vor und hinter dem Aequator scharf umschriebene, ringförmige Zellhaufen bildet. Einzeln entsteht eine echte Cat. capsul. post. Das neugebildete Epithel der hinteren Kapsel kann zu durchsichtigen Fasern auswachsen — eine Art Regeneration der Linse.

Hin und wieder gefundene Einlagerungen der Linsen bestanden aus kohlensaurem und phosphorsaurem Kalk. Ausserdem fand Verf. Morgani'sche Kugeln und Fetttropfen, dagegen kein Cholestearin und keine Fettsäurekrystalle.

Versuche ergaben, dass durch die Linsenkapsel keine Filtration, wohl aber eine Osmose stattfindet, und zwar ist sie auch für Eiweiss durchgängig.

Ist die Linse nach Unterbindung der Venae vorticosae von Blut umgeben, steht dieses unter erhöhtem Druck und ist das Epithel geschädigt, so wird Flüssigkeit in das Innere der Linse gelangen, worauf Spaltung und Quellung der Corticalis und des Kerns, event. Verflüssigung der Corticalis folgt. Regenerirt sich das Epithel, so kommen die cataractösen Veränderungen zum Stillstand; findet die Regeneration nicht statt, so bildet sich eine Totalcataract aus.

Epithelwucherung scheint nur dann einzutreten, wenn die Drucksteigerung nachgelassen hat. Die Ursache der Wucherung bleibt vorläufig unaufgeklärt.

2) **Ein Fall von unpigmentirtem, alveolärem Flächensarkom des Ciliarkörpers, nebst Bemerkungen über das Vorkommen epitheloider Zellen in und auf der Retina bei Glaucom,** von Dr. Groenouw, Privatdocent in Breslau.

Das Sarkom breitete sich flächenhaft in der unteren Hälfte des eigentlichen Ciliarkörpers aus und hatte, da es in meridionaler Richtung nur wenige Milli-

meter breit war, eine wurstförmige Gestalt. Die obere Hälfte des Ciliarkörpers war atrophisch und frei von Geschwulst. Ausser dem intraocularen fand sich am unteren und medialen Hornhautrande je ein epibulbärer Tumor. Die Geschwülste zeigten alveoläre Structur; besonders trat dies bei den epibulbären Geschwülsten hervor, während bei dem intraocularen der alveoläre Bau durch Zerfall der Zellen etwas verwischt war. Die Zellen waren polygonal, rundlich oder spindelförmig, zum Theil von epitheloidem Charakter. Pigmentirung fehlte ganz.

Ein Zusammenhang zwischen der intraocularen Geschwulst und den epibulbären Knoten konnte nicht nachgewiesen werden. Verf. nimmt an, dass das Sarkom des Corpus ciliare zuerst entstand, und dass Geschwulstzellen durch Emissarien der Sklera (Art. cil. ant.) nach aussen wucherten.

Der Bulbus war im Uebrigen vielfach degenerirt: Status glaucomatosus, Oedema corneae, Zellauflagerungen auf der Membr. Descem., geschrumpfte Cataract, Schrumpfung und Ablösung des Glaskörpers, Atrophie der Netzhaut und des Opticus, Excavation der Papille. Auf der bindegewebig degenerirten Nervenfaserschicht der Netzhaut lag eine mehrfache Schicht epitheloider Zellen, welche sich nach vorn bis zur Zonula Zinnii erstreckte. Die Zellen waren, von der Fläche gesehen, polygonal, ein Querschnitt lang und schmal, mit blassem Protoplasma und Kern. Dieselben Zellen fanden sich auch innerhalb der Netzhaut und um den abgelösten Glaskörper. Ob diese Zellenhäufungen sarkomatöser Art oder Folge entzündlicher Processe sind, lässt sich nicht entscheiden.

---

3) **Zur pathologischen Anatomie des Totalstars**, von Prof. C. Hess in Marburg.

Ein halbjähriges, rachitisches Kind mit Totalstar bds. starb 28 Stunden nach der Discission des einen Auges an Pneumonie. Beide Augen konnten enucleirt und untersucht werden. In dem nicht operirten Auge war das Epithel der vorderen Kapsel an einzelnen Stellen gewuchert, die hintere Kapsel epithelfrei. An vordere und hintere Kapsel grenzte eine homogene schwach färbbare Masse, in deren äquatorialen Partien eine schmale Schicht wenig veränderter Linsenfasern lag. Diese letzteren erstreckten sich hinten, etwas entfernt von der Kapsel, bis in die Nähe des Pols. Von der homogenen Masse hob sich der Kern scharf ab. Die äussersten Schichten desselben zeigten zahlreiche, die centralen Theile keine Vacuolen. Hier war der concentrische Verlauf der Fasern noch deutlich erkennbar, und das Ganze mit feinen tröpfchenartigen Gebilden durchsetzt, deren Dichtigkeit nach der Peripherie hin abnahm. Ausserdem sah Verf. in dem äquatorialen Kerngebiete mit Hämatoxylin dunkel gefärbte Körnchen, welche er als Kernreste der Linsenfasern anzusehen geneigt ist. Endlich fanden sich drusenartige Gebilde, dunkel gefärbt, von scholligem Bau, bis 0,3 mm Durchmesser gross.

In der discindirten Linse fiel besonders die beträchtliche Vacuolenbildung auf, welche sich in der kurzen, nach der Discission verflossenen Zeit entwickelt hatte.

Der Glaskörper war ganz gesund.

Nach diesem Befunde handelte es sich um einen weit fortgeschrittenen Schichtstar. Wahrscheinlich gehören Schichtstar, Centralstar und angeborener Totalstar genetisch eng zusammen.

---

4) **Monoculares und binoculares Blickfeld eines Myopischen,** von Dr. med. Willie Asher, Augenarzt in Leipzig. (Aus dem physiologischen Institut der Univ. Leipzig.)

Verf. bestimmte für seine kurzsichtigen — reichlich 5 D — Augen die monocularen Blickfelder nach der Hering'schen Nachbildmethode, das binoculare Blickfeld durch Feststellung desjenigen Bezirks, innerhalb dessen ein kleines Object binocular gesehen wurde. Die Mitte der Tafel, welche für die Einzeichnungen benutzt wurde, befand sich genau im Fernpunktabstand — 19 cm —, so dass Accommodation und dadurch bedingte Convergenz ausgeschlossen war. Es zeigte sich, dass das binoculare Blickfeld wesentlich kleiner war, als der gemeinsame Theil der beiden monocularen Blickfelder.

Ein bestimmte Erklärung kann nicht gegeben werden, jedenfalls spielt die verschiedene Innervation der Augenmuskeln bei monocularer und binocularer Fixation eine Rolle.

---

5) **Zur Lehre von den Augenmuskellähmungen und den Störungen der Pupillenbewegung.** Eine vergleichende und pathologisch-anatomische, experimentelle und klinische Studie über die Augenmuskelkerne, das Ganglion ciliare, die Reflexbahnen und das Reflexcentrum der Pupille. I. Hälfte. Von Ludwig Bach, Privatdocent und I. Assist. der Univ.-Augenklinik in Würzburg.

Verf. untersuchte nach den verschiedenen neueren Methoden das Kerngebiet der Augenmuskeln bei Kaninchen, Katzen, Affen, erwachsenen Menschen und menschlichen Embryen. Die vorliegende Arbeit beruht auf Studien, welche bis in das Jahr 1892 zurückreichen. Das verarbeitete anatomische Material ist sehr gross und mit Hülfe guter Technik gewonnen worden.

Die anatomischen Einzelheiten lassen sich nicht kurz zusammenfassen und können hier um so weniger wiedergegeben werden, als sie vielfach erst durch Vergleich mit dem übereinstimmenden oder abweichenden Befunden anderer Autoren ihre richtige Bedeutung gewinnen. Ref. muss auf das Original verweisen.

Als wichtigstes Ergebniss seiner Untersuchungen stellt Verf. selbst hin, dass „eine so scharfe und weitgehende Gliederung im Oculomotoriuskerne des Menschen, wie sie von manchen Autoren angegeben wird, und wie sie die Lehre von den Kernlähmungen voraussetzte und verlangte, entschieden nicht existirt." Zu beiden Seiten der Mittellinie liegt ein grosser ungegliederter Hauptkern. Der unpaare Centralkern besitzt keine scharfe Abgrenzung gegen die seitlichen Hauptkerne. Die zwischen ihnen liegende Zone ist zellarm, aber nicht zellfrei.

Die Zellen der kleinzelligen Lateral- und Median-Kerne, welche mehrfach beschrieben worden sind, gleichen den Zellen der Oculomotorius-, Trochlearis- und Abducenskerne nicht; höchst wahrscheinlich gehören diese Kerne dem Kerngebiete des Oculomotorius nicht an.

Die experimentellen Untersuchungen des Verf.'s über die Zugehörigkeit der Kerne zu bestimmten Muskelfasern führten zu keinem endgültigen Resultat. Der von Darkschewitsch beschriebene obere Kern gehört sicher nicht zum Oculomotorius.

Bei Menschen, Affen, Kaninchen und Katzen sind die Oculomotoriusfasern zum Theil gekreuzt, zum Theil ungekreuzt.

Die Länge des Trochleariskerns beträgt etwa $^1/_3$ der Länge des Oculomotoriuskerns. Die Abgrenzung beider Kerngebiete ist nicht scharf, auch hier ist eine zellarme, keine zellfreie Zone zwischengelagert. Die Trochlearisfasern

sind bei Kaninchen und Katzen vorwiegend gekreuzt und nur zu einem kleinen Theile ungekreuzt. Von Affen und Menschen hat Verf. keine Präparate gewonnen, welche sicheren Aufschluss geben, doch besteht auch hier höchst wahrscheinlich partielle Kreuzung.

Die vorliegenden pathologisch-anatomischen Beobachtungen im Bereiche der Kerngebiete sind mit grosser Vorsicht zu beurtheilen, weil die bisherige Technik für die Gewinnung einwandfreier Resultate nicht ausreicht. Das Aussehen der Ganglienzellen verändert sich rasch unter dem Einflusse vieler im Körper vorhandenen giftigen Stoffe und ebenso rasch nach dem Eintritt des Todes. Wir wissen heute, dass die Zellen unter normalen Verhältnissen erhebliche Abweichungen zeigen, und dass die Härtung und Färbung der Präparate grosse Vorsicht erheischen.

---

6) **Die Immigrationstheorie und die Lehre von den Schlummerzellen,** von Dr. O. Schnaudigel, ehem. Assistent an der Univers.-Augenklinik zu Heidelberg.

Die Cohnheim'sche Theorie ist neben anderen noch neuerdings von Buddee bestritten worden. Wenn dieser Autor frischen Eiter in die Hornhaut injicirte und die Thatsache, dass die Eiterkörperchen keine spindelförmige Gestalt annahmen, gegen die Immigrationstheorie verwerthet, so übersieht er, dass Eiterkörperchen nicht ohne weiteres mit in den Gefässen circulirenden weissen Blutkörperchen identificirt werden dürfen, und dass der Reiz fehlt, der die Zellwanderung anregt, bei welcher die runden Körperchen, wenn sie sich durch die Saftcanälchen durchzwängen, zu spindelförmigen Gebilden ausgezogen werden.

Dem gegenüber betont Verf., dass der bekannte Leber'sche Zinnoberversuch noch nicht widerlegt worden ist. Für seine eigenen Versuche ging er von der Beobachtung aus, dass bei Kaninchen im Knochenmarke (Marwedel) und im Blute (Hirschfeld) zahlreiche eosinophile Zellen vorhanden sind. Zwei Kaninchenhornhäute wurden mit Staphylokokkenculturen geimpft, und nach 18 Stunden die Bulbi enucleirt. Formol, Alkohol, Delafield, verdünnte Salzsäure, Ammoniak, Eosin-Glycerin u. s. w. Es zeigte sich dann, dass in dem an sich nachweisbar noch nicht veränderten Hornhautgewebe zahlreiche Zellen lagen, welche alle Uebergänge von der runden bis zur lang ausgezogenen Spindelform aufwiesen und grösstentheils eosinophile Granula enthielten. Damit ist mit Sicherheit festgestellt, dass es sich um eingewanderte Leukocyten handelt.

---

7) **Ueber das Sarkom des Ciliarkörpers und seine Beziehungen zu den Sarkomen des übrigen Uvealtractus,** von Dr. Groenouw, Privatdocent in Breslau.

Wesentlich Statistisches.

---

8) **Ein Fall von essentieller Ophthalmomalacie,** von Dr. J. Strzeminski in Wilna.

22jähriger gesunder Mann erlitt in $2^3/_4$ Jahren in verschieden langen Zwischenräumen auf demselben Auge 4 Anfälle von essentieller Ophthalmomalacie, welche 11—19 Tage anhielten. Tension stark herabgesetzt, Tieflage und Verkleinerung des Auges, geringe Ptosis, Faltung der Hornhaut, Miosis, Sensibilität der Hornhaut verringert, Röthung der Lidhaut und der betr. Gesichtshälfte, keine Entzündung, erhebliche Amblyopie. Auch nach dem vierten

Anfalle erholte sich das Auge vollständig. Die Behandlung mit Bromsalzen und Atropin war ohne Wirkung. Aetiologie nicht aufgeklärt.

---

9) Sehnervenentzündung nach Schädelcontusion, von Dr. Ehrenfried Cramer in Cottbus.

Ein Arbeiter schlug mit dem Vorderkopfe auf und wurde für lange Zeit bewusstlos. Keine Zeichen von Schädelbruch. 8 Tage später, nachdem er inzwischen gearbeitet hatte, traten Kopfschmerz, Schwindel und bald darauf Doppelsehen auf — l. A. nach aussen abgewichen —, während S rasch abnahm. 16 Tage nach der Verletzung taumelnder Gang, Schwanken bei geschlossenen Augen, Fehlen der Sehnenreflexe, träge Reaction der Pupillen, S = F. Z.: 3 m mühsam, G.-F. eingeengt, erhebliche Stauungspapille. Temperatur und Puls normal.

Lues ist ziemlich sicher auszuschliessen, vor mehreren Jahren Blutspeien, Pleuritis, Tuberculose (?).

Nach Behandlung mit Jodkalium und Quecksilber verschwanden alle krankhaften Symptome seitens des Cerebrospinalsystems, S hob sich rechts auf $^6/_{7.5}$, links auf $< {}^6/_{10}$, die Einengung des G.-F. blieb. Pat. begann zu arbeiten. Nach 3 Wochen sank S, nahm aber bei Ruhe rasch wieder zu. Nach 2 Monaten S = $^5/_{12}$, nach 1 Jahr rechts $^6/_{15}$, links $^6/_{20}$, Nieden 2, G.-F. noch mehr eingeengt, Papille atrophisch. Allgemeinbefinden ziemlich gut, Pat. ist als Platzarbeiter in einer Glashütte beschäftigt.

Nach dem Verlaufe der Erkrankung darf eine primäre Blutung in die subvaginalen Räume ausgeschlossen werden. Gegen luetische Hirngeschwulst spricht, abgesehen von dem Fehlen anderer Zeichen von Lues das frühzeitige Auftreten der hochgradigen Sehstörung. Ein Hirntumor anderer Art hätte innerhalb eines Jahres schwerere sonstige Störungen verursachen müssen.

Verf. hält es auf Grund früherer Beobachtungen für wahrscheinlich, dass eine tuberculöse Meningitis vorlag, welche soweit Folge der Verletzung war, als durch dieselbe ein Locus minoris resistentiae für die Entwicklung der örtlichen Tuberculose gesetzt wurde. Scheer.

II. Wochenschrift für Therapie u. Hygiene des Auges. Herausgeg. von Dr. Wolffberg 2. Jahrgang. 1899. Nr. 14.

Eine sehr beachtenswerthe Eigenschaft der Isometrope-Gläser, von Dr. Wolffberg.

Verf. macht darauf aufmerksam, dass Aphakische durch isometrope Brillen eine grössere Sehschärfe erreichen, als durch gewöhnliche Brillen. Zur Erklärung führt er die Versuche Widmark's an, nach welchen ultraviolette Strahlen, wenn sie längere Zeit auf das Auge einwirken, krankhafte Veränderungen hervorrufen, während die Krystall-Linse das ultraviolette Licht kräftig absorbirt. Da nun durch Entfernung der Linse der Schutz gegen ultraviolettes Licht verringert wird, andererseits die isometropen Gläser diese Strahlen absorbiren, so empfiehlt Verf. ihre Verwendung zu Starbrillen.

Nr. 15.

Totale Farbenblindheit. Kurze Bemerkung von Dr. Wolffberg.

Verf. betont, dass ein wichtiges Symptom der totalen Farbenblindheit die Lichtscheu sei. — Da Blau-Gelb-Blindheit nur auf Grund eines peripheren (Aderhaut-)Leidens beobachtet wurde, so hält Verf. die totale Farbenblindheit für eine congenitale Roth-Grün-Blindheit, verbunden mit peripherer Ursache für die Blau-Gelb-Blindheit.

Nr. 16.

Einfluss der Tenotomie auf die Sehleistung, von Dr. Wolffberg.

Verf. beobachtete, dass in einer Reihe von Fällen die Sehleistung des schielenden Auges unmittelbar nach erfolgter Tenotomie einen nicht unwesentlichen Zuwachs erfuhr, auch dann, wenn die Stellungsverbesserung kaum merklich war.

Nr. 18.

Behandlung des Ulcus corneae serpens, von Dr. Wolffberg.

Verf. bestreicht die Geschwürsfläche mehrmals täglich mit einer Paste von Bolus alba, Formalin und Wasser.

Nr. 19.

Beitrag zum Studium der Fremdkörper im Bindehautsack des Auges. Aus dem Französischen des Dr. J. de Lantshere, übersetzt von Dr. Wolffberg.

Bericht über einen Fall, in welchem eine 50jährige Frau ein Weizenkorn 3 Monate im Conjunctivalsack getragen hatte.

Nr. 22.

Ueber totale Farbenblindheit. Bemerkung von E. Rählmann.

Verf. betont auf Grund eigener Erfahrung, dass auch dann, wenn krankhafte Erscheinungen am Auge völlig fehlen, also Sehschärfe, Lichtsinn und Gesichtsfeld normal sind, ein absoluter Defect des Farbensinnes bestehen kann.

Nr. 23.

1) **Die Anwendung der Wasserstaubdouche bei Augenerkrankungen,** von Dr. F. W. Hoffmann (Coblenz-Ems).

Verf. empfiehlt die kalten oder warmen Wasserumschläge der Augen durch eine Wasserstaubdouche zu ersetzen.

---

2) **Thränensackeiterung und Siebbeinempyem,** von Dr. Daxenberger-Regensburg.

Mittheilung eines Falles von Caries der Siebbeinhöhlen mit secundärer Betheiligung des Thränensacks. Exstirpation des letzteren und energisches Auskratzen der dahinter liegenden Knochenwand führten Heilung herbei.

Nr. 25.

Ueber Epidermin (Fluor), von Dr. Wolffberg.

Verf. empfiehlt dieses Präparat zur Anwendung in Salbenform bei Verbrennungen der Lider oder Wimpern u. dergl. C. Hamburger.

Vermischtes.

1) Witold Narkiewicz Jodko

starb am 12. November v. J. auf seinem Landgute im Gouv. Minsk (West-Russland). Im Jahre 1834 geboren, studirte er Medicin an der Universität Dorpat, den Doctorgrad bekam er für die Dissertation „Ueber sympatische Augenentzündung" im Jahre 1859 in Warschau. Nach einer längeren wissenschaftlichen Reise liess er sich in Warschau nieder, wo er bald die Führung der augenärztlichen Abtheilung des jüdischen Krankenhauses übernahm und einen Ruf als

tüchtiger Augenarzt und Operateur erhielt. Im Jahre 1865 vertheidigte er die Habilitationsschrift „Ueber normale Accommodation, ihre Breite und die Methoden ihrer Messung", bekam veniam legendi und hielt Vorlesungen über den Gebrauch des Augenspiegels und über augenärztliche Operationen. Als die polnische Hochschule in eine russische Universität umgewandelt wurde, verliess er im Jahre 1869 den Lehrstuhl, und ein Jahr darauf wurde er zum Ordinator an dem Warschauer Fürstlich Lubomirski'schen Ophthalmologischen Institute ernannt.

Wegen schwacher Gesundheit hat er sich im Jahre 1885 auf sein Landgut Bobownia zurückgezogen und dort noch mehrere Jahre eine ausgedehnte augenärztliche Thätigkeit entwickelt.

Er verfasste über 80 Arbeiten, die er in den polnischen Archiven und Zeitungen veröffentlichte. Unter diesen sind zu erwähnen mehrere Arbeiten über Geschwülste des Augapfels und seiner Adnexe, über Cysticercus, über amyloide Degeneration der Lider, über Verletzungen, über Embolie der Centralarterie, über pathologische Anatomie der Retinitis albuminurica, über Favus palpebrarum u. a., die noch jetzt oft citirt werden, dann vier Berichte über die Wirkung der oculistischen Abtheilung des jüdischen Krankenhauses in Warschau und neun gleiche Berichte aus dem Ophthalmologischen Institute.

Ihm verdankt die polnische Literatur die Uebersetzung des „Traité" v. Wecker. — Er ruhe im Frieden! Dr. Gepner jun.

2) Laibach, 19. Juni 1899.

. . . . .

Ich habe in den letzten Monaten 3 Fälle von Frühlingscatarrh mit Xeroform-Einstäubungen behandelt und damit überraschend gute Ergebnisse erzielt, indem die sulzigen Wucherungen im Grenzgebiete der Bindehaut und Hornhaut in auffallend rascher Weise sich verminderten, in einem Falle bis auf zarte Flecken am Rande der Hornhaut schwanden.

Die Fälle sind kurz angeführt folgende: 1. Knabe, 14 Jahre alt, angeblich seit 3 Jahren augenkrank. Bezüglich der Veränderungen der oberen Lider ein Schulfall. Sulzige Wucherungen ringförmig, die Hornhautebene beträchtlich überragend. Auf Einstäubungen von Xeroform (reichlich, 1 Mal täglich) nach wenigen Tagen Verminderung der Beschwerden des Kranken, nach 3 Wochen Wucherungen ganz flach, trocken. Der Knabe war noch nie behandelt worden.

2. Mädchen, 16 Jahre. Angeblich seit einem Jahre augenkrank. Obere Lider wie in Fall 1. Wucherungen schmal, flach. Nach 3 Wochen statt der Wucherungen nur Flecke.

3. Knabe, 13 Jahre alt. Zuerst im Jahre 1898 (Sommer) krank gewesen und ärztlich behandelt worden. Bindehaut der Oberlider zeigt nur undeutliche Veränderungen, so dass die Erkennung der Krankheit nur durch die sulzigen Wucherungen möglich ist. Der Kranke hat Lichtscheu und klagt über leichtes Brennen und grosse Trockenheit der Augen. Unter Einstäubung von Xeroform schwinden die Beschwerden des Knaben nach 2 Wochen vollkommen, die bereits vorhanden gewesenen Wucherungen werden ganz flach und blass, die während der Behandlung, besonders am linken Auge sich entwickelnden kommen über die Grösse einer strichförmigen Trübung des Grenzgebietes nicht viel hinaus.

. . . . . Ihr ergebener

Dr. E. Bock.

Um Einsendung von Separatabdrücken wird gebeten.

Verlag von Veit & Comp. in Leipzig. — Druck von Metzger & Wittig in Leipzig.

Centralblatt

für praktische

AUGENHEILKUNDE.

Herausgegeben von

Prof. Dr. J. Hirschberg, Geh. Med.-Rath, in Berlin.

Unter ständiger Mitwirkung der Herren Dr. ANCKE in München, Dr. BERGER in Paris, Prof. Dr. BIRNBACHER in Graz, Dr. BRAILEY in London, Prof. Dr. H. COHN in Breslau, Doc. Dr. CL. DU BOIS-REYMOND in Berlin, Dr. DAHRENSTAEDT in Herford, Doc. Dr. E. EMMERT in Bern, Prof. C. GALLENGA in Parma, Dr. GINSBERG in Berlin, Prof. Dr. GOLDZIEHER in Budapest, Dr. GORDON NORRIE in Kopenhagen, Prof. Dr. HORSTMANN in Berlin, Dr. ISSIGONIS in Smyrna, Prof. H. KNAPP in New York, Prof. Dr. KRÜCKOW in Moskau, Dr. KUTHE in Berlin, Dr. LANDAU in Coblenz, Prof. Dr. MAGNUS in Breslau, Surg. Capt. F. P. MAYNARD in Calcutta, Dr. MICHAELSEN in Görlitz, Dr. VAN MILLINGEN in Constantinopel, Dr. MOLL in Berlin, Prof. Dr. J. MUNK in Berlin, Dr. NEUBURGER in Nürnberg, Dr. PELTESOHN in Hamburg, Dr. PERGENS in Brüssel, Prof. PESCHEL in Frankfurt a. M., Dr. PURTSCHER in Klagenfurt, Dr. M. REICH in Petersburg, Med.-Rath Dr. SCHEER in Oldenburg, Prof. Dr. SCHENKL in Prag, Prof. Dr. SCHWARZ in Leipzig, Dr. SPIRO in Berlin, Dr. STIEL in Köln.

Monatlich ein Heft. Preis des Jahrganges 12 Mark. Zu beziehen durch alle Buchhandlungen des In- und Auslandes und die Postanstalten des Deutschen Reiches.

August. Dreiundzwanzigster Jahrgang. 1899.

Inhalt: **Original-Mittheilungen.** I. Ueber die baktericide und Tiefen-Wirkung der Argentamins. Von Dr. **Karl Hoor**, o. ö. Prof. an der kgl. ung. Universität in Kolozsvás (Klausenburg). — II. Leonhard Fuchs' alle Krankheyt der augen (1539), neu herausgegeben von Dr. **Ed. Pergens** in Brüssel. (Schluss.)

Gesellschaftsberichte. Berliner ophthalmologische Gellschaft.

Referate, Uebersetzungen, Auszüge. 1) Zwei seltene Augen-Operationen, von J. Hirschberg.

Journal-Uebersicht. v. Graefe's Archiv f. Ophthalmologie. XLVII. 3.

Vermischtes. Nr. 1—4.

I. Ueber die baktericide und Tiefen-Wirkung des Argentamins.

(Zu Prof. Feuer's: Meine gegenwärtige Trachombehandlung.)[1]

Von Dr. **Karl Hoor**, o. ö. Prof. an der kgl. ung. Universität in Kolozsvár (Klausenburg).

Im November werden es vier Jahre, dass ich die therapeutischen Versuche mi tdem Aethylendiamin-Silberphosphat (Argentamin) begann, und es sind nunmehr drei Jahre, dass die bezüglichen Kranken an der unter meiner Leitung stehenden Universitäts-Klinik für Augenkranke ausschliesslich mit diesem Mittel behandelt werden, und dass die Argentum nitricum-Lösung

[1] Centralbl. f. prakt. Augenheilk. 1899, April, S. 98 u. Mai, S. 135.

zu Pinselungen der Augenbindehaut so gut wie gar nicht mehr angewendet wird.

Die Resultate mit dem Argentamin sind in jeder Hinsicht als vollkommen befriedigende und jenen mit Argentum nitricum zu erreichenden, als durchaus gleichwerthige zu bezeichnen. Speciell Bindehaut-Catarrhe, Blennorrhoen der Neugeborenen und Erwachsenen, gonorrhoischen und nicht nachweisbar gonorrhoischen Ursprunges, heilen gerade so gut und in dem gleichen Zeitraume, wie wir dies bei Anwendung der Argentum nitricum-Lösung zu sehen gewohnt waren.

Trotzdem also das Mittel, wie ja allgemein bekannt und anerkannt, bedeutend weniger, ja beinahe gar keine Unannehmlichkeiten und Beschwerden, wie Jucken, Brennen, Schmerzen des Auges, Lichtscheu, Thränen u. s. w., hervorruft, steht es in seiner Heilwirkung der Argentum nitricum-Lösung in keiner Beziehung auch nur im geringsten nach. — Diese Thatsache erklärt sich aus dem höheren baktericiden Werth des Mittels, der salpetersauren Silberlösung gegenüber; dann aus dem Umstande, dass es tiefer in das Gewebe eindringt, als die Lapis-Lösung, dass es eben in Folge der Reizlosigkeit täglich zwei- selbst dreimal angewendet werden kann und daraus, dass es ebenso gefässverengernd wirkt wie die Lapis-Lösung, die gesteigerte, krankhafte Secretion gerade so rasch reducirt und die Ablassung und Abschwellung des Gewebes ebenso rasch veranlasst, wie diese.

Bezüglich der baktericiden Wirkung des Argentamins berufe ich mich auf die exact durchgeführten Untersuchungen Schaeffer's,[1] die zu dem Resultate führten, dass das Aethylendiamin-Silberphosphat eine ausserordentlich hohe keimtödtende Kraft gegenüber den verschiedensten Mikroorganismen besitzt und dass es insbesondere dem unzweifelhaft sehr wirksamen Argentum nitricum noch um ein bedeutendes überlegen ist. Die Ursache dieser Thatsache scheint darin zu suchen zu sein, dass auch das Aethylendiamin an und für sich bakterienfeindliche Eigenschaften besitzt, und dass das Präparat von alkalischer Reaction ist, bei welcher die baktericide Kraft des Silbers zur höheren Entfaltung gelangt (Schaeffer).

Ueber die Tiefenwirkung des Argentamins hat Schaeffer ebenfalls Versuche angestellt, von denen die folgenden auch von mir ausgeführt wurden. — Es wurden Reagensgläschen mit horizontal erstarrter Gelatine mit einer 0,5% Argentamin-Lösung, andere mit einer 0,5% Lapis-Lösung, bezw. mit einer 5% Argentamin- und 2% Argentum nitricum-Lösung übergossen, für einige Zeit vom Lichte abgesperrt gehalten und dann dem Tageslichte ausgesetzt. Bei der mit Argentamin behandelten Gelatine zeigte sich nach kurzer Zeit eine 7 mm tief gehende, weissliche, später ins bräunliche spielende Trübung der Gelatine; der intensiven Trübung schloss sich

[1] Ueber den Desinfectionswerth des Aethylendiaminsilberphosphats u. s. w. Zeitschrift für Hygiene und Infectionskrankheiten. 1894. 16. Band. 2. Heft. S. 198—221.

eine minder intensive Trübung von weiteren 3 mm Tiefe an, während die mit Lapis-Lösung übergossene Gelatine einen geradeaus 1 mm breiten grauen, bald danach bräunlichen Ring an ihrer Oberfläche zeigte, unter demselben aber klar und hell — intact — blieb. Die Argentamin-Lösung war also auf 10 mm Tiefe in die Gelatine eingedrungen, die Lapis-Lösung gar nicht, oder höchstens auf 1 mm Tiefe.

Weiter wurden frische Leberstücke eines soeben getödteten Kaninchens in die oben erwähnten Lösungen von Argentamin, bezw. Argentum nitricum gelegt, nach einer Zeit diesen entnommen, zertheilt und für ein paar Secunden in eine verdünnte Schwefelammonium-Lösung gebracht, wobei die Schnitte in Folge der Bildung von Schwefelsilber sich braun-schwarz färbten, jedoch in sehr verschiedener Weise. Fig. 1 zeigt in fünffacher Vergrösserung ein mit Lapis-Lösung behandeltes Leberstück (mit einer Peritoneal- und fünf Parenchymflächen) und war (und ist) es deutlich sichtbar, dass die Argentum nitricum-Lösung einen intensiv dunkeln, braun-schwarz gefärbten 1 mm breiten Rand um das Leberstück bildete, während innerhalb des-



Fig. 1.



Fig. 2.

selben die ursprüngliche Farbe der Leber erhalten blieb, dahin also die Lösung nicht eingedrungen war. Das in der Argentamin-Lösung gewesene Leberstückchen färbte sich jedoch nach der gleichen Behandlung bis auf eine kleine beiläufig dreieckige Stelle vollkommen und so intensiv braun-schwarz, wie dies eben nur am Rande des in der Lapis-Lösung gewesenen Leberstückchens wahrnehmbar war. Die Argentamin-Lösung hatte demnach die ganze Dicke des Leberstückchens vollkommen durchdrungen, denn auch die kleine dreieckige Fläche hatte eine mehr schwärzliche Farbe, als sie der zum Experimente verwendeten Leber- und jenem Theile des mit der Lapis-Lösung behandelten Leberstückes zukam, der innerhalb des schwarz-braunen Saumes blieb. (Fig. 2.)

Der Vollständigkeit wegen und der Wahrheit halber muss ich jedoch betonen, dass die Versuche nur mit frischer Argentamin-Lösung gut gelingen; sobald die Lösung länger gestanden, fallen die Versuche schon unverhältnissmässig undeutlicher aus. Hieraus folgt, dass man sich auch zu therapeutischen Zwecken thunlichst frischer Lösungen zu bedienen habe, solche daher auf einmal nicht in grösserer Menge herstelle, oder herstellen

lasse. Die Argentum nitricum-Lösung ist weit weniger empfindlich, was einen nicht zu unterschätzenden Vortheil derselben bildet.

Auch im lebenden Gewebe wurde die Tiefenwirkung nachgewiesen, ebenso wie der Umstand, dass das Argentamin in seinen gebrauchten Concentrationen ebenso gefässverengernd wirkt, wie die Argentum nitricum-Lösung.[1]

Gestützt auf die oben erwähnten Versuche bin ich also seiner Zeit an die praktische Verwendbarkeit des Mittels in der augenärztlichen Praxis herangegangen, nachdem ich früher noch an Versuchsthieren festgestellt hatte, dass eine 5—10% Lösung keinerlei, oder doch nur kaum wahrnehmbare und nicht nennenswerthe Reactionserscheinungen am Auge hervorruft, dass sie in der Cornea keine Silberinkrustationen bewirkt, und schliesslich, dass sie nicht zur Argyrie der Bindehaut zu führen scheint; letzteres kann ich heute mit noch grösserer Wahrscheinlichkeit behaupten, da sich eine solche bis jetzt wenigstens niemals einstellte, selbst nicht Spuren derselben gefunden werden konnten.

Nach nahezu zehn monatlichen ausgedehnten, jedoch stets controlirten und überwachten Gebrauch des Mittels habe ich seiner Zeit meine diesbezüglichen Erfahrungen mitgetheilt,[2] und ich habe heute, nach weiteren drei Jahren der ausschliesslichen Verwendung desselben an den entsprechenden Kranken meiner Klinik, nicht die geringste Veranlassung gefunden, zu meinen damaligen Anschauungen etwas hinzu zu fügen, noch aber etwas von diesen weg zu nehmen.

In seiner bereits oben erwähnten Arbeit nun, erinnert Prof. Fener bei Erwähnung der Argentamin-Behandlung sich auch meiner,[3] muthet mir aber bei dieser Gelegenheit Anschauungen und Folgerungen zu, gegen welche ich mich unbedingt verwahre.

Er schreibt nämlich folgendes: „So wie Jodtrichlorid das Surrogat für Sublimat ist, so kann Argentamin statt Argentum nitricum gebraucht werden, obwohl ich demselben nicht jene grosse Bedeutung zusprechen kann die ihm Imre,[4] Hoor[5] und Valencon[6] nachrühmen. Diese organische Verbindung des Silber ist viel milder, als das anorganische Salz desselben und so sehen wir auch, dass 5—10% Lösung der ersteren energischer auf die Bindehaut gepinselt, als eine 2% Lapis-Lösung und ohne Nachspülung mit gewöhnlichem Wasser auf der Conjunctiva weniger Reaction hervorruft und vom Patienten viel weniger empfunden wird, als

[1] l. c. S. 196 und 198.

[2] Die Verwendbarkeit des Aethylendiaminsilberphosphats in der ophthalmologischen Praxis. Klin. Monatsbl. f. Augenheilk. 1896. Juli.

[3] l. c. S. 137.

[4] Szemészet 1895. 5.

[5] l. c.

[6] Paris 1898, Davy.

letztere und dass auch die Schleimhaut danach rascher sich erholt, so dass die Pinselungen auch täglich ausgeführt werden können.[1]

Warum — so fährt Prof. Feuer fort — nach diesen Erscheinungen die Autoren behaupten, dass das Argentamin schärfer wirkt und tiefer in das Gewebe dringt, als die Lapis-Lösung ist nicht leicht verständlich.

Vollkommen Recht hätte Prof. Feuer, wenn er es „nicht leicht verständlich" fände, falls die Autoren aus dem Umstande (oder trotz des Umstandes), dass eine 5—10% Argentamin-Lösung weniger Reaction auf der Bindehaut hervorruft, als die Lapis-Lösung und die Schleimhaut sich nach ersterer rascher erholt als nach letzterer, den Schluss ziehen würden, dass das Argentamin „schärfer" wirke und tiefer in das Gewebe dringe, als die Lapis-Lösung; nur muss ich es ganz entschieden in Abrede stellen, dass aus diesen Thatsachen (oder trotz dieser) ein solcher Schluss überhaupt gezogen wurde. Mir und sicherlich keinen anderen der von Feuer citirten Autoren ist es je in den Sinn gekommen einer so laienhaften und primitiven Behauptung Ausdruck zu verleihen. Diese wäre ebenso laienhaft als es die umgekehrte wäre, dass das Argentum nitricum darum „schärfer" wirken, — und darum tiefer in das Gewebe dringen müsse, weil es die Bindehaut mehr reizt, weil sich diese nur langsamer erholt und weil es die Patienten schlechter vertragen.

Dass das Argentamin „schärfer" wirke, als die Lapis-Lösung habe übrigens ich für meinen Theil nie und nirgend behauptet, denn mir ist das „scharf" als pharmakodynamischer Begriff durchaus nicht geläufig.

Was ich behauptete, war folgendes:

1. Dass das Argentamin den verschiedensten Mikroorganismen gegenüber eine ausserordentlich hohe keimtödtende Kraft besitzt und dass es in dieser Hinsicht dem Argentum nitricum noch um ein bedeutendes überlegen ist. Diese Behauptung stützt sich auf die zahlreichen, exacten Versuche Schaeffer's.

2. Dass das Argentamin viel tiefer in das Gewebe eindringt, als die Argentum nitricum-Lösung; dies wird ebenfalls durch die Untersuchungen Schaeffer's und durch meine oben erwähnten Versuche zweifelsohne bestätigt und braucht nach der Erklärung dieser Thatsache nicht weiter gesucht werden. Bei Anwendung der Lapis-Lösung tritt wie ja allgemein bekannt das Silbersalpeter mit den Geweben in chemische Beziehung, wobei sich stets ein weissgrauer, wenn auch verhältnissmässig dünner Aetzschorf bildet, der dann das tiefer in die Gewebe Greifen nicht zulässt. Einen

[1] Ich habe nicht nur behauptet, dass die Pinselungen mit Argentamin täglich vorgenommen werden können, sondern nöthigenfalls zwei- auch dreimal täglich; dies ist ja eben ein Vorzug des Mittels. Denn dass auch mit einer 2% Lapislösung in 24 Stunden zweimal gepinselt werden kann, gehört meines Wissens nicht gerade zu den seltensten Vorkommnissen.

solchen Schorf setzt das Argentamin nicht und deshalb gelangt es auch rasch in tiefere Schichten.

Eben dieser Umstand mag auch die raschere und energischer bakterieide Wirkung des Mittels solchen Mikroorganismen gegenüber mit erklären, die in Kapseln und Zellenmembranen eingehüllt sind. Letztere werden von der Lösung rasch durchdrungen und so kommt die deletäre Eigenschaft der Lösung rascher zur Geltung.

3. Dass das Argentamin ebenso gefässverengernd als das Argentum nitricum in Lösung wirkt und daher ebenso wie dieses die Abblassung und Abschwellung des Gewebes befördert und die Secretion verringert. Eine Erfahrung, die ich an hunderten von Fällen gemacht und die übrigens auch demonstrativ nachgewiesen wurde.

4. Dass die 5—10% Argentamin-Lösung die Bindehaut kaum, oder gar nicht reizt und von jedem Auge gut vertragen wird, was von der Argentum nitricum-Lösung nicht behauptet werden kann. Die Erklärung dieser Thatsache ist die, dass das Argentamin alkalisch reagirt, die aus Argentum nitricum crystallisatum hergestellte Lapis-Lösung aber, wegen geringen Mengen von freier Salpetersäure, stets sauer.

Dies war es was ich behauptet habe und thue es heute nicht nur ebenso, sondern glaube es und weiss es, dass für jede meiner Behauptungen der streng wissenschaftliche Beweis erbracht ist; und nie habe ich aus der Erscheinung, dass das Argentamin weniger reizt, als die Lapis-Lösung, die Behauptung aufgestellt oder den Schluss gezogen, dass es darum „schärfer" wirken und tiefer in das Gewebe dringen müsse, als die Lapis-Lösung, da ich die In- und Extensität der Wirkung eines Heilmittels gegen Conjunctival-Erkrankungen durchaus nicht darnach zu beurtheilen gewohnt bin, wie stark es die Bindehaut reizt, wie rasch oder langsam sich diese nach Anwendung des Mittels erholt und wie stark oder gering es vom Patienten empfunden wird.

Wenn nun Prof. Feuer trotz alledem der Ansicht wäre, dass das Argentum nitricum „schärfer" wirke und tiefer in das Gewebe dringe, als das Argentamin und er diese seine Ansicht mit nichts anderem zu stützen vermöchte als mit der Thatsache, dass die Lapis-Lösung trotz Nachspülung mit Wasser auf die Conjunctiva grössere Reaction hervorruft, und vom Patienten mehr empfunden wird, als das Argentamin und dass sich die Schleimhaut nach der Lapis-Lösung weniger rasch erholt, — so wäre seine Ansicht eine recht hinfällige.

Und dahin scheint Prof. Fener zu tendiren, da er es „nicht leicht verständlich" findet, wieso das Argentamin „trotzdem" es weniger reizt und „trotzdem" es vom Patienten und seiner Bindehaut besser vertragen wird, als die Lapis-Lösung, dennoch tiefer in das Gewebe dringen könne und energischer bakterieid (schärfer?!) wirken könne, als diese.

II. Leonhard Fuchs' alle Kranckheyt der augen (1539),

neu herausgegeben von Dr. **Ed. Pergens** (Brüssel).

(Schluss.)

B III. Augmentum. Wann diser feüchtin zů vil ist, das die uvea zůsammen gezwungen enger oder kleiner wurt dann sy von art sein soll.[1]

Crassities, Wann die scherpffe des gesichts tunckler wurt, das mann weder weitte noch nahe ding nit scharpff gesehen kan.

Imminutio. Wann die feüchtin gemindert ist, und die hölin des augs auszgelert, die uvea zůsammen geruntzelt wurt, und kleiner erscheinet.[2]

Color mutatus. verwandlung der farb des augs oder Cornea, als wann sich die Cornea verwandlet inn schwartz braun, gedunckt ihn er sehe durch eyn nebel, dampff, oder rauch, oder in wesserlei farb sich die Cornea wandlet, in solcher Farb werden alle ding gesehen.

Cristalloides. Glacialis humor, ist wie eyn hagel steyn, ein weisz steinlin, inner dem fellin Aranea, und hat dise kranckheyten.

Glaucoma. Viriditas oculi, wann sich dise feüchtin in graw plaw verendert hat. Das ander.

Conversio a sede, Verruckung seiner statt ad

Angulum, Inferiora, Superiora.

Rückseite.) Angulum oculi, als zů dem grössern winckel bey der nasen, und kleinern gegen den oren, deren schweche desz gsichts würt kaum gebrüfet

Inferiora. Wann sich die Cristalloides under sich verruckt hat.

Superiora. Wann sich die feüchtin über sich geinsencket hat, mitt disen beiden sicht alle ding zwifach.

Hyaloides, Vitreus humor, vitriformis, ligt inner dem hindern teil des fellins Aranea, hat nit sunderlich siechtagen.[3]

Anguli

Anguli, Canthi, hirqui, almacheni, lachrimalia, augwinckel, und habend dise kranckheiten

Aegilops, Epinyctides, Enchanthis, Rhoes, Epiphora.

Aegilops ist eyn geschwer im grössern augwinckel gegen der nasen, so es auffbricht, unnd mit der cura

B IIII. veracht,[4] wurt ein fistel, darausz Corvum oder algarab genant, vel fistula lacrimalis

Epinyctydes, Eyn geschwer im grössern augwinckel, darausz steths wasser fleüszt, welche die scherpffe des gsichts vertuncklet.

---

[1] Wohl Keratoglobus, Keratoconus mit hinteren Synechien.

[2] Wohl nach Perforation mit Austritt des Kammerwassers.

[3] Erkrankungen.

[4] ver-ächten = in die Acht thun, ausrotten.

Encanthis, Additio carnis lacrimalium, das übrig[1] fleisch in augwinckeln, das sich die lider darvor nit wol zůschliessen; ein wertzlin

Rhoes, Diminutio carnis lacrimalium, Fluxus lachrimarum, wann das natürlich fleischlin im grossen augwinckel gemindert wurt.

Epiphora, Lacrima, pituite cursus, wann sich usz überflussz der threhern,[2] ein eyterlin in die augwinckel legt.

Palpebre.

Palpebre. Blephara. Auglider, den selbigen widerfaren dise kranckheiten

Emphisema, Pilososema, Scleropthalmia, Zeropthalmia, Anyclosisz, (Rückseite.) Lagophthalmia, Ectropia, Psorophthalmia, Tracoma, Hydatis, Crithe, Chalazia, Phthiriasis, Madorosis, Trichiasis, Dystichiasisz, Phalangosisz, Lithiasisz.

Emphysema, Inflatio, ist eyn linde hole geschwulst der auglider on schmertzen.

Pilosisz, Silac,[3] casus palpebrarum, wann die aug prawen auszfallen, und ander darunder wachsen und stechen in die augen.

Scleropthalmia, Gesse, ist ein truckne hertin[4] | C I | und schwere beweglicheit der auglider mit schmertzen und rötin der selbigen.

Zeropthalmia, Siccidas occuli, Reudige flüssigkeit der lider, mit dürren rufen,[5] und grossem jucken.

Anciloblepharos, Ancilosis, inviscatio, wann die auglider mit der Coniunctiva, zůsammen gewachsen seind, das das aug nit auff gehn mag.

Lagophthalmos, Astera, inversatio palpebre superioris, wann das ober lid also ůborsich verzeůcht, das er das aug nit gedecken mag

Ectropia, Inversio palpebre inferioris, wann das underlid sich under sich verzeůcht etc. ein flarr[6] aug.

Psoropthalmia, Prurigo, scabies in palpebris, ein juckend reudigkeit in auglidern

Tracoma, Asperitudo, Leychdorn, unnd seind zweierlei

Sycosis, Tyllosis.

Sycosis. Wann die scherpff der lider überhand nimbt, unnd gleich auffgeschrindend, körnlich machen, wie in einer auffgebrochnen feigen.

---

[1] Das überschüssige.
[2] Thränen.
[3] sulâq (arabisch) für Suppuration an den Haarwimpern.
[4] Verhärtung.
[5] Schorf.
[6] flarre = breite, unförmliche Wunde; später „Pflarr-auge".

Tyllosis Wann die leychdorn zûhart veraltet seind.

(Rückseite.) Hydatis, Alsamac, Vesica, ist ein speck feistin[1] under den obern lidern, das mann die lider nit wol uffheben mag.

Crithe, Posthia, Hordeolum, ein klein lengliche gewechszlin uszwendig auff dem lid, geleich einem gersten korn.

Chalazia, Grando, eyn rott und beweglich gewechszlin, das sich mit dem finger hin und wider treiben lost.

Phthiriasis, Wann die leisz in den augprawen wachsen

Madorosis, Nulchosis,[2] midesis,[3] casus pillorum, wann die brauwen auszfallen.

Trichiasis, Inversio pilorum, wann die prawen auff dem augapffel ligen und stechen.

Dystychiasis, Additio philorum, wann under der natürlichen ordnung der brauwen, ein andere falsche ordnung gewachsen seind.

Phalangosis, wann zwifach oder drifach spitztzen an den unnateürlichen prauwen an beiden auglidern erscheinen.

Lithiasis, Wann inn lidern eyn steinlecte[4] weysse hertin die augen trucken, Lapidiositas genannt.

Nervi optici

C II. Nervi optici, Visorii pori, meatus, die sehe adern, und habend dise feüchtungen

Aporexis, Paremotosis, Amothosis.

Aporexis, wann die geng der fellin oder adern vom hirn in das aug steigend zerrissen seind von fallen oder schlagen.

Paremotosis,[5] Obturatio, wann die sehe ader zerrissen, und frembe feüchtin hinein felt, also das gesicht verstopfft,

Amothosis,[6] concidentia, wann die sehe ader von eiter zerstört, oder ander ursachen enger wurt und zûfelt.

Volget nun inn vil theilen mit einander.

Inn vil theylen miteinander, dann in der cornea und Coniunctiva entspringent dise kranckheiten

(Rückseite.) Hyposzphagma, Ptergium, Ola, Leucoma,

Hyposzphagma,[7] Tarfati, Wann die ederlin auff dem aug von

---

[1] feiszte = Fett; hier wohl Lipom und Kysten gemeint.

[2] Wohl statt Milphosis; *μίλφωσις* Haarausfall.

[3] *μύδησις*, Nässe, Faulung.

[4] stein und lecte, geleichend; steinig.

[5] Galen, Paré haben *παρέμπτωσις*.

[6] Galen, Paré haben *σύμπτωσις*; Amothosis vielleicht fehlerhaft.

[7] *ὑπὸ* und *σφάζω* ich schlachte; hier Bluterguss.

schlagen zerreissen, das aug gantz plûtig machen, dazû ist dienstlich Sieff de Scabiosa.

Ptergium seind nervische fellin der augen und derselbigen seind zweierlei

Ungula, Sebel.

Ungula, Der hirn nagel, wann eyn nervisch fellin von dem grössern augwinckel wechst uber das gesicht und verblendet den menschen.

Sebel, Das hirn fell, wann eyn rot netzisch-fell von oben herab über die Uveam oder Corneam wechst.

Ola,[1] Nephelia, pannus, albugo, Macula, wasserfell, oder blaterfell, seind mackel über der Cornea und uvea verursacht von wesseriger fliessender feüchtin oder von eyngeschosznen platern, oder durch urschlechten C III.[2] oder poropeln der kinder, heist auch Leucoma tenuis.

Leucoma, Cicatrix, wann die wasser oder platerfell zûhart eingewurtzlet seind, und Leucoma crassa, das wurt curiert mit sieff de Calcatho oder colcutar, dieweil es nitt zûalt ist.

Hienach volget eyn register aller species so zûder augen artznei gebraucht wurt. Auch vil bewerter stuck zû der augenartzney hoch dienstlich, so von den weit berümpten erengeachten, herren Georgen, Conraden und Barptholomeo Vogtherren gebraucht worden seind, als nemlich Sieff. Collirien, Allcoholl, Ungenten, Emplastrum, pulver und wasser etc.

	Aloes epaticum	Corallus
	Armoniacum	Climia argenti et auri
	Amilum	Cantarides
	Antimonium	Cerusa
	Alumen de rocho	Celidonia
	Alumen ustum	Camphora
	Arsenicum rubeum	Calaminaris lapis
	Atramentum	Corticis mirab. citrini
	Acassia	Cortex cipri
	Assa fetida	
(Rückseite.)	Bolus armenus	Dragantum
	Baurach[3]	Es ustum
	Columbe sanguis	Ematistes
	Citonie semen	Eufragia
	Crocus	Epar hirci
	Farina fabe	Mirrha
	Feniculus	Mastix
	Fenum Grecum	Mirab. citrin.

[1] οὐλή Narbe.

[2] Als Druckfehler stand „B III."

[3] Borax; im Anfang allerhand Salz; so im Continens des Rhazes lacrymae bauracinae salzige Thränen.

Fella ferme omnia
Floss eris
Fumus calaminaris
Gummi arabicum
Galbanum
Jusquiami[1] succus
Licium[2]
Lapis lazuli
Litargirum auri
Litargirum argenti
Laudanum
Sal armoniac

C III. Scoria eris
Siler montanum
Sarcocolla
Sall gemme
Stercus columbuum
Stercus hirundinum
Stercus lacerti
Sumach
Spuma maris
Solatri succus
Sang. dru.
Serapin.
Sama eris
Sang. Columbe
Sang. turturis
Sang. Hirundinis

Memitha[3]
Melli lotum
Margarithe
Nux cipretti
Nitrum
Olibanum
Opium
Opoponatum
Oss sequie[4]
Ovorum teste
Plumbum ustum
Piper album
Piper longum
Phrigius lapis
Pumex
Psilium
Pulegium
Rosa. succus
Ruthe succus
Terra sigil.
Tuthia
Teste marina
Teste ranarum
Teste ostrearum
Verbena
Vitriolium alb.
Valeriana
Zinziber
Zucci candi

(Rückseite.) Sieff album Herrn Jörgen Vogtherren Canonici unnd pfarherren zů Feüchtwangen. R. ceruse ℥ iij; amili ℥ i; Gummi arab., Dragaganti, aā ʒ ijβ; Sarcocolle, Olibani, Zucci candi aā ʒ iβ; Camphora ʒ β; Opii (si opus fuerit) ʒ i; cum albore ovi fiat sieff.

Wenn du das gebrauchen wilt so nim und pulverizier dieser Sieff, einen oder zwen, thů es in ein klein gleszlin, schůt daran rosen fenchel oder nachtschattenwasser, und tropff es mit einem schwemlin in die augen.

[1] Hyoscyamus.
[2] Lycium indicum (nach Berendes I 17 Extract von Berberisarten).
[3] Memithsa, eine Papaverart, wovon ein opiumähnliches Präparat gebraucht wurde.
[4] Ossa sepiae?

Disz collirium Ist gůt zů hefftigen schmertzen und grosser hitz der augen, zů verwundten oder gestochnen augen, ist auch gůt zů new eingeschosznen platern. Es lindert, senfftigt unnd reynigt. Es heylet Taraxim, das ist der aug schwer, so kumpt von hitziger feüchtin des haupts, und mit wenig rötin, verursacht von hitz der sonnen rauch staub etc. Auc hcuriert

D I. es Opthalmiam, das ist ein hitzig apostem der coniunctiva, mit plůt rötin und geschwulst der Coniunctiva, mit weissem eytter unnd heist der plůt schwer. Desgleichen Chimosis das ist geschwulst der Coniunctiva, das dieselb für die augprawen herausz geth, also das die lider das aug nitt wol bedecken mögen, unnd das weisz sich erhöcht über das graw, das ist die Cornea, und über das schwartz, das ist die Uvea.

Inn Taraxi und Opthalmia magstu zům Sieff albo ein wenig Vitrioli albi vermischen.

Sieff album Conradi und Barpholomei Vogtherren etc.

R. Ceruse ablute ʒ x; sarcocolle grosse ʒ iij; amili ʒ ij; dragaganti ʒ i; fiant trocisti parvi cum aqua rosarum, vel lacte mulieris. Si vis facere cum opio adde opii ʒ i, fac ut supra.

Würt gebraucht zů allen hitzigen augschweren, platern, für stich, schlagen etc. dann das ander vorgemelt ist stercker, macht der ganfer und zuccercandit.

Sief album mesue. R. ceruse ablute ʒ x; sarcocolle grosse ʒ iij; dragaganti ʒ i, opii ʒ β, fiant en his formi lenti similis et nominatur sieff cum opio, so du aber das Sieff album sine opio machen wilt, lasz den opium herausz; so wurt es genant sine opio.

(Rückseite.) Sief crisabrie. R. aqua ipericonis, plantaginis minoris, ãã ℔. β; aluminis usti, vitrioli albi, ãã ʒ i, floris eris ʒ β; Camphore ℈ β; fiat collirium. Ist gůt zů geylem fleysch in auglidern | nach der etzung für wasser fell etc.

Sieff acassiaton. R. thutie praeparate ℥ β; acassie ʒ ij; licii, mirhe, aleos epatici, mirabulanorum citrinorum, ana ʒ i, Vitrioli albi ʒ β cum albore ovi fiat sieff, ist gůt ad opthalmiam, reinige, Resolviert, clarificiert, unnd vertreibt die duncklen fell der augen.

Sieff mirabolanicum. R. sieff albi ℥ β; Alcohol[1] comunis ʒ ij; Corticum mirabulanorum citrinorum ʒ i; vitrioli alb. ʒ β; Camphore ℈ i; ipericonis ruthe vel verbene, fiat collirium, das mundificirt die weissen macklen von den blatern.

Sieff de thure. R. Armoniaci, sarcocolle an ʒ v; olibani ʒ x; crosi ʒ ij cum mustilagine fenu greci, fiat sieff, ist gůt zů den ge

D II. schweren der augen. Maturiert den eyter unnd trucknet etc.

Sieff de plumbo. R. plumbi adusti, antimoni praeparate, Thutie preparate, eris usti, gummi arabi., dragaganti an ℥ i; opii ʒ β. fiat alcohol,

[1] wie oben gesagt ein Augenpräparat.

darnach cum aqua pluvia, fiat sief, ist gût wann die augen schweren, unnd nach den platern grûblen,[1] in das aug fallen, oder so die platern gebrochen seind, das erfüllet unnd consolidiert die wunden der augen, macht fleisch wachsen etc.

Alcohol Barptholomei Vogtherren. R. Coralli preparati, thutie preparate, ān ℥ i β; mater perlarum ℥ iij; fumi calaminaris ʒ vi; lapis calami, ceruse, camphora āā ℥ β; zinziber, vitrioli albi, mirrhe, aloes, ān ʒ i; corticis mirabolan. citrin. ʒ ij; zuccī conditi ℥ β, fiat alcoholl.

Aliud. R. Alcohol de quo supra ℥ ij; amilii ℥ ij; ceruse ℥ β, miste, fiat alcohol.

Aliud. R. Lapidis calcis non bene conbustum,[2] et fac pulvis et extingue in aqua Plantaginis, et desicca et tribelentur;[3] bonum est.

Oxopticum.

(Rückseite.) R. Specierum pliris artetici[4] ʒ i; herbe eufragie ℥ β; sem. feni ʒ i; macis, cubebe, cinnamomi, piper longis, garioffilis, ān ℈ i; mellis ros. ℥ v; succorum salvie, rute, celidonie, ān ℥ i β. Coquantur succi cum melle ad spissitudinem debitam, et incorporentur species, adde zuccari boni ℥ i, fiat electuarium, wurt gebraucht die augen zû confortieren.

Confortativo zû den augen. R. Macis ℥ i, eufragie ʒ iij, fiat pulv. de quo colcutar, medium ante cibum deglutiatur.

Aliud. R. Speciere dyambre[5] ʒ i β, eufrasie, celidonie, fen., verbene ān ℈ i, Sem rute, sisileos ān ʒ β, zuccari albi, quod sufficit cum aqua eufragie, fiat confectio in rotulis.

Gargariszma oculorum. R. oximellis squilitici ℥ i; aqua decoctionis piretri, et staphisagrie ℥ iiij. Calefiant simul et bene dissolvantur et cum mixtione calida omni mane per horas duas ante brandium, et omni sero per horam unam ante cenam, fiat collutio oris et gargarisma eycienda[6] tamen ea.

Aliud aqua ad oculos. R. aqua cellidonie, verbene, ān ℥ i; ros. ℥ ij β; thutie prepara ʒ β; zuccari candi claris ʒ i. dissolventur zuccari, inpone vitro stricti orificii.

Pulvis contra obtalmiam calidis. R. Sarcolle, mirre dessicate ān ℥ iij, R. Sarcocolle, mirre desiccate, ān ℥ iij; amidi ʒ i β; opii, (c)amphor. ān ʒ β fiat pulvis.

D III. Aliud. R. Sarcocolle ℥ i ʒ ij; spume maris ʒ i; zuccī ʒ iij, terrantur et fiat pulvis.

Emplastrum contra rubedinem. R. Sieff memithe, aloes, sem.

---

[1] jucken.
[2] Noch nicht ganz in Aetzkalk umgeändert.
[3] tribulentur.
[4] Mir unbekannt.
[5] desgleichen.
[6] ejicienda, auszuspeien.

ros., sarcocolle, croci, sanich ordei, olium rutacei, ān ℥ iij; cere ℥ β, fiat emplastrum. utantur pillule cochij aureis sine quibus esse nolo.

Collirium influxu lachrimarum. R. thutie prepara ℥ i, aloe cicotrini ℥ β, camphor ʒ β, aqua ros. lib. i, succi granatorum quantum sufficit fiat collirium.

Unguentum ad oculos. R. thutie perpara ℥ iij; butiri maialis ℥ iij; mellis clari ℥ i; aloe ʒ ij; sarcocolle, mirre, ceruse ablute ān ʒ i. mistentur omnia simul in mortario.

Ciminum tritum cum albugine ovi indubitanter tolit pruritum oculorum. Ozimi semen tritur et in oculis missum super omnes valet.

Pulvis. R. Amatistum[1] pulverizatum subtilissime, das aug umgekert und das pulver darein gethan, morgens und nachts, drei tag vertreibt die flecken, miratum est.

(Rückseite.) Smaragdus[2] conservat visum, adeps serpentis trahit omnes humiditates ex atie oculi.

Collirium ad lachrimarum. R. thutie preparate, camph. subtiliter pulverisate ān. ϑ β, gran. v; aqua rosarum ℥ i; vini albi clari ʒ iij; aqua feni. ʒ ij; omnia simul miste.

Collirium contra scabiem. R. Thutie preparate ℥ i; sorcocolle, mirre in lacte ℥ β; aloe cicotrin., zaccar. candit ʒ ij, camph. ϑ ij, vini granatorum ℥ iij, aqua rosa. quartum ij; ossis sepiae, viride eris ān ϑ β; fiat lenis decoctio supra lento igne et fiat collatura.

Collirium. R. Sieff album sine opio ʒ iij; aqua ros. ℥ iij; verbene ℥ i β; croci, aloes epaticis, vitrioli albi ān. gran. iij miste pro collirio.

Aliud pro oculis. R. Thutie, galie mustate ān ℥ i; vitrioli utriusque albi et viridis ān. ℥ β; mater berlarum ʒ β; camphoris, cinnamomi āā ʒ i; gario.,[3] zinziber ān ϑ ij, und zwei seidlin malmasier,[4] thů das alles in ein kanten,[5] setz in ein kessel mit siedendem wasser, die kant wol beschwert, lasz sieden wie mann herte eyer siedet.

D IIII. Der barbiererein salb. R. Buturi in Meyo collectis ℳ. i; galmey flug oder fumus calaminaris, wol gebeitlet,[6] thutien praeparate, uſl das reinest ān ʒ i; seud es auff einer glůt inn einer verglesz ten Kachel pfannen, unnd wann es also im schmaltz seit,[7] so nimb das weisz von zwei eyern, wol durch einen schwam getruckt, das nichts zechs[8] darin sei, und lauter, das rur da in das schmaltz so es seudt.

Den meyancken[9] im Meyen, so vil du über jar behalten wilt, wol auszgesotten unnd in ein glasz oder irdinen verglaszten geschirr behalten, dann sunst soll man kein ancken brauchen.

---

[1] Haematit.

[2] Vgl. Plinius, lib. XXXVII. 16. 2: viridi lenitate lassitudinem (smaragdi) mulcent.

[3] Caryophyllae. [4] Malvasier. [5] Kanne. [6] gerieben. [7] siedet

[8] reizendes von zecken, einen leichten Stoss geben, reizen.

[9] ancke = Butter; hier Maibutter.

Gesellschaftsberichte.

Berliner ophthalmologische Gesellschaft.

Sitzung vom 20. April 1899.

Vorsitzender: J. Hirschberg. Schriftführer: Wertheim.

1. Herr Fehr: Fall von Cataract bei einem 17jährigen an schwerem Diabetes leidenden Mädchen.

2. Herr Neuschüler: Plastiques expérimentales des paupières. (Wird ausführlich veröffentlicht werden.)

3. Herr Rau: 42 Fälle von Iritis gummosa resp. papulosa.

4. Herr J. Hirschberg demonstrirt eine handliche Form der Hartnackschen Lupe. (Vgl. Fig. 1.)



Fig. 1.

5. Herr Appleby: Epibulbäres Dermoid. (Wird später im Centralbl. f. pr. Augenh. veröffentlicht werden.)

Sitzung vom 25. Mai 1899.

1. Herr Fehr: Fall von echter Cyanosis bulbi (schiefergrauer Verfärbung des Weissen im Auge) bei angeborenem Herzfehler.

2. Herr F. Mendel: Demonstration anatomischer Präparate von einem Fall von Lues cerebri mit Stauungspapille.

Die 44jährige Patientin wurde am 2. Februar 1899 bewusstlos in das Krankenhaus im Friedrichshain eingeliefert und auf den dem Vortr. damals unterstellten Pavillon gelegt. Anamnestisch ergab sich später, dass die Patientin im 20. Lebensjahre Lues gehabt hatte und in der Charité damals mit Einspritzungen behandelt worden war. In der letzten Zeit klagte sie häufig über rechtsseitige Kopfschmerzen und Schwindelanfälle.

Bei der vorgenommenen Untersuchung zeigte sich der ganze Körper mit in Heilung begriffenen Geschwüren und Narben bedeckt. Der harte Gaumen hatte einen hühnereigrossen Defect, den die Patientin stets mit Watte austamponirte, um besser essen zu können. An der rechten Seite des Zungengrundes war ein grosses, fast vernarbtes Geschwür sichtbar. Epiglottis war verdickt. Tibia auf Druck schmerzhaft. Ophthalmoskopisch ergab sich beiderseits hochgradige Stauungspapille mit Blutungen. Die Sehschärfe war auf die Hälfte der Norm herabgesetzt. G.F. concentrisch eingeengt.

Die Diagnose wurde auf ein rechtsseitiges Gumma cerebri gestellt.

Die eingeleitete Schmierkur blieb ohne Erfolg, am 19. März trat der Exitus letalis ein.

Die Autopsie bestätigte die klinische Diagnose. Das Gumma lag unter dem rechten Musculus temporalis und drang sowohl durch den Muskel als

auch durch den Knochen hindurch bis in die Dura mater, diese selbst noch ganz durchsetzend und mit dem Gehirn verwachsen.

Die makroskopische Untersuchung des Augapfels zeigte aufs deutlichste den schon oft beschriebenen Hydrops vaginae nervi optici und die Schwellung der Papille. Specifische Aderhautherde waren nicht vorhanden.

Dass die Prognose der Stauungspapille bei Lues cerebri jedoch nicht stets eine so ungünstige ist wie in dem demonstrirten Falle, dafür sprechen die Ausführungen Uhthoff's in seinem Werke: „Ueber die bei der Syphilis des Centralnervensystems vorkommenden Augenstörungen." Nach seiner Erfahrung können die Stauungspapillen bei Hirnsyphilis zurückgehen, ohne wesentliche Veränderungen zu hinterlassen; in seltenen Fällen kann es auch bei Hirnsyphilis zu einem Recidiv der Stauungspapille kommen.

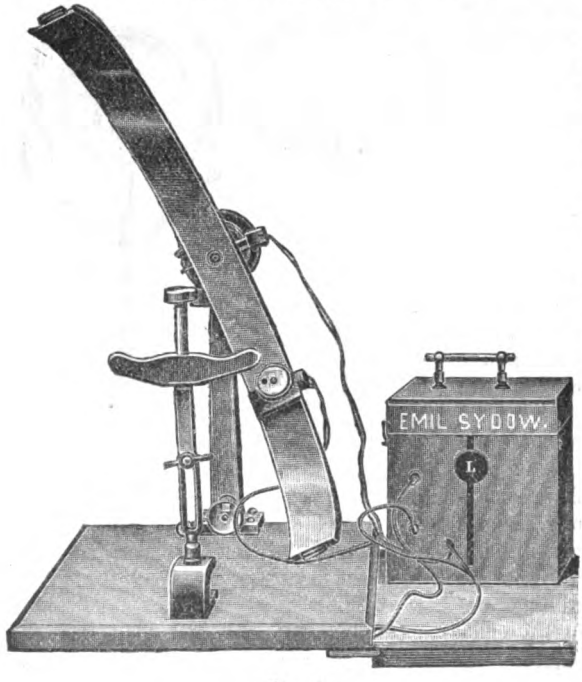

Fig. 2

Unter den zahlreichen Fällen von Stauungspapillen, die Vortr. in den Krankengeschichten der Hirschberg'schen Augenklinik fand, waren es 8, bei denen acquirirte Lues sicher nachgewiesen werden konnte. 2 dieser Fälle wurden nur kurze Zeit beobachtet, während die übrigen 6, bei denen die Stauungspapille eine Höhe bis zu 2 mm erreicht hatte, Jahre hindurch in Behandlung waren und vollständig zur Norm zurückkehrten. Dass diese selbst stark entwickelten Stauungspapillen dauernd in Heilung übergingen, ohne ophthalmoskopisch oder functionell erkennbare Veränderungen zurückzulassen, erklärt sich wohl daraus, dass bei keinem der Patienten anhaltende Sehstörung oder G.F.-Beschränkung bestanden hatte.

Die Veröffentlichung des Falles geschah mit Erlaubnis der Herren Professoren Fürbringer und Hansemann.

3. Herr Levinsohn: Demonstration einer Scheere für Nach-Star-Operationen. (Im Centralbl. f. pr. Augenh. 1899. S. 207 veröffentlicht.)

4. Herr Neuschüler: Ein Perimeter für Dunkelzimmer. (Fig. 2.)

Meine Herren! Es ist nicht meine Absicht, Ihnen hier die Wichtigkeit, welche die Untersuchung des Gesichtsfeldes in der Augenheilkunde bildet, zurückzurufen. Alle diejenigen, welche einige Erfahrung haben, wissen, dass die aufmerksame Untersuchung des Gesichtsfeldes manchmal die Diagnose bestimmt. Wenn man nun ein Mittel gefunden hat, wodurch die sorgfältige Untersuchung des Gesichtsfeldes erleichtert wird, so glaube ich, dass dies ein nicht ganz un-

nützes Werk ist. Es giebt aber noch ein Argument, welches, wie mir scheint, mehr als alle anderen von den Beobachtern zu oft vergessen worden ist, nämlich die Aufmerksamkeit. Mehrere Verfasser der verschiedensten Länder, besonders aber Herr Prof. S. de Sanctis von Rom, haben in ihren Arbeiten hervorgehoben, welche wichtige Rolle die Aufmerksamkeit bei der Untersuchung des Gesichtsfeldes spielt.

Diese Betrachtungen haben mich darauf gebracht, einen Perimeter construiren zu lassen, welcher, wie ich denke, allen Anforderungen an eine gründliche Untersuchung des Gesichtsfeldes entspricht.

Da sich die Untersuchung mit meinem Perimeter im Dunkelzimmer vollzieht, wird der Patient durch keinerlei Umstände zerstreut, da jeder Grund hierzu vermieden wird.

Die Beschreibung des Perimeters ist in wenigen Worten gegeben. — Es gleicht einem Perimeter von Förster mit Schnurbewegung, an welchem zwei elektrische Glühlämpchen angebracht sind; eine an dem Fixationspunkt, die andere beweglich auf dem Bogen, und welche dazu dient, das Gesichtsfeld zu bestimmen. Diese letzte Lampe ist in der Weise gemacht, dass der Beobachter nach Belieben weisses, rothes, grünes, blaues Licht etc. haben kann und ebenso das Gesichtsfeld für die Farben bestimmen kann.

Wie ich keine Uebertreibungen liebe, möchte ich auch nicht, dass Sie, meine Herren, annehmen, ich glaube, man könne nur unter den Bedingungen der Dunkelheit ein genaues Gesichtsfeld haben; ich habe mein Perimeter so herstellen lassen, dass man es sehr leicht und schnell in ein gewöhnliches umwandeln kann, wie Sie sehen, und nur in speciellen Fällen die Einrichtung für das Dunkelzimmer anzuwenden braucht, zum Beispiel um die Diagnose von nervösen Krankheiten, Krankheiten des Sehnerven sowie von gewissen Formen des Glaukoms, oder um genau einige Scotome zu bestimmen u. s. w.

In der Mehrzahl der Fälle wird man sich natürlich meines Perimeters wie des gewöhnlichen bedienen.

Nichtsdestoweniger denke ich, dass die von mir getroffene Abänderung sich als nützlich erweisen wird, und würde es mich glücklich machen, wenn ich, meine Herren, Ihre Billigung in diesem Punkte erhielte.

5. Herr Fehr: Präparat von Aderhaut-Sarkom.

6. Herr Rau: 4 Fälle von Atrophie des Sehnerven bei Thurmschädel.

7. Herr J. Hirschberg: Praktische Mittheilungen. a) Zur Trichiasis-Operation. (In der Deutsch. med. W. veröffentlicht.)

b) Verletzung durch explodirte Dynamitpatrone.

Ueber eine seltene Augen-Verletzung möchte ich kurz berichten, zugleich im Namen des Herrn Collegen Kramer in Cottbus, welcher vor mir die Unfall-Folgen beobachtet hatte.

Am 17. April 1899 kamen von auswärts zur Aufnahme zwei kleine Mädchen, von 7 bezw. 9 Jahren, Schwestern, welchen gleichzeitig im October 1898 beide Augen verletzt worden waren, als sie unglücklicher Weise zusahen, wie ein Knabe leichtsinnig eine zufällig gefundene kleine Dynamit-Patrone, die als Zünder dient, aufschlug.

Die 7jähr. L. M. hatte nie Schmerz, auch heute nicht. Im Gesicht, an der Nase, oberhalb und unterhalb der Augen sieht man zahlreiche kleine Narben, die Ueberbleibsel von Abscesschen, aus denen ganz kleine Kupfersplitterchen herausgekommen sind. Am rechten Arm besteht noch ein derartiges Abscesschen. Da bei beiden Schwestern aus all' den zahlreichen Haut-Verletzungen ausnahmslos Kupfersplitterchen herauseiterten, so hat man wohl Grund zu der

Annahme, dass auch die Fremdkörper, welche in die Augen eingedrungen sind, nichts andres als Kupfersplitterchen darstellen.

Das rechte Auge ist blind, bis auf Lichtschein, das linke hat volle Sehschärfe. Gesichtsfeldprüfung ist undurchführbar. Das rechte Auge erscheint reizlos, dabei leicht geschrumpft, was einerseits fühlbar, andererseits an der Abflachung der Narbengegend sichtbar ist. Einzelne Venen auf der Lederhaut sind stärker entwickelt. Die Hornhaut klar; die Regenbogenhaut, ursprünglich blau, leicht grünlich verfärbt. Die Pupille, unter Atropin, mittelweit und mit drei vorspringenden Zacken versehen. (S. Fig. 3.) Eine kleine Narbe sitzt in der Lederhaut, dicht an dem Schläfenrande der Hornhaut, dicht dahinter ein kleines Loch in der Peripherie der Regenbogenhaut. Gelblicher Glanz dringt aus dem Schläfentheil der Pupille hervor.

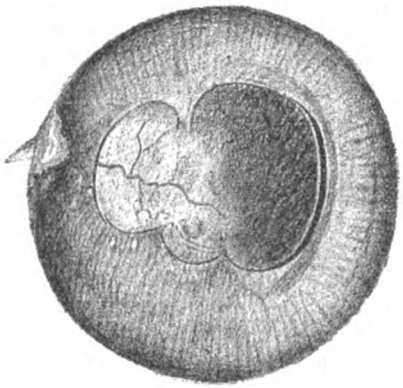

Fig. 3.

Bei seitlicher Beleuchtung und Lupen-Vergrösserung sieht man das Folgende:

1. Die Hornhaut ist frei von Punkten. 2. Die Iris ist schläfenwärts vorgewölbt, butterglockenförmig, und zeigt sowohl in der Nähe des Iris-Loches als auch der hinteren Synechien eine Reihe von durchscheinenden Stellen, welche in der Figur deutlich hervortreten. 3. Die Linse ist verschoben, ihr nasenwärts gerichteter Rand wird in der Pupille, nahe dem Nasen-Rande der letzteren, deutlich sichtbar. 4. Die Bindegewebsbildung im Glaskörper erstreckt sich vom Schläfentheil der Iris, unter allmählicher Verdünnung, bis nahe zum Nasen-Rand der Linse und enthält breitere, wagerecht verlaufende Blutgefässe. 5. Hinter dem Irisloche in der Tiefe sitzt ein schwarzer (Fremd-?) Körper. Bei der Durchleuchtung erscheint die nasale Hälfte der Pupille roth, darin wird der dunkle Kreis-Streif des Linsenrandes sichtbar; schläfenwärts sieht man so die helle Bildung im Glaskörper mit ihren Blutgefässen noch genauer.

Im umgekehrten Bilde (mit + 2″) ist vom Augengrund wenig zu sehen, nämlich ein heller Fleck in der Gegend des Sehnerven-Eintritts und oben der rothe Reflex, mit spurweiser Andeutung einiger Netzhautgefässe.

Das linke, sehkräftige Auge ist äusserlich vollkommen normal. Lupen-Betrachtung bei seitlicher Beleuchtung zeigt keine Veränderung, namentlich keine Punkte in der Hornhaut. Bei der Durchleuchtung ist der Glaskörper frei, auch mit + 2″ hinter dem Spiegel. Das umgekehrte Bild (mit + 2″) zeigt drei erhebliche Veränderungen. (S. Fig. 4.)

1. Dunkel grauröthliche, pilzförmige Stauungspapille mit Schlängelung nnd Erweiterung der Venen sowie mit unregelmässiger Gestaltung des Sehnerven-Randes, der namentlich nach aussen-unten (u. B.) einen Fortsatz entsendet.

2. Dicht neben diesem Fortsatze sitzt in der Netzhaut ein bläulich eingekapselter Fremdkörper, der in den Glaskörper vorragt. Die Hervorragung des Sehnerven misst 1 mm, die des Fremdkörpers noch mehr.

3. In der äussersten Peripherie nach innen oben (u. B.) ist der Augen-

grund verfärbt und enthält zahlreiche feinste dunkle Perlen in reihenförmiger Anordnung. Netzhaut-Ablösung ist nicht nachweisbar.

Stauungspapille in Folge von durchbohrender Verletzung, z. B. Messerstich, habe ich schon vor einigen 20 Jahren anatomisch beobachtet. Selten hat man Gelegenheit, dieselbe Veränderung mit dem Augenspiegel am lebenden Auge zu sehen, z. B. nach Lederhautschnitt zur Entbindung des Cysticercus aus dem Glaskörper. In unserm Fall sehen wir die Stauungspapille bedingt durch die chemische Wirkung des in der Nähe fest eingepflanzten Kupfer-Splitterchens.

In praktischer Hinsicht konnte ich mich nicht zu einem Eingriffe entschliessen. Das rechte Auge zu entfernen liegt kein Grund vor. Gefahr sympathischer Entzündung besteht nicht. Das linke, sehkräftige und reizlose Auge

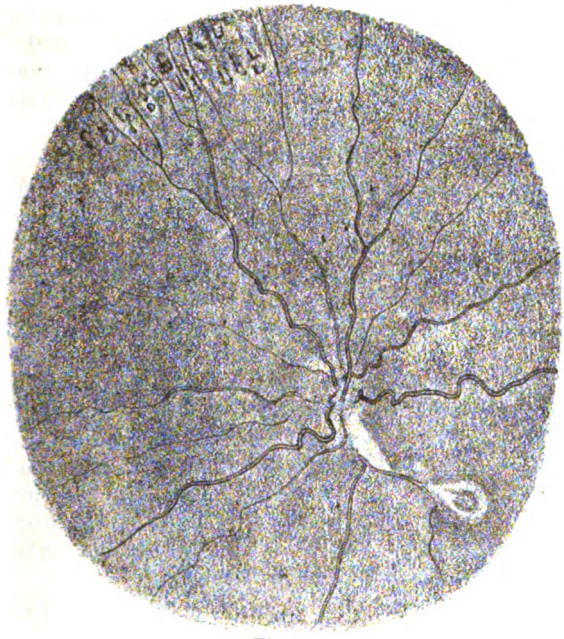

Fig. 4.

aufzuschneiden, um nach dem winzigen Splitter dicht bei dem Sehnerven zu suchen, ist unerlaubt.

Natürlich können die Verhältnisse später sich ändern und doch eine Operation erheischen.

II. Die 9jähr. E. M. erkennt mit dem rechten Auge die Zahl der Finger auf 3 Fuss; das linke hat S = $^5/_{20}$, Sn $1^1/_2$ in 5″, Gesichtsfeld normal.

Auch sie hat oberhalb wie unterhalb des rechten Auges, in Stirn und Wange, kleine Hautnarben, aus denen Kupfersplitterchen herausgekommen sind, ebenso auch am Hals und am rechten Arm.

Das rechte Auge ist nicht geschrumpft und von normaler Spannung. Hornhaut klar, Iris leicht grünlich verfärbt, Pupille durch Atropin vollständig erweitert und rund. Beim Blick des Auges nach unten erscheint uns grünlichgelber Reflex aus der Tiefe, von einer Gewebsbildung, die ein wenig beweglich ist.

Bei Lupen-Betrachtung sieht man die jetzt mehr weissliche, bewegliche Masse etwas deutlicher. Hornhaut frei von Punkten. Bei der Durchleuchtung erscheint die Pupille in zwei Theile getheilt; der laterale ist trübe, schattend allenfalls bläulich oder grünlich; der mediale ist röthlich, von dunklen Fasern durchzogen, die in ihn von der Schläfenseite her hineinstrahlen. Im umgekehrten Bilde sieht man einen bläulich eingekapselten Fremdkörper dicht unterhalb des hier undeutlich begrenzten Sehnerven. Von dem Fremdkörper ziehen Fasern nach vorn, welche wohl in diejenigen übergehen, die im Pupillargebiet erscheinen. Auf der Lederhaut sieht man aussen oben eine dunkele rundliche Stelle, die kleiner ist als ein Stecknadelkopf und die Einbruchsnarbe des Fremdkörpers darstellt. Das linke Auge ist völlig gesund. — Auch hier scheint mir ein operativer Eingriff zur Zeit unerlaubt. Gefahr der sympathischen Entzündung liegt nicht vor. Man kann also ein Auge nicht opfern, welches noch einen Rest von Sehkraft besitzt. Das Auge ist auch völlig reizlos, deshalb ist es nicht erlaubt, nach dem winzigen Fremdkörper, der dicht beim Sehnerven festhaftet, zu suchen. Natürlich ist es auch hier möglich, dass später Veränderungen eintreten, welche eine Operation motiviren.

c) Ueber Linsen-Verschiebung (Fig. 5).

Ein 23jähriger Arbeiter H. K. gelangte am 13. Mai 1899 zur Aufnahme. Vor 15 Jahren war sein linkes Auge von einem Steinwurfe getroffen und danach erblindet. Die Pupille des Auges wurde bald gelblich. Aber erst vor 8 Tagen hatte er Drücken im Auge verspürt und vor 5 Tagen die eigenthümliche Veränderung im Aussehen des Auges bemerkt.

Fig. 5.

Das linke Auge ist blind, gereizt, geröthet, vorn weich in der Strahlenkörpergegend, hinten unnachgiebig durch Verknöcherung der Aderhaut. Hornhaut klar. In der Vorderkammer nach unten liegt die geschrumpfte gelbe Linse zwischen Hornhaut und Regenbogenhaut ziemlich fest, aber doch nicht ganz unbeweglich bei ruckweiser Bewegung des Kopfes. Sie deckt die Pupille bis auf eine schmale obere Sichel. Die leicht schlotternde Iris ist nach hinten zurückgedrängt. Bei seitlicher Beleuchtung erkennt man graulichе Trübung im Glaskörper.

Es ist ja möglich, durch Physostogmin-Einträufelung die Pupille zu verengern, die Linse in der Vorderkammer einzusperren und dann aus oberem Hornhaut-Lappenschnitt mit der Schlinge den Star auszuziehen. Aber da im vorliegenden Falle Sehkraft nicht zu gewinnen, schien mir die Sache zu bedenklich wegen der Entartung des Augapfels und der Individualität des Kranken. Ich zog es vor, ihm durch die Ausschälung des entarteten Augapfels von seinen Schmerzen zu befreien und für die Zukunft sicher zu stellen.

Ich benutze die Gelegenheit, Ihnen aus meiner Sammlung einige ältere Präparate von Verschiebung der Linse in die Vorderkammer vorzuzeigen.

Im Jahre 1874 habe ich in meinen Klin. Beob. (S. 41, Fig. 6) einen dem eben beschrieben ganz ähnlichen Fall mitgetheilt: hier war der Vorfall der getrübten Linse erst 25 Jahre nach der Verletzung des Auges aufgetreten.

Im Jahre 1876 habe (im Arch. f. O. XXII, 1) einen Fall von spontaner Verschiebung der Linse in die Vorderkammer, als Folge von höchstgradiger Kurzsichtigkeit, klinisch und anatomisch beschrieben.

Im Jahre 1884 habe ich, zusammen mit Birnbacher (im Centralbl. f. pr. Augenh., S. 321), einen Fall von Kalk-Star, der in die Vorderkammer vorgefallen,

beschrieben, wo durch Ausschälung des Augapfels die Kranke von 20jährigem Leiden befreit worden.

Endlich zeige ich Ihnen noch ein Präparat des Herrn Collegen Kamocki aus Warschau, betr. die in die Vorderkammer eingekeilte durchsichtige Linse eines stark kurzsichtigen Augapfels.

Langbau des Augapfels und Verletzung sind die beiden Ursachen der erworbenen Verschiebung der Linse in die Vorderkammer.

d) Vereinfachtes Sideroskop (Fig. 6 u. 7).

Der Gedanke, die Schwingung einer aufgehängten Magnet-Nadel zum Nachweis des in's Auge eingedrungenen Eisensplitterchens zu benutzen, ist so selbstverständlich, dass, nachdem ich (1879) meinen ersten gelungenen Fall von Aus-

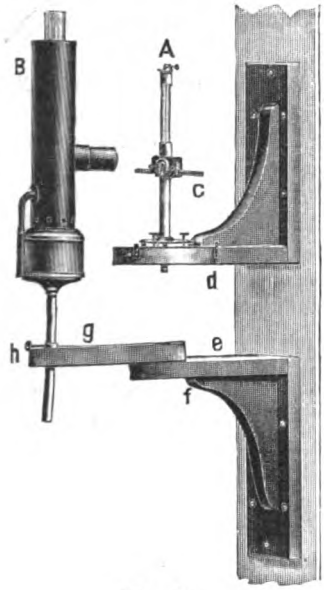

Fig. 6.

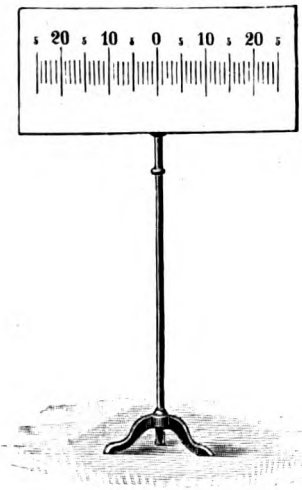

Fig. 7.

ziehung eines Eisensplitters aus dem Glaskörper mit Hilfe des Elektromagneten kundgegeben, sofort (1880) mehrere Fachgenossen (mein Schüler Rüter, Pooley in New York) an die Herstellung eines derartigen Werkzeugs gingen. Aber die Magnet-Nadel blieb doch zunächst noch eine unsichere Wünschelruthe, selbst als L. Gérard (1890) seine Verbesserung (durch den Gauss-Poggendorff'schen Spiegel) veröffentlichte. Ich habe das Werkzeug von Gérard aus Brüssel bezogen und Jahre lang benutzt, aber nicht zuverlässig befunden. 1894 hat Asmus einen von Edelmann hergestellten Apparat in Anwendung gezogen, in welchem die Nadel, in einem Glaskasten aufgehängt, mit Spiegel versehen ist und die Ablenkung mit einem kleinen Fernrohre beobachtet wird.

Diesen Apparat habe ich nach reichlicher Erprobung durchaus bewährt gefunden, namentlich wenn man die überflüssigen Beigaben fortlässt und die Einrichtung fest aufgestellt hat.

Aber verschiedene Fachgenossen finden dieses Sideroskop zu schwierig, dabei auch theuer und nicht rasch zu beschaffen. Deshalb hat ein hiesiger

Mechaniker, Herr Färber, unternommen, ein neues und einfacheres zu bauen, das leichter zu handhaben ist, und dabei meinen Rath in Anspruch genommen. Ich legte besonderen Werth auf eine kräftige Magnet-Nadel, da der Hauptfehler von Gérard's Werkzeug in der Schwäche der Nadeln bestand.

Die Beobachtung geschieht ohne Fernrohr, vom freien Auge, da das Schatten-Bild der Skala vergrössert auf einen Schirm geworfen wird.

Die Beleuchtung ist tadellos und sofort herzustellen. Die Feinheit des Instrumentes ist überraschend. Dabei ist die Schwingung des Magneten sehr gedämpft, so dass er sehr rasch in die Ruhelage zurückkehrt.

Ein Unterschied besteht gegenüber dem Sideroskop von Asmus: der Ausschlag ist viel geringer, 2—3 Theilstriche bedeuten hier schon die Anwesenheit des Eisens, 5 den maximalen Ausschlag. Das muss man berücksichtigen. Aber bei der Grösse des Bildes ist $^1/_2$ Theilstrich schon ganz sicher wahrzunehmen.

Das auf meine Veranlassung construirte vereinfachte Sideroskop besteht aus den folgenden Haupttheilen:

1. Aus dem Ständer *A* mit der an einem Seidenfaden aufgehängten Magnetnadel *c*, welche mit einem kleinen Reflexspiegel versehen ist. Das Nord- und Südende der Magnetnadel ist durch Glasröhren vor Luftzug etc. geschützt. Das Nordende ist durch eine eingedrehte Rille gekennzeichnet.

Der Ständer *A* muss durch Drehung um sich selbst und durch die drei Stellschrauben derartig aufgestellt werden, dass die Nadel frei schwingt (nicht an den Glasröhren anliegt) und das Nordende nach Norden zeigt.

2. Aus der Petroleumlampe *B*, welche bei *h* hoch und niedrig stellbar und drehbar ist. Bei *F* ist der Arm *g* ebenfalls zur Einstellung der Lampe drehbar.

Die Lampe *B* muss so eingestellt werden, dass dieselbe den kleinen Spiegel der Magnetnadel beleuchtet und der Reflex an der Lampe vorbei auf den circa 2 bis 2,5 m vom Apparat entfernt aufgestellten Schirm geworfen wird. Es muss dieserhalb die mit Arm *g* je nach Bedarf um Axe *f* gedreht werden. (Fig. 6.)

3. Aus einem Schirm mit Theilung und Ständer. Der Schirm ist hoch und niedrig stellbar. (Fig. 7.)

Angefertigt wird das vereinfachte Sideroskop von Dörffel und Färber, Berlin, Friedrich-Str. 105a.

Referate, Uebersetzungen, Auszüge.

1) **Zwei seltene Augen-Operationen**, von J. Hirschberg. (Deutsche med. Wochenschr. 1899. Nr. 26.)

I. Ueber die Operation des sympathischen Weich-Stars.[1]

Hat die echte sympathische Augenentzündung zum Glück nicht unheilbare Schrumpfung des zweiterkrankten Auges bewirkt, sondern nur, bei mässiger Herabsetzung der Spannung und erhaltenem Lichtschein, flächenhafte Verklebung der Regenbogenhaut mit der verdickten, von neugebildeten Blutgefässen durchzogenen Kapsel der getrübten Linse herbeigeführt; so ist operative Heilung zwar möglich, aber recht schwierig, und die meisten Lehrbücher schweigen sich aus über diesen Gegenstand. Schmidt-Rimpler[2] erwähnt in

[1] Nach einem am 23. März 1899 in der Berliner ophthalmologischen Gesellschaft gehaltenen Vortrage.

[2] Augenheilkunde, VI. Auflage 1894, S. 517.

seinem recht brauchbaren Lehrbuch ganz richtig, dass A. v. Graefe hiergegen die Wenzel'sche Star-Operation empfohlen habe, wobei das Messer beim Einstich durch Hornhaut, Iris, Linse und beim Ausstich durch Linse, Iris, Hornhaut geführt wird; sowie, dass man öfters Iridektomien und Iridotomien nachschicken muss, ehe es gelingt, in einzelnen Fällen dem Blinden eine mässige Sehkraft zu verschaffen.

Ich kann das nur bestätigen und möchte die mehrfache Wiederholung der Pupillenbildungs-Versuche für die Regel erklären; die Behandlung dauert auch in den günstigen Fällen einige Jahre;[1] die Gefahr der Schrumpfung des Augapfels ist nicht unbedeutend. Beim Iridotomie-Schnitt knirscht die hinter der Iris gelegene Schwarte unter der Scheere.

Schmidt-Rimpler[2] erwähnt ferner ein zweites Verfahren, welches nur für weiche Stare gilt, das von G. Critchett:[3] erst die dicke Kapseltrübung zu zerschneiden und dann allmählich in verschiedenen Sitzungen ein centrales Loch durch die Linse zu bohren, wodurch Critchett in zwei Fällen einen befriedigenden Erfolg erzielte. Im ganzen aber, fügt Schmidt-Rimpler mit Recht hinzu, ist die Prognose für die vorgeschrittenen Formen der sympathischen Iridocyclitis eine schlechte.

Ich kann das Verfahren Critchett's nicht von einer grossen Gefahr freisprechen, das ist Drucksteigerung durch Linsenquellung. Wenn diese eintritt, müssen wir schleunigst den Wenzel'schen Schnitt machen, der unter diesen Verhältnissen schwieriger ist und uns zu der vorher erwähnten, langwierigen Reihe von Nach-Operationen zu nöthigen pflegt.

Somit habe ich ein anderes Verfahren ersonnen und in einem Fall erfolgreich ausgeführt, das von den beiden Gefahren, der Schrumpfung wie der Drucksteigerung, frei zu sein scheint und den grossen Vortheil bietet, weit rascher zum Ziele zu führen, nämlich etwa binnen weniger Monate dem sympathisch erblindeten Auge wieder Sehkraft zu verschaffen. Das Verfahren besteht in zwei Akten, dem unter Umständen ein dritter zu folgen hat. Im ersten Akt wird aus einem Lanzenmesserschnitt am Hornhautrande mittels der (verbesserten, d. h. verkleinerten) Förster'schen Kapselpincette die ganze verdickte Vorderkapsel, wie sie im Gebiet der verengten Pupille frei liegt, herausgezogen und unmittelbar danach durch Einführung des Spatels die Linse wenigstens zum grössten Theile, entleert. Der zweite Akt, nach etwa vier Wochen, besteht in der Zerschneidung des sogen. Nachstars, der aus den zusammengebackenen Linsenresten, Hinterkapsel und Schwarte besteht, mit Hülfe des Knapp'schen Messerchens, genau im Pupillengebiet. Bei beiden Operationen soll man die entartete Regenbogenhaut gar nicht anrühren. Beide Operationen können bei verständigen, nicht zu kleinen Kindern ohne Betäubung, mit Cocaïn- oder Holocaïn-Einträuflung, zufallsfrei ausgeführt werden.

Erzielt man damit nicht ein bleibendes, freies Sehloch, so ist drittens nach etlichen Wochen die Iriszerschneidung auszuführen.

Der 14jährige Bauernsohn V. B. kam am 24. Januar 1899 zur Aufnahme. Vor zwei Jahren verletzte er sein linkes Auge mit einem Strohhalm und wurde bald auf beiden Augen blind. Er kam in der Provinz dreimal in eine Augen-

[1] Centralblatt für Augenheilkunde 1883, S. 53.
[2] a. a. O.
[3] The Royal London Ophthalm. Hospital Reports X, 2, 1881. Uebersetzt im Centralblatt für Augenheilkunde 1881, S. 303—306.

heilanstalt, das vierte Mal in eine andre; wurde in der ersten einmal operirt, während der Vater die angerathene Entfernung des linken Augapfels ablehnte; in der zweiten Anstalt dreimal operirt, einmal auf dem rechten Auge, zweimal auf dem linken.

Das linke Auge hat noch Lichtschein und Projection, ist aber schon im Beginn der quadratischen Formveränderung. Die Hornhaut ist klar, auch bei Lupenbetrachtung.[1] Die Iris in eine straffe Scheidewand umgewandelt, ohne Andeutung eines Sehlochs.

Die Erfahrung lehrt, dass, wenn die sympathische Entzündung erst eingebürgert, vollends wenn sie, wie hier, ganz abgelaufen ist, die Entfernung des verletzten Auges keinen Nutzen mehr stiftet.

Der rechte, sympathisch erblindete Augapfel ist zwar reiz- und schmerzlos; doch ist er etwas weich und wird leicht roth bei längerer Bestrahlung. Er besitzt noch Lichtschein und richtige Projection. Die Hornhaut ist frei von gröberen Veränderungen. Nur sieht man an ihrem Rande unten einige Narben von nicht geglückten Iridektomie-Versuchen. Auch die Lupen-Betrachtung zeigt keine (entzündlichen) Punkte in der Hornhaut. Die Regenbogenhaut ist, wie immer, vollständig entartet, grünlich verfärbt, ohne das normale Faserrelief, flächenhaft mit der Linsenkapsel verwachsen. Die Pupille 3—4 mm breit, unregelmässig zackig. Die in der Pupille freiliegende Kapsel verdickt und, wie man mit der Lupe deutlich erkennt, von der Regenbogenhaut her mit neugebildeten Blutgefässen versehen.[2] Die Linse getrübt.

Am 15. Februar 1899 wurde unter Holocain-Einträufelung ein mittlerer Lanzenschnitt in dem unteren Randstreifen der durchsichtigen Hornhaut angelegt. Die Kapselpincette wird eingeführt, in der Pupille etwas aufgesperrt und gleich wieder geschlossen. Hier ergiebt sich eine natürliche Schwierigkeit; beim Fassen merkt man, dass die Kapsel nicht nachgiebt, sondern das Irisgewebe gezerrt wird. Erst bei der dritten Einführung gelingt der Versuch: die Kapselpincette wird genau in der Mitte der Pupille aufgesetzt und ein ganz leiser Druck nach hinten ausgeübt bei der Oeffnung, hierauf geschlossen, und das knorpelig verdickte Kapselstück herausbefördert. Sodann der Spatel, vorsichtig die Hornhautwunde lüftend, bis in die Linse eingeführt und langsam die kleisterartige, getrübte Linsenmasse entleert, bis die Pupille anfängt dunkler zu erscheinen; darauf verbunden. Reizlose Heilung.

Die Untersuchung der Linsenkapsel zeigt ein zellenreiches, derbes Narbengewebe; darunter die ziemlich unveränderte Linsenkapsel, sowie Linsenmasse, mit grossen Krystallen, die wohl aus kohlensaurem Kalk bestehen.

Am 16. März 1899, also 30 Tage nach der Linsen-Ausziehung, wird zur Spaltung der graulichen Masse geschritten, welche die 3 mm breite Pupille füllt. Cocain-Einträufelung. Das Knapp'sche Messerchen wird am lateralen Hornhautrand eingestochen, vorgeführt, sodann, unter scharfer Beleuchtung mit einem elektrischen Glühlämpchen, genau am medialen Pupillenrand in die Schwarte eingestochen und endlich durch eine einzige Hebelbewegung bis zum lateralen

[1] Die Lupe ist unerlässlich für die Beurtheilung der sympathischen Augen-Entzündung. Der erste Anfang ist öfter nur mit der Lupe an den Hornhautpunkten zu erkennen. Wenn angeblich nach der Entfernung des verletzten Augapfels die sympathische Entzündung auf dem zweiten Auge erst ausbrach, aber vor der Entfernung das zweite Auge nicht genau mit der Lupe untersucht worden; so hat der Fall nicht die geringste Beweiskraft.

[2] Blutgefäss-Bildung auf der vorderen Linsenkapsel ist doch weit häufiger, als man nach den Lehrbüchern annehmen möchte. Ohne Lupen-Anwendung kann man sie nicht sehen.

Rand der Pupille geführt. Man fühlt hierbei einen mässigen Widerstand. Sofort ist eine liegende Katzenpupille gebildet, kaum eine Spur von Blut wird sichtbar.

Schon am 20. März 1899 sieht das Auge ohne Glas die Zahl der Finger auf einige Fuss. Der Knabe kann allein umhergehen.

Es ist durchaus möglich, dass in andren Fällen der Art diese Pupille als bleibendes Sehloch dem Operirten genügende Sehkraft vermittelt. Im vorliegenden Fall aber war dies nicht so. Schon nach acht Tagen war die Pupille, ohne Reizung, aber bei herabgesetzter Spannung, erheblich verkleinert, und nach weiteren acht Tagen vollständig verwachsen. Lichtschein und Projection blieben befriedigend. 45 Tage nach der zweiten Operation, am 1. Mai 1899, als die Spannung sich wieder etwas gehoben, wurde zur dritten geschritten, mittels des von Chesselden[1] angegebenen Verfahrens der Iris-Zerschneidung.

Nach Holocaïn-Einträufelung wird das Knapp'sche Messerchen hart am Schläfenrande der Hornhaut, ein wenig unterhalb des wagerechten Meridians (bei *a* Fig. 8) in die Vorderkammer eingestochen, schräg nach innen oben geführt und nahe dem inneren oberen Hornhautrande, bei *b*, durch das straffe Iris-Septum gestochen und durch eine einzige Hebelbewegung dem letzteren der Schnitt *bc* beigebracht, der sofort klafft, da er nahezu senkrecht gegen die sichtbare Faserung der Iris geführt ist. Der zweite, in Aussicht genommene Schnitt *dc*, welcher in der Figur punktirt angedeutet ist, erscheint somit völlig überflüssig. Das Messerchen wird sofort ausgezogen. Kein Tropfen Kammerwasser war abgeflossen. Das Auge sieht sofort und bleibt sehend. Die tiefschwarze Pupille bleibt dauernd und in unveränderter Weise erhalten.

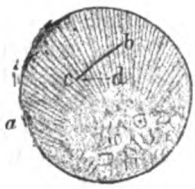

Fig. 8.

Fig. 9.

Fig. 9 ist in der vierten Woche nach der letzten Operation gezeichnet, zwei Tage vor der Entlassung des Knaben. Mit + 3″ (= 13 D) sah er Finger auf 10 Fuss und konnte also unbehindert allein umhergehen. Der Augenspiegel zeigt schön rothen Reflex, nach allen Richtungen, aber keine Einzelheiten des Augengrundes. (Schluss folgt.)

Journal-Uebersicht.

v. Graefe's Archiv f. Ophthalmologie. XLVII. 3.

1) **Zum Baue der Chorioides propria des erwachsenen Menschen (Stratum elasticum supracapillare)**, von Prof. Dr. A. E. Smirnow in Tomsk.

Zwischen der Membr. Bruchii und der Choriocapillaris liegt ein feines, dichtes Netz von elastischen Fasern, welches mit dem subcapillaren elastischen Netzwerke (Sattler) in Verbindung steht, so dass zarte, elastische Fasern zwischen den Capillaren verlaufen. Die Fasern dieser supracapillaren Schicht bilden in Folge der dichten Verflechtung einzeln sternförmige Figuren, die Zellen können ähnlich erscheinen, aber in keinem Falle Kerne enthalten. Bei Kanin-

[1] Philosophical Transactions, Vol. XXXV for 1727 and 1728, London 1729, S. 451. Vergl. meine Mittheilung, „Zur Geschichte der Pupillenbildung", Centralblatt für Augenheilkunde 1892, S. 1—5.

chen und Hasen ist die Schicht deutlicher erkennbar, als beim Menschen, auch Bären- und Rennthier-Augen besitzen dieselbe.

Die Anordnung, dass die Capillaren ganz von elastischen Fasern umgeben sind, ist vermuthlich für die Blutcirculation von Bedeutung.

Die Membr. Bruchii ist nicht structurlos, sondern zeigt einen feinfaserigen Bau, und zwar nimmt die Dichtigkeit der Faserzüge nach der inneren Oberfläche hin zu. Eine Theilung des Häutchens in zwei Schichten kann nur künstlich herbeigeführt werden.

---

2) **Zur Kenntniss der intraoculären Tumoren,** von Dr. Victor Hanke, Assistent an der k. k. Univers.-Augenklinik des Herrn Prof. E. Fuchs in Wien.

I. Pigmentirter Tumor der Kammerbucht, ausgehend von den Endothelien des Kammerwinkels und des Ligamentum pectinatum in einem mit Glaucom behafteten Auge. 63jährige Frau erblindete innerhalb 11 Monaten, mehrere Glaucomanfälle. S = 0. T + 1. Ciliare Injection, Schlängelung der episcleralen Venen, Sclera an der medialen Seite schiefergrau verfärbt, Cornea zart getrübt, an der Hinterfläche eine Zone brauner Plaques, welche sich in Dreiecksform von unten centralwärts erstrecken. Unten-innen liegt im Kammerwinkel eine grau-braune, flache Geschwulst. Pupille weit, starr, Synech. post.

Der unten-innen den ganzen Kammerwinkel ausfüllende solide Tumor hat alveolären Bau und enthält weder eine Zwischensubstanz zwischen den Zellen, noch einen Bindegewebs-Mantel. Die Hauptmasse besteht aus grossen, meist polygonalen Zellen, die aber Uebergänge zur ovalen und Spindelform zeigen und mit feineren Pigmentstäubchen durchsetzt sind. Die Spindelzellen sind häufig stärker pigmentirt. Ausserdem finden sich stark pigmentirte rundliche Zellen und freie Pigmentkörner verschiedener Grösse.

An der temporalen Seite zeigt sich in den Maschen des Ligam. pectinat. eine atypische Zellwucherung der Endothelien, welche an einzelnen Stellen zur Bildung von Nestern und Strängen geführt hat. Die Ausbreitung der Geschwulst geschah durch directes Wachsthum und durch Aussaat.

Die Geschwulst ist aus den Endothelien des Kammerwinkels entstanden, welche normaler Weise pigmentirt sind. Da die Pigmentirung der eigentlichen Geschwulst stärker ist als der temporalwärts befindliche Zellhaufen, so ist wahrscheinlich, dass die Zellen selbst bei ihrer Wucherung Pigment bilden.

Vermuthlich war das Glaucom primär, und die Entwickelung des Tumors in dem durch die Drucksteigerung veränderten Kammerwinkel secundär.

II. Epithelialer Tumor des Ciliarfortsatzes. Zufällig wurde in dem Auge einer 65jährigen Frau eine eigenartige nierenförmige Geschwulst gefunden, welche sich auf einen Ciliarfortsatz beschränkte und durch Wucherung der inneren, nicht pigmentirten Epithelzellen entstanden war. Ausser diesen Zellen enthielt die Geschwulst zahlreiche, zum Theil communicirende Hohlräume, welche einzeln mit dem Glaskörper in Verbindung standen. Ein bindegewebiges Stroma fehlte ganz.

Verf. erklärt das Fehlen des Stromas in dem den Epitheliomen am nächsten stehenden Tumor daraus, dass die Zellen nicht, wie sonst bei Epitheliomen, ins Gewebe hinein-, sondern in den Glaskörper hinauswucherten. Die Bildung der Hohlräume führt er auf die physiologische Bedeutung der Epithelien der Ciliar-Fortsätze als Secretionsorgane zurück.

III. Melanosarcoma chorioideae dextr. 16jähr. Jüngling. Die Geschwulst 14 : 5 mm gross, erstreckte sich an der lateralen Seite von den Ciliarfortsätzen

nach rückwärts und schickte wahrscheinlich durch einen Gefässcanal einen Ausläufer durch die Sclera ins episclerale Gewebe, wo aussen, nahe dem Limbus, ein feiner, dunkler Punkt sichtbar war. Die Geschwulstzellen waren theils rundlich, theils spindelförmig und mehr oder minder pigmentirt, neben ihnen fanden sich Pigmentklumpen.

Die weit über den Bereich des Tumors hinausreichende Bindegewebs-Entwickelung in der Choriocapillaris, die Atrophie des Pigmentepithels und der Retina, sowie Schwartenbildung der Chorioidea lässt darauf schliessen, dass die Geschwulst sich secundär in dem durch eine vorhergegangene Chorioiditis gelieferten Narbengewebe entwickelte. Drucksteigerung fehlte ganz.

---

3) **Ein Fall von multiplen Blutungen des Sehorgans, insbesondere der Sehnervenscheide,** von Dr. Otto Schnaudigel, ehem. Assist. der Univ.-Augenklinik zu Heidelberg.

46jähr. Epileptiker; mehrmals heftige Traumen des Kopfes, chron. interstitielle Nephritis, Hämophilie. Blutungen an verschiedenen Körperstellen. Augenspiegel: Papille leicht geschwollen, Ränder nicht ganz scharf, Venen etwas erweitert und geschlängelt, an den Gefässstämmen zahlreiche runde und längliche Blutungen. T. n. Tod durch Pneumonie 14 Tage nach der Aufnahme.

Die anatomische Untersuchung ergiebt grosse Extravasate in beiden Tractus und angrenzenden Hirntheilen, sowie im extraorbitalen Theile der Optici, während beiderseits orbitaler Opticus und Papille frei sind. Beträchtliche Blutungen finden sich in den Scheiden der Sehnerven. Alle Schichten der Retina und auch die Chorioidea sind mit Extravasaten durchsetzt, welche sicher an Ort und Stelle entstanden sind.

Ursache der Blutungen dürfte die Hämophilie, vielleicht im Verein mit Nephritis und Traumen sein.

Verf. hat den Eindruck gewonnen, dass die Veränderungen am Augenhintergrunde nicht durch die Scheidenblutungen bedingt waren, und ist der Ansicht, dass grosse Scheidenblutungen ohne wesentliche, ophthalmoskopisch sichtbare Veränderungen bestehen können. Von anderen Autoren ist einerseits aus der Abwesenheit ophthalmoskopischer Veränderungen auf die Abwesenheit von Scheidenblutungen geschlossen und sind andererseits ohne anatomischen Nachweis Veränderungen des Augenhintergrundes als Symptom einer Sehnervenstamm-Apoplexie beschrieben worden.

---

4) **Zur Anatomie und Pathogenese des Dacryops,** von Dr. O. Lange, Augenarzt am herzogl. Krankenhause in Braunschweig.

52jähr. Frau bemerkte die Anschwellung seit 1 Jahr. Exstirpation. Bei der mikroskopischen Untersuchung des in Serienschnitte zerlegten Präparats fand sich an der conjunctivalen Mündung des Ausführungsganges der Thränendrüse ein fester Pfropf, welcher aus einer feinkörnigen Masse bestand, in der einzelne Epithelzellen, zum Theil abgestorben, zum Theil mit noch gefärbten Kernen lagen. Der Ausführungsgang war cystisch erweitert.

Höchst wahrscheinlich entstand zunächst ein desquamativer Catarrh des Ausführungsganges, abgestossene Epithelzellen wurden an die Mündung geschwemmt und verlegten dieselbe so weit, dass Stauung der Thränenflüssigkeit erfolgte und in Folge dessen die Wandung des Canals sich ausdehnte — also Retentionscyste. Leukocyten-Ansammlungen in der Umgebung können Folge der gestörten Circulation sein und brauchen nicht auf entzündliche Processe hinzuweisen. Auch an der andern Seite befand sich ein geringer Dacryops.

---

5) **Ueber anomale Sehrichtungsgemeinschaft der Netzhäute bei einem Schielenden**, von Dr. Armin Tschermak. (Aus dem physiologischen Institut der Universität Leipzig.) Vgl. Juliheft, S. 214.

In dem Referate von A. Tschermak's Arbeit „Ueber anomale Sehrichtungsgemeinschaft der Netzhäute bei einem Schielenden" sind folgende Druckfehler zu corrigiren:

im Titel anomale statt normale zu lesen,
S. 214, Z. 6 v. u. Testobject statt Festobject,
S. 215, Z. 11 v. o. nun statt nur,
S. 215, Z. 16 v. u. Tiefenwahrnehmung statt Tiefewahrnehmung
S. 215, Z. 10 v. u. charakterisirten statt charakteristischen,
S. 215, Z. 10 v. u. eine statt einer,
S. 215, Z. 8 v. u. Einfachsehens statt Einfachschielens.

---

6) **Zur Lehre von den Augenmuskellähmungen und den Störungen der Pupillenbewegung.** Eine vergleichende und pathologisch-anatomische, experimentelle und klinische Studie über die Augenmuskelkerne, das Ganglion ciliare, die Reflexbahnen und das Reflexcentrum der Pupille. II. Hälfte. Experimenteller Theil, von Dr. L. Bach.

Verf. bediente sich der Degenerationsmethode. Das Nissl'sche Verfahren wurde verlassen und statt dessen mit Thionin und Toluidinblau gefärbt, mit Eosin und Erythrosin nachgefärbt. Die veränderten Zellen zeigen zunächst eine feinkörnigere Substanz und randständigen Kern, dann schwindet die färbbare Substanz nach und nach bis auf einen peripheren Saum, bis schliesslich die ganze Zelle ein colloides Aussehen gewinnt. Diese Veränderungen sind nicht dauernd, sondern vorübergehend; auch wenn der betreffende Muskel nicht wieder functionsfähig wird, sind z. B. beim Kaninchen schon nach 30 Tagen die Zellen von normalen nicht zu unterscheiden. Man muss daher je nach der Thierspecies und dem Alter der einzelnen Thiere die für die Untersuchung günstigste Zeit zu ermitteln suchen. Nur einmal, als mit dem Muskel ein grösseres Stück des zugehörigen Nerven mit herausgerissen war, schien dauernder Zellzerfall eingetreten zu sein.

Verf. hat für seine Untersuchungen etwa 20 000 Serienschnitte angefertigt und durchgesehen.

Wird beim Kaninchen die Orbita ausgeräumt, so treten beiderseits im Kerngebiete des Oculomotorius und Trochlearis Veränderungen auf, die bei ersterem an der gleichnamigen, bei letzterem an der entgegengesetzten Seite stärker sind. Die kleinzelligen Edinger-Westphal'schen Kerne bleiben unverändert. Die Zellen des Abducenskerns verändern sich nur an der gleichnamigen Seite. Wird der Rect. sup. allein durchschnitten, so sind vorwiegend an der entgegengesetzten Seite Veränderungen vorhanden, umgekehrt nach Durchschneidung des Obliq. inf. fast ausschliesslich an der gleichnamigen, nach Durchschneidung des Rect. inf. und Rect. int. nur an der gleichnamigen Seite. Die zum Rect. int. und Rect. inf. gehörigen Zellen sind nicht scharf getrennt.

Nach Entfernung von Iris und Corp. cil. oder nach Exenteratio bulbi waren nicht im Kerngebiete des Oculomotorius, sondern nur im Gangl. cil. Veränderungen sichtbar.

Beziehungen des Levat. palp. sup. und des Augenfacialis zu den Oculomotoriuskernen konnten experimentell nicht festgestellt werden.

Bei Katzen sind die Veränderungen an den Zellen etwas früher sichtbar, als bei Kaninchen, gehen aber auch rascher zurück. Die den einzelnen Muskeln

zugehörigen Kernzellen treten bei Katzen weniger scharf hervor. Im Uebrigen handelt es sich, wie beim Kaninchen, nicht um eine dauernde Degeneration, sondern um eine vorübergehende Erkrankung der Zellen. Nach Exenteratio orbitae sind die Veränderungen im Oculomotoriuskerne distal auf der entgegengesetzten, proximal auf der gleichen Seite stärker. Edinger-Westphal'sche Kerne unverändert. Die Untersuchung der Kerngebiete der einzelnen Muskeln ergab, dass bei Katze und Kaninchen die Verhältnisse ziemlich übereinstimmen, im Ganzen geht die Kreuzung bei ersterer weiter als beim letzteren. Die Kerne der einzelnen Muskeln erstrecken sich über ein grösseres Gebiet und sind nicht scharf von einander getrennt.

Beim Affen (Hapale Jacchus) sind nach Exenteratio orbitae im vorderen Drittel des Kerngebiets nur an der gleichen Seite Veränderungen vorhanden, gegen die Mitte zeigen sich mehr die Zellen der entgegengesetzten Seite verändert, im distalen Drittel des Kerns liegt die Mehrzahl der veränderten Zellen auf der entgegengesetzten Seite. Nach der Durchschneidung des Abducens findet man nur an der gleichen, nach der Durchschneidung des Trochlearis vorwiegend an der entgegengesetzten Seite Veränderungen.

Im Ganglion ciliare verändern sich nach Entfernung der Iris und des Corpus ciliare fast alle Zellen. Nach Zerstörung der sensiblen Hornhautnerven konnte Verf. keine wesentliche Veränderung nachweisen. Das Ganglion ciliare ist höchst wahrscheinlich ein sympathisches Ganglion.

Das Reflexcentrum der Pupille liegt im obersten Theile des Halsmarks, unmittelbar unter der Medulla oblongata.

Die pathologisch-anatomischen Untersuchungen haben bisher ebenso wenig wie die vom Verf. eingehend berücksichtigten klinischen Beobachtungen über die Localisation der Oculomotoriuskerne Klarheit verbreitet.

Die herrschende Lehre von den Nuclearlähmungen ist unhaltbar. Für die Beurtheilung der angeborenen Lähmungen darf nicht übersehen werden, dass die Entwickelung der Muskeln und der entsprechenden Nervenkerne ganz unabhängig von einander erfolgt.

---

7) **Bemerkungen über die Natur des entzündlichen Glaukoms,** von Prof. L. Laqueur in Strassburg.

Verf. hat nur das primäre, entzündliche Glaukom und dessen mildeste Form, das sogen. Glaukom prodromale im Auge. Die Ursache des Glaukoms muss ausserhalb des Bulbus liegen, in diesem müssen aber prädisponirende Verhältnisse vorhanden sein, wie Rigidität der Sklera, hypermetr. Bau u. s. w. Die anatomischen Veränderungen, Verschluss des Kammerwinkels, Periphlebitis der Ven. vortic. sind nicht die Ursachen des Anfalls, sondern secundäre Erscheinungen. Das anfallweise Auftreten und die Einwirkung psychischer Erregungen weist auf nervöse Einflüsse hin. Verminderung des venösen Abflusses ist nicht wahrscheinlich, weil einerseits die Venen des Auges nur sehr spärliche Muskelfasern enthalten und andererseits Stauungserscheinungen bei leichten Prodromen ganz fehlen können. Die Absonderung der Augenflüssigkeiten muss vermehrt sein, und zwar muss es sich unter Umständen um eine einfache Hypersecretion ohne active Hyperämie handeln. Wir dürfen das Corpus ciliare als eine Art Drüse ansehen, welche nach Art anderer Drüsen auf Nervenreize mit stärkerer Secretion reagirt. Welche Nerven die Secretion der Process. cil. beherrschen, bleibt vorläufig unaufgeklärt. Beim Anfall steigt zunächst der Druck im Glaskörperraum, die Irisperipherie rückt nach vorne, es folgt Drucksteigerung in der vorderen Kammer, bis hier und im Glaskörperraum der Druck

gleich ist, die Verlegung des Fontana'schen Raums verhindert den Abfluss des Kammerwassers, und der Glaukom-Anfall ist ausgeprägt. Durch die Iridectomie wird wenigstens ein Theil des Fontana'schen Raumes wieder wegsam gemacht und bei guter Ausführung der Operation dauernd wegsam erhalten.

---

8) **Anatomisches über die Pigment-Epithelzellen der Retina,** von Dr. Emil Krückmann, Privatdoc. und I. Assist. an der Univ.-Augenklinik zu Leipzig.

Die Pigment-Epithelzellen sind embryologisch den Deck-Epithelien im Gehirn und Rückenmark homolog. Sie sind als Deckzellen der Aderhaut zu betrachten, unterscheiden sich aber von allen Cylinderzellen dadurch, dass sie kein Lumen umkleiden. Ihre Ernährung erfolgt von der Aderhaut aus, ein Verfall und Ersatz der Zellen findet nicht statt. Bei albinotischen Thieren gewann Verf. mikroskopische Bilder, aus welchen er den Eindruck erhielt, dass die Stäbchen und Zapfen der Retina in facettenartige Vertiefungen der Pigmentepithelien hineinragen.

Für die Entstehung des Pigments aus Blutfarbstoff spricht keine Beobachtung, die Pigmentkörnchen werden von den Epithelien autochthon gebildet. „Pigmentbildner" konnte Verf. nicht nachweisen. Auch bei vielen Wirbellosen, welche keinen Blutfarbstoff besitzen, findet man pigmentirtes Epithel.

---

9) **Linsenschlottern und Linsenzittern,** von Dr. L. Heine, Privatdocent und I. Assist. (Aus der Univ.-Augenklinik zu Marburg i. H.)

Wird bei der Accommodation die Zonula entspannt, so nimmt zunächst die Linse in sagittaler Richtung an Dicke zu, und erst wenn dieser Vorgang sein Ende erreicht hat, und nun der Chorioidealring sich noch weiter verkleinert, kann die Linse in Folge der Erschlaffung der Zonula nach unten sinken. Werden in diesem Zustande zuckende Bewegungen des Auges ausgeführt, so tritt Linsenschlottern ein. Ist die Zonula sehr wenig erschlafft, so kann es vorkommen, dass die Linse bei Bewegungen des Auges zunächst über das Ziel hinausschiesst und erst nach einigen zitternden Bewegungen zur Ruhe kommt (Linsenzittern).

Bei den meisten Menschen wird für die Einstellung auf den Nahepunkt nur ein Bruchtheil der Leistungsfähigkeit des Ciliarmuskels verbraucht. Tritt nach Einstellung auf den Nahepunkt noch eine weitere Contraction des Ciliarmuskels ein, sei es spontan, sei es durch Eserin, so wölbt sich die Linse nicht mehr stärker, es folgt aber Linsenschlottern, welches demnach unter Umständen spontan hervorgerufen werden kann.

Verf. beschreibt 2 Fälle, bei denen er das Linsenschlottern, bezw. Linsenzittern unter den angegebenen Verhältnissen sah und durch Beobachtung der hinteren Linsenbildchen nachweisen konnte, dass isolirte Bewegungen der Linse erfolgten. Scheer.

Vermischtes.

1) Carl Waldhauer,

geb. 20. December 1820 zu Sallenen in Kurland, gest. 30. April 1899 zu Mitau in Kurland.

Schon wieder ist einer von den ältesten Schülern A. v. Graefe's verstorben. 1858 liess er sich in Riga als Augenarzt nieder und leitete von 1863—1879 die Wwe. Reimers'sche Augenheilanstalt und entfaltete hier eine

segensreiche praktische Thätigkeit, hat auch eine Reihe von Augenärzten herangebildet. Später zog er nach Mitau, musste aber schliesslich wegen eines schweren Augenleidens der Thätigkeit entsagen.

W.'s Veröffentlichungen beziehen sich auf Fragen der praktischen Augenheilkunde, besonders auf die Operation der im trachom-reichen Kurland so häufigen Haarkrankheit und auf interessante Krankheitsfälle und Augen-Verletzungen. W. war ein echter Deutscher, in Gestalt und Wesen, und wird allen, die das Glück gehabt, ihn kennen zu lernen, unvergesslich bleiben.

Im Folgenden gebe ich eine Liste seiner hauptsächlichen Veröffentlichungen: Ueber Cataract. punct. Arch. f. Ophth. XXXI, 1. Tumoren des Auges und der Augenhöhle, Petersb. med. W. 1877 (Centralbl. f. pr. Augenh. 1878, S. 168). l'Opération du trichiasis, Arch. d'Opht. 1882, Novbr.—Decbr. Eine Iris-Anomalie, Klin. Mon.-Bl., 1886, Mai. Zur Op. der Ptosis, Petersb. med. W., 1886, 16 u. 17. Ein Fall von sympath. Ophth. Klin. Mon.-Bl. Oct. 1883. 4 Fälle von diabet. Cataract, St. Petersb. med. W. 1884, Nr. 51 u. 52. Eine Augenverletzung. Centralbl. f. pr. Augenh. 1885, S. 41. Fremdkörper in der Orbita, D. Z. f. Chir. XXIX, Centralbl. f. pr. Augenh. 1889, S. 433. Zur Operation der Trichiasis, Klin. Mon.-Bl. 1897, S. 377. H.

2) 71. Versammlung deutscher Naturforscher und Aerzte in München, 17.—23. Sept. 1899. 26. Abtheilung. Augenheilkunde. Einführender: Geh.-Rath Prof. Dr. August von Rothmund. Schriftführer: Privatdocent Dr. Karl Schloesser; Privatdocent Dr. Otto von Sicherer.

Angemeldete Vorträge: 1. v. Ammon (Berlin): Zur Diagnose und Therapie der Augen-Eiterung der Neugeborenen. 2. Elschnig (Graz): Beitrag zur Pathologie der Hornhaut. 3. Hauenschild (Würzburg): a) Zur Bakteriologie der Conjunctivitis; b) Untersuchungen über die Einwirkung neuer Antiseptica auf inficirte Hornhautwunden. 4. Schloesser (München): a) Ermüdung im Gesichtsfeld ausgedrückt; b) Demonstrationen. 5. Schmidt-Rimpler (Göttingen): Stereoskopisches und körperliches Sehen. 6. Schoen (Leipzig): a) der Einfluss der Reizung auf die Localisation bei Allgemeinkrankheiten; b) die Accommodation im menschlichen Auge. 7. Uhthoff (Breslau): Zur pathologischen Anatomie der Skleritis.

3) Neue Augenkliniken.

1. Die Neue Königl. Univ.-Augenklinik zu Breslau, Breslau 1899. Bis 1856 wurde in Breslau der Univ.-Unterricht der Augenheilkunde von dem Chirurgen Benedict ertheilt, 1857 habilirte sich Förster und ihm ist die Neue Anstalt zu verdanken, die sein Nachfolger Uhthoff zu leiten hat. Eine Univ.-Augenklinik hat einen dreifachen Zweck, erstens als Heilstätte, zweitens als Unterrichtsanstalt, drittens als Stätte zur Förderung der Wissenschaft (Laboratorium).

Die neue Klinik umfasst 48 Betten ohne die Reserve-Abtheilung und kostet, ohne den Bau-Platz, 258 000 + 27 000 Mark; der jährliche Ausgabe-Etat ist auf 40 000 Mark veranschlagt.

2. Die neue grossherzogliche Augenklinik zu Jena von Prof. Dr. Wagenmann, Weimar 1899.

Jena war die letzte der deutschen Hochschulen, an der die Augenheilkunde als selbständiges klinisches Fach abgezweigt wurde. Seit 1854 hatte der Professor der Chirurgie Schillbach die Vorlesungen über Augenheilkunde übernommen. Diesen Zustand fand ich 1873, als ich Jena besuchte und Collegen

Schrön, der gleichfalls dort als Augenarzt wirkte. 1881 wurde Kuhnt als Professor der Augenheilkunde nach Jena berufen.

Die neue Anstalt ist vollkommen nach den neuesten und besten Grundsätzen eingerichtet und enthält 12 Krankenzimmer von 6,5 × 5,75 Meter.

3. Als ich 1894 das Royal London Ophthalmic Hospital, Moorfields, besuchte, fand ich von meinen alten Freunden aus dem Jahre 1877 nur wenige, aber das alte Gebäude fast unverändert. Das ist jetzt anders geworden. (Vgl. British med. J. Nr. 2009, 1899.) Das alte Haus ist für 78000 £ verkauft und ein neues, für 80000 £, in the City Road, errichtet. Die Einrichtung ist so zweckmässig, wie möglich. 50 Betten sind vorhanden. Wir wünschen der neuen Einrichtung bestes Gedeihen und unsren jüngeren Landsleuten beim Besuch ebenso viel Genuss, als wir selber 1877 im alten Gebäude gefunden. H.

4) ... Ich habe mit grösstem Interesse die Beschreibung der Operation des sympathischen Stars gelesen und erlaube mir, Ihnen über einen von mir vor 3 Jahren etwas ähnlich operirten Fall zu referiren, da er als Beweis dienen kann, dass der Erfolg einer solchen Operation dauerhaft ist. Es handelt sich um einen Mann von circa 40 Jahren, der vor 5 Jahren sein rechtes Auge durch Verletzung, und bald darauf sein linkes Auge durch „Entzündung" verloren hatte.

Rechtes Auge war geschrumpft, auf Betasten nicht empfindlich, etwas gereizt wegen bestehendem Trachom. Links Pupille grauweiss, die beinahe atrophische Iris bildete zackige Verwachsungen mit der neugebildeten Haut in der Pupille. Die obere Hälfte der Hornhaut trübe in Folge von abgelaufenem Trachom. Lichtschein und Projection ganz prompt. Ich versuchte eine Iridectomie zu machen, was aber wegen Flächen-Anlöthung und sehr vorgeschrittener Atrophie des Irisgewebes nicht gelang; es zeigte sich nur, dass die Linse ganz trübe war. Das Auge hat die Operation gut vertragen. Dann wollte ich die Wenzel'sche Operation ausführen, in dem letzten Momente aber habe ich den Plan gewechselt. Durch einen Lanzenschnitt im oberen Theile der Hornhaut habe ich einen Spatel eingeführt und die hinteren Synechien, wie weit es nur möglich war, abgelöst. Es entstand eine mässige Blutung, doch war ein Raum der Haut ungefähr 2—3 mm breit entblösst. Jetzt habe ich mit einer Förster'schen Pincette die grauweisse Haut so weit nach unten, wie möglich, gefasst, sie war aber so dick, dass sie nicht riss, und konnte nicht herausgezogen werden. Ohne die Pincette aus der Hand zu lassen, habe ich die Wecker'sche Scheere eingeführt und ein ziemlich grosses Stück der Membran ausgeschnitten. Es entleerte sich etwas halbflüssige Linsenmasse, etwas mehr habe ich mit dem Daviel'schen Löffel herausbefördert. Das Auge verheilte ohne besondere Complicationen. Es entstand eine ziemlich regelmässige, etwas nach unten gelegene Pupille und der Kranke konnte mit entsprechender Correction Fingerzählen auf 3 Meter, Handbewegungen auf 5 Meter sehen. Der Glaskörper war so trübe, dass ich keine Details des Augenhintergrundes sehen konnte. Ich rieth dem Kranken eine Schmierkur zu Hause durchzumachen. Ende December v. J. sah ich ihn wieder. Die Pupille ist jetzt mehr rund aber nicht grösser, die Medien klarer, in der Chorioidea alte Herde. Mit + 9,0 D sieht er $^1/_{10}$ sicher, mit + 13,0 D liest Sn 1,25 mit etwas Mühe.

Warschau, 8. Juli 1899. B. R. Gepner (jun).

Um Einsendung von Separatabdrücken wird gebeten.

Verlag von Veit & Comp. in Leipzig. — Druck von Metzger & Wittig in Leipzig.

Centralblatt

für praktische

AUGENHEILKUNDE.

Herausgegeben von

Prof. Dr. J. Hirschberg, Geh. Med.-Rath, in Berlin.

Unter ständiger Mitwirkung der Herren Dr. ANCKE in München, Dr. BERGER in Paris, Prof. Dr. BIRNBACHER in Graz, Dr. BRAILEY in London, Prof. Dr. H. COHN in Breslau, Doc. Dr. CL. DU BOIS-REYMOND in Berlin, Dr. DAHRENSTAEDT in Herford, Doc. Dr. E. EMMERT in Bern, Prof. C. GALLENGA in Parma, Dr. GINSBERG in Berlin, Prof. Dr. GOLDZIEHER in Budapest, Dr. GORDON NORRIE in Kopenhagen, Prof. Dr. HORSTMANN in Berlin, Dr. ISSIGONIS in Smyrna, Prof. H. KNAPP in New York, Prof. Dr. KRÜCKOW in Moskau, Dr. KUTHE in Berlin, Dr. LANDAU in Coblenz, Prof. Dr. MAGNUS in Breslau, Surg. Capt. F. P. MAYNARD in Calcutta, Dr. MICHAELSEN in Görlitz, Dr. VAN MILLINGEN in Constantinopel, Dr. MOLL in Berlin, Prof. Dr. J. MUNK in Berlin, Dr. NEUBURGER in Nürnberg, Dr. PELTESOHN in Hamburg, Dr. PERGENS in Brüssel, Prof. PESCHEL in Frankfurt a. M., Dr. PURTSCHER in Klagenfurt, Dr. M. REICH in Petersburg, Med.-Rath Dr. SCHEER in Oldenburg, Prof. Dr. SCHENKL in Prag, Prof. Dr. SCHWARZ in Leipzig, Dr. SPIRO in Berlin, Dr. STIEL in Köln.

Monatlich ein Heft. Preis des Jahrganges 12 Mark. Zu beziehen durch alle Buchhandlungen des In- und Auslandes und die Postanstalten des Deutschen Reiches.

September. Dreiundzwanzigster Jahrgang. 1899.

Inhalt: **Original-Mittheilungen.** I. Iritis glaucomatosa. Von Dr. **W. Goldzieher**, Professor in Budapest. — II. Ueber die Operation des Nachstars. Von Prof. **J. Stilling** in Strassburg i. E.

Referate, Uebersetzungen, Auszüge. 1) Zwei seltene Augen-Operationen, von J. Hirschberg. (Schluss.) — 2) Beiträge zum feineren Bau der Netzhaut des Chamäleo vulgaris, von Dr. M. Borysiekiewicz, o. ö. Prof. d. Augenheilk. a. d. Univ. zu Graz.

Journal-Uebersicht. I. v. Graefe's Archiv f. Ophthalmologie. XLVIII. 1. — II. Zehender's klinische Monatsblätter für Augenheilkunde. April. — III. Die ophthalmologische Klinik. Nr. 1—6. — IV. Archives d'ophtalmologie. Januar—März. — V. Annales d'oculistique. Januar—März. — VI. La clinique ophtalmologique. Nr. 1—6. — VII. Recueil d'ophtalmologie. 1898. December. — VIII. The American Journal of Ophthalmology. Januar—Februar. — IX. Journal of Eye, Ear and Throat Diseases. Januar. — X. Nederlandsche Oogheelkundige Bijdragen. VII. Lieferung.

Vermischtes. Nr. 1—2.

Bibliographie. Nr. 1—7.

I. Iritis glaucomatosa.

Vorgetragen am 9. internationalen ophthalmologischen Congress in Utrecht von **Dr. W. Goldzieher**, Professor in Budapest.

Wenn wir von jenen Fällen chronischer Iritis absehen, bei denen es nach Anheilung der Pupille an die Linse zu secundärem Glaukom gekommen ist, das der Natur der Sache nach nur durch rechtzeitige Iridektomie zu heilen ist; so ist es namentlich die Iritis serosa, in deren Verlauf, wie die Lehrbücher übereinstimmend lehren, gelegentlich Erhöhung

des intraoculären Druckes hinzutreten kann. Es wird auch so ziemlich übereinstimmend angegeben, dass diese Complication durch ein wichtiges Symptom, und zwar durch eine merkbare Vertiefung der vorderen Kammer sich signalisirt. Es scheint demnach allgemein die Ansicht zu herrschen, dass es eine Vermehrung des Kammerwassers ist, eine Art von Hydrops intraocularis, wodurch die Zunahme des intraocularen Druckes bedingt ist. Auch ich habe die Vertiefung der vorderen Kammer wiederholt beobachtet, namentlich in Fällen schwerer und verschleppter Keratitis parenchymatosa, die ja, wie die Regel ist, immer mit einer Uveïtis anterior vergesellschaftet ist. Es muss jedoch hervorgehoben werden, dass alle Angaben darüber fehlen, wie oft und in welchen besonderen Fällen, durch welche speciellen Ursachen bedingt, eine Druckerhöhung bei Iritis serosa eintritt. Dass es sich hierbei sicherlich nicht um ein ständiges Symptom handelt, sondern nur um ein ausnahmsweises Ereigniss, geht aus allen Schilderungen dieses Leidens hervor, was auch mit meiner persönlichen Erfahrung übereinstimmt. Die Bedingungen dieses Ereignisses sind vorläufig noch in Dunkel gehüllt, und es würde jedenfalls für zukünftige Bearbeiter dieses Gegenstandes eine lohnende Aufgabe sein, diesen Bedingungen nachzuspüren, da ja überhaupt die Grenzen zwischen Iritis serosa und glaukomatöser Complication noch so verwaschen sind, dass dieser so wichtige, den Praktiker im höchsten Grade interessirende Umstand in allen mir bekannt gewordenen Darstellungen so unbestimmt als möglich erscheint. Schon aus Gründen der Therapie müssten wir die pathologischen Gesetze, die hier maassgebend sind, zu eruiren trachten. Es muss daher meines Erachtens ein jeder Beitrag, der den Uebergang von Iritis in Glaukom zu illustriren vermag, schon vom therapeutischen Standpunkte aus hoch willkommen sein.

Im Laufe der letzten Jahre ist es mir gelungen, verschiedene hierher gehörige Daten zu sammeln, die sich mir endlich zu einem Gesammtbilde gruppirten, das, soweit ich die Literatur übersehe, noch nicht die gebührende Beachtung gefunden hat, wenn ich auch nicht zweifle, dass viele der Fachgenossen zu ähnlichen Beobachtungen gekommen sind. Ich habe das hier vorzutragende Krankheitsbild in einer Reihe von Fällen in dem einen oder anderen Stadium seines Verlaufes gesehen; meine Schilderung basire ich jedoch auf die Krankengeschichten von fünf Fällen, die ich nicht allein von Anfang zu Ende beobachten konnte, sondern die sich auf Individuen beziehen, die jahrelang vorher und seither fortwährend unter meiner Controlle standen. Alle diese Fälle haben ein so gemeinsames Gepräge und stimmen in den wichtigsten Umständen so sehr miteinander überein, dass wir berechtigt sind, von einem Krankheitsbilde zu sprechen, das umsomehr unsere Aufmerksamkeit verdient, als wir in therapeutischer Beziehung vor einer ebenso schweren und verantwortungsreichen, als lohnenden Aufgabe stehen.

In allen meinen Fällen handelt es sich um Individuen, die bereits einmal acute Iritis überstanden hatten, und bei denen es gelungen war, der Krankheit vollkommen Herr zu werden. Es waren keine Synechien zurückgeblieben, der Spiegelbefund zeigte wieder vollkommen normale Verhältnisse, und das Auge hatte seine ursprüngliche Gebrauchsfähigkeit wiedererlangt, deren sich die in Rede stehenden Patienten durch eine Zeit von 1—2 Jahren erfreuen konnten.

Was die Aetiologie dieser gut abgelaufenen Iritis anbelangt, so war Syphilis in keinem einzigen Falle nachzuweisen, dagegen waren bei dreien von den fünfen schwere rheumatische Affectionen vorhanden gewesen, die sie auf Refrigerations-Einflüsse zurückführten. Bei vieren war langwierige Urethritis gonorrhoica vorgekommen; ein Fall, der übrigens nicht so rein ist, als die übrigen, war auf Tuberculose verdächtig. Nachdem nun, wie bemerkt, die erste Iritis längst geheilt war, und die Personen sich durch die ganze Zeit vollkommen wohl befunden hatten, brach nun an denselben ohne nachweisbare äussere Ursache ein Recidiv aus, das anfänglich denselben Charakter zu haben schien, als die erste iritische Attake. Es handelte sich im Beginne um mässige Reizerscheinungen, Ciliarinjection, Bildung von leicht zerreisslichen Synechien, wo aber bei jedem durch Atropin hervorgebrachten Stand der Pupille neuerliche Ausschwitzungen zu beobachten waren. Der Verlauf schien sich in nichts von dem Bilde der ersten, gleichfalls von mir behandelten Iritis zu unterscheiden. Nach der ersten Woche änderte sich aber das Bild ganz bedeutend und fast plötzlich: Die Sehmerzen wurden heftiger, die Pupille — früher nur durch Atropin in Erweiterung zu halten — wurde plötzlich starr, unregelmässig weit, die bisher klare Cornea wurde trüb, aus dem Pupillargebiete kommt ursprünglich ein grauer Reflex hervor; bald aber hat es den Anschein, als ob es durch einen feinen grauen, fibrinösen Schleier gedeckt wäre, es ist absolut nicht zu durchleuchten; das Sehvermögen sinkt auf blosse Lichtempfindung. Dabei sind die äusseren Bulbusgebilde beteiligt und zwar ist Chemosis und Lidschwellung vorhanden. Der intraoculäre Druck ist enorm gesteigert. (T = + 3.)

In allen diesen Fällen handelt es sich demnach um Personen, die einmal bereits eine Iritis glücklich überstanden hatten; bei allen war der Umschlag ins glaukomatöse mit einer auffälligen fibrinösen Exsudation ins Pupillargebiet verknüpft.

Was den weiteren Verlauf betrifft, der sich in Anbetracht des Umstandes, als das Sehvermögen so ziemlich gänzlich erloschen war, bedrohlich genug anliess, so war ausnahmslos in allen Fällen Heilung zu erzielen. Und zwar konnte diese Heilung ohne jeden operativen Eingriff durch die Anwendung von Pilocarpin- oder Eserin-Eintropfungen und heissen Umschlägen erzielt werden. In dem allerersten Falle, den ich behandelte, war bei der geradezu enormen

Drucksteigerung und dem raschen Verfalle des Sehvermögens wohl eine Iridektomie in Aussicht genommen worden und die Vorbereitungen waren hierzu schon getroffen. Die Instillation des Mioticum hatten den Zweck, den glaukomatösen Ansturm ein wenig zu mässigen, um bessere Bedingungen für die exacte Ausführung der Iridektomie zu schaffen. Als jedoch die Besserung nicht mehr zu verkennen war, wurde die Idee der Operation — ich kann wohl sagen, zum Heile des Patienten — fallen gelassen und der idealste Erfolg erzielt. In den späteren Fällen kam denn auch ein operativer Eingriff nicht mehr in Frage; je mehr die Erkenntniss des Krankheitsbildes sich bei mir befestigte, um so sicherer konnte ich die günstige Prognose aufrecht erhalten.

Die Behandlung des glaukomatösen Zustandes mit dem Mioticum (der Erfolg ist derselbe, ob man Eserin oder Pilocarpin anwendet,) hatte noch den akademischen Vortheil, dass der eigenartige Verlauf ungestört von einem operativen Eingriffe studirt werden konnte. Es ergab sich die interessante Thatsache, dass nach Maassgabe der Wirkung des pupillenverengenden Mittels auch die fibrinöse Exsudation in die Kammer und das Pupillargebiet massiger und reichlicher wurde, so dass es mitunter den Anschein hatte, als ob durch die Contraction des Sphinkter eine rasch gerinnende Exsudatmasse aus dem Irisgewebe gepresst würde. Einigemale war das Pupillargebiet so reichlich mit dem Exsudat erfüllt, dass ohne genaue Kenntniss des Verlaufes die Annahme einer eitrigen Iritis platzgegriffen hätte. Mit der zunehmenden Besserung innerhalb einiger Tage schwand allmählich das Exsudat, die Schmerzen liessen nach, der Druck kehrte zur Norm zurück, und das Sehvermögen stellte sich in allen Fällen bleibend wieder her, ohne dass die genaueste Untersuchung auch nur eine Spur von Gesichtsfeldbeschränkung ergeben hätte. Was diese betrifft, so habe ich zu bemerken, dass auch zur Zeit, als die Tension am höchsten stand und das Sehvermögen nur auf Wahrnehmung der Kerzenflamme gesunken war, in der Peripherie keine Einschränkung der Lichtempfindung constatirt werden konnte.

Wenn ich demnach den Charakter dieser Iritis glaucomatosa aus den klinischen Symptomen zu bestimmen versuche, so erscheint mir als das hervorstechendste Merkmal das ganz auffällige fibrinöse Exsudat, das um so eher registrirt zu werden verdient, als die beobachteten Patienten ja schon früher eine Iritis durchgemacht hatten, ohne dass diese Erscheinung vorhanden gewesen wäre. Ja in zwei Fällen, auf die ich noch zurückkomme, kam es später zu einer neuerlichen, kurzen Iritis-Attake, ohne fibrinöses Exsudat und ohne Drucksteigerung, die ebenfalls vollkommen gut ablief.

Es fragt sich nun, ob wir berechtigt sind, die so auffallende Drucksteigerung mit dem fibrinösen Charakter der Iritis in ursächlichem Connex zu bringen. Da es in keinem der Fälle glücklicher Weise zur Autopsie

des Bulbus kam, so sind wir nur auf Erwägungen klinischer Natur angewiesen. In keinem meiner Fälle war eine Disposition zu Glaukom vorhanden; die Kranken waren sämmtlich noch in jüngerem Lebensalter, zwei nahe an fünfzig, einer 24, die anderen um das 30. Jahr herum. Eine Idiosynkrasie gegen Atropin kann auch nicht angenommen werden, da ja während der ursprünglichen Iritis reichlich Atropin verwendet wurde, ohne dass Drucksteigerung oder sonst ein Nachtheil hiervon beobachtet worden wäre. Auch zeigte die weitere Beobachtung, dass die Annahme, als hätte die reichliche Instillation von Atropin (wie dies mitunter bei älteren Leuten vorkommt,) die schlummernde Disposition zu Glaukom geweckt, unhaltbar war. Denn in zweien meiner Fälle war nach vollkommener Heilung eine neuerliche Entzündung aufgetreten — in dem einen Falle ca. 6 Wochen nach der Heilung, in dem anderen nach länger als einem Jahre, — welche ohne weitere Zufälle unter Atropin-Instillationen geheilt werden konnte, ohne dass die täglich mit grosser Aufmerksamkeit mehreremale controllirte Spannung des Augapfels irgend eine Schwankung im positiven oder negativen Sinne ergeben hätte.

Da ich es nicht für nothwendig halte, aus Rücksicht auf die karg bemessene Zeit, die Krankengeschichten meiner Fälle hier vorzulegen, so will ich als wichtigstes Ergebniss dieser klinischen Beobachtungen resumirend folgendes hervorheben:

Das Umschlagen der Iritis aus der sogenannten serösen Gruppe in die fibrinöse Form war mit einer colossalen Erhöhung des intraoculären Druckes verbunden. Der Beobachtung nach konnte die Druckerhöhung nicht die Folge einer Hypersecretion, eines Hydrops intraocularis sein. Eher können wir annehmen, dass der fibrinöse Charakter des Exsudates an der Druckerhöhung schuld sei, möglicher Weise dadurch, dass es zu Gerinnungen in den vorderen Lymphabflusswegen kam, und dadurch ein Retentionsglaukom erzeugt wurde. In therapeutischer Beziehung sind die beobachteten Fälle darum bemerkenswerth, weil sie zeigen, 1. dass bei recidivirenden Iritiden — unabhängig von Synechienbildungen — acut glaukomatöse Zufälle nicht selten sind, 2. dass sie auf nicht-operativem Wege mit Erhaltung der vollkommenen Gebrauchsfähigkeit des Auges geheilt werden können.

II. Ueber die Operation des Nachstars.

Von Prof. **J. Stilling** in Strassburg i. E.

Man giebt sich in jüngster Zeit von verschiedenen Seiten sehr anerkennenswerthe Mühe, um die Nachstar-Operation zu verbessern. Dies hat seinen guten Grund, denn so unbedeutend eine solche Operation auf den ersten Blick erscheint, so viele Haken hat sie. Abgesehen von den Schwierig-

keiten, welche die Natur der zu trennenden Membranen darbietet, ist wohl bei keiner andern Operation eine Infectionsgefahr trotz aller Antisepsis so sehr zu fürchten.

Die neueren Bestrebungen sind daher mit Recht darauf gerichtet, nicht nur die eigentliche Operationswunde möglichst klein zu machen, sondern auch vor Allem bei der Trennung der membranösen Gebilde den Glaskörper gar nicht oder so wenig als möglich zu verletzen.

Seit mehreren Jahren wende ich zur Operation des Nachstars ein Verfahren an, welches mir vor den anderen, auch den in der letzten Zeit von KUHNT und LEVINSOHN beschriebenen, wenigstens in den meisten Fällen den Vorzug zu verdienen scheint. Dasselbe ist auch schon sowohl von mir, als von Dr. G. WEILL beschrieben worden, scheint aber den meisten Fachgenossen noch unbekannt zu sein. Nur von PFLÜGER finde ich erwähnt, dass er es anwendet.

Ich benutze einfach zwei sehr feine Nadeln[1] in Form eines der Länge nach durchschnittenen Pfeils (wenn man will, einer Harpune), die in ihrem ganzen Umfang geschliffen sind. Die eine Nadel ist gerade, die andere gebogen.

Die kleine Operation wird nun folgendermaassen ausgeführt:

Der Assistent fixirt den Bulbus in der Mitte des unteren Hornhautumfangs mit einer Schlosspincette, der Operateur sticht die beiden Nadeln zugleich vom inneren wie äusseren Limbus aus mit flach liegenden Schneiden ein, bis sie sich in der Mitte des Pupillargebietes begegnen. Er dreht dann die Nadeln um 90 Grad, senkt sie leicht in die Starmembran ein und zieht, indem er diese zerschneidet oder dilacerirt, langsam nach beiden Seiten aus. Wenn es nöthig ist, kann man die Nadeln mehrmals vorschieben, durchschneiden und wieder zurückziehen, auch kann man sehr leicht dies in verschiedenen Richtungen vollführen, ohne den Einstichspunkt zu ändern. Selbstverständlich kann man auch die eine Nadel von oben, die andere von unten einführen, wenn man dies für gut halten sollte; in den meisten Fällen wird man von aussen und innen einführen.

Ich habe, ehe ich dies Verfahren fand, immer nur sehr ungern Nachstar-Operationen gemacht; seit ich aber, wie beschrieben operire, ist mir jede Nachstar-Operation geradezu ein Vergnügen geworden. Auch habe ich eine grosse Anzahl vollführt, ohne jemals meinen Zweck verfehlt zu haben.

[1] Die Nadeln werden vom Instrumentenmacher Streisguth in Strassburg sehr gut angefertigt.

Die Operation ist sehr leicht auszuführen, offenbar muss sie viel leichter auszuführen sein, als wenn man messer- oder scheerenartige Instrumente verwendet. Das Einzige, worauf man sich ein wenig einzuüben hat, ist dass man beim Ausziehen der Nadeln die Schneide wieder in die ursprüngliche flache Lage zurückbringt und die obere Fläche etwas gegen die Hornhaut andrückt, um nicht hängen zu bleiben. Der Ciliarkörper kann, da man zwei Nadeln benutzt, keiner Zerrung unterliegen, und der Glaskörper bleibt meistens wohl ganz unverletzt. Dass überhaupt nur ein Tropfen Kammerwasser ausfliesst, ist sehr selten; die Reizung nach der Operation kaum nennenswerth. Das Verfahren eignet sich ebenso gut für ganz dünne, wie für dickere Nachstare.

Ist eine Starmembran so dick, dass es wünschenswerth erscheint, sie vollständig aus dem Auge zu entfernen, so kann man, ehe die Nadeln eingeführt werden, ein GRAEFE'sches Starmesser, wie zur Extraction, in der Mitte des Limbus einstechen, gegenüber ausstechen und dann ausziehen, so dass zwei kleine Hornhautwunden von etwa 2 mm Länge da sind, durch welche kaum Kammerwasser ausfliesst. Dann führt man die Nadeln ein und zerreisst die Membran. Die Stücke bleiben sehr leicht an den Harpunen hängen und folgen beim Ausziehen.

Meiner Erfahrung nach genügt aber das einfache Einstechen, Zerschneiden und Ausziehen für die meisten Fälle, und man braucht nur selten zu der eben beschriebenen Modification seine Zuflucht zu nehmen.

Referate, Uebersetzungen, Auszüge.

1) **Zwei seltene Augen-Operationen**, von J. Hirschberg. (Deutsche med. Wochenschr. 1899. Nr. 26.)

(Schluss.)

II. Penelope, eine ungewöhnliche Lid-Operation.[1]

Während bei uns im Abendlande die Kernstar-Ausziehung unzweifelhaft die hauptsächlichste Augenoperation darstellt, nimmt im Morgenlande die Beseitigung der Haarkrankheit den Vorrang ein, bezüglich der praktischen Wichtigkeit und Häufigkeit. Wiederholt wurde ich auf meinen Reisen im Morgenlande befragt, wie man — nicht bloss am sichersten, sondern auch am schönsten — die Harems-Damen von der so lästigen Haarkrankheit, die eine Folge des Trachom darstellt, befreien könne. Aber auch in Europa spielt das schöne Aussehen eine grosse Rolle; eine unschön ausgeführte Operation kann den Betroffenen zur Verzweiflung und sogar zu Selbstmordgedanken bringen und ihn jedenfalls veranlassen, einen anderen Operateur aufzusuchen, der ihm die Verunstaltung des Antlitzes[2] wieder verbessert.

---

[1] Nach einem am 25. Mai in der Berliner ophthalmologischen Gesellschaft gehaltenen Vortrage.

[2] Griechen wie Deutsche kennzeichnen das Antlitz durch das Sehwerkzeug, πρόσωπον, von ὤψ; Gesicht, von sehen). Entstellung des Sehwerkzeugs bedingt

Ein 28jähriger Ausländer kam am 29. Juni 1898 zu mir und klagte mir sein Leid. Vor zwei Jahren trat, in Folge alter Körnerkrankheit, störendes Reiben der Härchen auf beiden Augen ein. Im December 1897 wurden ihm, unter Chloroformbetäubung, in derselben Sitzung, beide Augen operirt. Seitdem ist er tief unglücklich durch die Entstellung; das Reiben der Härchen ist auch nicht beseitigt. Das Antlitz des Kranken zeigt eine höchst auffallende Entstellung. Er sieht aus wie ein Clown. Beiderseits sind die schläfenwärts gelegenen zwei Drittel seiner dunkelschwarzen, buschigen Wimperhaare stark emporgelagert, so dass gegen die Schläfe zu Wimpern und Brauen sich berühren (Fig. 2). Wie man aus den Narben deutlich erkennt, war ein den Wimperboden enthaltender dreieckiger Lappen mit nasenwärts gerichteter Grundfläche abgelöst worden, darüber aus der Lidhaut ein zweiter, gleichfalls dreieckiger Lappen mit der Grunfläche nach der Schläfe zu; dann der untere Lappen oben, der obere unten eingepflanzt

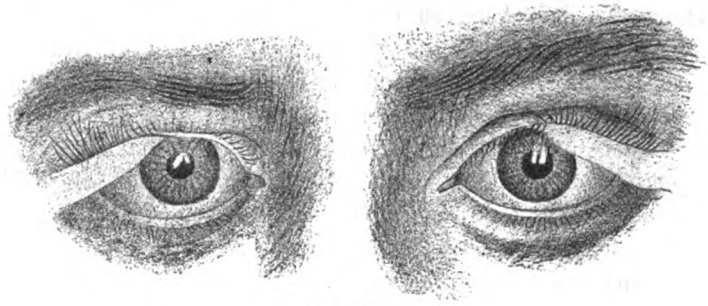

Fig. 10.

und befestigt worden. Es ist dies die Operation von Spencer-Watson,[1] welche ich „Bäumchen, verwechselt euch" nenne; den Gelehrten möchte ich den Namen ἐναλλαγή, Vertauschung, zur Verfügung stellen. Diesem Verfahren wird in Czermak's[2] neuem Handbuch der Augen-Operationen hohes Lob gespendet. In unsrem Falle konnte man in dem herabgepflanzten Lappen mit der Lupe deutlich Wollhärchen nachweisen, was übrigens nach meinen Erfahrungen die Regel bildet.

Ich suchte den Kranken zu beruhigen und zu trösten. Am 14. April 1899 kam er aus seiner Heimath zurück und erklärte, dass er keinen ruhigen Augenblick habe, keine Gesellschaft besuchen könne, auch keine Anstellung als Lehrer gefunden, sogar mehrmals an Selbstmord gedacht, und bat dringend um die Operation, die ich ihm schon bei seiner ersten Anwesenheit skizzirt und als Penelope[3] bezeichnet hatte. Das Verwobene wird wieder aufgelöst.

Am 18. April 1899, Operation am rechten Auge: 1. Nach Einlegen der Jäger'schen Platte[4] zwischen Oberlid und Augapfel wird am freien Lidrand ein Schnitt angelegt und bei flacher Messerführung der herabgepflanzte Lappen

grösste Entstellung des Antlitzes. Ueber die Wichtigkeit der verschönernden Augenoperationen vergl. meine Mittheilung im Centralblatt für Augenheilkunde 1887, S. 72.

[1] Ophth. Hosp. Rep. VII, 1873 und Medical Times and Gazette, Vol. XLIX, 1874.

[2] S. 167.

[3] Ἀλλύσασε, aufriffelt sie das Gewebe.

[4] Nur ist sie bei mir nicht aus Horn, sondern aus Aluminium, so dass man sie tüchtig absieden kann.

vom Lid frei präparirt. 2. Der zweite Schnitt liegt genau unterhalb der emporgepflanzten Wimperreihe. Nunmehr ist der herabgepflanzte Lappen umschnitten. 3. Der dritte Schnitt fällt in die alte Narbe, unterhalb der Braue. Der wimpertragende Lappen ist frei präparirt. Jetzt werden die beiden Lappen wieder zurückgetauscht und vernäht, schliesslich ein kleines schmales Läppchen aus der Mundschleimhaut des Kranken am Intermarginal-Theil befestigt. Ein Gaze-Läppchen mit Jodoformsalbe wird aufgelegt und darüber der Verband.

Am 29. April 1899 Operation des linken Auges. Vierzehn Tage später reiste der Operirte zufrieden nach seiner Heimath.

---

2) **Beiträge zum feineren Bau der Netzhaut des Chamäleo vulgaris**, von Dr. M. Borysiekiewicz, o. ö. Prof. der Augenheilkunde an der Universität zu Graz.[1] (Mit 36 Photogrammen.) Wien. 1899. Franz Deuticke.

I. Einleitung.

Die erste umfassende makroskopische und mikroskopische Beschreibung des Chamäleon-Auges stammt von H. Müller. Er betont u. A., das sowohl in der äusseren, als auch in der inneren Körnerschicht ein doppeltes Fasernsystem nachweisbar sei; das eine verlaufe schräg oder sogar parallel der Netzhautschichtung, das andere senkrecht zu derselben. Erstere erklärte er als nervöse, letztere als Radialfasern.

Da nun Verf. hinsichtlich der Radialfasern der Retina eine von den herrschenden Anschauungen abweichende Ansicht vertritt, hier aber beide Fasersysteme leicht durch ihren Verlauf kenntlich sind, wählte er gerade das Chamäleon-Auge zu eingehendem Control-Studium.

Eine weitere zu berücksichtigende Arbeit rührt von W. Krause her, aus dem Jahre 1892, ferner eine dritte von Ramon y Cajal aus dem Jahre 1894.

Verf. verwendete 18 Chamäleon-Augen, die theils in Müller'scher Lösung, theils in $3^1/_2\,\%$ Salpetersäure, in Formalin, in $^1/_2$—$1\,\%$ Osmiumsäure oder endlich in Flemming'schem Gemische conservirt waren.

Verf. verwahrt sich gegen den Vorwurf einseitigen Vorgehens bei seinen Untersuchungen, indem er nicht die Cajal'sche Methode in Verwendung zog. Er nahm davon Umgang, weil er sich zu Zweifeln an der Richtigkeit der durch sie gewonnenen Bilder berechtigt hält, umsomehr, als ihre Resultate auch mit der angeblich dieselben Ergebnisse liefernden Ehrlich'schen Methylenblau-Methode mitunter in unlösbarem Widerspruche stehen. Er fand, dass die Form der Elemente litt, die feineren Details unsichtbar wurden, endlich dass die Silber-Niederschläge sehr störend waren. Auch hätte die Vergleichbarkeit der Resultate sehr gelitten, nachdem sich Verf. bei seinen früheren Untersuchungen hauptsächlich der Osmium-Methode bedient hatte.

Zur Darstellung der feineren Kernstructur verwendete er Härtung in Flemming'scher Lösung mit nachfolgender Färbung mit Safranin oder Hermann's Fuchsin.

II. Die Ergebnisse sind kurz:

1. In der Netzhaut des Chamäleons ist die Neuroëpithelschicht durch 5 Formen von Zapfen vertreten.

2. Die vertical gestellte Faser im Bereich der äusseren Körnerschicht ist in directem Zusammenhange mit der senkrecht innerhalb der inneren Körnerschicht verlaufenden Faser und stellt einen Abschnitt der Radialfaser dar.

---

[1] Es war sein Schwanen-Gesang. Er starb am 18. Sept. 1899. H.

3. Im Gebiete der äusseren Körnerschicht ist in der Nähe der äusseren Grenzmembram in der Radialfaser ein äusserer Kern eingebettet.

Die schrägen Fasern der beiden Körnerschichten stehen analog in directem Zusammenhange. An den schrägen Fasern lassen sich genau so, wie an den senkrechten die charakteristischen Kerne der Müller'schen Fasern nachweisen. Sowohl senkrechte, als schräge Fasern sind somit als Müller'sche Fasern aufzufassen.

4. Die schwarzen Körnchen in den Zapfenfüssen, wie sie Verf. beim Menschen nur im Gebiete der Macula wahrnehmen konnte, sind beim Chamäleon bis an die Ora zu beobachten.

5. Die Ganglienzellenschicht entspricht in ihrer Anordnung der menschlichen. Die Nervenelemente daselbst sind in continuirlichem Zusammenhange mit den parareticulären Zellen der inneren Körnerschicht.

6. An der tiefsten Stelle der Fovea sind nur die beiden Grenzmembranen, ferner Zapfenfasern und Zapfen vorhanden.

7. In der menschlichen Netzhaut besteht eine directe Verbindung zwischen einem inneren und einem äusseren Kerne.

Die Ausstattung des Buches ist eine durchaus gediegene, und ist besonders die künstlerische Ausführung der Birnbacher'schen Photogramme hervorzuheben.

Purtscher.

Journal-Uebersicht.

I. v. Graefe's Archiv f. Ophthalmologie. XLVIII. 1.

1) **Physiologisches über die Pigmentepithelzellen der Retina**, von Dr. Emil Krückmann, Privatdocent und I. Assist. an der Univers.-Augenklinik zu Leipzig.

Der bei niederen Thieren nachgewiesene Phototropismus ist bei Säugethieren mikroskopisch noch nicht beobachtet worden, doch scheint bei letzteren in vorher belichteten Augen das Pigmentlager fester an der Retina zu haften, als in nicht belichteten.

Die von Kühne u. A. beschriebenen Fortsätze, in welchen die Fuscinkörper vor- und rückwärts wandern, konnten auch bei albinotischen Menschen und Thieren nicht nachgewiesen werden. Frisch entnommenes Pigment ist nach den Versuchen des Verf.'s einer activen Wanderung nicht fähig, sondern wird nur passiv bewegt.

An der Kühne'schen Auffassung, dass die Pigmentepithelzellen Drüsenzellen darstellen, ist festzuhalten. Die Pigmentkörperchen spielen wahrscheinlich bei der secretorischen Thätigkeiten der Zellen keine Rolle, sondern sind nur Einschlüsse derselben. Jedenfalls sind die Zellen an der Bildung des Sehpurpurs betheiligt. Vielleicht werden verschiedenartige Stoffe gebildet, vielleicht tritt durch Lichtabsorption eine Spaltung derselben ein, und findet je nach der Art der entstandenen chemischen Producte eine besondere Erregung des nervösen Apparats statt.

Möglicher Weise ist das Pigment dazu bestimmt, eine Schutzvorrichtung für die Production und für den Transport der Sehstoffe in den Plasmafortsätzen der Epithelzellen abzugeben.

2) **Beitrag zur pathologischen Anatomie der Thränensack-Erkrankungen**, von Dr. E. Hertel, Privatdocent und I. Assistent an der Jenaer Augenklinik.

Verf. hat 52 in der Jenaer Klinik exstirpirte Thränensäcke untersucht, welche meistens an chronischer Blennorrhöe erkrankt und ectatisch waren. In einigen Fällen von tuberculöser Erkrankung wurde der Sack nicht in toto exstirpirt, sondern das speckige Gewebe mit dem scharfen Löffel entfernt, event. Meissel-Operation an den Knochen. Bei 2 Kranken mit schwerem Lupus faciei bestand nur Blennorrhöe des Sacks, keine Tuberculose.

In den nicht mit Sonden und Einspritzungen behandelten Thränensäcken war die Oberfläche der Schleimhaut mehr oder minder uneben, zum Theil ragten zellenartige Vorsprünge ins Lumen hinein; Epithel vielschichtig, zahlreiche Becherzellen, Rundzelleninfiltrate des Epithels, Basalmembran nicht nachweisbar. Die Mucosa selbst war stark hyperämisch und mit Rundzellen infiltrirt. In derselben fanden sich, und zwar meistens nahe unter dem Epithel, zahlreiche bis stecknadelkopfgrosse Follikel, von denen aus einzelne Züge von Lymphzellen bis in das Lumen zu verfolgen waren.

War die Wandung der Säcke hochgradig ausgedehnt, so fehlten die entzündlichen Erscheinungen fast ganz, die Mucosa bestand aus einem straffen Bindegewebe mit spärlichen Kernen, das Epithel war manchmal nur einschichtig, die Zellen abgeplattet, keine Rundzelleninfiltrate, Becherzellen und Follikel fehlten fast ganz.

In zwei Fällen von einfachem Catarrh der Thränensack-Schleimhaut, — die Präparate waren der Leiche entnommen — zeigten sich, wenn auch weniger hochgradig, dieselben Veränderungen wie bei chronischer Eiterung.

Beziehungen der Follikel zur Granulose stellt Verf. in Abrede. Er untersuchte zahlreiche normale Thränensäcke von Individuen in verschiedenen Lebensaltern und fand, dass die Mucosa schon beim Fötus Rundzellen enthielt. Mit zunehmendem Alter nimmt, wohl in Folge der durch verunreinigte Thränenflüssigkeit gesetzten Reize, die Infiltration zu, mit mehr oder minder ausgeprägter Ausbildung von Follikeln, die demnach mehr als physiologische Gebilde zu betrachten und unter pathologischen Verhältnissen nur stark vermehrt sind. Dasselbe gilt von den Becherzellen, welche anscheinend aus Cylinderzellen hervorgehen. (Uebergangsformen).

Einstülpungen der Schleimhaut können Drüsen vortäuschen, eigentliche Drüsen sind aber nie vorhanden.

In einem Falle wurde ein Polyp gefunden. Bei Tuberculose zeigten sich die bekannten Knoten mit Riesenzellen, Tuberkel-Bacillen konnten nie nachgewiesen werden. Die Thränenröhrchen waren im Ganzen wenig verändert.

In denjenigen Säcken, welche vorher mit Sonden u. s. w. behandelt waren, zeigte das Gewebe ausgedehnte Zertrümmerung, Epitheldefecte, Blutungen. In einem Falle, in welchem längere Zeit die Vulpius'sche Dauersonde angewandt war, hatte die Oberfläche ihren Schleimhautcharakter verloren, das Epithel fehlte fast ganz, und an Stelle desselben befand sich ein sklerotisches Bindegewebe, dem nach aussen ein noch schwach als Schleimhaut erkennbares Gewebe anlag. Die Behandlung hatte demnach eine Verödung des Canals bewirkt.

---

3) **Anatomische Untersuchung eines Falles von Mikrophthalmus congenitus bilateralis**, von Dr. Ad. Dötsch, Assistent der Klinik zu Jena.

Die Augen stammten von einem Kinde, welches zugleich Gaumen- und Lippenspalte zeigte und bald nach der Geburt starb. Die Tractus waren

mangelhaft entwickelt, das Chiasma erkennbar, die Optici dünne Fädchen. Die Augäpfel maassen im sagittalen Durchmesser 7,5 bezw. 8 mm. Aus der sehr eingehenden anatomischen Beschreibung sei hier hervorgehoben, dass die nach oben dislocirten rudimentären Linsen besonders unten und hinten von embryonalem Bindegewebe umgeben waren, welches in dem einen Auge mehr, in dem andern weniger in hyalinen Knorpel umgewandelt war und mit Hornhaut, Sklera und dem vorderen Abschnitt des Uvealtractus in Verbindung stand. Verf. betont, dass entzündliche Veränderungen vollkommen fehlten. Er nimmt an, dass diese Bindegewebswucherung mit dem mesodermalen Fortsatz in Verbindung steht, welcher in der Norm durch die Augenspalte eindringt, und aus dem sich u. A. der Glaskörper entwickelt. Ausgedehnte Colobome der Iris und des Corpus ciliare wiesen auf Störungen im Verschlusse der Augenspalte hin. Die Art. hyaloid. fehlte, dagegen befanden sich an der Hinterfläche der Linsen Gefässverzweigungen, welche auf die Membr. capsul. zurückzuführen sein dürften. Die Netzhäute waren vielfach gefaltet, die Neuroëpithel-Schicht gewuchert. In den gewucherten Partien zeigten sich zahlreiche Hohlkugeln, deren Wandung aus Zellen des Neuroëpithels bestand. Wahrscheinlich bildeten sich Vorstülpungen der Stäbchen- und Zapfenschicht, und entstanden durch Abschnürung der Fortsätze die Hohlkugeln, welche grosse Aehnlichkeit mit den „rosettenartigen Gebilden" Wintersteiner's zeigten und vielleicht zu Neuroëpitheliomen (Gliomen) hätten auswachsen können. Die Entstehung der Hohlkugeln durch Abschnürung ist wahrscheinlicher, als die Annahme, dass es sich um gewucherte versprengte Keime handelt. (Wintersteiner).

---

4) **Ueber embryonale Keimverlagerung in Retina und Centralnervensystem, ein Beitrag zur Kenntniss des Netzhautglioms,** von Dr. Siegmund Ginsberg, Augenarzt in Berlin. (Aus der anatomischen Anstalt zu Berlin.)

Verf. fand in den mikrophthalmischen Augen eines Neugeborenen in der verlagerten und zum Theil abgelösten Netzhaut echte Neuroëpithel-Nester und Gruppen länglicher Kerne, welche sich der normalen Schichtung nicht anpassten und stellenweise Uebergänge zu den Cylinderzellen der Pars ciliaris zeigten. In einem der Augen befand sich in der Ganglienzellen-Nervenfaserschicht der nicht abgelösten Netzhaut ein einzelnes 0,2 mm langes Knötchen, welches ganz wie ein Gliom gebaut war. Verf. ist geneigt, die aus cylindrischen Elementen bestehenden Einlagerungen den Ciliarzellen gleichzusetzen. Die Ciliarzellen sind bereits zu einer Zeit ausgebildet, in der die Scheidung in Neuroblasten und Spongioblasten noch nicht erfolgt ist. Dass das Neuroëpithel sich an der Bildung der Wintersteiner'schen „Rosetten" betheiligt, ist nicht erwiesen, vermuthlich werden sie durch Cylinderzellen der Pars. cil. retin gebildet, und erfolgt die Anlage des Tumors vor der Scheidung der Neuroblasten und Spongioblasten. Die Bezeichnung „Neuroëpitheliom" ist demnach nicht zutreffend, eher könnte man Carcinoma retinae sagen.

---

5) **Ueber Gumma des Ciliarkörpers und luetische Augenhintergrunds-Erkrankungen,** von Dr. Joseph Brixa, Assistent an der Augenklinik in Innsbruck.

48jährige Frau. Rechts: S = $^{6}/_{12}$?, Jäger 3. Mässige Injection, am medialen Hornhautrande harte, scharf umschriebene, höckerige Geschwulst der Sklera, 8 : 15 mm, an der Hinterfläche der Hornhaut, besonders unten zahlreiche bräunliche Niederschläge, Iris an der medialen Seite vorgetrieben und mit

feinen Hämorrhagien durchsetzt, die Pupille erweitert sich hier nicht. Unter der vorgetriebenen Iris liegt eine graue Geschwulst, welche am Pupillarrande nicht mit derselben verwachsen ist und sich bis in die Gegend des Ciliarkörpers erstreckt. Glaskörper klar, Fundus normal.

Links: S = 0. Feine Glaskörpertrübungen, am Fundus massenhafte weisse Herde.

An den Tibien specif. Tophi. Inunction, Jodkalium. Die Skleralgeschwulst schwand, dagegen nahm die hinter der Iris gelegene Geschwulst rasch zu, so dass man sich zur Exstirpation eines Theiles derselben entschloss. Die Operation wurde gut vertragen. Später schmerzhafte Auftreibungen des Periosts am rechten oberen Orbitalrande und an anderen Stellen, sowie Ulcus laryngis. Schliesslich Pneumonie, Exitus.

Die mikroskopische Untersuchung ergab in fast allen inneren Augenhäuten Proliferation des Bindegewebes und theilweise sehr beträchtliche kleinzellige Infiltration. Die Adventitia der Gefässe war stark verdickt, die Intima nur geschwollen, nicht eigentlich verdickt, keine Riesenzellen. Optici zum Theil atrophisch.

---

6) **Ein Beitrag zur Lehre der Keratitis neuroparalytica**, von Dr. F. Seydel, Assistenzarzt, commandirt als Assistent zur Klinik. (Aus der Universitäts-Augenklinik zu Breslau.)

Verf. berichtet einerseits über 3 Fälle, in denen sich bei Trigeminuslähmung Keratitis neuroparalytica entwickelte, und andererseits über 3 Fälle, in denen ebenfalls der Trigeminus gelähmt war, und die Keratitis neuroparalytica ausblieb. Zwischen den beiden Gruppen von Fällen bestand der wesentliche Unterschied, dass bei den letzteren Symptome einer Erkrankung des Sympathicus vollständig fehlten, während bei den ersteren der Sympathicus zweifellos erkrankt war: Retraction des Bulbus, Verkleinerung der Lidspalte, Herabsetzung der Tension, Miosis. (Cocaïn, welches reizend auf den Sympathicus wirkt, erweitert die Pupille nicht.)

Nach Hyrtl ziehen Verbindungsäste vom Plex. cavernus. n. sympath. zum Ganglion Gasseri und zum Ram. I n. trigem.

Verf. neigt zu der Ansicht, dass für die Entwickelung der Keratitis neuroparalytica neben der Anästhesie auf Sympathicuslähmung beruhende vasomotorische Störungen von Bedeutung sind. Lähmung des Sympathicus allein bewirkt nie Keratitis neuroparalytica.

Die Keratitis neuroparalytica ist eine Nekrose, zu der sich erst secundär entzündliche Erscheinungen gesellen. Sie tritt zunächst im Centrum auf, weil hier die Ernährungsverhältnisse der Cornea am ungünstigsten sind und, bei vasomotorischen Störungen, nicht ausreichen, um das Gewebe zu erhalten.

Trophische Nervenfasern sind unbekannt und für die Erklärung der Erscheinungen nicht erforderlich.

Verf. erinnert an analoge Erkrankungen an anderen Körperstellen, an den Decubitus bei Rückenmarksleiden und an das Mal perforant du pied.

---

7) **Ueber die Wirkung pathogener Hefen am Kaninchenauge**, von Dr. Stoewer in Witten.

Hefe Busse und Curtis[1] werden in den Bindehautsack, unter die Bindehaut, in die Hornhaut, vordere Kammer und in den Glaskörper geimpft. Abgesehen von dem Bindehautsack, welcher auf eingeriebene Culturen nicht reagirt,

[1] Annal. de l'instit. Pasteur, 1896.

treten bei allen anderen Versuchen so heftige entzündliche Erscheinungen auf, dass die Hefen keineswegs als harmlose Schmarotzer angesehen werden dürfen.

Der Nachweis der Hefezellen in den entzündlichen Exsudaten und im Gewebe ist nicht immer leicht, da sie auch in gefärbten Schnitten den Rundzellenkernen vollkommen gleichen können. Leicht gelingt die Unterscheidung in frischen, nicht gefärbten Präparaten, wenn man nach Busse mit verdünnter Natronlauge untersucht; die Hefezellen erscheinen alsdann hell glänzend und doppelt contourirt.

Nach der Impfung in den Glaskörper ist dieser zunächst kurze Zeit getrübt. Vom 3. bis 4. Tage an sieht man weisse Flecke in der Retina, die sich Monate lang halten können und, wie die mikroskopische Untersuchung zeigt, anfangs aus der Retina aufliegenden grossen Hefen, später aus neugebildetem Gewebe bestehen, in dem die anfangs eingelagerten Hefezellen allmählich verschwinden.

Uebrigens entstanden ähnliche Folgezustände auch einmal nach Injection abgetödteter Hefen und weniger stark selbst nach Injection steriler Kochsalzlösung.

---

8) **Angeborene Panophthalmitis mit Bacillenbefund bei einer Ziege, nebst Bemerkungen über fötale Augenentzündungen und Bildungsanomalien des Auges im Allgemeinen,** von Prof. Th. Leber in Heidelberg und Dr. C. Addario, Privatdocent der Ophthalmologie in Catania.

Es handelte sich um eine 8 Tage alte, nach der dritten Paarung des Mutterthiers geborene Ziege. Nach der ersten Paarung war eine Missgeburt, nach der zweiten ein missgebildetes und zugleich blindes Junges; nach der vierten, also späteren, Paarung wurden 3 gesunde Junge geboren. Mutterthier und Bock gesund.

Rechtes Auge: mässige Injection, Cornea klar, Pupille eng, fadenförmiges Exsudat in der vorderen Kammer.

Linkes Auge: starke Injection, bläuliche Verfärbung der Sklera, parenchymatöse Trübung der Hornhaut, Synech. post., Exsudat an der Hinterfläche der Hornhaut und auf der Iris.

Das Thier wurde getödtet. Die Section ergab, abgesehen von den Augen, keine makroskopisch sichtbaren Veränderungen der Körper-Organe.

Im rechten Auge waren Fontana'sche Räume, Iris, Corp. cil., Corp. vitr., Faserschicht der abgelösten Retina mit Leukocyten infiltrirt, die zum Theil Pigmentkörnchen enthielten.

Aehnliche Verhältnisse fanden sich in den Membranen des linken Auges. Chorioidea beiderseits relativ frei. Die Eiterinfiltration des Glaskörpers war links besonders stark, beschränkte sich aber, von vorne nach hinten an Dichtigkeit zunehmend, auf die peripheren Schichten. Im Bereiche des Ciliarkörpers lag zwischen seiner Innenfläche und dem dicht infiltrirten Glaskörper ein zellenärmeres, fibrinöses Exsudat, und zwischen diesem und dem Glaskörper eine dünne Schicht von grossen Phagocyten, welche Bacillen und Eiterkörperchen eingeschlossen hielten. Die letzteren waren selbst bacillenfrei.

Von der Ora serrata an nach hinten zeigte sich die Hyaloidea von der Retina abgehoben, und der Zwischenraum mit eitrig-fibrinösem Exsudat angefüllt; die Infiltration der peripheren Glaskörperschichten war nicht über 5 mm breit.

Links werden im Glaskörper und in der Retina zahlreiche Bacillen nachgewiesen, welche sich in der Wärme mit Gentianaviolett-Lösungen und anderen

Färbemitteln färbten. Die Bacillen lagen theils frei, theils in Leukocyten eingeschlossen. Phagocyten siehe oben.

In dem weniger stark erkrankten rechten Auge versagten die links angewandten Färbemethoden, und konnten erst durch Ueberfärben mit Delafield's Hämatoxylin und Differenzirung mit H.Cl-Alkohol, sowie mit Löffler's Methylenblau in der Wärme Bacillen nachgewiesen werden, die hier fast ausschliesslich ausserhalb der Leukocyten lagen.

Beiderseits fanden sich in den Gefässen keine Bacillen.

Es handelte sich um schlanke, an den Enden abgerundete, 1,5—2 μ lange, ca. 0,3 μ dicke Stäbchen, welche zum Theil dunkel gefärbte Körnchen (Ernst) enthielten und der Gruppe der Pseudodiphtheriebacillen zuzurechnen sind.

Die Verff. betonen, dass die in den Augen gefundenen Veränderungen jedenfalls älter waren als 8 Tage, und dass daher zweifellos intrauterin entstandene krankhafte Processe vorlagen. Sie erinnern an Bang's Untersuchungen über den infectiösen Abort der Kühe, welcher von Bang auf einen specifischen, desquamativen Catarrh der Uterusschleimhaut zurückgeführt wird, und wobei ähnliche Bacillenbefunde erhoben wurden.

Der Eintritt der Bacillen in die Augen muss durch die Gefässe der Retina und des Corpus ciliare erfolgt sein.

---

9) **Binoculares Cornealmikroskop**, von Dr. S. Czapski in Jena.

Das Instrument besitzt zwei vollständig getrennte Mikroskope, wodurch der stereoskopische Effect erhöht wird, und liefert mit Hülfe von Prismen aufrechte Bilder. Objective und Oculare können ausgetauscht werden. Eine Glühlampe, welche in einem besonderen Rohr angebracht ist, beleuchtet immer genau die Kreuzungsstelle der beiden Mikroskop-Axen. Bei einer Vergrösserung von 16 ist der „Arbeitsabstand" 75 mm; bei einer Vergrösserung von 63 aber 28 mm.[1]

Scheer.

II. Zehender's klinische Monatsblätter für Augenheilkunde. 1899. April.

1) **Fünf Fälle von Papillom der Bindehaut**, von Karl Grunert.

Bericht über 5 Fälle, welche in der Tübinger Augenklinik entfernt wurden.

---

2) **Fötale Entzündungsprodukte auf dem einen Auge, Colobombildung und Amblyopie auf dem andern Auge eines jungen Menschen**, von Richard Hilbert.

Verf. beobachtete bei einem 15jährigen Jungen rechts Mikrophthalmus und angeborene Hornhauttrübungen, links Colobom der Iris und der Chorioidea.

---

3) **Das Ulcus serpens und seine Behandlung**, von M. Haken.

Verf. giebt eine Beschreibung der Behandlungsmethoden des Ulcus serpens in der Augenheilanstalt zu Wiesbaden. Unter andern wurde in 20 schweren Fällen das Saemisch'sche Verfahren mit subconjunctivalen Kochsalz-Injectionen combinirt. Der Schnitt wurde nicht durch die Mitte des Geschwürs geführt, sondern am Geschwürsrande, und zwar nach der Richtung, nach welcher das Ulcus fortzukriechen suchte. Von den so behandelten Augen gingen 2 durch Panophthalmie und 1 durch Glaukom zu Grunde. Zwei Patienten mit S = $^1/_{60}$, einer mit $^2/_{60}$, vier mit $^3/_{60}$, einer mit $^3/_{24}$, drei mit $^6/_{60}$, drei mit $^6/_{36}$—$^6/_{9}$ entlassen.

---

[1] Preis etwa 300 Mark. H.

Mai.

1) **Schussverletzung der Augenhöhle mit Nachweis des Geschosses durch Röntgen-Strahlen,** von Groenouw.

Verf. konnte bei einem 16jährigen Menschen, der eine Schussverletzung am rechten oberen Augenhöhlenrand erlitten hatte, durch Röntgenstrahlen die Kugel an oder in der äusseren Wand der knöchernen Orbita etwa 2 cm hinter deren vorderen Rand nachweisen. Das Geschoss war von aussen-oben durch das Lid eingedrungen, hatte den Bulbus gestreift, ohne ihn zu perforiren, und war aussen und hinten in der Augenhöhle stecken geblieben. Für einen operativen Eingriff lag ein Grund nicht vor.

Ein 37jähriger Beamter, der einen Selbstmordversuch ausgeführt hatte, war in Folge dessen fast vollständig erblindet. Die Eingangsöffnung des Geschosses fand sich an der linken Schläfe etwa 3 cm vom äusseren Augenhöhlenrand, eine Ausgangsöffnung war nicht vorhanden. Am rechten Auge bestand wahrscheinlich vollständige Netzhautablösung, am linken Glaskörperblutungen. Durch Röntgenstrahlen liess sich nachweisen, dass die Kugel innen unter dem Dache der rechten Augenhöhle in deren hinterem Theile lag. Die Kugel war durch den hinteren Theil der linken Augenhöhle und das Siebbein hindurch gegangen und hinten-oben in der rechten Augenhöhle stecken geblieben.

---

2) **Ueber corrigirende Wirkung des Hydrodiaskops Lohnstein's in Fällen von Keratoconus und unregelmässigem Astigmatismus,** von Casimir Vincenz Mazewski.

Verf. hat bei 15 Personen mit Astigmatismus oder Keratoconus eine Verbesserung des Sehvermögens durch das Tragen eines modificirten Lohnstein'schen Hydrodiaskops beobachtet.

---

3) **Beiträge zur Behandlung eitriger Augen- und Thränensack-Affectionen mit Protargol,** von Ernst Wingenroth.

In 2 Fällen von Blennorrhoea neonatorum sah Verf. nach Einträufelung einer 2% Protargol-Lösung neben Anwendung einer Höllensteinlösung auffallend schnell Besserung eintreten, ebenso bei einem Fall von eitriger Conjunctivitis von Protargol-Einträufelung allein. Durch Ausspülung des Thränensackes mit einer 5- bezw. 10% Protargol-Lösung besserte sich das Leiden schnell.

---

4) **Ein Fall einer in den Glaskörper vordringenden Arterienschlinge,** von Fritz Günzberg.

Verf. sah bei einer 21jährigen Dame aus dem Centrum der Sehnervenpapille des linken Auges eine Arterie in gerader Richtung etwa $1^3/_4$ mm weit nach der Mitte des völlig klaren Glaskörpers vorspringen, sich dann umbiegen und, nachdem sie sich mehrere Mal um ihre eigene Längsachse gewunden hatte, nach ihrer Austrittstelle im Sehnerven zurückkehren. Sehstörungen bestanden nicht.

Juni.

1) **Die Blutentziehung und die Revulsion in der Augenheilkunde,** von Ed. Pergens.

Die Blutentziehungen, wie sie meist angewandt werden, sind Ueberreste einer alten, auf falschen Anschauungen fussenden Pathologie, ebenso wie die Anwendung der Revulsiva, der Cauterien und Vesicantien; man hat Heilung und Verminderung des Schmerzgefühls zusammengeworfen, während letzteres leichter zu erreichen ist und nicht ersteres bedingt.

---

2) **Das Verschwinden des Accommodationskrampfes in Folge von Eserin-Anwendung,** von W. Dobrowolsky.

Verf. beobachtete bei einem 62jährigen Patienten, der an Glaucom litt, das Auftreten einer Myopie von $^1/_{16}$. Nach Einträufelung von Eserin verschwand die Myopie. Er erklärt diesen Fall folgendermaassen: Da beim Glaucom die Entzündungsveränderungen hauptsächlich im vorderen Theil der Aderhaut, des Corpus ciliare und der Iris sich entwickeln, entsteht Reizung des Ciliarkörpers und Accommodationskrampf, welche beim Eseringebrauch verschwinden, da dieses Mittel regulirend auf die Blutvertheilung im Ciliarkörper und in der Aderhaut einwirkt.

---

3) **Ein Fall von Spontanheilung eines Altersstars,** von W. Dagilaiski. Bericht eines Falles.

---

4) **Das Weinen und Thränen der Neugeborenen.** Offenes Sendschreiben an Prof. Axenfeld von L. de Wecker.

III. Die ophthalmologische Klinik. 1899. Nr. 1—6.

1) **Zur Beeinflussung des prodromalen Glaucoms durch die Accommodation,** von Lange.

Verf. hatte Gelegenheit, mit Sicherheit zu constatiren, wie ein leichter Prodrom-Anfall unter angestrengter Accommodation des Patienten, durch Lesen feiner Schrift, präcis verschwand.[1] Es spricht dies Verhalten für die von Hess mitgetheilten Versuche, aus denen hervorgeht, dass die Contraction des Ciliarmuskels, d. h. der Accommodationsact, den intraocularen Druck im normalen Auge nach keiner Seite hin beeinflusst, indem diese Beobachtungen für das glaucomatöse Auge eine besondere Bedeutung gewinnen. Hier scheint der gesteigerte Druck durch die Accommodation normalisirt zu werden.

---

2) **Ein Fall von spontanem Exophthalmus während der Geburt,** von Böhm.

Nach öfter wiederkehrender Lidschwellung des einen Auges entwickelte sich bei einer 28jährigen während der Entbindung ein Exophthalmus mit völliger Amaurose. Der ophthalmoskopische Befund war im Wesentlichen normal. Verf. ist geneigt, eine tief in der Orbita sitzende Blutung als Ursache anzunehmen, obgleich eine spätere Suffusion der Bindehaut und der Lider fehlte.

---

3) **Zur Kenntniss der sogen. expulsiven intraocularen Blutungen,** von Golovin.

Die eigentliche Ursache für die Blutungen ist in Gefässveränderungen meist senilen und glaucomatösen Charakters gegeben. Aeussere Einflüsse (Operation, Würgebewegungen u. s. w.) spielen nur die Rolle von auslösenden Gelegenheitsursachen.

Beschränken sich die Veränderungen auf die grösseren Gefässe, d. h. geht die Blutung von Arteriae ciliares post. long. aus, so findet man bei der mikroskopischen Untersuchung keine Veränderung der Aderhaut. Sind auch die kleineren Gefässe mit ergriffen, so kann jedes Aderhautgefäss der Sitz der Blutung sein. Dann fällt auch die mikroskopische Untersuchung der Aderhaut positiv aus.

---

[1] Ich auch. H.

4) **Ein Fall von luetischer Chorioiditis disseminata combinirt mit Retinitis haemorrhagica an einem Auge**, von Wagenmann.

5) **Zur Casuistik der Verluste nach Förster'scher Star-Reifung und Bemerkungen über die Operation unreifer Altersstare**, von Scheffels.

Verf. kommt zu dem Schluss, dass ausser bei Atheromatose auch bei hochgradiger Glaskörperverflüssigung die Förster'sche Reifung contraindicirt ist.

6) **Subacutes Glaucom nach Influenza**, von Despagnet.

7) **Weiterer Beitrag zur Bacteriologie der pseudomembranösen Conjunctivitis**, von Kaufmann.

8) **Ueber die Art und Weise des Zustandekommens von Bindehautentzündungen**, von de Wecker.

Verf. glaubt aus seiner klinischen Erfahrung den Schluss ziehen zu sollen, dass eine Bindehautentzündung sich nur in Ausnahmefällen durch directe Uebertragung des Infectionserregers in den Bindehautsack entwickelt. Der Infectionsmodus sei vielmehr meist ein anderer, wie es die Entstehungsweise der Ophthalmoblennorrhöe der Neugeborenen zeige. Beim Passiren der inficirten Vagina hält das Kind nicht nur seine Augen geschlossen, sondern es rollt auch die Lidränder nach einwärts, so dass dieselben nicht beschmutzt werden können, und auch nachher beim Oeffnen der Augen kein Infectionsmaterial durch dieselben in den Bindehautsack gebracht werden kann. Ohne nun die Möglichkeit einer directen Infection der Bindehaut durch Zange und Hände völlig in Abrede stellen zu wollen, erscheint es dem Verf. viel logischer, aus dem Verhalten der Augen während der Geburt den Schluss zu ziehen, dass der infectiöse Scheideneiter nicht direct in den Bindehautsack eindringt, sondern erst später von den während der Geburt beschmutzten Lidern aus. Für die Richtigkeit dieser Annahme spricht nach Verf. auch der Umstand, dass bei der Blennorrhöe der Neugeborenen die Entzündungserscheinungen frühestens am zweiten Tage, meist aber erst drei bis vier Tage nach der Geburt auftreten, während bei einer directen Uebertragung des Infectionsstoffes in den Bindehautsack kaum 24 Stunden vergehen, bis sich die ersten Symptome der stattgefundenen Infection bemerkbar machen.

In analoger Weise erklärt sich der Verf. den Infectionsmodus bei den verschiedenen Formen der catarrhalischen Conjunctivitis.

9) **Ein Fall von Osteom der Keilbeinhöhle und des Siebbeins mit Opticusatrophie, nebst einem Fall von Opticusatrophie bei einem Nasenrachenpolypen**, von Vossius.

10) **Der heutige Stand der Therapie der Scleritis, mit besonderer Berücksichtigung der Episcleritis und Sclerochorioiditis anterior**, von Grandclément.

11) **Ueber die Spontanresorption der Cataract**, von Hilbert.

Der Fall zeigte die beiden Stadien des interessanten Processes an einem Individuum und gab einen schlagenden Beweis für die Annahme ab, dass Cataracta Morgagniana das erste Stadium der Spontanaufsaugung der Cataract darstellt.

12) **Drei ungewöhnliche Augenverletzungen**, von Jocqs. Moll.

IV. Archives d'ophtalmologie. 1899. Januar.

1) **Recherches expérimentales sur la pénétration dans l'oeil des collyres aqueux d'iodure de potassium**, par Ubry et Frégals.

Die an Kaninchen vorgenommenen Versuche ergaben, dass eine wässrige Lösung von Jodkali auf die Conjunctiva gebracht, sich im Kammerwasser nachweisen lässt. Im Glaskörper findet sich Jod erst, wenn das Medikament in die allgemeine Circulation aufgenommen ist. Verabreicht man Jod vom Munde aus in mittlerer Dosis, so geben die Augenflüssigkeiten keine Jodreaction. Es empfiehlt sich daher, Jodkali zugleich per os und als Augentropfen zu geben, um das Medikament in das Kammerwasser zu bekommen.

---

2) **Étiologie et pathogenie des cataractes polaires antérieures**, par Nuel.

Verf. richtet von Neuem die Aufmerksamkeit auf die Entstehung der vorderen Polarcataracte. Diese meist pyramidenförmigen Auflagerungen sind keineswegs immer angeboren, sondern häufig die Folge von Blennorrhoea neonatorum. Verf. hat in einigen Fällen das Entstehen der Trübungen beobachten können.

---

3) **Conjonctivite folliculaire et végétations adénoides du naso-pharynx**, par Coppez.

Verf. stellt die verschiedenen von ihm etablirten Formen von Conjunctivitis follicularis in Analogie mit den Erkrankungen des Naso-pharynx, welch letztere sich häufig mit ersteren vergesellschaften.

---

4) **Recherches complémentaires sur les collyres huileux**, par Scrini.

---

5) **Aplasie du nerf optique et colobomes maculaires dans un oeil de cyclopie** (à suivre), par van Duyse.

Februar.

1) **Dilatation des voies lacrymales chez le foetus et le nouveau-né consécutive à l'imperforation de leur orifice inférieur. Conditions anatomiques qui favorisent la dacryocystite congénitale**, par Rochon-Duvigneaud.

---

2) **Des collyres aqueux de salicylate de soude**, par Ulry et Frégals.

Das in gebräuchlicher Lösung und Dosis per os verabreichte salicylsaure Natron lässt sich im Kammerwasser nicht nachweisen, während dies der Fall ist, wenn man es in 10 % Lösung als Augentropfen verschreibt und alle 10 Minuten einträufelt. Nach 1 Stunde findet es sich im Kammerwasser.

---

3) **Nature et traitement du glaucome**, par Abadie.

---

4) **Actinomycose conjonctivale**, par Demicheri.

Es handelt sich um gelbliche Granulationen in der oberen Uebergangsfalte, in deren Innern sich Actinomyces-Pilze fanden. Vermuthlich hatte die Infection durch einen Fremdkörper stattgefunden. Zur Heilung kam es schnell nach Exstirpation der Granulationen.

---

5) **Aplasie du nerf optique et colobomes maculaires dans un oeil de cyclope** (Suite et fin), par van Duyse.

---

6) **Traitement de l'eczéma des paupières,** par Trousseau.

Aufzählung der allgemein gebräuchlichen Mittel gegen acutes und chronisches Eczem der Lidränder.

---

7) **De l'extraction de la cataracte dans le kératocone,** par Terson.

Verf. stellt die Extraction der Linse bei hochgradiger Myopie in eine gewisse Parallele mit derselben Operation bei Keratoconus und erhofft von ihr bessere (?) Resultate, als durch Hornhaut-Operation bezw. Benutzung von Contactgläsern. Es ist um so zuversichtlicher, als das Auge mit Keratoconus im Allgemeinen gesund ist, was sich von hochgradig myopischen Augen nicht behaupten lässt.

März.

1) **L'oeil et les dents. Relations pathologiques** (à suivre), par Lagleyze.

---

2) **Rôle de cornée dans l'absorption des collyres,** par Ulry et Frégals.

Die wässrigen Collyrien dringen durch die Hornhaut in die Vorderkammer ein, jedoch finden sie sich im Kammerwasser in nur unmessbaren Quantitäten. Die Hornhaut spielt bei der Diffusion die Rolle einer Reihe über einander gelegter Membranen von wechselnder Durchlässigkeit. Fette Körper werden als solche nicht aufgenommen, sondern erst von den Thränen aufgelöst.

---

3) **Ophtalmie métastatique suivie de mort,** par Terrieu.

Fortpflanzung einer Neuritis optica auf den Sehnerv der andern Seite durch das Chiasma. Der Fall ist anatomisch untersucht.

---

4) **Fracture de la voute orbitaire avec contusion du globe et adhérences traumatiques intra-orbitaires du releveur de la paupière et du droit supérieur,** par Coppez.

Der Inhalt ist im Wesentlichen in der Ueberschrift wiedergegeben.

---

5) **Nouvelle explication du phénomène de l'ombre pupillaire,** par Cluzet.

---

6) **Une pince à chalazion,** par Jacovidès.

Verf. operirt von der Haut aus, umfasst nach einer Cocaïn-Injection mit seiner Zange das Chalazion, das durch die gespaltene Haut herausquillt und schneidet es an seiner Basis ab. Recidive sollen so vermieden werden.

Moll.

V. Annales d'oculistique. 1899. Januar.

1) **Traitement opératoire de la myopie,** par Rogman.

Verf. veröffentlicht eine grössere Reihe von Krankheitsgeschichten, aus denen hervorgeht, dass die Aspiration der künstlich getrübten Linsenmassen mittels des Teale'schen Apparates sehr vortheilhaft ist. Die Hauptvorzüge sind namentlich die kleine Hornhautwunde und somit die geringere Gefahr des Glaskörpervorfalles, und sodann die vollständige Entleerung der Linsenmassen. Auch soll die secundäre Netzhautablösung dadurch vermieden werden.

---

2) **Le danger du traitement spécifique dans l'atrophie tabétique des nerfs optiques,** par de Wecker.

Verf. warnt eindringlich vor jeder Quecksilber- oder Jodkali-Kur bei tabischer Sehnervenatrophie. Er hat lediglich ein Stärkerwerden der ataktischen Symptome und schnelleres Fortschreiten der Erblindung beobachten können.

---

3) **Appareil prismatique,** par Schiötz.

---

4) **Haemorrhagie expulsive après l'extraction de la cataracte. Réclinaison du cristallin sur l'autre oeil,** par Valude.

Wie sich durch die ophthalmoskopsische Untersuchung des zweiten mit Reclination behandelten Auges herausstellte, war die Ursache der Blutung ein chronisches Glaucoma simplex. — Während das erste Auge für das Sehen unbrauchbar war und schmerzte, wurde auf dem zweiten Auge durch Reclination eine leidliche Sehschärfe erzielt.

---

5) **Un nouveau blépharostat,** par Roure.

Februar.

1) **Le facteur „tare nerveuse" dans le strabisme,** par de Micas.

---

2) **Un cas de zona ophtalmique avec kératite interstitielle sans lésions épithéliales,** par Koster.

Verf. hält auch die tiefe Keratitis für eine Folge von Störungen in den trophischen Nerven.

---

3) **Trois cas de névrite optique rétrobulbaire héréditaire dans une même famille,** par Strzeminski.

Es handelt sich um eine Mutter und zwei Söhne. Die übrigen in der Literatur bekannten Fälle werden angeführt und kritisch besprochen.

---

4) **Sur une irritabilité exagérée de la convergence et sur le rôle de la divergence,** par Reddingius.

---

5) **Corps étranger de la chambre antérieure gauche,** par Métaxas.

Eine Stahlfeder fiel in das betreffende Auge und riss 2 Cilien mit sich durch die Cornea Zunächst bestand wenig Reizung. Nach 10 Monaten fand sich stärkere Röthe und Exsudatbildung in der Vorderkammer um die Cilie herum. Letztere wurden durch einen Hornhautschnitt extrahirt.

März.

1) **Une indication précise de l'extraction de la cataracte molle par la méthode d'aspiration,** par Terson.

Die Indication bezieht sich auf traumatische Cataract bei jugendlichen Individuen, falls eine Complication mit leichter Subluxation der Linse besteht.

---

2) **Sur une forme particulière d'infection cornéenne à type serpigineux,** par Petit.

Es giebt eine Form oberflächlicher serpiginöser Hornhautulceration, welche mit Hypopyon ohne besondere Betheiligung der Iris einhergeht. Schmerzen

bestehen im Allgemeinen nicht, wodurch sich die in Rede stehende Affection von der durch Pneumokokken hervorgerufenen unterscheidet. Die Erkrankung ist die Folge von Wucherung von Diplobacillen in den oberflächlichen Schichten der Hornhaut. Die betreffenden Mikroorganismen sind nicht dieselben, wie die der „subacuten Conjunctivitis", sondern unterscheiden sich von ihnen durch charakteristische Kultur-Merkmale.

---

3) **Tatouage de la cornée et ophtalmie sympathique,** par Trousseau.

---

4) **Sympathectomie dans les cas de glaucome,** par Demichéri.

Es handelt sich um zwei Fälle von Glaucoma chron. simplex und einen Fall von entzündlichem Glaucom. Die mitgetheilten Gesichtsfelder und Sehschärfen scheinen für die Operation zu sprechen.

---

5) **Hémorrhagies oculaire, hémorrhagies conjonctivales spontanées,** par Salva.

---

6) **Exstirpation du sac lacrymal,** par Aronis.

---

7) **A propos des verres périscopiques et de l'aphakie contre la myopie,** par Pergens.

Die jüngsten Veröffentlichungen über periskopische Gläser rechnen ihre Entdeckung stets Wollaston (1803) zum Verdienst an. Diese Gläser waren jedoch in der Augenheilkunde bereits im Anfang des 18. Jahrhunderts, wenn nicht früher, bekannt. In einem Werk von Hertel „Anweisung zum Glasschleifen" aus dem Jahre 1716 werden die betreffenden Gläser als concav-convexe beschrieben. Der Verf. giebt an, dass biconvexe Gläser den planconvexen nachstehen und letztere wiederum schlechter sind als jene, deren Hinterfläche ein wenig concav, und deren Vorderfläche um ebenso viel convexer ist. Die Vortheile dieser Gläser sind auch von Leutmann erwähnt in „Neue Anmerkungen zum Glasschleifen, 1738". — Ferner führt Smith in „Complete system of optics, 1738" eine convex-concave Linse vor, deren Flächen parallel verlaufen, spricht aber nicht von ihrer Anwendung als Brillenglas. In grösserer Anzahl wurden die convex-concaven Gläser Ausgangs 1747 fabrizirt, als die achromatischen Gläser von Euler entdeckt wurden. Den Namen „Meniscus" erhielten sie bereits 1611 von Kepler in seiner „Dioptrik".

Die Thatsache, dass die vom Star befreiten Myopen vor ihrem 60. Jahre keine Convexgläser brauchen, findet in einem Briefe von Woolhouse an Le Brun aus dem Jahre 1707 Erwähnung. Dieser Brief wurde von ihm in seine „Dissertations savantes et critiques sur la cataracte" aus dem Jahre 1717 aufgenommen. (Seite 58 der lateinischen Ausgabe von 1719.)

Die Reclination der Linse gegen Myopie ist aufgeführt im Jahre 1755 von Joseph Higgs aus Birmingham in „A practical essay on the cure of venereal, scorbutic, arthritic, leprous, scrophulous and cancrous disorders, in a method entirely new." Ueber dasselbe Thema ist in der Bibliotheca chirurgica von Haller, t. II. p. 405 zu lesen: Myopiam depressa lente crystallina curavit.

Moll.

VI. La clinique ophtalmologique. 1899. Nr. 1—6.

1) **Du mode de developpement des conjonctivites**, par de Wecker.
Siehe das Referat der deutschen Ausgabe.

---

2) **Démonstration et mensuration de la puissance d'appréciation de l'espace dans la vision binoculaire et monoculaire**, par Pfalz.

---

3) **Kerato-conjonctivite pseudomembraneuse. Guérison par 3 injections de serum antidiphthérique**, par Darier.
Der Inhalt ist in der Ueberschrift wiedergegeben.

---

4) **Sur un cas de molluscum contagiosum de la paupière inférieure**, par Bistis.
Meist sitzt das Molluscum contagiosum am Oberlid.

---

5) **Influence de l'accommodation sur le glaucome prodromique**, par Lange.
Siehe das Referat der deutschen Ausgabe.

---

6) **Un cas d'exophtalmie spontanée pendant l'accouchement**, par Böhm.
Siehe das Referat der deutschen Ausgabe.

---

7) **Un cas de chorioidite syphilitique disséminée, combinée avec une rétinite hémorrhagique sur un oeil**, par Wagenmann.

---

8) **Quels sont actuellement les meilleurs modes de traitement de la sclérite, avec ses deux variétés principales: l'épisclerite et la scléro-choroidite anterieure?** par Grandclément.

---

9) **L'extraction simple comme traitement des cataractes compliqués de glaucome**, par Fernandez.

---

10) **Nature et traitement du glaucome**, par Abadie.

---

11) **Erysipèle facial et glaucome**, par Demichèri.
Verf. ist der Ansicht, dass ein Erysipel des Gesichts den Verlauf eines chronischen Glaucoms sehr beschleunigen kann.

---

12) **Traitement des chorioidites maculaires**, par Darier.

---

13) **Les kératites et la pommade jaune dite de Pagenstecher**, par Baudoin.

---

14) **Un cas d'ostéome du sinus sphénoidal et de l'ethmoide avec atrophie optique et un cas d'atrophie papillaire avec polype du naso-pharynx**, par Vossius.
Der Inhalt ist in der Ueberschrift wiedergegeben.

---

15) **Névrite optique sympathique. Enucléation de l'oeil sympathisant. Guérison,** par Chevalier.

Die sympathische Neuritis soll nach 4 Tagen aufgetreten sein, als das verletzte Auge anfing weich zu werden.

---

16) **Deux cas d'intolérance médicamenteuse,** par Baulai.

Es handelt sich dabei um weisses Quecksilberpräcipitat und Jodoform.

---

17) **Traumatisme du globe oculaire par un grain de plomb, sans pénétration,** par Bourgeois. Moll.

VII. Recueil d'Ophtalmologie. 1898. December.

1) **Des accidents oculaires dépendant de l'influenza épidémique,** par Galezowski.

Verf. unterscheidet als Symptome, bezw. Folgen von Influenza, eine Conjunctivitis, Dacryocystitis, Keratitis und nervöse Affectionen in Gestalt von verschiedenen Sehnervenentzündungen. Ausserdem kommen Thrombosen und Embolien der Netzhautgefässe vor. Die äusseren Augenerkrankungen werden symptomatisch behandelt, während die centralen die Anwendung von Chinin und Arsen erheischen.

---

2) **Du diagnostic des parésies des muscles de l'oeil, par l'étude de de la diplopie,** par Vieusse.

Sitzungsberichte. Moll.

VIII. The American Journal of Ophthalmology. 1899. Januar.

1) **Die Heilung der Cataract ohne Operation,** von Adolf Alt.

Bespricht die verschiedenen Möglichkeiten, unter denen eine spontane langsame Entwicklung der Cataract, eine zeitweise Verbesserung des Sehens, Verschwinden gewisser Trübungen, Resorption der Cataract bei unverletzter Kapsel, sogar die Entleerung der cataractösen Massen durch spontanes Bersten der Kapsel, eine Verbesserung des Sehens herbeiführen können. In den meisten Fällen freilich führt die Cataract, wenn nur der Patient lange genug lebt, zu völliger Linsentrübung. Immerhin sei der Arzt vorsichtig mit der Vorhersage, um die Patienten nicht etwa Kurpfuschern in die Hände zu treiben, die ungeachtet „des Zeitalters der Aufklärung" ihr Unwesen üppiger denn je treiben, und dann Fälle, wie sie unten beschrieben werden, als ihr Werk preisen. Auch von ärztlicher Seite sind Versuche veröffentlicht worden über Cataract-Heilung (z. B. von Neftel vor 20 Jahren schon durch den constanten Strom)[1] ohne Operation, auch Woodward hat in letzter Zeit erst den Satz ausgesprochen, dass der natürliche Verlauf des Alter-Stares kein progressiver sei, und durch ärztliche Maassnahmen aufgehalten werden könne. Dem widerspricht Verf. unter Anführung folgender Gesichtspunkte: Zunächst bringt die beginnende Starbildung häufig eine Refractionsänderung mit sich; es tritt lenticulare Myopie ein; dadurch können Hyperopen ohne Glas besser in die Ferne sehen, ebenso Presbyopen wieder ohne Brille lesen; dieser vom Publikum als Besserung des Auges angesprochene Zustand kann nicht als solche bezeichnet werden. Sodann kann das Sehen sich vorübergehend dadurch bessern, dass vorher nur unvoll-

[1] Von mir damals sogleich widerlegt, Virchow's Arch. LXXX. H.

ständig getrübte Sectoren sich völlig trüben; dadurch wird nämlich die vorher bestandene irreguläre Brechung der Lichtstrahlen beseitigt. Ferner giebt es Fälle, die Jahre, ja sogar Jahrzehnte lang stationär bleiben. Landesberg hat schon vor Jahren Fälle beobachtet, die durch Beseitigung eines Nasenleidens günstig beeinflusst wurden, ebenso wie einer vorhanden gewesenen Chorioiditis. Es giebt auch unzweifelhaft genau beobachtete Fälle von spontanem Verschwinden beginnender Linsentrübungen, so auch bei Diabetes(?), bei traumatischer Cataract, besonders durch Contusion entstandener. Es sind auch eine Reihe von Fällen beobachtet worden, bei denen allmählich Ueberreife des Stares eintrat, Verflüssigung des Corticalis und Aufsaugung der Trübungsmassen durch die intacte Kapsel. Schliesslich sind noch Fälle beobachtet worden, Verf. beschreibt einen eigenen Fall, von Verletzung-Star, bei welchen nach spontaner Kapselzerreissung spontane Resorption eintrat.

---

2) **Beobachtungen über die Anwendung des Protargols bei Augenerkrankungen,** von Prof. Wicherkiewicz, Krakau.

Protargol erwies sich besonders wirkungsvoll bei Thränensack-Eiterung (10—20%) und bei Blennorrhöe (20%). Argyrosis wurde nie beobachtet. (Uebers. aus d. ophthalm. Klinik. 1898. Nr. 18.)

---

3) **Ueber die Endresultate der operativen Behandlung der Myopie,** von Dr. Scheffels, Krefeld. (Uebers. aus Zehender's klin. Monatsbl.)

Gesellschaftsberichte.

Februar.

1) **Profuse Blutung nach Extraction einer senilen Cataract,** von B. E. Fryer, Kansas City, Mo.

74jährige Frau, auf einem Auge erblindet, wahrscheinlich durch hämorrhagisches Glaucom, auf dem andern Auge Cataract und T+1. Sonstiges Befinden normal. Zunächst Iridectomie zufallsfrei. Nach einem Jahre unter allen Cautelen Extraction, leicht und ohne Zwischenfall. 4 Stunden später ohne Ursache plötzlicher Bluterguss, der den Verband durchtränkte und Phthisis bulbi zur Folge hatte. Verf. hat selbst schon 2 solche Fälle beobachtet, Spalding (Knapp's Arch. of Ophth. XXV, 1) konnte über 50 zusammenstellen. Jedenfalls ist dieses unselige Vorkommniss nicht so sehr selten[1]; es kann leider weder vorher gesehen noch durch Vorsichtsmaassregeln verhütet werden.

---

2) **Ueber die Pathologie der Cataract, besonders in den frühesten Stadien,** von Adolf Alt, St. Louis. (Mit Mikro-Photogrammen.)

Verf. hat schon 1880 in seinem Lehrbuch über die normale und pathologische Histologie des Auges die Ansicht ausgesprochen, dass die pathologischen Veränderungen der Linsen-Elemente in intacter Kapsel bei der Cataractbildung einfach regressive Metamorphosen wären. Becker hat des Verf.'s Ansicht damals lebhaft kritisirt. In vorliegender Arbeit geht Verf. auf Grund neuerer Untersuchungen näher darauf ein, bespricht die Punkte, in denen er mit Becker übereinstimmt, und diejenigen, worüber er anderer Meinung ist; vielfach sind letztere auf die Verschiedenheit des Materials zurückzuführen, indem Verf. in der Lage ist, Cataractbildung in den allerfrühesten Stadien zu beschreiben. Bezüglich der Einzelheiten der Befundbeschreibung einer grossen Anzahl von Präparaten und Abbildungen muss auf das Original verwiesen werden. Die Ent-

[1] Ich habe es nie beobachtet. H.

stehung der Cataract stellt sich nach Verf.'s Untersuchungen im Wesentlichen so dar: Zuerst übermässige physiologische regressive Schrumpfung des Kernes, sog. Sclerose, wodurch kleinere und grössere Spalten zwischen den Linsenfasern entstehen. Hierauf Imbibition der Linsenfasern von aussen mit Flüssigkeit, wodurch diese Fasern zerstört werden, besonders am äquatorialen Ende. Bildung chemischer Substanzen, welche auf die jüngeren Fasern und das Kapselepithel reizend wirken. Bildung spindelförmiger Anschwellungen in den Linsenfasern und blasiger Zellen im Epithellager, besonders am Aequator, unterstützt, wenn nicht direct veranlasst, durch die Imbibition von Flüssigkeit von aussen, zunächst localisirt um den Kern der Fasern oder Zellen. Weitere Imbibition und Wachsthum und Confluenz der blasigen Zellen führt dann zur Bildung grosser mit Flüssigkeit gefüllter Hohlräume, und dann kann sich auch Cataracta Morgagn. bilden. Gelegentlich kommen auch proliferirende Veränderungen am Kapselepithel vor, wie Neubildung epithelialer Zellen in grösseren Knoten (Becker) oder einiger paralleler Lagen oder epithelialer Begrenzungslinie der hinteren Kapsel oder endlich eines besonderen lamellösen Gewebes an der inneren Seite der vorderen Kapsel, welches dem Bindegewebe sehr ähnlich ist. Dazu können später Producte regressiver Metamorphose kommen, wie Kalk-, Fettsäurekrystalle- und Cholestearin-Ablagerung.

---

3) **Erworbener Astigmatismus durch Veränderung in der Hornhautkrümmung**, von Swan M. Burnett, Washington.

Zunahme des myopischen Hornhaut-Astigmatismus, mit dem Ophthalmometer geprüft, im Verlauf von 6 Jahren, R um 2,5 D, L um 0,75 D, ohne dass sich eine Ursache hatte nachweisen lassen.

---

4) **Morbus Basedowii, begleitet von rapider Zunahme der Myopie, bei einer ältlichen Person**, von Chas. S. Beard, Chicago.

Frau anfangs der Sechziger, bis dahin gesund, beiderseits Myopie —5 D. Nach einigen Jahren kolossale Abmagerung, Entwicklung von ausgesprochenem Morbus Basedowii mit typischen Symptomen. Die Myopie hatte zugenommen R auf —13 D, L auf —9 D, Augenspiegelbefund normal. Bei Diabetes mellitus ist Zunahme der Myopie nicht so sehr selten; hier jedoch war bei vielen, verschiedenen Urinuntersuchungen stets normaler Befund vorhanden. Unter geeigneter Behandlung besserte sich das Allgemeinbefinden wieder, die Myopie blieb jedoch bestehen. Neuburger.

IX. Journal of Eye, Ear and Throat Diseases. 1899. Januar.

1) **Ein Fall von intra-uteriner gonorrhoischer Ophthalmie, mit Verlust beider Augen**, von Hiram Woods jr., Baltimore.

18jährige Primipara, sonst gesund, ohne Anamnese oder Anzeichen von Leucorrhöe, gebärt nach 16stündiger Geburtszeit, $1^1/_2$ Stunden nach dem Blasensprung, ohne Kunsthilfe normal ein Kind, bei dem sogleich eine dicke Schmiere von Vernix caseosa über beiden Augen auffällt; die Placenta musste wegen partieller Adhäsionen manuell gelöst werden. Die Augenlider des Kindes waren roth und geschwollen, im unteren Theil der einen Cornea eine Trübung, am nächsten Tage auch auf der anderen und so fortschreitend bis zum Verlust beider Augen. Die Augen eiterten schon am Tage der Geburt. Am 13. Tage post partum in der Vagina der Mutter reichlich Eiterzellen und Gonococcen. In „Medical News", 9. März 1895, hat H. Friedenwald 18 derartige Fälle zusammen gestellt; die Prognose quod visum ist schlecht; 9 davon erblindeten.

Verf. vermuthet, dass auch in seinem Fall der Eihaut-Riss unbemerkt schon früher als $1^1/_2$ Stunden ante partum eingetreten sei; häufiges Touchieren durch Studenten(!) mag Schuld daran sein; Durchtritt von Gonococcen durch die unverletzten Eihäute sei sehr unwahrscheinlich.

---

2) Stahlsplitter in der Linse, ohne geringste Trübung derselben, von Herbert Harlan, Baltimore.

Einem 34jährigen Maschinisten war 7 Tage zuvor ein Stahlsplitter ins linke Auge gefahren. Er zeigt jetzt leichte Ciliarinjection, und eine kleine Hornhautnarbe, nahe dem Centrum. Dem entsprechend eine leichte Trübung der Linsenkapsel, und in der sonst völlig klaren Linse ein unregelmässig dreieckiges, ungefähr 1 mm langes, glänzendes Metallstückchen. S gut. O:n. Auf Atropin verschwand die Reizung. Patient entzog sich weiterer Beobachtung. Verf. sah wohl nach Discision ein- oder zweimal geringen Effect bezüglich der Linsentrübung, aber dass ein so grosser Fremdkörper 8 Tage in der Linse bleiben könne, ohne sie zu trüben, hielt er für unmöglich. Neuburger.

X. Nederlandsche Oogheelkundige Bijdragen. VII. Lieferung. 1899.

14. Vergadering van het Ned. oogh. Gezelschap gehouden te Rotterdam op 11. December 1898.

1) Glazen oogappels als occulaire Prothesen, von Prof. Snellen.

Siehe Klin. Mon.-Bl. f. Augenheilk. XXXVII. 1899. S. 71.

---

2) Over seniele Hypermetropie, von Prof. Straub.

Graphische Darstellung von 3770 presbyopischen Augen nach Refraction und Alter. Wird in einer Dissertation von Kouwenhoven mitgetheilt werden.

---

3) Esophorie als oorzaak van schoolmyopie, von Reddingius.

Verf. vertritt die Theorie, dass für das Binocularsehen nicht nur Convergenz-, sondern auch Divergenz-Innervation nöthig ist. Letztere wirkt regulirend und compensirend. Bei accommodirenden Hypermetropen werden die interni und externi gespannt, und durch die Zusammendrückung des Bulbus könne Myopie entstehen. Findet er Esophorie bei Kindern, dann verordnet er auch bei Myopie Convexgläser und adducirende Prismen, wenn er erhöhte Convergenzwirkung annehmen zu müssen glaubt. Er demonstrirt ein Kind von 8 Jahren mit beginnender Myopie und starker Asthenopie, als deren Ursache Esophorie beim Sehen in der Nähe gefunden wird. Das Kind sieht binocular und hat nie geschielt. Die Esophorie fasst Verf. nicht auf als Ausdruck einer Insufficienz der Recti externi, sondern sie ist ihm ein Symptom gesteigerter Convergenzwirkung, die beim Binocularsehen compensirt werden muss durch übernormale Divergenzwirkung. Dadurch Compression der Augen zwischen den int. und ext., stärker als normal, was bei der nachgiebigen Kindersclera sich als schmerzhafte Asthenopie und beginnende Myopie äussert. Bei entstehendem Strabismus convergens würden Asthenopie und Progression der Myopie wahrscheinlich aufhören.

---

4) Pupillometrie, von Lans.

Beschreibung der verschiedenen Methoden, besonders der Instrumente von Exner (Archiv f. Laryngologie und Rhinologie. VI. p. 312) und Schirmer (Arch. f. Ophthalm. XL. 5. S. 8).

Verf. giebt weiter die Resultate photographischer Aufnahmen seiner Pupille.

Um ein Bild von der Pupillengrösse im Dunkeln zu bekommen, muss die zur Aufnahme nöthige Beleuchtungszeit innerhalb der Reactionszeit der Pupille fallen, die nach Arlt-Donders 0,49 Sec., nach Vintschgau 0,33 Sec. beträgt. Dies gelingt bei Verwendung von 0,1 oder 0,2 gr Magnesiumblitzpulver, dessen Verbrennung Verf. auf 0,0625, bezw. 0,125 Sec. berechnete. Nach einer Adaptionszeit von 10—20 Minuten für absolutes Dunkel war die Pupillenweite 7,5 bis 8 mm (Myopie des Verf. 0,5 D Alter $29^1/_2$ Jahre), bei Tageshelle von 380 MK 3,16 bis 3,39 mm, Resultate, die am meisten mit denen von Gärtner (Arch. f. d. ges. Physiologie LXVIII. S. 68) und Bordier (de l'acuité visuelle, Paris, Baillère et fils 1893) übereinstimmen, etwas abweichen von denen Cohn's (Centralbl. f. pr. Augenheilk. 1888) und Cl. Du Bois-Reymond's (Archiv f. A. u. Phys. 1888).

5) **Chloropsie**, von Lans.

47jähriger Mann mit einseitigem centralem Scotom von 5,5 cm Durchmesser am Perimeter, innerhalb dessen alles hellgrün erscheint. Früher abusus nicot. et spiritus. Vis. der Augen $^6/_8$, später $^6/_{12}$. In der Maculagegend ein weisser Stipp; später ausgesprochene centrale, chorioiditische Herde. Das Scotom hellte allmählich auf und nahm mehr gelblichen Farbenton an (vgl. Somya: Zwei Fälle von Grünsehen. Zeitschr. für Psychol. u. Physiol. d. Sinnesorgane. VII. 1894. S. 305). In der Discussion berichtet v. Rynkerk über einen Nephritiker, der im Gesichtsfeld einen grünen Fleck sah. Da in der Nähe der Macula lutea ein hämorrhagischer Herd war, fasst er die grüne Farbe des Scotoms als Complementärfärbung auf.

6) **Over een eigenaardig skiaskopisch verschynsel** (Erscheinung), von Gori.

Fall von Lenticonus posterior, wie von Mulder, Hess, Mitvalsky beschrieben wurden.

7) **Plastische operatie na exenteratio orbitae met blootlegging der neusholten**, von Gori.

a) Een instrument tot opening der voorste oogkamer in bijzondere gevallen. 6 mm langes, schmales Gräfe'sches Messerchen, rechtwinklig zum Stiel.

b) Over de maatregeln ter voorkoming van blindheid door conjunct. neonat. Jedem jungen Ehepaare sollen von Amtswegen gedruckte Verhaltungsmaassregeln ausgehändigt werden.[1]

8) **Erosio corneae recidiva**, von Nicolai.

Nach leichter Verwundung 5 Mal Recidiv. Bei dem Versuche, etwas mit scharfem Löffel abzukratzen, löste sich das Epithel in grösserer Ausdehnung mit ab. Um festere Vereinigung mit dem neugebildeten Epithel zu erzielen, wurde die Wunde auch abgekratzt. Die Reaction war heftig, der Zustand besserte sich aber schnell.

9) **Over Melanoma iridis** von Bouvin.

1876 Verwundung oc. d., 10 Monate später symp. Entzündung u. Exstirp. oc. d.; 1898 findet Verf. 2 Geschwülste von der l. Irisoberfläche ausgehend, von denen das grössere bei der Punction gelbbraune Flüssigkeit entleerte und etwas collabirte.

[1] Ist, in Frankreich, erfolglos gemacht worden. H.

10) **De schynbare kleursverandering der uitwendig zichtbare subconjunct. vaten** (Gefässe), von Jitta.

Verf. leitet die Ursache des violetten Farbentons der pericornealen Injection aus den optischen Eigenschaften der Conj. her. Wenn die injicirten episcleralen Gefässe violett erscheinen, dann müssen die rothen Strahlen mit blauen gemengt worden sein. Dies ist in der That der Fall. Trübe Medien, und ein solches ist die Conjunctiva, nehmen bei auffallendem Licht eine blaue Farbe an, und erscheinen bei durchfallendem je nach ihrer Dicke gelb, orange oder roth. Solche Medien, die an sich farblos sind, reflectiren hauptsächlich Licht von kurzer Wellenlänge und lassen Licht von langer Wellenlänge durch. Es ist dies eine Interferenzerscheinung, wie Brücke (Poggendorff's Annalen 1853) gezeigt hat. Füllte Verf. ein kleines gläsernes Reservoir mit parallelen Wänden, mit einer feingetrübten Flüssigkeit, bestehend aus 1 Theil alkohol. Mastix-Auflösung auf 30 Theile Wasser, dann erschien sie bei auffallendem Lichte azurblau, ein dunkler Hintergrund blau, ein rother violett, dünne blutgefüllte Röhrchen auf weisser Unterlage, durch das Reservoir besehen, nehmen violette Farbe an: die rothen Röhrchen bilden dunkeln Hintergrund, ihre rothe Farbe mengt sich mit der blauen der Mischung zu violett. Ebenso erscheinen dünne mit Blut gefüllte Röhrchen unter die Conjunctiva geschoben violett. Die blaue Farbe der Iris in wenig pigmentirten Augen beruht nach demselben Princip darauf, dass die Iris als trübes Medium auf schwarzen Untergrund, der Retinapigmentlage, blaue Farbe annimmt. Ebenso erklärt sich das Blau der durch die Haut schimmernden Adern, die violette Färbung des Muskels, wenn durch die Fascie gesehen.

---

11) **Referate**, von Muntendem.

De operatieve behandeling der zware Myopie. Weekblad v. h. Ned. Tijdschr. v. Lenelskunde Nr. 26, 2e Reeks. 1898.

Ibidem Nr. 3, 1e Reeks 1899. Prof. Koster: Verslag (Bericht) over eenige Experimenten over Erythropsie. Neuere Versuche zum Theil mit Birkhoff ausgeführt, die von letzterem demnächst in einer Dissertation beschrieben werden, sprechen sowohl gegen die Erklärung Snellen's (Arch. f. Ophth. Bd. XLIV) als auch gegen die eigene des Verf. (4e afl. Ned. oogh. Bydr. u. Supplement zum Jahrgang 1897 dieses Centralblattes S. 575).

Hillemanns.

Vermischtes.

1) Der neunte internationale Congress der Augenheilkunde hat zu Utrecht vom 14. bis 18. August 1899 programmmässig stattgefunden. Er war gut besucht, namentlich auch von unsren Landsleuten. Der regelmässige Besucher der Congresse fand Gelegenheit, seine alten Freunde aus allen Kultur-Staaten zu begrüssen und auch neue Bekanntschaften zu machen. Anwesend waren u. A. Asayama, Axenfeld, Bach, Barkan, Berry, Brettauer, G. J. und O. Bull, Chevallerau, Collins, Darier, Dimmer, Dor sen. und jun., Dufour, v. Duyse, Esberg, Franke, Goldzieher, Greef, Green, Grosz, Gullstrand, Gunning, Hansen-Grut, Haab, MacHardy, Hess sen. und jun., v. Hippel sen., Hirschberg, Hoppe, Jessop, Juda, Juler, Jocqs, Kipp, Knapp, Koster, Krückow, Kuhnt, Landolt, Lapersonne, Leber, Liebreich, Little, Mayweg, Ed. Meyer, v. Michel, Moll, Morax, Mulder, Nieden, Noyes, Nüel, Oliver, Panas, Parent, Pflüger, Reymond, Rogman, Sattler, Schirmer, Schmidt-Rimpler, Smith-Pristley,

Stölting, Straub, Story, Sulzer, Swanzy, Theobald, Tscherning, Uhthoff, Valude, Wagenmann, Westhoff, Wicherkiewicz und natürlich Argyll Robertson, der vorige, und H. Snellen, der diesmalige Präsident. Die Zahl der Vorträge war sehr gross. Auf ihren Inhalt werden wir nach dem Erscheinen des Sitzungsberichtes zurückkommen. Ueber jedes Lob erhaben war die Gastfreundschaft der holländischen Fachgenossen. Diese und der hohe Kunstgenuss, den besonders die niederländischen Gemälde jedem nicht ganz unempfindlichen gewähren, müssen in dem Gedächtniss der Besucher die angenehmste Erinnerung für alle Zeit zurücklassen.

Pflicht der Fach-Presse ist es, zum Schluss darauf aufmerksam zu machen, dass drei Punkte nicht die Billigung der Mehrheit gefunden und als künftig fortfallend betrachtet wurden: 1. Die Theilung in drei Sectionen (für Anatomie, für Physiologie, für Pathologie und Therapie); 2. die Theilung der Besucher in drei Sprach-Familien (deutsch, englisch, französisch) bei Ausflügen u. s. w.; 3. die Uebertragung eines Sections-Präsidium an eine Frau, was ohne Vorgang ist und durch unsre Statuten nicht gestützt wird. J. H.

2) Im Decemberheft dieses Centralblattes hatte ich über eine Verletzung durch den elektrischen Strom (herabfallenden Draht der Strassenbahnleitung) berichtet, die ausser einer Reihe von Lähmungen der linken Gesichts- und rechten Körperhälfte eine völlige Erblindung des linken Auges und einen Defect der inneren Gesichtshälfte des rechten zur Folge hatte.

In einer ausführlichen Beschreibung der Symptome, die der behandelnde Arzt, Oberstabsarzt Dr. Heck in Nr. 41 ff. der Med. Centr.-Zeitung vor Kurzem gegeben hat, kommt derselbe zu dem Schlusse, dass durch den Strom von den Hirnnerven linksseitig der Opticus, Trigeminus, Glossophar., Vagus, Accessorius und Hypoglossus gelähmt seien, ferner beiderseitig der Olfactorius und Acusticus; von den Halsnerven die 4 oberen linksseitig, die 4 unteren dagegen, ebenso wie die Rücken-, Lenden- und Kreuzbein-Nerven rechtsseitig.

In dieser Vertheilung sieht nun der Verf. einen „Widerspruch mit den bisherigen anatomischen Anschauungen über die Kreuzung der Nervenbahnen, da die Lähmung der oberen Cervical-Nerven nicht links, sondern rechts sich hätte einstellen müssen, oder, wenn auch durch Anastomosen ein Uebergreifen auf die linke Seite denkbar wäre, doch eine Aufhebung der Sensibilität und Motilität auf der rechten Halsseite nicht hätte vermisst werden dürfen."

Nach den an den Augen des Verletzten bereits damals, sowie auch jetzt constatirten Veränderungen komme ich jedoch zu einer anderen Anschauung.

Es ist nicht nur der linke N. opticus functionsunfähig geworden, sondern auch auf dem rechten Auge bestand, nachdem in den ersten Tagen auch dieses fast blind gewesen war, später nur im äusseren Gesichtsfelde ein anfangs ziemlich herabgesetztes Sehvermögen, das sich später so weit besserte, dass Jäger Nr. 8 mühsam gelesen werden konnte. Es sind demnach jetzt noch die rechten Netzhauthälften beider Augen und die linke des linken Auges ausgefallen. Nach der Theorie von der unvollständigen Kreuzung im Chiasma muss also eine Zerstörung oder ein Leitungshinderniss im rechten und im ungekreuzten Bündel des linken Tractus opticus angenommen werden, während die anfänglich auch im gekreuzten Bündel des letzteren vorhandene Störung sich theilweise zurückgebildet hat.

Als Sitz einer solchen Störung kann nun bei der geschilderten Localisation das Chiasma nicht mit Wahrscheinlichkeit angenommen werden, sondern, wenn

man erwägt, dass gleichzeitig mit der Erblindung noch eine grosse Anzahl von Hirn- und Rückenmarksnerven gelähmt wurden, muss man wohl vermuthen, dass die Veränderungen weiter central gelegen sind. Hierfür spricht auch der Umstand, dass die Leitung der Pupillarfasern und die Uebertragung von einer Seite zur andern durch die Vierhügel vorhanden ist, denn beide Pupillen reagiren, wenn auch träge, auf Lichteinfall direct und consensuell. Nach diesen Erwägungen wird also wohl anzunehmen sein, dass der elektrische Strom, der am linken Scheitelbeine nahe der Mitte des Schädels in diesen eingetreten ist (der Verletzte klagt noch heute über Schmerzen an dieser Stelle) nicht nur in der linken, sondern auch in der rechten Gehirnhälfte sich verbreitet und hier durch Zerstörung von Ganglienzellen oder Nervenbahnen die verschiedenen Lähmungen hervorgebracht hat. Danach würde auch die Erklärung der linksseitigen Lähmung am Halse bei der sonst überwiegenden rechtsseitigen Lähmung der Extremitäten keine Schwierigkeiten mehr bieten.

Im Uebrigen ist noch hinzuzufügen, dass der Zustand des Verletzten heute nach einem Jahre seit der Verletzung nicht nur nicht besser, sondern eher schlimmer geworden ist. Die Augen thränen sehr leicht bei der geringsten seelischen Erregung sowohl, als auch bei jedem Versuch einer Bewegung des Körpers (Aufstehen vom Stuhle u. s. w.), die Gedächtnissschwäche hat zugenommen, die Lähmungen der rechten Extremitäten sind nicht zurückgegangen, und bei der geringsten Anstrengung treten starke Zuckungen der rechten Körperhälfte auf. Aus allen diesen Erscheinungen geht hervor, dass es sich hier nicht um einen oder mehrere Blutergüsse im Gehirn gehandelt haben kann, sondern dass eine ausgebreitete Zerstörung von Centralnervensubstanz stattgefunden haben muss.

Da es mir nicht möglich war, in der Literatur ähnliche Fälle von Störungen durch den elektrischen Strom aufzufinden, so möchte ich die Herren Fachgenossen nochmals ergebenst ersuchen, falls ihnen derartige Beobachtungen zu Gebote stehen, dieselben zu veröffentlichen.

Liegnitz. Dr. Kretschmer.

Bibliographie.

1) Ein Fall von Arteria hyaloidea persistens, demonstrirt von Dr. J. Haas, k. u. k. Stabsarzt im wissensch. Verein der k. u. k. Militärärzte in Wien am 17. December 1898. (Wiener klin. Wochenschr. 1899. Nr. 9.) Glasartig schimmerndes, von der Papille mit 2 Stielen abgehendes Gebilde, das im Glaskörper nach vorne zieht, und sich dendritisch in mehrere feinere Fäden auflöst. Ein Zusammenhang dieses Gebildes mit der Centralarterie besteht nirgends. Der Augenhintergrund erscheint sonst normal. Schenkl.

2) Ueber Nasenerkrankung als Ursache der chronischen Thränenschlauchleiden, von Dr. Benjamin Rischawy. (Wiener klin. Wochenschr. 1899. Nr. 11.) Bei allen mit Nasenerkrankungen einhergehenden Thränensack-Blennorrhöen ist die Nasenerkrankung als Ursache der Thränensackaffection anzusehen. Alle Processe, die zu einer Verlegung des Ductus direct beitragen, erfordern die Beseitigung der Erkrankung der Nase oder ihrer Nebenhöhlen als Vorbedingung der Sondenbehandlung, und zwar nicht allein diejenigen, die zu einer directen Verlegung der Mündung des Ductus führen, sondern auch *Processe*, welche sich im Bereiche des mittleren Nasenganges abspielen und eine *Verlegung* des Thränennasenganges mit bewirken können. Schenkl.

3) Einen Fall von periodischer Oculomotoriuslähmung, demonstrirt Dr. Karplus im Verein für Psychiatrie und Neurologie in Wien am 21. Februar 1899. (Wiener klin. Wochenschr. 1899. Nr. 10.) Eine 62jähr. Frau bietet die Zeichen einer rechtsseitigen Oculomotoriusparese, die anfallsweise auftritt; der Anfall beginnt mit Kopfschmerz und Erbrechen. Bis zu ihrem 20. Lebensjahr traten die Anfälle 2 Mal jährlich auf und dauerten etwa 14 Tage. Seit dem 20. Jahre sind die Anfälle häufiger, aber von kürzerer Dauer. Menses und Menopause ohne Einfluss auf die Anfälle; während 11 Graviditäten kein einziger Anfall. 10 Tage nach der 2. Entbindung besonders schwerer Anfall, dem ein Monate dauerndes Doppelsehen folgte, und nach welchem ein Ptosis-Rest interparoxysmal bestehen blieb. Schenkl.

4) Augenärztliche Mittheilungen, von Dr. Ludwig Schmeichler in Brünn. (Wiener med. Wochenschrift. 1899. Nr. 8 u. 9.) 1. Ueber Protrusion des Augapfels. Verf. berichtet über einen Fall, einen 52jähr. Mann betreffend, bei dem die vorhandene Protrusion des linken Auges auf eine chronische Periostitis luetischen Ursprungs bezogen werden musste, trotzdem die Nachts exacerbirenden Schmerzen fehlten, und die Affection vom unteren Theil der Orbita ausgegangen war. Jodkali wirkte prompt. In einem 2. Falle, einen 54 Jahre alten Mann betreffend, wurde die Diagnose auf einen aller Wahrscheinlichkeit nach benignen Tumor, der schon 11 Jahre oder länger bestand, gestellt. Die auf der Klinik von Hofrath Fuchs vorgenommene Entfernung des Tumors mit Erhaltung des Augapfels, ergab eine Gefässgeschwulst. Nach der Operation erblindete das Auge in Folge einer Verstopfung der Arteria centralis retinae. Der Exophthalmus war, wenn auch noch deutlich sichtbar, zurückgegangen. Im weiteren Verlaufe entwickelte sich an der vorübergehend anästhetisch gewordenen Cornea eine kleine Erosion, die nach wenigen Tagen zur Heilung kam. Verf. thut nebenbei dreier Fälle von Exophthalmus Erwähnung, bei denen es sich aller Wahrscheinlichkeit nach um harmlose Abnormitäten handelte, bei denen sich aber wegen der Kürze der Beobachtungszeit, eine sichere Diagnose nicht stellen liess. Schenkl.

5) Isolirte einseitige, traumatische Trochlearislähmung, von Doc. Dr. S. Klein, Abtheilungsvorstand der allgem. Poliklinik in Wien. (Wien. klin. Wochenschr. 1899. Nr. 12.) Bei einem 10jähr. Mädchen beobachtete Verf. eine einseitige isolirte Trochlearislähmung in Folge eines Sturzes auf den Hinterkopf. Er nimmt eine Blutung, die die Kernregion des Trochlearis im Aquaeductus Sylvii getroffen hat, als ursächliches Moment an. Schenkl.

6) Einen Fall einer Cilie in der Vorderkammer demonstrirt Dr. E. Schwarz in der Sitzung der Gesellschaft der Aerzte in Wien am 3. März 1899. (Wiener klin. Wochenschrift. 1899. Nr. 10.) Die Cilie gelangte bei einer Verletzung der Cornea durch einen Eisensplitter vor 2 Jahren in die Vorderkammer. Seit einigen Monaten bestehen stechende Schmerzen, Flimmern vor den Augen; die Sehschärfe ist herabgesetzt; die Cilie schleift mit ihrem stumpfen Ende auf dem Pupillarrande; es besteht partielle Linsentrübung. Schenkl.

7) Ueber Augenverbände, von Dr. J. Jänner, Augenarzt in Wien. (Allgem. Wiener med. Zeitung. 1899. Nr. 8 und 9.) Die gebräuchlichen Augenverbände und ihre Indication. Schenkl.

Um Einsendung von Separatabdrücken wird gebeten.

Verlag von Veit & Comp. in Leipzig. — Druck von Metzger & Wittig in Leipzig.

Centralblatt

für praktische

AUGENHEILKUNDE.

Herausgegeben von

Prof. Dr. J. Hirschberg, Geh. Med.-Rath, in Berlin.

Unter ständiger Mitwirkung der Herren Dr. ANCKE in München, Dr. BERGER in Paris, Prof. Dr. BIRNBACHER in Graz, Dr. BRAILEY in London, Prof. Dr. H. COHN in Breslau, Doc. Dr. CL. DU BOIS-REYMOND in Berlin, Dr. DAHRENSTAEDT in Herford, Doc. Dr. E. EMMERT in Bern, Prof. C. GALLENGA in Parma, Dr. GINSBERG in Berlin, Prof. Dr. GOLDZIEHER in Budapest, Dr. GORDON NORRIE in Kopenhagen, Prof. Dr. HORSTMANN in Berlin, Dr. ISSIGONIS in Smyrna, Prof. H. KNAPP in New York, Prof. Dr. KRÜCKOW in Moskau, Dr. KUTHE in Berlin, Dr. LANDAU in Coblenz, Prof. Dr. MAGNUS in Breslau, Major F. P. MAYNARD, I. M. S., in Calcutta, Dr. MICHAELSEN in Görlitz, Dr. VAN MILLINGEN in Constantinopel, Dr. MOLL in Berlin, Prof. Dr. J. MUNK in Berlin, Dr. NEUBURGER in Nürnberg, Dr. PELTESOHN in Hamburg, Dr. PERGENS in Brüssel, Prof. PESCHEL in Frankfurt a. M., Dr. PURTSCHER in Klagenfurt, Dr. M. REICH in Petersburg, Med.-Rath Dr. SCHEER in Oldenburg, Prof. Dr. SCHENKL in Prag, Prof. Dr. SCHWARZ in Leipzig, Dr. SPIRO in Berlin, Dr. STIEL in Köln.

Monatlich ein Heft. Preis des Jahrganges 12 Mark. Zu beziehen durch alle Buchhandlungen des In- und Auslandes und die Postanstalten des Deutschen Reiches.

October. Dreiundzwanzigster Jahrgang. 1899.

Inhalt: **Original-Mittheilungen.** I. Ueber die chronische Dacryocystitis beim Rhinosklerom. Von Prof. Dr. **C. Gallenga.** — II. Fett-Hernien der oberen Augenlider. Von **H. Schmidt-Rimpler.** — III. Retrobulbärer Abscess, bedingt durch ein Empyem des Antrum Highmori, ausgehend von cariösen Zähnen; Operation, Genesung. Von **J. Guttmann** in New York.

Klinische Beobachtungen. I. Ein Fall von primärer Tuberculose der Nase, Thränenleitung und Conjunctiva mit Uebergreifen auf die Lungen, von Dr. Fr. Pröscher. — II. Hydatidenschwirren bei Echinococcus der Orbita. Von Dr. O. Wernicke, Buenos Aires.

Neue Bücher.

Referate, Uebersetzungen, Auszüge. 1) Augenheilanstalt in Basel. XXXIV. Jahresbericht vom 1. Januar bis 31. December 1897, von Prof. Karl Mellinger. — 2) Senile Oververziendheid. Academisch Proefschrift, dor W. Kouwenhoven. — 3) Die Verletzungen des Auges, von E. Praun.

Journal-Uebersicht. I. Die ophthalmologische Klinik. Nr. 7—11 — II. La clinique ophtalmologique. Nr. 7—12.

Vermischtes. Nr. 1—8.

Bibliographie. Nr. 1—18.

[Aus der Universitäts-Augenklinik zu Parma.]

I. Ueber die chronische Dacryocystitis beim Rhinosklerom.

Mittheilung von Prof. Dr. C. Gallenga.

Nachdem HEBRA im Jahre 1870 das Rhinosklerom beschrieben hat, haben viele Dermatologen mit dieser Frage sich beschäftigt und heut zu Tage liegen darüber in der Literatur sehr zahlreiche Fälle vor. Man hat bald erkannt, dass die Krankheit, anstatt auf die Nasenhöhlen sich zu beschränken, sich auf die benachbarten Theile per continuitatem ausbreitet.

(Gaumen, Schlund, Kehlkopf, Ohr durch die Tuba Eustachii u. s. w.) Durch den Thränennasengang können auch die Adnexa des Auges an der Krankheit theilnehmen. Man hat gerade beobachtet, dass in verschiedenen Stadien des Krankheitsbildes Epiphora und manchmal auch eine hartnäckige Dacryocystitis vorkommen kann.

Diese Complicationen des Rhinosklerom, die in einigen Lehrbüchern der Augenheilkunde oder in den Mittheilungen über die Beziehungen zwischen den Krankheiten des Auges und der Nasenhöhlen erwähnt werden, sind in der interessanten Arbeit von Wolkowitsch[1] vornehmlich berücksichtigt worden. Wolkowitsch berichtet über die, bis zum Jahre 1887, 85 bekannt gewordenen Fälle, die zum Theil dem Verfasser selbst angehören. Es ist hervorzuheben, dass bei 9 Fällen Complicationen vom Thränensack vorhanden waren. W. unterscheidet die Fälle, bei welchen die Krankheit aus einer wirklichen Verbreitung des Rhinosklerom besteht, von jenen, bei welchen es sich um eine einfache Dacryocystitis handelt, die einer Verstopfung der unteren Mündung des Thränennasenganges zuzuschreiben ist. Durch diese Verstopfung, durch das darauf folgende Zurückhalten des Exsudats im Thränensacke kann nämlich Anschwellung des letzteren und Epiphora hervorgerufen werden.

Aus seinen Beobachtungen schliesst der Verfasser, dass unter 9 Fällen bei 4 eine einfache Dacryocystitis vorhanden war; bei 5 (also 6%) handelte es sich um eine Verbreitung des Rhinosklerom zum Thränensacke.

Wolkowitsch meint, dass auch bei diesen Fällen es sich immer um eine Krankheit handelt, die von jener der Nasenhöhlen abhängt. Das scheint mit den Meinungen von anderen Beobachtern im Widerspruch zu sein (vgl. z. B. einen Fall von Chiari und Riehl, von Schultess u. a.), weil die Krankheit, indem sie an dem hinteren Theil der Nasenhöhle anfängt, von den Patienten für eine gewisse Zeit unbemerkt bleibt, so dass ihre Aufmerksamkeit erst erregt wird, wenn die Thränensackveränderungen hervortreten, besonders wenn diese etwas früh erscheinen.

Das Rhinosklerom breitet sich auf die Thränenwege aus und ruft eine Neubildung von Knötchen hervor, die allmählich grösser werden, so dass sie die Dicke einer Haselnuss erreichen können. Diese Neubildung ist unter der Haut des inneren Augenwinkels sehr leicht zu erkennen. Ihr Wachsthum ruft durch eine Erweiterung des Nasenrückens eine gewisse Ungestaltheit des Gesichts auf. Man kann auch eine bedeutende Verkleinerung der Lidspalte beobachten.

Unter den beschriebenen Fällen ist der von Zeissl[2] besonders zu erwähnen, einmal weil man bei diesem eine schnelle Zerstörung der

[1] Arch f. klin. Chirurgie, 38. Bd.. 2.—3. Heft.

[2] Zeitschrift f. Heilkunde. 1885. VI. Bd. 5.—6. Heft.

Knötchen beobachtet hat, sodann weil die letzteren auch die Palpebral-Haut und den Ciliarrand angegriffen hatten. Auch der Fall von SCHULTESS[1] ist interessant, weil ausser der Verbreitung der Neubildung auf den inneren Theil des oberen Lides mit Ptosis, auch eine Verbreitung in die Orbita der inneren Wand entlang zu beobachten war, so dass der Bulbus nach unten und nach aussen verschoben war. Andere Beobachtungen von Ausbreitung des Rhinosklerom in den Thränensack gehören STUKOWENTOFF und WOLKOWITSCH selbst an.

Was die ocularen Localisationen des Rhinosklerom anbetrifft, so ist es nothwendig, zu erwähnen, dass neulich EWETZKY[2] unter dem Namen von Sklerom der Lidbindehaut eine ausgebreitete Infiltration der Conjunctiva palpebrarum in 2 Fällen beschrieben hat. In dem ersten Falle hatte man schon klinisch die Diagnose von amyloider Entartung der Conjunctiva festgestellt: in beiden Fällen waren die eigenthümlichen histologischen Veränderungen des Rhinosklerom und Bacillen in den Schnitten vorhanden.

Es scheint aber nicht, dass bei dem zweiten Falle Culturen angelegt worden sind. Unter diesen Umständen könnte man denken, dass das Bild der sogenannten amyloiden Entartung zum Theil erklärt und vergrössert würde; nur durch zahlreiche Untersuchungen wird es aber möglich sein, zu einem Schluss zu gelangen, und zwar durch pathologisch-anatomische Studien auf dem Gebiete der Bakteriologie.

Ausser den 5 Fällen von WOLKOWITSCH, bei welchen es sich um eine Verbreitung des Rhinosklerom in den Thränensack handelte, litten noch 4 Patienten (1 von denen, die Verf. selbst beobachtet hat,) an Dacryocystitis, die seiner Meinung nach der Verstopfung der unteren Mündung in der Nasenhöhle zuzuschreiben ist, weil die Schleimhaut des Turbinatus und Meatus inferior an der Krankheit theilnimmt. Diese Thatsache kann durch die mikroskopische Untersuchung festgestellt werden. Es ist aber nicht immer möglich, nur auf dem Grunde der klinischen Beobachtung aus dem Mangel von Knötchen im Thränensacke den Schluss zu ziehen, dass in der Schleimhaut der Thränenwege keine Spur von Rhinosklerom vorhanden ist, besonders in den Fällen, bei welchen schon eine Dacryocystitis zum Vorschein kommt.

Ausserdem ist es möglich, dass die Anzahl der Fälle von Dacryocystitis beim Rinosklerom etwas grösser ist, als der bibliographische Bericht von WOLKOWITSCH beweisen kann. Der Verfasser berücksichtigt nämlich nur die Resultate, die der Zeit angehören, zu welcher die betreffenden Patienten von den erwähnten Beobachtern untersucht worden sind. Es ist also nicht unwahrscheinlich, dass bei einigen von diesen Patienten die Symptome von

[1] Deutsches Arch. f. klin. Medizin. 1887. Der Fall ist auch in der HORNER'schen Klinik beobachtet worden.

[2] Beitr. z. Augenheilk. 1898. III. Bd. 22. Heft.

Epiphora oder von Dacryocystitis etwas später zum Vorscheine gekommen sind.

Das leite ich von dem Krankheitsbild ab und aus den von mir gesehenen Fällen von Rhinosklerom, die ich Jahre lang beobachtet habe. In Italien ist das Rinosklerom, obwohl etwas selten, schon von manchen Dermatologen beschrieben worden, wie die Mittheilungen von Tanturri, Pelizzari, Ricchi, Mibelli, Majocchi, Ducreis u. a. beweisen können.

In den letzten 10 Jahren habe ich 4 Fälle von Rhinosklerom durch die Freundlichkeit der Herren Collegen Prof. Majocchi und Mibelli in der dermatologischen Klinik zu Parma gesehen. Diese Collegen haben bei den seltenen Fällen viele Untersuchungen auf dem Gebiete der pathologischen Anatomie sowie der Bakteriologie und des Experiments angestellt. Bei diesen 4 Fällen, die dem weiblichen Geschlecht angehören, und die ich sehr lange (3 von diesen bis heute) beobachtet, habe ich während des Krankheitsverlaufs die Gelegenheit gehabt, 2 Mal die Dacryocystitis zu beobachten. Bei einem Falle war die Krankheit einseitig und bei dem anderen beiderseitig.

Die an der beiderseitigen Dacryocystitis leidende Patientin, bei welcher während ihres Aufenthaltes in der dermatologischen Klinik die Diagnose von Rhinosklerom mit Sicherheit festgestellt worden war, verweigerte die Behandlung der Dacryocystitis und einen Eingriff in die Thränenwege, so dass ich nichts anderes sagen kann, als dass die Dacryocystitis viele Jahre nach dem Rhinosklerom angefangen. Die Krankheit des Thränensackes war also eine secundäre und sie war wahrscheinlich den Veränderungen, die in den beiden Nasenhöhlen in der Nähe des Turbinatus inferior vorhanden waren, zuzuschreiben. Es ist aber unmöglich, auszuschliessen, dass die Wandungen des Thränensackes und des Thränencanals vollständig frei von Infiltrationen waren, weil eine genauere Untersuchung nicht möglich war.

Die zweite Patientin, bei welcher die Dacryocystitis auf die linke Seite beschränkt war, ist eine 43jährige, kräftige Frau, bei welcher das Rhinosklerom seit 10 Jahren bestand. Die Krankheit verschlimmerte sich in den letzten 7 oder 8 Jahren; nach dem Jahre 1892 wurde die Patientin mehrmals von Herrn Prof. Mibelli in seine Klinik aufgenommen. Die Patientin wurde mit verschiedenen Arzneimitteln und Operationen behandelt, um ein Fortschreiten der Krankheit zu verhindern, und um die Nasenlöcher, welche wegen der neoplastischen Proliferation die Neigung hatten, sich zu schliessen, durchgängig zu machen.

Bei dieser Patientin fing die Dacryocystitis vor 2 Jahren an und verschlimmerte sich nach und nach. Am inneren Augenwinkel bildete sich eine Geschwulst, die später grösser wurde, so dass sie die Dicke einer grossen Linse erreichte. Durch den Druck auf den Thränensack, der etwas schmerzhaft ist, fliesst die in der Geschwulst enthaltene Flüssigkeit

durch die Canälchen ins Auge zurück, während ein anderer Theil in den Thränencanal eindringt. Diese Flüssigkeit sieht wie ein weissliches, schleimartiges Exsudat aus. Nach der Entfernung der Geschwulst ist die Haut des inneren Augenwinkels auf der hinteren Wand des Sackes beweglich, wie auf einer teigigen, etwas niedriger stehenden Fläche.

Die Conjunctiva palpebrarum und Fornicis inferioris ist etwas hyperämisch; nichts. Besonderes in den anderen Theilen des Auges und Adnexen.

Die Patientin bemerkt ausser einem Spannungsgefühl einen bedeutenden Thränenfluss, wenn sie bei dem Arbeiten den Kopf hängen lässt. Die rhinoskopische Untersuchung, die von Herrn Dr. Lalatta, Director der otorinolaringojatrischen Poliklinik, gemacht wurde, ist folgende:

Die vordere Oeffnung der Nasenhöhlen ist etwas nach oben gezogen. Links ist sie, wegen der Anschwellung des unteren Theiles des Septums noch mehr verkleinert. Der nasale Spalt ist auf den beiden Seiten durch eine kreisförmige Oeffnung vertreten, die nach links zu etwas verkleinert ist. Diese beiden kreisförmigen Oeffnungen setzen sich in einen engen Canal fort und laufen zum Septum zusammen, welches auf $1^1/_2$ cm von seiner vorderen Grenze vollständig zerstört ist.

Von der vorderen Oeffnung des rechten Nasenloches kann man die Reste des Turbinatus inferior, die $^1/_2$ cm von der normalen Insertion vorspringen, erkennen. Einige Züge laufen von hier zur äusseren Wand der Höhlung. Etwas höher ist der rechte Turbinatus medius erhalten; der Turbinatus superior ist nicht zu sehen. Auf der linken Seite ist die Einführung einer Sonde nicht möglich, und vom rechten Nasenloche kann man in der linken Höhlung unförmige weissliche Neubildungen erkennen. Die hintere rhinoskopische Untersuchung ist wegen der Verwachsungen nicht möglich, weil der Hohlraum nur aus einem wenige Millimeter breitem Loch und Canal zwischen dem Palatum, Velum palatinum und der hinteren Wand des Pharynx besteht.

Da die Patientin die Dacryocystitis behandeln lassen wollte, besuchte sie die Augenklinik, und, bevor man mit der Behandlung angefangen, wurde mehrmals das Exsudat mikroskopisch untersucht. In den frischen Präparaten der durch die Thränencanälchen ausgedrückten Flüssigkeit, welche mit einer $^1/_2$ % wässrigen Methylblau- oder 1 % Gentianaviolettlösung gefärbt worden, kann man, nach einer Nachfärbung mit einer hydroalkalischen Magenta-Rothlösung, zahlreiche Eiterzellen und viele abgeplattete, stark degenerirte Epithelzellen erkennen. Zwischen diesen Zellen liegen zahlreiche Mikrokokken und Diplokokken, und treten wegen ihrer Menge zahlreiche Bacillen hervor, die zum Theil isolirt und zum Theil zusammengehäuft sind. Sie zeigen abgerundete Pole und sind ausserdem mit einem hellen Hof und mit einem doppelten Contur versehen.

Nach einer gründlichen Ausspülung des inneren Augenwinkels und des Thränensees mit sterilisirtem Wasser wird eine geringe Menge dieser Flüssigkeit aufgenommen, und mit verschiedenen Nährböden (Agar, Gelatine u. s. w.) in Röhrchen, sowie in PETRI'schen Schalen einige Culturen angelegt. Auf diesen Nährböden wachsen zahlreiche Mikroorganismen, nämlich Staphylokokken, pyogenes aureus und albus, Bacillen von verschiedenen Arten, unter diesen ein grosser Bacillus, der denselben grossen Hof wie in frischen Präparaten erkennen lässt. Dieser Bacillus sieht aber nicht wie der von dem Rhinosklerom aus, der in einer Cultur von den Knötchen der Nasenhöhlen bei derselben Patientin zu sehen war. Seine Colonien sehen ganz anders aus, weil sie eine weissliche, undurchsichtige Färbung annehmen und die Gelatine verflüssigen. Von diesen mehrmals wiederholten Untersuchungen der Thränensack-Flüssigkeit konnte man nie den Rhinosklerom-Bacillus, sondern nur das Wachsthum von pyogenen und von banalen Mikroorganismen beobachten. Bekanntlich sind diese im Thränensacke der gewöhnlichen Dacryocystitiden zu finden. Uebrigens ist es bekannt, dass auch vom Nasalsekret bei dem Rhinosklerom das Wachsthum des typischen Rhinosklerombacillus fast nie zu erhalten ist.

Um Rechenschaft über den Zustand des Thränensackes und des Canals abzulegen, (da die Sondirung durch die Canaliculi nicht nützlich war, weil die Sonde im Thränensacke stecken blieb,) wurde der Sack aufgemacht. Zu diesem Zwecke wird die Gegend des inneren Winkels durch ein sterilisirtes SCARPA-Messer der senkrechten Richtung nach aufgeschnitten. Nach der Eröffnung des Sackes fliesst eine grosse Menge von eitrigem Exsudat mit Blutstreifen aus. (Von diesem Material werden Culturen angelegt. Was den Rhinosklerombacillus anbetrifft, war aber der Befund vollständig negativ.) Dann wird eine COOPER'sche Sonde eingeführt. Man bemerkt, dass der Sack bedeutend erweitert und mit grossen Granulationen bedeckt ist, wie das MAGNE'sche Speculum erkennen lässt. Am unteren Theile des Sackes kann man mit der Sonde bemerken, dass die obere Oeffnung des Canals erheblich erweitert und trichterförmig ist. Nach einer kurzen Strecke ist er ganz undurchgängig. Der Sack wird mit dem VOLKMANN'schen Löffel sorgfältig abgekratzt. Auf diese Weise werden vom Sacke, sowie vom oberen Theil des Thränencanals, soweit wie möglich, sehr grosse Wucherungen weggenommen. Nach diesem Eingriff kann man eine grosse Sonde in den Canal auf eine Strecke von 3—4 cm einführen. Etwas weiter stösst man gegen ein unüberwindliches Hinderniss. Wenn mit der ANEL'schen Spritze sterilisirtes Wasser eingespritzt wird, fliesst es vollständig zurück. Die Behandlung wird auf die folgenden Tage verschoben. Inzwischen wird in die Wunde des inneren Augenwinkels Gaze eingesteckt.

Die grossen Vegetationen des Sackes und Canals werden zum Theil für die mikroskopischen Untersuchungen, von den frischen wie von den gehärteten Stücken gleichviel, aufbewahrt. Vom anderen Theile werden auf Agar und

Gelatine Stich- und Strichculturen angelegt. Die Resultate waren positiv. In fast allen Röhrchen waren bei Zimmertemperatur (27—28°), wie im Brutschrank bei 33°, schon nach 18—20 Stunden zahlreiche Colonien zu sehen, die überall den Stich- und Strichstreifen entlang zerstreut waren. Diese Colonien, die hier und da vereinzelt scheinen, sehen wegen ihres opalartigen, fast durchsichtigen, fliessenden Aussehens etwas eigenthümlich aus.

In den von diesen Colonien angefertigten mikroskopischen Präparaten traten Bacillen hervor, die ganz ähnlich den Rhinosklerom-Bacillen waren. Mit diesen waren sie durch die von Herrn Prof. Mibelli von Knötchen der Nasenhöhlen angefertigten Präparaten und Culturen zu vergleichen. Sie schienen mit einer Kapsel versehen und von verschiedener Gestalt und zwar waren sie verlängert, abgerundet, dick und kurz und kugelförmig.

Nicht alle Culturen sind rein. Die unreinen enthalten einen kleinen Bacillus und andere Mikroorganismen. Mit den aufeinanderfolgenden Uebergängen und mit Platten-Kulturen gelingt es immer, den Rhinosklerom-Bacillus zu isoliren. Dieser positive Befund stimmt mit den Granulationsuntersuchungen bei frischem Zustande vollständig überein. In diesen mit Ehrlich's Flüssigkeit gefärbten Präparaten finden sich zwischen der rundzelligen Infiltration, aus welchen die Granulationen bestehen, zahlreiche hyaline Kugeln und zwischen den Zellenanhäufungen finden sich kapsulirte Bacillen, wie die vom Rhinosklerom. In diesen Präparaten liegen aber die Bacillen nicht in den Zellen, sondern zwischen ihnen.

Die Präparate von den in Alkohol gehärteten Granulationen sind auch bemerkenswerth. Die Stücke waren in Celloidin eingebettet und die Schnitte nach verschiedenen Methoden gefärbt (Alaun-carmin, Picrocochenille, verschiedene Unna's Färbungen u. s. w.).

Die Schnitte bestehen aus kleinen Stücken der Schleimhaut des Thränensackes, dessen Oberfläche von grosser Menge von Exsudat und von während der Operation ergossenem Blut bedeckt ist. Die freie Oberfläche der weggenommenen Schleimhaut sieht wie eine gewellte Linie aus mit grossen Erhebungen, die mit kleinen Thälern abwechseln. Hier und da senken sich die Thäler erheblich und bilden einen Blindsack, der mit cylindrischem Epithel bekleidet ist: einige von solchen Blindsäcken sind mit Eiter gefüllt.

Das Bekleidungs- und Blindsack-Epithel ist bedeutend verändert; anderswo sind endlich feine Zellen zerstreut. In dem die Schleimhaut bedeckenden Epithel finden sich zwischen dem Blut (das beim Eingriff ergossen war) und den Leukocyten zahlreiche Epithelzellen. Einige von diesen sehen noch normal aus, einige sind im Gegentheil sehr angeschwollen und zeigen ein helles, homogenes, wenig färbbares, mit Vacuolen und mit einem ganz verkleinerten Kerne versehenes Protoplasma.

Das unter dem Epithel sich befindende Gewebe ist ein Granulationsgewebe. Die bindegewebigen Maschen sind verschwunden und auf ein feines Netz beschränkt. Das Gewebe besteht aus einer rundzelligen Infiltration, die hier und da von erweiterten Capillaren durchzogen ist. Einige von diesen Capillaren sind mit Blutkörperchen gefüllt; einige enthalten fast nur vielkernige Leukocyten und alle sind von zartem Endothel begleitet. Die Infiltration besteht aus Plasmazellen, aus grossen und einkernigen Leukocyten und lymphoiden Elementen; zwischen diesen bemerkt man auch vielkernige, zum Theil unbeschädigte und zum Theil etwas zerstörte Leukocyten. Mastzellen und Riesenzellen sind nicht vorhanden. Die Zellenveränderungen, die Mikulicz als charakteristisch für das Rhinosklerom beschrieben hat, sind nicht zu beobachten. (Geblähte Zellen von Mikulicz, hydropische Zellen von Mibelli). Die maulbeerförmigen, mit kleinen, stark brechenden Kügelchen gefüllten Zellen (hyaline Zellen) sind auch nicht vorhanden. Viele andere Zellen von dieser Art sind aber zu bemerken. Sie enthalten 1—3 von diesen hyalinen Kügelchen, die sehr gross sind. Bei anderen Zellen sind im peripheren Theil zahlreiche kleine hyaline Kügelchen vorhanden, die um den Kern herum liegen. In der Infiltration bemerkt man ausserdem eine ausserordentliche Anzahl von denselben hyalinen Kügelchen, was beim typischen rhinosklerotischen Gewebe selten zu sehen ist. In einigen Schnitten sieht man Anhäufungen von kapsulirten Rhinosklerom-Bacillen wie jene, die eben auf den Culturen von diesen Granulationen wuchsen.

Fassen wir bei diesem Fall von Dacryocystitis, die secundär nach Rhinosklerom ist, die Thränensackveränderungen zusammen; so sehen wir, dass ein wirkliches rhinosklerotisches Gewebe, wie in den Nasenhöhlen zu sehen ist, hier fehlt. Ausserdem ist noch zu bemerken, dass die Vereiterung, die bei unserem Falle vorhanden war, auf der Oberfläche der Rhinosklerom-knötchen fast nie zu beobachten ist. Nichtsdestoweniger wollen wir nicht verkennen, dass der ausserordentliche Reichthum an hyalinen Kügelchen, die Anwesenheit von diesen Kügelchen in den ungeheuer grossen Zellen, der positive Bacillenbefund im Granulationsgewebe und das Wachsthum von Rhinosklerom-Bacillen von diesem Gewebe die directe Einwirkung des Rinosklerom, um eine Dacryocystitis hervorzurufen, beweisen können, sodass die Krankheit des Thränensackes eigenthümliche klinische und anatomische Beschaffenheiten hat. Die bedeutende Erweiterung des oberen Theils des Thränencanals in der Nähe des Sackes ist auch interessant, sowie die Anlage des Hindernisses in dem mittleren und unteren Theile des Canals. Die Härte dieses Hindernisses und sein Widerstand lässt voraussetzen, dass hier eine Verbreitung des Rhinosklerom vorhanden ist. Es ist nicht unwahrwahrscheinlich, dass in Zukunft die Symptome der Dacryocystitis sich verändern und dass in dem vorbereiteten Gewebe der Thränensackwandung eine Rhinosklerom-Infiltration mit ihren klinischen und anatomischen Eigenthümlich-

keiten sich entwickelt. Weitere Beobachtung des oben beschriebenen Falles wird bestimmte Angaben geben können.

Der Zweck dieser Mittheilung ist, die Aufmerksamkeit der Augenärzte auf diese Frage zu lenken. Sie ist schon von den Dermatologen studirt worden, aber von anderen Gesichtspunkten. Der wichtige Ewetzki'sche Befund über das Sklerom der Conjunctiva palpebrarum muss, wegen der eventuellen Beziehungen zwischen dem Sklerom und einigen seltenen Veränderungen der Conjunctiva, über deren Pathogenese die Beobachter noch nicht einig sind, vornämlich berücksichtigt werden.

II. Fett-Hernien der oberen Augenlider.

Von **H. Schmidt-Rimpler.**

Ein bisher meines Wissens noch nicht beschriebener Fall einer angeborenen Fett-Hernie der beiden oberen Augenlider kam im Juni dieses Jahres in der Klinik zur Beobachtung.

Es handelte sich um ein 19jähriges Mädchen, welches besonders in den letzten drei Jahren bemerkt hatte, wie die oberen Augenlider sich auffällig verdickten und mehr herabhingen. Der Zustand war nicht immer der gleiche; bisweilen war die Schwellung stärker, bisweilen geringer. Auch die verstorbene Mutter soll zeitlebens ähnliche Wülste in den oberen Augenlidern, besonders über den inneren Augenwinkeln, gehabt haben, die bei Anstrengungen und beim Bücken stärker hervortraten.

Bei der Aufnahme zeigten sich beide oberen Lider — bei sonst normalem Augenbefunde — in ihrer ganzen Ausdehnung etwas ödematös geschwollen; die obere Hautfalte hing mehr als gewöhnlich über den Augen. Ein umschriebener, ziemlich querovaler Wulst sass oberhalb des inneren Augenwinkels an der Stelle, wo wir im Alter öfter Hervorbuchtungen sehen: derselbe fühlte sich weich an und hatte eine Ausdehnung von etwa $1^1/_2$ cm von rechts nach links, etwas weniger von oben nach unten. Die Haut des oberen Lides war, wenn die ödematöse Infiltration durch Umschläge oder spontan sich verringert hatte, mit zahlreichen kleinen Fältchen durchsetzt. Da die Wulstbildung, die ich zuerst für eine abnorme Fettansammlung unter der Haut hielt, und die secundäre Schwellung sehr entstellten, wünschte die Patientin die operative Entfernung. Nachdem die Haut über der Geschwulst queroval umschrieben und excidirt war, stellte sich heraus, dass sich unter ihr in der Muskulatur eine querovale Lücke befand, durch welche ein von der Fascia bedeckter Wulst von Orbitalfett hervorquoll. Der Defect, über den sich am rechten Lide noch ein Paar Muskelfasern hinüberzogen, hatte, wie sich später erwies, eine Ausdehnung

von circa 6 mm seitlicher und 5 mm Höhen-Distanz, war aber durch das vordringende Fettzellgewebe erheblich erweitert worden. Nach Einschneiden der Fascie quoll das Fett hervor; durch Drücken konnte man dasselbe in beliebiger Menge aus der Orbita entleeren. Die Verhältnisse waren auf beiden Augen gleich. Nach Abschneiden des Fettes wurden Fascia und Muskulatur durch Nähte vereinigt, darüber dann besonders die Haut. Nach der Heilung war der mediale, umschriebene Wulst verschwunden; jedoch trat die ganze obere Lidfalte in Folge der lang bestandenen Ausdehnung immer noch stärker als in der Norm hervor: auch zeigte die Haut die Beschaffenheit, welche Fuchs bei der von ihm als Blepharochalasis bezeichneten Lid-Abnormität ganz zutreffend so beschreibt, dass sie „wie zerknittertes Cigarrettenpapier" aussehe. Hätte man die Ursache bei unserer Patientin nicht in dem Fettbruch zu suchen, so würden beide Zustände als gleiche betrachtet und mit Fuchs als Folge einer Hautatrophie mit Verlust der Elasticität aufgefasst werden können. Die mikroskopische Untersuchung der herausgeschnittenen Haut ergab übrigens nichts Besonderes.

Bei älteren Personen finden wir bekanntlich öfter diese medianen Wülste im innern Augenwinkel und das Herabhängen der oberen Lidfalte. Merkel[1] führt an, dass die Hervorbuchtung der Hautpartie zwischen Tarsus und Orbitalrand dadurch entstehe, dass bei der Atonie aller Fascien im Alter auch das Septum orbitale seine Festigkeit eingebüsst hat und das Orbitalfett nicht mehr so straff zurückhält. In unserm Falle handelt es sich aber um einen ausgeprägten lochförmigen Defect in der Orbicularis-Muskulatur. Dass dieselbe auf einem Fehler der Anlage beruht, erscheint durch die Doppelseitigkeit gesichert, weiter auch durch das Vorhandensein der gleichen Abnormität bei der Mutter.

Da auch im Alter gerade über dem inneren Augenwinkel diese Wülste hervorzutreten pflegen, so erscheint es mir nicht unwahrscheinlich, dass auch hier öfter ein angeborener Defect oder eine angeborene Schwäche der Muskulatur den Anlass zum Hervordrängen der Fascia und des Orbitalfettes giebt. Es entsteht dies ungefähr an der Stelle, wo nach Henle die mehr senkrecht ziehenden Partien des M. orbicularis orbitalis mit den mehr horizontalen des M. orbicularis palpebralis zusammenstossen.

Für unsern Fall dürfen wir jedenfalls den Namen einer Fetthernie, bei der die Lücke in der Muskulatur die Bruchpforte darstellt, in Anspruch nehmen.

[1] Graefe-Saemisch, Handbuch der ges. Augenheilkunde 1874. Bd. 1. S. 82.

III. Retrobulbärer Abscess, bedingt durch ein Empyem des Antrum Highmori, ausgehend von cariösen Zähnen; Operation, Genesung.[1]

Von Dr. **J. Guttmann** in New York.

Berichte über retrobulbäre Abscesse sind, wie ich glaube, gerechtfertigt nicht nur ihres seltenen Vorkommnisses wegen, sondern auch wegen der Schwierigkeit, die sich der Feststellung der Diagnose häufig entgegenstellt. Welche Schwierigkeiten bei der Stellung der Diagnose auftreten dürften, können wir leicht begreifen, wenn wir die verschiedenen Gewebe, welche die Augenhöhle ausfüllen und den complicirten Bau benachbarter Höhlen, welche die Augenhöhle umgeben, uns vor Augen halten. Der nachfolgende Fall mag von besonderem Interesse sein, nicht nur wegen der Jugend des Patienten, der scheinbar ganz unbedeutenden Ursache (Zahncaries) und des sehr acuten Beginnes wegen, sondern hauptsächlich wegen des günstigen Verlaufes, den die Krankheit nach der Operation nahm. Die Krankheitsgeschichte ist in Kurzem die folgende:

Patient ist ein Knabe, 5 Jahre alt, hereditär unbelastet, und war immer gesund. Am 15. April d. J. klagte er über Zahnschmerz, dem aber die Eltern keine besondere Wichtigkeit beilegten. Am folgenden Tage erwachte das Kind mit Fieber, und im Laufe des Tages begann die Wange anzuschwellen. Die Schwellung breitete sich bald auf die Nase, die Augenlider und einen Theil der Stirne aus; der Augapfel wurde vorstehend. Der Familienarzt, der zugerufen wurde, betrachtete die Erkrankung als Folgezustand eines Bisses von einem sehr giftigen Insecte und behandelte das Leiden als solches symptomatisch mit Bleiwasser-Umschlägen und Antipyretica. Die Krankheitssymptome verschlimmerten sich aber trotzdem immer mehr und mehr, und das Kind kam, in Folge der überstandenen Schüttelfröste und des hohen Fiebers immer mehr herunter; und da es das Auge, in Folge der starken Schwellung, auch nicht mehr öffnen konnte, wurde ein Augenarzt zur Consultation zugezogen. Dieser diagnosticirte septische Thrombose der Venae orbitae und stellte eine letale Prognose. Am folgenden Tage wurde ich zum Consilium zugezogen und fand folgenden Zustand:

Das Kind lag im Bette mit 39,5° C. Fieber. Die linke Wange, von der Mitte der Stirne, einschliessend beide Augenlider, hinunter bis zum Arcus zygomaticus, war stark geschwollen und geröthet. Der linke Bulbus

[1] Vorgestellt in „Te Section of Ophthalmology of the Academy of Medicin of New York", 1899, May 15.

war vorstehend und gerade nach vorn gerichtet. Die Conjunctiva war stark chemotisch geschwollen, von schmutzig-graurother Farbe und protrudirte unter den stark geschwollenen Augenlidern. Die Pupille reagirte auf Licht. Das Auge konnte bloss zwischen Licht und Dunkel unterscheiden. In Folge der starken Schwellung der Augenlider konnte keine genaue ophthalmoskopische Untersuchung gemacht werden. Alles, was ich mit dem Ophthalmoskop feststellen konnte, war, dass ich die Media klar und durchscheinend fand. Daraufhin untersuchte ich die Nase. Während die rechte Nasenhälfte vollkommen normal war, fand ich die linke Nasenhälfte mit dickem Eiter gefüllt. Als ich die Eltern befragte, meinten sie, dass am dritten Tage nach dem Beginn der Erkrankung ein dicker, grüner Eiter aus dem linken Nasenloch zu fliessen begann, dem jedoch weder sie, noch der behandelnde Arzt eine besondere Aufmerksamkeit geschenkt hatte. Nun machte ich meine Diagnose auf Empyema der Nebenhöhlen der Nase mit einem Durchbruch des Eiters in die Orbita und stellte eine günstige Prognose. Ich machte nun einen Einschnitt in das obere Lid, da wo die Schwellung am grössten, und die Fluctuation am deutlichsten zu fühlen war. Eine grosse Menge dünnen, sehr stinkenden Eiters entleerte sich. Am darauffolgenden Tage liess ich durch einen Zahnarzt zwei cariöse Backenzähne von der linken Seite des Oberkiefers extrahiren, in der Erwartung, dass durch diese einfache Operation allein ein Ausfluss für etwa vorhandenen Eiter im Antrum Highmori geschaffen werden dürfte. Da jedoch meine Erwartung sich nicht bestätigt hatte, bohrte ich durch die nun vorhandene Alveolarhöhle eine Oeffnung in das Antrum, woraufhin ungefähr eine Unze desselben, faulstinkenden Eiters sich entleerte. Daraufhin kratzte ich die Höhle mit einem scharfen Löffel aus. Ich fand alle, hauptsächlich aber die innere und obere Wand cariös und mit Granulationen besetzt. Ich entfernte mit dem scharfen Löffel einen grossen Theil der Granulationen, manche necrotische Knochenstücke und einen Zahnkeim. Am folgenden Tage erweiterte ich den Einschnitt am oberen Lide bis zum Nasenrücken und fand nun die ganze Orbitalhöhle mit demselben übelriechenden Eiter gefüllt. Ein Theil der Lamina papyracea war necrotisch und durchbrochen. Die Durchbruchsstelle hatte die Grösse eines Pfennigs und war mit graurothen, schwammigen Granulationen gefüllt. Diese Oeffnung führte in die Siebbeinhöhle, welche auch mit Eiter und necrotischem Gewebe gefüllt war. Die mikroskopische Untersuchung des Eiters zeigte bloss die gewöhnlichen Producte einer Entzündung, hervorgerufen durch Strepto- und Staphylokokken. Sowohl die subjectiven, als auch die objectiven Krankheitssymptome besserten sich zusehends beim Kinde, gleich am zweiten Tage nach Eröffnung des Antrum. Das Fieber schwand gänzlich, normales Sehen stellte sich wieder ein, und das Kind, das einen Tag zuvor schwer krank daniederlag, konnte wieder aufsitzen und war munter. Die nun folgende Behandlung bestand in täglicher Reinigung der Orbitalhöhle

mit einer Lysollösung, Tamponade und Drainage der Siebbein- und Highmors-Höhle mit Jodoformgaze. Die Heilung geht glatt und günstig von statten.

Um eine richtige Auffassung von dem Verlaufe der Krankheit sich zu bilden, ist es nöthig, die localen anatomischen Beziehungen, die zwischen der Orbita und den angrenzenden pneumatischen Höhlen bestehen, und die Beziehungen dieser Höhlen zu einander kurz zu recapituliren. Die Augenhöhle ist nahezu von allen Seiten von den Nebenhöhlen der Nase umringt. Eine Ausnahme bildet nur die äussere und ein kleiner Theil der oberen Wand. Was die Beziehungen der Nebenhöhlen zu einander betrifft, so ist es von Wichtigkeit zu betonen, dass die Siebbeinhöhle eine solche Stellung einnimmt, dass eine Erkrankung derselben sehr leicht auf eine oder mehrere der benachbarten Nebenhöhlen übergreifen kann. Dies ist ganz begreiflich, wenn wir bedenken, dass das Siebbein, in Folge seiner centralen Lage, häufig theilnimmt an der Bildung des Bodens der Stirnhöhle, der vorderen Wand der Keilbeinhöhle und in manchen Fällen an der Bildung der inneren oberen Wand der Highmors-Höhle. Wenn wir diese Thatsachen im Auge behalten, werden wir leicht begreifen, wie die Zahncaries, welche die erste Beschwerde des Patienten bildete, für alle nachfolgenden Complicationen verantwortlich gemacht werden muss. Der Zahncaries folgte bald ein Empyem der Highmors-Höhle, von da dehnte sich die Entzündung sehr rasch auf die benachbarten Höhlen aus. Da der eitrige Ausfluss aus der Nase erst am dritten Tage nach dem Beginn der Krankheit zum Vorschein kam, so ist anzunehmen, dass dies den Beginn der Affection der Siebbeinhöhle anzeigte. Sehr bald darauf wurde die äussere Wand der Siebbeinhöhle durchbrochen und eine grosse Menge Eiters ergoss sich unter das Periost der Orbita, welches von den Orbitalwänden abgehoben wurde. Der Eiter comprimirte den Sehnerv und erzeugte so die temporäre Amblyopie, füllte zugleich den trichterförmigen Raum der Orbita aus und drängte den Bulbus gerade nach vorwärts.

Wie wenig Wichtigkeit den Erkrankungen der Nebenhöhlen der Nase im Allgemeinen zugemessen wird, ist aus dem Berichte des Dr. Fraenkel deutlich zu ersehen. Dr. Fraenkel konnte in den 146 Autopsien, die er an Cadavern ohne besondere Auswahl vornahm, in 63 (40 %) Fällen Erkrankungen einer oder mehrerer Nebenhöhlen nachweisen, die am Lebenden ganz übersehen wurden. Nach den Untersuchungen von Kuhnt[1] sind Erkrankungen der Orbita in 29 % der Fälle auf Erkrankungen der Nebenhöhlen zurückzuführen.

Die richtige Auffassung des Zusammenhanges, welcher zwischen den Orbitalabscessen einerseits, und den Empyemen einer oder mehrerer Nebenhöhlen andererseits besteht, ist eine Errungenschaft hauptsächlich des letzten

[1] Die entzündlichen Erkrankungen der Stirnhöhlen. 1895.

Jahrzehntes. Aeltere Berichte über die Erkrankung bestätigen vollauf das Vorhergesagte. Ich will beispielsweise nur einen Fall erwähnen, der von so einem hervorragenden Fachmanne wie Dr. KNAPP[1] beschrieben wurde.

Ein Mann, 45 Jahre alt, der sich im Allgemeinen einer guten Gesundheit erfreute, erblindete plötzlich auf einem Auge. Im Verlaufe von 2 Tagen entwickelte sich ein Exophthalmus. Sechs Monate nach dem Beginn der Krankheit sah Dr. KNAPP den Patienten und constatirte eine Atrophie des Nervus opticus, konnte aber nicht die Ursache derselben mit Bestimmtheit feststellen. Er schrieb die Atrophie mit Wahrscheinlichkeit einer Thrombose oder Embolie der Augengefässe zu. Ein Jahr später sah er den Patienten wieder, derselbe berichtete ihm, dass er in der Zwischenzeit eines Nasenleidens wegen einen Nasenspecialisten consultirte, welcher in der Nasenhälfte, correspondirend mit dem afficirten Auge, zufälliger Weise einen Abscess eröffnet hatte, worauf der Patient sogleich eine Linderung seiner Beschwerden empfand und das Auge wieder seine normale Stellung einnahm.

Dr. NOYES[2] berichtet im Jahre 1875 einen recht interessanten, aber etwas dunklen Fall von einem Empyem einer oder mehrerer Nebenhöhlen, welche in die Orbita durchgebrochen sind, einen Exophthalmus und eine Orbital-Fistel erzeugt haben, da wurde auch die Untersuchung und Behandlung der benachbarten Nebenhöhlen ganz unterlassen. Beim Studium der Literatur über Orbitalabscesse konnte ich bloss folgende Fälle finden, beschrieben von MAIR, GOODHART, BACON und SNELL, die eine Aehnlichkeit mit dem oben beschriebenen Fall haben.

Ich werde diese Fälle nur im Auszug wiederholen. Der Fall von Dr. MAIR war wie folgt: Periostitis einer Zahnwurzel folgte Empyem des Antrum. Der Zahn wurde extrahirt, die eitrige Entzündung breitete sich jedoch aus und rief eine Entzündung im Siebbein-Labyrinth hervor. Der Eiter brach durch dieses in die Orbita und bildete einen Orbitalabscess. Die Entzündung setzte sich nun auf das Foramen opticum fort, rief eine Meningitis und Encephalitis hervor, worauf der Tod des Patienten folgte.

GOODHART berichtet auch einen Fall von Zahncaries bei einem kleinen Patienten, $4^1/_2$ Jahre alt, gefolgt von einem Abscess der Highmors-Höhle, acuter Periostitis des Oberkiefers, Eiterung in beiden Orbitae, Ostitis der Schädelbasis, Payämie und Tod.

Dr. BACON berichtet einen Fall von Zahncaries, gefolgt von einem Abscess der Highmors-Höhle, Abscess in der Orbita der anderen Seite und Tod.

Der Fall von SNELL war folgender: Ein Mädchen, 14 Jahre alt, litt an Zahncaries und Schwellung der betreffenden Gesichtshälfte; 2 erkrankte

[1] Transactions of the American Ophthalm. Soc. 1888, p. 323.

[2] Cases of Diseases in the Orbit, 1875.

Zähne wurden extrahirt. Dieser Operation folgte nun ein Ausfluss von stinkendem Eiter aus der Oberkieferhöhle. Zwei Wochen nachdem die Patientin sich einer Erkältung ausgesetzt hatte, entwickelte sich eine starke Schwellung der Augenlider an der erkrankten Gesichtshälfte, Proptosis und Oedema der Conjunctiva. Das Sehen war nicht afficirt. Die ophthalmoskopische Untersuchung zeigte, dass die Medien durchsichtig waren. Nachdem Schmerzen in der Orbita, Kopfweh und Erbrechen sich eingestellt hatten, wurde ein Einschnitt in das untere Lid gemacht, worauf eine geringe Menge Eiters aus der Orbita sich entleerte. Die Patientin fühlte danach wohl eine geringe Linderung ihrer Beschwerden, zwei Tage später aber stellten sich Symptome von Meningitis ein und die Patientin starb.

Mein Fall unterscheidet sich von den eben berichteten Fällen hauptsächlich darin, dass der Patient am Leben blieb und vollständig genas. Ich schreibe den günstigen Verlauf meines Falles hauptsächlich dem Umstande zu, dass ich nicht bloss die Orbitalhöhle, sondern auch die Nebenhöhlen eröffnet und behandelt habe.

Klinische Beobachtungen.

I. Ein Fall von primärer Tuberculose der Nase, Thränenleitung und Conjunctiva mit Uebergreifen auf die Lungen.

Von Dr. Fr. Pröscher aus Darmstadt.

Folgender Fall aus der Klinik des Herrn Dr. Praun ist insofern bemerkenswerth, als das allmähliche Uebergreifen der Tuberculose von Nase und Auge auf die Lungen klinisch nachweisbar war.

Anamnese: 30 Jahre alter unverheiratheter Mann. Vater frühzeitig gestorben, Mutter vor 6 Jahren an Wassersucht. Von 7 lebenden Geschwistern ist der jüngste Bruder lungenleidend, die übrigen sind gesund. Im Mai-Juni 1898 entzündete sich das linke Auge stark, es zeigte sich vermehrte Thränensecretion und die Lider waren Morgens mit gelben Krusten bedeckt. Schon etwa ein Jahr vorher soll die linke Nasenseite wiederholt undurchgängig gewesen sein.

Status: Mässig kräftig gebauter Mann, Thorax ziemlich gut entwickelt, Dämpfung nicht nachweisbar. Cervicale und maxillare Drüsen haselnussgross angeschwollen. Linke Lidspalte circa 3 mm enger als rechts, das untere Lid etwas geschwollen und die äussere Hälfte geröthet. In der Mitte der äusseren Hälfte fühlt man eine Härte durch wie bei einem Chalazion. Beim Abziehen des unteren Lides bemerkt man an der entsprechenden Stelle der Bindehaut eine geschwürige Fläche von circa 6 mm Durchmesser. Das Geschwür zeigt zackige Ränder und ist mit rothen Granulationen bedeckt, zwischen denen sich ein gelblich speckiger Grund zeigt. Das Geschwür erreicht die untere Uebergangsfalte, welche in ihrer Ausdehnung stark verkürzt ist. Thränennasencanal undurchgängig. Beim Betasten des Thränennasencanals von aussen fühlt man einige härtere, verdickte Stellen. In der Nase finden sich auf der unteren Muschel einige linsengrosse, gelbliche Granulationen. Lymphdrüsen an Ohr

und Hals stark angeschwollen. Trotz gründlicher Ausräumung der Nase und Ausschneiden des Herdes aus der Bindehaut greift der Process in der Bindehaut um sich. Ebenso bilden sich neue Geschwüre in der Nase. Die Lymphdrüsen in der maxillaren Gegend entwickeln sich zu grossen Packeten, welche erweichen und zu perforiren drohen.

Nach zwei Monaten fanden wir folgenden Lungenbefund: rechts oben, vorne und hinten, leichte Dämpfung mit zahlreichen giemen- und klingenden Rasselgeräuschen.

Der histologische Befund in Nase und Bindehaut: zahlreiche gefässlose Knötchen mit einzelnen Riesenzellen. Die Knötchen bestehen aus epitheloiden Zellen und sind zum Theil verkäst.

Wir haben hier einen Fall von primärer Tuberculose der Nase und Lidschleimhaut mit Uebergreifen auf die Lungen, analog der viel häufigeren primären Kehlkopftuberculose. Infection entweder mechanisch vom Rachen aus oder durch die Lymphdrüsen.

II. Hydatidenschwirren bei Echinococcus der Orbita.

Von Dr. Otto Wernicke, Buenos Aires.

„Möglicher Weise wird man bei den Echinokokken der Orbita auch zuweilen das Piorry'sche Hydatidenschwirren constatiren können. In dem mir vorliegenden literarischen Materiale finde ich keine Andeutung, dass darauf hin untersucht worden wäre. Immerhin erscheint es mir der Mühe werth, diesen Punkt zu berücksichtigen.“ [Berlin, in Graefe-Saemisch. Bd. VI, S. 693.]

Auch Panas in seinem Lehrbuche weist 14 Jahre später auf das Fehlen des Schwirrens bei Echinokokken der Orbita hin. Ich glaube deshalb, dass folgender von mir beobachtete Fall der erste ist, in welchem sich dies seltene, aber wichtige Symptom zeigte.

Bonifacia G., 22 Jahre alt, ledig, stellt sich am 14. September 1896 in der Augenklinik der hiesigen Wohlthätigkeitsgesellschaft vor.

Ihre Sehkraft nimmt seit sechs Monaten auf dem rechten Auge beständig ab, zu gleicher Zeit tritt das Auge immer mehr hervor. Dabei bestehen nur unbedeutende supraorbitale Schmerzen, die aber zeitweise exacerbiren und dann der Patientin starke Leiden verursachen. Patientin wohnt in einem abgelegenen Dorfe der Provinz Cordoba und lässt sechs Monate ohne jede ärztliche Behandlung verstreichen, bis sie sich, beunruhigt durch die stete Zunahme des Exophthalmus, zur langen Reise nach Buenos Aires entschliesst.

Status praesens, 14. September 1896: Kräftiges, gut entwickeltes Mädchen weisser Rasse. Linkes Auge völlig normal. Rechtes Auge, direct nach vorne protrudirt, kann gerade noch mit Anstrengung durch die normalen Lider bedeckt werden. Bewegungen des Bulbus in allen Richtungen bedeutend eingeschränkt. Druck auf den Bulbus verursacht keine Schmerzen und keine Verminderung des Exophthalmus. Orbitalrand normal, zwischen ihm und Bulbus lässt sich durch Palpation nichts Abnormes feststellen. Conjunctiva bulbi leicht entzündet. Nach aussen sieht man die Fasern der Sehne des Rectus externus etwas von der Sclera abgehoben, so dass die Insertion viel deutlicher, als normal, zu sehen ist. Pupille mässig erweitert, im Vergleich zum linken Auge; reagirt nur träge. Papille etwas röther, als links; mit scharfem Rande und ohne Veränderungen im Caliber und Verlaufe der Gefässe. Visus auf

Fingerzählen in einem Meter herabgesetzt. Es lässt sich keine Einschränkung des Gesichtsfeldes nachweisen.

Patientin giebt an, dass sie jedesmal, wenn sie die Augen fest schliesst, sofort ein lautes, aber fernes schwirrendes Geräusch auf der rechten Seite höre. Dies Geräusch setzt plötzlich ein, besteht aus einer Reihe von stossweisen, schnell aufeinander folgenden Vibrationen, welche immer schwächer werden und nach 5—8 Sekunden gänzlich verhallen. Manchmal hört sie noch am Schluss einige stärkere Vibrationen. Durch Druck oder Percussion lässt sich das Geräusch nicht hervorbringen. Legt man das Ohr auf das rechte Auge, so hört man, wenn sie auf Befehl die Augen fest schliesst, das beschriebene Geräusch als eine Art fernen Donners, der langsam, aber früher für den Arzt, als für die Patientin schwindet, — ohne jedoch die Schwingungen zu fühlen. Die Kranke weiss nicht anzugeben, wann sie das Geräusch zum ersten Male bemerkt hat, jedenfalls existirt es schon länger, als einen Monat. Es wird von ihr nur als unbedeutende Unannehmlichkeit betrachtet.

Die Diagnose wurde auf Echinococcus-Cyste im Muskeltrichter gestellt. Am 18. September wurde unter Narkose eine Canthotomie und hierauf ein Einschnitt oben aussen, zwischen Rectus superior und Rectus externus gemacht, der auf eine hinter dem Bulbus und aussen vom Opticus gelegene Echinococcus-Cyste führte. Der Inhalt der Cyste war wasserklar, ohne Tochterblasen. Die Extraction der Membran war in Folge der tiefen Lage und der Kleinheit des Einschnittes sehr schwierig und nicht in einem Stücke ausführbar. Nach den Fragmenten der Membran berechnet war die Cyste von der Grösse einer grossen Haselnuss. Drainage mit Jodoformgaze. Einen Monat später wurde die Pat. entlassen. Der Bulbus befand sich in normaler Lage, aber es bestand Strabismus convergens und mässige Mydriasis. Der Visus hatte sich nur sehr wenig gebessert.

Hydatidenschwirren bei Echinococcus in irgendwelchem Theile des Körpers ist ein seltenes Symptom. Wenn man bedenkt, dass bisher nur ungefähr siebzig Fälle von Echinococcus der Orbita beschrieben worden sind, ist es nicht zu verwundern, dass man es bisher noch nicht angetroffen hatte. Ich glaube nicht, dass das Schwirren, falls es bei Echinococcus der Orbita besteht, übersehen werden kann, da es, wie der eben beschriebene Fall beweist, auffällige subjective Erscheinungen verursacht, welche wohl kaum ein Patient dem Arzte verschweigen wird.

Unser Büchertisch.

Neue Bücher.

1. Die pathologische Histologie des menschlichen Auges, in Mikrophotogrammen dargestellt von Dr. A. Birnbacher, Prof. der Augenheilk. a. d. Univ. Graz. Erste Lieferung. Bindehaut. Mit 5 Tafeln in Lichtdruck. Leipzig, Veit & Comp., 1899. (Es sind 4—5 Lieferungen in Aussicht genommen.)

Der Kliniker soll durch dieses Werk unbedingt naturgetreue Bilder erhalten, welche die wichtigsten histologischen Verhältnisse der häufigeren Erkrankungsformen unmittelbar neben dem lebenden Object verdeutlichen.

In der That ist dieser Atlas durch Naturtreue und klinische Wichtigkeit der dargestellten Gegenstände allen seinen Vorgängern weit überlegen.

Die erste Tafel zeigt den einfachen Bindehaut-Catarrh, den Follikel-Catarrh und das Trachom. Offen wird zugestanden, dass die Körner des Follikular-Catarrhs und die des Trachom gleich aussehen, nur dass in letzteren später ein Zerfall der Zellmassen beobachtet wird.

Die zweite Tafel giebt Trachom-Narbe, Pannus, Bindehaut-Gonorrhöe bei Neugeborenen und bei Erwachsenen.

Sind eben die letztgenannten Bilder dem Kliniker sehr interessant, zumal er sie nur selten sich verschaffen kann; so gilt dies noch mehr von der folgenden Tafel, welche croupös-diphtherische Entzündung der Bindehaut, Tuberkulose, Hyalin-Degeneration und Frühjahrcatarrh uns veranschaulicht.

Die 4. Tafel bringt Pterygium, Pinguecula, Papillom, Polyp, Dermoid, Pemphigus.

Die 5. Tafel endlich zeigt Sarkom und Carcinom und, für viele eine lehrreiche Gabe, gonorrhoisches Bindehaut-Secret, Secret bei Pneumokokken-Conjunctivitis, Diplobacillus Morax-Axenfeld.

Sowohl dem Verf. wie dem Verleger gebührt unsre wärmste Anerkennung.

2. Kanon der Physik. Die Begriffe, Principien, Sätze, Formeln, Dimensionsformeln und Constanten der Physik, nach dem neuesten Stande der Wissenschaft systematisch dargestellt von Dr. Felix Auerbach, Prof. der theoretischen Physik a. d. Univ. Jena. Leipzig, 1899, Veit & Comp. (522 S.)

Ein werthvolles Buch für den, welcher über Raum und Zeit, Kraft, Masse, Materie, Potential, Energie, Entropie sich belehren will. Der 6. Abschnitt handelt vom Licht und enthält auch die neuesten Forschungen.

*3. Therapie der Augenkrankheiten von Prof. Goldzieher. Erste Hälfte. Leipzig, Veit & Comp.

Referate, Uebersetzungen, Auszüge.

1) **Augenheilanstalt in Basel. XXXIV. Jahresbericht vom 1. Januar bis 31. December 1897,** von Prof. Dr. Karl Mellinger. Basel 1898.

Neu aufgenommene Patienten 595, Poliklinische 2841; Operationen 241.

Es wurden 4 Fälle von Conj. croup. bei Kindern beobachtet. Dieselben wurden im allgemeinen Krankenhause behandelt. Eine Ansteckung bei anderen Kranken kam nicht vor. In 3 Fällen ergab die bakteriologische Untersuchung vorherrschend Diphtherie-Bacillen, in einem Staphylokokken und Pneumokokken allein. In 2 von 3 Fällen mit Diphtherie-Bacillen ergab der Thierversuch hohe Ansteckungskraft. In 2 Fällen der Kinder war und blieb nur ein Auge erkrankt, obgleich das andere in keiner Weise geschützt wurde. Verf. hält, gewiss mit Recht, die Conj. croup., trotz des bakteriologischen Befundes, nur für eine mittelschwere Conjunctival-Erkrankung mit sehr geringer Ansteckungsfähigkeit.

In 10 Fällen von Hypopyon-Keratitis wurden 2% subconj. ClNaO-Injectionen mit bestem Erfolge angewandt. Bei dieser Behandlungsweise sind auch die zurückbleibenden Trübungen weit geringer, als bei Sämisch'scher Spaltung oder bei Cauterisation.

Zur Extraction eines Metallsplitters aus der Iris wurde Hirschberg's Magnet mit gutem Erfolg benützt. Mit einem Accumulator in Verbindung gebracht, hebt derselbe ein Gewicht von 2 kg.

Auch bei einem Eisensplitter von 3,2 mm Länge, 1,9 mm Breite, 0,6 mm Dicke und 0.01 g Gewicht, im Glaskörper sitzend, und bei vorhandenem Hypopyon, beginnender Druckempfindlichkeit und auf $^5/_{1000}$ gesunkenem Sehvermögen, wurde durch Magnet-Operation ein reizloses Auge mit $^1/_2$ S erhalten.

Ferner berichtet Verf. über 2 Fälle von Irido-Chorioiditis suppurativa bei einer ganz gesunden 42jährigen Frau und einem ebenso gesunden 17jährigen Mädchen. In beiden Fällen blieb die Entstehungsursache unbekannt.

In einem durch einen Influenza-Anfall hervorgerufenen Glaukom wurde unter sehr ungünstigen Umständen Iridektomie gemacht. Nach derselben blieb der Bulbus hart, die Kammer stellte sich nicht mehr her, das Sehvermögen war auf das Erkennen von Handbewegungen herabgesunken. Durch 2 hintere Sklerotomien wurde die Tension vermindert, die Kammer stellte sich wieder her, das Sehvermögen hob sich bedeutend. Während der Heilung der Skleralwunden gingen die Erfolge wieder verloren; eine cystoide Vernarbung der Iridektomiewunde, sowie die fortgesetzte Anwendung von Myoticis bewirkten jedoch Wiederherstellung einer seichten vordern Kammer und Hebung des Sehvermögens auf $^2/_7$, welches sich, bis zur Abfassung des Berichtes, 8 Monate lang gehalten hatte.

In 3 Fällen von Neuritis und Neuritis retrobulbaris, bei denen als ätiologisches Moment nur eine Erkältung angenommen werden konnte, hatte Schmier-Kur sehr befriedigende Wirkung. Nicht minder günstigen Erfolg sah Verf. von Schmier-Kur (4,0) in 4 Fällen von sympathischer Augen-Entzündung.

Auch einen Fall von chronischem Oedem der Lider, welches den Gesichtsausdruck stark entstellte, wohl mit der von Fuchs so genannten Blepharochalasis identisch, hat Verf. bei einem gesunden 19jährigen Mädchen beobachtet und geheilt durch Excision ergiebiger Hautfalten, in welchen er mikroskopisch die elastischen Fasern feiner und weitmaschiger fand, als im normalen Gewebe.

Emmert.

---

2) **Senile Oververziendheid. Academisch Proefschrift**, door W. Kouwenhoven, Amsterdam 1899.

Verf. hat sich die Aufgabe gestellt, die Angabe Donders', dass das Auge im höheren Lebensalter hypermetropisch wird, nachzuprüfen, einmal, weil einige Ophthalmologen anderer Ansicht sind, besonders aber weil Massen-Untersuchungen der Augen älterer Personen nur spärlich vorliegen (Herrenheiser, Feilchenfeld, Cohn) und auch Donders' These sich nur auf 35 Fernpunktsbestimmungen bei Leuten über 40 Jahren stützt. (Donders: Ametropie en hare gevolgen 1860). Die Resultate der höchst mühsamen, mit grossem Fleiss und grosser Sorgfalt durchgeführten Untersuchungen und Berechnungen legt Verf. in seiner trefflichen Dissertation vor. Ausser 3877 Refractionsbestimmungen, die er auf der Poliklinik des Amsterdamer Binnengasthuis vornahm, standen ihm die Untersuchungsresultate von 758 Augen aus der Praxis von Prof. Straub zur Verfügung. Die untere Lebensgrenze war 35 Jahre, Augen mit einer Affection, die möglicher Weise die Refraction konnte beeinflusst haben (Maculae, Astigm., Catar. inc.) wurden ausgeschlossen, ebensolche mit schlechtem Visus. Verlangt wurde von 35—44 Jahren Vis. 1; 45—54 Vis. $^3/_4$; 55—64 Vis. $^1/_2$; von 65 Jahren an Vis. $^1/_3$. Stimmte die mit den Gläsern bestimmte Refraction mit dem Ergebniss der Schattenprobe nicht überein, dann wurde erstere in Rechnung gestellt. Unter Berücksichtigung der nur denkbaren Fehlerquellen wurde dieses grosse Material mit Hülfe von Dr. van der Plaats

nach streng mathematischen Grundsätzen statistisch verarbeitet, worauf hier nicht näher eingegangen werden kann. Die wichtigsten Ergebnisse sind folgende: Um das 50. Lebensjahr ist ein grosser Theil der früheren Emmetropen $1—1^1/_2$ D hypermetropisch geworden, statt z. B. 83,5 % E, wie sie van der Meer bei Untersuchung der Schüler der Amsterdamer Mittelschulen und Gymnasien fand (wird als Dissertation veröffentlicht werden), giebt es nur noch 33,2 %. In den folgenden Lebensgruppen nimmt die Zahl der Emmetropen fortwährend ab. Eine Hypermetropen von $1—1^1/_2$ D ist für die Mehrzahl der alten Leute die normale Refraction, ein kleiner Theil (< 10 %) bleibt emmetropisch, und ca. ums 65. Jahr nimmt die Procentzahl höherer Hypermetropen (2—4 D) zu. Die Statistik ergiebt also 2 Mal Abnahme der Refraction, ums 50. und 65. Jahr. Eine bestimmte Grösse für die senile Hypermetropie in den verschiedenen Jahren lässt sich nicht berechnen, es besteht da ein ziemlich grosser Spielraum. Welches ist nun die Ursache dieser senilen Hypermetropie? Donders kam per exclusionem auf die Linse, die im Alter durch Wachsthum, Sclerosirung, Aenderung der Brechungsverhältnisse so mancherlei Veränderungen erleidet, dass es uns eher wundern muss, dass viele Augen einen grossen Theil des Lebens dieselbe Refraction behalten. Ehe aber der optische Werth der senilen Linsenveränderungen, die eingehender besprochen werden, genau untersucht ist, bleibt die Annahme eines causalen Zusammenhanges eine Hypothese. Von grossem Belang sind die Untersuchungen Straub's und Falkenberg's über die durch Atropin verursachte Hypermetropie (Arch. f. O. 1889; Arch. f. Augenheilk. XXXIII. S. 188 und XXVI), die zu der These führten, dass das normale Auge eine Hypermetropie von 1—1,5 D besitze, die durch den Tonus des M. cil. im grössten Theil des Lebens latent ist und erst nach kräftiger Atropinisirung und im Alter durch Tonusverlust manifest wird. Die 1—1,5 D seniler Hypermetropie der meisten älteren Leute, wie Verf. sie berechnete, entspricht thatsächlich der Zahl, wie die genannten Autoren sie durch Atropinisirung als Regel bei 59 emmetropen Augen 20jähriger fanden. Für die Donders'sche Annahme spricht aber die weite Abnahme der Refraction, die Zunahme der Fälle von 2—4 D Hypermetropen in der Statistik nach dem 65. Lebensjahre (s. o.). Genügt also auch der Tonusverlust des M. cil. zur Erklärung der senilen Hypermetropie der grossen Mehrzahl alter Augen, so muss die Frage doch noch unentschieden bleiben. Verf. stellt im Anschluss an seine Dissertation die These auf: die normale Refraction des menschlichen Auges ist in jedem Alter Hypermetropie. Gegen diesen Gebrauch des Wortes normal muss opponirt werden. Normal, d. h. der Regel und der Idee der Vollkommenheit entsprechend ist im gesunden Auge in der Blüthe des Lebens, obige Beobachtungen Straub's als einwandsfrei vorausgesetzt, ein Tonus des M. cil., also Emmetropie, nicht aber der durch Schwächung oder Lähmung des Muskels hervorgerufene Zustand, einerlei ob durch Atropin senile Veränderung oder Diphtheriegift. Dr. Hillemanns, Duisburg.

3) **Die Verletzungen des Auges**, von E. Praun. (Wiesbaden 1899, Verlag von J. F. Bergmann.)

Da eine zusammenfassende Darstellung der Verletzungen des Auges seit Beginn der anti- und aseptischen Aera in deutscher Sprache noch nicht geschrieben worden ist, so dürfte das vorliegende Werk eine fühlbare Lücke ausfüllen. Es will ein „Handbuch für den Praktiker" sein, theoretische Erörterungen und pathalogisch-anatomische Befunde sind auf das möglich kleinste

Maass zusammengedrängt. Krankengeschichten, zum Theil eigenen, zum Theil fremden Beobachtungen entnommen, sind in reicher Fülle mitgetheilt. Die Literatur findet sich am Ende jedes Kapitels sorgfältig zusammengestellt.

Der erste Abschnitt behandelt als „Allgemeiner Theil" die Mechanik, den Verlauf, die Behandlung und Folgezustände der Augenverletzungen. Mit grösstem Nachdruck wird auf die Bedeutung einer absolut reinlichen Wundbehandlung hingewiesen unter Anlehnung an die Grundsätze Schimmelbusch's, Hirschberg's und Czermak's. „Man mache es sich zur heiligen Pflicht, in jedem Falle völlig den Vorschriften der Aseptik nachzukommen . . . „Quidquid delirant reges, plectuntur Achivi . . ." Der Leichtsinn des Arztes rächt sich bitter an seinen Patienten." Für die Nachbehandlung empfiehlt Verfasser statt des Verbandes das Fuchs'sche Gitter, das er mit einem Luftkissenreifen versehen hat. Sehr beherzigenswerth sind seine Grundsätze bezüglich der sympathischen Ophthalmie: in scharfem Gegensatz zu Schweigger, Schöler und Snellen verwirft er jede Ersatz-Operation und lässt, mit Uebereinstimmung mit Hirschberg, Nettleship und Knapp nur die Enukleation gelten. „Bei der arbeitenden Klasse kommt noch in Betracht, dass durch Enukleation die Gefahr am raschesten beseitigt wird, so dass sie ihrer Arbeit am ehesten zurückgegeben wird, und dass die Entfernung des Auges die Gefahr dauernd beseitigt, so dass Erblindung und Nothstand für die Familie ausgeschlossen ist. (S. 102.)" — Den Schluss des Allgemeinen Theiles bildet die Sachverständigen-Thätigkeit des Arztes nebst Feststellung und Berechnung des Schadens bei Augenverletzungen. Verfasser folgt hierbei den Darstellungen Magnus' und Grönuw's. Auffallend ist, dass die Simulation und die Mittel, sie zu erkennen in nur einer Seite abgehandelt werden.

Im besonderen Theil ist der Stoff in anatomischer Reihenfolge geordnet, es werden nach einander die Verletzungen (nicht perforirende, perforirende, Fremdkörper, Contusion u. s. w.) besprochen, von denen Hornhaut, Lederhaut, Gefässhaut, Linse, Glaskörper, Netzhaut, Sehnerv und die äusseren Schutzapparate des Auges getroffen werden können. Bei langen klaffenden Wunden der Hornhaut empfiehlt Verf. die Anlegung von 1 bis 2 Hornhaut-Nähten mit dünnsten Nadeln, die nur durch die obersten Lamellen hindurch geführt werden sollen; in eben derselben Weise näht er jede perforirende Skleralwunde, wenn sie eine grössere Ausdehnung, als 3 mm, besitzt. — Mit ganz besonderer Sorgfalt sind die Kapitel bearbeitet, in denen über die Extraktion von Fremdkörpern aus dem Innern des Auges, namentlich von Eisen, verhandelt wird. Verf. folgt hier in allen wesentlichen Punkten dem „Altmeister auf diesem Gebiete, Hirschberg," dessen „Grundsätze von den meisten Fachgenossen bedingungslos angenommen worden" (S. 364) sind. Mit Nachdruck betont er in Uebereinstimmung mit Hirschberg, dass die Kranken zur Magnet-Operation tief narkotisirt werden müssen, schon wegen der Gefahr des Glaskörperverlustes. Auch der Haab'sche Magnet wird voll gewürdigt, und die Indicationen für die Anwendung des einen, bezw. des andern Magneten werden ausführlich zusammengestellt. „Der Haab'sche Elektromagnet findet im allgemeinen Verwendung bei allen nicht sichtbaren und kleineren Eisensplittern; hiergegen hat es keinen Sinn, sehr grosse Eisensplitter nach vorn zu ziehen, schon wegen der Gefahr der Linsen- und Irisverletzung, Glaskörpertrübung u. s. w. Hier ist also Hirschberg'scher Magnet besser" (S. 368 ff.). Bezüglich weiterer Details sei auf das Original verwiesen.

Im Anhang werden die Kriegsverletzungen des Auges besprochen. Verf. empfiehlt nach dem Vorgange H. Cohn's und v. Oettingen's den einzelnen

Feldspitälern Augenärzte zuzuweisen; auf alle Fälle sollte die Enukleation eines voraussichtlich erblindenden Auges rechtzeitig vorgenommen werden, um traumatische Iridocyklitis und sympathische Ophthalmie zu verhüten; dagegen sind Sondirungen von Augapfelwunden sowie Fremdkörper-Extraktionen absolut zu unterlassen, wenn sie nicht unter strengsten aseptischen Cautelen ausgeführt werden können.

Die Therapie ist überall sorgfältig besprochen. Prophylaktische Maassnahmen, soweit sie Verf. vorschlägt, richten sich nach den Grundsätzen von H. Cohn und E. Fuchs.

Die Darstellung ist angenehm, kritisch und sehr anschaulich.

C. Hamburger.

Journal-Uebersicht.

I. Die ophthalmologische Klinik. 1899. Nr. 7—11.

1) **Ein Beitrag zur operativen Behandlung von Ectopia lentis congenita,** von Zion.

Der mitgetheilte Fall zeigt, dass selbst bei kleinen Kindern die Discission nicht immer zum Ziele führt und zwar in Folge der Härte der Linse, welche keine Neigung zur Quellung hat und in manchen Fällen in absehbarer Zeit überhaupt nicht resorptionsfähig ist. Sodann beweist der Fall, dass bei nicht in die Vorderkammer luxirten Linsen die Extraction ohne Verlust von Glaskörper möglich ist.

---

2) **Zur Behandlung der Chorioiditis der Macula,** von Darier.

Verf. empfiehlt nochmals die subconjunctivalen Quecksilber-Injectionen in folgender Zusammensetzung:

Hydarg. cyanat.	0,01
Natr. chlorat.	1,0
Aq. dest. sterilisat.	50,0.

Davon wird $^1/_4$ bis eine ganze Spritze injicirt.

---

3) **Sympathische Neuritis optica, Heilung durch Enucleation des verletzten Auges,** von Chevalier.

Die primäre Verletzung wurde durch ein Stück Zündhütchen verursacht, welches in den Glaskörper eindrang. Die Neuritis auf dem zweiten Auge zeigte sich 6 Tage nach der Verletzung.

---

4) **Ein Fall von traumatischer Austreibung der Linse,** von Guiot.

Ein Hufschlag war die Ursache der Linsen-Austreibung. Das Sehvermögen ist gut.

---

5) **Anastomosenbildung zwischen zwei Netzhautarterien bei einem Fall von Embolie der Arteria centralis retinae,** von Königshöfer.

---

6) **Zur Pathogenese des einfachen chronischen Glaucoms. Eine Familie mit erblichem Glaucom,** von Rogman.

Eine Mutter und drei ihrer Söhne waren von Glaucom befallen.

---

7) **Zwei Fälle von Pseudoglaucom bei Influenza**, von Walle.

In beiden mitgetheilten Fällen trat während eines Influenza-Anfalles eine acute Erkrankung eines Auges auf, die unter den Erscheinungen eines Glaucomanfalles erfolgte, wenn man die Erhöhung des intraocularen Druckes, die Injection der episkleralen Venen und die Trübung der Hornhaut und des Glaskörpers, sowie im zweiten Fall ausserdem noch die anfängliche Erweiterung und Starre der Pupille und Flachheit der Vorderkammer berücksichtigt. Gegen Glaucom sprach in beiden Fällen die Abwesenheit einer Gesichtsfeldbeschränkung. Dass es sich thatsächlich nicht um Glaucom handelte, dafür spricht die Erfolglosigkeit bezw. der negative Erfolg der Iridectomie im ersten Falle und die auffallend schnelle Heilung nach Atropinisirung im zweiten. Verf. möchte die Erkrankung als eine acute seröse Entzündung des Ciliarkörpers auffassen, da unzweifelhaft in beiden Fällen eine diffuse Trübung des Glaskörpers bestand.

---

8) **Zur Behandlung der Chorioiditis der Macula**, von Mellinger.

Verf. wendet sich gegen Darier und seine Theorie der medicamentösen Wirkung des Quecksilbers. Er sieht die Injectionen unter die Conjunctiva lediglich als lymphtreibende Mittel an und empfiehlt als bestes und unschädlichstes das Kochsalz.

---

9) **Ueber das Wesen des Herpes zoster und seine Behandlung**, von Abadie.

---

10) **Ueber die Wirkung des Tropacocaïns in Bezug auf Anästhesirung der Cornea und Conjunctiva**, von Hilbert.

Verf. ist der Ansicht, dass das Tropacocaïn in Bezug auf anästhesirende Wirkung das Cocaïn völlig ersetzt, dass es aber letzterem hinsichtlich des Intactlassens der Cornea, seiner antiseptischen Wirkung, des Fortfalls der intraocularen Drucksteigerung und der Mydriasis und wegen seiner geringeren Giftwirkung erheblich überlegen ist.

---

11) **Der heutige Stand der Therapie der Netzhautablösung**, von de Wecker.

Moll.

II. La clinique ophtalmologique. 1899. Nr. 7—12.

(Die schon in der deutschen Ausgabe citirten Artikel blieben unberücksichtigt.)

1) **Corps étranger intra-oculaire. Localisation par la radiographie**, par Coppez.

Die nach der Enucleation vorgenommene Section ergab die Richtigkeit der radiographischen Diagnose.

---

2) **De la myopie traumatique par distension ou déchirure de la zonule**, par Darier.

Die mitgetheilten klinischen Beobachtungen können als eine weitere Stütze der Helmholz'schen Accommodations-Theorie gelten.

---

3) **Résorption spontanée de la cataracte**, par Hilbert.

---

4) **L'hétéroplastie orbitaire**, par Valude.

5) **Un cas de gliome de la rétine suivi d'enucléation. Pas de récidive**, par Desvaux.

Es handelt sich um ein Glioma endophytum, das auch den Sehnerv secundär ergriffen hatte. Seit der Enucleation ist ein Jahr ohne Recidiv verstrichen.

6) **Fistule congénitale de la cornée**, par Terson.

7) **Remarques sur l'anatomie et la pathologie des voies lacrymales**, par Rochon-Duvigneaud.

Verf. hat zum Object seiner Studien den Unterschied im Verlauf und der inneren Configuration des fötalen und erwachsenen Thränen-Nasencanals gemacht. Er leitet daraus gewisse Prädispositionen zur congenitalen Dacryocystitis ab.

8) **Deux cas d'iritis suppurative survenant après l'extraction de la cataracte et guéris par les frictions mercurielles**, par Vian.

9) **Phlegmon de l'orbite à pneumocoques chez un enfant au cours de la grippe**, par Lefrançois.

Die Diagnose wurde bakteriologisch sichergestellt.

10) **Moyen de rendre presque indolores les injections sous-conjonctivales et sous-coutanées de cyanure de mercure**, par Darier.

Ein Tropfen einer 1% Acoïnlösung, pro Spritze der Quecksilbercyanürlösung zugesetzt, lässt die subconjunctivale Injection schmerzlos erscheinen. Leider fällen die Jod- und reinen Quecksilber-Lösungen das Acoïn aus, während eine Kochlalz-Acoïnlösung sich mit Quecksilbercyanür gut mischt. Es empfiehlt sich, die Lösung stets frisch zuzubereiten.

11) **Sur le prognostic de la rétinite brightique**, par Jocqus.

Verf. theilt die Ansicht der meisten Ophthalmologen über die schlechte Prognose quoad vitam bei albuminurischer Retinitis.

12) **Destruction complète de la cornée par ulcère infectieux. Cicatrisation et guérison rapide avec régéneration de la plus grande partie du tissu cornéen. Leucome n'ocupant qu'ue tiers de la cornée. Irideotomie optique. Vision passable**, par Reumeaux.

Der Inhalt ist in der Ueberschrift wiedergegeben. Moll.

Vermischtes.

1) Michael Borysickiewicz,

geboren 1. März 1848 zu Bialobznica in Galizien, gestorben 18. September 1899.

B. absolvirte die medicinischen Studien in Wien 1872, war Aspirant bei Arlt 1872—1874, Assistent bei Stellwag 1874—1880, habilitirt als Docent 1880. Wurde am 24. März 1887 zum Ordinarius in Innsbruck und 1. April 1892 zum Ordinarius in Graz ernannt.

Seine hauptsächlichsten Publicationen sind:

1879, Ueber Pemphigus conjunct. (Zehender's Monats-Bl.)

1880, Beitrag zur Extraction des grauen Stares der Erwachsenen.

1887, Ophthalmoskopische Beobachtungen an 171 Geisteskranken der Klinik von Meynert.

1887, Anwendung des Cocaïns in der oculistischen Praxis.
1887, Untersuchungen über den feineren Bau der Netzhaut.
1894, Weitere Untersuchungen über den feineren Bau der Netzhaut.
1899, Beiträge zum feineren Bau der Netzhaut von Chamaleo vulgaris.

Ein guter Lehrer, der die deutsche Sprache vollkommen zu beherrschen gelernt, ein gewandter Operateur, ein sympathischer Mensch ist zu früh dahingegangen! Sein Andenken wird in Ehren bleiben. H.

2) Th. Puschmann, geb. 1847 zu Löwenberg in Schlesien, seit 1879 Prof. der Geschichte der Heilkunde in Wien, Herausgeber der sogen. Augenheilkunde des Alexander Trallian., der hervorragendste Vertreter seines Faches im deutschen Sprachgebiet, ist durch einen frühzeitigen Tod mitten aus seiner Thätigkeit herausgerissen: er war gerade mit der Herausgabe eines grossen Handbuches der Geschichte der Heilkunde beschäftigt. Hoffentlich findet sich ein Nachfolger, der das begonnene Werk zu Ende führt! H.

3) Ueber Argentamin, von Dr. Ed. Pergens (Brüssel). Wie ich im Augustheft, S. 225, dieses Centralblattes lese, wird unter dem Namen Argentamin noch immer Aethylendiaminsilberphosphat verstanden, obschon thatsächlich in dem Präparate kein Silberphosphat enthalten ist.

Ich kam folgender Weise zur Entdeckung dieses Verhaltens. Eine junge Dame, welcher ich 1897 eine Argentaminlösung zum Einträufeln verschrieben hatte, klagte tags darauf sehr über das starke Schmerzgefühl, das sie danach empfunden; ich träufelte ihr von meiner Lösung ein, welche gut vertragen wurde; ich bekam ihr Fläschchen zur Untersuchung; es war einfach eine Höllensteinlösung, welche der Apotheker gestand, bei Mangel an Argentamin substituirt zu haben. Zu gleicher Zeit hatte ich auch von meiner Argentaminlösung eingedampft, um zu sehen, wie sich das Abdampfen, das Krystallisiren u. s. w. verhält. Man spürte einen schwachen Ammoniakgeruch; ich fand aber keine Spur von Phosphorsäure, wohl aber Salpetersäure. Ich liess nun Argentamin aus einer besseren Apotheke holen und fand wieder keine Phosphorsäure; eine Probe, direct aus der chemischen Fabrik vorm. Schering erhalten, gab dasselbe Resultat; die drei Präparate enthielten Argentum nitricum mit Aethylendiamin. Als ich hierüber bei der Fabrik nachfragte, theilte man mir mit (1897), dass wegen der geringeren Haltbarkeit des Silberphosphats dieses in äquivalenter Menge durch Silbernitrat ersetzt worden war, und so in den Handel kam.

Ich hatte damals eine Arbeit über Silbersalze und ihre Wirkung auf das Auge in der Feder, unterliess ihre Veröffentlichung wegen des Erscheinens der Abhandlung Darier's; ich hatte noch mit Chlorsilber, Brom-, Jod- und kohlensaurem Silber experimentirt, welche wenig Schmerz verursachen, aber nicht immer Heilung hervorbrachten. Imre,[1] Bocci[2] und Hoor[3] wiesen zuerst auf die Anwendung des Präparates in der Augenheilkunde hin. Ich war mit der Wirkung sehr zufrieden; unangenehm war jedoch die Thatsache, dass der eine Apotheker, als 1 g Argentamin, 1 g der 10 % Lösung gab, wie sie versandt wird; der andere aber, in Folge eines Gebrauchzettels, von der Fabrik versandt, die zehnfache Dosis gab.

Da nun zwei Arten Argentamin gebraucht worden sind, kann man die erste als Phosphargentamin, die zweite als Nitrargentamin bezeichnen.

[1] Szemészet, 1895, Nr. 5.
[2] 14. Congr. assoc. oft. ital. Annali di Ott. Tom. XXXIV, p. 29 (453).
[3] Klin. Monatsbl. Bd. XXXIV, S. 225.

Bibliographie.

1. Les stigmates ophthalmoscopiques rudimentaires de la syphilis acquise, par Antonelli. (La France médicale 17. Février 1899 und Archivio di Oftalm. VI, p. 263.) Mehr oder weniger früh in der Secundär-Periode der Syphilis kommen Veränderungen zuweilen vor, am Opticus, an den Gefässen der Retina, am Fundus; obschon diese ganz rudimentär sein können, verdienen sie doch Beachtung; sie können aus mehreren Gründen unbemerkt übersehen werden, hauptsächlich weil sie ohne Störung der Sehschärfe verlaufen können, wie diese gewöhnlich geprüft wird. Es ist eine Analogie vorhanden zwischen den Pigmentveränderungen an der Chorio-Retina und denen der Haut (Leucoderma syphiliticum); an der Chorio-Retina sind die Veränderungen leichter zu constatiren, wegen der stärkeren Anhäufung von Pigment; ebenso ist in der schwarzen Rasse das Leucoderma viel früher erkannt. Die Schlussfolgerungen sind: 1. Mit oder ohne die klassischen Veränderungen des Fundus sind häufig Andeutungen von Neuritis optica, Vasculitis, Chorio-Retinitis, oder nur eine Dystrophie des Pigmentes der Chorio-Retina vorhanden; das sind die rudimentären Stigmata. 2. Die rudimentären Stigmata der erworbenen Syphilis (secundär-tertiäre Periode) sind wesentlich dieselben der früher beschriebenen Stigmata der hereditären Syphilis; da diese letztere jedoch eine abgeschwächte (?) Form der acquirirten darstellt, findet man bei ihr meistens die Stigmata allein, während sie bei acquirirten Syphilis gewöhnlich mit Papillitis oder Heerderkrankungen des Fundus vorkommen. 3. Das häufige Vorkommen einer Dystrophia pigmentosa der Chorio-Retina ist bei Syphilis erwiesen; sie ist ein Analogon der oben erwähnten Hautveränderungen. 4. Die Stigmata können den Klinikern von grossem Nutzen sein, bei Syphilis der Kinder, ferner um die Aetiologie einer Tabes, einer allgemeinen Paralyse u. s. w. richtig zu stellen. Mehrere Krankengeschichten erläutern diese Thesen. Man muss alle verdächtigen Fälle darauf untersuchen.[1] Pergens.

2) Kleine Beiträge zur Lehre von der Augenmuskel-Lähmung und zur Lehre vom Schielen, von Hofrath Schnabel in Wien. Das Doppeltsehen bei Ablenkung der Gesichtslinie durch Lähmung eines Augenmuskels und das Einfachsehen bei Ablenkung der Gesichtslinie durch Schielen. (Wiener klin. Wochenschr. 1899. Nr. 20.) Der Ort des Scheinobjectes (das falsche Bild) im subjectiven Sehraume eines an Augenmuskellähmung Leidenden ist sofort gegeben, wenn bekannt ist, wohin die Gesichtsvorstellung verlegt wird, welche auf Grund des Macularbildes im lahmen Auge entsteht. Ein einfacher Versuch lehrt, dass ein Mensch, welcher gelernt hat, die beiden Macularbilder eines Objectes für die Wahrnehmung desselben zu verwerthen, die Macularbilder auch dann auf ein und dieselbe Stelle des subjectiven Sehraums bezieht, wenn sie thatsächlich von verschiedenen Objecten herrühren. Der Ort, an welchem die getrennten Objecte der beiden Macularbilder vereint gesehen werden, ist immer der vermeintliche Durchschnittspunkt der Gesichtslinien, das ist der Ort, an welchem sich wirklich das Object befindet, welches auf der Macula des gesunden Auges entworfen wird. Da das Gesichtsfeldcentrum des lahmen Auges subjectiv nach dem räumlich verschiedenen Gesichtsfeldcentrum des gesunden Auges verschoben wird, so muss das gesammte Gesichtsfeld des lahmen Auges eine Verschiebung nach der Rich-

[1] Ich finde neu hauptsächlich den Namen. H.

tung und um dieselbe Quote erfahren, wie das Centrum. In dem Gesichtsfelde des lahmen Auges kommt aber auch jener Gegenstand vor, welcher sich auf der Macula des gesunden Auges abbildet, und es muss daher im subjectiven Sehraume des Kranken neben jenem Gegenstande ein körperliches Ebenbild desselben, das Scheinobject, auftreten. Ein Pfeil, welcher aus dem Gesichtsfeldcentrum des lahmen Auges durch das des gesunden fliegt, giebt die Richtung an, in welcher sich das Scheinobject vom Objecte entfernt, der Abstand der beiden Gesichtsfeldcentren giebt den Abstand des Scheinobjectes vom Objecte. Die Wahrnehmungen auf Grund der Macularbilder verlieren bei Muskellähmungen ihre dominirende Stellung nicht, und es ist daher die Ueberlagerung des Objectes der Aufmerksamkeit durch ein anderes Object, Verundeutlichung der Gesichtsfeldmitte, die wichtigste unter den Störungen bei Muskellähmungen. In 2. Reihe steht die Verdoppelung des Objectes der Aufmerksamkeit. Das Vereintsehen des Getrennten und das Doppeltsehen des Einfachen ist nur möglich, wenn ein Theil des Gesichtsfeldes auf Grund zweier gleichzeitiger Erregungen entsteht, von welchen eine der rechten, die andere der linken Netzhaut angehört. Ein solcher Theil fehlt dem Gesichtsfelde des dauernd Schielenden. Sein summarisches Gesichtsfeld besteht aus Partien, welche nur auf Grund von Erregungen der Netzhaut im fixirenden, und solchen des abgelenkten Auges wahrgenommen werden. Die wahrnehmende Netzhaut des Schielenden liegt zum Theil im fixirenden, zum Theil im abgelenkten Auge. Sie empfängt aber von jedem Punkte des Sehraumes nur einen einzigen wirksamen Reiz; dem dauernd Schielenden fehlt die physiologische Doppelnetzhaut und mit ihr die Störungen, welche bei Bestand einer solchen auftreten, wenn sich auf jeder Macula ein anderes Object abbildet. Der Schielende nimmt so wie der Gelähmte beide Macularbilder, deren jedes einem anderen Objecte angehört, wahr. Er sieht wie dieser das Object deutlich, dessen Macularbild die Aufmerksamkeit zugewendet ist, das Object des anderen Macularbildes aber undeutlich. Er sieht aber die verschiedenen Objecte der Macularbilder an verschiedenen Orten, während der Gelähmte gezwungen ist, sie an ein und denselben Ort zu verlegen. Im Schielenden erweckt die Reizung der excentrischen Stelle auf der Netzhaut des Schielauges, die vom Objecte herrührt, das sich auf der Macula des Fixirauges abbildet, keine Wahrnehmung, und ebenso die Reizung der excentrischen Netzhautstelle im Fixirauge, welche das Bild des Objectes trägt, das sich auf der Macula des Schielauges abbildet. Der Gelähmte dagegen empfängt aus jeder Netzhautreizung im fixirenden und aus jeder im abgelenkten Auge eine Wahrnehmung. Die Art, in welcher die Schielenden die Netzhautreizungen zum Aufbau des Gesichtsfeldes verwerthen, ist im gleichen Grade zweckmässig, wie jene, welche den Menschen mit normal gestellten Augen eigenthümlich ist. Die Unfähigkeit der im reiferen Alter von Muskellähmungen Ergriffenen, die durch lange Uebung festgewurzelte Verwendungsweise der Netzhautreizungen mit jener zu vertauschen, die Schielende üben, zeigt, dass die Rücksicht auf Zweckmässigkeit nur bis zu einer gewissen Altersgrenze gestaltend wirkt. Angeborene Muskellähmungen gehen ohne Doppeltsehen einher, in reiferem Alter acquirirtes Schielen bedingt Doppeltsehen. Ausser den beiden vorgeführten Hauptgruppen kommen noch 2 kleine Gruppen in Betracht, welche zeigen, dass in der Jugend auch die Fähigkeit zu abwechselnder Verwendung der beiden Typen für den Aufbau des Gesichtsfeldes erworben werden kann. Es sind dies einerseits Fälle von früh erworbenen Lähmungen, in welchen die Objecte in jener Blickfeldhälfte, für welche die Thätigkeit des gelähmten Muskels erforderlich wäre, so gesehen werden, als ob Schielen bestände, Objecte aber in der

entgegengesetzten Blickhälfte binocular; und andererseits Schielende, die zeitweise beide Augen dem Objecte richtig zuwenden, somit binocular sehen, und zeitweilig schielen und jedes der beiden Objecte an seinem Orte und einfach sehen. Diese Schielenden gelangen durch Operation zum einem binocularen Sehen.

Schenkl.

3) Kleine Beiträge zur Lehre von der Augenmuskellähmung und zur Lehre vom Schielen, von Hofrath Prof. J. Schnabel in Wien. (Wiener klin. Wochenschr. 1899. Nr. 22.) 1. Die Leistungen der Seitenwender, erläutert durch die Ausfallserscheinungen bei Lähmung dieser Muskel. Auf Grund der Betrachtung der Stellung und Bewegungen eines Auges mit vollständiger Lateralislähmung und eines Auges mit vollständiger Medialislähmung kommt Verf. zu dem Schlusse, dass jede Innervation zur Rechtswendung, von welchen Punkten der horizontalen Bahnen der Hornhautscheitel sie auch immer ausgehen mögen, sich aus einem Impulse zur Erschlaffung der Linkswender und einem Impulse zur Contraction der Rechtswender zusammensetzt, und dass jede Innervation zur Linkswendung aus einem Impulse zur Erschlaffung der Rechtswender und einem Impulse zur Contraction der Linkswender besteht. Jeder Rechtswender bewegt das Auge aus dem linken Augenwinkel in den rechten, und jeder Linkswender bewegt das Auge aus dem rechten Augenwinkel in den linken. — 2. Zur Aetiologie des Schielens. Verf. hat bisher keinen Fall gesehen, in welchem die Schielstellung die durch vermehrte elastische Spannung des Schielmuskels herbeigeführte Ruhestellung des schielenden Auges gewesen wäre. In allen von ihm beobachteten Schielfällen war die Strecke, welche der Hornhautscheitel aus der Schielstellung nach der Seite des Schielmuskels durchlaufen konnte, kürzer als die Adductions- bezw. Abductionsstrecke des normalen Auges aus der Lidspaltenmitte; dagegen die nach der Seite des Antagonisten hin, grösser. In allen Fällen von alternirendem Schielen lässt sich klar erkennen, dass sich weder das schielende Auge, noch das in der Lidspaltenmitte stehende fixirende Auge in Ruhestellung befindet, denn es liegt an beiden Augen der Halbirungspunkt der horizontalen Bahn des Hornhautscheitels nicht in der Lidspaltenmitte, sondern je nach der Art des Schielens nasenwärts oder schläfenwärts von der Lidspaltenmitte. In mehr als der Hälfte aller Schielfälle ist aber die Anomalie der relativen Ruhestellung nur am abgelenkten Auge vorhanden, während am fixirenden der Halbirungspunkt der horizontalen Bahn des Hornhautscheitels in die Lidspaltenmitte fällt. Bei solchen Fällen ist die elastische Spannung des Schielmuskels nicht vermehrt, der Schielmuskel ist nicht krampfhaft contrahirt, die Schielstellung ist nicht die relative Ruhestellung des Auges. Das Verständniss dieser Fälle wird durch die Betrachtung einer bestimmten Gruppe von Einwärtsschielenden, bei welchen der Halbirungspunkt der horizontalen Bahn des Hornhautscheitels, sowohl am fixirenden, als am schielenden Auge in der Lidspaltenmitte liegt, die relative Ruhestellung an beiden Augen normal ist, erleichtert. Solche Augen sind immer hypermetropisch, das Schielen tritt nur bei Fixation auf, es besteht Diplopie wie bei Augenmuskellähmungen, Convexgläser beheben das Einwärtsschielen. Diese Schielform entsteht durch fehlerhafte Convergenz zum Zwecke der Accommodations-Erleichterung. Reine Convergenz bringt die beiden Hornhautscheitel in die mediale Lidspaltenhälfte, und, da der Schielende das fixirende Auge in der Lidspaltenmitte hält, so muss sich mit der Convergenz-Innervation eine Innervation zur Wendung beider Augen nach der Seite des fixirenden Auges verbinden. Durch die Seitenwendung geht das eine Auge aus der Convergenzstellung in die Lidspaltenmitte, das andere Auge in die Schielstellung.

Zwischen diesen beiden Formen steht eine Form stationären Schielens bei Hypermetropen, bei welcher die präexistirende abnorme Stellung des Hornhautscheitels zur Lidspaltenmitte durch die im Interesse des deutlichen Sehens eintretende Convergenz-Innervation mit gleichzeitiger Innervation zur Drehung beider Augen nach der Seite des Fixir-Auges gesteigert wird. — 3. Ueber die Sehschärfe schielend abgelenkter Augen. Unter 527 Einwärtsschielenden zählt Verf. nur 63 (12 %), die an beiden Augen normale Sehschärfe hatten. Die Schlüsse, die er aus seinen statischen Zusammenstellungen zieht, sprechen für die Annahme, dass die Amblyopie schielender Augen nicht angeboren ist, sondern dass vielmehr in dem Bestande des Schielens der Grund der Herabdrückung der Sehschärfe gesucht werden muss, und zwar geschieht dies in umso ausgiebigerem Maasse, je jünger das Individuum zur Zeit der Entstehung des Schielens ist. Der Schielende verwendet die Macula des abgelenkten Auges nur zum excentrischen Sehen und hierin liegt ein ausgiebiger Grund, um die Ausbildung voller Leistungsfähigkeit, bezw. die Erhaltung auf der bereits erreichten Stufe der Leistungsfähigkeit um so erfolgreicher zu verhindern, je kürzere Zeit seit der Erwerbung derselben verflossen ist, d. h. je jünger das Individuum ist. Schenkl.

4) Zur Aetiologie und sonstigen Kenntniss des Ulcus corneae cum hypopyo, von Doc. Dr. S. Klein, Vorstand der 2. Augenabtheilung der Wiener allgem. Poliklinik. (Wiener med. Wochenschr. 1899. Nr. 16.) Bei zwei an Glaukoma absolutum leidenden Patienten hat Verf. eitrige Hornhautentzündung beobachtet. Im ersten Falle war ein stark secernirender Conjunctivalcatarrh und Gesichts-Ekzem vorhanden. Die Quelle der Infection musste in dem Ekzem des Gesichtes gesucht werden; die Einbruchspforte war in den durch Bersten der Blasen an der Cornea gesetzten Substanzverlusten gegeben. Das Auge musste enucleirt werden. Ein ähnliches Bild bot ein mit Psoriasis vulgaris behafteter Patient; die Infectionsquelle war hier aller Wahrscheinlichkeit nach die Psoriasis. Schenkl.

5) Kann Schielen Schwachsichtigkeit verursachen? von Dr. M. Sachs, Assistent der Augenklinik des Hofrath Fuchs in Wien. (Wiener klin. Wochenschr. 1899. Nr. 25.) Verf. tritt für die Annahme einer Amblyopie strabotica ein. Seiner Ansicht nach ist der Verlust der Fähigkeit, beim Sehen mit beiden Augen den Eindrücken des abgelenkten Auges die volle Aufmerksamkeit zuzuwenden, ein charakteristisches Merkmal der Amblyopia strabotica. Der Schutz gegen den Verfall des Sehvermögens ist nicht im alternirenden Geradeaussehen, sondern im alternirenden Fixiren zu suchen. Schenkl.

6) Die Nitronaphthalin-Trübung der Hornhaut, eine Gewerbekrankheit, von Dr. V. Hanke, Assistent an Hofrath Fuchs' Augenklinik in Wien. (Wiener klin. Wochenschr. 1899. Nr. 27.) Bei einem Arbeiter, der in einer Sprengstofffabrik, in welcher die bei der Dynamit-Erzeugung sich ergebenden Abfälle zur Nitronaphthalin-Fabrikation verwendet werden, beschäftigt ist, hat Verf. ganz gleiche Veränderungen beobachtet, wie sie Frank bei einem Arbeiter, der in derselben Fabrik beschäftigt war, bereits zu constatiren in der Lage war. (Beiträge zur Augenheilkunde. 1898. Nr. 31.). Es handelte sich um beide Augen betreffende Corneal-Trübungen, die aus kleinsten, dicht aneinander gelagerten, oft gruppenförmig angeordneten, durchsichtigen Bläschen bestanden. Die Trübungen beschränkten sich auf den Lidspaltenbezirk der Hornhäute. Entzündliche Erscheinungen fehlen vollständig. Bei dem von Frank beobachteten und veröffentlichten Falle trat im Verlaufe von 2 Jahren vollständige Restitutio ad integrum ein. Schenkl.

7) Ueber die Entstehung der Stauungspapille und eine neue Erklärung derselben, von Prof. Dr. Deyl in Prag. (Wiener klin. Rundschau. 1899. Nr. 11—18.) Die Stauungspapille entsteht nach Verf. in Folge der von ihm anatomisch nachgewiesenen Compression der Vena centralis retinae an ihrer Durchtrittsstelle durch die äussere vom Opticus abgedrängte Scheide; die dadurch bedingte Spannung der Duralscheide ruft eine Knickung und theilweise Einschnürung der Centralvene hervor. Die Ansammlung der Flüssigkeit im vorderen Theile des Zwischenscheidenraums hängt mit der Erhöhung des intracraniellen Druckes zusammen oder wird durch eine Art Verschluss im Foramen opticum verursacht. Letzterer kann unter besonderen Umständen auch bei Hypophysistumoren und Acromegalie eintreten, wodurch das Vorkommen von Stauungspapille in einigen dieser Fälle auf Grund der Lymphstauung und der dadurch erfolgenden Compression der Vena centralis seine Erklärung findet. So lange die Ausdehnung der Duralscheide die Austrittsstelle der Centralvene aus der äusseren Scheide nicht erreicht, kann trotz vorhandenen Hydrops eine Stauungspapille nicht entstehen. Entleert sich auf irgend eine Art der Hydrops, der die Stauungspapille erzeugt, so kann letztere zurückgehen; Recidive sind jedoch nicht ausgeschlossen. In seltenen Fällen kann, ohne dass hierzu ein Scheidenhydrops nothwendig wäre, durch tuberculöse oder syphilitische Granulationen, retrobulbäre neuritische Processe u. s. w. eine Compression der Centralvene verursacht werden. Im Gegensatze zur Annahme der Primär-Oedemtheorie muss hervorgehoben werden, dass die Vena centralis in ihrem weiteren peripheren, axialen Verlaufe vor der Einschnürung nicht nur nicht comprimirt, sondern erweitert ist. Die Theorie einer primären Entzündung des Sehnerven durch von Tumoren producirte toxische Stoffe ist nicht haltbar. Schenkl.

8) Zur Physiologie der willkürlichen Bewegungen, von Prof. Zuckerkandl und Dr. Erben. II. Ueber die Seitenbewegungen des Auges auf Grund von Leichenversuchen und von Befunden bei Augenmuskellähmungen. (Wiener klin. Wochenschr. 1899. Nr. 23.) Schenkl.

9) Ueber die sympathische Pupillarreaction und über die paradoxe Lichtreaction der Pupillen bei der progressiven Paralyse, von Dr. J. A. Hirschl, Assistent an der psychiatrischen Klinik in Wien. (Wiener klin. Wochenschr. 1899. Nr. 22.) Verf. hat sämmtliche Paralytiker, die in einem Zeitraume von etwa 2 Jahren zur Beobachtung kamen, auf sympathische Pupillarreaction untersucht und kommt zu folgenden Schlüssen: Beim Argyll-Robertson'schen Phänomen fehlt fast ausnahmslos die sympathische Reaction der Pupillen; als pathalogisch-anatomische Veränderung, die als Parallelvorgang des Fehlens der sympathischen Pupillarreaction anzusehen ist, findet man atrophische Veränderungen der sympathischen Halsganglien und vereinzelt auch Atrophie der lateralen Zellengruppe im Vorderhorn des untersten Cervical- und obersten Dorsalmarkes. Die paradoxe Lichtreaction der Pupillen tritt ein: bei Argyll-Robertson'schen Phänomen, wenn die sympathische Reaction vollkommen erhalten ist; bei Argyll-Robertson'schen Phänomen und sympathischer Pupillenstarre dann, wenn im Zusammenhange mit Insufficienz der Rect. int. bei Belichtung Abductionsbewegung des Bulbus ausgelöst wird. Beide Arten der paradoxen Lichtreaction der Pupillen bieten ihrem Wesen nach nichts Paradoxes dar. Im ersten Falle bringt die Wärme der Lichtquelle die erhaltene sympathische Reaction zum Vorschein, im 2. Falle tritt Abduction des Bulbus ein und mit dieser die entsprechende Erweiterung der Pupille. Schenkl.

10) Schulhygiene und Schularzt mit specieller Berücksichtigung der Augenhygiene. Feuilleton, von Dr. L. Schmeichler in Brünn. (Wiener med. Wochenschr. 1899. Nr. 21—26.) Schenkl.

11) Ein Fall von conjugirter Deviation beider Augen, demonstrirt von Prof. Dimmer in der wissenschaftlichen Aerzte-Gesellschaft in Innsbruck am 25. Februar 1899. (Wiener klin. Wochenschr. 1899. Nr. 21.) Bei dem 44jähr. Manne besteht eine Abweichung der Bulbi nach rechts. Das linke Auge ist nahe dem inneren Augenwinkel fixirt; das rechte kann beim Versuche nach links zu schauen bis zur Mittellinie gebracht werden. Diese Bewegung erfolgt auch beim Versuche zu convergiren. Bewegungen nach oben und unten frei. Im ganzen Blickfelde gleichnamige Doppelbilder von geringer Lateraldistanz. Ausserdem besteht linksseitige Facialparese, Schwindel, Parästhesien in der Oberlippe, in der linken Hälfte der Mundschleimhaut, Schwäche in der rechten unteren Extremität, Steigerung der Patellarreflexe, Hyperästhesien in beiden Gesichtshälften und Parese der Kaumuskeln links. Es wurde eine Lähmung der Linkswender mit gleichzeitigem Spasmus der Rechtswender diagnosticirt und ein Herd in der linken Hälfte des Pons angenommen, der auf das in der rechten Ponshälfte befindliche Coordinationscentrum für die Rechtswendung der Augen reizend wirkt. Ein tuberculöses Geschwür im Kehlkopf und eine Infiltration der rechten Lungenspitze legte die Annahme eines tuberculösen Herdes nahe. Schenkl.

12) Einen Fall von Pemphigus conjunctiva demonstrirt Assistent Dr. M. Sachs in der Gesellschaft der Aerzte in Wien am 9. Juni 1899. (Wiener klin. Wochenschrift. 1899. Nr. 24.) Der 25jährige Kranke zeigt Folgezustände eines Pemphigus conjunctivae, narbige Schrumpfung der Bindehaut und Verwachsung der Lider mit dem Bulbus. Am rechten Auge besteht kaum mehr eine Lidspalte; am linken Auge ist eine solche wohl noch vorhanden, die Cornea liegt jedoch nicht frei zu Tage, sondern ist von der Fortsetzung der Membran bedeckt, die sich von den Lidrändern auf den Bulbus hinüberschlägt. Diese Membran ist durch die Bewegung der Lider so gedehnt, dass sie sich in Falten legen lässt. Am rechten Auge ist S $^1/_{\infty}$. Das linke Auge zählt Finger in kurzer Distanz. Wiederholt wurden Trichiasisoperationen und einmal, und zwar erfolglos, Ueberpflanzung von Schleimhaut versucht. Mundhöhle und Rachenschleimhaut waren ebenfalls erkrankt. Schenkl.

13) Keratomalacie bei Bindehaut-Xerose, von Doc. Dr. Elschnig in Wien. (Wiener med. Wochenschr. 1899. Nr. 18.) Der Fall betraf eine erwachsene, cachectische, durch Gallenretention schwer icterische Person und führte zum Zerfalle beider Hornhäute. An dem rechten Auge verlief der Process gutartig, indem ein Theil der Hornhaut erhalten blieb; an dem linken später erkrankten Auge trat vollständige Necrose ein. Ersteres zeigte an der Bulbusoberfläche nur Xerose-Bacillen, während am 2. Auge letztere durch Kokken und andere Bacillen verdrängt waren, welche den necrotischen Theil durchsetzten, bis zur eitrig infiltrirten Partie aber nicht vordrangen. Die Ursache war daher im vorliegenden Falle nicht bakterielle Infection, sondern musste in dem Allgemeinzustand des Kranken gesucht werden. Solche Fälle können somit relativ günstig verlaufen, wenn keine pathogenen Mikroorganismen vorhanden sind; im entgegengesetzten Falle werden sich zu den im Ernährungszustande des Gesammt-Organismus gelegenen Hauptursachen des Hornhautzerfalles auch die Folgen der bakteriellen Infection gesellen, und zu progressiver eitriger Infiltration und ausgedehnter Zerstörung der noch nicht nekrotischen Hornhautpartien

führen. Die Xerose-Bacillen wirken gewissermaassen nur wie Fremdkörper. Die Ursache der Häufigkeit des Vorkommens der Xerose bei Cholämie ist nicht in dem im Blute kreisenden Gallenbestandtheile, sondern in der durch die Lebererkrankung erzeugten Cachexie zu suchen. Schenkl.

14) Die Anwendung des Sideroskops, besprochen an der Hand neuer Beobachtungen, von Dr. Asmus in Düsseldorf. (Wiener med. Wochenschrift. 1899. Nr. 14.) Schilderung der Anwendungsweise des Sideroskops an der Hand einiger Fälle von Eisensplittern des Augeninnern. Schenkl.

15) Augenärztliche Mittheilungen, von Dr. L. Schmeichler in Brünn. II. Eine Secretionsanomalie der Meibom'schen Drüsen. (Wiener med. Wochenschr. 1899. Nr. 17.) 1. Ein Fall von Lithiasis palpebralis bei einem 13jährigen Jungen; grössere Anzahl Concremente verschiedener Grösse. 2. Fall von Follicular-Furunkel bei einem 5jährigen Kinde. Schenkl.

16) Die Resection des Halssympathicus in der Behandlung des Glaucoms, von Dr. Th. Jonnesco in Bukarest. (Wiener klin. Wochenschr. 1899. Nr. 18.) Die besten Erfolge geben Fälle, in denen Entzündung und Reizung nicht oder wenigstens nicht bedeutend vertreten sind; bei der Unbedenklichkeit der Operation ist dieselbe jedoch bei allen Fällen zu versuchen, selbst bei heftigen Schmerzen im Stadium des Gl. absolutum. Besserung tritt sofort oder in späterer Zeit ein und ist eine fortschreitende. Die Operation kann selbst in Fällen wirksam sein, wo eine Iridectomie nicht zum Ziele führte. Das gleichzeitige Vorkommen von Morb. Basedowii und Glaukom spricht für den Einfluss der permanenten Reizung des Halssympathicus auf das Entstehen des Glaukoms. Die Operation beseitigt sämmtliche Symptome der Basedow'schen Krankheit. (8 Fälle von erfolgreicher Sympathicus-Resection werden mitgetheilt.) Schenkl.

17) Ueber Augencomplicationen bei acuten fieberhaften Erkrankungen, von Dr. Percy Flemming in London. (Wiener med. Blätter. 1899. Nr. 19—22.) Besprechung der Aetiologie und Pathologie der Augenerkrankungen bei Masern, Keuchhusten, Parotitis, Scharlach, Typhus, Influenza, Variola, Impfung, Varicellen und Erysipel. Schenkl.

18) Ein Fall von syphilitischer Meningitis mit temporaler Hemianopsie und vorübergehender totaler Amaurose, von Dr. Knolz, Leiter des Stadtspitals in Banjaluka (Bosnien). (Wiener med. Presse. 1898. Nr. 21 u. 22.) Ein eine 34jährige Patientin betreffender Fall von basaler, gummöser Meningitis, die zunächst zu linksseitiger, temporaler Hemianopsie, dann linksseitiger, totaler Amaurose, weiterhin temporaler Hemianopsie und später auch Amaurose rechterseits führte. Unter Quecksilber-Jodbehandlung Herstellung des Sehvermögens des rechten Auges, während das linke Auge der völligen Erblindung verfiel. Es bestand Stauungspapille, in der eine grosse physiologische Excavation dauernd erhalten blieb, so dass die Schwellung nur die oberen, inneren und unteren Randtheile betraf. Schenkl.

Um Einsendung von Separatabdrücken wird gebeten.

Verlag von Veit & Comp. in Leipzig. — Druck von Metzger & Wittig in Leipzig.

Centralblatt

für praktische

AUGENHEILKUNDE.

Herausgegeben von

Prof. Dr. J. Hirschberg, Geh. Med.-Rath, in Berlin.

Unter ständiger Mitwirkung der Herren Dr. ANCKE in München, Dr. BERGER in Paris, Prof. Dr. BIRNBACHER in Graz, Dr. BRAILEY in London, Prof. Dr. H. COHN in Breslau, Doc. Dr. CL. DU BOIS-REYMOND in Berlin, Dr. DAHRENSTAEDT in Herford, Doc. Dr. E. EMMERT in Bern, Prof. C. GALLENGA in Parma, Dr. GINSBERG in Berlin, Prof. Dr. GOLDZIEHER in Budapest, Dr. GORDON NORRIE in Kopenhagen, Prof. Dr. HORSTMANN in Berlin, Dr. ISSIGONIS in Smyrna, Prof. H. KNAPP in New York, Prof. Dr. KRÜCKOW in Moskau, Dr. KUTHE in Berlin, Dr. LANDAU in Coblenz, Prof. Dr. MAGNUS in Breslau, Major F. P. MAYNARD, I. M. S., in Calcutta, Dr. MICHAELSEN in Görlitz, Dr. VAN MILLINGEN in Constantinopel, Dr. MOLL in Berlin, Prof. Dr. J. MUNK in Berlin, Dr. NEUBURGER in Nürnberg, Dr. PELTESOHN in Hamburg, Dr. PERGENS in Brüssel, Prof. PESCHEL in Frankfurt a. M., Dr. PURTSCHER in Klagenfurt, Dr. M. REICH in Petersburg, Med.-Rath Dr. SCHEER in Oldenburg, Prof. Dr. SCHENKL in Prag, Prof. Dr. SCHWARZ in Leipzig, Dr. SPIRO in Berlin, Dr. STIEL in Köln.

Monatlich ein Heft. Preis des Jahrganges 12 Mark. Zu beziehen durch alle Buchhandlungen des In- und Auslandes und die Postanstalten des Deutschen Reiches.

November. Dreiundzwanzigster Jahrgang. 1899.

Inhalt: **Original-Mittheilungen.** I. Ueber die Verwendung des Nebennieren-Extractes in der Augenheilkunde. Von Dr. **H. Landolt** in Strassburg i. E. — II. Ueber zwei Fälle von lepröser Chorioretinitis. Von Dr. **J. Bistis** in Konstantinopel. — III. Autoophthalmoskopie im umgekehrten Bild. Von Dr. **Heine** in Breslau.

Journal-Uebersicht. I. Archives d'ophtalmologie. April—Mai. — II. Annales d'oculistique. April—Juni. — III. New York Eye and Ear Informary Reports. Vol. VII. Januar. — IV. American Journal of Ophthalmology. März—Mai. — V. Journal of Eye, Ear and Throat Diseases. April. — VI. Westnik Oftalmologii. Januar—Februar.

Bibliographie. Nr. 1—27.

I. Ueber die Verwendung des Nebennieren-Extractes in der Augenheilkunde.

Von Dr. **H. Landolt**, I. Assistent der Universitäts-Augenklinik zu Strassburg i. E.

Schon seit längerer Zeit hat man der Wirkung des Extractes der Nebennieren die Aufmerksamkeit zugewandt, und von verschiedenen Autoren wurde der Extract für die Augenheilkunde empfohlen.

LOUIS DOR hat im Jahre 1895 in der Province médicale[1] über die Wirkung des Nebennieren-Extractes berichtet. Er theilte mit, dass nach Einträufeln in den Conjunctivalsack die Conjunctiva nach einem Zeitraum

[1] Am 11. Juli.

von 2 Minuten vollkommen blass wurde, und dass diese Blässe eine Viertelstunde anhielt. Er wandte den Extract bei Keratitis vasculosa an und beobachtete, dass die Vascularisation verschwand, und dass, nachdem zahlreiche Einträufelungen stattgefunden hatten, Heilung etwa nach Verlauf von 8 Tagen eintrat. Ausserdem benutzte er den Extract als Hämostaticum bei capillären Blutungen und als Unterstützungsmittel der Cocaïnanästhesie bei entzündeten Augen.

In gleichem Sinne sprach sich auch Dor's Schüler, Armand Barraud, aus. Die Verengerung der Gefässe beginnt 30—40 Secunden nach der Einträufelung, ist nach 2 Minuten vollständig und hält ungefähr 15 bis 20 Minuten an.

Auch Bates hob die anämisirende Wirkung des Nebennieren-Extractes bei entzündeten Augen hervor.[1]

Im Jahre 1896 sprach Darier auf dem Heidelberger Congress über den „Suprarenal-Extract in der Augenheilkunde" und betonte gleichfalls die die Cocaïnanästhesie unterstützende Wirkung bei entzündeten Augen. Eine Einwirkung auf die Retinalgefässe konnte er nicht nachweisen.

In seiner Pariser These aus dem Jahre 1897 empfahl Hallot den Nebennieren-Extract bei einfacher Hyperämie der Conjunctiva, bei Keratitis vasculosa, als blutstillendes Mittel bei capillären Blutungen und zur Unterstützung der Cocaïnwirkung. Bei Iritis und Glaukom fand er keine beeinflussende Wirkung.

Auch Ovve de Buffalo sprach für die Anwendung des Extractes bei verschiedenen Formen von Conjunctivitis.

Sargnon[2] wandte den Extract in gleichem Sinne an wie die oben erwähnten Autoren.

Im Wiener medicinischen Club beschrieb Königstein ausführlich die anämisirende Wirkung des Nebennieren-Extractes.

Im letzten Jahre erschien in der Berliner klinischen Wochenschrift eine Arbeit von Radziejewski, in der die Anwendung des Extractes in der Augenheilkunde befürwortet wurde.

An diese Reihe von Arbeiten schliessen sich aus neuester Zeit noch andere an, die alle im Wesentlichen darin übereinstimmen, dass der Extract in der Augenheilkunde als anämisirendes Mittel verwendbar und als solches mehr oder weniger zu schätzen sei.

Lewandowsky,[3] der den Nebennieren-Extract intravenös injicirte, beobachtete eine Contraction der vom Sympathicus versorgten Muskeln des Auges und der Orbita. Er sah eine Erweiterung der Pupille.

---

[1] New York med. Journ. 1896. 16. Mai. Semaine médicale Nr. 3. Annexes pag. X.

[2] Lyon médical. 1898. Nr. 40. 2. October.

[3] Engelmann's Archiv. 1899. S. 360.

Bis jetzt kam der Extract in drei Formen in Anwendung. Die sogenannte amerikanische Methode der Darstellung des Nebennieren-Extractes, von Bates angegeben, war folgende: Nebennieren vom Hammel wurden getrocknet und zerrieben. Das Pulver wurde einige Minuten in kaltes Wasser gebracht. Dann wurde filtrirt, und die Flüssigkeit verdunsten gelassen. Der Rückstand wurde wieder in Wasser gelöst und zwar so, dass 0,6 g des getrockneten und pulverisirten Extractes 2 ccm Wasser entsprachen. Diese Lösung musste jedesmal frisch hergestellt werden, da sie sich leicht zersetzte.

Die zweite Methode der Gewinnung des Nebennieren-Extractes bestand einfach darin, sich einen wässrigen Auszug der zerkleinerten Nebenniere herzustellen unter möglichster Asepsis, jedoch ohne Hinzufügen von antiseptischen Substanzen. Dor zieht diese Methode der amerikanischen vor. Beide aber sind sehr umständlich und die Präparate lassen sich nicht aufbewahren.

In diesem Sinne bot eine bedeutende Erleichterung das von Merk hergestellte Präparat, das Extractum suprarenale haemostaticum, mit welchem Nieden und Königstein eine Reihe von Untersuchungen anstellten.

Alle diese Präparate waren aber unrein und vermengt mit anderen Substanzen und mussten, da sie sich nicht hielten, jedesmal frisch vor der Benutzung hergestellt werden.

Erst in allerneuester Zeit gelang es, im Laboratorium von Prof. Dr. Hofmeister, Otto v. Fürth[1] den physiologisch wirksamen Körper der Nebennieren zu isoliren und so zum ersten Male ein Präparat herzustellen, das sich vollkommen aseptisch darstellen und aufbewahren lässt, und das sich, was von grösstem Werthe ist, genau dosiren lässt. Die Höchster Farbwerke haben die Herstellung dieses Präparates übernommen und durch ihr freundliches Entgegenkommen war ich im Stande, jetzt schon, ehe das Präparat in den Handel kam, Versuche an Augen zu machen. Ich erhielt das Präparat, das eine dunkelbraune Flüssigkeit darstellt, in kleinen Glasröhrchen, deren beide Enden zugeschmolzen waren, und 2 ccm der Substanz enthielten. In dieser Form lässt sich eine grössere Menge lange Zeit aufbewahren. Will man sich von der Unverdorbenheit des Präparates überzeugen, so füge man demselben etwas Eisenchlorid zu. Es muss dann eine grüne Färbung entstehen, die durch nachfolgenden Zusatz von Natriumcarbonat in roth bis purpurroth übergeht. Diese Färbung wird durch Ansäuern mit Essigsäure wieder in grün verwandelt.

Nachdem ich an Kaninchenaugen durch Versuche mich überzeugt hatte, dass das Extract keinen verderblichen Einfluss auf die Augen hatte,

---

[1] O. v. Fürth: Zur Kenntniss der brenzkatechinähnlichen Substanz in den Nebennieren. Zeitschr. f. physiol. Chemie. XXVI. S. 15.

wandte ich es in zahlreichen Fällen bei den Patienten der Strassburger Augenklinik an.

Der Extract wirkte stark anämisirend auf die Conjunctiva ein. Ein Tropfen genügte, um eine vorher stark geröthete und entzündete Bindehaut blass zu machen; und zwar begann die Wirkung fast momentan nach der Einträufelung. Die Dauer der Anämie der Conjunctiva war verschieden lang, je nach dem starken Reizzustand der Augen, doch liess sie sich immer auf eine bei Weitem längere Dauer berechnen, als von Autoren, die mit anderen Präparaten arbeiteten, angegeben wurde. Sargnon hebt hervor, dass der Nebennieren-Extract einen grösseren Uebelstand besitze und der sei, dass die gefässverengende Wirkung von zu kurzer Dauer sei. Diese Dauer wird auf 15—20 Minuten angegeben. Bei unserem Präparat haben wir selbst bei ziemlich stark gereizten Augen eine Wirkungsdauer von 1, 2 und mehr Stunden beobachten können. Diese Wirkungszeit lässt sich durch erneutes Einträufeln beliebig verlängern.

Eine schädliche Wirkung habe ich beim Menschen ausser in einem Falle, der später erwähnt werden soll, nicht nachweisen können. Es trat auch nach gänzlichem Abklingen der Wirkung keine stärkere Hyperämie ein, wie es ja vielleicht erwartet werden könnte. Augenscheinlich folgt, wenn der Extract nur in den Conjunctivalsack eingeträufelt wird, der Contraction der Gefässe keine Lähmung der Gefässmuskulatur. Ich konnte vielmehr verschiedentlich constatiren, dass z. B. bei traumatischer Reizung der Conjunctiva die Röthung nicht mehr die Höhe erreichte, die sie vorher gehabt hatte, auch wenn die Wirkung des Extractes vollkommen verschwunden war.

Die Einträufelung des Extractes ruft zunächst ein leichtes Brennen hervor, das von den meisten Patienten anstandslos ertragen wird und bald einem Gefühle der Erleichterung und der angenehmen Abkühlung weicht. Das Abblassen der Conjunctiva wirkt psychisch günstig auf Patienten ein, die wegen ihrer gerötheten Augen in Angst sind und nach der Einträufelung sich überzeugen können, dass die Röthung verschwunden ist.

Dieses fast momentane Blasswerden und die verhältnissmässig lange Wirkungsdauer des Extractes bei voller Unschädlichkeit, erlauben auch eine Anwendung in rein kosmetischem Sinne, zur Verschönerung der Augen, die in Folge der Blässe glänzender aussehen.

Der Extract wirkt auf die oberflächlichen Gefässe. Seine Wirkung auf die tieferen ist je nach der Lage derselben sehr gering oder gleich Null. Diese oberflächliche Wirkung gestattet aber, sich des Extractes zu diagnostischen und demonstrativen Zwecken zu bedienen. Hat man z. B. eine starke oberflächliche Reizung des Auges und will sehen, ob mit dieser auch eine tiefere Reizung verbunden ist, so träufelt man den Extract ein. Verschwindet die Röthung des Auges vollkommen, so bestand eben nur eine oberflächliche Reizung. War jedoch auch eine tiefere Reizung vorhanden,

so tritt diese nun bläulich auf dem sonst weissen Grunde doppelt deutlich hervor und lässt sich klar demonstriren.

Entsprechend dieser nur oberflächlichen Wirkung des Nebennieren-Extractes habe ich nie eine Veränderung der Gefässe der Iris, der Retina oder Chorioidea nach Einträufelung in den Conjunctivalsack nachweisen können, auch trat nie eine Aenderung des Augendruckes ein. Die Accommodation wurde gleichfalls nicht beeinflusst. Dennoch aber wirkt der Nebennieren-Extract auch in die Tiefe, nämlich dann, wenn man ihn subconjunctival injicirt. Beim Menschen habe ich bis jetzt diesen Versuch noch nicht gewagt, wohl aber bei Kaninchen. Ich injicirte subconjunctival einen Theilstrich einer Pravaz'schen Spritze mehreren Kaninchen und beobachtete bei allen gleichmässig eine maximale Erweiterung der Pupille, die bald nach der Einspritzung beginnt und zwar an dem Theil der Iris zuerst, der der Einspritzungsstelle am nächsten liegt. Dabei muss man beachten, dass die Pupille der Kaninchen oval ist. Der längste Durchmesser verläuft ungefähr parallel der Richtung der Ohren in mittlerer Haltung. Man spritzt daher am besten vorn oder hinten vom Cornealrande ein, um die local beginnende Wirkung des Extractes zu beobachten. Allmählich geht dann die Verschmälerung der Iris auf die ganze Iris über. Der Nebennieren-Extract wirkt also, subconjunctival injicirt, mydriatisch. Ich habe bis jetzt noch nicht gewagt, diesen Versuch an Menschen zu machen, weil die toxische Dosis des Extractes noch nicht bekannt ist. Bates rief bei dem einzigen Kranken, bei dem er eine subcutane Injection machte, eine Syncope hervor. Zwei meiner Kaninchen starben nach Einspritzung grösserer Dosen, während die andern nur ein kurze Zeit dauerndes Benommensein, verbunden mit vermehrter Respiration, erkennen liessen. Andere Versuche zeigten, dass, wenn subcutan eine grössere Menge Extractes eingespritzt wurde, an der Einspritzungsstelle, wenn die Thiere nicht vorher starben, eine Nekrose entstand.

Auch nach subconjunctivaler Injection des Extractes war von einer Veränderung der Gefässe im Augenhintergrunde oder des Augendruckes nichts zu erkennen. Auf der anämisirenden Wirkung des Nebennieren-Extractes beruht die Anwendungsweise. Man benutzt ihn mit grossem Vortheile zur Vornahme von auch am entzündeten Auge fast blutlosen Operationen und zur Verstärkung der Wirkung des Cocaïns, des Atropins, Eserins und anderer Mittel.

Z. B. wird eine Iridectomie an einem noch im entzündlichen Stadium sich befindenden glaukomatösen Auge durch die Einträufelung des Extractes sehr erleichtert. Das Operationsfeld, die Iris, die sonst durch Einfliessen von Blut in die vordere Kammer leicht verdeckt wird, bleibt in Folge der Anämie der Conjunctiva frei. In gleicher Weise vereinfacht der Extract die Vornahme aller Operationen am Auge, sei dasselbe nun entzündet oder nicht entzündet.

Hierbei muss ich den oben schon erwähnten Fall nennen, bei dem der Extract, unrichtig angewandt, schlechten Dienst leistete. Es handelte sich um eine Enucleation nach Verletzung und bei noch entzündetem Auge in Narcose. Der Extract, in den Conjunctivalsack geträufelt, wirkte prompt und der Bindehautschnitt war fast blutlos. Nachdem das Auge herausgenommen war, liess ich mich, um die Blutung in der Tiefe, die an und für sich nicht stark war, zu stillen, verleiten, einen Tropfen Extract in die Wundhöhle zu träufeln. Nach Anlegung der Conjunctivalnaht wurde das Auge verbunden. Eine Stunde später liess mich der Patient rufen, weil er es vor Schmerzen in der Augenhöhle nicht aushalte. Ich öffnete den Verband und fand die Conjunctiva zwischen den Lidern durch einen Bluterguss stark vorgetrieben. Ich musste die Naht öffnen, um das Blut abzulassen und die Höhle tamponiren. Wahrscheinlich war durch die directe Berührung des Extractes mit den Gefässen nach der Contraction eine Lähmung der Muskulatur eingetreten, so dass die Blutung erfolgte. Es handelte sich hier um grössere Gefässe, nicht um Capillaren.

Der Nebennieren-Extract unterstützt die Wirkung der Cocaïnanästhesie. Während bei entzündeten Augen das Cocaïn fast gar nicht wirkt, die Entzündung keine Anästhesie aufkommen lässt; wirkt das Cocaïn prompt, wenn vorher die Hyperämie des Auges durch Einträufelung von Nebennieren-Extract beseitigt wird. Durch den Extract sehen wir uns in den Stand gesetzt, Patienten ohne Narcose zu operiren, bei denen früher zur Vornahme der Operation eine Narcose unumgänglich nothwendig war. Wie zur Unterstützung der Cocaïnwirkung so ist gleichfalls bei entzündeten Augen der Nebennieren-Extract sehr zu empfehlen zur Vermehrung der Wirkung des Atropins, Eserins und ähnlicher Mittel. Bei entzündeten Augen wirkt das Atropin erst nach mehrmaligem Einträufeln, nach Maximaldosen, und dann auch oft nur unvollkommen. Die Wirkung des Mittels aber wird erleichtert nach vorherigem Einträufeln des Extractes, so dass man nicht zu maximalen Dosen zu greifen braucht.

Ich gehe nun auf einzelne Erkrankungen der Augen ein, bei denen ich den Nebennieren-Extract anwandte. Bei acuten Conjunctivalcatarrhen beseitigt der Extract die Hyperämie der Schleimhaut momentan und erleichtert das Unbehagen der Patienten, aber die Wirkung ist keine dauernde. Ich verwendete zur Beobachtung hauptsächlich solche Patienten, bei denen beide Augen in gleicher Weise erkrankt waren und träufelte den Extract nur in ein Auge ein. Ein Unterschied zu Gunsten des mit Extract behandelten Auges war, selbst wenn ich die Einträufelung am Tage mehrmals wiederholte, am andern Morgen nicht mehr nachzuweisen. Die Einträufelung blieb auf den Verlauf der Krankheit völlig ohne Einfluss. Subjectiv aber gaben alle Patienten an, dass der Extract ihnen Erleichterung brächte und

das liess sich objectiv auch daran beobachten, dass der Lidspasmus, die Lichtscheu bedeutend geringer wurden.

Auch bei phlyctänulärem Catarrh war ein Einfluss auf den Verlauf nicht zu erkennen.

Bei chronischem Catarrh war, wie zu erwarten, der Einfluss des Extractes auf die Erkrankung gleich Null. Immerhin wurde auch Erleichterung der Beschwerden angegeben.

Von verschiedenen Autoren, wie Dor, Hallot und Anderen, wird der Extract empfohlen bei Keratitis vasculosa. Ich habe ihn bei entsprechenden Fällen angewandt, aber ohne durch ihn Heilung erzielen zu können. Ich habe verschiedentlich beobachtet, dass die Kranken angaben, nach der Einträufelung heller zu sehen und konnte auch bemerken, dass die Cornea klarer aussah, so dass das Bild der Iris deutlich hervortrat; aber auch selbst bei längerer Einwirkung habe ich keine wesentliche Besserung durch den Extract allein feststellen können. Ich glaube daher, dass die Besserung nur eine momentane ist, dadurch, dass die Gefässe sich contrahiren und so mehr Raum in der Hornhaut frei wird für das durchfallende Licht. War die Wirkung des Extractes vorüber, so war auch die Cornea so trüb wie vorher. Eine Erhöhung der Sehschärfe war dann nicht zu constatiren.

Ich habe ferner bei Iritis, bei Glaukom den Extract angewandt und auch hier wie zu erwarten, keine Besserung erzielt, da der Extract nicht in die Tiefe wirkt. Vielleicht ist eine subconjunctivale Injection bei Iritis von Nutzen; aber wie schon erwähnt, habe ich aus bestimmten Gründen davon abgesehen.

Ich resumire kurz: Der Nebennieren-Extract in der Form des Präparates von v. Fürth ist, da er völlig aseptisch ist, bequem aufbewahrt und jeder Zeit zur Hand sein kann, ein Mittel, welches in der Augenheilkunde, wenn er auch auf die Erkrankungen des Auges direct nicht heilend einwirkt, für den Arzt und den Kranken von grossem Nutzen sein kann.

Es ist als anämisirendes Mittel anzuwenden:

1. bei Operationen zur Verhinderung der Blutungen;
2. als Unterstützungsmittel für die Wirkung des Cocaïns, Atropins, Eserins und ähnlicher Mittel beim entzündeten Auge;
3. als ein Mittel, welches die Beschwerden der entzündlichen Reizung sehr erleichtert.

Ein weiteres Feld der Wirksamkeit öffnet sich vielleicht dem Nebennieren-Extract dann, wenn man ihn ohne Gefahr subconjunctival injiciren kann.

II. Ueber zwei Fälle von lepröser Chorioretinitis.

Von Dr. **J. Bistis** in Konstantinopel.

In einem Aufsatze über die leprösen Veränderungen des Auges, den wir in den Archives d'Ophtalmologie[1] publicirt haben, theilten wir mit, dass von 19 Leprösen die 12, welche ophthalmoskopisch untersucht werden konnten, keine Läsionen des Augenhintergrundes bieten. Dieses negative Ergebniss stand in Uebereinstimmung mit den von anderen Autoren gefundenen Resultaten, die bis dahin keine leprösen Veränderungen am Fundus der Leprakranken wahrgenommen hatten. Insbesondere erwähnten wir der ophthalmoskopischen Untersuchungen von BULL und HANSEN,[2] nach welchen sich die Retina an 200 Leprösen normal fand. Nur bei der Section einiger Augen beobachtete man grauweisse Herde an den vorderen ophthalmoskopisch nicht erreichbaren Partien der Retina. Diese Fälle aber boten gleichzeitig eine lepröse Infiltration des Corpus ciliare, so dass man sich berechtigt fühlte, die gefundenen retinalen Veränderungen als per continuitatem entstanden zu betrachten. In der letzteren Zeit fanden JEANSELME und MORAX[3] bei der histologischen Untersuchung eines leprösen Auges mit manifesten Veränderungen am vorderen Segmente die Chorioidea und Retina normal, mit Ausnahme eines einzigen kleinen retinitischen Herdes, welcher im Zusammenhange mit der Wandung eines Endzweiges der Arteria centralis retinae stand.

Aus der bis jetzt gewonnenen Erfahrung wissen wir, dass gerade das vordere Segment des Auges von der Lepra befallen wird, währerd das hintere Segment frei bleibt. Dieses Verhalten könnte man vielleicht erklären, indem man die Blut- und Lymphcirculation berücksichtigte. Die arteriellen Gfässe nämlich ziehen von der Peripherie her nach dem Limbus hin, wo sie ein Netz von Capillarschlingen bilden. Hier endigt der Blutstrom und beginnt die Circulation der Lymphe, die in die Hornhaut eindringt. Indem nun die Leprabacillen oder deren pathogene Producte dieselbe Richtung wie der Circulationsstrom einnehmen, localisiren sie sich in dem vorderen Augensegmente und rufen dort die uns bekannten Veränderungen hervor. Auf diese Weise wäre es zu erklären, warum das hintere Augensegment, und besonders die Gegend nahe dem Nervus opticus, von der Lepra nicht befallen wird.

Obwohl klinisch die oben erwähnte theoretische Erklärung als die richtige erscheint, ist es doch schwer zu begreifen, warum die Lepra, die

[1] Livraison du mois mai 1898.
[2] Leprous diseases of the Eye 1873.
[3] Annales d'oculistique. Novembre 1898.

ja mit der Syphilis und Tuberculose als ähnlicher Process zu betrachten ist, nicht auch wie diese beiden Affectionen, die Chorioidea und Retina angreifen sollte. In der That beobachtete jüngst TRANTAS[1] bei v. DÜRING's Leprakranken Fälle mit Chorioretinitis lepröser Natur.

Unser früheres negatives Ergebniss zwang uns zur Fortsetzung der Untersuchungen, während welcher wir die zwei weiter unten beschriebenen Fälle mit deutlichen und zahlreichen Läsionen des Augenhintergrundes beobachteten.

Der erste Fall betrifft eine Griechin, 46 Jahre alt, die aus einer Lepragegend in der Nähe Constantinopels stammt. Patientin ist seit 25 Jahren verheirathet; ihr erstes Kind starb, 10 Monate alt, an einer ihr unbekannten Krankheit; nachher gebar sie zwei andere Kinder, welche

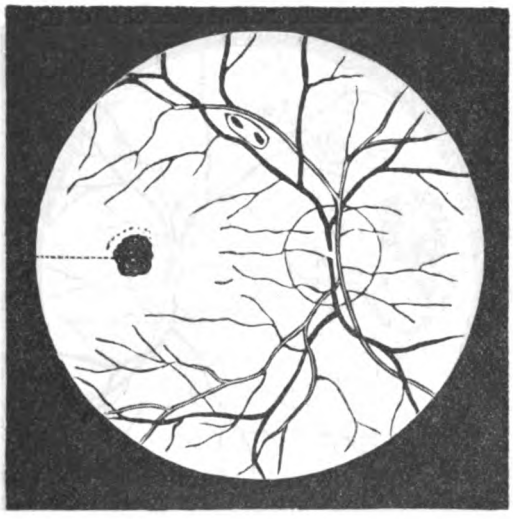

Fig. 1.

leben und angeblich gesund sind. Einige Jahre vor dem Ausbruche der jetzigen Krankheit hatte Patientin einen Abortus von 2 Monaten. Jetzt findet man bei ihr eine vollkommene Anästhesie der Extremitäten. Die ersten Phalangen der linken Hand, mit Ausnahme derjenigen des Daumens, sind nekrotisch abgefallen. Im Ganzen ist das Krankheitsbild das der Lepra anaesthetica s. nervosa. Der Urin enthält reichlich Eiweiss, was man bisweilen findet, da die Leprösen an den verschiedenen Formen von Nephritis leiden können.

An den Augen selbst bemerkten wir Folgendes:

Rechtes Auge: Lagophthalmus mässigen Grades; Hornhaut unempfindlich, aber vollkommen durchsichtig; die Iris zeigt sich normal und

[1] Gazette médicale d'Orient, 1898, 30. Juni.

die Pupille ganz schwarz. Im Augenhintergrunde sieht man nach oben gegen die Peripherie einen ovalen, gelblichen Fleck (Fig. 1), zwei schwarze Punkte enthaltend. Etwas nach aussen von der Gegend der Macula lutea befindet sich ein schwarzer, aus Pigment bestehender, rundlicher Fleck, der so aussieht, als ob er auf einen weniger pigmentirten Grund sich befände; nach aussen von diesem Flecke bemerkt man kleine in der Netzhaut sitzende, helle Pünktchen; die Sehschärfe ist fast normal. Es handelt sich in diesem Falle um eine beschränkte Chorioretinitis.

Linkes Auge: Lagophthalmus leichteren Grades als rechts. Vollkommene Unempfindlichkeit der Hornhaut, welche in ihrem unteren Drittel von stecknadelkopfgrossen Infiltraten besetzt ist. Die Iris zeigt die Symptome der chronischen Iritis mit mehreren hinteren Synechieen. Der

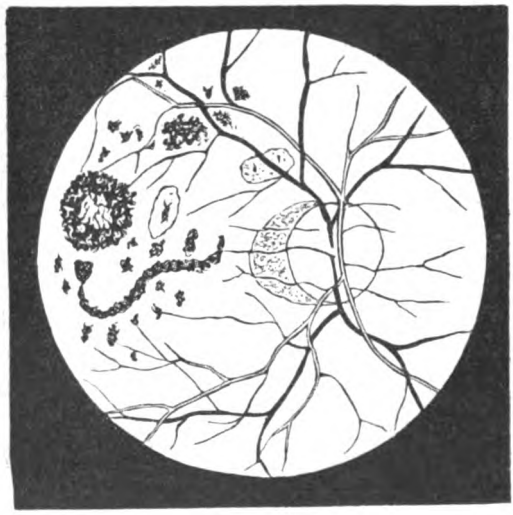

Fig. 2.

Augenhintergrund ist, in Folge zahlreicher Glaskörper-Trübungen, nicht sichtbar.

Der zweite Fall betrifft einen Israeliten aus dem Vororte Balata, welcher von mehreren Leprösen bewohnt ist. Der Patient ist 30 Jahre alt und leidet an der Lepra anaesthetica seit mehr als sieben Jahren. Der lepröse Process befindet sich in einem sehr vorgeschrittenen Stadium. Der Urin enthält Albumen.

An den Augen ist Folgendes zu sehen:

Rechtes Auge: Leichte Ptosis. Hornhaut mehr oder weniger unempfindlich. Die Reaction der Pupille auf Licht ist träge. Im Augenhintergrunde sieht man ein hinteres äusseres Staphylom (Fig. 2). Nach aussen und etwas nach oben von der Maculagegend findet man einen weiss-

gelblichen Fleck, der in der Mitte Pigment trägt; nach oben und aussen von der Papille beobachtet man einen anderen gelblichen Fleck, der von Pigment besät ist. Die temporale Seite des Augenhintergrundes ist mit Pigmentmassen besetzt, die mit, wie in Atrophie übergehenden Flecken combinirt sind. Eine solche Pigmentmasse zeichnet sich durch seine S-Form aus; eine andere bildet einen vollständigen Ring, der in seiner Mitte eine hellere Stelle einschliesst. Die Refraction ist hypermetropisch und die Sehschärfe beträgt $^{6}/_{24}$.

Linkes Auge: Leichte Ptosis wie rechts. Hornhaut ziemlich unempfindlich, mit hinteren Präcipitaten; die Pupille reagirt auf Licht weniger träge, als rechts. Im Augenhintergrunde findet man ein hinteres äusseres Staphylom (Fig. 3). In der Gegend der Macula lutea sieht man eine

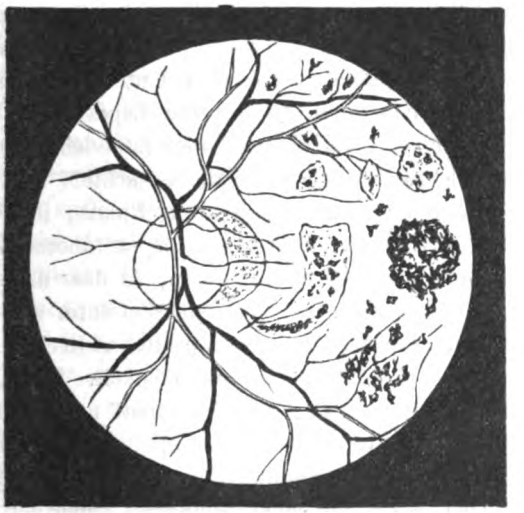

Fig. 3.

weissgelbliche, halbmondförmige Plaque, deren oberes Ende breit ist, und deren unteres, gegen die Papille gekrümmtes Ende eine pigmentirte Linie trägt. Nach oben von der Papille bemerkt man zwei zum Theil schwarze und zum Theil weissliche Flecken, mit welchen die Gefässe in Berührung stehen; weiter nach aussen und wenig nach oben existirt ein anderer von Pigment besäeter Fleck. Ganz in der Peripherie des Fundus temporalwärts finden sich zahlreiche grosse Pigmentmassen, welche hellere Stellen einschliessen und dielben Formen wie rechts haben. Die Refraction ist hypermetropisch und die Sehschärfe beträgt $^{6}/_{60}$. Es handelt sich hier ebenfalls um eine Chorioretinitis beider Augen.

Dem Aussehen nach haben die beschriebenen Veränderungen des Augenhintergrundes grosse Aehnlichkeit mit den syphilitischen Affectionen der

Aderhaut und Netzhaut, und insbesondere, was den zweiten Fall betrifft, mit denjenigen, die auf der hereditären Form der Syphilis beruhen. In unseren Fällen kann man die Syphilis gewiss nicht als Ursache der bestehenden Chorioretinitis halten, da wir keine Anhaltspunkte dafür besitzen. Deshalb müssen wir die Veränderungen des Augenhintergrundes als von der Lepra hervorgerufene betrachten, und folglich dieselben mit Sicherheit als echte lepröse Läsionen anerkennen.

Dass dieselben den nach Syphilis entstehenden Chorioretiniden ähnlich sehen, darf uns wohl nicht befremden, nachdem die Lepra und Syphilis ähnliche Erkrankungen sind und folglich sich in ihren pathologischen Producten analog verhalten können.

von Düring glaubt diese Veränderungen als differentialdiagnostisches Symptom verwerthen zu können, und zwar in Fällen von Syringomyelie, die bisweilen schwer von der nervösen Form der Lepra zu unterscheiden ist. Der Augenhintergrund von den an Syringomyelie leidenden Individuen bietet nämlich, wie die ophthalmoskopischen Untersuchungen Schlesinger's gezeigt haben, keine derartigen, wie bei der Lepra beobachteten Läsionen.

Nachtrag. Zu den zwei oberen Fällen habe ich neuerdings folgenden mit Chorioretinitis leprosa behafteten Fall beobachtet:

Marie, 22 Jahre alt, aus dem Vororte Balata, leidet angeblich seit 5 Jahren an ihrer jetzigen Krankheit, der Lepra tuberculosa. Das Gesicht der Kranken ist voll von solchen Tuberkeln, so dass dasselbe die Löwenform annimmt. Augenbrauen und Lider der Patientin sind von zahlreichen Lepraknoten besetzt; es besteht Madarosis partialis. Rechts ist die Hornhaut theilweise trübe, mit gut erhaltener Empfindlichkeit. Links sind die Medien ganz durchsichtig. Empfindlichkeit der Hornhaut normal; mit dem Augenspiegel sieht man nach innen von der Papille, in der Peripherie einen weisslichen Exsudatfleck 4 mm (in aufrechtem Bilde) lang und 3 mm breit. Der Fleck ist in der Mitte von einer dunkleren Linie getheilt; nach oben von derselben geht eine Vene vorbei. Der übrige Fundus ist normal. Sehschärfe ebenfalls normal.

III. Autoophthalmoskopie im umgekehrten Bild.

Von Dr. **Heine** in Breslau.

Während wir zur Autoophthalmoskopie im aufrechten Bilde der einfachsten Hülfsmittel — eines einfachen Planspiegelchens — benöthigen, erfordert die autoophthalmoskopische Untersuchung im umgekehrten Bilde — beispielsweise des linken Auges durch das rechte — nach den bisherigen Methoden einen weit complicirteren Apparat. Winkelspiegel und Prismen sind hier in verschiedener Combination vorgeschlagen worden.

Und doch ist es ganz leicht möglich, sich selbst, d. h. das linke Auge mit dem rechten, im umgekehrten Bild genau wie das einer zweiten Person

zu untersuchen. Man braucht dazu nur einen einfachen Liebreich'schen Augenspiegel mit zugehöriger Convexlinse von + 13 D und einen gewöhnlichen Toilettenspiegel. Stellt man den letzteren zwischen Lichtquelle und linkes Auge, so dass dieses durch den Toilettenspiegel beschattet wird, so kann man mit dem Augenspiegel mit Hülfe des Toilettenspiegels Licht in das linke Auge werfen. Man sieht dann die linke Pupille im Spiegelbild roth aufleuchten. Auf diese Weise beleuchtet man einen temporal von der Fovea gelegenen Retinalbezirk. Hält man jetzt das Convexglas vor das linke Auge, so sieht man die betreffende Stelle im umgekehrten Bild. Will man statt dieses Netzhautbezirks den Opticuseintritt selbst sehen, so braucht man nur eine einseitige Convergenzanstrengung zu machen, wodurch die linke Cornea nasalwärts getrieben wird. Wenn man eine einige Meter entfernte Flamme betrachtet, so treten bekanntlich schon bei geringer Convergenz der Sehaxen gleichnamige Doppelbilder auf. Die Convergenzstellung macht sich dabei durch das bekannte eigenthümliche Druckgefühl bemerkbar. Fixirt man nun das rechte Doppelbild und treibt die begonnene Convergenz noch weiter, so schielt das linke Auge convergent, während das rechte seine Blickrichtung beibehält. So kann man relativ leicht dem linken Auge eine solche Stellung (2 in der Figur) geben, dass sich im Spiegelbild der Opticuseintritt dieses Auges der Fovea des andern gegenüber befindet. Mit Hülfe einer vor das linke Auge gehaltenen Convexlinse von + 13 D sieht man dann das scharfe umgekehrte Bild und zwar sieht man die temporale Hälfte rechts, die nasale links, oben und unten sind ebenfalls vertauscht. Für den Anfang empfiehlt es sich, die linke Pupille durch Cocaïn zu erweitern.

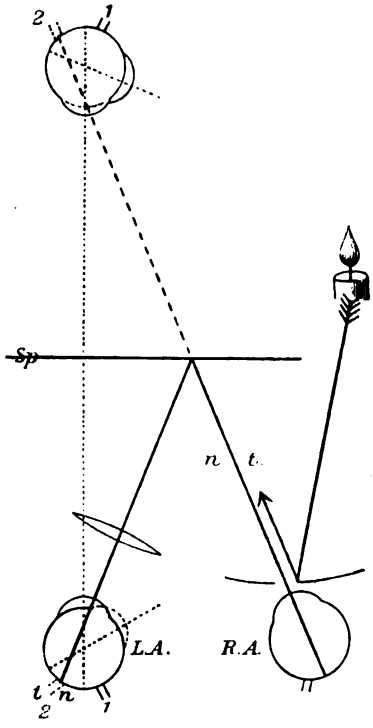

Benutzt man statt des Liebreich'schen Spiegels das Peppmüller'sche Demonstrations-Ophthalmoskop, so kann man einer zweiten Person dieses umgekehrte Bild demonstriren. Der zweite Beobachter sieht durch die doppelte Spiegelung dann die temporale Hälfte links; die nasale rechts, also genau, als ob er selbst die Versuchsperson im umgekehrten Bild spiegelte. — Die Figur veranschaulicht den Strahlenverlauf.

Journal-Uebersicht.

I. Archives d'ophtalmologie. 1899. April.

1) **Des tumeurs primitives de la cornée,** par Lagrange.

Verf. macht die bekannte Eintheilung in Tumoren bindegewebigen und epithelialen Ursprungs und sammelt die in der Literatur niedergelegten Untersuchungen nach diesem Schema unter Zufügung eigener Beobachtungen. Als Bindegewebstumoren werden charakterisirt die serösen Cysten, die Myxome, die Fibrome und Sarcome. In die Categorie epithelialen Ursprungs gehören alle gut- oder bösartigen Epithelproliferationen bis zum wirklichen Epithelioma. Letzteres hält Verf. für völlig analog dem der Haut oder Schleimhaut, auch in Bezug auf seine Tendenz, sich in die Tiefe auszubreiten.

---

2) **L'oeil et les dents. Rélations pathologiques.** (Suite) par Lagleyze.

---

3) **Deuxième contribution à l'étude des névralgies et tics de la face considérés dans leurs rapports avec un état pathologique des voies lacrymales,** par Bettremieux.

Verf. ist der Ansicht, dass gewisse Fälle von Neuralgie und Tic des Gesichtes Reflex-Aeusserungen einer ascendirenden infectiösen Neuritis in den im Thränennasencanal verlaufenden Fäden des Trigeminus sind, und hat durch Behandlung des betreffenden Grundleidens bedeutende Besserung erzielt.

---

4) **Mode d'insertion des fibres zonulaires sur le cristallin et rapport de ces fibres entre elles,** par Terrieu.

Mai.

1) **Lymphangiome caverneux éléphantiasique de la paupière chez un nouveau-né,** par van Duyse.

Der Tumor hatte eine Grösse von 6 : 4 : 2 cm.

---

2) **L'oeil et les dents. Rélations pathologiques** (fin), par Lagleyze.

Es besteht unzweifelhaft ein Zusammenhang zwischen den Affectionen des Zahnsystems und dem Sehapparat. Und zwar können Krankheiten des ersteren zunächst Reflexvorgänge in letzterem auslösen. Sodann können Entzündungen der Zähne und ihrer Adnexe das Auge durch directe Contiguität, oder auf dem Wege der Blutbahn durch embolische Vorgänge schädigen. In erster Reihe kommt hierbei die Caries und alveoläre Periostitis in Betracht, während andererseits auch die normale Dentition, eine Zahnextraction oder Prothese ihren Einfluss auf das Auge geltend machen kann. Hauptsächlich sind es die kleinen und die ersten grossen Molarzähne des Oberkiefers, welche Reflexe oder Entzündungen im Sehapparat auslösen, womit aber keineswegs gesagt ist, dass nicht auch einmal Zähne des Unterkiefers den Ausgangspunkt bilden können.

Zu hüten hat man sich vor einer Verwechselung zwischen Ursache und Wirkung in den Fällen, in denen gewisse Augenaffectionen Neuralgien in den Zahnnerven veranlassen.

---

3) **Nature et traitement du zona,** par Abadie.

---

4) **Sur la lèpre de l'oeil,** par Bistis.

Moll.

II. Annales d'oculistique. 1899. April.

1) **Sur les blessures de l'oeil par les piquants de chataigne**, par Deschamps.

Die Verletzungen kommen hauptsächlich in Gegenden vor, wo viel Kastanien gebaut werden, und zwar zur Zeit der Ernte. Beim Abschlagen der bekanntlich mit einer stacheligen Hülle versehenen reifen Frucht fällt gelegentlich eine oder andere in das Auge des Erntenden und verletzt dasselbe.

---

2) **A propos de deux cas de névrite rétrobulbaire**, par Valude.

---

3) **Traitement du trachome par tarsostrophie**, par Bitzos.

Der neue Name ist gebildet aus ταρσός und στρέφω; die Operation selbst einigermaassen complicirt und ohne Abbildungen schwer verständlich, so dass sie in einem kurzen Referat nicht wiederzugeben ist.

---

4) **Un cas de luxation double congénitale du cristallin**, par Westhoff.

Die Linsen des 9jährigen Kindes waren nach unten und innen verschoben. Bei einer gewissen Kopfhaltung konnte es in weiterer Entfernung die Probebuchstaben erkennen. Die entsprechenden Convexgläser für Nähe und Ferne verschafften ihm gute Sehschärfe.

---

5) **Hypertrophie conjonctivale à localisation spéciale dans un cas de conjonctivite printanière**, par Mandonnet.

Die Verdickung der Conjunctiva zeigte sich in vorliegendem Fall speciell an den unteren Lidrändern, wo sich reihenförmig angeordnete papillomartige Bildungen fanden, welche nichts mit den Meibom'schen Drüsen zu thun hatten.

Mai.

1) **Quelle est la théorie, nerveuse ou obstructionible, qui s'adapte le mieux aux observations cliniques du glaucome?** par de Wecker.

Verf. stellt sich das Zustandekommen der verschiedenen Arten von Glaucom folgendermaassen vor:

1. Die nicht entzündliche, chronische Form wird hervorgerufen durch Verstopfung der Filtrationswege, ohne dass die Secretion der intraocularen Flüssigkeit in irgend einer Weise alterirt ist.

2. Die mehr oder weniger acute Form ist eine Folge von Hypersecretion von Seiten des Corpus ciliare, ohne dass die Filtrationswege ihre Durchgängigkeit verloren hatten. Nur werden sie mit der Zeit insufficient für die wachsende Flüssigkeitsmenge.

3. Die chronisch entzündliche Form, in Bezug auf Familien- und Racen-Eigenthümlichkeit die häufigste, verdankt ihr Entstehen einer ererbten Verengung der Filtrationswege, welche schon einer physiologischen Secretion gegenüber nur schwer ausreichen, einer gesteigerten aber nicht mehr gewachsen sind.

---

2) **Le muscle dilatateur de la pupille chez les mammifères**, par Grynfeld.

Juni.

1) **Sur le dacryops**, par Rogman.

---

2) **Cinquième note sur la suppression du cristallin transparent dans la myopie très forte. Résultats éloignés. Indications. Contre-indications**, par Vacher.

3) **De la suppression du pansement après l'opération de la cataracte**, par Rohmer.

Verf. steht für die Fortlassung des Verbandes nach der Star-Operation ein. Irisvorfälle hat er dabei nicht häufiger als früher gesehen.

4) **Quelques remarques sur la mesure de l'acuité visuelle**, par Sulzer.

5) **Quelques recherches expérimentales sur un nouveau traitement chirurgical de l'exophtalmie**, par Roure.

Das Verfahren besteht in einer Vornähung der Conjunctiva. Letztere wird rund um die Hornhaut wie zur Enucleation abgelöst, nach vorn gezogen und über der Cornea vernäht. Ein Anwachsen hindert hier das Hornhautepithel, während die Sclera sich an der gewünschten Stelle mit der Conjunctiva verbindet. Moll.

III. New York Eye and Ear Infirmary Reports. Vol. VII. 1899. Januar.

1) **Plastische Operation bei Ectropium des Unterlides, mit allgemeinen Bemerkungen**, von H. D. Noyes.

Ectropium des Unterlides bei einer 15jährigen, durch Verbrennung entstanden, wird operativ beseitigt durch Bildung eines präauricularen, von oben her gestielten Lappens. Nachträglich verdickte sich der Lappen und ragte convex hervor, so dass zur Wiederherstellung des kosmetischen Erfolges eine Nachoperation in Frage kam. Verf. wollte am unteren Rande des Lappens und unter demselben Gewebstücke ausschneiden. Unter Lanolin-Quecksilber-Einreibungen ging die Schwellung jedoch wieder zurück.

2) **Fälle von Ethmoiditis**, von H. D. Noyes.

3 Fälle von Erkrankung der Siebbeinzellen, dadurch bemerkenswerth, dass sie theils complicirt waren mit Erkrankung des Thränensackes, theils irrthümlich für eine solche gehalten wurden, in Folge von Anschwellung in der Thränensackgegend. Sie wurden nach Spaltung des Thränensackes von diesem aus mit Sondirung und Ausspritzung geheilt. — Anhangsweise wird über einen Fall von Thränensackleiden berichtet, der durch Dauersonden gebessert wurde; zufällig wurde nach längerer Zeit erst entdeckt, dass die Sonde im mittleren Nasengang lag, also Resorption des Thränenbeines eingetreten war, ohne weitere Nachtheile.

3) **Hornhautwunde mit Irisprolaps, mit folgender sympathischer Entzündung**, von E. Gruening.

4) **Mikroskopische Untersuchung eines Augapfels mit Hornhautwunde und Irisprolaps, der sympathische Entzündung verursacht hatte**, von W. B. Marple.

5jähriges Kind mit ausgedehnter Hornhautwunde und grossem Irisvorfall. Die vorgeschagene Abtragung des letzteren wird verweigert; conservative Behandlung. Nach 23 Tagen alarmirende Erscheinungen sympathischer Ophthalmie

auf dem anderen Auge; Enucleation von den Eltern verweigert. Versuch, die Iris von der Narbe loszulösen, gelingt nicht. Erst als Pupillarexsudat und Verwachsungen der Iris aufgetreten waren, wird die Enucleation gestattet. Das andere Auge bleibt dauernd geschädigt. S = $^1/_{10}$. Verf. glaubt, dass bei zeitiger Abtragung des Irisvorfalles keine sympathische Entzündung aufgetreten wäre. (?) Verf. untersuchte den enucleirter Augapfel und fand, dass die Wunde thatsächlich nur die Cornea betraf, die eingeheilte Iris durch die Operation nicht freigemacht worden war, Iris, Ciliarkörper und Sehnerv stark kleinzellig infiltrirt waren. Die Entzündung scheint nur durch die mittelbare Zerrung am Ciliarkörper in Folge der Iriseinheilung verursacht worden zu sein, analog der Entzündung in Folge von Kapseleinheilung[1] nach Star-Operation.

5) **Gummigeschwulst am Apex orbitae,** von D. W. Hunter.

26jährige Patientin mit Resten syphilitischer Iritis auf beiden Augen zeigte rechts sehr rasch sich entwickelnde Vortreibung und Unbeweglichkeit des Bulbus, leichte Neuritis optica, dabei hochgradige Sehstörung, bald darauf Ptosis und lange dauernde Hornhaut-Anästhesie, welche Schutzverband erheischte, sowie verringerte Sensibilität der Nasen-, Stirn- und Schläfenhaut. Unter Schmierkur und lange fortgesetzten grossen Joddosen wurde der Bulbus bald wieder normal, der Sehnerv blasste jedoch ab, und es blieb nur unsicherer Lichtschein zurück. Auch die Hornhautstörung war äusserst hartnäckig.

6) **Die Photographie makroskopischer Augenpräparate,** von G. S. Dixon, M. D.

Zu kurzem Referat ungeeignet. Die abgebildeten Photographieen sind scharf und ziemlich deutlich.

7) **Bericht über 16 Fälle von Fremdkörper (Eisen oder Stahl) im Auge,** von B. R. Kennon.

Die 16 nichts Besonderes darbietenden Krankengeschichten mitzutheilen würde zu weit führen. Was die Resultate anlangt, so war S in 5 Fällen befriedigend, in 2 auf Fingerzählen reducirt; 5 Augen erblindeten, 4 kamen zur Enucleation. Die Fremdkörper in der Vorderkammer geben gutes Resultat, die im Glaskörper sind prognostisch quoad visum ungünstig (?). Das Operationsverfahren war verschieden, kleiner Magnet, oder mit grossem combinirt, oder letzterer (Haab) ausschliesslich.

8) **Die Cataract-Operationen im New York Eye and Ear Infirmary vom 1. October 1897 bis 1. October 1898,** von G. Huston Bell, M. D. zusammengestellt.

178 Fälle, darunter 50,5 % senile Cataract; 62 reife, 7 überreife, 20 unreife Fälle, 1 Cataracta Morgagn., 60 Linsensclerosen, 3 traumatische, 5 weiche und 20 complicirte Cataract-Fälle. Neben Cocaïn wurde auch Holocaïn angewendet. Der durchschnittliche Hospitalaufenthalt betrug 15,12 Tage. Panophthalmie trat 2 Mal ein, ohne dass die Infectionsquelle entdeckt worden wäre. Intraoculare Blutung mit nachfolgender Netzhautablösung trat einmal auf. In einem Falle von nicht-entzündlichem Glaucom von zweijähriger Dauer war unmittelbar nach der Extraction S = $^{20}/_{40}$. In 66 % wurde einfache Extraction gemacht, in 27 % mit Iridectomie, in 2,25 % Linearextraction, in 4,7 %

[1] Nach dieser allein erfolgt nie sympathische Entzündung. H.

mit präparatorischer Iridectomie. Discission zurückbleibender Kapselreste war in 18,5 % nöthig. Irisprolaps trat in 11 % ein, durchschnittlich am 2. Tage nach der Operation. Das Endresultat war in 34 % S = $^{20}/_{20}$, in 26 % $^{20}/_{30}$, in 21 % $^{20}/_{40}$, in 12 % $^{20}/_{50}$, in 2 % $^{20}/_{70}$ und in 2 % $^{20}/_{100}$. (Also 3 % S = 0.) Neuburger.

IV. American Journal of Ophthalmology. 1899. März.

1) **Fälle von Facialisparese und Epilepsie, geheilt durch Correction von Ametropie und Heterophorie,** von L. R. Culbertson, M. D.

2) **Klinische Casuistik,** von H. D. Bruns.

Eine mikrophthalmische Familie. Von 7 sonst gesunden Kindern wurden 3 mit Mikrophthalmus geboren. Aetiologisch und anamnestisch Nichts zu eruiren. Die Eltern, Bauersleute, sind gesund, die Mutter zwar verdächtig auf Epilepsie; sie hat gemischten Astigmatismus. — Glaucom nach Cataractoperation; Sclerotomia anterior; Heilung. 73jähriger Patient; Extraction ohne Iridectomie. — Xerose der Cornea; Hemeralopie und Blutungen aus dem Zahnfleisch. 10jähriger Mulatte, durch entsprechende diätetische Behandlung gebessert; Verf. sah überhaupt derartige Erkrankung nur bei Negern. — Zwei Fälle von Discission der Linse bei hochgradiger Kurzsichtigkeit. Mit gutem Erfolg. — Ungewöhnliche Ursache von Abnahme der Sehkraft. Die Linsenkapsel war durch eine straffe, nach Trauma entstandene, hintere Synechie in Falten und Runzeln gezogen. — Schwierigkeiten in der Extraction einer traumatischen Cataract. Präporatorische Iridectomie. Hintere Synechien und derartig starke Kapselverdickung, dass nur durch die Wecker'sche Scheere ein dreieckiges Kapselstück ausgeschnitten werden konnte. Durch diese Oeffnung wurde die weiche Linsenmasse der 23jährigen entfernt. Erfolg gut.

3) **Skiaskop. 1899er Modell,** von J. Ellis Jennings.

Verbesserung des im Jahre 1896 vom Verf. angegebenen Skiaskops. (Siehe Referat in diesem Centralblatt 1896, S. 574.)

4) **Harnsäure als ätiologischer Factor bei Chorioiditis,** von R. Brunson.

5) **Ein besonderer Punkt in der Entfernung der weichen Linsenmassen von der Kapsel bei unreifer oder überreifer Cataract,** von C. W. Crumb.

Nach der Kapselspaltung drückt Verf. zunächst wiederholt nach unten auf den Kern, um zuerst die weichen Corticalmassen zu entfernen, und drückt dann erst in gewöhnlicher Weise den Kern aus.

6) **Ein neues Skiaskop,** von F. G. Murphy.

Ohne Abbildung schwer zu beschreiben. Zu beziehen von Chambers, Inskeep u. Co., Optiker, 146 State Street, Chicago.

7) **Keratitis herpetica,** von S. L. Ledbetter.

Als Keratitis herpetica werden von verschiedenen Autoren verschiedene oberflächliche Hornhautentzündungen beschrieben. Verf. führt 3 Krankengeschichten an, die neben gemeinsamen Symptomen auch einzelne Besonderheiten

zeigten. Bei allen Dreien blieb die Entzündung auf die oberflächlichen Hornhautschichten beschränkt, entwickelte sich und verschwand langsam und allmählich, mit nur geringer Injection der Conjunctiva, ohne Gefässbildung, mit Lichtscheu und Thränenfluss, ohne Fieberbewegung, betraf 3 kräftige Männer, deren Gesundheit jedoch zur Zeit der Entwickelung der Krankheit nicht ganz normal war. Im ersten Falle war eine oberflächliche Erosion vorhanden, mit Ausläufern von bläschenartigem Aussehen; unter Abheilung der älteren entwickelten sich neue Bläschen; therapeutisch war nur Abkratzen und antiseptische Auspülung von Vortheil. Der zweite Fall repräsentirte sich als seichte Blase, die später zum Ulcus wurde, an dessen Rand sich neue Bläschen bildeten; auch hier führte nur die obige Therapie zur Heilung. Im dritten Falle zogen von oben herein einige unregelmässige Erosionen mit Verzweigungen, an deren Enden kleine Infiltrate oder Bläschen sassen; Auskratzung; es bildeten sich neue Verzweigungen, die am Ende kleine gestielt festsitzende Schleimflöckchen trugen; wiederholte Auskratzungen führten zur Heilung.

Gesellschaftsberichte und Referate.

Nachruf auf William H. Baker.

April.

1) **Glaucoma simplex bei einem 16jährigen Mädchen; Iridectomie; günstiges Resultat,** von S. C. Ayres.

Nach der Statistik von Priestley Smith (und der des Ref., siehe dieses Centralbl. 1894, S. 13) kommt Glaucom unter 20 Jahren höchstens in $^1/_2$ bis 1 % vor. Nach Anführung der wenigen bisher veröffentlichten Fälle beschreibt Verf. seinen eigenen, dessen Hauptzüge in der Ueberschrift enthalten sind.

2) **Intraoculare Blutung nach Cataract-Operation und Iridectomie,** von J. S. Johnson.

Der eine Fall betrifft einen 71jährigen, scheinbar gesunden Mann, bei dem eine Cataract-Operation mit kleiner Iridectomie ohne jeden Zwischenfall gemacht wurde. Bei der Operation blutete es kaum. Ohne äussere Veranlassung trat nach 6 Stunden unter Schmerzen profuse Blutung auf, welche den ganzen Bulbusinhalt zertrümmerte. Patient war mit allgemeiner Arteriosclerose behaftet und starb nach 6 Monaten an Gehirnblutung. Der zweite Fall betrifft einen 40jährigen Patienten mit absolutem Glaucom. Wegen Schmerzen wurde eine Iridectomie gemacht, wobei es wenig blutete. Am 4. Tage kam eine heftige intraoculare Blutung, die Wunde wurde gesprengt, der Bulbusinhalt ausgetrieben. Enucleation.

3) **Die Aetiologie und Wichtigkeit der Iritis,** von H. H. Brown.

4) **Die beste Sehschärfe nach der Star-Operation,** von W. E. Driver.

Verf. bevorzugt die einfache Extraction ohne Iridectomie. Vor der Operation ist jeder Patient genau zu untersuchen, speciell auch auf Rheumatismus, als ätiologischer Factor der Iritis. Die weiter angegebenen anti- und aseptischen Maassregeln sind die allgemein üblichen. Verf. operirt im Bett. Der Patient bekommt, um die zur Verhütung eines Irisvorfalles nöthige absolute Ruhe zu erlangen, vor der Operation etwas Bromnatrium.[1]

[1] Wenn's nur nützt! H.

5) **Einige Experimente mit dem grossen Magneten,** von Hamilton Stilson.

Die eigentliche Wirkungssphäre des grossen Magneten beginnt an der Berührungsstelle mit dem Auge, die Richtung der Hauptzugskraft liegt in der centralen Axe. Der Fremdkörper soll möglichst mit der Spitze, bezw. schmalen Seite voraus entfernt werden und zu diesem Zwecke, speciell bei grösseren Stücken, durch schwache, allmählich stärker werdende Ströme erst in diese Lage gebracht werden (?). Deshalb soll zur Stromregulirung ein Rheostat angebracht werden. Kleine Fremdkörper sind durch den grösseren Magneten schwerer zu entfernen, bezw. um den Linsenrand nach vorne zu leiten, und bleiben gerne in der Iris stecken. Es empfiehlt sich, das Auge und den Magneten zuerst in die gegenseitig richtige Lage, am besten an der Corneo-Scleralgrenze, zu bringen und dann erst den Strom einzuleiten. Exploratorische, bezw. localisirende Anwendung muss mit grosser Vorsicht vorgenommen werden. Verf. ist zwar nicht erfahren in der Anwendung des Sideroskops, hält aber die Röntgenstrahlen für vortheilhafter (?); in sehr vielen Fällen wird der Augenspiegel allein genügen. — In einer späteren Arbeit will Verf. über den Einfluss des Magnetismus auf photographische Platten berichten.

---

6) **Operative Behandlung der Myopie,** von H. V. Würdemann.

„Hohe Grade von Myopie sind selten in Amerika". Bericht über zwei günstig operirte Fälle.

Mai.

1) **Acutes und chronisches Glaucom,** von D. S. Reynolds.

---

2) **Falsche Angaben in einem Lehrbuch für Optiker,** von David W. Stevenson.

---

3) **Fall von Opticus-Atrophie nach Magenblutung, mit Besprechung der Ursachen der Erblindung nach Blutverlusten überhaupt,** von Samuel Theobald.

57jähriger Mann, schon viele Jahre magenleidend. wurde durch äusserst heftige Magenblutungen im Verlauf von 48 Stunden an den Rand des Grabes gebracht; er musste 6 Wochen im Bett bleiben, die ersten Wochen nur halb bei Bewusstsein. Verf. sah ihn nach 7 Monaten; er gab an, schon am 2. Tage der Blutung hätte seine Sehkraft sehr abgenommen, nach einigen Wochen sich wieder gebessert, und wäre so geblieben, bis vor 3 Wochen zurück, dann hätte sie rapid abgenommen, und jetzt war er nahezu blind. Die Pupillen waren halbweit, oval, starr bei Belichtung; die Sehnerven waren blass, leicht ausgehöhlt; die Netzhautarterien merklich verengert; Pigmentverändenungen waren vorhanden in der Netzhaut, besonders in der Maculargegend. In einem ganz eng begrenzten Gebiet konnte er beiderseits Finger in 12″ zählen. Nach Besprechung der bisherigen Literatur, welche Pergens in den Ann. d'Oculistique, Janur 1896, zusammengestellt hat, und Zurückweisung der Theorie, dass eine fettige Degeneration der Sehnervenfasern Ursache der Erblindung sei, erklärt sich Verf. dafür, dass in der Mehrzahl der Fälle Thrombose (?) in der Netzhaut-Centralarterie, in Ausnahmefällen Thrombose der Netzhautvene oder Blutungen in den Sehnerven oder dessen Scheide (Samelsohn) Ursache der Erblindung sei.

4) **Fall von atypischer Retinitis pigmentosa,** von Howard F. Hansell.

Verf. wurde durch den Artikel von Fuchs im Septemberheft 1898 des Arch. f. Ophth. zu seiner Veöffentlichung bestimmt. Nach Besprechung der einschlägigen Literatur giebt er folgenden Fall. 10jähriges, gesundes, hellblondes Mädchen von gesunden, nicht-blutsverwandten Eltern. Augenmedien klar. Rechts zwischen Sehnerv und Macula ein oblonger Pigmentfleck, zwei Drittel so gross als die Papille, umgeben von einem weissen Ring atrophischer Chorioidea, peripher einige kleinere runde atrophische Herde. Der Sehnerv ist deutlich abgeblasst, die Nerven sind von normaler Grösse, die Arterien verengt. Das Gesichtfeld ist temporal leicht eingeengt. Links im Allgemeinen gleiche Veränderungen, nur sind die Pigmentflecke etwas weniger. S beiderseits $^{20}/_{50}$. Obwohl das Kind nicht über Nachtblindheit klagte, wohl in Folge seiner Jugend, hält Verf. den Fall doch für eine atypische Retinitis pigmentosa mit Rücksicht auf die in so frühem Alter beginnende Sehnervenatrophie in Verbindung mit den ungewöhnlichen atrophischen Herden in der Ader- und Netzhaut. (?)

5) **Erfahrungen eines Augenarztes in der Armee,** von John Kyle.

6) **Persistirender Pannus, geheilt durch acute Dacryocystitis,** von J. Ellis Jennings. Neuburger.

V. Journal of Eye, Ear and Throat Diseases. 1899. April.

Behandlung der Linsenverlagerung, von A. D. Mk. Conachie.

36jähriger Mann, von Kindheit an kurzsichtig, will eine Brille haben. Das linke Auge steht in Divergenz. Beide Linsen sind theilweise trüb, mit freiem peripheren Rand, durch welchen der Fundus gesehen werden konnte; beiderseits, L > R, starke atrophische Herde; links Irisschlottern. S rechts mit -4 D $^{15}/_{70}$, links $^{3}/_{200}$. Erfolgreiche Schieloperation links. Ein Jahr später Verletzung des linken Auges mit einem Nagel. Die Linse ist in die Vorderkammer verlagert, T + 3, starke Schmerzen, Eserin ohne Erfolg. Versuch, die Linse zu entfernen, missglückt; nach peripherem Hornhautschnitt nach unten kommt massenhaft Glaskörper, die Linse dagegen verschwindet; breite Iridectomie. Nach einigen Wochen erneuter Glaucomanfall. Diesmal wird nach peripherem Hornhautschnitt nach unten die Linse mit vieler Mühe mittelst Schlinge geholt; Glaskörperverlust wieder stark. Gute Heilung. S mit + 6 D $^{15}/_{200}$. Neuburger.

VI. Westnik Oftalmologii. 1899. Januar—Februar. (Lit.-Beil. Nr. 3 der St. Petersb. med. Wochenschr. 1899.)

1) **Zur Aetiologie und Behandlung der Erkrankungen des Thränenableitungsweges,** von N. A. Kahn.

2) **Zur Frage der Naht penetrirender Verletzungen,** von J. J. Günzburg.

$2^1/_2$ cm lange Scleralwunde bei einem 17jährigen Mädchen, in der Chorioidea, Iris und Ciliarkörper lag, wird genäht und heilt gut. Doch ist folgende Phthisis bulbi nicht auszuschliessen.

3) **Abducensparese in Folge acuter diffuser Entzündung des äusseren Gehörganges. Heilung,** von E. Schimanowski.

4) **Iridocyclitis in Folge von Malaria,** von S. Kirkorow.
Bei Chinin-Gaben von 1,0 pro die Heilung in 12 Tagen.

5) **120 Extractionen aus der Landpraxis,** von L. A. Apraksin.
Stets Iridectomie. 4 Vereiterungen, 1 Iridocyclitis mit Pupillarabschluss. S > 0,1 in 86 %.

6) **Bericht über die im Popow'schen Augenhospitale zu Kiew im Jahre 1897 behandelten Patienten,** von M. Koslowsky.
Die Hälfte aller Patienten war trachomatös. 0,5 % Glaucom.

7) **Bericht über seine private Augenheilanstalt im Flecken Melckessa, Gouv. Samara,** von W. Sirotkin.
24,5 % Trachom, gegen das Verf. ein dort übliches Volksmittel mit Erfolg anwandte, ein Decoct von Brennesseln (1:6 Wasser), dem er zur besseren Haltbarkeit 0,2 % Cupri sulfur. (!) in Glycerin hinzusetzt. Neuburger.

Bibliographie.

1) Weitere Beiträge zur Kenntniss der Endresultate nach Reclination, von Dr. M. Mader, Assistent am Landesspital in Serajevo. (Wiener klin. Wochenschrift. 1898. Nr. 50.) In Bosnien wurden bis in die jüngste Zeit die Star-Operationen nur von Star-Stechern vorgenommen; eine Anzahl derartig Operirter hat Verf. zu untersuchen Gelegenheit. Die Endresultate der Reclination, um die es sich in solchen Fällen handelt, waren überaus ungünstige. Der beste Visus, den 3 Fälle darboten, war $^6/_{15}$; in allen 3 Fällen bestanden jedoch so bedeutende Veränderungen, dass für den weiteren Verlauf eine ungünstige Prognose gestellt werden musste. In den vom Verf. zusammengestellten 39 Fällen von Reclination endeten bis zum Zeitpunkte der Beobachtung (1—4 Jahre nach der Reclination) 15 Fälle (40 %) mit Amaurose. In 9 Fällen (23 %) war mit Correction noch ein Visus zu erzielen, der wenigstens Fingerzählen ausmachte. In 2 Fällen konnte die in die vordere Kammer luxirte Linse extrahirt werden. In einer Anzahl der Fälle waren Zeichen chronischer Iridocyclitis mit Ausgang in Netzhaut-Ablösung und Schrumpfung des Augapfels vorhanden, andere boten das Bild eines Secundärglaucoms dar. In 3 Fällen wurde an dem nicht reclinirten Auge die Ausziehung eines reifen Stars vorgenommen, ohne dass es zu sympatischen Erscheinungen gekommen wäre.
Schenkl.

2) Ueber die Menschen- und Thierpathogenität der Löffler'schen Diphtheriebacillen, von Dr. F. Schanz, Augenarzt in Dresden. (Wiener med. Presse. 1898. Nr. 52.) Schenkl.

3) Eine anatomische Erklärung des sogenannten Coloboms der Macula lutea, von Prof. Dr. J. Deyl in Prag. (Wiener klin. Rundschau. 1899. Nr. 2—5.) Bei einem 5jährigen, mit hochgradigem Hydrocephalus behafteten Kinde, welches nebenbei an fleckiger Abblassung der Sehnervenscheiben litt, constatirte Verf. am linken Auge ein sogenanntes maculares Colobom. Dasselbe zeigte die typische Form und liess in der Nähe eines grösseren

Pigmenthäufchens dichte, netzartig angeordnete chorioidale Gefässe erkennen. Der Boden des Coloboms war deutlich vertieft, jedoch nicht staphylomatös nach hinten ausgebuchtet. Die nach dem Tode des Kindes vorgenommene mikroskopische Untersuchung des Coloboms ergab, dass an der Stelle der Chorioidea Gefässgebilde vorhanden waren, welche bloss von den verdünnten inneren Netzhautschichten bedeckt waren. Die äusseren Schichten der Netzhaut hörten schon am Colobomrande zugeschärft auf und fehlten auch an der temporalen Seite der Papille, bei sonst gleichmässiger Anordnung der inneren Retinalschichten. An dieser Stelle war auch die Chorioidea viel weniger entwickelt und gefässärmer. Es handelt sich demnach weder um den Ausgang einer fötalen Entzündung, noch um einen Zusammenhang mit der Fötalspalte, sondern um eine angeborene, zum grössten Theil wieder zurückgegangene Teleangiectasie, welche bei Neugeborenen im Gesichte und in der Augengegend sehr oft vorkommen und früher oder später spontan verschwinden. Schenkl.

4) Achter Bericht über die Abtheilung für Augenkranke im Landesspitale zu Laibach auf das Jahr 1898, von Primararzt Dr. E. Bock. Unter 406 Augen-Operationen, 106 Star-Operationen und zwar 55 Star-Ausziehungen mit dem Lappenschnitt und Iridectomie, 11 Star-Ausziehungen mit dem linearen Schnitt, 31 Zerschneidungen des Stars durch die Hornhaut und 9 Zerreissungen des Nachstars. Nach keiner der Operationen trat Zerstörung des Auges durch Wundeiterung ein. In 2 Fällen war die Star-Operation von keinem Erfolge begleitet und zwar in einem Falle wegen schrumpfender Entzündung des Ciliarkörpers in einem Auge, das an Pupillarverschluss litt, im 2. Falle wegen Zerstörung der Hornhaut durch ein fortschreitendes Geschwür bei einem 81jährigen Manne, der während der Nachbehandlung an Lungenentzündung erkrankte. Schenkl.

5) Die Augenuntersuchung des Eisenbahnpersonals, von Prof. K. Hoor in Klausenburg. (Wiener med. Wochenschrift. 1899. Nr. 3.) Für die Zuerkennung der Diensttauglichkeit bei Neuanzustellenden fordert Verf. folgende Sehschärfe: Für Locomotivführer, Heizer ein Auge $^5/_5$, das zweite Auge $^5/_{7,5}$ (äusserste Grenze $^5/_{10}$) ohne Correctionsglas; für Verkehrsbeamte, Conducteure, Zugsführer ein Auge $^5/_{7,5}$ ($^5/_{10}$), zweites Auge $^5/_{10}$ ($^5/_{15}$) ohne Correctionsglas. Für Bureaudienst: ein Auge $^5/_{10}$ ($^5/_{15}$), das zweite $^5/_{15}$ ($^5/_{20}$) gleichgültig ob mit oder ohne Correctionsglas; letzteres darf jedoch nicht mehr als 5 Dioptrien betragen. Bei bereits Angestellten sind geringere Sehschärfen zulässig, nur dürfen sie bei Locomotivführern und Heizern nicht unter $^5/_{10}$, bei Verkehrsbeamten, Conducteuren u. s. w. nicht unter $^5/_{20}$, bei Bureaubeamten nicht unter $^5/_{25}$ gesunken sein. Verf. hält die Untersuchung auf Nachtblindheit für unbedingt nöthig und legt dieser Untersuchung bei den Bahnbediensteten eine ebenso grosse Bedeutung bei, als dem Merken auf Farbenblindheit.

Schenkl.

6) Chirurgische casuistische Beiträge. Ein Fall von Sarcoma orbitae mit Durchwachsung des Orbitaldaches in die Schädelhöhle, Exstirpation, Heilung, von Dr. J. Preindlsberger, Primararzt der chirurgischen Abtheilung des bosnisch-herzegovinischen Landesspitals in Serajevo. (Wiener klin. Wochenschr. 1899. Nr. 6.) Bei einem 24jährigen Bauer entwickelte sich in der oberen Orbitalhälfte ein Sarcom, durchbrach das Orbitaldach, drückte beim Weiterwachsen die Dura und das Gehirn ein, ohne aber auf diese Gebilde überzugreifen. Die Geschwulst war in der Supraorbitalgegend etwa gänseeigross, sichtbar und hier etwas verschiebbar. Der Augengrund

zeigte Stauungspapille; S Finger in 3 Meter. Nach der Exstirpation blieb ein ovaler Defect im orbitalen Theile des Stirnbeines zurück, welcher den Eingang zu einer mehr als 3 cm tiefen Grube bildete, auf deren Grund die unverletzte, glänzend weisse, schlaffe, mehrfach gefaltete Dura lag. Nach der Verheilung blieb eine ähnliche, von Haut bedeckte Grube sichtbar, die deutliche Pulsation erkennen liess. Die mikroskopische Untersuchung ergab ein Fibrom mit Uebergang in ein Spindelzellen- oder Fibrosarcom. Schenkl.

7) Zwei Fälle von Echinococcus der Augenhöhle, von Dr. A. Blaschek. (Wiener klin. Wochenschr. 1899. Nr. 6.) 2 Fälle von Echinococcus der Orbita, die im Laufe von 8 Jahren unter 142 425 anderen Augenkranken auf der Klinik des Prof. Fuchs zur Beobachtung kamen, werden vom Verf. mitgetheilt. Die beiden Fälle betrafen einen 50jährigen Mann und ein 20jähriges Mädchen. In beiden Fällen war nur ein Auge ergriffen; der Bulbus war nach vorne gedrängt, sonst jedoch normal. Im ersten Falle war das ergriffene Auge durch Neuritis amaurotisch; im zweiten Falle war das Sehvermögen stark herabgesetzt. Die Enucleation wurde nur im ersten Falle vorgenommen. Es fand sich eine Acephalocyste, nirgends ein Scolex oder Haken. Bei einer vorangegangenen Eröffnung der Cyste war Infection und nachträglich Eiterung eingetreten und wurden bei der mikroskopischen Untersuchung Staphylokokken, Streptokokken und vereinzelte Diplokokken vorgefunden. Im zweiten Falle wurden durch einen Schnitt zahlreiche cystische Gebilde (Tochterblasen, Scolices, Haken) entfernt; der Bulbus blieb erhalten. Schenkl.

8) Zur operativen Behandlung hochgradiger Kurzsichtigkeit, von Prof. E. Fuchs in Wien. (Wiener klin. Wochenschrift. 1899. Nr. 6.) Verf. operirt nur bei Myopie von mehr als 15 Dioptrien; nur, wenn keine zu starken Veränderungen im Augenhintergrunde vorhanden sind und nur bei Patienten unter 40 Jahren. Er operirt nicht ein zur Operation geeignetes Auge, wenn das andere gebrauchsunfähig ist. Bei Stellung der Indication ist zu berücksichtigen, dass die Operation zur Erhaltung des Sehvermögens nicht unbedingt nothwendig ist, dass die Operation nicht absolut gefahrlos ist, und dass die Augen nach der Operation schonungsbedürftig bleiben, indem die Veränderungen am Augengrunde nach der Operation fortbestehen. Die Operation gewährt keinen Schutz gegen solche Veränderungen im Augenhintergrunde, welche in Folge der Kurzsichtigkeit in späteren Jahren auftreten. Verf. hält die Operation der Myopie in manchen Fällen für berechtigt, glaubt jedoch, dass die Grenzen ihrer Indication von Vielen noch allzuweit gesteckt werden. Er hat unter 18 000 Patienten 10 Myopie-Operationen. Schenkl.

9) Ueber Experimente mit einem grossen Augenmagnet neuerer Form, von Dr. Asmus in Düsseldorf. (Wiener med. Wochenschrift. 1899. Nr. 5.) Mit einem grossen bipolaren Magnet, der ähnlich denjenigen gebaut ist, die Hüttenleute benutzen, um eisenhaltige Minerale von eisenfreien zu trennen, hat Verf. am Auge Versuche angestellt. Der Magnet besteht aus einem hufeisenartig gebogenen Mittelstück und den beiden Schenkeln, die in jenes Mittelstück drehbar eingeschliffen und durch Stellschrauben fixirbar sind. Die Schenkel endigen in allmählich sich verjüngende Pole, die derartig abgebogen sind, dass ihre Stellung zur Tischebene eine horizontale ist. Beide Pole lassen sich so nahe bringen, dass sie einen Winkel von ca. 40^0 einschliessen. Bei einer bestimmten Stellung der Pole, wird es auch möglich, nur einen Pol zu verwenden. Bei den angestellten Versuchen zog der Magnet einen 1 mg schweren, in ein Schweinsauge in die Nähe der Papille eingeführten Eisensplitter bei $8^1/_4$ Ampère

Stromstärke zum Aequator des Auges durch den unverletzten Glaskörper; ein 2 mg schwerer Eisensplitter wurde bei gleicher Stromstärke auf 20 mm Entfernung, ein 5 mg schwerer auf 25 mm angezogen. Einen 10 mg schweren Splitter zog der Magnet von der Papille in die vordere Kammer und durch diese, obwohl das Kammerwasser inzwischen abgelassen worden war, quer in den gegenüberliegenden Kammerwinkel hinein. Ein 24 mg schwerer Splitter, dem Auge eines Verletzten entnommen, liess sich auf 28 mm Entfernung glatt durch den Glaskörper ziehen. 2 Mal wurde auch an verletzten Menschenaugen bei wahrscheinlich festgespiessten Eisensplittern, und zwar ohne Erfolg(!) experimentirt. Schenkl.

10) Einen Fall von Tumor der Vierhügel, demonstrirt Dr. Hugo Weiss in der Sitzung des Wiener med. Clubs am 1. Februar 1899. (Wiener klin. Wochenschrift. 1899. Nr. 9.) Im Vordergrunde des Krankheitsbildes standen totale Ophthalmoplegie rechts, mit Differenz der Pupillen, Sehstörung, gekreuzte Oculomotoriuslähmung, Intentionstremor an den Oberextremitäten; Ataxie war nicht vorhanden, wohl aber Schwindel und Erbrechen; keine Stauungspapille. Schenkl.

11) Zur Anatomie der Sehnerven-Atrophie bei Erkrankungen des Centralnervensystems, von Doc. Dr. A. Elschnig in Wien. (Wiener klin. Wochenschr. 1899. Nr. 11.) Eine Anzahl Fälle von Opticusatrophie bei Erkrankungen des Centralnervensystems hat Verf. anatomisch zu untersuchen Gelegenheit gehabt. Er fand, dass der anatomische Process, der dem klinischen Bilde der Sehnervenatrophie bei disseminirter Hirn-Rückenmark-Sklerose zu Grunde liegt, eine acute interstitielle Neuritis sei, die in verschieden localisirten, räumlich und zeitlich getrennten Herden, die sich in keiner Weise an die anatomische oder physiologische Zusammengehörigkeit der Nervenfasern halten, auftritt, zuerst zu rapid ablaufenden Zerfall der Markscheiden, dann zu Bindegewebswucherung im interstitiellen Bindegewebe führt. Die Sehnervenatrophie ist hier ein mit dem Grundleiden identischer Process. Bei einem Falle von tabischer Atrophie der Sehnerven, deren Erkrankung 4 Jahre bestanden, fand Verf. völlige Atrophie der Nervenfasern und Ganglienzellenschichten der Retina; Verkleinerung des Volumens des ganzen Sehnerven, Wucherung eines gliösen Gewebes im intraocularen Sehnervenstücke, im übrigen Sehnerven partiellen Schwund der Sehnervenfasern, und zwar intensiver am distalen, als am proximalen Ende, Schwund der feineren Ausläufer der Bindegeweb-Septen, welche selbst absolut und relativ etwas verdickt sind; Verdickung und Sklerose der Gefässwandungen. Dagegen constatirte Verf. in einem Falle von basilarer Druckatrophie der Sehnerven mit absteigender Degeneration gerade das Entgegengesetzte: Die Nervenfaserbündel im intraocularen Sehnervenstücke noch deutlich nachweisbar; im unmittelbar retrolaminaren Antheile enthalten sie reichliche markhaltige Nervenfasern, und je näher der Compressionsstelle, um so spärlicher werden die letzteren. Die Septen und Gefässe zeigen nur geringfügige Veränderungen. In einem 2. Falle von Druckatrophie zeigte sich an dem nach Weigert gefärbten Querschnitte im canalicularen Theile des Sehnerven eine Atrophie nur der unmittelbar der Arteria ophthalmica anliegenden Bündelgruppen. Schenkl.

12) Festrede aus Anlass der Enthüllungsfeier des Denkmals Professor L. Mauthner's, gehalten am 19. März 1899 von Prof. Schnabel. (Wiener klin. Wochenschrift. 1899. Nr. 12.) Schenkl.

13) Zur Behandlung der Hypopyon-Keratitis, von Dr. Eduard Zirm, Primararzt in Olmütz. (Wiener klin. Wochenschrift. 1899. Nr. 9.)

Kleinere Geschwüre ohne Hypopyon kauterisirt Verf. mit dem Galvanokauter; bei grösserem Hypopyon kauterisirt er bis zur Perforation. Dem Pat. wird der Fuchs'sche Schutzkorb angelegt, und ausser den gebräuchlichen Atropineinträufelungen wird alle 1—2 Stunden (auch Nachts) Sublimatvaselin in den Bindehautsack gestrichen, und 3—6 Mal täglich Xeroformpulver auf die Cornea gestreut. Bei vorhandener Thränensack-Blennorrhöe muss der Thränensack vor Anwendung der Sublimatsalbe ausgedrückt, und eventuell mit einer Xeroformemulsion ausgespritzt werden. Nur in Ausnahmefällen greift Verf. zum Messer.

Schenkl.

14) Kann das Glaukom geheilt werden? Vortrag, gehalten von Prof. Haab in Zürich. (Correspondenzbl. für Schweizer Aerzte. 1898. S. 336.) Vor 2 Jahren hatte Hirschberg an der Hand seiner grossen Erfahrung darauf aufmerksam gemacht, dass manche von den mit gutem Erfolg iridectomirten Augen nach langer Zeit doch erblinden. Diese Schlussfolgerung Hirschberg's veranlasste Verf. das gesammte zu seiner Verfügung stehende Glaukom-Material auf die Frage zu prüfen, wie oft eigentlich ein dauernder Erfolg der operativen Behandlung zu verzeichnen sei. Von den 230 Glaukom-Kranken der Klinik, welche noch bis 1864 (Horner) zurückreichen, konnten 97 auf das Endresultat geprüft werden, von den 125 Privatfällen 76, im Ganzen 173. 1. Klinik. Von den 15 Fällen von Glaukoma inflammatorium acutum erblindeten 33 % und heilten befriedigend 66 %. — Von 35 mit Glaukoma inflamm. chron. erblindeten 48 %, heilten relativ 28 % und gut 22 %. Von den 47 Fällen mit Glauk. simplex erblindeten 28 %, heilten relativ 21 % und heilten gut 50 %. 2. Privat. Von den 16 Fällen mit Glauk. inflammat. acut. erblindeten 12 %, heilten relativ 25 % und heilten gut 62 %. Von den 5 Fällen mit Glauk. inflammat. chron. erblindeten keine, heilten relativ 80 % und gut 20 %. Von den 36 Fällen mit Glauk. simplex erblindeten 24 %, heilten relativ 19 % und gut 50 %. Von 10 Fällen mit Glaukoma hämorrh. erblindeten 60 %; von 9, ausschliesslich mit Mioticis behandelten Fällen, erblindeten 66 %. Nach Verf. ergeben sich folgende Grundsätze für die Glaukombehandlung: Die Krankheit wird in allen ihren Formen um so besser geheilt, je früher die sachgemässe Behandlung beginnt. — Die Behandlung ist um so erfolgreicher, je genauer und ausdauernder Miotica, Iridectomie und Sklerotomie angewendet werden. — Die Heilung ist oft nur eine relative, d. h. es treten Rückfälle auf, die durch langen Gebrauch von Pilocarpin oder Eserin, eventuell wiederholte Sklerotomie meist beseitigt werden können. Eine Iridectomie allein genügt nicht, ohne fortgesetzten Gebrauch von Pilocarpin, event. auch wiederholte Sklerotomie, wenn Iridectomie nicht genügt hat. Emmert.

15) Ueber die sogenannte Embolie der Centralarterie der Netzhaut. Vortrag, gehalten von Prof. Haab in Zürich. (Correspondenzbl. für Schweizer Aerzte. 1898. S. 338.) Verf. kritisirt die herrschenden Ansichten über die Ursachen der Embolie der Art. centr. retinae sowohl wie nur einzelner Aeste. Da in einer grossen Zahl von Fällen kein Herzfehler gefunden wird, so kommt Verf. zu dem Schlusse, dass es sich in der Mehrzahl der Fälle, höchst wahrscheinlich, um eine locale Erkrankung der Arterie durch Atherom, Syphilis, Endarteriitis in Folge chron. Albuminurie oder anderer dyskrasischer Zustände, namentlich Syphilis, handle. Den hämorrh. Infarct der Netzhaut nach Ast-Embolie bestreitet Verf., da in 42 von ihm gesammelten Fällen kein solcher zu finden war. Verf. schliesst, dass, wenn ein grosser Theil plötzlich eintretender Erblindungen, nicht auf Embolie, sondern in localen Gefässerkrankungen beruhe, man denselben therapeutisch nicht so ohnmächtig gegenüber stehe.

Emmert.

16) Ueber Cilien- und Lidranderkrankung (Blepharitis acarica), hervorgerufen durch Haarbalgmilben der Augenwimpern, von Prof. Dr. Raehlmann in Dorpat. (Deutsche med. Wochenschrift. 1898. Nr. 50 und 51.) Verf. führte den Nachweis, dass eine dem Acarus scabiei ähnliche Milbe, der sog. Acarus folliculorum oder Demodex ein ziemlich häufiger Bewohner der Cilienbälge ist. Er beobachtete ihn in getrennten Geschlechtern und in verschiedenen Entwickelungsstadien. Er vermehrt sich und setzt pathologische Veränderungen, die Verf. als Blepharitis acarica bezeichnet. Die Milbe hat ihren Sitz in dem Fundus der Cilienbälge zwischen dem Haar und der inneren Wurzelscheide. Sie bewirkt eine Trennung dieser Theile und nagt die Wurzelscheide, die Papille oder auch die Haarwurzel selbst an und zerstört damit für das Haar lebenswichtige Theile. An einem solchen Haar findet man Sprödigkeit, Auflockerung der Cuticula des Haarschaftes und besonders häufig Verkrümmung des Haares neben charakteristischer Achsendrehung des Wurzel-Endes hart über den Haarknopf; daneben eine Auflockerung der Haarwurzel, zwischen deren Zellen sich dunkles Pigment angehäuft hat. Verf. fand diese Veränderungen nur an Papillenhaaren mit sog. Haarknopf, nicht an Kolbenhaaren, und nimmt an, dass erstere, wenn sie erkranken, ausfallen, ehe sie sich zu Kolbenhaaren umwandeln können. Diese Veränderungen sind so typisch, dass man bei ihrer Gegenwart auch bei negativem Milbenbefund an Vorhandensein solcher denken muss, da die Möglichkeit besteht, dass die Milbe beim Epiliren in der Tiefe der Bälge zurückgeblieben ist. Bei den gewöhnlichen Blepharitis-Formen findet sich der Demodex nicht, insbesondere fehlt er bei den knötchenförmigen, entzündlichen Anschwellungen des Wimperrandes, ebenso bei der diffusen ulcerösen Blepharitis, sehr häufig ist er dagegen bei einer bestimmten Form der Lidrandentzündung, die sich neben einer diffusen Hyperämie der Lidrandhaut dicht über den Cilienwurzeln und leichter Verdickung, bezw. Schwellung des vorderen Lidkantengewebes durch ein besonders zähes, eingedicktes, gelbes, Vaselin- oder mehr noch schmutzigem Schleuderhonig an Consistenz und Farbe gleichkommendes Sekret auszeichnet. Die Milbe haftet gewöhnlich an der epilirten Cilie und wird, in Wasser untersucht, meist leicht gefunden. Auch an ganz gesunden Lidern wurde in ca. 2 % der Fälle die Milbe gefunden. Auffallend ist, dass Verf. sie in 25 % aller Trachomfälle nachgewiesen hat. Das genaue, statistisch gesammelte Zahlenmaterial wird demnächst veröffentlicht werden. Fehr.

17) Die conservative Behandlung der perforirenden Bulbusverletzungen und ihr Ergebniss, von Dr. P. Römer, (Zeitschrift für prakt. Aerzte. 1898. Juni.) Eine Zusammenstellung von 264 Verletzungen, die in den letzten 6 Jahren mit offener Bulbuswunde zur Aufnahme kamen, welche die Ergebnisse conservativer Behandlung darthun soll. Das Verfahren bestand in Reinigung der Lider und Gesichtshaut mit Wasser, Seife, Alkohol und Sublimatlösung 1 : 5000, mit welcher auch der Conjunctivalsack nach Cocainisirung ausgespült wird. Bei Dacryocystoblennorrhoe sofortige Exstirpation des Thränensackes, ein Irisprolaps wird zu reponiren versucht, eventuell ebenso wie Vorfälle des Corp. ciliare und Glaskörpers abgetragen. Bei kleineren Wunden Druckverband nach Jodoformeinstreuung, bei grösseren oder nicht gut schliessenden Wunden Naht mit feinster Seide und zwar corneoskleral wie auch rein corneal. Extraction einer traumatischen Cataracta wird möglichst hinausgeschoben. Inficirte Wundränder werden mit Sublimat 1 : 1000 gepinselt, dann mit dem Galvanocauter verschorft. Enucleation wurden nur bei völliger Zerreissung des Augapfels sofort ausgeführt; später, wenn Panophthalmitis drohte oder Irido-

cyclitis im phthisischen Bulbus auftrat. Von 266 perforirten Augen war in 43,93 % das rechte, in 56,07 % das linke, zweimal beide Augen betroffen. Zerreissung des Bulbus fand bei 18 Augen statt, von denen 4 enucleirt, 14 exenterirt wurden. Von den perforirenden Verletzungen der Cornea wurden 120 ohne Sutur, 17 mit Sutur behandelt. 13 % der Augen gingen verloren, von den übrigen blieben 6 % amaurotisch, ca. 80 % heilten mit Erhaltung von Sehkraft. Von 78 Fällen von perf. Corneoskleral-Verletzungen wurden 23 ohne Naht, 55 mit Naht behandelt. Die mit Naht behandelten Fälle zeigten ausnahmslos sehr schwere Verletzungen und schwere Complicationen. Wenn trotzdem in 44 % dieser Fälle Sehvermögen, in 25 % die Form des Augapfels erhalten werden konnte und nur in 31 % der Augapfel entfernt werden musste, so spricht das entschieden zu Gunsten der Behandlungsmethode. Aehnliche Resultate hatten 33 perforirte Skleral-Verletzungen, von denen 17 genäht wurden. Von grösster Wichtigkeit zeigte sich, dass möglichst frühzeitig eingegriffen wurde. Verf. äussert sich noch über Schussverletzungen, deren Prognose absolut schlecht ist, und über Verletzungen mit intraocularem Eisen- oder Stahlsplitter. Unter letzteren war 18 Mal der Fremdkörper in oculo diagnosticirt und die Magnet-Operation versucht worden. 8 Mal misslang der Versuch, in 10 Fällen gelang die Entfernung durch den Magneten, davon blieb ein Auge amaurotisch, 3 behielten Lichtschein, 1 sah Finger in $2^1/_2$ m, bei 3 war S = 0,5 — 0,7, bei 2 S = 1,0. Methode der Diagnose und Magnet-Operation sind nicht erwähnt. Verf. schliesst mit einer Gesammtübersicht, nach der 25,93 % der Augen verloren gingen, 12,4 % mit Erhaltung der Form heilten, 13,53 % S = < 0,1, 48,12 % S = 0,1 — 1,0 behielten. Spiro.

18) Die Entwicklung der Augenlinse und der Zusammenhang ihrer Umgebungsorgane, von Dr. Toyotaro-Inoye. (Tokio 1898.) Verf. sucht den gegenwärtigen Stand der Forschungen über die Entwicklung der Augenlinse darzustellen, indem er die bisherigen Veröffentlichungen bespricht. Er stellte auch eigene Untersuchungen an, als deren Ergebnisse er u. a. für die Entwicklung der Linse beim Triton ausführt, dass sie durch Wucherung aus der Sinnesschicht hervorgeht, während die Hornschicht gar nicht mitwirkt. Gute Abbildungen erläutern die Hauptphasen der Untersuchung. Spiro.

19) Ueber den Einfluss des Astigmatismus auf die Tauglichkeit für verschiedene Waffengattungen. Vortrag, gehalten in der Abt. f. Militär-Sanitätswesen d. 70. Vers. Deutsch. Naturf. u. Aerzte in Düsseldorf von Dr. Pfalz, Augenarzt, Stabsarzt d. Res. in Düsseldorf. (Deutsch. militärärztl. Zeitsch. 1899.) Verf. bespricht zunächst kurz die Prüfung des As bei Soldaten, dann die verschiedenen Missstände, die sich durch das Brillentragen für den Soldaten ergeben beim Schiessen und im Felde, Verbiegen der Cylindergläser, Zerbrechen u. dgl. Sodann bringt er auf mehreren sorgfältig ausgearbeiteten Tabellen die Sehschärfe zur Anschauung, welche 596 astigmatische Augen mit und ohne Brille besitzen. Die Tabellen umfassen nicht nur militärische Astigmatiker, sondern sämmtliche Astigmatiker aus Verf.'s Praxis, unter 30 Jahren; amblyopische Augen sind ausgeschlossen. Verf. stellt hierbei nicht nur die militärisch brauchbare $S > 1/2$ der $S < 1/2$ gegenüber, sondern hat bei ersterer auch noch $S = 2/3$ abgetrennt, weil er alle geringeren Sehschärfen nur für bedingt tauglich hält, und bei letzterer S von mindestens $1/3$ (noch landsturmtauglich) abgesondert. Bezüglich der Einzelheiten der auch für den Nichtmilitärarzt interessanten Ausführungen sei aufs Original verwiesen. Verf. fand, dass, je höher die Grade der Refraction und des Astigmatismus bei ihrer Combination sind, um so tiefer die durchschnittliche Sehschärfe bei bester Correction

ist. Ist die Refraction des Hauptmeridians grösser als 2 D, so ist in der Regel die S des corrigirten Auges $< {}^1/_2$. Folgerungen in militärtechnischer Hinsicht zu ziehen, hält Verf. nicht für seine Sache. Nur die Schlussfolgerung glaubt er aus seinen Resultaten und seinen bei militärischen Astigmatikern gesammelten Erfahrungen aussprechen zu können: dass Astigmatiker mit einem As totalis von >2 D in der Regel kein geeignetes Material für diejenigen Waffengattungen abgeben, bei denen es, wie bei Infanterie, Cavallerie und Artillerie, heut zu Tage auf besonders hohe Sehleistungen ankommt. Neuburger.

20) Ueber die therapeutische Bedeutung der Vibrationsmassage bei verschiedenen Erkrankungen des Auges, von Dr. Snegirew. (Deutsche Medic. Ztg. 1899. Nr. 5.) Die Vibrationsmassage wurde von Maklakow in die Augenheilkunde eingeführt (s. d. Centrlbl. 1895. S. 31). Das vom Verf. construirte Instrument stellt die elektrische Feder von Edison dar, an welcher die Nadel durch eine kleine Elfenbeinkugel ersetzt ist, die 9000 Schwingungen in der Minute macht. Verf. hat 91 Patienten mit Erfolg damit behandelt. Follicularkatarrh wurde innerhalb 2—3 Wochen, manchmal schon nach 4—6 Sitzungen geheilt, hartnäckigere Fälle in 2—6 Wochen. Besonders wirksam zeigte sich die Methode bei Flecken und Narben der Hornhaut, selbst bei seit langen Jahren bestehenden. Bei parenchymatöser Keratitis bekam die Hornhaut unmittelbar nach der Sitzung ein besseres Aussehen unter gleichzeitiger Besserung des Sehvermögens; in einem Falle schwerer Keratitis waren nach 17 Sitzungen sämmtliche Krankheitserscheinungen spurlos verschwunden. Günstige Wirkung ergab sich auch in drei Fällen seröser Iritis, in drei Fällen eitriger Keratitis und in einem Falle von Iridocyclitis nach Typhus recurrens. Acht Fälle von Scleritis, die 2 Monate lang jeder Behandlung trotzten, wurden in 5 Tagen geheilt, ebenso mehrere Fälle chronischer Blepharitis. Eine Sitzung dauert 1—10 Minuten; sie erfolgen selten täglich, meist in Zwischenpausen von einem oder mehreren Tagen. Neuburger.

21) Ueber gonorrhoische Gelenk-Erkrankung bei Kindern nach eitriger Augenentzündung sprach Cl. Lucas in der Royal Med. an Chir. Society, London. (Therap. Gaz. 1899. 15. März. p. 208.) Schon 1885 hat Verf. im Brit. Med. Journal 3 Fälle veröffentlicht und auf den Zusammenhang hingewiesen, jetzt konnte er 23 Fälle zusammenstellen von „Uebertritt der Gonococcen durch die Conjunctiva hindurch in die Lymph- oder Blutbahnen". Er unterscheidet dabei klinisch 2 Formen dieses Rheumatismus: eine acute mit starker Schwellung, Röthung, Empfindlichkeit, scheinbarer Neigung zur Eiterung, und eine subacute Synovitis mit Exsudation und Schmerz bei Bewegungen, aber nur sehr geringer Röthung. Die Gelenkentzündung tritt am Ende der 2. oder in der 3. Woche nach der Augen-Infection auf, befällt mit Vorliebe das Knie, besonders das linke, dauert von 10—14 Tagen an im Durchschnitt 3—5 Wochen, heilt nahezu immer vollständig aus, ohne dauernde Störungen zu hinterlassen, und geht nur selten in Eiterung über; man findet dann auch am Auge Mischinfection von Gono- mit Staphylo- oder Streptococcen. Die Behandlung muss in erster Linie gegen die Infectionsquelle, gegen die Conjunctiva, gerichtet sein; örtlich empfiehlt Verf. warme Umschläge, Watte-Einwicklung, und leiche Bandage, bei älteren Kindern völlige Ruhestellung des Gelenkes durch Verband. Die Punktion des Gelenkes ist zu verwerfen. Neuburger.

22) Ueber die erleichterte objective Refractionsbestimmung mittels der Skiaskopie und deren praktische Ausführung mittels eines verbesserten Skiaskopes unter Verwerthung der gewöhnlichen Brillenkastengläser, von Dr. Otto Neustätter, Augenarzt in München.

(Münch. med. Wochensch. 1899, Nr. 3.) Nachdem Verf. das für den praktischen Arzt Nöthigste über Wesen und Methode der Skiaskopie gebracht hat, beschreibt er das von ihm construirte Skiaskop, welches leicht transportabel ist und noch mehrere andere Vorzüge besitzt. Das von E. Sydow, Berlin N.W., Albrechtstr. 17, verfertigte Instrument setzt sich im wesentlichen zusammen aus einem schmalen Halter, an dessen beiden Seiten je 10 Ringe zum Einstecken von Gläsern, an dessen Vorder- und Rückseite über das obere Ende hinweglaufend ein dünnes Stäbchen angebracht ist; in letzterem gleitet ein kleines Ringchen, das mit einem $^1/_2$ m langen Bande verbunden ist; das letztere wieder trägt am anderen Ende noch einen Ring, in den der Stiel eines gewöhnlichen Augenspiegels gesteckt wird. In die Ringe werden auf der einen Seite Concav-, auf der andern Seite Convexgläser gesteckt von -1 bis -10 D bez. $+1$ bis $+10$ D, durch Anspannen des Bandes gewinnt der Untersucher die gewünschte Entfernung von $^1/_2$ m seines Auges von dem des zu Untersuchenden, und nun wird der Halter mit den Gläsern nach auf- oder abwärts vor dem letzteren von der Hand des Arztes selbst geführt, an dem oben erwähnten Ringchen bez. Stäbchen gleitend, bis das richtige Glas gefunden ist, bez. bis der Schatten sich umkehrt. In der Regel genügen obige Gläser; andernfalls kann man durch Vorsetzen eines Brillengestelles mit $+20$ bez. -20 D vor das Auge des zu Untersuchenden beliebige Combinationen schaffen. Sodann kann man nöthigenfalls zur subjectiven Refractionsbestimmung bez. Sehprüfung gleich die in den Ringen steckenden Brillengläser benutzen. Bezüglich weiterer Einzelheiten sei auf das mit erläuternden Abbildungen versehene Original verwiesen. Auch ist eine Vorrichtung zur Bestimmung des Astigmatismus angebracht, die jedoch ohne Abbildung nicht gut zu beschreiben ist. Neuburger.

23) Die Prüfung der Sehschärfe bei Verdacht auf Simulation, von Dr. A. Kröger Stadtarzt zu Pernau. (St. Petersb. Med. Wochenschr. 1899. Nr. 3.) Da in Russland für den Frontdienst eine Mindest-Sehschärfe von $^{20}/_{40}$ vorgeschrieben ist, so genügt es nicht bei Rekruten, die geringere Sehschärfe angeben bez. simuliren, objektiv festzustellen, dass ein Grund für die mangelhafte S, wie z. B. Ametropie, Maculae corneae u. dgl. nicht vorhanden, der Untersuchte also tauglich sei; vielmehr ist man auf die Mithilfe des zu Untersuchenden angewiesen. Um etwaige Simulanten zu entlarven, hat Verf. Modificationen der Snellen'schen Tafel hergestellt, welche dieselben Buchstaben tragen, aber derart construirt sind, dass die Buchstaben von Tafel zu Tafel in einem bestimmten Verhältniss allmählich kleiner werden. Während z. B. bei der Snellen'schen Originaltafel die Buchstabenreihen gelesen werden sollen in 200′, 100′, 70′, 50′, 40′, sollen die gleichen Reihen auf den von Verf. construirten Tafeln gelesen werden in 160′, 80′, 56′ u. s. w. bez. in 120′, 60′, 42′ u. s. w. bez. in 100′, 50′, 35′ u. s. w. Liest nun ein Simulant bei der ersten Prüfung z. B. nur bis zur 3. Reihe, giebt also eine S an von $^{20}/_{70}$, so steht zu erwarten, dass er bei diesen Buchstaben und derselben Entfernung auch weiter consequent bleibt, also auf der 2. bez. 3. und 4. Tafel auch bis zur 3. Reihe liest, vorausgesetzt, dass die Tafeln ihm nicht unmittelbar hintereinander gezeigt werden, vielmehr vielleicht je ein Tag dazwischen liegt, event. auch anderer Proben, Gläserprüfungen etc. den Eindruck der ersten Tafel verwischen, und dass die Tafeln sich äusserlich vollständig gleichen. Simulant hat dann aber zutreffendenfalls auf der 2. Tafel eine S von $^{20}/_{56}$, auf der 3. eine von $^{20}/_{43}$, auf der 4. von $^{20}/_{35}$, wäre also tauglich. Man könnte auch Punkt- und andere Proben so herstellen, event. noch eine Reihe von Zwischenstufen construiren. — In der Diskussion (X. livländ. Aerztetag in Wolmar,

22. Sept. 1898) meint Truhart (Dorpat), dass diese Methode nur bei gutmüthigen und unerfahrenen Rekruten zum Ziele führe, aber in den meisten Fällen überhaupt die subjective Methode im Stiche lasse, und nur die objective Methode Täuschungen ausschliesse. Am besten und einfachsten sei hierzu die Skiaskopie. — Kröger wendet auch stets die objectiven Methoden an, betont aber nochmals, dass es dem Gesetzgeber gerade auf die ziffernmässige Feststellung der S ankomme, die nur durch eine subjective Funktionsprüfung gefunden werden könne. — Lenz (Sesswegen) wendet sich gegen die hohe Werthschätzung der Skiaskopie, namentlich zur Bestimmung des unregelmässigen Astigmatismus.

Neuburger.

24) Erkrankung der inneren Augenhäute durch die Einwirkung grosser Sonnenhitze. Ein Betriebs-Unfall? Von Dr. G. Brandenburg, Trier. (Aerztl. Sachverständigen-Zeitung. 1899. Nr. 2.) Der Begriff „Betriebs-Unfall" hat heute nicht mehr die enge Umgrenzung, wie früher, wo er als eine einmalige, zeitlich genau begrenzte, ausserhalb des Rahmens der gewöhnlichen Betriebsschädigungen liegende Störung der Gesundheit definirt wurde. Hitzschlag und Erkältungen z. B. gelten jetzt fraglos als Betriebs-Unfall, obwohl obige Kriterien nicht darauf passen. Erkältungen als Ursache innerer Augenleiden, z. B. Sehnervenatrophie, gelten jetzt schon als feststehend; weniger klar ist die Einwirkung übergrosser Hitze auf's Auge. (Dies kann Verf. nur bezüglich etwaiger Entzündungszustände des Augeninneren behaupten; denn Starbildung durch Hitze ist bekannt. Ref.) Dies rechtfertigt die interessante Mittheilung des Verf.'s, welche einen 70jährigen Ackerer betrifft, der bei schwerer Feldarbeit und Ueberhitzung an einem kolossal heissem Tage mitten in der Arbeit erblindete, so dass er sich nach Hause führen lassen musste. Die Augenspiegeluntersuchung ergab beiderseits Neuroretinitis. Aufnahme in das Krankenhaus wurde vom Patienten, daraufhin weitere Behandlung vom Verf. abgelehnt. Eine weitere Untersuchung nach 3 Monaten zwecks Begutachtung ergab (eine Behandlung hat nicht stattgefunden), dass rechts Finger in 20 cm excentrisch, links Finger in 1 m erkannt. Beiderseits beginnende Startrübung. Rechts schleierartige Glaskörpertrübung, Papille weiss, Gefässe eng und spärlich, in der Netzhaut zahlreiche theils weisse, theils braunrothe bis schwarze Flecken. Links Papille weiss, Gefässe ausserordentlich dünn, besonders die Arterien. Der causale Zusammenhang scheint Verf. erwiesen zu sein. Constitutionelle Erkrankungen, chronische Vergiftungen fehlen. Auch hat Patient schon vor 6 Jahren wegen einer leichteren beiderseitigen Neuroretinitis, auch nach grosser Hitzarbeit plötzlich auftretend, in Verf.'s Behandlung gestanden. Die Literaturangaben über schädliche Einwirkung grosser Hitze bez. starken Sonnenlichtes auf das Augeninnere sind spärlich. Wicherkiewicz (Intern. klin. Rundschau. 1893. Nr. 1 u. 2) berichtet über Störungen durch Sonnenlicht ohne ophthalmoskopische Veränderungen, Knies (Beziehungen des Sehorgans etc. zu Allgemeinerkrankungen. 1893) verhält sich sehr skeptisch, Schmidt-Rimpler (Die Erkrankungen des Auges im Zusammenhange mit anderen Kranheiten. 1898) erwähnt das Vorkommen von Neuroretinitis nach Sonnenstich und vermuthet, dass dabei intracranielle Veränderungen eine Rolle spielen, Hotz (Amer. Journ. of med. science. 1879. Jahresb. f. Ophth.) veröffentlicht 6 ähnliche Fälle und nimmt Sehnervenscheiden-Erkrankung an in Folge von Erguss an der Basis cerebri, Mooren (Hauteinflüsse und Gesichtsstörungen. Wiesbaden 1884) berichtet von Neuritis mit Pigmentirung der Sehnervenscheibe nach Sonnenstich, Spalding (Jahresber. f. Ophth. 1887) bringt aus der Literatur 7 Fälle von Neuroretinitis nach Sonnenstich, von denen nur einer dauernd erblindete, also

wäre Verf.'s Fall der zweite derart, endlich Kesteven (Clin. soc. of London. 1882. Jahresb. f. Ophth. 1882) führt einen Fall von 3 Monate andauerndem einseitigem Halbsehen und leichter Neuritis nach Einwirkung starker Sonnenhitze auf den Kopf an. Neuburger.

25) Albuminuric retinitis, with special reference to its occurence during pregnancy. By James Francis McCaw, M.D., Brooklyn. (Med. Rec. 1899. 28. Jan.) 26jährige Frau, bisher gesund, primipara, bekam im 5. Monat der Schwangerschaft Schwellung der Füsse, leichte Sehstörung und starke Kopfschmerzen; 4 Wochen vor der Geburt Steigerung aller Symptome, besonders der Sehstörung. Verf. sah sie zuerst 3 Monate nach der Entbindung; $Sr = {}^{20}/_{100}$, $l = {}^{20}/_{70}$; sie zeigte beiderseits erhebliche Retinitis albuminurica; doch schien der Process nicht mehr im Fortschreiten. Fälle derart sind immer als ernst aufzufassen. Culbertson und Silex fanden bei Retinitis albuminurica gravidarum 23 bez. 18 % in Erblindung, 58,5 bez. 42 % in theilweise und nur 18,5 bez. 40 % in völlige Wiederherstellung endigend. Auf Grund weiterer Ausführungen und Literaturstudien kommt Verf. zum Schluss, dass in allen Fällen, die vor dem 6. Schwangerschaftsmonat an Retinitis erkranken, die künstliche Frühgeburt(?) einzuleiten sei, in den später erkrankenden Fällen je nach der Schwere und dem Grade des Fortschreitens der Erkrankung verschieden zu verfahren sei, und endlich Fälle mit Retinitis in früheren Schwangerschaften besonders sorgfältig zu beobachten seien, da hierbei die ernstesten Folgen auftreten können. Neuburger.

26) Ueber das Eindringen von Jodkali in das Augeninnere stellten Uley und Frezals (Gaz. hebd. des Scienc. Med. 1899. 1. Jan.) Versuche an, um zu vergleichen, welche Mengen bei localer Anwendung von der Conjunctiva aus und welche bei internen Gebrauch eindringen. Die Resultate sind folgende: Jodkali in wässeriger Lösung dringt vom Conjunctivalsack aus in die Vorderkammer ein, lässt sich im Glaskörper jedoch nur dann nachweisen, wenn es in den Kreislauf direct eingebracht wird, wobei es dann auch im Urin nachgewiesen werden kann. Bei internem Gebrauch in den gewöhnlich Dosen geben die intraocularen Flüssigkeiten keine Jodreaction. Gleichzeitige innerliche und locale Anwendung gestatten die Aufnahme einer beträchtlichen Menge von Jodkali in die Vorderkammer. Neuburger.

27) Observations on the Prophylaxis of Ophthalmia Neonatorum, by P. C. Jameson, M.D., Brooklyn. (Med. Rec. 1899. 4. März.) Die Verheerungen welche die Augen-Eiterung der Neugeborenen anrichtet, sind auch jetzt noch derart, dass man sich nicht auf die Behandlung der ausgebrochenen Krankheit beschränken darf, sondern energisch prophylaktisch vorgehen muss. Die Einwände gegen das Argentum nitr. sind nicht stichhaltig, auch ist die Prophylaxe nicht auf die Hospitäler zu beschränken, sondern muss sich auch auf die Privatpraxis erstrecken. Abgesehen von Credé's bewährter Methode ist auch die vorherige Reinigung der Geburtswege vorzunehmen, um so mehr als die Abwesenheit eines specifischen Secretes aus der Vagina keine Garantie dafür giebt, dass nicht doch Keime in derselben schlummern und das Auge inficiren. Verf. belegt seine Ausführungen mit historischen Angaben und neu aufgenommenen Zahlen über Erblindungs-Ursachen in den Vereinigten Staaten. Neuburger.

Um Einsendung von Separatabdrücken wird gebeten.

Verlag von Veit & Comp. in Leipzig. — Druck von Metzger & Wittig in Leipzig.

Centralblatt

für praktische

AUGENHEILKUNDE.

Herausgegeben von

Prof. Dr. J. Hirschberg, Geh. Med.-Rath, in Berlin.

Unter ständiger Mitwirkung der Herren Dr. ANCKE in München, Dr. BERGER in Paris, Prof. Dr. BIRNBACHER in Graz, Dr. BRAILEY in London, Prof. Dr. H. COHN in Breslau, Doc. Dr. CL. DU BOIS-REYMOND in Berlin, Dr. DAHRENSTAEDT in Herford, Doc. Dr. E. EMMERT in Bern, Prof. C. GALLENGA in Parma, Dr. GINSBERG in Berlin, Prof. Dr. GOLDZIEHER in Budapest, Dr. GORDON NORRIE in Kopenhagen, Prof. Dr. HORSTMANN in Berlin, Dr. ISSIGONIS in Smyrna, Prof. H. KNAPP in New York, Prof. Dr. KRÜCKOW in Moskau, Dr. KUTHE in Berlin, Dr. LANDAU in Coblenz, Prof. Dr. MAGNUS in Breslau, Major F. P. MAYNARD, I. M. S., in Calcutta, Dr. MICHAELSEN in Görlitz, Dr. VAN MILLINGEN in Constantinopel, Dr. MOLL in Berlin, Prof. Dr. J. MUNK in Berlin, Dr. NEUBURGER in Nürnberg, Dr. PELTESOHN in Hamburg, Dr. PERGENS in Brüssel, Prof. PESCHEL in Frankfurt a. M., Dr. PURTSCHER in Klagenfurt, Dr. M. REICH in Petersburg, Med.-Rath Dr. SCHEER in Oldenburg, Prof. Dr. SCHENKL in Prag, Prof. Dr. SCHWARZ in Leipzig, Dr. SPIRO in Berlin, Dr. STIEL in Köln.

Monatlich ein Heft. Preis des Jahrganges 12 Mark. Zu beziehen durch alle Buchhandlungen des In- und Auslandes und die Postanstalten des Deutschen Reiches.

December. Dreiundzwanzigster Jahrgang. 1899.

Inhalt: **Original-Mittheilungen.** I. Mittheilungen über die offene Wundbehandlung nach Augen-Operationen. Von Dr. **K. Mohilla.** — II. Ein neuer Apparat zur Bestimmung des regelmässigen Astigmatismus. Von Dr. **Adam Langie,** Augenarzt in Krakau.

Neue Instrumente, Medicamente etc.

Neue Bücher.

Journal-Uebersicht. J. v. Graefe's Archiv f. Ophthalmologie. XLVIII. 2. — II. Archiv für Augenheilkunde. Bd. XXXVIII. Heft 4 u. Bd. XXXIX. Heft 1 u. 2. — III. Deutschmann's Beiträge zur Augenheilkunde. Heft XXXX. — IV. Centralblatt für Physiologie. Mai. — V. Wochenschrift für Therapie u. Hygiene des Auges.

Vermischtes. Nr. 1—3.

Bibliographie. Nr. 1—20.

[Aus der Augenabtheilung des Prim. Dr. O. Purtscher in Klagenfurt.]

I. Mittheilungen über die offene Wundbehandlung nach Augen-Operationen.

Von Dr. **K. Mohilla.**

Seit HJORT im Jahre 1897 seine 141, theils mit bloss 24stündiger, theils ohne jegliche Occlusion nachbehandelten Fälle von Augen-Operationen, welche sämmtlich einen günstigen Verlauf nahmen, veröffentlichte[1], haben

[1] Centralbl. f. prakt. Augenh. 1897. Mai.

sich zahlreiche Augen-Operateure diesem Verfahren meist unter gewissen Modificationen, angeschlossen.

Die Gründe, welche HJORT für die Zweckmässigkeit seiner Methode anführt, und die bereits von zahlreichen Autoren geprüft und für stichhaltig befunden wurden, sind geeignet, einen mindestens theilweisen Bruch mit der alten Occlusions-Methode herbeizuführen.

Der Verband hindert nach HJORT die physiologische Augentoilette; es unterbleibt der Lidschlag, Secret und Thränenflüssigkeit stauen sich im Bindehautsacke und bieten den geeigneten Nährboden für Infectionskeime; ausserdem begünstigt er das Auftreten eines psychischen Depressionszustandes; sogar Delirien wurden beobachtet.

Die Reinhaltung des operirten Auges erfolgt schonender und rascher.

SCHJÖTZ empfiehlt überdies vorherige Epilation der Cilien, denen er eine wichtige Infectionsrolle zuschreibt, und deren Desinfection reizend wirkt.

Dr. E. PRAUN[1] rühmt die von ihm seit 1895 angewendete offene Wundbehandlung unter der FUCHS'schen Drahtmaske, welche er modificirte, indem er dieselbe mit einer Kautschuckkappe (die er später wegliess) und Randschutz (Luftkissen aus Gummirohr) versah, so dass sie nicht drückte und das Sehen nicht behinderte. Ausserdem ist dieselbe leicht und kühl, das Auge selbst vor Läsionen geschützt. PRAUN combinirte somit die Vortheile des HJORT'schen Verfahrens (Erhaltenbleiben des Lidschlages und der physiologischen Augentoilette) mit den Vortheilen des Occlusionsverfahrens (Schutz vor Contactinfection und vor mechanischen Verletzungen). Den Bewegungen des Bulbus begegnet er durch Verdunkelung des Zimmers. PRAUN stellt auch die Indicationen für die Occlusions-Methode und für die offene Wundbehandlung (unter der Drahtmaske) wie folgt, auf:

A) Occlusions-Methode:

1. Bei Erosionen der Cornea behufs Arretirung der Augenlider wegen der mit dem Lidschlage verbundenen Schmerzen.
2. Bei allen horizontalen Bulbusverletzungen und solchen, welche in der Lidspaltenzone liegen, weil der Lidschlag das Klaffen der Wundränder begünstigt.
3. Wenn ein Druck auf das Auge ausgeübt werden soll. (Glaukomiridectomie, Perforationsgefahr bei Ulcus corneae.)

B) Offene Wundbehandlung:

1. Bei Verletzungen, welche vertikal verlaufen und bei solchen, welche schon durch die Lider gedeckt sind.
2. Bei Glaskörpervorfall, wegen des Hanges zum Kneifen unter dem Verbande.
3. Bei Ulcus serpens corneae, wenn keine Perforationsgefahr vorhanden ist.

[1] Centralbl. f. prakt. Augenh. 1898. März.

Czermak,[1] der schon seit 1893 unter Verzicht auf jeglichen Verband nur Fuchs'sche Drahtmaske mit dunklem Ueberzug anwendete, schliesst sich dem Verfahren und den Einwänden Praun's gegen das Hjort'sche Verfahren an, und hat seit 1893 die offene Wundbehandlung unter der Drahtmaske in 2100 Fällen von Operationen am Bulbus, (darunter circa 700 Star-Operationen) erfolgreich geübt.

Dagegen hält Hjort[2] an seiner Methode fest und betrachtet das Drahtgitter für schädlich, weil Luft und Licht keinen Zugang finden, und die Bildung der dem operirten Auge schädlichen feuchten Wärme durch dasselbe begünstigt werde. Es verschiebe sich leicht und „locke dadurch die Hand zum Auge". Gedämpftes Licht wirke vortheilhaft auf staroperirte Augen durch Herabsetzung der Lichtscheu und Abkürzung der Nachbehandlungsdauer.

Vor Kurzem hat Dr. O. Walter in Odessa seine Erfahrungen über die offene Wundbehandlung veröffentlicht.[3] Wegen der geringen Intelligenz seiner Patienten konnte er sich zum Hjort'schen Verfahren nicht entschliessen, sondern wendete das Praun'sche Gitter an, bei welchem er den Schutz fortliess und das Gitter direct anlegte.

Im Gegensatze zu der Auffassung Hjort's, dass die sich verschiebende Drahtmaske das Auge durch Handbewegungen gefährde, sieht Walter in demselben einen Schutz vor Insulten, weil der Patient sich im ständigen Bewusstsein seines erkrankten Auges befinde. Er nahm auch Abstand von der Epilation, sowie vom völligen Lichtabschlusse, setzte aber seine Operirten nur gedämpftem Lichte aus.

Bei Iritis sowie Blutung in die vordere Kammer hält Walter die Occlusion wegen der wohlthätigen Wirkung der sich unter dem Verbande entwickelnden feuchten Wärme für angezeigt.

In der Zeit vom 1. März 1898 bis 1. October 1899 wurden theils auf der Augenabtheilung des allgemeinen Krankenhauses in Klagenfurt, theils in der Privatpraxis des Primararztes Herrn Dr. O. Purtscher 194 Bulbusoperationen nach etwas modificirtem Hjort'schen Verfahren nachbehandelt.

Der Vorgang dabei war folgender:

Vor der Operbtion: Der Kranke nimmt ein Bad. Die behaarte Kopfpartie wird mit Kautschuckkappe bedeckt. Sodann Waschung des Gesichtes, speciell der Augenlider mit Sapo kalinus, hierauf mit Alkohol absolutus, zum Schlusse mit Sublimatlösung 1:3000. Als Spülflüssigkeit für den Bindehautsack steht eine sterilisirte 4% Borsäurelösung in Verwendung. Die frisch ausgekochten Instrumente werden vor dem Gebrauche in Sublimat 1:1000 getaucht.

[1] Centralbl. f. prakt. Augenh. 1898. Mai.
[2] Ibidem. 1898. October.
[3] Archiv f. Augenheilkunde. 1899. Juli. XXXIX. Bd. 3. Heft.

Nach der Operation: Bedecken der leicht geschlossenen Lider mit einem in Sublimat (1 : 3000) getränkten, sterilen Mullbäuschchen durch die ersten Stunden nach dem Eingriffe, um Blut und Thränen aufzusaugen. Grüner Schirm, leicht gedämpftes Tageslicht. Patient beobachtet die ersten 24 Stunden Bettruhe, nur ausnahmsweise wird er schon Nachmittags in einen Lehnstuhl gesetzt.

Ueber die Nacht, bei unvernünftigen Patienten aber auch tagsüber, Fuchs'sches Drahtgitter ohne Ueberzug, doch mit Flanellsaum, der an drückenden Stellen noch mit etwas Watte bedeckt wird.

Auch Star-Operirten wird bei günstiger Witterung bereits am 5. bis 6. Tage Aufenthalt im Garten gestattet.

Die ausgeführten Operationen vertheilen sich wie folgt:

Extractionen	118[1]
Iridectomien	76
Punction der vorderen Kammer	1
Summa	195.

A) Cataracten.

Die Gesammtzahl der operirten Cataracten betrug 118; hiervon einfache 110, complicirte 8 (7,27 %). In drei Fällen wurden Cataractextractionen gleichzeitig an beiden Augen vorgenommen, 11 Mal an beiden Augen zweizeitig mit einem Intervall von durchschnittlich 14 Tagen. Somit vertheilen sich die 118 ausgeführten Cataractextractionen auf 101 Personen. Das durchschnittliche Lebensalter derselben betrug 63 Jahre, der Geschlechtszugehörigkeit nach zählten wir 57 männliche und 44 weibliche Individuen. An complicirter Cataract litten 5 Männer und 3 Weiber.

Eine grosse Rolle spielten Conjunctivalerkrankungen vor der Operation. Solche fanden sich in 48 Fällen (47,52 %), darunter 2 Mal mit Ozaena combinirt und 6 Mal schwere eitrige Conjunctivalaffection (zum Theil neben Thränensackleiden). Der Operationsverlauf war fast in allen Fällen ein glatter. Einmal erwies sich die Erweiterung des Lappenschnittes mit der Scheere wegen abnorm grossen Kernes nöthig, zweimal stellte sich Glaskörpervorfall ein und musste die Linse deshalb in einem Falle mit dem Löffel hervorgeholt werden; schliesslich entstand einmal während der Operation eine starke Blutung, jedoch ohne weitere Folgen.

Weniger imponirend ist der Bericht über den Heilungsverlauf.

Ideale Heilung trat in 85 Fällen ein; in 33 Fällen verzögerte sich dieselbe durch folgende Complicationen:

[1] Nach v. Graefe, modificirt.

Wundsprengung, bezw. Hyphaema	in	11	Fällen
Iritis leichten Grades	„	17	„
Kyklitis	„	2	„
Wundinfection	„	3	„
	Summa	33	Fälle (27,96%).

Trotz dieser verhältnissmässig grossen Zahl von Complicationen im Wundheilungsverlaufe war der endgültige Ausgang doch ein recht günstiger. Die Fälle mit Wundsprengung (nachgewiesen zweimal durch Hineinfahren mit der Hand ins Auge) und die Fälle mit leichter Irisreizung nahmen sämmtlich einen günstigen Ausgang nach kürzerer oder längerer Zeit.

Ebenso zwei Fälle von Wundinfection, während der dritte zur Beobachtung gekommene Fall von Wundinfection leider mit Phthisis bulbi seinen Abschluss nahm. Die beiden Fälle mit Kyklitis endeten mit Occlusio pupillae, ferner ein Fall mit Cataracta complicata (Irido-Chorioiditis) in Amotio retinae, die wahrscheinlich schon vor der Operation bestanden hatte.

Somit ein einziges verlorenes Auge (0,84%). Die durchschnittliche Heilungsdauer beläuft sich auf $24^1/_2$ Tage und die durchschnittliche Sehschärfe betrug bei der Entlassung unter entsprechender Correction mit sphärischen Gläsern $^3/_{XV}$. Die beste Sehschärfe $^3/_V$ (in 4 Fällen), das Minimum $^3/_{LX}$ (in 2 Fällen). Selbstredend konnten die 2 Fälle mit Pupillarverschluss und mit Phthisis bulbi in diese Durchschnittsberechnung nicht einbezogen werden; ausserdem erwies sich das Sehvermögen bei gelegentlichen späteren Prüfungen bedeutend höher.

B) Iridectomien.

Die Zahl der mit modificirter Hjort'scher Nachbehandlung ausgeführten Iridectomien beträgt 76, darunter in 12 Fällen beiderseits gleichzeitig. Der Heilungsverlauf war fast stets ein glatter; in 4 Fällen beobachteten wir leichte Iritis, und einmal Wundsprengung mit Bluterguss in die vordere Kammer.

Die angeführte Punction wurde bei einer gequollenen Cataracta traumatica (Eisenstück) ausgeführt und verliess in diesem Falle der Patient 16 Tage post operationem geheilt das Spital.

Ueberblicken wir die Statistik unserer Star-Extractionen mit folgender offener Wundbehandlung, so kann dieselbe leider keineswegs als eine besonders günstige bezeichnet werden.

Allein es kommt bei Beurtheilung derartiger Fragen von eminent praktischer Wichtigkeit vor allem auf ungeschminkte Wahrheit an. Nicht nur die besten Statistiken sollen der Oeffentlichkeit unterbreitet werden,

sondern auch mittelmässige und ungünstige. Es soll jedoch gleich vorweg bemerkt werden, dass wir weit entfernt sind, dem Verfahren als solchem alle Schuld beizumessen, wenngleich die Thatsache auffallen könnte, dass zu einer Zeit, wo wir unsere Thätigkeit in total unzulänglichen, dumpfen, aller Aseptik hohnsprechenden Räumlichkeiten zu bethätigen gezwungen waren, wir einmal auf die stattliche, ununterbrochene Reihe von 336 Cataract-Extractionen blicken konnten, ohne dass einmal Wundeiterung aufgetreten wäre, oder wir den Verlust eines Auges zu beklagen gehabt hätten — ein Resultat, welches uns vor dem Vorwurfe unzulänglicher Technik oder Fürsorge zu schützen geeignet sein dürfte.

Allein es lässt sich Einiges anführen, was unsere neueste, weit ungünstigere Statistik zum Theile entschuldigt, trotzdem wir jetzt in einem thunlichst aseptischen, eigenen Operationszimmer operiren, und alle zu Operirenden vorher auf die Beschaffenheit ihres Bindehautsackes bakteriologisch untersucht werden, was ja ehedem aus äusseren Gründen unmöglich war.

Fürs Erste weiss jeder Operateur, dass auch unter anscheinend gleichen Bedingungen die statistischen Ergebnisse nicht unerheblich schwanken, dass er um so bestimmter auf Misserfolge rechnen muss, je länger er nur gute Erfolge gesehen.

Zweitens sei hingewiesen auf den schon erwähnten Umstand, dass ein grosser Theil der Operirten mit Conjunctivitis behaftet war, die mitunter mehrwöchentliche Vorbehandlung erforderte und, wie ersichtlich, noch längere erfordert hätte.

Drittens sei hervorgehoben, dass nur in zwei Fällen am zweiten Tage Wundinfection nachweisbar war, wovon ein Fall vollkommen günstig verlief; dass im dritten Falle dagegen die Infection nach anfänglich normalem Verlaufe erst am 5. Tage einsetzte, also eine Spätinfection darstellt, welche für den Erfolg der Operation an und für sich weniger schwer ins Gewicht fällt.

Da drängt sich uns unabweisbar die Frage auf, ob nicht gerade diese Spätinfection als Opfer der Methode zu betrachten seien, da ein Occlusivverband das betroffene Auge wohl annähernd sicher vor Infection bewahrt hätte, und wir glauben uns in der That im angezogenen Sinne aussprechen zu müssen.

Allein es ergiebt sich daraus für uns die weitere Consequenz, dass man gut thun wird, nur einigermaassen verständige Kranke in dieser freien Weise zu behandeln, dass dagegen in dieser Richtung weniger geeignete oder sehr nervöse Personen besser auch tagsüber mit den Fuchs'schen Drahtkörben zu versichern seien; endlich, dass man gut thun wird, auch während der ersten Heilungsperiode auf peinlichste Reinhaltung nicht nur der gesammten Umgebung, sondern insbesondere der Hände des Operirten zu dringen.

Hinsichtlich der langen Dauer der Nachbehandlung haben wir zu bemerken, dass dieselbe zum erheblichen Theile darauf zurückzuführen ist, dass die Operirten von ihren Angehörigen oft recht lange nach erfolgter Verständigung abgeholt wurden, so dass unsere grosse Durchschnittszahl keineswegs ein richtiges Bild der wirklich nöthigen Heilungsdauer giebt.

Aber auch trotz dieser Einschränkung war die durchschnittliche Heilungsdauer bei offener Wundbehandlung entschieden eine etwas längere, als früher unter Occlusionsverband.

Wir gewannen den Eindruck, dass die immer mehr oder weniger vorhandene leichte Reizung längere Zeit anhielt, als bei verbundenen Augen, besonders in jenen Fällen, die in vollständig hellem Zimmer gehalten wurden — eine Erfahrung, die uns ganz übereinstimmend mit jener Czermak's, der die Fuchs'schen Drahtkörbe mit dunklem Stoff überziehen liess, bald veranlasste, das Licht im Zimmer leicht zu dämpfen.

Weiter konnten wir uns dem Verdachte nicht verschliessen, dass die von uns nach offener Wundbehandlung gefundenen Sehschärfen etwas hinter jenen nach Verband zurückstanden, eine Erfahrung, die wir übrigens früher auch bei Operirten, die sehr lebhaft und gesprächig waren, selbst nach Occlusivverband machen konnten.

Allerdings waren die bei später erfolgter, neuer Vorstellung der Operirten gewonnenen Sehprüfungsresultate weit besser, als die vor der Entlassung notirten, wie dies ja auch allgemein zutreffen dürfte.

Wir fanden aber ophthalmometrisch auffallend oft höhere Grade von Astigmatismus, und zwar nicht nur von corrigirbarem, regulärem.

Nach dem Gesagten müssen wir gestehen, dass keineswegs Alles auf dem seit Hjort betretenen Gebiete der Wundbehandlung nach Star-Extractionen so glatt und einfach liegt, um einen rückhaltlosen Uebertritt zum neuen System erwarten zu lassen. Allein wir glauben, dass die Lichtseiten des Verfahrens für den Kranken so unleugbar grosse, so unverkennbare sind, dass ein Aufgeben der ganzen Methode noch keineswegs gerechtfertigt wäre.

Man bedenke, was es für den Operirten bedeutet, wenn er nicht, vollem Dunkel preisgegeben, jede Orientirung seiner Umgebung verliert, wenn er nicht, beängstigt durch den erhitzenden Verband, das Drückende seiner hülflosen Lage so schwer empfinden muss, wenn er nach eintägiger Bettruhe, die ihm durch abwechselndes Aufrichten oder Liegen auf der Seite leicht erträglich gemacht wurde, sich schon im Lehnstuhl behaglich als Herr der Situation fühlen darf! In keinem Falle erlebten wir die sonst so häufige psychische Depression, die dem Patienten Appetit und Schlaf raubt, nie beobachteten wir Aufregungszustände, wie wir sie sonst zuweilen sahen.

Jedenfalls dürfte in dieser Freiheit des Operirten auch ein wirksamer Factor zur Hintanhaltung der bei alten Leuten häufigen intercurrenten anderweitigen Erkrankungen gelegen sein.

Aber auch gerade diesen Lichtseiten des Verfahrens haftet eine besondere, wenn auch nicht zu hoch zu veranschlagende Schattenseite an, wie wir des öfteren uns überzeugen mussten: es liegt die Gefahr nahe, dass die Operirten im Bewusstsein ihres Wohlbefindens und des Besitzes der Freiheit das Gefährliche ihrer Situation unterschätzen und auf diese Weise sich selbst gefährden.

Die Vortheile für den Kranken im Allgemeinen sind jedoch derart in die Augen springende, dass wir trotz unserer hinkenden Statistik uns verpflichtet halten, die betretene Bahn noch weiter zu verfolgen, umsomehr, als wir nicht das Auge unserer Star-Kranken allein, sondern auch ihr Allgemeinbefinden zu berücksichtigen haben.

Wir werden sonach bestrebt sein, Hjort's modificirte Methode in dafür geeigneten Fällen mit noch peinlicheren Vorsichtsmaassregeln weiter zu cultiviren und geben der Hoffnung Raum, dass unsere nächste Reihe wesentlich günstigere Resultate ergeben werde.

Anhangsweise sei bemerkt, dass wir uns bisher noch nicht entschliessen konnten, nach dem Vorschlage von Schjötz sämmtliche Wimpern zu entfernen, da wir bestimmt vielfach auf Widerstand der Kranken gestossen wären. Einen nicht unwesentlichen Nebenvortheil der Epilation, dass nämlich durch die Unmöglichkeit des Verklebens der Wimpern Wundsprengungen beim Oeffnen der Lider leichter vermieden werden, erreichen wir durch Befettung der Lidränder, Wimpern und angrenzenden Hautpartien mit Jodoformvaseline (3%).

Zum Schlusse kann der Verfasser nicht umhin, seinem verehrten Chef, Herrn Primarius Dr. Purtscher, sowohl für die gütige Ueberlassung des Krankenmaterials und der einschlägigen Literatur, als auch für die werkthätige Unterstützung in der Abfassung dieses Berichtes, den besten Dank auszusprechen.

II. Ein neuer Apparat zur Bestimmung des regelmässigen Astigmatismus.

Von Dr. **Adam Langie**, Augenarzt in Krakau.

Der regelmässige Astigmatismus stellt denjenigen Zustand des Auges dar, bei welchem in zwei aufeinander senkrecht stehenden Meridianen ein verschiedener Brechzustand besteht. Da die Cornea nimmer einem Kugelsegment, sondern dem Scheitelsegment eines Ellipsoides entspricht; so muss eigentlich jedes Auge einen gewissen Grad von Astigmatismus aufweisen. Der Unterschied in beiden Meridianen ist aber so minimal, dass dadurch

das Sehvermögen in keiner Weise gestört wird. (Astigmatismus physiologicus.) Erst der sogenannte pathologische Astigmatismus, bei welchem in Folge eines grösseren Unterschiedes zwischen beiden Meridianen, das Sehvermögen deutlich sinkt, muss durch Cylindergläser, bezw. durch eine Combination von sphärischen mit cylindrischen Gläsern ausgeglichen werden, wenn der Kranke besser sehen soll. Dabei aber muss man genau die Lage der beiden Hauptmeridiane und den Refractionszustand in denselben kennen lernen. Da aber die Hauptmeridiane in verschiedenen Augen verschiedene Neigung haben können, ohne immer der eine lothrecht, der andere horizontal zu bleiben; so wird manchmal die Bestimmung ihrer Richtung etwas schwieriger sein, wie es jedem Augenarzte wohl bekannt ist. Zu diesem Zwecke dienen verschiedene Instrumente und Methoden: die einen aber sind entweder nicht ganz genau oder zu sehr complicirt und in Folge dessen zu theuer, die anderen so umständlich und so viel zeitraubend, dass sie von einem praktischen Arzte kaum zu Hülfe genommen werden können. Deswegen bemühte ich mich seit längerer Zeit, um dem praktischen Arzte ein billiges, nicht zu complicirtes Instrument in die Hand zu geben, mit dessen Hilfe er im Stande wäre, die Hauptmeridiane und den Grad des Astigmatismus in möglich kürzester Zeit zu bestimmen. Ich hoffe nun, dass es mir gelungen ist.

Mein Apparat besteht aus einer runden, weiss emaillirten Scheibe von 24 cm Durchmesser, die an einem Stativ so in lothrechter Richtung befestigt ist, dass sie nach Belieben höher oder niedriger, immer in gleicher Höhe mit dem zu untersuchenden Auge, gestellt werden kann. Auf der hinteren Oberfläche der Scheibe befindet sich eine Gradeintheilung, unterhalb welcher eine kleine Libelle befestigt ist. Dieselbe dient dazu, um die lothrechte Lage der Scheibe controliren zu können. Durch eine, sich im Centrum der Scheibe befindende, kleine Oeffnung geht von hinten nach vorne eine um ihre eigne Axe drehbare Stange, an deren vorderem Ende, also vor der Scheibe, eine kleine Linie, dem halben Durchmesser der Scheibe gleich, befestigt werden kann. Dicht hinter der Scheibe, mit der Axe verbunden, befindet sich ein Zeiger, der in jeder Stellung der vorderen Linie den betreffenden Grad auf der Gradeintheilung markirt. Die Hauptsache bei dem ganzen Apparat bildet die eben genannte Linie. Da es aber verschiedene Sehschärfen giebt, so habe ich sieben solche Linien construirt, von denen, nach Bedarf, diese oder jene auf der Axe des Apparates befestigt wird. Jede ist in gleiche, weisse und schwarze, Quadrate so getheilt, dass die Grösse derselben auf der ersten Linie dem Nr. 60 der Snellen'schen Tafen, auf der zweiten dem Nr. 36, auf der dritten dem Nr. 24 u. s. w. entspricht.

Die Untersuchung wird auf folgende Weise unternommen:

Der Kranke sitzt in einer Entfernung von 6 m von der Scheibe; selbstverständlich muss jedes Auge besonders untersucht werden. Nachdem

man die Sehschärfe des betreffenden Auges mittelst SNELLEN'schen Tafeln bestimmt hat, wird auf das vordere Ende der Axe, also vor der Scheibe, jene von den sieben Linien befestigt, welche der letzten noch ganz richtig gesehenen Nummer der SNELLEN'schen Tafel entspricht. Wenn dabei ein sphärisches Glas die Sehschärfe verbesserte, so wird es vor dem Auge zurückgelassen. Jetzt wird die Axe des Apparates in eine langsame Bewegung gesetzt, wodurch die Linie nach einander allen möglichen Meridianen parallel gestellt wird. Wenn der Untersuchte dabei immer gleich gut die Quadrate der Linie unterscheidet, so ist sein Auge nicht astigmatisch. Andrenfalls sieht das Auge in jenem Meridiane, in welchem es einen Astigmatismus aufweist, statt einzelner Quadrate nur eine einzige schwarze Linie. Auf der Gradtheilung der hinteren Fläche der Scheibe kann sogleich die Richtung dieses Meridianes abgelesen werden. Dadurch ist gleichzeitig auch die Neigung des anderen Hauptmeridianes bestimmt, da derselbe auf jenem senkrecht stehen muss. Es handelt sich nun um die Refraction in jedem von beiden Hauptmeridianen. Die Refraction des einen Meridianes ist schon bekannt, sie ist entweder eine emmetropische, oder sie zeigt uns jenes Glas, welches die Sehschärfe beim Ablesen der SNELLEN'schen Buchstaben corrigirte; in dem zweiten Meridiane wird sie nun sehr leicht mit Hülfe eines Cylinderglases bestimmt. Man braucht nur die Linie parallel dem betreffenden Meridiane zu stellen und vor dem Auge so lange cylindrische Gläser zu wechseln, bis alle Quadrate genau gesehen werden.

Indem ich seit längerer Zeit alle Fälle von Astigmatismus mit Hülfe meines Apparates bestimmte, habe ich mich überzeugt, dass dabei viel Zeit erspart wird und dass alle Postulate sehr genau gelöst werden können. Ich kann also meinen Apparat allen praktischen Augenärzten gut empfehlen.

Er ist beim Optiker Zielinski in Krakau, Ringplatz Nr. 39, zu bekommen.

Neue Instrumente, Medicamente u. s. w.

Ein neuer Lidhalter.[1]

Von Dr. Hugo Pretori, Augenarzt in Reichenberg.

Die eine Branche dieses Lidhalters ist rechtwinklig abgebogen, so dass der absteigende Schenkel von prismatischem Querschnitt als Führung für die zweite, bewegliche Branche dient. Diese gleitet mittelst einer prismatischen Innenführung auf dem erwähnten Schenkel.

Das wesentlich Neue an diesem Lidhalter ist das Constructionsprincip der eben erwähnten Führung. Die prismatische Manchette darf nämlich weder zu

[1] Der Lidhalter wird von den Instrumenten-Fabrikanten Mang in Prag und Leiter in Wien angefertigt.

streng gehen, noch erheblich schlottern, wodurch die lose Branche leicht verschiebbar bleibt, so lange der Angriffspunkt der verschiebenden Kraft in unmittelbarer Nähe der Führung liegt. Wirkt hingegen eine verschiebende Kraft an den Branchen in einiger Entfernung von der Führung, so wirken dieselben als Hebelarme, welche die Manchette ein Weniges schief stellen, und so eine Selbstsperrung derselben dadurch bewirken, dass sie sich mit zwei diagonal gegenüberliegenden Kanten gegen den Führungsarm spreizt. Somit wirkt der Liddruck immer auf Sperrung der beweglichen Branche, während sich dieselbe durch einen Handgriff in der Nähe der Führung leicht bewegen lässt. Die anderen Theile des Lidhalters, insbesondere jener Theil der beiden Branchen,

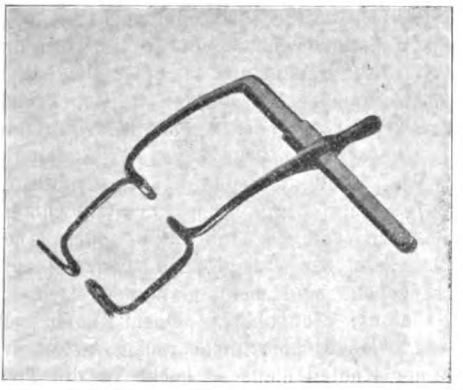

der zwischen die Lider kommt, können selbstverständlich dem persönlichen Geschmacke jedes einzelnen Operateurs entsprechend modificirt werden.

Die Vortheile dieser Construction sind einleuchtend: Die Branchen bewegen sich parallel zu einander, bleiben in jeder beliebigen Entfernung unverrückbar stehen, federn nicht und lassen sich schnell mit zwei Fingern einer Hand einander nähern; mit dem gleichen Handgriffe kann der Lidhalter aus der Lidspalte entfernt werden. Der Mechanismus versagt nie, da Federn, Schrauben und Zahnstangen vermieden sind. Der Lidhalter ist leicht auseinander zu nehmen und sterilisirbar; er ist der kleinste, leichteste und einfachste aller bisher construirten Lidhalter.

Unser Büchertisch.

Neue Bücher.

1. Die Lepra des Auges. Klin. Studien von Dr. med. Lyder Borthen, Augenarzt in Throndjem, Norwegen, mit patholog.-anat. Untersuchung von Dr H. P. Lie, dirig. Arzt des Lepra-Hospitels in Bergen, Norwegen. Mit 17 Text-Figuren, 15 Lichtdruck und 9 chromolith. Tafeln. Leipzig. Verlag von W. Engelmann. 1899. (195 S. 4^0.)

Das Werk ist eine Zierde der deutschen Buchdruckerkunst, eine originale Bereicherung der deutschen Literatur, von nordischen Männern in deutscher Sprache verfasst; uns Deutschen um so angenehmer, als die beobachteten Fälle nicht unsrem Vaterlande, sondern Norwegen angehören.

Verf. untersuchte in Norwegen 456 Aussätzige und fand frei von jedem Augenleiden 91 = 19,95 %; nur mit Leiden der Umgebung des Auges 91 = 19,95 %; mit Leiden sowohl der Umgebung, als auch des Augapfels 247 = 60,09 %. Unter 76 Fällen von Lepra maculosa-anaesth. zeigten 44 = 57,89 % Lähmung des Stirnmuskels. Unter 88 Fällen zeigten 38 = 43,18 % Veränderungen der Augenbrauen; die Haare gewinnen das Aussehen von Wollhärchen. Niemals wird Ausfall der Haupt-Haare durch Lepra beobachtet. Ausfall der Wimpern (theilweise oder gänzlich) zeigten von 88 Fällen 66 = 75,86 %. An Lagophthalmus (durch Atrophie aller Gewebstheile beider Lider) leiden von 94 mac. anaesth. Kr. 59 = 62,76 %. Gewöhnlich gesellt sich Ectrop. inf. hinzu, häufig Keratitis. Verf. empfiehlt die Lidnaht. Die Bindehaut zeigt Catarrh, später Schrumpfung, auch Verwachsung mit dem Augapfel, der in Folge von Lagophthalmus unbedeckte Theil der Augapfelbindehaut vertrocknet. Auch Hornhaut-Entzündung ist Folge des Lagophthalmus: Unregelmässigkeit des Epithels, Pannus der unteren Hälfte, Trübung; oder Geschwür mit Krustenbildung, Durchbohrung des Augapfels, Schrumpfung desselben.[1]

Die Gefässhaut war erkrankt bei 32 von 87 Aussätzigen (36,7 %). Recidivirende Iritis hat Verf. häufig beobachtet, auch Cyclitis und Iridocyclitis.

Bei der knotigen Form beginnt der Aussatz nicht selten in den Augenbrauen. In den Lidern entsteht Infiltration oder Knotenbildung. Durch Schmelzen der Knoten kann das Oberlid nach oben und aussen gezogen werden. Die Leprome der Bindehaut sind mehr platt und flach. Die Episcleritis beginnt auch so, am Limbus; kann aber zu einem Knoten sich fortbilden, hauptsächlich aussen-unten. Meist, aber nicht immer, schwindet der Knoten ohne Verschwärung. Da der Knoten nicht so leicht in die Tiefe der harten Haut eindringt, empfiehlt Verf. hier den scharfen Löffel.

In der Hornhaut kommt ausser Keratitis punctata auch Uebergreifen des episcleralen Leproms vor. In Ausnahme-Fällen kann die ganze Hornhaut überwachsen werden. Von 51 Kranken mit knotigem Aussatz hatten 44 = 59,32 % kranke Hornhaut. Von 116 solcher hatten 74 = 63,79 % Leiden der Gefässhaut. Die Uvea leidet häufig bei der knotigen Form; häufiger, als bei der maculo-anaesth. Form. Die Lepra des Auges tritt häufiger intra- als extra-bulbär auf. Aber die Uveal-Leiden treten später auf. Die meisten Uveal-Leiden gehören zur Irido-cyclo-chorioiditis. Röthlich gelbe Iris-Knoten sind sehr selten. Verf. sah nur 4 Fälle, die mit Episcleral-Knoten complicirt waren. [Die von mir beschriebene miliare und wechselnde Form der Iris-Knötchen (Centralbl. f. pr. Augenh. 1888, S. 23) scheint er nicht beobachtet zu haben.]

Den Schluss des interessanten Werkes bildet eine pathologisch-anatomische Untersuchung der Lepra des Auges von Dr. H. P. Lie. Die lepröse Affection der Aderhaut ist selten sehr bedeutend und wird schwer ophthalmoskopisch nachweisbar sein.[2] Auch die Netzhaut wird selten befallen. In dem Glaskörper sind Bacillen nicht gefunden worden.

2. On the prevention of eye accidents, occurring in trades, an adress delivered at the opening of the section of ophth. at the British med. Assoc. 1899, by Simeon Snell, F. K. C. S. Ed., London 1899. (32 S. mit Abbildungen.)

[1] Verf. hat als Hilfsmittel gegen die Austrocknung feuchte Umschläge versucht; die Kranken haben sie aber nicht gelobt. — Ich möchte häufige Waschungen mit lauer, frisch abgekochter Milch empfehlen.

[2] Die bisher veröffentlichten Augenspiegelbefunde sind auch nicht überzeugend.

S. will Augen-Schützer obligatorisch machen und empfiehlt Schutz-Brillen aus Drahtgeflecht. Er empfiehlt auch Schutz-Wände zwischen den Arbeitsplätzen.

3. Die Ausdrücke für Gesichts-Empfindungen in den altgermanischen Dialecten. Von Dr. Adeline Ritterhaus. I. Theil. Zürich, 1899, E. Speidel (81 S.).

*4. Therapie der Augenkrankheiten. Für prakt. Aerzte und Studirende von Dr. W. Goldzieher, a. o. Prof. der Augenheilkunde a. d. kgl. Univers., Oberarzt der Augenabth. im St. Johannes-Hospital u. der allgem. Poliklinik zu Budapest. 2. völlig umgearb. Aufl. Erste Hälfte. Die Kr. d. Conj., Cornea, Sclera, Iris und der Linse. Leipzig, Veit & Comp. 1899.

Das Werk soll die Leser in die Gesetze der augenärztlichen Heilkunst einführen und ihnen als zuverlässiger Wegweiser bei selbständigem therapeutischem Handeln dienen. Es ist aus der eigenen 25jährigen Erfahrung des Verf.'s erwachsen. Wenn gleich wir nicht mit jedem Punkte einverstanden sind, können wir das Buch doch auf das wärmste empfehlen. Da dasselbe aus des Verf.'s eigner Arbeit hervorgegangen ist, hat es natürlich eine subjective Färbung erhalten, was G. eher für einen Vortheil als für einen Nachtheil ansieht. Auf den Inhalt des Werkes werden wir bald zurückkommen, wenn die 2. Hälfte erschienen ist, was noch vor Jahresschluss erwartet wird.

5. Schrift-Proben zur Bestimmung der Sehschärfe von Dr. A. Nieden, S.-R. in Bochum. Dritte vermehrte Auflage. Wiesbaden, Bergmann, 1899.

6. Sehproben nach Snellen's Princip von Dr. A. Roth, Oberstabsarzt. Berlin, O. Enslin, 1899.

7. Guillaume Schulek, Prof., Notes historiques sur la clinique d'ophtalm. de l'Univ. royale Hongroise de Budapest 1801—1899. Budapest 1899.

8. Het nederlandsch Gasthus voor ooglijders, 1899. Enthält ein Bild von Donders und eine Beschreibung der Augenheilanstalt zu Utrecht.

*9. Oogeelkundige Verslagen en bijbladen, Nr. 40. Utrecht 1899.

10 u. 11. Augenärztl. Unterrichtstafeln, herausgeg. von Prof. Dr. H. Magnus. XVI u. XVII. Breslau 1899 (U. Kern). XVI. Normale Anatomie des Sehnerven-Eintritts. Zusammenstellung ophthalmoskopischer und anatomischer Befunde. Von Dr. Anton Elschnig, Privatdocent in Wien. Mikrophotographie, von Dr. O. Zoth, Prof. in Graz. 12 doppelte und 6 einfache Tafeln mit Text.

Eine werthvolle Gabe, welche das Verständniss der Augenspiegelbilder wesentlich erleichtert. Seit E. v. Jäger (1861) ist eine solche Zusammenstellung des ophthalmoskopischen und anatomischen Befundes nicht geliefert worden. Durch die Photographie ist höchste Naturtreue erzielt.

XVII. Die Bakterien des Auges von Dr. F. Schanz, Augenarzt in Dresden, 9 farbige Tafeln mit Text.

Eine angenehme Gabe für denjenigen, welcher auf diesem ebenso wichtigen wie schwierigen Gebiet rasch sich orientiren will.

Journal-Uebersicht.

v. Graefe's Archiv f. Ophthalmologie. XLVIII. 2.

1) **Die pathologischen Veränderungen der retinalen Pigmentepithelzellen,** von Dr. E. Krückmann, Privatdocent und I. Assistent an der Univers.-Augenklinik zu Leipzig.

Veränderungen der Pigment-Epithelzellen treten nur nach krankhaften Veränderungen der Chorioidea auf. Diese von Wagenmann begründete Lehre acceptirt Verf. ohne Einschränkung. Nach Circulationsstörungen in der Chorioidea zeigen die Pigmentepithelien die verschiedensten Veränderungen in Form und Pigmentgehalt. Zunächst handelt es sich um regressive Vorgänge; die Neubildung von Pigment-Epithelzellen erfolgt immer erst dann, wenn präformirte zu Grunde gegangen und abgestossen sind. Die neugebildeten Zellen, welche an den Defectstellen auftreten, liegen neben- und übereinander und sind von wechselndem Pigmentgehalt, ihre Unterscheidung von abgestossenen alten Zellindividuen ist nicht immer möglich. Ist der Zusammenhang mit den präformirten Pigmentepithelien sichtbar, so dürfen auch sehr polymorphe Zellen als epitheliale angesehen werden. Befinden sich Fuscin enthaltende Zellen in einem aus der Chorioidea stammenden Granulationsgewebe (s. unten), so wird es sich, wenn die Zellen durch Kittsubstanz verbunden sind, höchst wahrscheinlich um epitheliale handeln, während die zwischen Bindegewebs-Fibrillen und -Gefässen eingebetteten als Bindegewebszellen (Phagocyten) anzusprechen sind.

Wird nur eine beschränkte Anzahl hinterer Ciliararterien durchschnitten, so gelingt es, kleine Läsionsbezirke der Pigmentepithelien zu gewinnen. Sind die Epithelzellen abgestossen, so entarten sie stets. Der Desquamation folgt nicht selten Schwund der Stäbchen und Zapfen. Diese letzteren bilden sich aber auch dann nicht wieder, wenn eine ausgiebige Regeneration des Pigmentepithels eintritt. Die Pigmentirung der Retina erfolgt durch das Eindringen abgestossener Epithelien und deren Derivate, was immer nur an solchen Stellen geschehen kann, wo die Limitans externa zerstört, und die Netzhaut atrophirt und mit Hohlräumen durchsetzt ist. In die abgehobene Netzhaut findet eine Pigmenteinwanderung nicht statt.

Sind partielle Continuitätstrennungen der inneren Aderhautschichten entstanden, so können die Pigmentzellen einerseits in den Glaskörper und andererseits in die Chorioidea wachsen. Im ersteren Falle bildet sich zunächst ein von der Chorioidea in den Glaskörper vordringendes Granulationsgewebe, welches mit der Zeit ein festeres Gefüge annimmt. An den Stellen, an welchen das Pigmentepithel unterging, erfolgt eine Proliferation junger Zellen, welche die an den Durchbruchsstellen hervorspiessenden Ausläufer des Granulationsgewebes umkleiden. Legt sich ein solcher von Zellen umkleideter, spitzförmiger Ausläufer auf die Limitans, oder kommt es zur Verwachsung mehrerer Gnanulationssprossen, so bilden sich Canäle und grössere Hohlräume, deren Innenfläche mit Pigmentzellen belegt ist. Diese Epithelschläuche verleihen dem Gewebe einen adenomartigen Charakter. Die Hohlräume werden später in Folge der Gewebsverdichtung schlitzförmig.

In die Chorioidea dringen die Epithelzellen nur dann ein, wenn eine totale oder partielle Obliteration der Choriocapillaris erfolgt ist. Die Abkömmlinge der Pigmentepithelien finden sich in den durch Schrumpfung der Umgebung erweiterten perivasculären Lymphräumen. Nichts deutet darauf hin, dass die wuchernden Zellen ein bestehendes Gewebe verdrängt oder zerstört haben.

Die Bezeichnung als Drüsen- bezw. Schwammkrebs,[1] welche von einzelnen Autoren gewählt wurde, ist für diese Gebilde nicht zutreffend.(?) Sie entwickeln sich, wie geschildert, wesentlich anders als bösartige Neubildungen und führen zudem, soweit bekannt, niemals zu Metastasen oder nach der Enucleation zu Recidiven.

---

2) **Zur pathologischen Anatomie der Skleritis**, von Dr. Franz Friedland, Assistent an der Univers.-Augenkl. des Herrn Hofrath Prof. Fuchs in Wien.

2 Fälle. 1. 75jähr. Frau. Anamnese fehlt, Enucleation wegen Glaucoma absolut. Eine im medialen Abschnitte sichtbare, buckelförmige Verdickung der Sklera beruhte auf einem innerhalb der Membran gelegenen Entzündungsherde, welcher aus einkernigen Rundzellen bestand, zwischen denen Skleralfasern verliefen. Diese waren jedoch im Centrum des Herdes, wo die Rundzellen sich am dichtesten angehäuft hatten, untergegangen. Nirgends Eiterzellen und Zellzerfall, einzelne Riesenzellen. Die Chorioidea war ebenfalls mit Rundzellen durchsetzt, erreichte ihre grösste Verdickung aber nicht im Bereiche des Skleralknotens, sondern weiter rückwärts und zeigte hier nekrotische Herde, sowie einzelne Riesenzellen mit zahlreichen randständigen Kernen. In der temporalen Bulbushälfte fanden sich in der Sklera nur längs den Gefässen zarte Züge von Rundzellen, die Chorioidea war gleichmässig infiltrirt. Die in toto abgehobene Netzhaut war in den äussersten Schichten nekrotisch, Sehnerv atrophisch.

2. 72jähr. Frau. Um die Hornhaut sulziger, grau-röthlicher Wall im episkleralen Gewebe, auf die Hornhaut übergreifend. Das Sehvermögen war anfangs gut und sank erst im späteren Verlaufe der Krankheit. Schmerzen. T + 1. Enucleation.

Der obige Wall erwies sich bei der Untersuchung als ein Infiltrationsgürtel, welcher Sklera und Chorioidea einnahm. Auch hier keine Eiterung, dagegen herdförmige Nekrose der Sklera und Chorioidea mit Sequestrirung einzelner Lamellen der Sklera. Im Gegensatz zu Fall 1 waren Sklera und Chorioidea an gleichen Stellen gleichmässig erkrankt.

Im Falle 1 spricht der Sitz der Herde gegen die Annahme, dass die Chorioidea primär erkrankt war und die Erkrankung der Sklera herbeiführte. In Fall 2 war, wie aus dem Verhalten des Sehvermögens hervorgeht, die Sklera jedenfalls zuerst erkrankt, und die Veränderungen im Innern des Auges treten erst später auf. Die Aetiologie bleibt dunkel. Wahrscheinlich erkrankten Sklera und Chorioidea unabhängig von einander, aber in Folge von Einwirkung derselben Schädlichkeit.

---

3) **Gummen der Iris und des Ciliarkörpers**, von Dr. Victor Henke, Assistent an der Univers.-Augenkl. des Hofrath Prof. Fuchs in Wien.

27jähr. Mann zog sich Ulc. dur. praeput. zu. Nach 8 Monaten, während an verschiedenen Körperstellen Manifestationen secundärer Lues bestanden, zeigte das linke, stark entzündete Auge einen ausgebreiteten grau-röthlichen Tumor der Iris und scheinbar im Zusammenhange mit demselben eine erbsengrosse, gleichfarbige, sulzige Vorwölbung auf der Sklera. Heftige Schmerzen und das trotz der Allgemeinbehandlung zunehmende Wachsthum des epibulbären Tumors nöthigten nach einigen Wochen zur Enucleation. Die Untersuchung ergab, dass beide Tumoren neben entzündlicher Infiltration nekrotische Herde aufwiesen

[1] Leber und Arnold sind, nach Prüfung der Präparate, der Auffassung von Hirschberg-Birnbacher beigetreten. H.

und daher als Gummata angesprochen werden mussten. Bald darauf traten auch sonstige Symptome tertiärer Lues auf.

Die Beobachtung ist ein neuer Beweis dafür, dass die Scheidung der drei Stadien der Lues keineswegs so scharf ist, wie früher angenommen wurde.

---

4) **Ein weiterer Beitrag zur Lehre von den Leukosarkomen der Choriocapillaris.** von Dr. F. Schieck, Assistenzarzt in Halle a. S.

Beschreibung eines im hinteren Bulbusabschnitte gelegenen, etwa erbsengrossen Aderhaut-Tumors, welcher der Sklera breitbasig aufsass und nach Durchbruch der Lamina vitrea mit der abgelösten Netzhaut verlöthet war. Die Geschwulst stellte der Hauptsache nach ein fast pigmentfreies, rundliches Angiosarkom dar, dem an der Kuppe eine zarte, an der Basis eine breitere Gewebsschicht auflag, welche sich als ein mit verästelten Prigmentzellen durchsetztes Spindelzellensarkom erwies. Die beiden Gewebsarten waren scharf getrennt. Das Angiosarkom ging von der Choriocapillaris, das umschliessende Spindelzellensarkom von den tieferen Schichten der Chorioidea aus; wahrscheinlich war ersteres die primäre Geschwulst.

Die Pigmentepithelien betheiligten sich an der Geschwulstbildung nur da, wo die Glaslamelle zerstört war, während sie den intacten Abschnitten der Glaslamelle ganz normal anlagen.

---

5) **Beitrag zur Kenntniss degenerativer Processe in Hornhautnarben,** von Dr. A. Birch-Hirschfeld, Assistent an der Universitäts-Augenklinik in Leipzig.

Die in Hornhautnarben vorkommenden stark lichtbrechenden Gebilde, welche häufiger beschrieben sind, aber noch keine einheitliche Deutung erfahren haben, rechnet Verf. zum Hyalin. Dasselbe wird wahrscheinlich unter der Einwirkung eines in nekrotischen Zellen gebildeten Ferments durch Gerinnung einer dem Blute entstammenden Flüssigkeit intercellulär gebildet. Die Präparate des Verf.'s sprechen gegen die Annahme, dass die fragliche Substanz in den Epithelzellen entsteht. Man findet die hyalinen Körperchen zunächst in der Hornhautsubstanz, bezw. in der Narbe und erst später zwischen den Epithelzellen. Vielleicht ist in einzelnen Fällen das Hyalin ein Vorläufer des Amyloids.

---

6) **Ueber einen epithelialen Tumor des Ciliarkörpers,** von Dr. R. Schlipp aus Wiesbaden. (Aus der Univers.-Augenkl. des Herrn Prof. Fuchs in Wien.)

In dem seit 2 Jahren erblindeten atrophischen Bulbus eines 10jährigen Mädchens fand Verf. einen das Bulbusinnere ausfüllenden Tumor, dessen Zellen grossen Protoplasma-Leib mit grossem, blassen Kern zeigten und ohne eingefügtes, bindegewebiges Gerüst aneinander gelagert waren. Zum Theil waren die Zellgrenzen verschwunden und nur die Umrisse der Kerne sichtbar. Die Zellen hatten verschiedene Form, einzelne waren so abgeplattet, dass sie wie Gerüstfasern aussahen, doch liess sich durch Färbung (van Gieson) nachweisen, dass es sich nicht um Bindegewebe handelte. Zahlreiche degenerirte Zellen erschienen stark vergrössert und manchmal mit feinen Fetttröpfchen oder hyalinen Kugeln durchsetzt, nirgends vollständiger Zellzerfall. Secundäre Irido-Cyclitis. Ob Carcinom? — nach 9 Jahren kein Recidiv.

---

7) **Versuche über das Eindringen gelöster Substanzen durch Diffusion in die vordere Augenkammer, nach Injection unter die Bindehaut,** von Dr. C. Addario aus Catania. (Aus der Universitäts-Augenklinik in Heidelberg.)

Ferrocyankalium und Jodkalium lassen sich 5—10 Minuten nach subconjunctivaler Injection der betreffenden Lösungen im Humor aqueus nachweisen und sind noch etwa 1 Stunde in relativ grösster Menge in demselben enthalten. Der Nachweis gelingt 2—3 Stunden, später unsicher; beim Ferrocyankalium etwas länger, als beim Jodkalium. Sind die Lösungen schwächer, als 1:1000, so ergiebt die Untersuchung des Kammerwassers ein negatives Resultat. Ob die Injection nahe dem Limbus oder am Aequator ausgeführt wird, macht keinen wesentlichen Unterschied.

8) **Ueber den Nachweis vom Quecksilberchlorid im Humor aqueus nach Injection unter die Bindehaut.** Experimentelle Untersuchungen von Dr. C. Addario aus Catania.

Chemische Untersuchungen des Kammerwassers nach subconjunctivalen Sublimatinjectionen (1 ccm einer Lösung 1:1000 mit NaCl). Die Ausführung geschah nach einer sehr feinen, von Prof. Jannasch angegebenen Methode, welche 0,00001 g $HgCl_2$ sicher nachweist. Es wurde niemals eine positive Reaction erzielt. Da Verf. jedesmal 1 ccm Humor aqueus sammelte und untersuchte, so war der Gehalt des Kammerwassers an $HgCl_2$ jedenfalls kleiner als 1:100 000. Von einer antiseptischen Wirkung kann daher nicht die Rede sein, und das um so weniger, als das Kammerwasser alle Salze rasch ausscheidet.

9) **Anatomische und physikalische Untersuchungen der Rinder-Sklera,** von Dr. G. Ischreyt, Augenarzt in Riga.

Die Resultate dieser Untersuchungen über Festigkeit, Dehnbarkeit u. s. w. ausgeschnittener Skleralstreifen lassen sich nicht kurz zusammenfassen. Die Verschiedenheit des Baues und der physikalischen Eigenschaften der verschiedenen Gebiete der Sklera, wie Gegend des Limbus, der Muskelansätze, hinterer Abschnitt, weisen auf die verschiedene physiologische Bedeutung der einzelnen Abschnitte hin. Der hintere Abschnitt würde als Compensationsvorrichtung gegen Drucksteigerung dienen können. Nachgewiesen ist diese Function nicht.

10) **Ein Beitrag zur Frage der Myopie-Operation,** von Dr. E. Hertel, Privatdocent und I. Assistent der Jenaer Augenklinik.

Bei 8 von 24 Augen, bei denen in üblicher Weise Discision und Extraction verrichtet wurde, traten nach $^1/_2$ bis $7^1/_2$ Jahren membranöse Trübungen im Pupillargebiet auf. In 6 Fällen handelte es sich um zarte Membranen, welche sich der Nadel gegenüber sehr resistent erwiesen, nach deren Spaltung aber die frühere Sehschärfe wiederkehrte. Bedenklich bleibt die mit jeder Discision des Nachstars verbundene Zertrümmerung des Glaskörpergewebes.

In 2 Fällen befanden sich die Trübungen in den vorderen Abschnitten des Corp. vitr. In einem dieser Fälle war der Glaskörper vorher durch die Nadel eingeschnitten worden, in dem anderen Falle hatte diese Verletzung nicht stattgefunden. Die Verletzung des Glaskörpers kann demnach nicht ohne Weiteres als Ursache der Trübungen angesehen werden. Im ersteren Falle wurde zweimal mit gutem Erfolge discidirt, doch entwickelte sich die Trübung sehr bald,

auch nach der zweiten Discision von neuem. Ob von der Myopie abhängige Veränderungen des Glaskörpers im Spiele sind, ob solche Trübungen Vorläufer von Glaskörperschrumpfung und nachfolgender Netzhaut-Ablösung sein können, ist vorläufig nicht zu sagen.

11) **Monoculares und binoculares Blickfeld eines Emmetropen,** von Dr. L. Asher, Privatdocent und Assistent am physiol. Institut zu Bern. (Aus dem physiol. Institut der Universität Leipzig.)

Darstellung des monocularen und binocularen Blickfeldes in 43 und 20 cm Abstand. In beiden Fällen war das binoculare Blickfeld im Vergleich zu dem gemeinsamen Theile des monocularen Blickfeldes mässig eingeengt.

12) **Weitere Mittheilungen über Decentriren bisphärischer Linsen,** von Dr. Hermann Triepel, Privatdocent der Anatomie in Greifswald.

Verf. berechnet, um wieviel ein Biconvex-, bezw. Biconcavglas seitlich verschoben werden muss, um die Wirkung eines Prismas von bestimmter Stärke zu erreichen.

In der Praxis wird man in den meisten Fällen die Combination der Brillengläser mit Prismen entbehren und statt dessen decentrirte sphärische Gläser verordnen können.

13) **Die scheinbare Accommodationsfähigkeit der aphakischen Langaugen,** von Dr. G. J. Schoute, Augenarzt in Amsterdam.

Nachweis, dass eine von Thier gegebene Erklärung unrichtig ist. Keine positive Lösung der Frage.

14) **Ueber das Alterniren der Schielenden,** von Dr. Moritz Sachs, Assistent an der Univers.-Augenkl. des Herrn Prof. Fuchs in Wien.

Ein kurzes Referat würde den Inhalt der Arbeit nicht verständlich wiedergeben können. Es ist daher auf das Original zu verweisen.

15) **Augenspiegelbefund bei Pneumonie,** von Dr. Fränkel in Chemnitz.

34jähr. Arzt erkrankte unter heftigen Fieber-Erscheinungen. Diagnose unbestimmt, Verdacht auf Meningitis tuberculosa. Von Anfang an rasch progressive Sehstörung auf dem einen und dann auf dem anderen Auge. Befund: um die Macula befinden sich 5 oder 6 weissliche, rundliche Flecken von circa $^1/_3$ P. D.; an einem Flecken, über welchen ein Gefäss zieht, ist deutliche Prominenz nachweisbar. Verf. dachte an Chorioidealtuberkel. Nach 7 Tagen typische Krisis, Herpes, Pneumonie — Genesung. Nach 6 Wochen Fundus frei, die Sehstörung verschwindet erst nach 6 Monaten gänzlich. Wahrscheinlich handelte es sich um Ansiedelungen von Pneumokokken.

16) **Ueber ein operatives Verfahren zur Heilung von Lidverdickung bei ulceröser Blepharitis,** von Dr. L. Kugel, Augenarzt in Bukarest.

Der verdickte Tarsus wird durch Ausschneiden dünner Lamellen auf seine natürliche Dicke gebracht. In 8 Fällen guter Erfolg auch in Bezug auf die definitive Heilung der Lidrandgeschwüre, welche durch die Verdickung des Tarsus unterhalten zu werden scheinen.

17) **Bemerkung zu der Mittheilung Schnaudigels: Ein Fall von multiplen Blutungen des Sehorgans, insbesondere der Sehnervenscheiden** (v. Graefe's Archiv, XLVII, 3, S. 440), von Docent Dr. Anton Elschnig in Wien.

Hinweis auf 3 früher vom Verf. publicirte Fälle, welche beweisen, dass auch grosse Blutungen in den Zwischenscheidenraum ohne Einfluss auf Opticus und Retina bleiben und daher nicht diagnosticirt werden können.

---

18) **Bemerkungen zu L. Bach's Arbeit: Zur Lehre von den Augenmuskellähmungen u. s. w.**, von Dr. St. Bernheimer in Wien. (v. Graefe's Archiv XLVII, 2 u. 3.)

---

19) **Erwiderung auf die „Bemerkungen zu der Arbeit des Herrn Dr. S. Bäck: Experimentell-histologische Untersuchungen über Contusio bulbi" des Herrn Dr. Denig**, von Dr. S. Bäck, I. Assistent an der Augenheilanstalt in Gleiwitz. (v. Graefe's Archiv, XLVII, S. 678.)

Scheer.

II. Archiv für Augenheilkunde. XXXVIII. Band. Heft 4. 1899. März.

20) **Beiträge zur Anatomie des myopischen Auges**, von Dr. Heine, Privatdocent und 1. Assistent. (Aus der Univ.-Augenkl. zu Marburg.)

Verf. untersuchte 4 Bulbi mit hochgradiger Myopie anatomisch. Er leitet aus den Ergebnissen u. A. das Zustandekommen des Conus post. ab. Die Lamina elastica Chorioideae wird durch Dehnung des Bulbus zu kurz und zieht die mit ihr durch Bindegewebe verbundenen Nervenfasern zwischen Chorioidea und Retina herein. Die dadurch bedingte Knickung der Nervenfasern wird ausgeglichen, sobald sich in fortgeschritteneren Fällen die Retina zurückzieht. Nun wird auch die Chorioidea temporalwärts verzerrt, bezw. atrophirt, so dass man ophthalmoskopisch direct die Sklera vor sich sieht.

Die myopischen Veränderungen im Augenhintergrunde, die man gewöhnlich als Chorioiditis bezeichnet, erkannte Verf. in seinen Präparaten hauptsächlich auf Epithelveränderungen der Retina beruhend. Diese Veränderungen sind sehr ähnlich solchen, wie er sie in einem Bulbus mit Spontanheilung von Netzhautablösung fand, so dass es nahe liegt, anzunehmen, dass die Verklebungen und Pigmenteinwanderungen in der Umgebung der Macula myopischer Augen als Heilungsvorgänge kleiner Netzhautablösungen anzusehen sind.

---

21) **Die sogenannte Embolie der Art. central. retinae und ihrer Aeste**, von Dr. R. Reimer. (Aus der Univ.-Augenkl. zu Zürich.)

Als Hauptergebnisse der Arbeit führt Verf. an, dass von totaler Blutstromunterbrechung nur die Rede sein kann, wenn in den peripher vom Hinderniss liegenden Gefässstrecken Zerfall der Blutsäule nachweisbar ist. Die Annahme einer Endarteriitis proliferans der Centralarterie, bezw. der betreffenden Retinalarterie genügt allen Anforderungen zur Erklärung des Krankheitsbildes, nicht die Annahme einer Thrombose oder Embolie, zumal wenn ophthalmoskopische Wandverdickungen der Arterien sichtbar sind. Bei wirklicher Embolie oder Thrombose der Arterien muss totale Erblindung und körniger Zerfall der Blutsäulen der zugehörigen Retinalgefässe erwartet werden.

22) **Zur Entwickelungsgeschichte der Linse des Frosches,** von Dr. C. Ritter (Bremervörde).

23) **Ein Beitrag zur Iridocyclitis, bezw. Phthisis bulbi bei Chorioidalsarkom,** von Dr. Jarnatowski, Breslau. (Aus der Univ.-Augenkl. zu Breslau.)

In dem ersten genau mitgetheilten Falle liess sich feststellen, dass die Geschwulstbildung das Primäre, die Iridochorioiditis, bezw. Cystitis das Secundäre war, während es im zweiten Falle sehr wahrscheinlich ist.

24) **Die Originalartikel der Englischen Ausgabe,** erstattet von Dr. Abelsdorff in Berlin.

(Archives of Ophthalmology. Vol. XXVII. Heft 4.)

1. Neue Erfahrungen bei Nachstar-Operationen, von Herm. Knapp. (Originalartikel der Deutschen Ausgabe.)
2. Ueber Augen-Erkrankungen bei puerperaler Eklampsie, von C. Zimmermann, Milwaukee. Referirende Uebersicht und Mittheilung eines Falles mit letalem Exitus.
3. Ein Fall von Verknöcherung der Linse. Krankengeschichte von John Dunn, pathologische Beschreibung von W. A. Holden.

XXXIX. Band. Heft 1.

1) **Ein Beitrag zur klinischen Symptomatologie und zur Histologie des primären Myxosarkoms des Sehnerven, sowie zur operativen Entfernung desselben nach der Krönlein'schen Methode,** von Prof. Dr. Axenfeld und Dr. F. Busch, frühere Assistenten der Univ.-Augenkl. zu Rostock. (Aus der Univ.-Augenkl. zu Rostock.)

Bei einem 11jähr. Mädchen, das seit $^1/_2$ Jahre an (alle 8 Tage auftretenden) Kopfschmerzen litt und Exophthalmus zeigte, wurde unaufgeklärtes Schwanken des Exophthalmus bei gleichzeitigem Fieber beobachtet. 8 Monate nach Beginn der Erkrankung wurde bei fast voller Sehschärfe und freiem Gesichtsfeld (trotz hochgradiger Geschwulstverdickung des Sehnerven) die Exstirpation der Geschwulst nach Krönlein vorgenommen. Der Bulbus blieb dauernd erhalten, die anfangs hochgradigen Muskellähmungen besserten sich erheblich. Anatomisch war auffallend, dass besonders hinten eine stärkere geschwulstdurchsetzte, centrale Partie des Sehnerven von wohlerhaltenen, markhaltigen Theilen eingeschlossen war, doch ist der excentrische Beginn der Geschwulst nicht zu bezweifeln. Im Geschwulstcentrum fand sich hyaliner Knorpel, wobei es sich um Metaplasie handelt.

2) **Untersuchungen über die Sterilisation der chinesischen Tusche, zur Tätowirung der Hornhaut,** von Dr. A. Scherer, Privatdoc. (Aus dem hygien. Institut der Universität München.)

Die Entdeckung eines Kapselbacillus in der chinesischen Tusche, der in schlechterer Tusche reichlicher vorhanden ist, gab Verf. Anlass zu Sterilisationsversuchen. Er empfiehlt als zuverlässigstes die bekannte Methode der Trockensterilisation bei 160°. In Betracht kommt ferner 1. 30 Minuten lange Einwirkung von 60°, 2. 15 Minuten lange von 98° und 3. mehrmaliges Eindampfen der Tusche.

3) **Klinische Beiträge zur eitrigen Keratitis**, von Dr. H. Schultz, I. Assistent. (Aus der Univ.-Augenkl. zu Berlin.)

Unter 4877 klinischen Patienten der letzten $5^1/_2$ Jahre fanden sich 237 eitrige Keratitiden = 4,8 %. Darunter 205 Mal Ulc. serpens, 27 Mal umschriebenes, eitriges Hornhautgeschwür, 5 Mal Abscess. Dazu kamen poliklinisch behandelt 16 Fälle von Ulc. serp., 8 von umschriebenen eitrigen Hornhautgeschwür, 1 Abscess. Bei Ulc. serpens war die Behandlung zunächst medicamentös. Reinigung des Auges, Einträuflung von Atropin und Aq. chlori, sowie warme Sublimat- oder Bor-Umschläge und feuchter Verband, der täglich erneut wird. Bei Thränensackleiden wurde der Thränensack exstirpirt. Schreitet das Geschwür trotzdem fort, so wird zur Cauterisation geschritten, und falls ein grösseres Hypopyon vorhanden ist, die Perforation des Geschwürsgrundes mit dem Galvanocauter oder, bei sehr grossem und anscheinend zähem Hypopyum, mit der Lanze im Kammerwinkel vorgenommen. 94 Fälle wurden nur medicamentös, 127 auch operativ behandelt; die Erfolge waren günstig, bis auf 10 schwerste Fälle von Verlust oder Erblindung.

Sehresultate, die sich nach dem Sitz des Geschwürs richten, sind nicht angeführt. Bei dem umschriebenen eitrigen Hornhautgeschwür, wie beim Abscess war die Behandlung ähnlich.

4) **Die Refractionslehre im Alterthum.** Ein Beitrag zur Geschichte der Refraction auf Grund bisher unbekannt gebliebener literarischer Funde, von Vincenz Fukala in Wien.

Siehe die Bemerkungen 1899, S. 159.

5) **Conjunctivitis folliculosa und Trachom.** Studie von Dr. O. Walter, Odessa.

Verf. ist Anhänger der unitarischen Richtung, er erklärt Conjunctivitis folliculosa für abgeschwächtes Trachom, sobald dabei Follikel vorhanden sind und es sich nicht nur um bläschenförmige Gebilde handelt. Er stützt sich auf die Schwierigkeiten in der Differentialdiagnose, bei der die „verdächtigen" Fälle eine grosse Rolle spielen und zieht es vor, bei der Gleichheit des anatomischen Befundes verschiedene Formen der gleichen Krankheit, statt nach dem Verlaufe verschiedene Krankheiten anzunehmen.

6) **Ueber die Fuchs'sche periphere Atrophie des Sehnerven**, von Dr. K. Kiribuchi, Tokio. (Aus dem Laboratorium der Augenabtheilung der kgl. Charité zu Berlin.)

Fuchs entdeckte 1885, dass beim Erwachsenen Atrophie gewisser Bündel des Sehnerven als Regel vorkomme. Verf. schliesst aus seinen Untersuchungen, dass es sich bei dem Beobachteten nicht um eine pathologische Veränderung handelt, sondern um einen peripheren Gliamantel, der auch Gehirn und Rückenmark umhüllt und bei jedem Menschen physiologisch vorkommen muss.

7) **Ueber ein subconjunctivales Angiofibrom des äusseren Augenmuskels mit hyaliner Degeneration**, von Dr. J. Gonin, Assistent des Herrn Prof. Dufour in Lausanne.

8) **Ueber die Operationen zur Erzielung der Beweglichkeit künstlicher Augen und deren theilweisen Ersatz durch eine neue Prothese von besonderer Form,** von Dr. H. Wolff, Berlin.

Verf. empfiehlt eine Prothese, an der die bisher bei Enucleation bulbi in die Tenon'sche Kapsel zuweilen eingeheilte Kugel direct angebracht ist. Aussehen und Beweglichkeit waren zufriedenstellend, Reizungen erwartet Verf. nicht.

---

9) **Die Originalartikel der Englischen Ausgabe.** Erstattet von Dr. Abelsdorff in Berlin.

Archives of Ophthalmology. Vol. XXVII. Heft 6.

1. Angeborene Iridereмie, von M. Lanikton Foster, New York. Zwei Fälle und referirende Uebersicht.
2. Bemerkungen über Bakteriologie und Asepsis in der Augenheilkunde, von H. Gifford in Omaha.
3. Ein Fall von Anastomose zwischen einer Netzhaut einer cilioretinalen Vene, von John Dunn, Richmond.

XXXIX. Band. Heft 2.

10) **Zur Technik der Vorlagerung bei der Schieloperation,** von Geh. Med.-Rath Prof. Dr. C. Schweigger.

Verf befolgt bei der Vornähung den Satz, dass die Verkürzung des vorzunähenden Antagonisten des Schielmuskels dem linearen Maasse der Ablenkung gleich sein soll. Um ein directes Messen am Muskel leicht zu ermöglichen, giebt er ein kleines Instrument an. Bei grösserer Ablenkung als 6 mm wird die Operation auf beide Augen vertheilt.

---

11) **Ein Fall von chronischem Empyem der Sinus frontalis und ethmoidalis mit Exophthalmos; Operation, Heilung,** von Dr. Arnold H. Knapp, New York.

12) **Zur Casuistik der einseitigen homogenen Hemianopsie corticalen Ursprungs, mit eigenartigen Störungen in den sehenden Gesichtsfeldhälften,** von Dr. Gelpke, Augenarzt in Karlsruhe.

Durch Schädelbruch entstand Zerstörung der Rinde und des Marklagers der Hinterhauptlappen, auch wurden bei späterer Drainage des Hinterhorns tiefere Theile des linken Seitenventrikels verletzt. Es entstand rechtsseitige absolute und linksseitige unvollständige Halbblindheit, sowie anamnestische Farbenblindheit und Störungen im Orientirungsvermögen. Der Fall stützt die Annahme, dass Associationsfasern die Orientirungsfähigkeit vermitteln (Peters), und dass auch bei einseitiger Störung im Sehcentrum Störungen des Ortsgedächtnisses auftreten.

13) **Zur pathologischen Anatomie des Glaukoms.** (Klinisch-histologische Untersuchung), von W. Dolganoff, Privatdoc. in St. Petersburg.

In einem Falle von Glaukom nach Star-Operation bei einem 11jährigen Knaben wurde das Auge enucleirt, da Ablösung der Netzhaut bei hohem Drucke Gliom vorgetäuscht hatte. Als Ursache des Glaukoms nimmt Verf. nach der anatomischen Untersuchung an, dass Iridocyclitis mit peripherer Synechie und Localisation des Processes im Fontana'schen Raum und der Bucht der Vorderkammer es herbeiführte.

14) **Die Pathologie der experimentellen Chinin-Amblyopie**, von Dr. W. A. Holden, New York.

Verf. injicirte Hunden Chinin (0,07 g auf 1 kg Körpergewicht); die Thiere waren nach 30—40 Minuten taub und blind und zwar bei Wiederholung dauernd. Ophthalmoskopisch fand sich Abblassung der Papillen, starke Contraction der Netzhautgefässe. Letztere beherrschte das anatomische Bild, daneben fand sich Ausschwitzung einer eiweisshaltigen Flüssigkeit in die Nervenfaserschicht, Degeneration der Ganglienzellen nebst ihren Axencylinder-Fortsätzen. Es ist anzunehmen, dass diese Veränderungen secundär durch die Verengerung der Gefässe veranlasst werden. Versuche mit erweiternden Mitteln, wie Amylnitrit, therapeutisch zu wirken, waren ohne Erfolg.

---

15) **Ueber den Herpes Zoster ophthalmicus.** Eine klinische Studie, von O. R. Cohn, San Francisco. [Aus der II. Univers.-Augenklinik zu Wien (Hofrath Prof. Fuchs.)]

Verf. beschreibt das Krankheitsbild des Herpes Zoster ophthalmicus, theilt einen neuen Fall mit und bespricht eingehend Complicationen, die an allen Theilen des Auges auftreten können.

---

16) **Ueber schlaffe hysterische Ptosis**, von Dr. H. Wilbrand, Hamburg.

---

17) **Exstirpation des Thränensackes und der Thänendrüse**, von Dr. C. R. Holmes, Cincinnati, O.

Sobald conservative Behandlung versagt oder zu lange aufhält, ist Verf. für Exstirpation des Thränensackes und der Thränendrüse. Das schwierige Verfahren zu letzterer muss im Original eingesehen werden. Der Erfolg in 17 Fällen war, dass Thränenträufeln die Pat. nicht belästigte.

---

18) **Zum Binocularsehen**, von Dr. E. Jaesche, Dorpat. Spiro.

III. Deutschmann's Beiträge zur Augenheilkunde. 1899. Heft XXXX.

Weitere Mittheilungen über mein Heilverfahren bei Netzhautablösung, gleichzeitig ein Bericht über 101 nach dieser Methode von mir operirte, an Netzhautablösung erkrankte Augen, von Prof. R. Deutschmann in Hamburg.

Die Bestrebungen, auf operativem Wege Heilung von Netzhautablösung zu erreichen, haben in Deutschmann ihren weitgehendsten Vertreter gefunden. Seine im Jahre 1895 veröffentlichte, schwer eingreifende Methode erfuhr bald heftige Angriffe, denen Verf. auf Beobachtung von 101 Augen gestützt entgegentritt. Die Methode hat er etwas modificirt. Nach Atropinisirung führt er unter Cocaïnanästhesie ein scharfes, zweischneidiges Linearmesser mit Verschiebung der Conjunctiva an der Einstichstelle tangential in den Bulbus ein und zwar möglichst entfernt vom Hornhautrande, indem er als Richtung für den Schnitt die Richtung der stärksten Ablösung wählt, gewöhnlich in der unteren Bulbushälfte. Das Messer stösst er in gerader Linie von unten aussen nach unten innen vor bis zur Contrapunction der gegenüberliegenden Bulbuswand, ohne hier die Conjunctiva zu durchstechen. Sodann wird das Messer in einem ganz flachen Bogen mit leicht nach aufwärts gestellter vorderer Schneide zurückgeführt.

Der Zweck des Verfahrens ist Ablassen der subretinalen Flüssigkeit, sowie der präretinalen durch mehrere Oeffnungen. In das plötzlich entstehende präretinale Vacuum soll das Gefässsystem, wenn es noch dazu im Stande ist, erneute und vermehrte Flüssigkeit ergiessen, die dann die Netzhaut an die Aderhaut presst. Die Netzhaut-Schnittstellen entspannen die Membran, die dort auftretenden Blutungen figuriren zunächst als Klebestoff. Endlich sollen etwa vorhandene Stränge zwischen Glaskörper und Netzhaut zerreissen oder durchtrennt werden. Die Durchschneidungen wiederholt Verf. vielfach, er wendet beim Versagen danach und daneben Kaninchen-Glaskörper-Injectionen an. Er benutzt dazu ein Canülen-Messer, das er ebenso führt, wie das Linearmesser, nur dass die gegenüberliegende Sclera mit der Spitze nicht durchbort wird, sondern nur als Stützpunkt dient. Der Kaninchen-Glaskörper wirkt dabei entzündungserregend. Die Wirkung kann durch Verrühren mit Kochsalzlösung dosirt werden, ebenso würden beim Abstehenlassen des Glaskörpers die höheren Schichten weniger wirksam. Die Injectionsmasse soll den Bulbus gefüllt halten, bis die dadurch angeregte Uveïtis zu Verwachsung von Retina und Chorioidea geführt hat.

Wo er schneidet oder einspritzt, ist, wie Verf. bemerkt, kein Glaskörper, sondern verflüssigtes oder sonst entartetes Gewebe. Die Injectionsmasse soll in den Raum zwischen Netzhaut und Glaskörper gelangen, doch würde sie auch unter der Netzhaut nicht schaden.

Die Nachbehandlung erfolgt durch Verband, Bettruhe u. s. w. Wiederholungen von Durchschneidung (bis fünfzehn und mehr) und Injection richten sich nach dem einzelnen Falle. Die klinische Behandlung dauert Wochen und Monate lang.

Von 101 Augen, unter denen 86 mit Myopie von 1—23 D sich befanden, wurden 26 = 25,7 % geheilt, gebessert 34, nach Besserung durch Recidiv verschlechtert zum alten Status 7, endlich 34 nicht verbessert, bezw. nicht lange genug behandelt.

Die Dauer der beobachteten Heilung beträgt 5 Monate bis 7 Jahre, sie war 22 Mal durch Durchschneidungen allein, 4 Mal nach deren Versagen durch Glaskörperinjectionen erreicht.

Die Verbesserung der Sehfunction ist zum Theil eine erhebliche, die Wiederherstellung des Gesichtsfeldes gelang einige Male, häufig blieben Defecte zurück, besonders für herabgesetzte Beleuchtung trotz Anliegens der Netzhaut.

Von den 26 Geheilten waren 18 Myopen, ferner 1 Fall von Abl. nach Myopie-Operation, 1 Fall von Spontanluxation der Linse bei Myopie. Bei 3 Fällen bestand Emmetropie, bei weiteren 3 Hypermetropie bis 2 D.

Ueber die Pathogenese der spontanen Netzhautablösung hat sich Verf. folgende Ansicht gebildet. Der Process beginnt mit äquatorialer, chronischer Chorioiditis, die nahezu circulär ist. Diese bewirkt Ernährungsstörung und damit Schrumpfung und Ablösung des Glaskörpers. Es entsteht dadurch ein präretinaler Raum, der sich mit Flüssigkeit aus den Ciliar- und Retinalgefässen füllt. Der gleiche Zug, wie ihn dabei schrumpfende Partien des zuerst entzündeten vorderen Uvealabschnittes auf den Glaskörper ausüben, wirkt auf die Netzhaut. Diese wölbt sich schliesslich vor, während die Aderhautgefässe Flüssigkeit hinter sie ergiessen. Beim Fortschreiten der ungleichmässigen Zerrung kommt es zu Rissen. Dabei bleibt der Druck normal, er muss sinken, wenn die Transsudation aus den Gefässen versagt. Die später sich einstellende Chorioretinitis, fasst Verf. als einen Factor auf, der zur Heilung der Ablösung

wesentlich beiträgt, sie ist nicht Ursache der Ablösung, wie die äquatoriale Chorioretinitis.

Was die Indicationen anlangt, so hält Verf. frische Fälle nicht für geeignet, ferner flache Ablösungen und solche von oben her. Netzhautrisse bilden keine Gegenindication, auch Blutungen nicht, sofern es sich nicht um ältere Leute mit atheromatösem Gefässsystem handelt. Im Ganzen stellt das Verfahren das äusserste bei verzweifelten Fällen dar.

Eine Kritik des Verfahrens wird man bei der Lektüre des Originals erhalten, da Verf. die zahlreichen erhobenen Einwände zum Theil anführt und darauf entgegnet, auch geben die ausführlich mitgetheilten Krankengeschichten ein anschauliches Bild des Vorgehens und des Verlaufs der dadurch veranlassten Vorgänge in den erkrankten Theilen. Spiro.

IV. Centralblatt für Physiologie. 1899. Mai.

Ein unbeachtet gebliebenes Augensymptom bei der Kältestarre der Frösche, von Dr. G. Abelsdorff.

Verf. beobachtete, dass bei längerer Einwirkung von Temperaturen unter 0^0 die sonst schwarze Pupille des Frosches eine leicht graue und schliesslich milchweisse Farbe annimmt, um bei Erwärmung des Thieres wieder der schwarzen Platz zu machen. Die Untersuchung der Linse ergab, dass der harte Kern durchsichtig bleibt und die durch die Kälte erzeugte Trübung ihren Sitz nur in der Corticalis hat. Die Aufhellung in vivo erfolgt, ohne Spuren einer Trübung zurückzulassen. C. Hamburger.

Wochenschrift für Therapie u. Hygiene des Auges. 2. Jahrgang. 1899. Nr. 28.

1) **Ein Fall von gonorrhoischer Conjunctivitis**, von Wolffberg.

Der Fall betrifft einen 19jährigen Mann; Ausgang in Heilung. Die Behandlung hatte ausser in Betupfen mit 2% Argentum-Lösung in Einträufeln von 5% Protargol-Lösung und in Application von Formalin-Boluspaste bestanden.

---

2) **Zur Pathologie und Therapie des Chalazion**, von Vehmeyer.

Zwei Fälle von hochgradiger Verunstaltung der Augenlider durch Chalazien. Heilung durch Aetzung mit Chlorzink.

Nr. 30 und folgende.

1) **Die Optik in der internen Medizin**, von E. Friedrich, Dresden.

Verf. geht davon aus, dass es nachgewiesen sei, dass Farbenempfindungen einen bedeutenden physischen Einfluss haben, derart, dass durch Roth das Gehirn mit Blut angefüllt werde, während Grün das Gegentheil zur Folge habe.

Hieran knüpft Verf. Behauptungen, die jedenfalls den Reiz der Neuheit haben. Das Auge, welches nur die sieben Regenbogenfarben wahrnimmt, ist „für die Schwingungen der darüber hinausgehenden unsichtbaren, ultravioletten und ultrarothen Strahlen nicht specifisch geschaffen, von denen besonders die ersten ... dem Auge schaden. Dagegen ist im Gehirn für sie zuvorkommend gesorgt, das sogar eine directe Quelle für sie ist. Und zwar sendet die speciell für Wärmestrahlen geschaffene Grosshirnrinde unsichtbare Strahlen aus, die den Schwingungen ultrarothen Lichtes entsprechen, während vom Centralgrau des Gehirnes ultraviolette Schwingungen ausgehen.“ — An einer andern Stelle heisst

es: „das Herz sondert mit jedem Schlage ein Secret ab, das durch seinen Uebergang ins Blut im Gehirn die ... Liebe zum Leben erweckt."

Das Motto lautet: „Non ignorabimus". (!)

Man fragt vergebens, wie eine derartige wesenlose Speculation in einer medizinischen Zeitschrift Aufnahme finden konnte.

---

2) **Mittheilung über die Herstellung meiner galvanokaustischen Glühnadel aus Platin-Iridium,** von Bloebaum.

Die geringe Elasticität und leichte Brüchigkeit, welche der reinen Platinnadel anhaften, hat Verf. dadurch verbessert, dass er Glühnadeln aus Platin und Iridium zusammen herstellen liess.

---

3) **Ueber Sehprüfungen von Schulkindern und Soldaten durch Laien. Zur Abwehr der Angriffe des Herrn Prof. Silex,** von H. Cohn.

Verf. weist eine Reihe unrichtiger Behauptungen Silex' zurück und betont, dass auch nicht der Schatten eines Beweises erbracht sei, wenn Silex jetzt, 1899, die im Jahre 1865/66 vom Verf. publicirten Schüleruntersuchungen als „sicher falsch" hinstellen wollte, — zumal dieselben bekanntlich von einer Reihe angesehener Autoren nachgeprüft und bestätigt worden sind. Auch habe er nie, wie Silex behaupte, den Vorschlag gemacht, Augenuntersuchungen durch Laien machen zu lassen; was er bezwecke, sei nur, dass die höchst einfache Vorprüfung dem Arzt abgenommen und von Lehrern oder dergl. ausgeführt werde. Die hierbei als sehschwach Erkannten verbleiben einzig und allein dem Arzt zur Untersuchung.

---

4) **Die Formalin-Bolus-Paste,** von Wolffberg.

Heilung einer Hypopyon-Keratitis unter Anwendung der Formalin-Bolus-Paste.

Nr. 36.

Noch einmal der Hohlverband bei Augen-Operationen, von Wolffberg.

Beschreibung einer Modification an dem Wolffberg'schen Schutzpapierverbande.

Nr. 38.

1) **Beitrag zur Behandlung der Embolie der Centralarterie der Netzhaut,** von Dr. Casey A. Wood.

Mittheilung von 5 Fällen von Netzhautembolie mit Ausgang in Besserung, bezw. Heilung. Die Therapie hatte in Massage und in schmaler Iridectomie bestanden. Verf. meint, dass die Embolie der Netzhautarterie nicht ohne Heilungstendenz sei, z. B. durch rasche Resorption des Embolus, und dass man nicht jeden Heilerfolg der Behandlung zuschreiben dürfe.

2) **Erwiderung auf die Abwehr des Herrn Prof. Cohn,** von P. Silex.

Verf. betont, dass ihm „Verunglimpfungen" der H. Cohn'schen Arbeiten fern gelegen haben. Die grossen Verdienste Cohn's um die Begründung der Schulhygiene erkenne er rückhaltlos an, ebenso „Die bahnbrechenden Mittheilungen über Augenprüfungen von Schülern". Für Massenuntersuchungen jedoch könne er sich nicht erwärmen, weil dabei eine Menge Fehler mit unterliefen, die die Verwerthung des Materials beeinträchtigten. C. Hamburger.

Vermischtes.

1) Wir beklagen den Tod von Poncet (de Cluny), der im besten Mannes-Alter zu Vichy, als Generalarzt a. D., kürzlich verstorben ist. Einer der ausgezeichnetsten Schüler von Ranvier, hat er besonders durch seinen Atlas des maladies profondes de l'oeil (Paris 1879), dem die französische Literatur nur weniges an die Seite zu stellen vermag, seinen wissenschaftlichen Ruf begründet und eine äusserst fruchtbare Thätigkeit, besonders auf dem Gebiet der pathologischen Anatomie des Sehorgans, entfaltet, bis ihm, durch eine Augenkrankheit, die er als Militärarzt in Nord-Afrika sich zugezogen, leider unfreiwillige Musse aufgezwungen wurde. Poncet war ein hervorragender Künstler, der seine ausgezeichneten Präparate selber auf Stein zeichnete, und Kunstliebhaber. Als solchen und als liebenswürdigen Collegen habe ich ihn persönlich 1876 zu Paris und 1884 zu Tunis kennen gelernt. Friede seiner Asche!

Im folgenden gebe ich die Liste seiner hauptsächlichsten Veröffentlichungen. 1. Gazette méd. de Strassbourg, 1870, Nr. 6. Ueber Hemeralopie. 2. Archiv. géneral. de méd., 1870, S. 408. Zeichen des Todes durch Augenspiegelung. 3. Annales d'ocul., Bd. 70, S. 393, Gaz. hebd. 1873, S. 703, Netzhautablösung. 4. Lyon méd. 1873, Nr. 23, Greffes cutanées. 5. Progrès méd., Mai 1874, Rec. d'opht., S. 386, Trepanat. d. Hornhaut. 6. Gaz. méd. de Paris, Nr. 9, 1874, Chorioïdit. tuberc. 7. Gaz. méd. de Paris, Nr. 10, Cysticercus zwischen Netz- u. Aderhaut. 8. Lyon méd., 1874, Nr. 18, Zuckerwasser gegen Kalk-Verätzung. 9. Arch. de physiol., 1874, S. 811, Pyramiden-Star. 10. Gaz. méd. de Paris, 1874, S. 360, leukäm. Netzhaut-Entz. 11. Arch. de physiol. 1875, S. 545, Nerven-Endigungen in der Bindehaut. 12. Soc. de Biol., 31. Juli 1875, Krause'sche Körperchen in der Bindehaut. 13. Gaz. méd., 18. Febr., Rec. d'opht., S. 189, tuberculöse Chorioiditis. 14. Anatom. Untersuch. über eitr. Aderhaut-Entzünd. Paris 1875, G. Masson. 15. Ann. d'oc. Bd. 73, Glaskörpertrübung durch allgemeine Arteriitis. 14. Ebenda, Bd. 74, Ret. pigment. 15. Gaz. méd. 1875, Nr. 14, Glaskörper-Vorfall bei Star-Operat. 16. Gaz. méd. de Paris, 1876, Nr. 16, Netzhautablösung durch Schrotkorn. 17. Gaz. des hopitaux, 1876, Nr. 36, Glaucom mit Miliar-Aneurysmen der Netzhaut. 18. Gaz. méd. de Paris, 1876, Nr. 32 u. Gaz. de hop., S. 659, albuminurische Netzhaut-Entzündung. 19. Annal. d'ocul., Bd. 75, Histologie der Synchys. scint. 20. Gaz. des hop., 1876, Nr. 28 u. Progrès méd., S. 210, Anatomie der Hornhaut-Tätowirung. 21. Internat. Congress zu Brüssel, S. 626, Ueber Netzhaut-Präparation. 22. Progrès méd., 1877, Nr. 6, Drainage des Auges. 23. Annales d'ocul., Mai bis Juni 1878, Malaria-Retinitis. 24. Atlas des maladies profondes de l'oeil, comprenant l'ophtalmoscopie par Maurice Perrin et l'anatomie patholog. par F. Poncet (de Cluny), méd. maj. Paris 1879. (Vgl. Centralbl. f. Augenh. 1879, S. 23 u. 130.) 25. Bericht des internat. Congr. zu Mailand. Vgl. Centralbl. f. Augenh. 1880. 26. Arch. d'opht. 1880, Ueber das Pterygium. 26b. Rec. d'opht. 1880, Cholestearin in der Vorderkammer. 27. Arch. d'ophtalm., 1881, Ueber die nach Neurotomia opticociliaris erfolgenden inneren Augen-Veränderungen. 28. Progrès méd., 1881, S. 280, Ueber neuroparalyt. Keratitis. 29. Ebenda, 4. Juni, Ueber Hemeralopie. 30. Archives d'opht., 1881, Pannus granulos., geheilt durch Inoculation. 31. Centralbl. f. Augenh., 1881, S. 317 (internat. Congress zu London), sympath. Ophthalmie nach Enervation. 32. Arch. d'opht., 1881, Durchschneidung des Quintus in Beziehung auf das Auge. 33. Ebendas.,

Myxom des Sehnerven. 34. Progrès méd., 1882, Nr. 1, Schul-Hygiene. 35. Ebendaselbst, S. 145, über tabische Sehnerven-Atrophie. 36. Ebendas., S. 467, über Tuberculose von Iris u. Glaskörper. 37. Arch. d'opht., 1882, über Netzhaut-Gliom. 38. Franz. Ophthalm. Gesellschaft, 1883 (vgl. Centralbl. f. Augenh., S. 59), sympath. Ophthalm. nach Amputatio bulbi. 39. Biolog. G. zu Paris, 1885, 29. Mai, Zona du trijumau et ulcère de la cornée. 40. Chirurg. Gesellschaft zu Paris, 7. April 1885, über den Mikroben der Granulation (Centralbl. f. Augenh., 1886, S. 116). 41. Franz. Ophth. Gesellsch., 1886 (Centralbl. f. Augenh., 1886, S. 149), Bakterien-Befund bei Chalazion. 42. Ebendaselbst, 1887 (Centralbl. f. Augenh., 1887, S. 142), über Netzhautablösung. 43. Progrès méd., 1887, Nr. 2 (Centralbl. f. Augenh., 1888, S. 22), über tuberculöse Lepra des Auges. 44. Recueil d'opht., Oct. 1888, Sarcom d. Aderhaut. 45. Progrès méd., 1891, eitrige Entzündung der Bindehaut durch Abraupen. 46. Recueil d'opht., 1892, Febr., bakteriolog. Untersuchung enucl. Augenstümpfe. H.

2) Nach dem Rücktritt von Prof. Deneffe ist Prof. van Duyse auf den Lehrstuhl der Augenheilhunde zu Gent berufen.

Seine interessante Antritts-Vorlesung liegt bereits gedruckt vor.

3) „ . . . Im Hinblick auf eine Ihrer Klinik entstammende Publication, welche ich dieser Tage las, theile ich Ihnen kurz folgendes Curiosum mit. Eine der ersten Extractionen unter Cocaïn-Anästhesie verrichtete ich bei einer circa 85jährigen Jungfrau, welche seit circa 70 Jahren taub und seit circa 20 Jahren blind war. Ein für die leidlich wohlhabende, ganz alleinstehende Dame bestellter Curator, welcher lange als solcher in Function war, hatte offenbar an die Möglichkeit ärztliche Hülfe nicht gedacht. Der nach seinem Tode ernannte neue Curator war einsichtiger und forderte mich auf, seine Curandin zu besuchen und event. zu behandeln. Ich fand eine decrepide Greisin, ziemlich unsauber in unsauberer Umgebung.

Rechts: Cataracta matura, anscheinend ohne Complication, links: Atrophia bulbi. Vollständige Taubheit, Sprache unverständlich.

Als Patientin auf den Operationstisch gelegt wurde, hatte sie keine Ahnung von dem, was mit ihr geschehen sollte. Chloroform-Narkose wurde nach Rücksprache mit einem Collegen als zu gefährlich unterlassen. Der Widerstand der Patientin war anfangs sehr heftig, doch gelangen Schnitt und Iridectomie gut. Als ich dann den Lidhalter entfernt hatte, wurde Pat. ruhiger und widerstrebte kaum, als ich ohne Fixation des Bulbus das Cystitom einführte und darauf die Cataract mittelst Daumen und Unterlid entband. Kein Glaskörperverlust. Die Heilung verlief ohne Störung, obgleich die Pat. einige Stunden nach der Operation in einem unbewachten Augenblicke unter den gelockerten Verband Urin mit dem Finger ins Auge wischte. Die Operirte war rührend dankbar und hat sich noch einige Jahre des wieder gewonnenen Sehvermögens erfreut.

Mit collegialischem Gruss

Ihr sehr ergebener
Scheer (Oldenburg).

Bibliographie.

1) Bemerkungen zu den Lid-Operationen, von Dr. E. Jaesche. (St. Petersb. med. Wochenschr. 1899. Nr. 14.) Nimmt Bezug auf einen Artikel von Adamück im Westn. Oftalmol. (siehe dieses Centralbl. 1898, S. 531), der seinem älteren Bruder das Verdienst zuschreibt, das Verfahren

zuerst veröffentlicht zu haben. Sodann beschreibt Verf. nochmals genau das angegebene Verfahren, welches präciser mittelst eines von ihm schon früher beschriebenen (Knapp u. Schweiger's Arch. f. Augenh. XXI, 1) Instrumentes (erhältlich bei Volmar in Dorpat) ausgeübt werden kann. Zum Schlusse kritisirt er die mannigfaltig vorgeschlagenen Methoden zur Beseitigung der Trichiasis, speciell auch bei Miterkrankung des Tarsus, und empfiehlt dem angehenden Operateur, sich an eine beschränkte Zahl von Operationsweisen zu halten.
Neuburger.

2) Heterochromie mit Cataract-Bildung im pigmentärmeren Auge, von A. Schapringer. (Vorstellung in der Deutschen med. Gesellschaft von New York 4. Januar 1899. — New Yorker med. Monatsschr. 1899. Nr. 4.) 50jährige Frau, sonst gesund, mit brauner Iris rechts und grau-blauer links und grauem Star auf letzterem Auge, uncomplicirt; die Linse rechts ist ganz klar. Es handelt sich um erworbene essentielle Heterochromie, vor etwa 10 Jahren beginnend, ohne ersichtliche Ursache; Verf. konnte in der Literatur keinen analogen Fall finden. Starbildung bei angeborener Heterochromie in dem pigmentärmeren Auge ist schon von Hutchinson, Malgat und Bistis beschrieben worden. Im vorliegenden Falle begann die jetzt vollständig getrübte Linse vor 3—4 Jahren sich zu trüben. Ueber den pathogenetischen Zusammenhang weiss man nichts Sicheres. Jedenfalls ist das pigmentärmere Auge krankhaften Einflüssen gegenüber weniger widerstandsfähig. Vortr. hat einen Fall gesehen mit Thränensackeiterung auf der Seite des pigment-ärmeren Auges. (Ref. hat einen gleichen Fall gesehen.) Neuburger.

3) Diphtheritic conjunctivitis cured with antitoxin, by George Huston Bell. (Med. Rec. 10. June 1899.) 2jähriges Kind mit bakteriologisch erhärteter, diphtherischer Conjunctivitis, ohne Hornhautbeschädigung. Fiebertemperatur. Hals und Nase frei. Auf den Wangen pustulöses Eczem. Unter antiseptischer Behandlung keine Besserung. Nach Serum-Einspritzung rasche Heilung. Neuburger.

4) Die Behandlung der Hypopyon-Keratitis, von Dr. Ed. Zinn. (Wiener klin. Wochenschr. 1899. Nr. 9.) Um die der Methode von Saemisch nicht selten folgenden schädlichen Zustände, wie Iris-Einheilungen, Secundärglaucom zu vermeiden, empfiehlt sie Verf. nur für Ausnahmefälle. In der Regel wird nur das Geschwür gebrannt, bei stärkerem Hypopyon am tiefsten Punkte zur Eiter-Entleerung durchgebrannt; bei grossem Hypopyon wird die Vorderkammer mit Lanzenschnitt eröffnet. Daneben fleissiges Einstreichen von Sublimatvaselin, Einstäuben von Jodoform und Behandlung der Thränensackleiden. Neuburger.

5) A case of sarcoma of the chorioid, by Albert Rufus Baker, M. D. (Bull. of the Cleveland General Hospital. 1899. Januar.)

6) The process of preparation and mounting the eye in Dr. Baker's Case of melanotic sarcoma, by F. Y. Allen. (Ibid.) 42jährige Frau mit Melanosarcoma chorioideae im Stadium der Drucksteigerung. Enucleation. Anschliessend bespricht Verf. einige frühere Fälle seiner Praxis hinsichtlich der Prognose. So lange der Tumor die Sclera nicht durchbohrt hatte, trat kein Recidiv ein, andernfalls jedoch sehr bald. — Im 2. Artikel bespricht Verf. die Methode von Devereux Marshall zur Herstellung und Conservirung makroskopischer Augenpräparate, nach welcher auch der oben beschriebene Fall behandelt wurde. (Siehe d. Centralbl. 1896, S. 433 u. 569.) Neuburger.

7) The treatment of epilepsy, exophthalmic goitre, and glaucoma by resection of the cervical sympathetic. (The Therap. Gaz

1899. 15. Mai.) Jonnesco (Centralbl. f. Chirurgie 1899, Nr. 6) berichtet über seine Resultate bei Resection des Hals-Sympathicus. Von 10 Fällen von Basedow'scher Krankheit wurden 6 geheilt, 4 gebessert. Von 45 Fällen von Epilepsie starben 6 kurz nach der Operation, nur 19 konnten längere Zeit beobachtet werden; davon wurden 10 geheilt, 6 gebessert. 7 Fälle von Glaucom werden rasch und erheblich gebessert, ohne jegliche schlechte Nebenwirkung. Chipault (Gaz. des Hôpitaux, 1898 April) beobachtete unter 71 eigenen und 41 aus der Literatur gesammelten Operationsfällen dieser Art keinen Todesfall; um Erfolg zu haben, ist es absolut nothwendig, beide Ganglia superiora zu entfernen. Neuburger.

8) Traumatism of the eyeball involving the crystalline lens, by Cassius D. Wescott, Chicago. (Railway Surgeon. 1899. 7. März.) Verf. bespricht an Hand einiger Fälle die Behandlung und besondere Indicationen bei durchbohrenden Verletzungen, welche die Linse auch verletzt haben. Neuburger.

9) A clinical study of 287 cases of hyperphoria, by Campbell Posey, M. D. (Philadelphia Med. Journ. 1899. 8. April.) Unter 2300 Refractionsfällen seiner Privatpraxis fand Verf. 287 Fälle, also circa 13%, von Hyperphorie $> 1^{0}$, die er genau beschreibt mit ihren sonstigen Fehlern der Refraction und des Muskelgleichgewichts, sowie die von ihm angewandte Bestimmungsmethode. Das Hauptsymptom ist Kopfschmerz, ferner Reflexerscheinungen im Facialisgebiet, wie Lidzwinkern, oder Blepharospasmus. Die Behandlung besteht in Correctur etwa vorhandener Refractionsfehler, Versetzen geeigneter Prismen und bei stärkerer Ablenkung in Tenotomie. Neuburger.

10) A new instrument for measuring heterophorie and the combining power of the eyes, by Frederick Verhoff. (Bull. of The Johns Hopkins Hospital, Baltimore. 1899. Mai.) Ohne Abbildung schwer zu beschreiben. Das Instrument ist zu beziehen von E. B. Meyrowitz, New York. Neuburger.

11) Blindness following the intoxicating use of jamaica ginger; report of six cases. (Therap. Gaz. 1899. 15. Mai.) Hiram Woods jr. (Ophthalm. Rec. 1899. Januar) berichtet über 6 Fälle von Erblindung nach dem Genusse von „Jamaica Ginger"; darunter ist auch der Fall von Thompson (s. dieses Centralbl. 1897, S. 648). Zwar waren die Betroffenen mit einer Ausnahme Gewohnheitstrinker, doch schreibt Verf. die Erblindung nur dem schädlichen Einfluss des Jamaica-Ingwer zu, und schliesst sich Thompson's Ansicht an, dass die Erblindung durch toxische Neuritis retrobulbaris mit folgender Atrophie verursacht sei. Neuburger.

12) An ophthalmic clinic at the Jefferson medical college hospital, by G. E. de Schweinitz. (Therap. Gaz. 1899. 15. April.) Klinische Vorlesung mit Krankenvorstellung. Neuburger.

13) The after treatment of cataract, by J. G. Wishard, M. D. Teheran, Persien. (Med. Rec. 1899. 29. April.) Bei der grossen Hitze in Persien sind Salbenverbände nicht angezeigt. Verf. streut deshalb reichlich fein pulverisirtes Jodoform auf die Starschnittwunde und in den Bindehautsack, mit bestem Erfolg; unter 100 Fällen seitdem keine Vereiterung mehr. Doch ist diese Methode nicht neu, wenn auch Verf. sie nach seiner Angabe nirgends

[1] Von Mandelstamm in Kiew angegeben. H.

erwähnt gesehen. — Zum Fernhalten von Ungeziefer und Fliegen eignet sich reichliches Einstreuen von Jodoform in die Umgebung des Auges auch bei andren Kranken. Neuburger.

14) The use of the extract of suprarenal capsule in ophthalmic practice, by Frank N. Lewis. (Med. Rec. 1899. 22. April.) In schwächerer Lösung wirkungslos und eher schädlich, hat sich der Nebennieren-Extract in stärkerer Lösung (10%) dagegen sehr bewährt in den Fällen, in welchen man die Hyperämie der Bindehaut bekämpfen will, insbesondere als Vorbereitungsmittel für die Cocaïnwirkung, z. B. bei Operation von Hypopyon-Geschwüren. Cocaïn wirkt bekanntlich auf die hyperämische Bindehaut schlecht anästhesirend, prompt dagegen nach vorheriger Nebennieren-Extract-Einspritzung. Neuburger.

15) Perforating ulcer of cornea; prolapse of iris twelve times; vision normal, by H. D. Jamison. (Med. Rec. 1899. 22. April.) 32jähr. Mann mit frisch perforirtem, peripheren Ulcus corneae; Irisvorfall; Eserin; Druckverband; Bettruhe. Am Abend hatte sich die Vorderkammer wieder gebildet; Pupille rund, central. Am andern Morgen wieder Irisvorfall, abends wieder runde, centrale Pupille mit Vorderkammer-Wiederherstellung. Dieses Spiel wiederholte sich 12 Mal, indem jedesmal, wenn der Augendruck wieder normal geworden war, der Humor aqueus das Ulcus wieder sprengte. Erst nach Cauterisirung der Geschwürsränder mit reiner Carbolsäure glatte Heilung mit centraler runder Pupille und normaler Sehschärfe. Neuburger.

16) Lightning stroke causing eye diseases, by G. St. Ryerson. (Med. Rec. 1899. 22. April.) 25jährige Frau, welche in Folge eines Blitzschlages, der durch ihr Schlafzimmer gefahren, an grauem Star erblindete. Geheilt durch Discision und Linearextraction. — Während in diesem Falle die Erblindung erst allmählich eingetreten war, erblindete die 2. Patientin, eine 50jährige Frau, sofort nach dem in ihrer Nähe eingefahrenen Blitzschlag, der sie selbst gar nicht verletzt hatte. Pupillen weit, reactionslos; Conjunctiva, Sclera, Augenlider stark congestionirt, leichte Neuroretinitis. Kein Lichtschein. Allmähliche Besserung; nach 8 Wochen Heilung. Doch bestand noch Empfindlichkeit gegen Licht und Schwierigkeit beim Nahesehen. Neuburger.

17) De la nature microbienne des conjonctivites, par Gonin. (Revue médicale de la Suisse romande. 1899. Nr. 1 et 2.) Eine ätiologische Classification der verschiedenen Conjunctivitiden ist für die grosse Mehrzahl der Fälle möglich, soll aber keineswegs die klinische Diagnose verdrängen. Nichtsdestoweniger ist sie in Bezug auf Prophylaxe und therapeutisches Handeln und Prognose von besonderer Wichtigkeit. Die schnelle mikroskopische Untersuchung des Sekrets giebt bei der Diplobacillen- und Gonokokken-Conjunctivitis sehr leicht eindeutige Resultate, während sie bei der durch Pneumokokken, den Koch-Weeks'schen Bacillus und Streptokokken hervorgerufenen Entzündung schwieriger sein kann. Zweifelhaft ist sie geradezu manchmal bei diphtherischer Conjunctivitis. Verf. fügt sodann noch Einzelheiten über die in der Lausanner Klinik beobachteten Conjunctivitis-Formen hinzu. Moll.

18) Weitere Beobachtungen über den physiologischen Pupillenabschluss, von Hamburger. (Verhandlungen der physiolog. Gesellschaft zu Berlin. 1899. Nr. 8 u. 9.) Verf. berichtet über eine Versuchsreihe, die Einwände betreffend, welche gegen seine Versuche über die physiologische Undurchgängigkeit der Pupille erhoben worden sind. Den Einwand, dass es nicht möglich sei, mit Sicherheit auszusagen, ob der Farbstoff in die hintere Kammer eingebracht sei, oder etwa versehentlich in den Glaskörper, weist er dadurch

zurück, dass er mit demselben Injectionsmodus (Micro-Spritze) Berliner Blau einspritzt, die Augen sofort enucleirt und den Farbstoff mikroskopisch zwischen Iris und Linse findet, also in der hinteren Augenkammer. Ferner wurde entgegnet, dass selbst bei richtiger Application in die hintere Kammer der Farbstoff schon deshalb nicht sofort in die vordere überzutreten brauche, weil beim Herausziehen der Spritze Flüssigkeit aus der hinteren Kammer verloren gehe, mithin der Druck in ihr herabgesetzt würde. Verf. liess daher nach der Injection die Spritze im luxirten Auge stecken und konnte erst nach 5 Minuten den Farbstoffübertritt in die Vorderkammer beobachten. Als experimentum crucis dienten Versuche an vorher iridectomirten Augen. Hier erfolgte sofort der Farbstoffübertritt, und zwar ausnahmslos zuerst an einem der Colombomschenkel, also dort, wo die trennende Membran eine Lücke zeigte. Als ursächliches Moment für den physiologischen Pupillenabschluss führt Verf. den Schliessmuskel der Pupille ins Feld, welcher wie jeder Sphincter einen Tonus besitzt und die Iris beständig gegen die vordere Linsenconvexität angepresst erhält. Als weiteres Resultat seiner Arbeit führt Verf. an, dass das Kammerwasser unter physiologischen Bedingungen und seiner Hauptmenge nach nicht aus dem Ciliarkörper, sondern aus der Vorderwand der Iris stamme, womit auch die Verschiedenheit in der chemischen Zusammensetzung im Gegensatz zur Glaskörperflüssigkeit erklärt sei. Moll.

19) Bromohydrate of arecoline as a miotic. By K. C. Chetwood-Aiken. (Brit. med. Journ. 1899. 14. Jan. p. 82.) Verf. schreibt, dass das Arecolinum hydrobromicum, ein weisses lösliches Salz, das Alkaloid aus der Areca-Nuss, dem Samen von Areca catechu, obwohl schon mehrfach erwähnt (s. die Lit. im Original; u. a. Archivo di Ottalmologia 1897. V, 1—2; la clinique ophtalm. Nr. 16, p. 197, Nr. 18, p. 229) als Mioticum doch noch wenig angewendet werde. Physiologisch steht es dem Pilocarpin und Pelletierin nahe. Die $^1/_2{}^0/_0$ Lösung ist lange haltbar, bewirkt ins Auge geträufelt rasch vorübergehendes, leichtes Stechen und Jucken, keine conjunctivale oder ciliare Injection; nach 2 bis 3 Minuten beginnt die Miosis und erreicht ihr Maximum in 10 bis 12 Minuten, begleitet von Accommodationskrampf; letzterer tritt manchmal vor der Miosis ein, manchmal erst nachher, erreicht sein Maximum in 10 bis 15 Minuten und hält eine $^1/_2$ bis 1 Stunde an. Die Miosis ist nach $^1/_2$ bis 1 Stunde wieder verschwunden. Der Druck des normalen Auges wird, wenn überhaupt, nur sehr wenig herabgesetzt; dagegen beim Glaucom übertrifft es das Eserin, indem es ohne Nebenerscheinungen, wie z. B. Kopfschmerz, rascher und kräftiger wirkt; freilich ist seine Wirkung von kürzerer Dauer. Es überwindet die Homatropin-Mydriasis besser, als Eserin. Auch bezüglich des Preises unterscheidet es sich vortheilhaft von Eserin und Pilocarpin; es kann von Messrs. Ferris u. Co., Bristol, bezogen werden. Cross in Bristol bestätigt des Verf.'s günstige Erfahrungen in jeder Hinsicht. Neuburger.

20) The pathology of quinine amaurosis, by A. Taylor Mitchell. (New Yorker Med. Journal. 1898. 2. July.) Bei einer Kranken, die wegen schwerer Malaria in 30 Stunden 16 g Chinin genommen hatte, trat völlige Erblindung ein, angeblich ohne Taubheit und Ohrensausen. Nach einiger Zeit Besserung des Sehvermögens. Alle Gefässe des Augengrundes, besonders die Arterien, waren stark verengt. Neuburger.

Um Einsendung von Separatabdrücken wird gebeten.

Verlag von Veit & Comp. in Leipzig. — Druck von Metzger & Wittig in Leipzig.

Centralblatt

für praktische

AUGENHEILKUNDE.

Herausgegeben von

Prof. Dr. J. Hirschberg, Geh. Med.-Rath, in Berlin.

Unter ständiger Mitwirkung der Herren Dr. ANCKE in München, Dr. BERGER in Paris, Prof. Dr. BIRNBACHER in Graz, Dr. BRAILEY in London, Prof. Dr. H. COHN in Breslau, Doc. Dr. CL. DU BOIS-REYMOND in Berlin, Dr. DAHRENSTAEDT in Herford, Doc. Dr. E. EMMERT in Bern, Prof. C. GALLENGA in Parma, Dr. GINSBERG in Berlin, Prof. Dr. GOLDZIEHER in Budapest, Dr. GORDON NORRIE in Kopenhagen, Prof. Dr. HORSTMANN in Berlin, Dr. ISSIGONIS in Smyrna, Prof. H. KNAPP in New York, Prof. Dr. KRÜCKOW in Moskau, Dr. KUTHE in Berlin, Dr. LANDAU in Coblenz, Prof. Dr. MAGNUS in Breslau, Major F. P. MAYNARD, I. M. S., in Calcutta, Dr. MICHAELSEN in Görlitz, Dr. VAN MILLINGEN in Constantinopel, Dr. MOLL in Berlin, Prof. Dr. J. MUNK in Berlin, Dr. NEUBURGER in Nürnberg, Dr. PELTESOHN in Hamburg, Dr. PERGENS in Brüssel, Prof. PESCHEL in Frankfurt a. M., Dr. PURTSCHER in Klagenfurt, Dr. M. REICH in Petersburg, Med.-Rath Dr. SCHEER in Oldenburg, Prof. Dr. SCHENKL in Prag, Prof. Dr. SCHWARZ in Leipzig, Dr. SPIRO in Berlin, Dr. STIEL in Köln.

Monatlich ein Heft. Preis des Jahrganges 12 Mark. Zu beziehen durch alle Buchhandlungen des In- und Auslandes und die Postanstalten des Deutschen Reiches.

Januar. **Vierundzwanzigster Jahrgang.** **1900.**

Albert Mooren,

geb. am 26. Juli 1828 zu Oedt am Nieder-Rhein,
gest. am 31. December 1899 zu Düsseldorf.

Inhalt: **Original-Mittheilungen.** Ein merkwürdiger Fall plötzlicher Entwicklung beiderseitigen grauen Stares nach Blutverlust. Von **Albin Pihl**, Augenarzt zu Gothenburg (Schweden).

Klinische Beobachtungen. I. Vollständige Obliteration der Retinalgefässe bei Glaucoma absolutum, von Dr. Sachsalber in Graz. — II. Eierschalen in der Vorderkammer des Auges durch 26 Jahre, von Dr. Sachsalber in Graz.

Gesellschaftsberichte. Berliner ophthalmologische Gesellschaft.

Journal-Uebersicht. Archiv für Augenheilkunde. Bd. XXXIX. Heft 3 u. 4.

Vermischtes. Nr. 1—3.

Bibliographie. Nr. 1—13.

Ein merkwürdiger Fall plötzlicher Entwicklung beiderseitigen grauen Stares nach Blutverlust.

Von Dr. **Albin Pihl**, Augenarzt zu Gothenburg (Schweden).

Da in der Literatur, so weit mir bekannt, kein ähnlicher Fall beschrieben worden ist, mag die Veröffentlichung der folgenden kleinen Krankengeschichte gewissermaassen gerechtfertigt sein. Sie mag als kleinster Beitrag zur Kenntniss der starbildenden Ursachen gelten.

Fräulein Anna P., die 33jährige, unverheirathete Tochter eines hiesigen Fabrikanten, kam am 5. Juni 1898 in meine Sprechstunde mit der Klage, es sei ihr seit einigen Tagen wie ein dichter Nebel vor den Augen.

Die Anamnese ergab Folgendes: Die Patientin stammt aus einer im Allgemeinen gesunden Familie. Vater und Bruder sind „urgesund". Die Mutter starb vor einigen Jahren in einer Irrenanstalt. Unter allen bekannten Familienmitgliedern, gestorbenen wie lebenden, war kein Bluter, auch nichts über Blindheit bekannt. Selbst war sie fast immer gesund. Als Kind überstand sie die gewöhnlichen Kinderkrankheiten, bekam 1889 Abdominaltyphus, nach welcher Krankheit sie jedoch ein wenig schwächlich und blutarm gewesen sein soll. Menses sind immer äusserst schmerzhaft, sehr reichlich und unregelmässig, — von 6 Tagen bis 10 Wochen wiederkehrend. Patientin ist leicht erregbar und oft „ein wenig nervös". Laut Aussage des Hausarztes ist sie ausgesprochen hysterisch. Angeblich soll sie sich immer eines guten Sehvermögens erfreut haben, giebt aber zu, dass sie während der Schuljahre die Bücher, und besonders die Schreibheftchen, den Augen ziemlich nahe bringen musste.

Vor etwa 6 Wochen begannen heftige Zahnschmerzen sie zu plagen, den Zahnarzt besuchte sie jedoch zuerst vor 2 Wochen. Während dieser 4 Wochen war der Appetit sehr gering, der Schlaf schlecht, und sie wurde sehr schwach. Vom Zahnarzte wurden jetzt viele (angeblich 12, welche Zahl vom betreffenden Zahnarzte nach späterer Befragung auf höchstens 6 reducirt wurde,) Zahnwurzeln binnen 3 Tagen extrahirt. Jedesmal folgten reichliche Blutungen, welche die Tamponade nothwendig machten. Die Schmerzen wurden nun geringer, verschwanden aber nicht gänzlich. Sehr unwillkommen traten jetzt auch mehrtägige profuse Menstrualblutungen und unerträgliche Kreuzschmerzen hinzu; Pat. kam sehr herunter und wurde vor Schwäche bettlägerig. Nach einigen Tagen stand sie auf, und konnte sogar am 27. und 28. Mai ihrem Vater im Comptoir bei den Geschäftsangelegenheiten wieder helfen. Am 29. Mai begannen ohne bekannte Ursache die Wurzelhöhlen wieder heftig zu bluten, sie verlor

eine erhebliche Menge Blut, — „ein halbes Waschbecken“ (?) — und wurde bettlägerig. Am 1. Juni konnte sie aufstehen, fühlte sich aber sehr schwach und so bald sie im Comptoir wie gewöhnlich mit Schreiben und Rechnen sich zu beschäftigen versuchte, bemerkte sie, dass dies ihr absolut unmöglich geworden war, weil die Buchstaben und Ziffern wie in einen dichten Nebel eingehüllt schienen; erstaunt und erschrocken fing sie die umgebenden Gegenstände genauer zu betrachten an, und fand, dass auch diese ziemlich verschleiert waren. Dieser traurige Zustand nahm immer mehr zu und am 5. Juni konnte ich gleich grauen Star in beiden Augen constatiren.

Status praesens. Patientin ist ein wenig über die mittlere Körpergrösse mit sehr grossem Kopfe und gut entwickeltem Fettpolster. Die Musculatur ist schwach, das Aussehen „gedunsen“, der Teint jetzt ziemlich blass. Mehrmalige Untersuchungen auf Eiweiss und Zucker im Urin sind völlig negativ ausgefallen. Die Farbenstärke des Blutes (nach Gower) beträgt jetzt kaum 50 %. Die Herztöne sind etwas dumpf, sonst ohne Nebengeräusche. Im Oberkiefer keine, im Unterkiefer nur wenige Zähne. Uebrige Organe normal.

Die Resultate der Specialuntersuchung gelten für beide Augen: Die Sehschärfe ist bedeutend herabgesetzt — die grössten Buchstaben der Tabelle werden statt auf 5,0 m nur auf 110 cm gelesen, also S = 0,22 binocular zählt sie vor dem Fenster sicher Finger auf 150 cm. Tonus normal. Kein Druckschmerz. Bindehaut blass. Hornhaut überall spiegelnd und durchsichtig. Die vordere Kammer wohl kaum seichter als normal. Iris blau, die Zeichnung sehr deutlich; directe und consensuelle Lichtreaction und accommodative Verengerung der Pupille sehr prompt. Die Pupillen ziemlich weit; das Pupillargebiet graulich getrübt. Nach Cocaïn-Erweiterung erkennt man mit seitlicher Focalbeleuchtung in der vorderen hier und da klaren Corticalsubstanz unzählige, graublaue, milchige, rundliche Perlen und grössere Klumpen, auch unregelmässig eckige Inseln, alle Trübungen vom weichen Aussehen. Mit Lupenvergrösserung sieht man ziemlich peripher auch spärliche, feinste Radien von mehr gesättigter Farbe. Durch die Lücken in der vorderen Corticalsubstanz kann man tief in die Linse und den Kern hineinsehen, mit durchfallendem Lichte aber bekommt man nur einen sehr schwachen grauröthlichen Reflex vom Augengrunde; die hintere Corticalsubstanz dürfte somit auch getrübt sein. Der Star erlaubte zur Stunde kaum mehr, als zum Alleingehen an fremden Orten nothwendig war. Das Gesichtsfeld ist durchaus normal.

Ich verordnete kräftigende Diät und Land-Aufenthalt während des Sommers und versprach ihr nachher Operation.

Am 24. August 1898 erschien sie wieder, jetzt, mit Ausnahme des Sehens, ganz gesund und kräftig. Die Sehprüfung ergab jetzt Finger auf

50—60 cm. Die Linsentrübungen waren vollständiger geworden und liessen nunmehr keine durchsichtigen Lücken zwischen sich.

Am folgenden Tage wurde mit zwei Nadeln eine tiefe Discission in der rechten Katarakt gemacht, und nach etwa 80 Stunden, so bald mir die Spannung des Auges sich zu vermehren schien, einfache Extraction der gequollenen Linsenmassen vorgenommen. Obschon keine Schmerzen empfindend (5 % Cocaïnlösung wurde verwendet), war die hysterische Patientin während der ganzen Operation so unruhig, fast unbändig, dass ich nicht alles vollständig ausdrücken und ausräumen konnte, oder vielmehr es nicht für erlaubt hielt. Die nun vorgenommene Augenspiegeluntersuchung zeigte zwar einen schönen, gesunden Augengrund, aber nach 2 Tagen war das Pupillarfeld wieder getrübt und das Sehen wie vorher. Da ein Sprengen der Schnittwunde, um die Ausräumung zu vollständigen, abgelehnt wurde, folgte ein 2monatlicher Reizzustand des Auges, der durch Atropin, Scopolamin und heisse Bähungen bekämpft wurde. Während dieser langweiligen Zeit bekam sie mehrmals echt hysterische Anfälle mit Glottiskrämpfen, die vom Hausarzte suggestiv mit Elektricität behandelt wurden. Die Resorption der zurückgebliebenen Linsenreste erfolgte sehr langsam, und Mitte December war, bei völliger Reizlosigkeit des Auges, das Pupillargebiet von einem nasalwärts dicken, temporalwärts sehr dünnen Kapselstar eingenommen. Die Regenbogenhaut an der dünnen Partie angelöthet, sonst frei beweglich. S = 0,1—0,2 mit + 11,0 D.

Am 24. Mai 1899 wurde das linke Auge, dessen S jetzt Fingerzählen auf 30 cm betrug, operirt. Diesmal machte ich ohne reifende Discission direct Extraction des Stares mit Iridektomie. Glatte Heilung binnen 9 Tagen. Ein äusserst feines Häutchen, das doch Jäger Nr. 6 mit + 16,0 D auf 20 cm zu lesen erlaubte, nahm das Pupillargebiet ein. Dieser unbedeutende Nachstar wurde am 18. November 1899 discindirt. Patientin liest jetzt fliessend Jäger Nr. 1 auf 30—25 cm mit sph. + 16,0 D ⊃ cyl + 2,0 D ax. horiz.

Da sie immer den Operationen sehr abgeneigt ist und dieselben jedes Mal aufschieben will, übrigens jetzt vollkommen zufrieden ist, ist der rechte Nachstar noch nicht beseitigt worden.

Da jeder Star in letzter Hand von gestörten Ernährungsverhältnissen der Linse abhängt, erhebt sich die Frage, welche Umstände hier in Betracht kommen, die so mächtig auf die Ernährung der beiden Augen einwirken können, dass binnen drei Tagen eine das Sehvermögen so reducirende, dichte Starbildung in beiden Augen zu Stande kam.

Dass hier von einer localen, in beiden Augen befindlichen, derartigen Krankheit, die Linsentrübungen secundär zu verursachen pflegen, keine Rede sein kann, ist wohl über jeden Zweifel erhaben. Hat ja Patientin irgend

welche Krankheit der Augen nie verspürt, und bis dahin gut gesehen! Nicht die kleinste Spur irgend welcher Erkrankung der Augenhäute war ja auch bei wiederholten Untersuchungen zu entdecken, auch nicht als durch die Operation der Augengrund deutlich zu durchmustern war.

Es muss also eine allgemeine Ursache angenommen werden.

Einige Starformen — der Altersstar, der diabetische und, wenn solcher existirt, der nephritische Star — sind ohne weiteres auszuschliessen. Von den allerdings seltenen Star-Bildungen nach gewissen Krankheiten, wie Meningitis, Lues, Malaria, Typhus, Carotis-Atherom, gewissen Hautaffectionen u. a., nach gewissen Vergiftungen (Ergotin, Naphthalin) und unter besonderen physiologischen Verhältnissen (bei Multiparen und Stillenden), sowie nach Traumen, ist ja auch keine Rede. Es liegt übrigens gar nicht im Rahmen dieses kleinen Aufsatzes, eine Auseinandersetzung aller verschieden selteneren Starformen und deren Ursachen zu machen. Es sind nur drei Umstände, die mir eine nähere Besprechung zu verdienen scheinen, und über welche ich drei Fragen vorlegen will:

1. Kann Patientin einen ganz zarten Star schon lange — von der Geburt an — gehabt haben?

2. Hat ihre Hysterie auf die Entstehung des Stares einwirken können?

3. Welche Rolle spielen die zur Zeit der rapiden Kataraktbildung erlittenen erheblichen Blutverluste?

Ad 1. Für einen nicht neu entstandenen Star sprechen die mit der Lupe sichtbaren spärlichen, peripheren, ganz feinen und mehr gesättigt weisslichen, radiären Trübungen. Vielleicht hatte sich ein Schichtstar von äusserst feiner und zarter Beschaffenheit, der ihre „Kurzsichtigkeit" verursacht hatte, über welche sie meist in den Schuljahren klagte, gelegentlich aus seinem stationären Zustande weiterentwickelt. Obschon keine sicheren Angaben über Rhachitis zu bekommen sind, wird doch solche nicht verneint; auch sprechen ihr grosser Kopf und schlechte Zahnbildung einigermaassen dafür.

Ad 2. Krämpfe verschiedener Arten, besonders rhachitische, epileptische, eclamptische und vor Allem die Tetaniekrämpfe, sind ja mehrmals als Star-Ursachen angeschuldigt worden; dasselbe gilt auch für die hysterischen Krämpfe; welchen Zusammenhang aber hier die als Ernährungsstörung aufzufassende Katarakt mit der Hysterie der Pat. haben können, die angeblich bisher nie Krampfanfälle verursacht haben soll, mag dahingestellt werden.

Ad 3. Den Blutverlusten, die durch ein unerwünschtes Zusammentreffen profuser Menstrualblutungen und wiederholter erheblicher Zahnblutungen die Patientin sehr schwächten, den allergrössten Einfluss auf die Verschlechterung ihres Sehens zuzuschreiben, bin ich jedenfalls geneigt. Durch die quantitative Veränderung der Blutmenge wurde die Nahrungszufuhr der Linse in hohem Maasse beeinträchtigt, worauf diese mit Trübung ihrer Fasern antwortete. Während doch das Debet des übrigen

Körpers bald ausgeglichen wird, bilden sich die Linsentrübungen nie zurück. Aehnliche Beispiele findet man bei schweren Leiden und Schwächezuständen (Cholera asiatica und anderen Krankheiten) in der sogenannten Katarakta cachectica, marantica und Inanitionis. Doch ist es mir wahrscheinlich, dass diese acute Star-Entwickelung ohne eine Disposition, die ich in einem schon existirenden, wenn auch sehr zarten, congenitalen Schichtstar (oder möglicher Weise in einem anfänglichen jugendlichen, vielleicht auf Hysterie beruhenden Star vom gewöhnlichen weichen Typus) finden will, nicht zu Stande gekommen wäre; denn so schwer war doch nicht ihr Schwächezustand, dass er mit den oben erwähnten verglichen werden kann. Es würden vielleicht sonst Stare bei heruntergekommenen Individuen, die trotzdem eine lebensrettende Operation überstehen müssen, und dabei erhebliche Blutquantitäten verlieren, entstehen. Dies sehen wir jedoch nicht. Ein hierhergehöriger Vorgang, der doch meist auf die veränderte Qualität des durch übermässige Transpiration eingedickten Blutes beruht, ist die Katarakt bei solchen Leuten, die sich einer hohen Hitze beständig aussetzen, indem sie in Glashütten, Maschinenräumen, vor grossen Oefen u. s. w. arbeiten müssen.

Um ein Resumé zu machen, dürfte nach meiner Ansicht die Katarakt der Patientin als ein congenitaler stationärer Star, wahrscheinlich Schichtstar, dem durch die Blutverluste und deren Folge, die gestörte Ernährung der Linse, der Anstoss zu raschem Fortschritte gegeben wurde, zu betrachten sein. Jedenfalls ist die äusserst schnelle Entwickelung des Stares, welche nicht einmal dem traumatischen und diabetischen, die am schnellsten reifen, zukommt, sehr merkwürdig, und dürfte dieser Anlass ziemlich alleinstehend sein.

Klinische Beobachtungen.

I. Vollständige Obliteration der Retinalgefässe bei Glaucoma absolutum.

Von Dr. A. Sachsalber, Privatdocent u. Assistent der Augenklinik in Graz.

Bei der Durchsicht der Literatur, in so weit sie sich im Michel'schen Jahresberichte über Ophthalmologie verzeichnet findet, stellt sich heraus, dass eine völlige Obliteration, ja auch nur eine Verengerung der Netzhautgefässe bei Glaukom bisher noch niemals beobachtet wurde. Ich hatte Gelegenheit, einen derartigen Fall zu beobachten und lasse zuerst die Krankengeschichte desselben folgen:

S., Marie, 54 Jahre, Grundbesitzerswittwe: Eintrittstag 19. Februar 1895, Austrittstag 24. April 1895. Patientin giebt an, dass sie 13 Geburten überstanden habe, und dass sie bis zu Beginn des Jahres gesund gewesen sei. Seit Ende December 1894 leidet sie an „Verschleimung der Luftwege", Brustbeengung und auch an Beschwerden von Seiten des Magens; sie führt Alles auf eine Erkältung zurück. — Das linke Auge begann vor 7 Jahren zu erkranken. Zuerst stellten sich nur zeitweise Anfälle von Nebeligsehen und Sehen farbiger Ringe

um das Licht ein, bis endlich vor 5 Jahren völlige Erblindung eintrat. Schmerzen giebt Patientin keine zu, ebensowenig Röthung des Auges.

Das rechte Auge ist seit Weihnachten krank, früher war es gesund und sehtüchtig. Das Auge sei damals, ohne besondere Schmerzen und ohne Röthung plötzlich erblindet. Zu Beginn konnte sie noch Tag und Nacht unterscheiden, nach wenigen Tägen verschwand aber auch dieser letzte Rest von Sehvermögen.

Status praesens. Kräftige, gesunde Frau mit normalen, inneren Organen.

Rechtes Auge: Thränensack und Lider normal. Bindehaut der Lider injicirt und etwas geschwollen. Augapfel stark um die Hornhaut und auf der Lederhaut geröthet. Die Hornhaut anästhetisch, die Oberfläche beträchtlich zerstippt. Die ganze Hornhaut dicht diffus, und zwar ziemlich gleichmässig getrübt. Ausserdem auf der Hinterfläche zahllose kleinste schwarze Präcipitate. Die Vorderkammer ist etwas seicht, die Kammerbucht vollständig verstrichen, der Irisansatz scheinbar etwas nach vorn gerückt. Die Pupille 4 mm weit, träge reagirend, etwas queroval. Die Iris in hohem Grade verändert. In der ganzen Ausdehnung, besonders aber in der inneren Hälfte und aussen oben finden sich riesige Erweiterungen der Gefässe und capilläre Hämorrhagien, die mitunter zu etwas grösseren confluiren. Ausserdem ist eine beträchtliche Atrophie vorhanden. Am Pupillarrande findet sich ein zarter Exsudatfaden. Linse und Glaskörper diffus trübe. Papille nur schwer zu sehen, hyperämisch.

Linkes Auge: Thränensack, Lider, Lidbindehaut normal. Am Bulbus einzelne Lymphangiectasien und einige erweiterte Ciliargefässe. Die Hornhaut ganz leicht diffus trübe. Die Vorderkammer etwas seicht, auch hier der periphere Irisansatz der Cornea etwas genähert. Die Iris zeigt keine frischen Veränderungen, ist im Allgemeinen etwas atrophisch, Pupille 5—6 mm weit, auf Lichteinfall nicht reagirend, rund. Glaskörper rein. — Die Papille vollständig grünlich weiss verfärbt und total excavirt, die Gefässe sind auf die nasale Seite verschoben und machen eine ausserordentliche scharfe Knickung am Rande der Papille. Refractionsdifferenz 6,0 Dioptrien, schmaler, etwas unregelmässiger Halo glaucomatosus; sonst Augengrund normal.

Functionen. Rechtes Auge: Licht auf 3 m ohne Projection. Linkes Auge: Amaurose.

Therapie und Verlauf: Eserin wird nicht vertragen. Deshalb 1stündlich Pilocarpin, flächenhafte Hämorrhagien.

21. Februar. Iridectomia oc. dextr. Sehr peripherer Einstich, nach der Excision beträchtliche Blutung.

27. Februar. 4 mm hohes Hyphaema; die Iris etwas atrophisch, jedoch keine Hyperämie mehr. Pilocarpin weiter.

3. März. Massenhafte Glaskörperblutungen mit dem Spiegel zu constatiren.

10. März. Patientin hat etwas Fieber und Kopfschmerzen. Pilocarpin. Pat. erhält einen Cyclus von Strychnin-Injectionen. Lichtempfindung auf $^1/_4$ m. Sodann werden vom 10. April nur 6 Kochsalz-Injectionen (2 %) angewendet.

Am 24. April 1899 wird Patientin entlassen und dabei notirt: Conj. bulbi etwas chemotisch. Hornhautoberfläche zerstippt. Sensibilität erloschen, 6 mm breite lineare Narbe innen oben. 2 mm hohes, flüssiges Hyphaema. Breites Colobom, dessen äusserer Schenkel etwas an die Narbe angelöthet ist. Auf dem inneren Colobomschenkel mehrere Hämorrhagien. Im Glaskörper zahlreiche, flockige und wolkige Trübungen, Fundus deshalb sehr undeutlich zu sehen. — Linkes Auge unverändert.

Am 2. März 1899 gelangt Patientin neuerdings zur Aufnahme mit der Angabe, dass sie seit ihrer Entlassung fortwährend an Photopsien gelitten habe, sonst jedoch keinerlei Schmerzen überstanden habe.

Status praesens: Augen, mit Ausnahme einer kleinen Schrunde am rechten äusseren Augenwinkel, normal.

Rechtes Auge: Bulbus zeigt mächtig erweiterte, episklerale Gefässe (hirschgeweihartig). Die Hornhaut rauchig trübe, Oberfläche etwas zerstippt. Die ca. 8 mm lange Operationsnarbe etwas ektatisch, unterhalb derselben ein längliches Infiltrat von 3 mm Länge und drei kleine Bläschen. Im Umkreise der Bläschen zarte, wolkige Trübungen der Hornhaut. Vorderkammer ungleich tief, aber im Allgemeinen seicht, Kammerwasser rein. In der Iris ein ca. 6 mm breites Colobom, dessen äusserer Schenkel frei ist, während der innere gegen die Narbe verzogen und in dieselbe eingeheilt ist. Die Iris ist sehr atrophisch und zeigt ein starkes Ectropium des Pigmentepithels. An der vorderen Linsenkapsel befinden sich einige rothbraune Pigmentflecken, oben sind einige sehr zarte Trübungen. Im Glaskörper vereinzelte, wenig bewegliche, fadige Trübungen.

Die Papille, aufrecht queroval, ist sehr blass, grünlich weiss, weist eine ca. 10,0 D tiefe Excavation auf. In derselben befindet sich ein streifiges Bindegewebe, es sind jedoch keinerlei Gefässe zu erkennen. Im Centrum das Gitterwerk der lamina cribrosa sichtbar. An den sehr scharf sich abhebenden Rand der Papille angrenzend ein ca. 6,0 PD breites Halo glaucomat. vorhanden, der temporal- und nasalwärts eine zackige Begrenzung aufweist, während er unten und oben gleichmässig endet. Innen oben bemerkt man ein fadendünnes Gefäss in den Fundus hineinverlaufend, sonst ist die ganze Umgebung der Papille absolut gefässlos. Jedoch ziehen von der Papille zur Netzhautperipherie zahlreiche weisse, verästelte Streifen hinaus. Von der Papille nach innen oben finden sich mehrere weisse, von Pigment umgebene, chorioidealatrophische Flecke nach Hämorrhagien. Eben so nach innen, jedoch herrscht dort oberflächliches Pigment vor. In der Peripherie wahrnehmbare Täfelung. Sensibilität der Hornhaut herabgesetzt. Tension gesteigert.

Am linken Auge finden sich keinerlei Veränderungen gegenüber dem 19. Februar 1895.

Eine hochgradige Obliteration der Retinalgefässe findet sich besonders häufig bei Retinitis pigmentosa, sodann auch bei hochgradiger Retinalatrophie in Folge der verschiedenartigsten Processe. Typisch wird dies Bild der totalen Obliteration der Retinalgefässe herbeigeführt durch eine vorausgegangene Embolie der Centralarterie, ferner auch durch Thrombose derselben. Der Zustand muss als ein hämorrhagisches Glaukom aufgefasst werden, der durch die vorgenommene Iridectomie nur sehr ungünstig beeinflusst wurde, indem im Anschlusse an dieselbe sofort zahlreiche Hämorrhagien im Glaskörper und der Netzhaut auftraten. Vielleicht sind daraufhin auch Blutungen in die Wand der Centralarterie eingetreten und Thrombosirungsvorgänge in derselben vor sich gegangen.

Da an Stelle der Gefässe zarte, gelbliche Streifen von der Papille in die Netzhaut ausstrahlen, so muss man annehmen, dass keine besondere Verdickung der Gefässwand vorhanden ist, und dass keine sehr beträchtliche Entzündung vorausgegangen. Ueber das Wesen der Gefässverengerung, ob dasselbe peripher begonnen hat oder auf embolische oder thrombotische Vorgänge im Stamme der Centralarterie zurückzuführen ist, lässt sich wohl nicht mit Sicherheit entscheiden.

Nachdem aber in der Literatur kein ähnlicher Fall beschrieben ist und Verengerung der Retinalgefässe überhaupt im Verlaufe des Glaukoms nicht beobachtet wurde, muss man wohl einen Verschluss der Centralarterie in deren Stamm annehmen.[1]

II. Eierschalen in der Vorderkammer des Auges durch 26 Jahre.

Mitgetheilt von Dr. A. Sachsalber, Privatdoc. u. Assistent der Augenklinik in Graz.

Patient spielte im Jahre 1873 mit mehreren Knaben, welche einen hohlen Schlüssel mit Pulver und Koth luden und auf ein Ei schossen. Der Schlüssel explodirte und zerschmetterte dabei auch das Ei; von diesen Dingen flog eine beträchtliche Menge gegen das rechte Auge des Patienten. Das rechte Auge war schwer verletzt, aber trotz des erloschenen Sehvermögens wurde keine ärztliche Hülfe aufgesucht, nach einiger Zeit, ca. $^1/_2$ Jahr nach der Verletzung, trat eine Verbesserung des Sehvermögens ein, indem es wieder Bäume, Fenster u. s. w. unterscheiden konnte, das Sehvermögen wurde jedoch sehr bald wieder schlechter. Nebenbei stellten sich zeitweise bedeutende Schmerzen ein, besonders am rechten Auge, jedoch war dabei das linke Auge sehr gereizt. Diese Schmerzen sind es, die den Patienten ins Spital führten. (8. August 1899.)

Status praesens: Lidspalte etwas enger, sonst äusserlich normal. Die Hornhautoberfläche uneben, zahlreiche Facetten und vereinzelte Bläschen. Die Hornhaut ist ferner überall diffus grauweiss trübe. Im äusseren oberen Quadranten eine dichte, ziemlich scharf abgegrenzte, bis zum Limbus reichende, 4 mm lange und $2^1/_2$ mm breite Hornhautnarbe, an welche die Iris im peripherstен Antheile ungelöthet ist. In der vorderen Kammer bemerkt man zwei Fremdkörper, und zwar im äusseren Kammerfalz. Der untere, trapezoidförmige, gelblichweisse lässt sich ganz gut als Eierschale erkennen, er steckt mit der kürzeren Seite im Kammerfalz. Die lange Seite ist 5 mm, die kurze 3 mm lang. Der obere, ebenfalls gut als Eierschale erkennbar, ist von dreieckiger Gestalt, trägt in der Mitte einen Falz und steckt mit der Spitze im Kammerfalz, etwas hinter der Narbe versteckt. Die Länge beträgt etwa $5^1/_2$ mm. Die Iris atrophisch, die Pupille entsprechend der vorderen Synechie nach aussen oben verzogen; auf Lichteinfall prompt reagirend. Im Pupillargebiete eine grauweisse, ungleichmässig dichte, streifige Cataracta secundaria mit zahlreichen, kreidigweissen Kapselverdickungen. Function: Lichtempfindung auf 6 m, prompte Localisation. Linkes Auge: Ganz normale Verhältnisse.

Am 9. August wurde die Entfernung in der Weise vorgenommen, dass innen ein grosser cornealer Schnitt angelegt wurde, und sodann mit dem Daviel'schen Löffel die beiden Stückchen entfernt wurden. Das obere zerbrach in zwei Theile, die dann gesondert entfernt werden. Patient wird am 22. August mit noch leicht gereiztem Bulbus entlassen und sollte sich behufs Extraction der Secundärkatarakt wieder einfinden, was jedoch nicht geschah.

In der ausgedehnten, bezw. umfangreichen Literatur über die Fremdkörper in der vorderen Kammer und in der Iris, die sich in mustergiltiger Weise zusammengestellt finden in Praun's Verletzungen des Auges, finde ich keinen analogen Fall erwähnt.

---

[1] 76j. zeigt 3. VI. 1893 r. grosse Blutung in der Grube des Sehnerven, Arterien fadenförmig, ja unterbrochen, Netzhaut-Oedem. — 12. VII. 1894 Glaucoma acut. absol. H.

Jedenfalls ist an dem Falle die relative Reactionslosigkeit des Bulbus ungewöhnlich, die es ermöglichte, dass die Eierschalen durch 26 Jahre darin verweilen konnten, dann aber ist es auffallend, dass die Eierschalen keinerlei Zersetzung erfuhren, obwohl ja doch in denselben organische, resorptionsfähige Substanzen vorhanden sind. — — — — Es ist ferner sehr ungewöhnlich, dass keinerlei Reaction von Seite der Iris eingetreten ist, dass keine Umwachsung des Fremdkörpers, auch keine Anlöthung desselben durch fixirende Stränge stattgefunden haben.

Die Veränderungen an der Hornhaut, die Bildung von Blasen und die Trübung derselben sind Folgezustände der Iridocyclitis, vielleicht auch der consecutiven Drucksteigerung.

Gesellschaftsberichte.

Berliner ophthalmologische Gesellschaft.

Vorsitzender: J. Hirschberg. Schriftführer: Wertheim.

Sitzung vom 22. Juni 1899.

1. Herr J. Hirschberg stellt einen in Ostpreussen operirten Fall von Trachom vor, bei dem in Folge von Entfernung der Uebergangsfalten Vertrocknung der Hornhaut eingetreten ist.

2. Herr F. Mendel spricht über einige epibulbäre Geschwülste.

3. Herr Mühsam: Ueber Taubheit der Star-Operirten. (Bereits in der Deutschen med. Wochenschrift veröffentlicht.)

4. Herr Fehr zeigt die anatomischen Präparate von 3 Fällen von Eisenverletzung aus Geh. Rath Hirschberg's Augenheilanstalt, in denen wegen Grösse und Verunreinigung des Splitters der glücklichen Extraction die Enucleation nachgeschickt werden musste.

Der erste Bulbus stammt von einem 16jähr. Radfahrer, den die Verletzung auf offener Strasse traf, als er an einer Gruppe von Strassenbahnschienen-Arbeitern rasch vorüberfuhr. Man fand das Auge breit aufgeschlagen. Aus der klaffenden Hornhautwunde ragte ein Eisenstück hervor. Bei der Annäherung an den grossen Magneten kam der Splitter mit grösserer Schnelligkeit, als gewünscht, hervor. Der kleine Magnet hätte ihn ebenso sicher, aber sanfter geholt. Er wog 802 mgr, war also absolut übergross. Am 5. Tage nach der Operation wurde wegen eitriger Infiltration des ganzen Wundcanals und dem für Glaskörperabscess charakteristischen weissen Reflex die Enucleation nöthig.

Der ganze Glaskörper ist in eine nasenschleimartige Masse umgewandelt und umschliesst einen grossen, weissgelben Abscess, der mit der Hornhautwunde in Verbindung steht.

Der 2. Augapfel gehörte einem 20jährigen Schlosser, der erst 20 Stunden nach der Verletzung in die Anstalt kam. Das Auge trug eine 4 mm lange, horizontal verlaufende Wunde in der Ciliarkörpergegend, die in die Hornhaut hineinreichte. S = $^1/_{\infty}$. Das Sideroskop gab überall maximalen Ausschlag. Nach Lüftung der Wunde wurde der kleine Magnet eingeführt. Der Splitter haftete sofort, konnte aber erst nach Erweiterung der Wunde extrahirt werden. Er hatte ein Gewicht von 295 mgr. Am 12. Tage Enucleation wegen Glaskörperabscess. Auch in diesem Falle findet man den Glaskörper nasenschleim-

artig verändert. Von der Stelle der Eingangspforte, die durch Hornhaut und Sklera und Iris und Ciliarkörper zu verfolgen ist, zieht ein dicker Strang von eitrigen und blutigen Zügen quer durch das Augeninnere bis zur hinteren Bulbuswand und bezeichnet den Weg, den der Fremdkörper genommen. Dickes, blutiges Exsudat haftet an der Prallstelle der Netzhaut.

Der 3. Fall betraf einen 21jährigen Schlosser, der 4 Tage nach der Verletzung mit beginnender Sepsis zur Operation kam. Auswärts waren bereits 2 vergebliche intraoculäre Magnet-Operationen gemacht. Aussen oben in der Hornhaut war die Eingangspforte, aussen unten zeigte die Magnetnadel durch maximalen Ausschlag den Sitz des Splitters an. Hierhin wurde, nachdem ein Versuch mit dem grossen Magneten erfolglos geblieben war, der krumme Ansatz des Hirschberg'schen Magneten gelenkt. Sofort wurde ein Klick hörbar und der Splitter war heraus. Er wog 12 mgr. Allmählich gelang es der Nachbehandlung, die Sepsis zu sistiren und die Chemosis zum Verschwinden zu bringen, jedoch wurde man am 26. Tage nach der Extraction durch das Auftreten von Flimmern auf dem gesunden Auge zur Entfernung des Augapfels gezwungen. Das 2. Auge ist gesund geblieben.[1]

Auch hier ist der Weg, den der Splitter genommen hat, deutlich gezeichnet. Von der Eingangspforte zieht ein eitriger Faden durch Iris und Linse nach hinten und unten. Er führt auf eine gelbe, dicke Masse, die dicht hinter der Linse auf dem unteren Ciliarkörper ruht. Hier hatte der Fremdkörper gesessen. Der Ciliarkörper ist an dieser Stelle durch festgeronnenes Exsudat abgedrängt. Die Linse, die sonst im Formol ganz hart wird, zeigt eine ausserordentlich weiche Consistenz.

5. Herr Rau: 31 Fälle von Cataract bei excessiver Myopie, operirt von Geh. Rath Hirschberg. (Bereits in der Berl. klin. Wochenschr. veröffentlicht.)

Sitzung vom 20. Juli 1899.

1. Herr Fehr stellt einen jungen Mann vor mit einer eigenthümlichen, fleckweisen Verfärbung der Sklera des linken Auges. Um die Hornhaut herum besteht ein breiter, unregelmässig begrenzter, bläulich-violetter Kranz, der einzelne bräunliche Flecke umschliesst. Die Iris dieses Auges ist tief dunkelbraun, während die des andern eine graublaue Farbe hat. Der Hintergrund hat das Aussehen eines Neger-Augenhintergrundes. Die Function ist ganz normal.

Es ist dieses der seltene Zustand der Melanosis bulbi, wie ihn Hirschberg zuerst unter diesem Namen im Jahre 1883 beschrieben hat. Es handelt sich um eine angeborene Pigment-Anomalie, die stets einseitig ist; im Gegensatz zu Cyanosis bulbi, die doppelseitig bei angeborenem Herzfehler beobachtet wird, wobei nicht nur die Haut, sondern auch die Skleren cyanotisch aussehen.

2. Herr F. Mendel: Krankenvorstellung.

3. Herr Mühsam: Hypopyon-Keratitis.

4. Herr F. Mendel: Sehnerven-Verletzung.

5. Herr J. Hirschberg: Zur Anatomie und Therapie des Trachoms. (4. u. 5. bereits in der Berl. klin. Wochenschr. veröffentlicht.)

Sitzung vom 2. November 1899.

1. Herr Jacobsohn: Bemerkungen über die Wirkung des Nebennieren-Präparates Atrabilin.

---

[1] Sympath. Entzündung durch Eisensplitter habe ich noch nie beobachtet. H.

2. Herr Fehr: Krankenvorstellung.

I. Schuss-Verletzung.

Ein junges Mädchen hatte vor 6 Wochen in der Provinz vor einer Schiessbude durch die Unversichtigkeit einer Freundin eine Schussverletzung erlitten. Die Kugel war am äusseren Lidwinkel des rechten Auges eingedrungen. Die Sehkraft war sofort erheblich gesunken und besserte sich nicht, obwohl dem Auge äusserlich bald nichts mehr anzusehen war. Vor einigen Tagen suchte sie Herrn Geh. Rath Hirschberg's Augenheilanstalt auf.

Man fand am äusseren Lidwinkel narbige Verwachsungen der Bindehaut und konnte, wenn man mit dem Finger in die Tiefe ging, einen harten Körper fühlen, der für die Kugel angesprochen wurde. Das Röntgen-Bild bestätigte diese Annahme. An der Innenwand der Orbita, nahe dem äusseren Orbitalrand sass die plattgedrückte, grosse Bleikugel. Die Sehkraft des verletzten Auges betrug $^1/_{10}$, das Gesichtsfeld zeigte nasal eine Einschränkung bis auf 15°.

Fig. 1.

Ophthalmoskopisch fand sich vom Centrum bis zur Peripherie ziehend ein eigenthümlich gestalteter, strangförmiger Herd. (Fig. 1.)

Er beginnt breit und vielfach gezackt etwas nach aussen von der Netzhautmitte, verjüngt sich sodann zu einem schmalen Zuge, um sich in der Peripherie wieder bedeutend zu verbreitern. Seine Grundfarbe ist gelbröthlich, er ist bestreut mit Pigmentflecken und umrandet von einem schwarzen Saum. Auf ihm lagert bläuliches Bindegewebe. Ein Blutstreif zieht oberhalb des

dünnen Mitteltheiles, eine massige Blutung ist in der äussersten Peripherie sichtbar.

An der centralen Grenze ziehen nach oben und unten feine Ausläufer, über welche die Netzhaut-Gefässe hinweglaufen; im Uebrigen finden sich nur in dem peripheren Theile des Herdes Gefässe, die von vornher zu kommen scheinen.

Die Lage der Veränderung entspricht dem Sitze der Kugel und ihre Ausdehnung der Wirkung des Streifschusses. Sie ist somit aufzufassen als eine Zerreissung der inneren Augenhäute durch die directe Gewalt der streifenden Kugel. (Januar 1900 ziemlich derselbe Zustand.)

II. Ein Fall von angeborenem Colobom des Sehnerven bei einem 46jähr. Manne. Derselbe kam wegen asthenopischer Beschwerden in Geh. Rath Hirschberg's Augenheilanstalt. Man findet im rechten Auge, das hypermetropischen Astigmatismus, aber mit Correction normale Sehkraft und normales Gesichtsfeld hatte, in der temporalen Papillen-Hälfte eine scharf umrandete Grube, die den 4. Theil der Papillaroberfläche einnimmt. (Fig. 2.)

Ophthalmoskopisch misst man eine Tiefe von ca. 2 mm. Der Grund ist grünlich-weiss. Temporal tritt ein feines Gefäss über den Rand der Aushöhlung, um in der Tiefe zu verschwinden; sonst wird diese Stelle von allen Gefässen

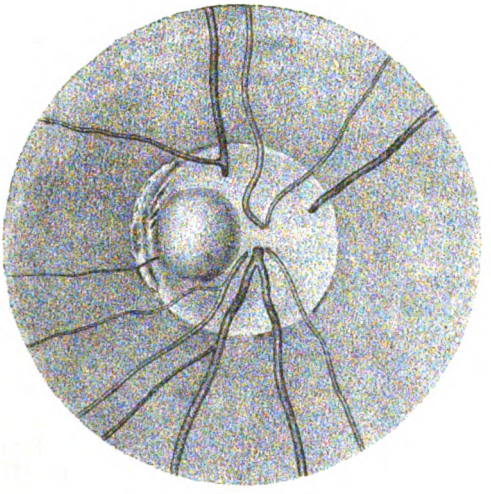

Fig. 2.

vermieden. Die oberen Venen entspringen, breit von einander getrennt, nahe dem oberen Papillenrande, die übrigen Gefässe dagegen in der Mitte der flachen physiologischen Excavation. An den temporalen Sehnervenrand schliesst sich eine atrophische Sichel.

Ein ganz analoger Fall wurde im Jahre 1884 von Remak aus Prof. Hirschberg's Anstalt veröffentlicht und ebenso gedeutet.[1]

Wie in vorliegendem, war in jenem Falle die Aushöhlung seitlich gelegen. Dem Einwand, dass die Colobome stets unten liegen, begegnet R. damit, dass

[1] Ein Fall von Colobom des Sehnerven von Dr. Remak. Centralbl. f. prakt. Augenh. 1884. August.

eine ungleichmässige Entwicklung von Sehnervenfasern an der einen oder andern Seite des fötalen Spaltes, sowie eine Drehung des fötalen Bulbus möglich ist.

III. Mikroskopische Präparate eines Falles von Narbenfibrom der Hornhaut. Ein Arbeiter hatte eine schwere Kalkverätzung erlitten, die von einer narbigen Trübung der ganzen Hornhaut gefolgt war. An der Verwachsungsstelle einer Bindehautfalte mit der Hornhaut nahe dem oberen inneren Rande hatte sich eine lappige, gelbröthliche Geschwulst gebildet, die pilzförmig der letzteren aufsass und $^2/_3$ derselben bedeckte. Ein von unten kommendes grosses Bindehautgefäss verschwand in dem Fuss der Geschwulst. Angeblich war der Tumor auswärts schon mehrere Male entfernt, aber immer wieder gewachsen. Da das Auge amaurotisch war und grosse Schmerzen verursachte, wurde es enucleirt. Mikroskopisch erwies sich die Geschwulst als derbes Fibrom, das von den äusseren Lamellen der narbigen Hornhaut ausging und keine Verbindung mit tiefer gelegenen Theilen hatte.

IV. Mikroskopische Präparate eines Falles von Glioma endophytum retinae.

3. Herr F. Mendel: Bemerkungen über Magnet-Operationen. In den verflossenen 10 Monaten des laufenden Jahres sind 13 Magnet-Operationen[1] in Geh. Rath Hirschberg's Augenheilanstalt ausgeführt worden, die Gelegenheit zu einer Reihe von praktischen Bemerkungen geben.

Zunächst in diagnostischer Beziehung ist hervorzuheben, dass zu den allgemeinen Kriterien der augenärztlichen Diagnose, zu denen doch besonders der Augenspiegel gehört, und die in der ersten Auflage der Magnet-Operation von Prof. Hirschberg 1885 in erschöpfender Weise behandelt sind, noch zwei besondere hinzutreten, 1. das Sideroskop, 2. das Röntgen-Verfahren.

Das Sideroskop von Asmus war ein tadelloses Instrument bei uns, bis durch die Karlstrasse die neuen Kabel der elektrischen Bahnen gelegt wurden.

Dann wurde es völlig unbrauchbar, da die Nadel nicht mehr zur Ruhe kam. Wir sahen uns genöthigt das Instrument, das vorn 3 Treppen aufgestellt gewesen, in das hinterste Zimmer des Hauses zu verlegen, wo es fast 80 Fuss von den Kabeln (noch mehr von den Schienen) der Strassenbahn entfernt ist. Hier hat es wieder an Brauchbarkeit gewonnen, ohne aber seine frühere Vorzüglichkeit wieder zu erlangen. Deshalb hat Herr Geh. Rath Hirschberg ein neues Sideroskop in Arbeit gegeben mit astatischer Nadel und von besonderer Construction. Inzwischen wurde unser in der April-Sitzung der ophthalmologischen Gesellschaft beschriebene vereinfachte Sideroskop im Haus des Herstellers, fern von elektrischen Kabeln, vielfach benutzt und hat sich ausserordentlich bewährt. (Es ist neuerdings auch bei uns aufgestellt und brauchbar.)

Das Röntgen-Bild, für frische Fälle mit aufgeschlagenem Augapfel, die sofort operirt werden müssen, wenig brauchbar, ja eher zu vermeiden, entfaltet seine Wirksamkeit in den älteren Fällen, sei es zur Bestätigung des Augenspiegelbildes, — sei es zur Ergänzung der Diagnose, falls der Splitter mit dem Spiegel nicht sichtbar war oder nicht sichtbar blieb.

Besonders lehrreich war ein Fall, wo der ursprünglich in der Netzhaut gefundene Splitter aus seiner Kapsel herausfiel und unsichtbar wurde. Zwei Augenärzte leugneten die Anwesenheit von Eisen.

---

[1] Dazu kam noch am 7. November 1899 eine, die vierzehnte und letzte dieses Jahres: Splitter durch Linse bis dicht an den Sehnerven geflogen, Entfernung mit Schlösser's Magnet sofort; $3^1/_2 \times 1^1/_2$ mm, 5 mgr. Reizlose Wundheilung.

Der Kranke blieb fort und kam erst wieder mit beginnender Verrostung der Iris. Das Röntgenbild zeigte den Splitter, ebenso das Sideroskop; der Splitter wurde mit Erhaltung guter Sehkraft entfernt und so das Auge vor Erblindung bewahrt.

Ein 17jähriger Schmiedelehrling verletzte sich beim Stahlmeisseln das rechte Auge. Das Röntgenbild zeigte deutlich den Splitter. Während die Versuche am Schlösser'schen und Haab'schen Magneten negativ waren, kommt der Splitter nach Einführung des kleinen Magneten durch die Iridectomie-Schnittwunde.

Was die Behandlung anbetrifft, so sind 2 Verfahren bemerkenswerth.

1. Die Entfernung kleinster Splitter, die in dem unteren Theil der Netzhaut sitzen und die durch den Riesenmagneten nicht bewegt werden, geschieht mit Hülfe des kleinen Magneten, nachdem nach der betreffenden Richtung ein Iridectomie-Schnitt an der Hornhautgrenze angelegt worden ist.

Das Verfahren ist schon durch einen Fall der 2. Auflage der Magnet-Operationen erläutert. Ein neuer Fall der Art ist kürzlich bei uns beobachtet worden.

Beim Eisenklopfen flog dem Pat. ein Splitter ins rechte Auge. Es war 18 Stunden nach der Verletzung in der vorderen Rindenschicht ein schwarzer Fleck bei Lupenvergrösserung sichtbar. Aber das Sideroskop gab innen-unten einen starken Ausschlag. Der Fremdkörper musste also in der Netzhaut sitzen. Circa 6 Wochen nach der Verletzung wird die Extraction des Splitters vorgenommen. Versuche mit Schlösser'schem und Haab'schem Magnet sind völlig negativ.

Daher wird bei nicht zu kleinem Schnitt die Iridectomie in der Richtung, wo der Splitter anzunehmen ist, d. h. innen-unten, angelegt und der kleine Magnet eingeführt. Nach dreimaligem Eingehen mit dem Magnet haftet der Eisensplitter an dem Instrument, nachdem schon beim ersten Eingehen ein deutlicher „Klick" gehört wurde; wahrscheinlich hatte sich also der kleine Splitter beim Herausziehen erst abgestreift.

Das Auge ist völlig reizlos, und es handelt sich jetzt noch darum, den weichen Star des jugendlichen Pat. zu beseitigen.

Die soeben beschriebene Magnet-Operation passt besonders, wenn gleichzeitig Cataract besteht; die Linse wird dadurch nicht verschoben und kann später durch Discission, bezw. Extraction beseitigt werden. —

Auch der Haab'sche Riesenmagnet ist von uns in Fällen angewandt worden, wo Splitter hinten in der Netzhaut sassen.

Ist der Splitter klein, so folgt er keineswegs auf das blosse Annähern hin des Riesenmagneten, sondern man muss sich vorher genau über den Sitz des Fremdkörpers Gewissheit verschafft haben und dann den Riesenmagneten in der richtigen Zugrichtung einwirken lassen.

2 Fälle dieser Art sind von Herrn Geh. Rath Hirschberg in der medizinischen Gesellschaft zu Berlin demonstrirt und in Klemperer's Therapie der Gegenwart (Jan. 1900) veröffentlicht worden.

Ist der Splitter grösser, so ist die grösste Vorsicht bei Anwendung der Riesenmagneten angezeigt. Man darf dann auf das verletzte Auge nicht die volle Kraft des Riesenmagneten einwirken lassen, sondern es muss einige Entfernung innegehalten werden, damit nicht in Folge des zu starken Zuges der Splitter herausgerissen, und so das Auge durch den hervorschiessenden Splitter zertrümmert wird. Vor einigen Tagen wurde ein 9jähriger Knabe entlassen, der vor zwei Jahren eine Verletzung des rechten Auges beim Hämmern erlitten hatte. Das

Auge war in der Provinz 9 Mal operirt, ohne den Splitter zu fördern. Das Auge hatte temporalwärts nur Lichtschein und war reizlos, als sich Pat. das erste Mal im Februar 1899 bei uns vorstellte. Es wurde damals nichts unternommen, und Pat. mit dem Bemerken entlassen, bei Reizung des Auges wieder zu kommen. Dieselbe trat 3 Monate später ein. Der Sideroskop zeigte innen unten grossen Ausschlag. Die Spitze des Riesenmagneten wird in die richtige Kraftlinie, d. h. nach innen unten gebracht. Patient verspürt sofort heftigsten Schmerz. Es erscheint Blut in der Vorderkammer und ein schwarzer Fremdkörper, der sich in die Iris einballt. Der vorsichtige Versuch, nach Hornhautschnitt, mit kleinem Magneten fördert nichts wegen zu grosser Unruhe des Patienten. Der grosse Magnet wird wieder in die Nähe der klaffenden Wunde gebracht, sofort schiesst der Fremdkörper gegen den Magneten zu, da wir absichtlich, um Ueberwirkung zu vermeiden, den Kopf des Operirten etwas vom Magnet entfernt gehalten hatten. Die Iris-Falte wird nun (mitsammt dem haftenden Splitter) mit einem Scheerenschlag abgetrennt.

Die Wunde verheilte absolut glatt; unten besteht ein kleiner Irisdefect, dahinter eine weissliche Masse. Spannung ist gut, Auge völlig reizlos, Schmerzen hat Pat. nach der Operation nie wieder verspürt. (Nach 3 Monaten reizloser Zustand beobachtet.)

Eine wichtige Operation wurde bei einem 30jährigen Arbeiter vorgenommen, dem an der Stanzmaschine ein Eisensplitter ins linke Auge flog. Sechs Wochen war er in einer andren Anstalt exspectativ behandelt worden, ehe er zu uns kam. Es bestand Cataract, das Gesichtsfeld war concentrisch eingeengt. — Unten feine Lederhaut-Narbe. Maximaler Ausschlag am Sideroskop. Beim 2. Ansetzen an den Riesenmagneten empfindet Patient heftigsten Schmerz, der ganze Augapfel wird ein wenig aus der Orbita vorgezogen, die Sklera wölbt sich vor, und in ihr erscheint eine dunkle Spitze, die aber sofort wieder nach Lüften der Bindehaut verschwindet. Die Magnetspitze wird nun auf die Peripherie der Vorderkammer gerichtet, da der Splitter schon beweglich ist. Die Iris wird vorgewölbt, Pat. empfindet heftigen Schmerz, die Vorderkammer wird geöffnet und der Splitter mit dem kleinen Magneten entfernt. Sein Gewicht beträgt nicht weniger als 75 mgr. Die getrübte Linse wird durch Discission entfernt. Leidliche Sehkraft wird erzielt. (Er sieht wohl mehr, als er zugiebt.)

Die Erfolge der vorgenommenen Magnetoperationen waren recht gute. Von den 3 Fällen, bei denen es zur Enucleation kam, waren 2 mit übergrossen Splittern (802 und 295 mgr); der dritte wurde schon mit vereitertem Augapfel aufgenommen, nachdem auswärts Versuche, den Fremdkörper zu entfernen, erfolglos geblieben waren. Vgl. die anatomische Beschreibung von Fehr, Sitzung vom 22. Juni 1899. Das Eisenstückchen wurde unmittelbar nach der Aufnahme in die Klinik durch den kleinen Magneten leicht herausgezogen, jedoch konnten die Folgen der bereits bestehenden Vereiterung nicht mehr beseitigt werden.

Die übrigen Verletzten erlangten befriedigende oder gute Sehkraft.[1]

4. Herr Hirschberg: Ueber das Sideroskop.

5. Herr Fehr: Ueber eine in Berlin beobachtete endemische Bad-Conjunctivitis. (Veröffentlicht in der Berl. klin. Wochenschr. 1900. Nr. 1.)

6. Herr Fehr: Demonstration von Präparaten (Narben-Fibrom; Glioma retinae).

Sitzung vom 30. November 1899.

1. Herr E. Jacobsohn: Ein Stempel zur Einzeichnung der Axe von Cylindergläsern.

[1] Nur ein Fall ist noch in Behandlung, S. gering.

Die Umständlichkeit, mit der man gezwungen ist, die Axenstellung der Cylindergläser im Krankenjournal zu bezeichnen, sowie die viele Schreiberei, welche die Verordnung von Cylindergläsern für Kassen-Kranke verursacht, da die von den Krankenkassen gelieferten Brillenformulare keine vorgedruckten Schemata hierfür enthalten, haben mich veranlasst, mir einen Gummi-Stempel anfertigen zu lassen mit dem üblichen Schema zur Einzeichnung der Axen der Cylindergläser. Leider existiren die verschiedensten Arten der Bezeichnung der Gradtheilung, und trotz aller Vorschläge hat noch keine Einigung erzielt werden können. Ich habe es am zweckmässigsten gefunden, den oberen Halbkreis in Grade zu theilen, da es bequemer ist, eine Linie von oben nach unten, als umgekehrt zu ziehen; besonders von rechts unten nach links oben dürfte seine Schwierigkeit haben. Den Nullpunkt habe ich in der Verticalen angesetzt, und die Gradtheilung nach beiden Seiten im horizontalen Meridian bis 90 gehen lassen. Es ist von Knapp und Anderen der Vorschlag gemacht worden, die Bezeichnung der Grade von 0 bis 180 fortzuführen. Es schien mir dieses für meinen Zweck nicht recht praktisch, weil ich fürchtete, die Deutlichkeit möchte bei den vielen dreistelligen Zahlen auf dem kleinen Stempel leiden, wohl auch leichter dem Optiker ein Irrthum passiren können, als bei kleineren Zahlen, und vor Allem, weil diese Art der Zählung in Deutschland fast gar nicht sich eingeführt zu haben scheint.

Zur Regelung der Frage der Axenbezeichnung würde ich vorschlagen, stets das obere Ende des Meridians als maassgebend für die Bezeichnung zu wählen, im verticalen Meridian mit 0 die Zählung zu beginnen, und nach beiden Seiten bis 90 zu nummeriren. Da die Axen meist symmetrisch zu liegen pflegen — nach Knapp's Mittheilung auf dem letzten internationalen Ophthalmologen-Congress liegen bei mehr als 80% sämmtlicher Astigmatiker die Augenmeridiane symmetrisch — halte ich die Bezeichnung n (nasal) und t (temporal) für besser, als + (für die Neigung nach rechts) und — (für die Neigung nach links), weil man in erstem Falle für beide Augen meist mit einer Axenbezeichnung auskommen wird.

Es ist der Gedanke, einen solchen Gummi-Stempel sich anfertigen zu lassen, natürlich sehr naheliegend und schon öfter ausgeführt worden, so z. B. von Snell und von Schön, welche aber die Gradtheilung am unteren Halbkreis angebracht haben; ferner von Pfalz, dessen Gradtheilung beiderseits links mit 0 beginnt, und über den oberen Kreisbogen bis 180 fortläuft; die Eintheilung würde hier also nicht symmetrisch, sondern homonym sein, so dass man meist für jedes Auge eine andere Gradzahl notiren müsste. Noch viel mehr Ophthalmologen haben sich wahrscheinlich einen solchen Stempel anfertigen lassen, ohne dasselbe veröffentlicht zu haben. Ich habe aber geglaubt, dass eine Mittheilung nicht ohne Interesse ist, weil nach einmaliger Anfertigung des Cliché's die Stempel bedeutend billiger geliefert werden können, als wenn sich jeder Augenarzt zum eigenen Gebrauch erst wieder ein Cliché schneiden lässt.

Der Stempel hat beistehende Ausführung

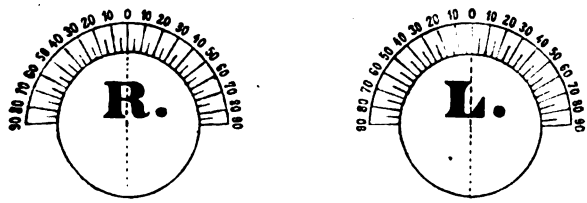

uns ist von P. Halle, Berlin, Kochstrasse 54a zum Preise von 2,50 Mark zu beziehen.

Literatur: 1886. Swanzy: Ophth. Review. Schiötz: Arch. f. Augenh. Knapp: ebenda u. Arch. Ophth. New York. Snell: Ophth. Review. Schön: Nagel's Jahrb. f. Ophth. — 1887. Knapp, Javal, Landolt, Meyer: Ophthalmolog. Congress in Paris. Armaignac: Ann. d'oculist. Boucheron: Bullet. de la Soc. franç. d'opht. Burnett: Americ. Journ. of Ophth. Chibret: Arch. d'opht. — 1888. Harlan: Arch. of Ophth. Knapp: VII. internat. Ophth.-Congress. Mendoza: Recueil d'opht. — 1889. Pfalz: Centralbl. f. Augenheilk. — 1897. Cicardi: Annali d'Ottalmolog. — 1899. Knapp: IX. internationaler Ophth.-Congress.

2. Herr Fehr: 2 Fälle von Pseudogliomen mit Demonstration der klinischen Bilder, sowie der makro- und mikroskopischen Präparate. (Aus Prof. Hirschberg's Augenheilanstalt.) Wird ausführlich veröffentlicht werden.

3. Herr Neuschüler: Ueber eine neue Thränensack-Spritze.

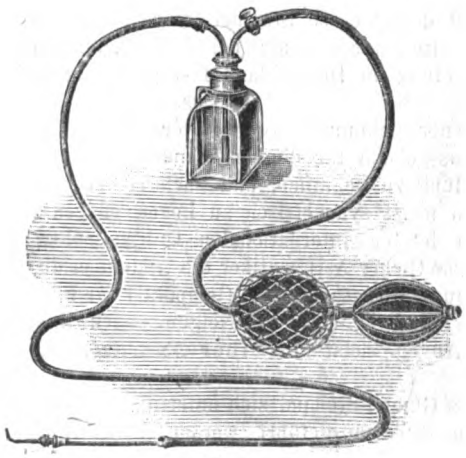

Fig. 3.

Meine Herren! Das Instrument, welches ich die Ehre habe, Ihnen heute vorzuführen, ist ein Irrigator zum ununterbrochenen Spülen der Thränenwege. Ich liess es nach meinen Angaben vom Fabrikanten Thamm, hierselbst, Karlstrasse, im Februar dieses Jahres anfertigen; und wenn ich geraume Zeit vergehen liess, bevor ich es Ihnen vorführte, so geschah dies, weil ich selbst mich erst von den Vortheilen des Instrumentes überzeugen, vor Allem aber die Ansichten der Collegen, welche es erprobt haben, hören wollte. Die günstige Beurtheilung italienischer Collegen ermuthigt mich, nicht am wenigsten aber der Artikel, welchen mein verehrter Lehrer, Herr Prof. Fortunati in Rom, über mein Instrument veröffentlichte, nachdem er es in der Königlichen Akademie für Medicin demonstrirt und selbst verschiedene Monate in der von Herrn Prof. Businelli dirigirten Königlichen Klinik für Augenheilkunde in Gebrauch gehabt.

Beschreibung des Instrumentes: Wie Fig. 3 zeigt, ist das Instrument sehr einfacher Construction. Seine Functionirung beruht auf demselben Princip, wie die der gewöhnlichen Luftdruck-Pulverisatoren. Es besteht aus einem Recipienten von Glas, welcher durch einen Metall-Schrauben-Pfropfen hermetisch verschlossen ist; durch diesen gehen zwei aus Metall gefertigte Röhren. Die längere derselben berührt fast den Boden des Recipienten, während die kürzere den Hals desselben nicht übersteigt. An dem Ende der längeren Röhre, welches durch den Schrauben-Pfropfen nach aussen geht und in Keulenform endet, ist ein Gummischlauch angebracht; während sich an der kürzeren ein Hahn befindet, sowie ein Doppel-Gummi-Ball, welcher dazu dient, Luft aufzusaugen, um sie alsdann in den oben beschriebenen Recipienten zu pressen. Der Gummischlauch,

welcher in Verbindung mit der längeren Metall-Röhre steht, trägt an seinem äussersten Ende einen kurzen, hohlen Metall-Cylinder, auf den man fünf conische Canülen, aus Silber gefertigt, gerade oder gebogen und von verschiedenem Kaliber und Länge aufschrauben kann. Ein Haken gestattet dem Operateur, den Recipienten an seinem Rocke zu befestigen, so dass er dadurch stets freie Hand hat. Der ganze Apparat ist in ein Holzkästchen, wie Fig. 4 zeigt, eingeschlossen.

Gebrauch des Apparates: Nach dieser kurzen Schilderung ist leicht zu verstehen, wie das Instrument gehandhabt wird. Man füllt den Recipienten

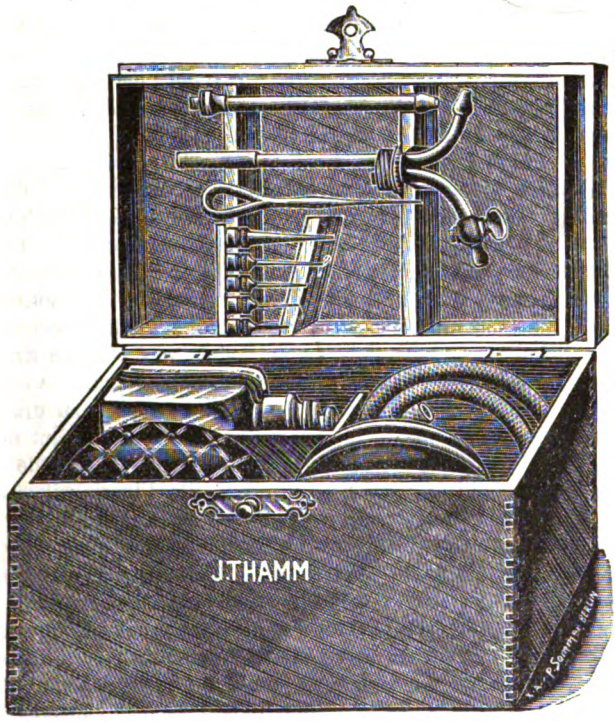

Fig. 4.

zu $^4/_5$ mit der Flüssigkeit an, welche zu der Ausspülung benutzt werden soll, und schliesst ihn dann hermetisch mit dem Schrauben-Pfropfen; hierauf öffnet man den Hahn, welcher das obere äussere Ende der kurzen Metall-Röhre schliesst, und indem man, vermittelst des Doppel-Gummi-Balles, die Luft über die Flüssigkeit des Recipienten presst, zwingt man diese, die längere Metall-Röhre hinaufzusteigen, in den Gummischlauch einzudringen und in kleinen Wasserstrahlen der Endcanüle zu entfliessen. Die Kraft der Wasserstrahlen wird durch den Luftdruck der Gummibälle im Recipienten regulirt. Durch Umdrehung des Hahnes kann aber der Wasserstrahl unmittelbar unterbrochen werden.

Das Instrument ist am leichtesten zu handhaben, indem man den die Flüssigkeit enthaltenden Recipienten an das Knopfloch hängt, dann die Spitze der Canüle (je nach dem Fall gewählt), in den oberen oder unteren Thränenweg eingeführt, dessen Eintritts-Oeffnung vorher mittels eines kleinen Stilets, welches zu dem Apparat gehört, erweitert worden ist, und indem nun der

Gummiball leise mit der rechten Hand gedrückt wird, presst man die Luft in den Recipienten. Die Flüssigkeit steigt unter dem Luftdrucke die Röhre hinauf in die kleine Canüle, dringt in den Thränensack ein, fliesst durch den Nasencanal und dann aus dem entsprechenden Nasenloche in einen bereit zu haltenden kleinen Napf.

Niemandem, denke ich, wird die praktische Wichtigkeit des Instrumentes entgehen. Nun weiss wohl fast ein jeder Augenarzt, dass das Geheimniss der Heilung der (meisten chronischen) Dacryocystitis, wenn man, wohlverstanden, die Naso-pharyngitis oder Conjunctivitis, welche sie erzeugen, bekämpft hat, darin besteht, den Zustand der erkrankten Schleimhaut zu modificiren, während der Catheterismus, sei er graduell, sei er erzwungen, sobald keine (cicatricielle) Stenose des Nasencanals existirt, den krankhaften Zustand der Thränenwege verschlimmert, anstatt ihn zu verbessern. Nur durch eine reichliche Ausspülung dieser Wege mittels astringirender, antiseptischer oder auch indifferenter Flüssigkeiten, wie z. B. die physiologische Kochsalzlösung, gelangt man dahin, den Zustand der chronisch entzündeten Schleimhaut zu modificiren und die Ausflüsse und Keime, welche sehr bedeutend sind, zu entfernen. Die Anel'sche Spritze, sowie die ganze Serie gewöhnlicher, mehr oder weniger complicirter Injectoren, sind unzureichend und manchmal selbst gefährlich. Unzureichend, weil man, da sie nur eine geringe Quantität Flüssigkeit aufnehmen können, gezwungen ist, sie mehrfalls zu füllen und auch wiederholt in die Thränenwege einzuführen, sobald eine reichliche Ausspülung geboten erscheint, was für den Kranken aber immer eine sehr unangenehme Sache ist. Gefährlich deshalb, weil es nicht leicht ist, mit der Hand die nothwendige Stärke des Druckes zu graduiren, um die Hindernisse zu besiegen, welche die Schwellung der Schleimhaut der Flüssigkeit entgegensetzt. Das ist die Ursache, weshalb nicht selten Fälle beobachtet werden, bei denen, in Folge zu starken Druckes, die Flüssigkeit durch einige Erosionen der Schleimhaut in das (pericystische und palpebrale) Bindegewebe eindringt und Erscheinungen von sehr heftiger Reaction veranlasst. Ich bin überzeugt, dass alle diese Uebelstände mit meiner Spritze vermieden werden: Die Grösse des Recipienten gestattet eine fortgesetzte und reichliche Spülung, ohne dass es nöthig wird, das Einführen des Instrumentes zu wiederholen. Ausserdem dringt die Flüssigkeit unter dem gemässigten, anhaltenden Luftdruck in alle Windungen der Schleimhaut, sie reinigend, ohne sie zu verletzen: nimmt ohne Gewalt das Hinderniss der Klappen und durchfliesst so den ganzen Thränenweg, ohne dem Kranken die mindesten Leiden zu verursachen; im Gegentheil, dieser unterzieht sich sehr gern der sanften und heilsamen Behandlung. Diejenigen Aerzte, welche meine Spritze anwendeten, schreiben mir: „Seitdem ich Ihre Spritze gebrauche, habe ich von Benutzung der Sonden fast gänzlich abgesehen, und die Resultate, welche ich erziele, sind grossartig."

Das Instrument bietet aber noch den ganz bedeutenden Vortheil, dass man die Ausspülungen des Thränenweges ermöglichen kann, ohne den kleinen Canal durchschneiden zu müssen; denn die sehr kleinen Canülen des Apparates lassen sich mit Leichtigkeit in die Gänge einführen, ohne dass die unheilvolle Intervention des Weber'schen Messers nöthig ist. Ich sage unheilvoll, denn es scheint mir an der Zeit zu sein, den Missbrauch, welcher mit dem Zerschneiden der Thränengänge getrieben wird, abzustellen; nicht nur für die Passage der Sonden wird das Messer angewandt, sondern auch bei der einfachsten und leicht zu verbessernden Eversion oder Inversion des Thränenpunktes (?), ohne daran zu denken, dass man auf diese Weise den delicatesten Theil des hydraulischen Apparates der Thränen unersetzlich zerstört.

Ich erlaube mir, mit den Worten des Prof. Fortunati zu schliessen: „Ich denke," sagt dieser, „dass Dr. Neuschüler ein wirklich praktisches und nützliches Instrument geschaffen hat, bestimmt, die ganze alte Therapie der Krankheiten der Thränenwege wesentlich zu ändern, und meiner Ansicht schliesst sich auch, glaube ich, Prof. Businelli, sowie sämmtliche Collegen der Klinik an, die den Apparat functioniren sahen."

4. Herr Bähr: Schicht-Star. (Wird demnächst veröffentlicht werden.)

5. Herr J. Hirschberg: Zur Bekämpfung des Trachom. (Erscheint im klinischen Jahrbuch.)

Sitzung vom 21. Dezember 1899.

1. Herr Fehr: Demonstration der mikroskopischen Präparate eines Falles von Secundärglaucom nach Iritis, die auf Netzhautablösung bei excessiver Myopie gefolgt war. Klinisch war eine Neubildung von Irisgefässen beobachtet, die zum Theil auf die Vorderfläche der getrübten Linse sich fortsetzten. Im mikroskopischen Präparat sieht man auf der atrophischen Iris eine bindegewebige Auflagerung, die über die Pupille sich fortschiebt und der Cataract auflagert. In dieser, und zwar in der hinteren Grenzschicht lagern die klinisch sichtbar gewesenen Gefässe. Sie sind mit Blutkörperchen gefüllt und haben dünne Wandungen. Stellenweise ist ein directer Uebergang in die reichlichen Irisgefässe ersichtlich.

2. Herr F. Mendel: Ueber Star-Ausziehung bei Einäugigen. (Wird demnächst veröffentlicht werden.)

3. Herr Hirschberg: Ein chinesisches Buch über Augenheilkunde.

Einer meiner ehemaligen Zuhörer, Herr Dr. E. Ruel Jellison, Missionsarzt in Nanking, der dort eine ausgedehnte Praxis ausübt, als Augenarzt des ganzen Districts, und die in Berlin erlernten Verfahrungsweisen in dem Thal des Jantsekiang, einem der ältesten Kultur-Centren, nicht bloss eifrig ausübt, sondern auch dem Kranken gegenüber dankbar hervorhebt, hat mir vor Kurzem ein chinesisches Buch über Augenheilkunde gesendet, das ich Ihnen hier vorlege, und zugleich J.'s englische Uebersetzung desselben, die Juli 1899 im The China Medical Missionary Journal erschienen ist.

Die ursprüngliche Ausgabe ist 1758 gedruckt, der Neudruck ist vom Jahre 1868, aus Nanking. Folgendes ist der Inhalt: Vorrede von Lien-tsuen. Wie der Himmel Sonne und Mond besitzt, so hat der Mensch zwei Augen. Wie eine schwarze Wolke die Sonne verdunkelt, so macht jede Trübung des Auges das Licht mehr oder weniger unsichtbar. Jeder Mensch verabscheut den geringsten Augenfehler. In der Welt sind Augenkrankheiten sehr verbreitet. Blindheit ist oft die Folge von Entzündung, die man für Monate ohne Behandlung gelassen. Dies ist die Folge nicht davon, dass die Alten ohne Kenntniss von diesen Dingen gewesen, sondern davon, dass die Gelehrten unsrer Tage so wenig von der Weisheit der Alten gelernt haben. Vor 10 Jahren erhielt ich ein Exemplar von Yieh Tien'sz's werthvoller Abhandlung über Augenheilkunde. Seine Methoden sind regelrecht und frei von Mysticismus; ein Blick auf seine Abbildungen lehrt, ob die Augenkrankheit abhängt von Abkühlung oder Erhitzung in Leber, Lungen, Herz oder Nieren.

Das Werk ist zwar klein, aber vortrefflich geschrieben und ermöglicht mir, alle Augenkrankheiten meiner Freunde und Nachbaren zu kuriren. Deshalb habe ich den Neudruck besorgt. Die Fig. 1 zeigt, dass die Lederhaut sym-

pathisirt mit den Lungen, die Iris mit der Leber, die Pupille mit den Geschlechts-Theilen, die Augenwinkel mit dem Herzen, das obere Lid mit der Milz, das untere mit dem Magen.

In allen Fällen, wo auf dem Weissen des Auges rothe Fäden auftreten, mit wenig Schmerz, passen kühlende, zertheilende Mittel.

1 Recept.

Salvia, Kümmel-Samen, Levisticum-Wurzel, Vitex, rothe Dahlia-Wurzel, Celosia-Samen āā dr. 1. gr VI. Aster-Blumen dr ij, Rhemania-Wurzel dr iii, Plantago-Samen dr ii, Cikaden-Haut dr j, Lakritzen gr. viii.

Ingwer dr ii, Wasser ℥i.

Bring es zum Sieden und giesse ab. Wenn die Pupille erweitert ist, lass Celosia bei Seite.

Die Krankheit hängt ab vom Lungen-Fieber.

In allen Fällen, wo die Gegend des inneren Augenwinkels entzündet ist, besteht Fieber im Herzen. Man gebraucht Rec. 1. und das folgende, Nr. 2.

Scutellaria gr viii; Akebia dr. i, gr vi; Spinn-Wurz ℥i. Wasser zum Sieden hinreichend; füg' es zu Nr. 1 für eine Gabe. (Also offenbar zum Einnehmen!)

In denjenigen Fällen, wo die Lederhaut (das Weisse) ganz und gar roth ist, geschwollen und schmerzhaft, mit mässiger Absonderung, Thränen und Lichtscheu, liegt die Ursache im Fieber im Herzen, Lungen, Milz, Leber und Nieren. Für diesen Zweck gebrauch' das Fiebermittel (aus Rhemania, Paeonia, Scutellaria u. s. w.). In Fällen, wo leichte Röthung im äusseren Winkel zugegen ist, besteht ein leichtes Fieber im Herzen. Gebrauch das tonische Fiebermittel Nr. 4 (Astern, Paeonia, Celosia, Kümmel u. s. w.) Besteht ein rother Kreis rings um die Iris, so ist Fieber in der Leber. Das wird kurirt durch gallentreibende Abkochung.

In allen Fällen von Jucken und Geschwür auf der Haut (der Lider) ist die Ursache Wind in der Leber, Lungen, Magen und Blut. Man nimmt innerlich eine wind-zerstreuende Abkochung (Kümmel, Salvia, Polygonum u. s. w.).

7. Polygonum-Salbe.

Polygonum-Pulver ℥i, Wasser 1 Quart, koch' es zu einem Weinglas voll und lass es kühlen, füg' zu Kupfer-Sulfat gr v und Kupfer-Carbonat gr v, tropf' es in das Auge mit einer Entenfeder.

8. Kupfer-Wasser zum Waschen des Auges.

9. Das Melancholie-zerstreuende Mittel

gieb, wenn Schmerz im Auge besteht, ohne Röthung und Schwellung. Bei Ptosis ohne Schmerz oder Entzündung, aber mit Sehstörung, liegt die Ursache in Körperschwäche. Gieb das Tonicum.

In Krankheiten der Leber und der Geschlechts-Theile besteht oft Blödsichtigkeit ohne Röthung, Schmerz, oder Ptosis. Dann gieb das Tonicum. Wenn nach schwerem Unwohlsein das Sehen blöde ist und eine Lampe aussieht wie ein rother Ball, kann diese Vorschrift gegeben werden. Bei Leukom gebrauche das Leukom-lösende Mittel (Kümmel, Salvia u. s. w.) innerlich.

Wenn das Leukom vollständig ist mit blosser Licht-Wahrnehmung, gebrauche ausserdem Zink-Augenwasser. Von dem verbesserten Leukom-lösenden Pulver kann man auch 2 Drachmen in ein Stück Ferkel-Leber thun, rösten und die Leber verzehren.

Körperschwäche verursacht oft plötzliche Dunkelheit vor den Augen beim plötzlichen Aufstehen. Gieb das Constitutions-stärkende Mittel.

Bei Pupillen-Erweiterung gieb den Nervengeist-Wiederhersteller. Bei Flügelfell gieb das Mittel gegen Gefässbildung (Rhemania, Akebia, Süssholz, Aralia [= Ginseng] u. s. w.).

Staphylom ist verursacht durch blaues Wasser, das in die Pupille dringt und sie zerstört und ist unheilbar. Zink-Collyr wird bereitet, indem man 4 Unzen Knabenharn kocht und eine Unze Zinkcarbonat zufügt.

Der Herausgeber hat also Recht, dass auf dem Gebiet der Augenheilkunde die Weisheit der heutigen chinesischen Gelehrten gering sei. Das Buch ist werthlos; von Interesse ist nur, die Spuren indischer, griechischer, neu-europäischer Medizin unter der chinesischen Umhüllung zu entdecken.

Journal-Uebersicht.

Archiv für Augenheilkunde. XXXIX. Band. Heft 3.

19) **Fötale eitrige Entzündung als Ursache des congenitalen Mikrophthalmos und Anophthalmos,** von Prof. Dr. Hoppe in Köln.

Verf. hat unter 23 000 Personen, meist Schulkindern, 6 Mal Mikrophthalmos, 3 Mal Anophthalmos gefunden, 7 davon zeigten Entzündungen oder Reste davon. Nach seiner Ansicht ist die Bedeutung, die man fötaler, eitriger Augen-Infection in der Aetiologie der Missbildungen beilegt, unbegründet. Der Nachweis der bakteriellen Erkrankung ist nie geführt, die beobachteten Bindehaut-Absonderungen bei oder gleich nach der Geburt entstehen durch äusserliche Schädigung der Bindehaut während des Fötallebens oder durch mechanische, bakterielle Einwirkungen auf das ungeschütztere, missgebildete Auge bei der Geburt.

---

20) **Weitere Beiträge zur Refractionslehre der alten Theorien griechischer gut(?) Gelehrter über das Sehen und die Farbenlehre,** von Dr. Vincenz Fukala in Wien.

---

21) **Ueber Symblepharon-Operation am doppelt umgestülpten Oberlide mit Annähung transplantirter Lappen an die Sehnenausstrahlung des Musculus rectus oculi superior, behufs Bildung einer dauerhaften Uebergangsfalte,** von Dr. Hugo Wolff, Berlin.

---

22) **Keratosis conjunctivae (Verhornung der Bindehaut),** von Dr. M. Mohr, Primarius an der Abtheil. f. Augenkranke, und Dr. M. Schein, ord. Arzt d. Ambul. f. Hautkranke der Arbeiter-Unterstützungs-Kasse in Budapest.

An einem sonst normalen Auge trat Verhornung der obersten Schichten der Conjunctiva ein, die isolirt eine 1 qcm grosse Stelle einnahm. Von der Xerosis conj., die auch eine Verhornung ist, unterscheiden Verff. den Process deshalb, weil in ihrem Falle keine locale oder Allgemein-Erkrankung, wie sie zur Xerosis führt, nachzuweisen ist.

---

23) **Ueber das Vorkommen von Iris-Rissen,** von Prof. L. Weiss und Dr. W. Klingelhöffer in Mannheim.

Verff. stellen die bisher beobachteten Fälle von Irisrissen zusammen und

fügen zwei neue hinzu. Die einwirkenden Kräfte müssen sehr heftige sein. 7 Mal unter 39 Fällen waren die Iris-Verletzungen uncomplicirt. Die Pupille war, soweit Beobachtungen darüber vorliegen, meist erweitert, auch gelähmt. Die Erklärungsversuche deuten nicht alle vorkommenden Fälle.

---

24) **Zur Frage der elastischen Gewebe im menschlichen Auge.** Eine Bemerkung zu den gleichnamigen Arbeiten von Stutzer (Arch. f. Ophth.) und von Hiribuchi (Arch. f. Augenh.), von Dr. Amilkare Bietti, zur Zeit in Rostock.
Verf. nimmt die Priorität für seine Arbeiten in Anspruch.

---

25) **Beitrag zur offenen Wundbehandlung nach Augen-Operationen,** von Dr. O. Walter, Odessa. (Aus dem Odessaer städtischen Augenhospital.)

Verf. hat nach 52 Operationen (27 Star-Op.) das Praun'sche Schutzgitter angewandt und ist mit den Erfolgen zufrieden. Wund-Infectionen wurden nicht beobachtet, 3 Mal leichte, 1 schwere Iritis. Die V.-K. stellte sich rasch her. Der Heilungsverlauf sei leichter, als unter Verband, dagegen das anfängliche Sehvermögen geringer, um sich nach 3—4 Wochen auf die gleiche Höhe zu heben. Contraindicirt ist nach des Verf.'s Ansicht die offene Wundbehandlung, wo es sich um stärkere iritische Reizzustände handelt, oder stärkere Blutungen in die V.-K. bestehen; in solchen Fällen wirkt die Wärme des Verbandes günstig. Auch bei Glaskörpervorfall ist der Verband vorzuziehen.

---

26) **Die Verhandlungen der ophthalmologischen Section der „Academy of Medicine" in New York.** Abgekürzte Uebersetzung, von Dr. Abelsdorff.
Im Wesentlichen Demonstrationen.

Heft 4.

27) **Welchen Werth hat die Röntgen-Photographie für den Nachweis von Fremdkörpern im Augeninnern?** von Prof. L. Weiss, Heidelberg unter Mitwirkung von Dr. Klingehöffer.

Die Arbeit fasst das Wissenswerthe von dem bisher bekannten über Röntgenphotographie zum Nachweis von Fremdkörpern im Auge zusammen. Der Werth der Methode wurde an 12 eigenen Fällen geprüft. 7 Mal gelang der Nachweis auch sehr kleiner Fremdkörper; dabei ist zu beachten, dass in ein und demselben Falle bei mehreren Aufnahmen das eine Mal ein negativer, das andere Mal ein positiver Befund erhoben werden kann. In 4 Fällen konnte selbst bei wiederholten Aufnahmen ein Fremdkörper durch die Strahlen nicht nachgewiesen werden, in einem derselben war ein solcher sicher (ophthalmoskopisch sichtbar) im Auge, in einem anderen war er sehr wahrscheinlich anzunehmen, in zweien zweifelhaft. In dem letzten Falle bewirkte das Skiagramm den Verdacht, dass sich ein Fremdkörper im Auge befinde, doch wurde ein solcher im enukleirten Auge nicht gefunden. Aus dem nachgewiesenen Bilde des Fremkörpers sind Schlüsse auf dessen Form und Grösse meist nicht zu ziehen. Die Localisation ist durch wiederholte Aufnahmen in verschiedener Richtung möglich.

Verff. haben bei ihren Fällen das Sideroskop nicht angewendet und doch sind einzelne derselben dazu angethan, die Unentbehrlichkeit dieses einfachen diagnostischen Mittels darzuthun. Es sei hier nur kurz darauf hingewiesen, dass die Diagnose in den letzten 4 Fällen dadurch erheblich sicherer geworden

wäre, ferner, dass in Fall 3 der Patient die Operation nicht mit der Motivirung abgelehnt hätte, es sei nach seiner Meinung ein Steinsplitter, nicht ein Eisensplitter im Auge, wenn ihm das Gegentheil bewiesen wurde; schliesslich sei die Bemerkung der Verff. zu Fall 1 citirt: „Es wäre interessant, diesen Fall mit dem Sideroskop zu untersuchen, um zu entscheiden, ob die bräunliche Verfärbung der Regenbogenhaut und einzelner Linsentheile durch Eisen oder durch Messing hervorgerufen würde."

28) **Ueber die Veränderungen des Astigmatismus unter einigen physikalischen und physiologischen Einflüssen,** von Dr. Botwinnik, Augenklin. d. Prof. Bellarminoff, St. Petersburg.

Verf. hat sich mit der Beobachtung beschäftigt, dass Myopen und Astigmatiker durch mechanische Wirkung auf die Hornhaut mittelst Blinzelns, zur Seite ziehen der Lider, Fingerdruck auf's Auge, die Refraction oft bedeutend verändern und gute Sehschärfen erreichen. Durch ophthalmometrische Messungen hat er Art und Grösse solcher Veränderungen untersucht. Es wurden bedeutende Veränderungen der Hornhautwölbung gefunden und zwar bewirkt Blinzeln hauptsächlich Abflachung im vertikalen Meridian; nach aussen Ziehen der Lider, Abflachung im horizontalen, stärkere Krümmung im vertikalen Meridian; entgegengesetzt dem Lidverziehen wirkt das Aufdrücken auf's Auge in der Richtung nach innen.

Aus andren Untersuchungen schliesst Verf. das Vorhandensein einer ungleichmässigen Accommodation und legt der ungleichmässigen Thätigkeit des Accommodationsmuskels grosse Bedeutung für die Selbstcorrection des Astigmatismus bei.

29) **Das aseptische Tätowiren der Hornhaut,** von Dr. L. de Wecker in Paris.

Ein erneuter Hinweis, dass man aseptisch durchaus gefahrlos und mit Abhaltung jeder Trübung durch das Tätowiren selbst vorgeht.

30) **Bemerkungen zu Fukala's Refractionslehre im Alterthum,** von Dr. Ed. Pergens, Brüssel.

31) **Bemerkung zu der Arbeit des Herrn Dr. R. Cohn: Ueber den Herpes zoster ophthalmicus,** von Dr. Ginsberg, Berlin.

32) **Beiträge zur Tortuositas vasorum,** von Dr. Pick in Königsberg.

Zwei Fälle von übermässiger Schlängelung der Netzhautgefässe, die im ersten Falle beide Gefäss-Arten betrifft und angeboren ist, während im zweiten Falle nur die Venen betroffen sind, und diese Stase als Folge hochgradigen Emphysems mit starker Dyspnoe aufgefasst wird.

32) **Die Originalartikel der englischen Ausgabe** (A. of O. XXVIII, 1).

1. **Ablenkung** der vertikalen Netzhautmeridiane, von G. T. Stevens, New York.
2. **Experimente** über die keimtödtenden Fähigkeiten gewisser Augensalben, von Rosa Welt Strauss, Brooklyn.
3. Holocain in der operativen Augenheilkunde; seine Ueberlegenheit über Cocain, sein therapeutischer Werth, von H. Derby, Boston.

Spiro.

Vermischtes.

1) Wir beklagen den Tod eines der ältesten Schüler A. v. Graefe's, des hochbegabten und verdienstvollen Augen-Arztes Albert Mooren.

1828 wurde er zu Oedt bei Kempen am Nieder-Rhein geboren, erhielt seine Schulbildung zu Kempen und auf dem katholischen Gymnasium zu Köln. Heilkunde studirte er zuerst in Bonn unter Weber, Wutzer, Harless, Kilian, Bischoff; sodann in Berlin unter Johannes Müller, Jüngken, Traube, Bärensprung, A. v. Graefe. Hierselbst bestand er 1854 das Doctor- und 1855 das Staats-Examen. Entscheidend war für ihn, dass er schon als Student in Beziehung zu Albrecht von Graefe trat und in dessen Privat-Heilanstalt eifrigst mit Augenheilkunde sich beschäftigte. Zunächst übte er in seiner Vaterstadt Oedt die allgemeine ärztliche Praxis, gewann aber bald durch glückliche Augen-Operationen grossen Ruf im Rheinland und wurde 1862 nach Düsseldorf zur Leitung der städtischen Augenklinik berufen. 21 Jahre hat er diese Anstalt geleitet und in derselben eine grossartige, besonders operative Thätigkeit entfaltet. Die Kranken kamen von weit und breit, nicht bloss aus den Rhein-Landen, sondern auch aus Belgien, Holland, England und Frankreich. Die höchsten Kreise beehrten Mooren mit ihrem Vertrauen. Sogar die Oberleitung der Augenheilanstalt zu Lüttich wurde ihm 1868 übertragen, wohin er alle 4—6 Wochen reiste, um die wichtigeren Augen-Operationen auszuführen. 1878 gab er dieses Amt auf und legte 1883 auch die Leitung der Düsseldorfer Augenklinik nieder. Aber eine ausgedehnte Privat-Praxis in der Augenheilkunde hat er bis zu seinem Lebens-Ende beibehalten. Der Titel eines Professor und Geh. Med.-Rath wurde ihm von der Regierung verliehen. Die Stadt Düsseldorf zeichnete ihn aus durch das Ehrenbürgerrecht. Im Jahre 1887 erkrankte er auf dem internationalen Congress zu Washington an der Dysenterie recht schwer, aber unter der aufopfernden Behandlung von Prof. E. Mendel überstand er wohlbehalten die Heimreise und genas allmählich von den Folgen der tückischen Krankheit. Ein schwerer Schlag in seinem glücklichen Familien-Leben war der Verlust seines ältesten Sohnes, der zu Marburg ein Kind vom Tode durch Ertrinken rettete, aber dabei selber den Tod fand. 1896 besuchte Mooren noch den internationalen Congress zu Moskau, 1898 präsidirte er der Deutschen Aerzte Versammlung zu Düsseldorf. Doch konnte er in dem letzten Winter nicht mehr seine gewohnte Reise nach Berlin antreten und starb nach kurzer Krankheit am Abend des letzten Tages vom Jahre 1899.

Albert Mooren war ein äusserst fruchtbarer Schriftsteller auf seinem Gebiet; er hat zur Ausgestaltung dessen, was wir die moderne Augenheilkunde nennen, wesentlich beigetragen. Aber, wer ihm nur aus seinen Schriften kennt, kann ihn nicht voll würdigen. Man muss ihn am Operations-Tisch gesehen haben. Er gehörte zu den begnadeten Künstlern, wie nur wenige geboren werden. Dabei war er ein edler Mensch, tief religiös, voll warmer Menschen-Liebe, der naturgemäss seinen Kranken das grösste Vertrauen einflösste. Natürlich hatte er Neider, wegen seiner Erfolge. Aber seinen Freunden war er ein warmer Freund. Unsre collegiale Freundschaft hat in den 32 Jahren ihres Bestehens nicht die leiseste Trübung erfahren. Sein Andenken wird lebendig bleiben, nicht bloss in der Wissenschaft, sondern auch in den Herzen derer, denen er Gutes erwiesen.

Zum Schluss füge ich die Liste seiner hauptsächlichsten Veröffentlichungen bei.

1. Ueber Retinitis pigmentosa, Düsseldorf 1852. 2. Die verminderten Gefahren einer Hornhaut-Vereiterung bei der Staar-Extraction, Berlin 1862. 3. Die Behandlung der Bindehaut-Erkrankungen, Düsseldorf 1865. 4. Ophthalmiatrische Beobachtungen, Berlin 1867. 5. Ueber sympathische Gesichts-Störungen, Berlin 1869, (1870 frz. Uebersetzung). 6. Ophthalmologische Mittheilungen, Berlin 1874. 7. Ueber Gefäss-Reflexe am Auge (zus. mit Rumpf), C. Bl. f. m. W. 1880, Nr. 19. 8. Zur Pathogenese der sympath. Gesichts-Störungen, Kl. Monatsbl. f. A. 1881, S. 313. 9. Gesichtsstörungen und Uterin-Leiden, A. f. A., X (E. H.), S. 519. 10. Beiträge zur klin. und operativen Glaucom-Behandlung, Düsseldorf 1881. 11. Fünf Lustren ophthalmolog. Wirksamkeit, Wiesbaden 1882. 12. Hauteinflüsse und Gesichtsstörungen, Wiesbaden 1885. 13. Einige Bemerkungen über Glaucom-Entwickelung, A. f. A. XIII, 4, 751. 14. Internat. med. Congress of Washington: Eye troubles in their relation to occipital disease. 15. Ebendaselbst, The simplest method of cataract extraction. 16. Sehstörung und Entschädigung. Klinische Monatsbl. f. A., 1890, S. 336 und 503. 17. Du massage dans les affections oculaires, Arch. méd. belges, XXXVII, S. 239, 1890. 18. Die Sehstörungen und die Entschädigungs-Ansprüche der Arbeiter, Düsseldorf 1891. 19. Die Indicationsgrenzen der Cataract-Discission, Deutsche med. Wochenschr. 1893, S. 897. 20. Die operative Behandlung der natürlich und künstlich gereiften Star-Formen, Wiesbaden 1894. 21. Die operative Behandlung kurzsichtiger Störungen, Wiesbaden 1896.

A. Mooren war von tiefer Allgemein-Bildung und beschäftigte sich mit dem Studium der Philosophie, der modernen Sprachen, insbesondere der spanischen, und der Geschichte und hat die von seinem Oheim herausgegebene Chronik der Diöcese Köln neu bearbeitet. H.

2) Bruxelles, 21./XII. 1899.

Monsieur le Professeur.

J'ai été très étonné de lire, dans le numéro de décembre de votre estimable journal, la description d'un soi disant nouveau blépharostat par le Dr. Hugo Pretori. Ce blépharostat que je vois d'ailleurs qualifié avec plaisir comme étant le plus petit, le plus leger et le plus simple de tous, est absolument identique à celui inventé et publié dès 1875 par le professeur Coppez, de Bruxelles. (Cf. Bulletins de l'Académie Royale de Médecine de Belgique, Annales d'oculistique, et passim). Cet instrument est encore actuellement le seul en usage à la clinique de Bruxelles. Tous les étrangers qui visitent notre clinique, ne peuvent s'empêcher de le remarquer. M. Hugo Pretori aurait-il été du nombre?

Je vous serais reconnaissant, Monsieur le professeur, si vous vouliez insérer ces quelques lignes dans un des prochains numerós du Centralblatt et veuillez croire à l'expression de mes sentiments les plus respectueux.

Dr. Henri Coppez.

Zusatz des Herausgebers.

Die Gesinnung, welche in dem gesperrten Satz zu Tage tritt, ist nicht zu loben;[1] sie wirkt sogar recht komisch dadurch, dass auch Hrn. Coppez

[1] Dr. Pretori war nie in Brüssel. Er benutzt den Lidhalter seit 5 Jahren und hat ihn erst auf Drängen befreundeter Fachgenossen veröffentlicht. In den Kliniken von Prag und Wien war es nicht bekannt, dass ein ähnlicher Lidhalter bereits veröffentlicht worden sei.

schon vor 23 Jahren die Priorität seines Sperrers streitig gemacht worden ist. In Nagel's Jahresbericht für das Jahr 1876 heisst es, S. 240:

„Coppez bedient sich eines Blepharostaten, dessen eine bewegliche Branche mit einfacher Reibung längs einer Stange gleitet, so dass durch Fingerdruck die beiden Branchen einander genähert und entfernt werden können.... Liebreich erklärt das Instrument für identisch mit einem, das er ein Jahr früher[1] beschrieben."

Ob nicht auch Hrn. Liebreich noch ein Aelterer den Platz streitig macht, wie in des Aristophanes Weiber-Staat (Z. 1050), will ich hier nicht erörtern.

Wenn wir die in den Annales d'Oculistique B. 75, S. 295 u. B. 76, S. 112 abgebildeten Lidsperrer von Coppez und von Liebreich betrachten und sie mit dem im Centralbl. f. A., 1899, S. 363 abgebildeten vergleichen; so ist eine grosse Aehnlichkeit unbestreitbar, aber Identität ist nicht vorhanden.

Hr. Warlomont fügt dem jedenfalls nicht ungerechtfertigten Prioritäts-Anspruch von Liebreich die folgenden Worte bei (Ann. d'Oc. Bd. 76, S. 112): „Nous avouons franchement — et cet aveu coûte à notre qualité de publiciste — que nous ignorions complétement l'existence du blepharostat de M. Liebreich, comme M. Coppez l'ignorait certainement lui même." Diesen Ausspruch könnte ich auch unterschreiben, bis auf den gesperrten Satz. Mir kostet dieses Zugeständniss gar nichts. Es ist zu schwierig, jede Veränderung eines Instrumentes auf den eigentlichen Urheber zurückzuführen. Sind doch Lidheber schon bei den alten Griechen in Gebrauch gewesen. (Vgl. Augenheilk. d. Aëtius, S. 150, Z. 12 u. S. 154, Z. 21.)

3) Internationaler Ophthalmologen Congress Paris 1900.

Als Berichterstatter in der Frage: „Vergleichender Werth der Enucleation und deren Ersatzoperationen", bittet der Unterzeichnete sämmtliche Herren Collegen ihm auf folgende Fragen eine gefällige Antwort zu Theil werden zu lassen:

A. Wie viele Fälle von Panophthalmie haben Sie behandelt?
I. mit Enucleation?
II. mit Exenteration (Evisceration)?
1. mit einfacher Evisceration?
2. mit Einlage einer Hohlkugel?
In welchen Fällen haben Sie Complicationen gesehen mit
a) Cellulitis orbitae?
b) Meningitis mit Ausgang in Heilung?
c) Meningitis mit tödtlichem Verlauf?
Welches war in den fatalen Fällen
1. die Indication zur Operation?
2. der anatomische und bakteriologische Befund?

B. In wieviel Fällen von Enucleation und Exenteration haben Sie überhaupt Complicationen gesehen und speciell
obige a) b) c)?
d) sympathische Reizung?
e) sympathische Entzündung?

Auf wieviel Fälle von Enucleation und Exenteration im Ganzen kommen die mitgetheilten complicirten Fälle?

[1] St. Thomas Hosp. Reports for 1875.

C. In wieviel Fällen von Staphylom-Operationen haben Sie Complicationen erlebt?

Welches waren die Complicationen?

Welches war die Methode der Staphylom-Operation?

D. In welchen Fällen von Neurotomie und Neurectomie haben Sie Complicationen erlebt?

Welches waren die Complicationen? (sympathische Reizung und sympathische Entzündung?)

Wie viele Neurotomieen und Neurectomieen haben Sie überhaupt ausgeführt?

Welches waren die Indicationen zu diesen Operationen?

Diejenigen Herren Collegen, welche im Interesse ophthalmologischen Erkennens und Fortschreitens sich der Mühe unterziehen werden, obige Fragen zu beantworten, sind gebeten, diese Antworten so bald wie möglich direct an den Unterzeichneten gelangen zu lassen.

Ihnen sei zum Voraus der wärmste Dank hiefür ausgesprochen.

Prof. Dr. E. Pflüger, Bern.

Bibliographie.

1) Warum dürfen wir die parasitäre Theorie für die bösartigen Geschwülste nicht aufgeben? von Prof. Dr. Czerny, Heidelberg. (Beiträge zur klin. Chirurgie. XXV, 1.) Verf. fasst kurz zusammen, was für die parasitäre Theorie spricht. Er führt aus, dass die Krebse in der Regel an der Oberfläche der Haut oder Schleimhaut ihren Ursprung nehmen, an Stellen, welche durch chronische Entzündung oder Narben local disponirt sind, an welchen leicht Schmutz oder Darm-Inhalt für längere Zeit haftet. In diesem Schmutz vermuthet er den unbekannten Krebs-Erreger, der nach längerer Vegetation zu wirken beginnt. Zwischen entzündlicher Neubildung und echten Tumoren existirt keine feste Grenze; wie für erstere sind auch für letztere verschiedenartige Erreger anzunehmen. Auch gelungene Uebertragungsversuche sprechen für einen specifischen Erreger. Andrerseits sind spontane Rückbildungen beobachtet und eine Reihe von Fällen von Heilung inoperabler Tumoren durch ein combinirtes Verfahren von Aetzung und Serumbehandlung (Coley) nachgewiesen, zu denen Verf. drei neue mittheilt. Verf. schliesst: Die parasitäre Theorie, auf so schwachen Füssen dieselbe auch noch stehen mag, hat mindestens so viel Berechtigung wie die andern Hypothesen und lässt uns am meisten Hoffnung, in prophylaktischer und therapeutischer Beziehung den Krebsen beizukommen. Spiro.

2) Erfahrungen über die Behandlung der hochgradigen Myopie durch Linsen-Extraction, von Dr. Velhagen in Chemnitz. (Deutsche med. Wochenschr. 1899. Nr. 30.) Verf. führte an 15 Augen die Myopie-Operation mittelst Discission und nachfolgender Punction aus. Sie betrafen 14 Personen von 6—38 Jahren, bei einem 6jährigen Kinde beide Augen. Die Indicationsstellungen sind die üblichen, Erfolge gut, Netzhautablösungen nicht beobachtet. Drei Patienten sind mit dem Sehvermögen für die Nähe nach der Operation nicht zufrieden. Ein Färberei-Arbeiter kann mit dem operirten Auge seine gefärbten Zwirne nicht mehr sortiren, da sie ihm zu dick erscheinen, ähnlich geräth einer Dame beim Malen u. s. w. alles zu gross, eine andere kann beim Maschine-Nähen nicht so gut sehen, wie früher mit — 6 D. Eine weitere Mahnung zu enger Indications-Stellung. Spiro.

3) Eine hiesige Bade-Anstalt, der Infectionsort verschiedener Trachom-Erkrankungen, von Dr. P. Schultz, Berlin. (Berliner klinische Wochenschr. 1899. Nr. 39.) Unter den Patienten Dr. Settegast's (mit 0,75 % Trachom) beobachtete Verf. rasch nach einander 18 neue Fälle von „frischem Trachom", die in einer Bade-Anstalt ihre Augen-Entzündung erworben hatten. Verf. nimmt durch Ausschliessung das Wasser als Infectionszwischenträger in Anspruch. Der Verlauf der Erkrankung ist nicht mitgetheilt. (Gleichzeitige Beobachtungen in der Hirschberg'schen Klinik legen es nahe, dass es sich nicht um Trachom, sondern um einen gutartigen, akuten, infectiösen Bindehautcatarrh gehandelt hat. Vgl. d. März-Heft d. J. Ref.) Spiro.

4) Exstirpation eines grossen retrobulbären Tumors nach der Krönlein'schen Operations-Methode mit Erhaltung der Sehkraft und mit guter Stellung und guter Beweglichkeit des Auges, von Prof. Dr. Weiss, Heidelberg. Es handelt sich um ein cavernöses Angiom, wohl traumatischen Ursprungs, neben dem Sehnerven. Verf. berichtet über Ausführung und Literatur der Krönlein'schen Methode. Indicirt ist sie bei allen Operationen in der Tiefe der Orbita, bei welchem man hoffen kann, das Auge zu erhalten. Die temporäre Resection der äusseren Orbitalwand wird einestheils zu diagnostischen Zwecken gemacht, andrerseits, um ein freies, übersichtliches Operationsfeld zu den tief in der Orbita gelegenen Gebilden zu gewinnen. Spiro.

5) Die hygienische Beurtheilung der verschiedenen Arten künstlicher Beleuchtung mit besonderer Berücksichtigung der Lichtvertheilung, von Prof. Erismann, Zürich. (Deutscher Verein für öffentliche Gesundheitspflege. XXIV. Versammlung, Nürnberg, September 1899.) Als Mindestmaass der Beleuchtungsintensität verlangt Verf. 12—15 M. K. für gröbere, 25 M. K. für feine Arbeiten. Luftverderbniss durch Producte der vollkommenen oder unvollkommenen Verbrennung der Leuchtstoffe wird am meisten durch Kerzen hervorgerufen, gar nicht durch elektrisches Glühlicht, sehr günstig ist auch Acetylenlicht. Die Heizwirkung der Lichtstrahlen und Wärmestrahlung anlangend, geben elektrisches und Gasglühlicht die besten Resultate. Wo feinere Arbeit ausgeübt wird, in Schulzimmern, Werkstätten, ist reine, indirecte Beleuchtung mit reflectirtem Licht die beste, da die Lichtvertheilung gleichmässig, die Schattenbildung abgeschwächt ist. Die Wärmestrahlung fällt fast völlig weg, die Kosten sind nicht sehr gross. Spiro.

6) Drei Fälle von Colobom der oberen Augenlider, von H. Zumsteeg. (Inaug.-Dissertation, Tübingen 1899.) Bericht über drei Fälle, die in 25 Jahren in der Tübinger Klinik beobachtet wurden, und Zusammenstellung der bisher veröffentlichten Fälle. Spiro.

7) Klinisch statistischer Bericht über 773 Enucleationen des Augapfels, von W. Koester. (Inaug.-Diss., Tübingen 1899.) In der Tübinger Klinik kamen auf eine Gesammtzahl von 67 754 behandelten Augenkranken 773 Enucleationen. Sie wurden nothwendig bei: 1. Neubildungen, und zwar Gliom in 16 Fällen = 2,1 %, Sarcom in 28 = 3,6 %, Carcinom 9 = 1,16 %, Tumor der Orbita 5 = 0,65 %, Tuberculose 5 = 0,65 %; 2. Cysticercus 1 = 0,13 %; 3. Hydrophthalus 16 = 2 %, Glaucoma absol. prim. 58 = 7,5 %; 4. Blutungen im Augeninnern 3 = 0,38 %; 5. Verletzungen, primär 195 = 32,6 %, secundär 252 = 25,2 %; 6. Pantophthalmie 5 = 0,65 %; 7. Secundärglaucom 45 = 5,8 %; 8. Iridocyclitis 49 = 6,3 %; 9. Staphylom 50 = 6,5 %; 10. Phthisis bulbi 33 = 4,3 %; 11. Morbus Basedowii 2 = 0,3 %; 12. Lagophthalmus 1 = 0,13 %. Spiro.

8) Ueber die Beziehungen des primären Glaukoms zu Geschlecht, Lebensalter und Refraction, von W. Schüssele. (Inaug.-Diss., Tübingen 1899.) Unter einer Gesammtzahl von 67754 behandelten Augenkranken waren in der Tübinger Klinik 494 Fälle von Primärglaucom = 0,73 %, und zwar 213 Männer, 281 Frauen. Auf die Gesammtzahl der Männer und Frauen berechnet waren 0,55 % Männer, 0,97 % Frauen. Im Ganzen waren 806 Augen befallen, und zwar 312 Personen doppelseitig, je 91 Personen rechts-, bezw. linksseitig allein. Unter 40 Jahren waren 12,34 %, darüber 87,65 %, Durchschnittsalter 54½ Jahre. Hyperopie bestand bei 41,1 %, Emmetr. bei 43,4 %, Myopie bei 15,5 %. Verf. zieht keine Folgerungen daraus, da nicht festgestellt ist, wie die Betheiligung der verschiedenen Refractionszustände an dem Gesammtmateriale sich verhält. Berufe mit grösseren Ansprüchen mit Nahearbeit scheinen häufiger vertreten. Verf. findet ferner, dass Gl. simplex früher auftritt, als das Gl. inflammat., auch, dass die Erkrankung bei Myopie früher auftritt, als bei Emmetropie und Hyperopie. Spiro.

9) Bericht über die Wirksamkeit der Augenabtheilung des galizischen Landeskrankenhauses in Lemberg für 1892—1898, erstattet von Prof. Dr. Machek, Primararzt der Abtheilung. Auf der stationären Abtheilung wurden auf 88 Betten während der 7 Jahre 8915 Kranke verpflegt und behandelt. Die durchschnittliche Verpflegsdauer betrug 22,54 Tage. Im Ambulatorium waren 11892 Augenkranke. Die Zahl der Verpflegstage der stationären Abtheilung betrug 217606. An Trachom — Galizien ist ein Trachom-Land — wurden 5938 Kranke behandelt, d. i. 28,54 % aller Kranken. Auf der Abtheilung wurden jährlich etwa 500 grössere Operationen ausgeführt, im Ganzen 3494. An der Linse 1112 (darunter 1023 Star-Extractionen), 1358 Iridectionen, 547 Lid-Operationen, 97 Enucleationen. Auf 768 Glaucomfälle entfallen 282 auf das männliche, 486 (62,76 %) auf das weibliche Geschlecht. Operirt wurden 353 Glaucome (106 Männer und 247 Weiber). Das Glaucom kommt öfter bei Weibern vor. Aehnliches wurde für die Erkrankung der Thränenwege beobachtet. Auf 601 Fälle erkrankten 193 Männer (32,11 %) und 508 Weiber (67,89 %). Israeliten sind an den Operationen mit 22,05 % betheiligt, obgleich Galizien nur 11 % Israeliten zählt.[1] Nach Gräfe wurden 745 nicht complicirte Stare operirt, ohne Iridectomie 173. Machek.

10) Bericht über 50 von Prof. Dr. Haab ausgeführte Myopie-Operationen, von Romana Klinkowstein. (Inaug.-Diss. aus der Univ.-Augenklinik in Zürich.) Die 50 Myopie-Operationen wurden an 40 Patienten ausgeführt, einseitig wurden 30, beiderseitig 20 operirt. Das Verfahren bestand in der Discission mittelst des Graefe'schen Messers und in Punction der Hornhaut bei eintretender Drucksteigerung. In der Mehrzahl der Fälle wurde 1—2 Mal discindirt und 1—2 Mal punktirt. In 44 Fällen hatte Sehschärfe zugenommen, in 11 Fällen hiervon um das 1½—2½fache. Infection oder Netzhautablösung kamen nicht vor. (Nachträglich wurde einer der Fälle zur „finalen Discission" von Assistenten operirt und endigte mit Phthisis bulbi.)
C. Hamburger.

11) Starheilung und Allgemeinleiden, von M. Salinger. (Inaug.-Dissertation aus Prof. Hirschberg's Augenklinik.) Verf. theilt die Grundsätze mit, nach welchen in der Hirschberg'schen Augenklinik verfahren wird, wenn Starkranke mit irgend welchen körperlichen Leiden zur Aufnahme kommen. Eines der wichtigsten dieser Allgemeinleiden ist die Zuckerkrankheit. Ist durch

[1] Sie sind also wohl mehr auf Gesundheit ihres Seh-Organs bedacht, als die übrige Bevölkerung. H.

Urin-Untersuchung — dieselbe wird natürlich principiell bei jeder Form der Linsentrübung vorgenommen — Diabetes festgestellt, so wird, falls der Procentsatz des Zuckers sich als zu hoch erweist, Patient erst einer Karlsbader Kur unterzogen. Ist hierdurch Besserung eingetreten, so wird operirt und zwar getrost mit runder Pupille; die mitgetheilten Krankengeschichten beweisen, dass die Resultate gut sind. — Diabetisches Coma nach der Operation lässt sich ziemlich vermeiden, wenn man die Vorsicht beobachtet, in allen stärker ausgeprägten Fällen den Urin vor der Operation auf Aceton zu untersuchen und die bedenklichen Fälle zurückzustellen; zeigen sich trotzdem gefährliche Symptome, so wird der Kranke reichlich mit Kohle-Hydraten ernährt und bekommt alkalische Wässer. — Eine andere Gefahr besteht bei gewohnheitsmässigen Schnapstrinkern; hier wird auf runde Pupille verzichtet, da ruhige Lage nicht mit Sicherheit zu erwarten ist. Alle Trinker erhalten gleich nach der Operation Morphium, abends Chloralhydrat und Schnaps; so wird 3 bis 4 Tage lang verfahren, bis die Gefahr des Delirium tremens beseitigt ist. Tritt dasselbe trotzdem auf, so wird subcutan Morphium, innerlich Chloralhydrat gereicht. — Eine andere Form der Tobsucht („Heimweh", Nostalgie), welche bei alten, dekrepiden Leuten vorkommt, beruht darauf, dass das Gehirn nicht mehr genug Spannkraft besitzt, um bei Abschluss aller äusseren Sinnesanreize (Isolirung, beiderseitiger Augenverband) normal zu functioniren; man bekämpft diesen Zustand, indem man dem Kranken ein Auge freilässt und ihm Gesellschaft beigiebt. Verf. weist darauf hin, dass principiell jeder Starkranke von Kopf bis Fuss untersucht wird. Die Mehrzahl derjenigen, welche unter örtlicher Betäubung operirt werden (Cocaïn oder Holocaïn), erhalten nach der Operation innerlich Morphium. — Bei chronischen Affectionen der Luftwege wird im Allgemeinen auf runde Pupille verzichtet, wegen der Gefahr der Wundsprengung. C. Hamburger.

12) Ein Beitrag zur Frage der Heilserumtherapie bei der Conjunctivitis diphtherica, von Dr. H. Wagner. (Inaug.-Diss. aus der Univ.-Augenklinik in Giessen.) Verf. stellt aus dem Material der Universitäts-Augenklinik zu Giessen 15 Fälle von diphtherischer Conjunctivitis zusammen, die mit Heilserum behandelt wurden. Die Mehrzahl der Fälle zeigte die Affection nur einseitig. Aus der tabellarischen Zusammenstellung geht hervor, dass alle die Fälle zur Heilung kamen, bei denen es gelungen war, Löffler'sche Diphtheriebacillen aufzufinden, bei denen es sich also um echte Diphtherie handelte. In drei weiteren Fällen, in denen die mikroskopische Untersuchung überhaupt keinerlei charakteristische Bakterien ergeben hatte, wurde ebenfalls Heilung erzielt. Wenig oder fast gar keine Besserung wurde in einem Falle erreicht, der schon mit eingeschmolzener Hornhaut eingebracht worden war.

C. Hamburger.

13) Zur Casuistik der Tuberculose der Bindehaut, von Heinrich Remmlinger. (Inaug.-Diss. aus der Univ.-Augenklinik zu Giessen.) Mittheilung von 13 Fällen von Bindehaut-Tuberculose. In 6 dieser Fälle bestand Lupus. In denjenigen Fällen, wo dies nicht der Fall war, die Tuberculose also als eine primäre aufgefasst werden müsste, trat nach Excision oder kaustischer Zerstörung der geschwürigen Schleimhautpartie anstandslos Heilung ein. In fast allen Fällen bestand Drüsenschwellung vor dem Ohr und am Halse. Die primäre Form betraf Individuen ohne hereditäre tuberculöse Belastung.

C. Hamburger.

Um Einsendung von Separatabdrücken wird gebeten.

Verlag von Veit & Comp. in Leipzig. — Druck von Metzger & Wittig in Leipzig.

Centralblatt

für praktische

AUGENHEILKUNDE.

Herausgegeben von

Prof. Dr. J. Hirschberg, Geh. Med.-Rath, in Berlin.

Unter ständiger Mitwirkung der Herren Dr. ANCKE in München, Dr. BERGER in Paris, Prof. Dr. BIRNBACHER in Graz, Dr. BRAILEY in London, Prof. Dr. H. COHN in Breslau, Doc. Dr. CL. DU BOIS-REYMOND in Berlin, Dr. DAHRENSTAEDT in Herford, Doc. Dr. E. EMMERT in Bern, Prof. C. GALLENGA in Parma, Dr. GINSBERG in Berlin, Prof. Dr. GOLDZIEHER in Budapest, Dr. GORDON NORRIE in Kopenhagen, Prof. Dr. HORSTMANN in Berlin, Dr. ISSIGONIS in Smyrna, Prof. H. KNAPP in New York, Prof. Dr. KRÜCKOW in Moskau, Dr. KUTHE in Berlin, Dr. LANDAU in Coblenz, Prof. Dr. MAGNUS in Breslau, Major F. P. MAYNARD, I. M. S., in Calcutta, Dr. MICHAELSEN in Görlitz, Dr. VAN MILLINGEN in Constantinopel, Dr. MOLL in Berlin, Prof. Dr. J. MUNK in Berlin, Dr. NEUBURGER in Nürnberg, Dr. PELTESOHN in Hamburg, Dr. PERGENS in Brüssel, Prof. PESCHEL in Frankfurt a. M., Dr. PURTSCHER in Klagenfurt, Dr. M. REICH in Petersburg, Med.-Rath Dr. SCHEER in Oldenburg, Prof. Dr. SCHENKL in Prag, Prof. Dr. SCHWARZ in Leipzig, Dr. SPIRO in Berlin, Dr. STIEL in Köln.

Monatlich ein Heft. Preis des Jahrganges 12 Mark. Zu beziehen durch alle Buchhandlungen des In- und Auslandes und die Postanstalten des Deutschen Reiches.

Februar. **Vierundzwanzigster Jahrgang.** **1900.**

Inhalt: **Original-Mittheilungen.** I. Spontane Aufsaugung seniler Stare in geschlossener Kapsel. Von Prof. **A. von Reuss** in Wien. — II. Pustula maligna des oberen Augenlides und der Augenbraue. Von Dr. **E. Praun** und Dr. **Fr. Pröscher** in Darmstadt.

Klinische Beobachtungen. Zum Krankheitsbild: Iritis glaucomatosa. Von Goldzieher.

Gesellschaftsberichte. Société belge d'ophtalmologie in Brüssel.

Referate, Uebersetzungen, Auszüge u. s. w. Ein seltener Operationsfall, von J. Hirschberg.

Journal-Uebersicht. Zehender's klin. Monatsblätter für Augenheilkunde, Januar.

Vermischtes. Nr. 1—5.

Bibliographie. Nr. 1—10.

I. Spontane Aufsaugung seniler Stare in geschlossener Kapsel.

Von Prof. **A. v. Reuss** in Wien.

Unsere Kenntniss der Bedingungen, unter denen die spontane Resorption einer cataractös getrübten Linse in geschlossener Kapsel erfolgt, ist eine noch recht mangelhafte. Und doch wäre sie sehr erwünscht, weil wir nur durch sie an die Frage herantreten könnten, ob denn diese Bedingungen nicht auch künstlich herbeizuführen seien und ob wirklich jeder Versuch, Star-Trübungen auf anderem als operativem Wege anzugreifen, von

vorhinein als ein aussichtsloser betrachtet werden müsse. Bis jetzt stehen wir leider noch auf dem Standpunkte des Sammelns von Material und auf diesem dürften wir auch noch eine Zeit lang bleiben, denn ein Zeitraum von fast 30 Jahren hat nur 33 einschlägige Beobachtungen zu Tage gefördert. Dieser Umstand mag die folgende Mittheilung rechtfertigen.

Ich habe vor Allem an einen von mir im Jahre 1885 veröffentlichten Fall zu erinnern, welcher vollständig der Aufmerksamkeit aller derer entgangen ist, die sich mit dem Gegenstande beschäftigten, und welche die Literatur zusammenstellten. Er wurde von mir in der „Wiener medicin. Presse" 1885, Nr. 24 in einer Artikelserie „Ophthalmologische Mittheilungen aus der II. Universitäts-Augenklinik" bekannt gemacht (S. 14 des Separatabdruckes): er findet sich aber weder in NAGEL's Jahresbericht referirt, noch haben PAUL MEYER, MITVALSKY, SCHRAMM und HILBERT von ihm Notiz genommen. Er ist, wenn man mit DEL MONTE's Fall vom Jahre 1871 beginnt, der fünfte bis dahin bekannte Fall, der dritte, der als Resorption in geschlossener Kapsel erkannt wurde.

Ich drucke hier wörtlich das ab, was ich l. c. geschrieben, da ich nicht in der Lage bin, etwas Neues hinzuzufügen:

„Der in den ‚Ophthalmologischen Studien'[1] (S. 8 u. 16) aufgeführte Ernst Lachner wurde am 11. November 1868 am rechten Auge nach GRAEFE extrahirt (ARLT). Er hatte nach Correction seines Astigmatismus S $^{20}/_{20}$. Der Mann besuchte mich ab und zu, um Vorverhandlungen wegen der Operation seines linken Auges zu pflegen, an welchem er an einer hypermaturen Cataracta litt. Im Jahre 1874 behandelte ich ihn an einer Iritis dieses Auges, von der er in 3 Wochen geheilt war; seitdem war das Auge gesund geblieben. Nicht wenig erstaunt war ich, als ich ihn im April 1876 (er war damals 62 Jahre alt) wieder sah. Die Cataracta war nämlich spontan verschwunden bis auf einen kleinen, scharf begrenzten, linsenförmigen Kern von einem scheinbaren Durchmesser von 3 mm. Derselbe lag unten im Pupillargebiete, nach oben war die Pupille rein und schwarz, der Augengrund war vollkommen deutlich zu sehen und der Pat. las mit diesem Auge durch convex $^1/_4$ Jäger Nr. 4 und hatte mit convex $^1/_8$ S $^{20}/_{50}$. Am rechten Auge waren Glaskörperflocken vorhanden, in der Gegend der Macula sass ein kleiner chorioiditischer Herd. Er hatte mit diesem Auge mit $+ ^1/_7$ S $^{20}/_{30}$, (im Jahre 1868 mit demselben Glase S $^{20}/_{40}$). Wir haben es also mit einem der seltenen Fälle von spontaner Aufsaugung einer Cataracta bei unversehrter Kapsel zu thun. Näheres weiss ich über den Fall nicht anzugeben, da er zur genaueren Untersuchung nicht wieder kam. Der Zufall wollte es, dass ich seine Adresse zwei Tage nach seiner Beerdigung erfuhr."

---

[1] REUSS und WOINOW, Ophthalmometrische Studien. Wien, Braumüller, 1866 (I. Ueber den Astigmatismus nach Star-Extractionen).

Dieser alten Beobachtung kann ich jedoch eine neue anschliessen, die ich in der letzten Zeit zu machen Gelegenheit hatte.

Der jetzt 75jährige Franz Wist, Zeitungsverschleisser, wurde im Jahre 1884 von v. STELLWAG wegen Cataracta des linken Auges operirt, sah Anfangs gut, doch hat sich das Sehen nach und nach verschlechtert. Im Jahre 1885, so erzählt er, hatte er einen Anfall von Entzündung am rechten, nicht operirten Auge, der auf der genannten Klinik als Glaukom bezeichnet und mit warmen Umschlägen behandelt wurde, worauf Ruhe eintrat. Im Jahre 1895 soll ich ihn auf derselben Klinik, die ich damals leitete, gesehen und als Kapselcataracta in der Vorlesung vorgestellt haben. Aus derselben Zeit liegt mir ein Zeugniss des klinischen Assistenten vor, dass er an ausgedehnten Glaskörpertrübungen des operirten linken Auges leide; es enthält auch eine hier belanglose Notiz von meiner Hand; ich hatte ihn also wirklich gesehen. Im Jahre 1898 bekam er wieder Schmerz und Entzündung am rechten Auge; die auf der Klinik (die nicht mehr unter meiner Leitung stand,) angeordnete Behandlung (Morphiumlösung zum Einträufeln und Pulver zum Einnehmen) behagte ihm jedoch nicht; er machte eigenmächtig wieder warme Umschläge, worauf die Schmerzen schwanden, um seither nicht wiederzukehren. Auf Fragen wegen eines Trauma erzählt er, dass er im Jahre 1898, als er die erwähnte Entzündung hatte, wie er glaubt in Folge der Pulver, die ihm Schwindel und Ohrensausen machten, einmal ohnmächtig niederstürzte und mit dem Hinterkopfe auf eine Kiste auffiel; eine Aenderung im Sehen trat aber im Anschlusse hieran nicht ein. Erst vor 4 Monaten bemerkte er, dass das Sehen am rechten Auge, das auf das Unterscheiden von Tag und Nacht reducirt war, sich bessere; er begann Morgens, wenn er im Bette lag, die Fenster zu sehen, nach und nach nahm die Sehkraft zu, er fing an Gegenstände zu unterscheiden; seit etwa 10 Wochen sehe er ganz gut, namentlich mit seinem Star-Glase; er suchte mich auf, ich war jedoch verreist, so dass ich ihn erst am 7. October wieder sah und seitdem wiederholt, zuletzt vor einigen Tagen, Ende November. Der Befund ist jetzt folgender:

Linkes Auge: Grosses Colobom nach oben, ziemlich erhebliche Cataracta secundaria, flottirende Glaskörper-Trübungen, die auch bei focaler Beleuchtung sichtbar sind, Fundus normal. Mit + 12 D V $^{6}/_{60}$, mit + 15 D Jäger Nr. 10.

Rechtes Auge: Kammer tief, Iris stark schlotternd, Pupille von normaler Weite, ganz schwarz, nicht eine Spur von Etwas, das man als Kapsel deuten könnte; nahe dem unteren Pupillarrande, besser aber wenn man den Kranken nach unten schauen lässt, ein durchsichtiges, unregelmässig begrenztes Häutchen mit einigen weisslichen Flecken und deutlichen Cholestearinflittern. Bei extremem Abwärtsblicken bemerkt man undeutlich, etwa der Gegend des Linsenäquators entsprechend, einen kleinen, dunklen Körper, den man als Kernrest deuten könnte. Spärliche Glaskörperflocken.

Papille flach, total excavirt, grauröthlich, von einem hellen Halo umgeben. Tn. Mit + 12 D V $^{6}/_{9}$, auch die Buchstaben L P D von Sn VI bei künstlicher Beleuchtung; mit + 16 D Jäger Nr. 3 prompt. Für Handbewegungen keine Einschränkung des Gesichtsfeldes.

Der Fall Lachner bedarf keiner weiteren Bemerkung; es ist ein typischer Fall. Im Juni 1874 war nach meinen Notizen die Cataracta hypermatur; im April 1876 constatirte ich, dass sie bis auf den gesenkten Kern verschwunden war. Ueber die Kapsel ist zwar nichts bemerkt, aber ich war nie im Zweifel, dass sie vorhanden war, und dass sich der Kern nach Resorption der wohl vorher verflüssigten Rinde gesenkt hatte.

Hervorzuheben ist, dass Patient früher myopisch war, nach seinen Ferngläsern zu urtheilen, dass besondere Veränderungen im Augengrunde fehlten, sonst wären sie notirt worden, dass am operirten Auge ein chorioiditischer Herd und Glaskörperflecken constatirt wurden, endlich dass er 2 Jahre vor Constatirung der Resorption eine Iritis durchgemacht hatte.

Weniger einfach liegen die Verhältnisse im Falle Wist.

Dass die Linse bis auf kleine Reste resorbirt war, steht ausser Frage. Man könnte aber darüber streiten, ob diese Resorption bei geschlossener Kapsel stattfand oder nicht. Unter den hierher gehörigen Fällen wären nur 2 zu erwähnen, bei welchen derselbe Zweifel besteht. Im Falle Becker's war zuvor eine Iridectomie gemacht worden, ehe die Cataracta vorhanden war, eine Linsenverletzung liegt also im Bereiche der Möglichkeit. Becker war aber überzeugt, dass eine solche nicht stattgefunden hatte, sonst hätte er die Krankengeschichte nicht als bemerkenswerth dem Heidelberger Congresse mitgetheilt.

Der Fall Szili's, bei welchem dieser eine spontane Kapselruptur in Folge starker Linsenquellung annahm, wird jetzt allgemein anders gedeutet. Bis dahin war aber nur Brettauer's 1. Fall bekannt, der Szili wegen seiner versteckten Lage in Becker's Arbeit wahrscheinlich unbekannt geblieben war, so dass dieser für eine exceptionelle Beobachtung eine ebensolche Erklärung suchte. Eine Kapselruptur in meinem Falle anzunehmen, würde also ausser Analogie mit allen andern Fällen sein, welche hier in Frage kommen. Allerdings könnte ein Kapselriss bei dem Falle auf das Hinterhaupt entstanden sein. Dieses stimmt aber nicht mit dem Verlaufe der Krankheit. Nach diesem Falle war nämlich keine Veränderung am Auge eingetreten, eine solche war überhaupt erst im Sommer 1899 zu bemerken. Auch müsste man im Pupillarbereiche Residuen der Kapsel finden, zumal da ja eine Kapselcataracta vorhanden war. Man müsste dann gleichzeitig eine Linsenluxation nach unten annehmen. Das geht aber mit oder ohne Kapselriss nicht an, denn dann müsste das Sehvermögen auf dem bis dahin blinden Auge sich sogleich eingestellt haben, was nicht der Fall war, denn das Sehen trat erst nach und nach im August 1899 ein.

Es ist also das Nächstliegende, eine Resorption in der geschlossenen Kapsel anzunehmen und wegen der relativen Raschheit der Sehzunahme wahrscheinlich bei verflüssigter Rinde. Da aber im Pupillarbereiche keine Spur von Kapsel vorhanden ist, sondern alles was von der Linse restirt, nach unten hinter der Iris liegt, so muss man ausserdem ein spontanes Losgerissensein der Zonula von ihrer oberen Befestigung annehmen.

Diese Annahme steht durchaus nicht vereinzelt da; bei Augen von 6 hierher gehörigen Kranken musste sie gemacht werden.

DEL MONTE bemerkt zwar in seiner Krankengeschichte nichts von einer Luxation der Linse. Die Ueberschrift derselben lautet jedoch: Cateratta durata da sei anni, infiammazione dell' occhio, lussazione consecutiva spontanea del cristallino, suo assorbimento quasi totale. In der vorderen Kammer war ein kleines weisses Knötchen in der Nähe des Pupillarrandes und in der Pupille befand sich eine feine, schleierartige Membran. Es müsste also der untere Rand sich losgelöst haben. Sonderbarer Weise hat BRETTAUER, der in NAGEL's Jahresbericht,[1] und zwar in dem von BECKER redigirten Abschnitte über Linsenerkrankungen über den Fall als „spontane Aufsaugung einer Cataracta" referirt, seiner im Heidelberger Congress 1885 nicht Erwähnung gethan und auch BECKER seiner nicht gedacht. Letzterer sagt bei demselben Congresse: „Als ich im Jahre 1875 für das Handbuch von GRAEFE-SAEMISCH über die Linse schrieb, konnte ich in der Literatur keinen Fall von spontaner Aufsaugung einer senilen Cataracta ohne Verletzung der Kapsel finden. Der einzige zu meiner Kenntniss gekommene Fall war der mir vom Collegen BRETTAUER zur Veröffentlichung überlassene."

Auch bei diesem von den meisten als erster Fall betrachteten Kranken hatte sich zwischen April und August der unversehrte Kapselsack von seiner Anheftung an der Zonula im äusseren oberen Quadranten losgelöst, dasselbe war in geringerem Maasse gerade nach unten im 3. Falle desselben Beobachters eingetreten. Nach unten und nach aussen war die Ablösung durch Schrumpfung des Kapselsackes bei MITVALSKY's Patienten erfolgt und es hatte sich der Sack mit dem Kernreste in die Vorderkammer luxirt; nur nach oben haftete die Kapsel fest.

BITZOS nimmt an, dass in beiden Augen seines Kranken die Linsen sich bis auf ein feines Häutchen resorbirt hatten, das sich schliesslich von seiner inneren oberen Anheftungsstelle losgelöst und nach unten verschoben hatte. Am rechten Auge war die Pupille ganz schwarz bis auf eine graue Mondsichel nach aussen unten, am linken war in der Pupille eine wenig durchscheinende Membran, deren Loslösung von der Befestigung nach innen oben man beobachten konnte. Mit dem rechten Auge dieses Kranken hat das Auge des Wist die meiste Aehnlichkeit.

[1] 1871, S. 358.

Endlich war bei Schmidt-Rimpler's 2. Kranken eine Loslösung von der Zonula nach unten eingetreten.

Es fragt sich schliesslich, ob in unserem Falle nicht eine spontane, nicht traumatische Luxation der Aufsaugung vorausging. Allerdings sind Glaskörper-Trübungen an beiden Augen vorhanden, aber der (bis auf die Excavation) normale Augengrund und die fast normale Sehschärfe sprechen ebenso dagegen, wie das allmähliche Auftreten des Bessersehens und das Fehlen von erheblichen Linsenresten, die doch noch vorhanden sein müssten, wenn diese Senkung der Cataracta mit dem Eintreten der Besserung zusammenfallen würde.

Es ist also nach meiner Meinung die Diagnose spontane Aufsaugung einer hypermaturen, senilen Cataracta in geschlossener Kapsel mit nachfolgender Ablösung der Zonula von ihrer Befestigung nach oben und Retraction der Reste nach unten hinreichend begründet.

In Folgendem habe ich sämmtliche bisher bekannten Fälle nach der Reihenfolge ihrer Veröffentlichung zusammengestellt.

1871. 1. del Monte, Osservazioni e note cliniche sulle malattie oculari, Napoli, V. Pasquale.

1877. 2. Brettauer, bei Becker in Graefe-Saemisch Handbuch der ges. Augenheilk. V. Band.

1884. 3. Szili, Hirschberg's Centralbl. f. prakt. Augenh.

4. Lange, Gräfe's Arch. f. Ophth. XXX. 3 und XXXII. 4.

1885. 5. v. Reuss, Wiener med. Presse Nr. 24.

6. u. 7. Brettauer, Bericht über die 17. Vers. der ophth. Ges. Heidelberg 1885.

8. Becker, ibid.

9. Leber, ibid. Ausführlich bearbeitet von Paul Meyer, Gräfe's Arch. f. Ophth. XXXIII. 1. 1887.

10. Nordmann, Arch. f. Augenh. XIV.

1886. 11. Sprimon, Medycyna, cit. von Mitvalsky und Schramm.

12. u. 13. v. Wecker, Traité complet d'opht. II.

1887. 14. Kipp, Amer. Journ. of Ophth. IV. Ref. in Nagel's Jahresb.

1888. 15. Gad, Nord. oftalm. tidsskrift. In Nagel's Jahresb. nur der Titel: Et tilfälde af resorptio cataractae senilis intracapsularis.

1891. 16., 17. u. 18. Czermak, Klin. Monatsbl. f. Augenh., April.

19. Natanson, ibid., December.

1892. 20. Higgens, Brit. med. Journ. I. — (Ophth. soc. of the united Kingd.) Ophth. Review. Ref. in Nagel's Jahresber.

21. Lang, ibidem.

22. u. 23. Mitvalsky, Hirschberg's Centralbl. f. prakt. Augenheilk. October.

1894. 24. Schramm, Wiener med. Wochenschr. Nr. 37.

25. Schneidemann, Phila. Polyclin. III und Americ. Journ. of Ophth. In Nagel's Jahresber. nur der Titel: A case of spontanous absorption of a cataractous lens.

1895. 26. v. Hippel jun., Ber. über die 24. Vers. der ophth. Gesellschaft. Heidelberg 1895.

27. Vossius, Deutschmann's Beiträge zur Augenheilk., 18. Heft, S. 70.

1897. 28. Baquis, Annali di Ottalm. XXVI. Ref. in Nagel's Jahresber.

29. Bitzos, Annal. d'oculist. XVII.

30. Dagilaiski, Klin. Monatsbl. f. Augenk. Juni. Hilbert citirt auch: Eshenedelnik Nr. 27.

31. u. 32. Schmidt-Rimpler, Berl. klin. Wochenschr. Nr. 44.

1899. 33. Hilbert, Die ophthalm. Klinik III, Nr. 6.

Hieran schliesst sich mein Fall als der 34.

Ausserdem sagt Mitvalsky: Gorubv bemerkt in einem Referate in Wratsch (1892 Nr. 21), dass ähnliche Fälle auch Salomon (Med. Times and Gazette I, 1858) und Peachy (Ranking's Abstracts I, 1861) publicirt haben sollen; und Paul Meyer, der auch die ältere Literatur durchmusterte, reproducirt eine Krankengeschichte von Warnatz (Ammon's Zeitschr. f. Ophth. V), die einen einschlägigen Fall behandelt.

In den folgenden Fällen handelt es sich um angebliches Verschwinden partieller Linsentrübungen; ich glaube diese aus der obigen Reihe ausschliessen zu sollen:

Berlin, Discussion zu Nr. 6—9.

Nicati, Acad. des sciences à Paris, Séance Mai 1888 und la France médic. Nr. 68.

Chevallereau, la France médic. Nr. 28, 1897.

König, (Société d'opht. de Paris, Séance April 1897) Revue genéral d'opht. 1897. 2 Fälle.

Ich kenne letztere nur aus den Referaten in Nagel's Jahresbericht. Da mir die Beobachtungen von Gad, Sprimon und Schneidemann nur nach den Ueberschriften bekannt sind, vermag ich selbstverständlich nicht anzugeben, ob sie an der richtigen Stelle ihren Platz fanden.

Wenn man sämmtliche Fälle durchmustert, ist es auffällig, dass in der Hälfte derselben Complicationen vorhanden waren. Schon Andere haben auf einige derselben aufmerksam gemacht, ich möchte den Umstand nochmals ganz besonders betonen.

In 7 Fällen wurde Glaucom constatirt, also fast in der Hälfte der complicirten (3., 9., 12., 13., 16., 17., 34.). 6 Mal war es ein acutes, entzündliches Glaucom, 4 Mal scheint dieses den directen Anstoss zur Resorption gegeben zu haben, in 2 Fällen waren die Anfälle in früheren Jahren da; 1 Mal wurde eine glaucomatöse Excavation in dem amaurotischen Auge gefunden, eine Entzündung ist in der Anamnese nicht

angeführt, auf Atropin trat aber stärkere Mattigkeit der Cornea und Spannungserhöhung ein.

Welcher Art die mit starker Lidschwellung und heftigen Schmerzen einhergehende Entzündung bei DEL MONTE's Kranken war, welche dieser nicht selbst gesehen, ist ganz unbekannt.

Ebenso oft waren Erkrankung der Iris und des übrigen Uvealtractus vorhanden.

So war in meinem 1. Falle Iritis des mit Cataracta hypermatura behafteten Auges 2 Jahre vor Constatirung der Resorption vorhergegangen; CZERMAK's 2. Fall hatte 9 Jahre, bevor er gesehen wurde, eine Augenentzündung und besass zahlreiche Synechien; bei VOSSIUS schloss sich die Resorption direct an einen Anfall von Iridocyclitis an; bei BECKER's 27jähr. Dame trat die Cataracta nach einer specifischen Iritis auf. Nebenbei mag auch die Iritis bei BERLIN's nicht mitgezählten Kranken erwähnt werden. HILBERT fand bei seinem Kranken eine alte Chorioiditis; einen kleinen chorioiditischen Herd hatte am zweiten Auge mein Fall LACHNER; gleichfalls am zweiten Auge constatirte DEL MONTE leichten Pigmentschwund (depigmentazione) der Chorioidea und Glaskörperflocken. BRETTAUER's 1. Fall hatte Glaskörpertrübungen, ebenso hat MITVALSKY an seinem 2. Fall ziemlich viele punktförmige und flockenförmige bewegliche Trübungen im Glaskörper constatirt; bei meinem 2. Fall sind Glaskörperflocken an beiden Augen zu finden. Endlich bei v. HIPPEL's Kranken trat nach der Extraction der für luxirt gehaltenen Linse Membranbildung im Glaskörper ein, die zu Verfall des Sehvermögens führte.

Affectionen des Uvealtractus waren also in 8 Augen, deren Linsen sich spontan resorbirt hatten, vorhanden; ausserdem neben Glaucom-Excavation beim Fall 34 und an dem andern Auge bei den Fällen 1., 5. und 34.

Zieht man bei der nicht wegzuleugnenden Verwandtschaft zwischen Glaucoma inflammatorium und entzündlichen Leiden der Uvea diese Formen zusammen, so ergiebt sich, dass 15 Augen von 34 hierher gehörenden Complicationen darboten, dass also fast die Hälfte an Erkrankungen der das Auge ernährenden Gebilde litt.

Vielleicht geht man nicht fehl, wenn man das räthselhafte Leiden (Entzündung mit starker Lidschwellung und heftigen Schmerzen) bei DEL MONTE's Kranken, das dieser selbst nicht gesehen, hierher rechnet.

Kennen wir nun auch den Zusammenhang zwischen diesen Erkrankungen und der spontanen Star-Aufsaugung noch nicht, so ist es doch wahrscheinlich, dass ein solcher besteht.

Anschliessend muss der Fall von BAQUIS erwähnt werden. Bei einem 40jähr. Kranken wurde eine Cataracta vom Aussehen einer C. mollis, die bereits 20 Jahre bestand, gelegentlich einer Episcleritis entdeckt. 44 Tage nachher war sie resorbirt. Hier scheint also die Scleritis die Resorption eingeleitet zu haben.

Wohl nur zufällig ist die Complication mit genuiner Sehnervenatrophie (Schramm), Strabismus convergens (Czermak, v. Wecker) und Strabismus divergens (Natanson). Auch dass 3 Mal (2., 5., 21.) nach den Correctionsgläsern zu schliessen, höhergradige Myopie präexistirte (ohne besondere Fundusveränderungen) mag nur der Vollständigkeit halber constatirt werden.

Der Umstand, dass bei 8 Augen an dem einen Auge früher eine Star-Operation gemacht worden war, kommt nur in sofern in Betracht, als dadurch dem Stare des anderen Auges Zeit gelassen wurde, überreif und zur Resorption geeignet zu werden.

Für vollständig reine Fälle ohne Complication konnte ich nur die von Langer, 2 von Brettauer, 2 von Schmidt-Rimpler, 1 von Mitvalsky, Bitzos und Dagilaiski halten. Wahrscheinlich ist es, dass auch die Fälle von Kipp, Higgens und Lang, die ich nur aus Referaten kenne, hierher gehören. Die Beobachtungen von Sprimon, Gad und Schneidemann sind mir, wie schon erwähnt, nicht näher bekannt.

3 Mal wurden die Residuen der resorbirten Linse extrahirt und gelangten zur mikroskopischen Untersuchung. v. Hippel fand fast vollständiges Fehlen des Kapselepithels, wodurch die Resorption erleichtert worden wäre und meint auch, Mitvalsky hätte den gleichen Befund erhalten. Ich weiss jedoch nicht, ob die Worte des letztgenannten Forschers so zu verstehen sind, als ob derselbe keine einzige Zelle gefunden hätte. Es heisst l. c. p. 294: „an der Kapsel konnte ich keine wie immer veränderte Zelle nachweisen", also, meine ich, nur normale Zellen, sowie von einem andern Falle p. 296 zu lesen ist: „die Linsenkapsel wies ausser den sog. Bläschenzellen keine wesentliche Veränderung des Kapselepithels auf." Die auf das Fehlen des Kapselepithels bezügliche Stelle bei Baquis (nach dem Referate in Nagel's Jahresberichte) bezieht sich offenbar auf diese 2 Fälle. In dem 3. von Vossius untersuchten Falle war das Epithel vollständig erhalten.

[Aus der Augenklinik von Dr. Praun.]

II. Pustula maligna des oberen Augenlides und der Augenbraue.

Von Dr. **E. Praun** und Dr. **Fr. Pröscher** in Darmstadt.

Im vergangenen Sommer hatten wir Gelegenheit, zwei Fälle von Anthrax zu beobachten, zu denen Herr Dr. Praun von Herrn Dr. Schmitt in Jugenheim gütigst zugezogen wurde.

Im ersten Fall handelte es sich um eine 26jährige Patientin, die Frau eines Händlers in Landesproducten, altem Eisen, Haaren und Ziegen-

fellen. Dieselbe ist früher immer gesund gewesen, mit Ausnahme mehrerer Anfälle von Chlorose, seit einem halben Jahre litt sie an Blepharitis. Am 1. Juli 1899 bemerkte sie eine rasch zunehmende Schwellung der Drüse am rechten Unterkiefer-Winkel, Tags darauf eine Pustel am äusseren oberen Augenlid mit beträchtlichem Oedem der Umgebung. Die Schwellung nahm rasch zu, die Färbung des Lides war livide. Die subjectiven Beschwerden waren gering, das Allgemeinbefinden kaum gestört, mit Ausnahme von geringem Fieber. Die pustulöse Beschaffenheit machte nach wenigen Stunden einem andern Zustand Platz. Die ursprüngliche Erhabenheit bedeckte sich mit einer derben, lederartigen, der Unterlage fest anhaftenden, gelb-bräunlichen Membran von Linsengrösse; ergriffen war nur das vordere Integument des oberen Augenlides. Am 3. Juli entwickelte sich noch ein ähnlicher, nur kleiner Herd ganz in der Nähe. Herr Dr. Braun, der zur Untersuchung hinzugezogen war, stellte die Wahrscheinlichkeitsdiagnose „Milzbrand" und incidirte die beiden Pusteln. Der Inhalt derselben bestand grösstentheils aus einem gangränösen Pfropf und gar keinem Eiter. Ein Zupfpräparat des gangränösen Pfropfes ergab nur sehr wenig Staphylokokken. Ein kleines Stück des gangränösen Gewebes wurde mit steriler Kochsalzlösung verrieben, die Verreibung auf Gelatine und Agarröhrchen geimpft und damit Plattenculturen angelegt. Nachdem die Agarplatten 24 Stunden bei 35° C. gehalten waren, konnte man die typischen Milzbrandcolonien, neben Staphylococcus aureus beobachten. Von den typischen Colonien wurden Reinculturen angelegt. Die Untersuchung des gefärbten Trockenpräparates und der Thierversuch erhärteten die Diagnose.

Der zweite Fall betraf eine 32jährige Wirthsfrau. Wir wurden am 5. Krankheitstage zur Untersuchung zugezogen. Am linken äusseren Rand des Arcus superficialis fand sich eine circa zweimarkstückgrosse Pustel von prall-elastischer Consistenz und dunkelblaurother Farbe. Das oberflächliche Integument ist gangränös und die Umgebung ödematös infiltrirt. Die Pustel war schon vor 5 Tagen incidirt worden, wobei sich kein Eiter entleerte, sondern ein gangränöser Propf von schmutzigrother Farbe. Die Consistenz beim Einschneiden war lederartig. Zwei Centimeter vom äusseren Rand des Ohres befindet sich ebenfalls eine circa erbsengrosse Pustel, die bei der Incision blutigen Eiter entleerte. Allgemeinbefinden fast gar nicht gestört, ausser geringem Fieber und Kopfweh. Die bakteriologische Untersuchung des Wundsecretes ergab nur Staphylococcus aureus, keine Milzbrandbacillen. Wenn wir auch im zweiten Falle keine Milzbrandbacillen durch die Cultur nachweisen konnten, so lässt doch die charakteristische locale Mumification mit grosser Wahrscheinlichkeit vermuthen, dass es sich um eine Pustula maligna gehandelt hat. Dass wir keine Milzbrandbacillen fanden, erklärt sich wahrscheinlich dadurch, dass die Incision schon vor 5 Tagen vorgenommen war. Was die Aetiologie beider Fälle betrifft, so

konnten wir nichts Genaueres darüber feststellen. Im ersten Falle ist es sehr wahrscheinlich, dass die Infection von mit Milzbrandsporen behafteten Fellen zu Stande gekommen ist. Die bestehende Blepharitis hat möglicher Weise die Infection begünstigt. Jedenfalls war eine kleine Wunde vorhanden, durch die der Infectionsstoff eingedrungen ist. — Die Entstehung des Milzbrandes beim Menschen kann auf verschiedene Weise zu Stande kommen. Durch Umgang mit milzbrandkranken Thieren oder durch Verarbeitung von Fellen oder Knochen von Thieren, die an Milzbrand zu Grunde gegangen sind, oder durch Genuss von milzbrandhaltigem Fleisch, durch Stich von Insekten, (solche Fälle sind von Bollinger und Heusinger beschrieben worden,) ferner durch Uebertragung von Milzbrandkeimen durch die atmosphärische Luft auf den Menschen. Was die Localisation des Milzbrand-Karbunkels betrifft, so sind die unbedeckten Stellen des Körpers der Infection am meisten ausgesetzt, namentlich die unbehaarten Stellen des Körpers.

Nach einer Zusammenstellung von W. Koch fallen auf die unbedeckten Körperstellen 67, auf die bedeckten 44, auf Kopf und Gesicht 41 Fälle von Anthrax. Von 1077 Fällen entfielen auf das Gesicht überhaupt 282 — 10 Mal waren die Augenlider betroffen — auf obere Extremität, Schulter, Achsel, die überwiegende Zahl der Fälle auf Hand und Finger, die wenigsten auf Oberarm und Schulter, 370 Fälle. Aus dieser Zusammenstellung lässt sich der Schluss ziehen, dass der Hautmilzbrand an unbedeckten Stellen der Körperoberfläche ungleich häufiger ist, als an den bedeckten, und dass derselbe von Kopf und Gesicht einerseits und von der Hand andererseits am häufigsten seinen Ausgang nimmt. Was unsren ersten Fall betrifft, so ist derselbe möglicher Weise durch Kratz-Effect oder durch Einreiben des Infectionsstoffes mit der Hand zu Stande gekommen. Namentlich im Sommer, in Folge der starken Transpiration ist die Gegend des Augenlides und Arcus superciliaris gewissermaassen dazu prädisponirt. Ob im zweiten Fall die Infection auf die gleiche Weise entstanden ist, oder durch Fliegenstich, muss unentschieden bleiben. Fragen wir uns nun noch, wie die Gewebe an der Eingangspforte beschaffen sein müssen, damit der Milzbrand-Bacillus eindringen kann. Wir wissen, dass durch die unverletzte Haut die Infection nur sehr selten zu Stande kommt, meist sind es kleine Geschwüre, Wunden, Hautausschläge, durch welche derselbe eindringt. Ob die Conjunctiva im unversehrten Zustand das Eindringen des Bacillus gestattet, muss noch unentschieden bleiben. Die Empfänglichkeit des Menschen für Milzbrand ist eine allgemeine. Warum im Einzelfalle die Infection örtlich bleibt und keine Allgemein-Infection zu Stande kommt, darüber können wir nur Vermuthungen aussprechen. In erster Linie kommt es auf eine gewisse individuelle Disposition an, welche bei dem einen Individuum nur eine locale Entzündung, bei dem andern zur Allgemein-Infection führt. Wenn durch eine starke Leukocytose ein Wall gegen

das umgebende Gewebe entsteht, dann werden die Lymph- und kleinen Blutgefässe verlegt und schützen so vor der Allgemeininfection. Auch die Zusammensetzung des Blutserums mag eine gewisse Rolle dabei spielen. Ist aber die Leukocytose aus irgend einem Grunde zu gering, so dass die Lymph- und Blutgefässe mit den Hauptzuflussstämmen in Verbindung bleiben, so werden die Bakterien durch den Flüssigkeitsstrom weiter transportirt und führen zur Allgemein-Infection. Die Milzbrand-Bacillen lassen sich erst dann im Blute nachweisen, wenn die Allgemein-Infection eintritt. So lange die Pustula maligna local bleibt, kreisen keine Bacillen im Blutstrom. Beide Fälle sind in Genesung übergegangen.

Literatur.

Kurt Müller, Der äussere Milzbrand des Menschen, Deutsche med. Wochenschrift 1894, 515, 535, 688, 706, 916, 955, 977.

Prof. Koryáni I., Zoonosen. Handbuch der speciellen Pathologie und Therapie, herausgegeben von Nothnagel.

Wilh. Koch, Milzbrand und Rauschbrand. Deutsche Chirurgie 1886, Lief. 9.

Klinische Beobachtungen.

Zum Krankheitsbild: Iritis glaucomatosa (Goldzieher).

Nachdem ich den Vortrag gelesen, den Goldzieher über diesen Vorwurf bei Gelegenheit des internationalen Congresses in Utrecht gehalten hat (Centralblatt für practische Augenheilkunde — September 1899), wollte mir ein Fall von Iritis, den ich Jahre lang in seinen zahlreichen Anfällen genau verfolgt habe und der einen ganz besonders eigenthümlichen Verlauf genommen hat, nun schon ganz und gar nicht aus dem Sinn kommen. Ich will zunächst diesen meinen Fall etwas näher besprechen:

Herr M., damals 51 Jahr alt, hatte im Jahre 1882 zum ersten Mal einen heftigen Anfall von Iritis und zwar auf einem Auge. Dieser Anfall soll, nach Angabe des Patienten, von vornherein mit starken entzündlichen Erscheinungen und starken Schmerzen aufgetreten sein. Der Anfall habe mehrere Wochen hindurch angehalten, sei lediglich medicamentös behandelt worden und habe schliesslich keine merkliche Schädigung des Sehvermögens des betreffenden Auges zur Folge gehabt. Vom Jahre 1882—1887 (in welch' letzterem Jahre ich die Behandlung des Patienten übernommen habe) sei alljährlich mindestens ein Anfall fast immer heftiger Iritis und zwar bald auf dem einen, bald auf dem anderen Auge aufgetreten, ohne dass je beide Augen gleichzeitig befallen worden wären. Die Anfälle, die wohl das eine Mal mit Heisswasser- und dann wieder ein anderes Mal mit Kaltwasser-Umschlägen behandelt wurden, seien aber im Uebrigen stets durch Atropin-Einträufelungen bekämpft worden. Jeder einzelne Anfall habe regelmässig einige Wochen angedauert, hin und wieder seien auch Rückfälle aufgetreten, die sich unmittelbar an einen abklingenden Anfall angeschlossen hätten.

Im Jahre 1887 erkrankte Herr M., der hochgradig myopisch ist und der schon zu wiederholten Malen an Muskel-Rheumatismus und auch an typischen Gicht-Anfällen zu leiden gehabt hatte, an einer heftigen Iritis des linken Auges. Die entzündlichen Erscheinungen waren von vornherein sehr bedeutend; die Cornea leicht getrübt; heftige spontane und Druck-Schmerzen. Ich verordnete Atropin und andauernde Heisswasser-Umschläge. Zunächst nur mässige Atropin-Wirkung. Im weiteren Verlauf der Erkrankung beobachtete ich 2—3 Tage hindurch starke Trübung des Kammerwassers und in demselben einzelne, mehr oder minder grosse strohgelbe Exsudat-Flocken. Da nunmehr auf der Höhe der Erkrankung der intraoculare Druck entschieden erhöht war, so ging ich zwar schon damals mit dem Gedanken um, dass möglicher Weise bald ein operativer Eingriff angezeigt sein würde, doch dachte ich damals, in Anbetracht der so deutlich ausgesprochenen iritischen Erscheinungen und insbesondere in Anbetracht der schon bestehenden, nicht zu lösenden, und der sich unter meinen Augen neu bildenden hinteren Synechien, noch nicht im Entferntesten daran, das Mydriaticum entbehren zu können. Ueberdies gab Patient immer wieder auf das Bestimmteste an, dass alle Anfälle, welche er bisher durchgemacht hatte, wohl das eine Mal heftiger und ein anderes Mal weniger heftig aufgetreten wären, dass sie aber stets annähernd denselben Charakter wie der gegenwärtige Anfall gehabt hätten und dass sie schliesslich immer wieder einen ziemlich günstigen Ausgang genommen. Da Patient im Verlauf der vielen Anfälle von Iritis, welche er bereits hat durchmachen müssen, mehrere Male eine Schmierkur durchgemacht, Pilocarpin-Einspritzungen erhalten, Jodkalium und Jodnatrium anhaltend genommen und auch verschiedene Badereisen unternommen hatte, und da alle diese Behandlungsweisen dem Patienten keinerlei besondere Besserung eingebracht, so verzichtete ich zunächst auf eine Allgemeinbehandlung. Nach längerer Dauer verlief auch dieser Anfall wider Erwarten günstig.

Schon im Mai des folgenden Jahres wurde das rechte Auge des Patienten von einer heftigen Iritis befallen, gegen welche wiederum mit Atropin-Einträufelungen und Heisswasser-Umschlägen vorgegangen wurde. Dieses Mal war der intraoculare Druck von vornherein nicht unbeträchtlich erhöht. Das Kammerwasser war zunächst trüb und enthielt bald darauf wiederum eine grössere Anzahl strohgelber Exsudat-Flocken. Es bildeten sich auch hier wieder einige neue hintere Synechien aus. Trotz (vielleicht auch wegen) der angeschlagenen Behandlung wurde das Krankheitsbild ein immer mehr bedrohliches. Das Kammerwasser wurde immer mehr getrübt, die Exsudat-Flocken nahmen zu, das Sehvermögen verfiel zusehends; Einschränkung des Gesichtsfeldes konnte festgestellt werden. Ich musste mich davon überzeugen, dass meine Behandlungweise dieses Mal ganz besonders unwirksam war, und in Anbetracht der wirklich bedrohlichen Symptome nahm ich die Punction der Vorderkammer vor. Die Atropin-Einträufelungen und die Heisswasser-Umschläge wurden fortgesetzt und nach beiläufig zwei Wochen trat wieder Ruhe ein. Nur einige wenige Wochen darauf erkrankte wieder das linke Auge. Auch dieses Mal waren wieder alle, soeben erst näher beschriebenen Symptome zu beobachten, doch trat dieser Anfall von vornherein mit noch ganz besonderer Heftigkeit auf. Wiederum bildeten sich neue hintere Synechien aus; der intraoculare Druck war von vornherein bedeutend erhöht; das Sehvermögen nahm immer mehr ab und Gesichtsfeld-Beschränkung konnte auch dieses Mal nachgewiesen werden. Die Lage erschien mir nunmehr so ernst, das ich die Iridectomie in Vorschlag brachte. Mein Vorschlag wurde jedoch zunächst nicht angenommen, so dass ich erst nach völligem Abklingen des Anfalles und zwar am 16. Juli die Ope-

ration habe ausführen können. Nun hatte Patient ein ganzes Jahr hindurch Ruhe. Darauf ein neuer Anfall auf dem rechten Auge, der aber viel gutartiger war als die Anfälle des Patienten, die ich bis dahin beobachtet hatte. Meine Behandlungsweise bestand wiederum in Anwendung von Atropin und von Heisswasser-Umschlägen — eine Behandlung, die mir zwar zu verschiedenen Malen als zum Mindesten recht ohnmächtig erschienen war, bei der aber doch schliesslich jeder Anfall vergangen war, ohne eine besondere Schädigung des Sehvermögens verursacht zu haben.

Vom Jahre 1889 bis zum Jahre 1897 traten immer wieder Iritis-Anfälle auf. Bald litt das rechte Auge und dann auch wieder das linke. (Wenn ich nicht irre, so sind im Verlauf dieses Zeitraumes 6 Anfälle auf dem rechten und vier Anfälle auf dem linken Auge zur Beobachtung gekommen.) Es muss nun betont werden, dass alle diese Anfälle im Vergleich mit den Anfällen, welche vor den beiden operativen Eingriffen in Erscheinung getreten waren, einen ganz entschieden milderen Verlauf genommen haben. Indem ich diese Thatsache betone, will ich mich aber doch gleich dagegen verwahren, dass ich geneigt wäre, das mildere Auftreten dieser letzten Anfälle so ohne Weiteres in einen ursächlichen Zusammenhang mit den beiden vorgenommenen Operationen zu bringen. Ich habe hiervon abgesehen, schon auf Grund der Erwägung, dass ja im Verlauf der letzten Jahre die Anfälle auch auf dem rechten Auge ausgesprochen mild aufgetreten sind, d. h. also auf einem Auge, auf welchem nur eine einmalige Punction vorgenommen worden war. Jedenfalls kam es in diesen letztern Anfällen nicht mehr zu nennenswerthen Trübungen des Kammerwassers, die ominösen Flocken in der Vorderkammer kamen nicht wieder vor, die zwischendurch noch zu beobachtende Steigerung des intraocularen Druckes hielt sich stets in verhältnissmässig niedrigen Grenzen, der Verlauf eines jeden einzelnen Anfalles war entschieden kürzer. Des Weiteren kann aber auch durchaus nicht behauptet werden, dass dieser mildere Verlauf durch eine Besserung des Allgemein-Befindens hätte erklärt werden können, denn gerade in den Jahren 1890 bis 1894 war der Gesundheits-Zustand des Patienten ein noch ganz besonders unbefriedigender. Es traten damals zu wiederholten Malen aussergewöhnlich starke Gichtanfälle auf, zwei Jahre hindurch zeigte sich Zucker im Harn, einige Wochen hindurch wurde sogar eine beängstigende Arythmie des Herzens beobachtet. In jedem Sommer besuchte Patient Karlsbad. — Nach dem Jahre 1894 war eine entschiedene Besserung des Allgemein-Befindens festzustellen. Die Gichtanfälle wurden seltener und traten entschieden milder auf, Zucker konnte nicht mehr nachgewiesen werden, Herzstörungen kamen nicht mehr zur Beobachtung, die Iritis-Anfälle wurden immer milder und immer seltener. Schliesslich beobachtete ich im Jahre 1897 einen neuen Iritis-Anfall auf dem rechten Auge, der einen so eigenthümlichen und für mich so lehrreichen Verlauf genommen hat, dass ich mich veranlasst sehe, auf denselben näher einzugehen. Es handelte sich auch hier um einen „leichteren" Anfall. Das Kammerwasser war kaum getrübt und von einer Flockenbildung in der Vorderkammer war nun schon gar nicht die Rede. Ich hatte zunächst wiederum Atropin-Einträufelungen und Heisswasser-Umschläge verordnet, bald musste ich mich aber davon überzeugen, dass der intraoculare Druck trotz der verhältnissmässig nur geringen entzündlichen Erscheinungen bei dieser Behandlung entschieden recht fühlbar zunahm. Da des Weiteren dieses Mal die glaucomatösen Erscheinungen ganz besonders deutlich in den Vordergrund gerückt waren, so entschloss ich mich, es nunmehr mit einer 1% Eserin-Lösung zu versuchen. Mit Eintritt der deutlichen Eserin-Wirkung war ich auch keinen Augenblick im Zweifel darüber, dass

ich dieses Mal das Richtige getroffen hatte: man konnte es dem Auge sehr bald ansehen, dass es Dank der eingetretenen Miosis von einem glaucomatösen Anfall befreit worden war, wobei noch hervorzuheben wäre, dass ja der vorhandenen hinteren Synechien wegen das Mioticum nicht mit voller Wirkung hat in Erscheinung treten können. Bald musste ich die Eserin-Einträufelungen aussetzen lassen, weil auf jede Einträufelung hin sich auch sofort heftige Ciliarneuralgie einstellte. Ich verordnete eine 1% Pilocarpin-Lösung und hatte bald die grosse Genugthuung, den Anfall ganz und gar ausklingen zu sehen. Und nun hatte ich auch sofort starke Bedenken darüber, ob denn die, bei den früheren Anfällen von mir befolgte Behandlungsweise auch wirklich am Platze gewesen sei, ob ich nicht schon längst ein Mioticum hätte verordnen sollen.

Seit über zwei Jahre hat Patient keinen neuen Iritis-Anfall durchzumachen gehabt. Während dieser Zeit ist auch das Allgemein-Befinden im Allgemeinen ein besseres gewesen. Auch neuerdings sind zwar einige Gichtanfälle beobachtet worden, doch traten auch diese besonders milde auf. Zucker im Harn ist nicht mehr nachzuweisen gewesen; Symptome von Seiten des Herzens sind nicht mehr beobachtet worden.

Im Jahre 1897, nach dem Moskauer internat. Congress und wenige Monate nach dem letzten Anfall auf dem rechten Auge, hat Herr Prof. Hirschberg diesen meinen Patienten in Odessa untersucht, und auf seinen Rath hin verzichtete ich darauf, dem Patienten die Iridectomie auch für das rechte Auge in Vorschlag zu bringen, welche ich in Aussicht genommen hatte wegen zahlreicher hinterer Synechien und wegen der, auf der Höhe des Anfalles zum Oefteren beobachteten sehr beunruhigenden Erscheinungen.

Zum Schluss erlaube ich mir, darauf hinzuweisen, dass ich in meiner langjährigen praktischen Thätigkeit nur diesen einen Fall von Iritis beobachtet habe, dem eine so scharf umschriebene Eigenthümlichkeit zukommt, wie ich solche weiter oben geschildert habe. Wenn ich von dem letzten, von mir eingehend beschriebenen Anfall zunächst absehe, so will ich ohne Weiteres eingestehen, dass ich, da ich früher bei dem Patienten M. niemals einen scharfen Umschlag von Iritis in Glaucom habe feststellen können und in Folge dessen auf Grund des klinischen Bildes jedes einzelnen Anfalles fort und fort an der Diagnose: Iritis festgehalten habe, wohl nur zu spät ein Mioticum in Anwendung gebracht habe. Jahre hindurch habe ich an der Ueberzeugung festgehalten, dass Herr M. immer wieder an Anfällen von Iritis zu leiden hatte, zu welcher, um so zu sagen: nebensächlich, auf eine Veranlassung hin, die für mich leider unklar verblieben ist, mehr oder minder deutlich ausgesprochene glaucomatöse Erscheinungen hinzugetreten sind. Jedenfalls bin ich auf Grund des soeben geschilderten Falles nicht geneigt, mit Goldzieher anzunehmen, dass auch hier das Eintreten von Symptomen des Glaucoms in einen ursächlichen Zusammenhang zu bringen wäre mit einer mehr oder minder starken fibrinösen Exsudation in die Vorderkammer, konnte doch gerade bei dem letzten Anfall, den ich weiter oben beschrieben habe, von einer solchen Exsudation in die Vorderkammer nicht die Rede sein.

Natürlich sind mir die nicht ganz unerheblichen Unterschiede nicht entgangen, welche einerseits zwischen den 5 Fällen Goldzieher's und andrerseits meiner einen Beobachtung festzustellen sind, und dennoch stelle ich es hiermit den Herren Fachgenossen anheim, darüber zu urtheilen, in wie weit auch mein Fall dazu geeignet erscheint, als Stütze herangezogen zu werden für die Behandlungsweise, welche Goldzieher für ähnliche Fälle von Uebergang von Iritis zu Glaucom anempfiehlt. Dr. med. W. Wagner, Odessa.

Gesellschaftsberichte.

Société belge d'ophtalmologie in Brüssel.

Siebente Sitzung am 26. November 1899.

1. Pergens (Brüssel) sprach „Ueber maligne Tumoren der Orbita. a) Angio-Sarkom (mit Krankenvorstellung). Ein 28jähriger Mann bemerkte in der Orbita rechts oben innen einen harten Knoten, nicht verschiebbar; als dieser nach einigen Wochen nicht schwand, liess er ihn exstirpiren; derselbe ging vom Periost der Ethmoidea und des Stirnbeins aus; ein kleiner Theil des Rectus internus musste weggeschnitten werden. V $^{6}/_{6}$; nichts Abnormes. Heilung mit leichtem Strabismus divergens. Es handelte sich um ein Angio-Sarkom mit kleinen Rundzellen. Ein Jahr später, eine Woche vor der Sitzung, sah Vortr. den Kranken wieder. 8 Monate nach der Operation war ein Recidiv entstanden; jetzt Ptosis des rechten Auges, starker Strabismus divergens, Proptosis geringeren Grades; V $^{6}/_{24}$ rechts; an beiden Seiten Röthung der Papillen ohne weitere Entzündung; Motilität des betroffenen Auges ziemlich gut erhalten. Entgegen der üblichen Weise hat sich das Neoplasma, welches innen oben am stärksten entwickelt ist, in die Präauricular- und Submaxillar-Ganglien entwickelt und erstreckt sich gegen die Supraclavicular-Ganglien hin. Vortr. hält den Fall wohl für operabel, ohne aber dem Kranken viel zu nutzen, da dieser bis jetzt keine Schmerzen hat. — b) Malignes Fibrom bei einem 15jährigen Knaben, am linken Auge vom inneren Winkel aus, 5—6 cm weit ausgehend. Bückte sich der Kranke, so wurde der Tumor über doppelt so gross; ebenso bei Compression der Jugularis. Es wurde von einem Collegen eine Ligatur der Ausgangsstelle vorgenommen und ein Druckverband angelegt; im Anfang mit gutem Resultat; nach 2 Wochen war der frühere Zustand eingetreten. Vortr. exstirpirte nun die Geschwulst, was nur zwei Ligaturen forderte. Es war ein Fibrom mit mässiger Gefässentwickelung. Ein Jahr später war ein Recidiv vorhanden, welches vom inneren Augenwinkel ausgehend die halbe Stirn einnahm bis zur Schläfe; Vortr. exstirpirte wieder, ohne eine einzige Ligatur anlegen zu müssen, obschon dieselben Erscheinungen bei Compression u. s. w. wieder vorhanden waren. Ein vorhandenes Strabismus verticalis und eine Ptosis schwanden nach der Operation. Trotz sorgfältigem Nachspüren waren keine sarkomatöse Elemente zu sehen; 6 Monate später trat wieder ein Recidiv ein; der Kranke magert ab. Die Anschwellung beim Vornüberbeugen wird folgender Weise erklärt; bei Vertikalstellung tritt das Blut schwieriger in den Tumor ein, und fliesst leichter ab; beim Vorwärtsbiegen werden die Bedingungen umgekehrt; daher die Stauung. — c) Fibro-Sarkom links bei einem 67jährigen Greis; 8 Monate nachdem dieser eine Protrusion bemerkt hatte, trat Panophthalmitis ein; die Exenteratio orbitae wurde vorgenommen; der Tumor erstreckte sich den Opticus entlang in die Schädelhöhle; sie schien von der Opticusscheide aus zu gehen; 4 Monate später wurde der Kranke von cerebralen Erscheinungen gequält und starb wahnsinnig 2 Jahre nach dem Auftreten der Protrusio. — d) Epithelioma bei einer 50jährigen Frau, welche rechts häufig kurze Augenentzündungen hatte von Jugend an; hierauf bezieht sie ihr Leiden. Vor 4 Monaten wurde die Bindehaut der inneren Seite dicker; die Neubildung nahm die Carunkel und die beiden Lider ein. Collège Lebrun machte die Exenteratio orbitae, entfernte die Lider, den Thränensack, das Os unguis und kratzte die Ethmoidalzellen aus; nach einigen Monaten Recidiv; Exitus

innerhalb eines Jahres. — c) Fibro-Sarkom bei einem 27jährigen Menschen, der seit 2 Wochen einen Tumor an der rechten Thränendrüse bemerkte. Vortr. exstirpirte; es war ein Fibro-Sarkom. 4 Monate später locales Recidiv; der Kranke hatte keine Schmerzen und verweigerte eine neue Operation. Im 7. Monate nach der Exstirpation starb er an Lebermetastasen.

2. Van der Straeten (Brüssel) stellt ein „Sarkom der Orbita" vor. Es ist ein 22jähriges Mädchen, welches von Coppez im Jahre 1897 (cfr. Centralbl. Bd. 21, S. 246) vorgestellt wurde. Der Tumor, ein kleinzelliges Rundzellen-Sarkom ging von der linken Orbita aus und besteht seit 5 Jahren. Im Jahre 1895 wurde die Orbita exenterirt; beinahe sofortiges Recidiv. Jetzt ist der Tumor enorm, und bringt rechts einen Exophthalmus zu Stande; nach aussen geht er bis zum Ohre, oben bis in das Haar, unten tiefer als der Unterkiefer. Die linke Augenbraue ist auf 17 cm ausgedehnt, die Lidspalte hat 7 cm Länge. Die grössten Linien der Oberfläche messen 46 und 43 cm. Der Allgemeinzustand ist gut, etwas Anämie. — Coppez. Nach dem die Kranke von ihm wegging, kam sie zu Dr. Lambotte. Dieser injicirte Terpenthin in den Tumor, um ihn zur Eiterung zu bringen; doch blieb sie aus. Nun wurde Terpenthin am Oberschenkel eingespritzt; es entstand eine enorme Phlegmone. Nachdem diese geheilt war, hob sich der früher elende Zustand des Mädchens bis zum jetzigen relativ sehr guten Befinden.

3. Coppez (Brüssel) stellt ein Kind vor mit „früherer Meningoencephalocele der Orbita." Es wurde im Jahre 1897 (cfr. Centralbl. Bd. 21, S. 245) von van Duyse und Mayart vorgestellt. Diese fanden damals zwei Geschwülste, wovon eine extirpirt wurde; es floss Cerebrospinal-Flüssigkeit aus; die Diagnose wurde auf Meningoencephalocele gestellt, und der zweite Tumor stehen gelassen. Später wurde dieser grösser, so dass er von Depage exstirpirt wurde; das ging sehr leicht, ohne Verlust von Cerebrospinal-Flüssigkeit.

4. Gallenmaerts (Brüssel) stellt einen Fall von „Iristuberkulose" vor; ein 18jähriges Mädchen, hereditär belastet, hat beiderseits Kerato-Iritis serosa durchgemacht. Einige Wochen nach deren Genesung beiderseits Neuro-Retinitis; 3 Monate nachher links drei kleine Knötchen auf der Iris, Präcipitate auf der Lamina Descemeti. Die Kranke hat gesunde Lungen. — Pergens hält den vorgestellten Fall nicht für Tuberkulose.

5. Coppez und Los (Brüssel) sprachen „über Neuritis optica mit Sinusitis sphenoidalis". Ein 22jähriges Mädchen war rechts plötzlich erblindet unter Kopfschmerzen. Bei der Aufnahme wurden die Finger excentrisch gezählt in 10 cm; Pupille ohne Lichtreaction; im Fundus die Papille leicht getrübt; es wurde Neuritis retrobulbaris diagnosticirt; 4 Tage später Stauungspapille. Die Kranke wurde an Specialisten für Nasenleiden, innere Krankheiten, Frauenleiden gesandt, ohne Resultat; Blutegel am Processus mastoideus, Quecksilbereinreibungen, Jodkali, eine Pilocarpininjection wurden angewandt; allmählich Besserung, aber Sehfeld eingeengt, speciell unten aussen, V $^1/_4$; Papille atrophisch, an der Macula drei weisse Streifen; zwischen Macula und Papilla weisse Pünktchen. Patientin gab an, dass ihr Morgens etwas in die Kehle floss. Man sah die Sinus nach; die Frontales und Maxillares waren normal; an der mittleren Nasenmuschel, rechts, nahe an der Mündung des Sinus sphenoidalis und der Ethmoidalzellen war etwas eingetrockneter Eiter. Die Vortr. schliessen auf Entzündung des Sinus sphenoidalis; die Kranke verweigert jeden Eingriff.

6. Coppez und Gunzbourg (Brüssel): „Beitrag zur Kenntniss der intraoculären Eisensplitter." Seit 1891 kamen 45 Fälle vor, wovon 31 statistisch verwendbar sind. Davon blieb Sehvermögen (Lichtschein bis S = $^2/_3$) erhalten

in 6 Fällen; in 8 konnte der Bulbus ohne Lichtschein erhalten bleiben, in 17 musste enucleïrt werden. Im Ganzen sass 7 Mal der Splitter im vorderen Bulbustheil, 24 Mal im hinteren. Von den 7 ersten Fällen blieb 4 Mal Sehvermögen vorhanden, 3 Mal nicht, ohne dass aber enucleïrt werden musste. Von den 24 letzteren Fällen blieb 2 Mal Sehvormögen bestehen, 5 Mal blieb das Auge in der Orbita erhalten, 17 Mal wurde enucleïrt. Keiner der Kranken kam vor der irritativen Periode; die meisten Kranken während derselben. Der Magnetometer von Gerard gab vorzügliche Resultate; der elektrische Tram (Drath in der Luft), welcher 50 m vom Apparat fährt, bringt keinen Effect auf den Apparat hervor. Zur Extraction bedienten sich die Vortr. der Pincetten und des Hirschberg'schen Elektromagneten. 2 Fälle bekamen Ophthalmia sympathica. — Gallemaerts hat den Gerard'schen Magnetometer früher empfohlen und bekommt sehr gute Resultate. — Pergens ist mit dem Apparate sehr zufrieden, aber nur nach der Magnetisirung der Splitter; er fragt Gallemaerts ob die Sensibilität des früheren Modells vielleicht geringer ist, als die des jetzigen; Hirschberg, der das erste besitzt, ist nicht damit zufrieden.[1] — Gallemaerts: Die beiden Modelle haben die gleiche Sensibilität; der Apparat giebt gute Resultate, wenn richtig gehandhabt; hierin liegt wohl die Unzufriedenheit einiger Collegen. — Nuel fragt, ob jemand der Anwesenden den Haab'schen Apparat gebraucht? Es scheint keiner in Belgien vorhanden zu sein.

7. Bullot (Brüssel): „Ueber die Impermeabilität des Epithelium corneae für Sauerstoff." In einer früheren Sitzung (vgl. d. Centralbl. Bd. XXIII. S. 85) wies Vortr. nach, dass ein enucleïrtes Kaninchenauge, für einen Tag in die Peritonealhöhle eingepflanzt, sein Endothel verliert; wenn an einer Stelle oder überall das Epithel abgekratzt wird, so bleibt das correspondirende Endothel an eben der Stelle erhalten. Das Epithel übt demnach einen schädlichen Einfluss auf das Endothel aus. Die jetzige Mittheilung erforscht die Ursache dieser Erscheinung. Wird ein Auge enucleïrt, so bekommt es kein Blut mehr zugeführt, d. h. keinen Sauerstoff, keine Nahrung. Wie stirbt das Endothel, erstickt oder vor Hunger? Wird ein solches Auge in einer feuchten Atmosphäre von 37° im Brutschrank gehalten, so bleibt das Endothel am Leben; demnach ist der Mangel an Nahrung nicht die Ursache. Die Luft erhält 20% Sauerstoff, die Peritonealflüssigkeit kann höchstens 3% enthalten; es ist also wahrscheinlich, dass die Permeabilität des Epithels zu gering ist für 3% Oxygen oder weniger. Um dieses zu controlliren, suspendirte Vortr. Augen in Blutserum; einige Augen waren normal, andere des Epithels beraubt. In einigen Experimenten wurde das Blutserum gelassen, wie es war; in anderen wurde beständig Luft dadurch geführt; meistens trat Zersetzung durch Infection ein. In 3 Fällen mit Luft-Serum nicht: und da schwand das Endothel, wenn das Epithel intact war; und blieb, wenn es abgeschabt worden. Eine andere Versuchsreihe war folgende: es wurde 4 Volum Hydrogen mit 1 Volum Luft gemischt; hierin blieb das Endothel erhalten, wenn das Epithel vorhanden war oder nicht; bei 6 Hydrogen + 1 Luft, blieb es erhalten, wenn das Epithel entfernt war, sonst nicht; demnach wie in der Peritonealhöhle; in nahezu reinem

[1] Der Apparat, der nicht billig ist, war so schlecht verpackt, dass er zerbrochen ankam. Er wurde von unsrem Mechaniker montirt, von einem Docenten der Physik adjustirt, blieb aber unbrauchbar. — Mein jetziges Sideroskop arbeitet vorzüglich. (Vergl. Centralbl. f. Augenheilk. 1899, S. 245.)

Wasserstoff starb das Endothel immer. Wenn im Gemenge 6 Wasserstoff + 1 Luft ein abgekraztes Auge gebracht wird, worauf ein Tröpfchen Paraffin oder ein Glasring gelegt wird, so schwindet das Epithel an den entsprechenden Stellen; wird auf einem abgekratzten Auge an einer Stelle der Cornea lebendes, abgekraztes Epithel gelegt, so schwindet das Endothel am entsprechenden Bezirk; wird aber das abgekratzte Epithel vorher durch Chloroform abgetödtet, so übt es diese Einwirkung nicht mehr aus. Vortr. schliesst demnach, dass das lebende Epithel durch seine relative Impermeabilität für Sauerstoff den Tod des Endothels in transplantirten Augen hervorruft.

8. Rogman (Gent): „Ueber Geschwülste der Thränendrüse". Ein 49jähr. Mann bemerkte seit $2^1/_2$ bis 3 Jahren, dass sein rechtes Auge vorgedrängt wurde. Es war eine Geschwulst der Thränendrüse entstanden; sie wurde exstirpirt und war 3 × 2,5 × 2 cm gross. Aussen war ein dichtes, fibröses Gewebe vorhanden; das Innere bestand aus Röhrchen mit geringem Lumen. Dieses wird meistens ausgekleidet von einer doppelten Zellreihe: einer proximalen von kleinen Würfelzellen, einer distalen von Cylinderzellen mit hellem Protoplasma. Auch ist die Vertheilung wohl umgekehrt, aber immer haben die proximalen Zellen ein dichtes, granulirtes Protoplasma, die distalen ein helleres. Hier und da sind Epidermoid-Kugeln vorhanden. Vortr. schliesst auf Cylindrom. — Van Duyse glaubt, dass es sich um ein Endothelioma, von den Gefäss-Scheiden ausgehend, handelt; ein glanduläres Epitheliom bringt kein Deck-Epithel hervor. Die Endothel-Kugeln gleichen ganz den Epidermoid-Kugeln.

9. Venneman (Löwen): „Ein Fall von Papillo-Retinitis sympathica". Eine 38jähr. Frau hatte links Panophthalmitis nach Ulcus corneae. Man machte warme Umschläge; allmählich hörte die Eiterung auf und der Bulbus vernarbte. Die Kranke gab an, nun rechts auch besser zu sehen. Vortr. hatte keine Klage darüber gehört und untersuchte das Auge: Neuroretinitis. Die Kranke erzählte, 8 Tage vor ihrem Eintritt die Möbel in ihrem Zimmer nicht mehr erkannt zu haben. V hob sich nach und nach bis $^5/_6$. Diese Beobachtung stützt nicht die Theorie Deutschmann's; hier ist keine sympathische Ophthalmie, welche den Uvealtractus angreift. Hier sind Toxine, bezw. einige Mikroben zum Chiasma gelangt; von dort, sagt Vortr., sind diese durch die jede Augenbewegung begleitenden centrifugirenden Effecte zum gesunden Bulbus gelangt und haben so die Neuroretinitis hervorgerufen. Bei der klassischen Ophthalmia sympathica wird erst die Uvea, dann die Papilla angegriffen.

10. Benoit (Lüttich): „Conjunctivitis phlyctaenularis und adenoide Vegetationen". Vortr. weist auf den Verband zwischen beiden hin, ebenso auf den mit Rhinitis hypertrophica. Heilung der Nase und des Nasenrachenraumes bringt Heilung der Conjunctivitis.

11. de Lantsheere (Brüssel): „Ueber Blei-Intoxication und Augen-Erkrankungen". Ein 31jähr. Schriftsetzer, des mit neuen Lettern arbeitete, bekam accommodative und retinale Asthenopie; eine 48jähr. Frau, die Chocolade in Staniol verpackt, Insufficienz der Recti interni; ein 21jähr. Mann, Blei-Arbeiter, bekam Thränenfluss durch Constriction der Thränenröhrchen. Dann sah Vort. einen Fall von Retinitis albuminurica, und eine doppelseitige Sehnervenatrophie, durch Blei entstanden.

12. Van der Straeten (Brüssel): „Pseudo-Aktinomycosis der Thränenröhrchen". Eine ungefähr 60jähr. Dame hatte eine Anschwellung am oberen, rechten Thränenröhrchen, 8 × 4 mm gross. Die Erkrankung bestand lange, hatte aber in der letzten Zeit Röthung der Bindehaut hervorgerufen; auf Druck kam etwas Eiter hervor. Vortr. schnitt ein und entfernte gelbliche Massen,

welche das Röhrchen förmlich inkrustirten; einige Theile waren hart wie Sand, andere weich wie Salbe. Es trat Heilung ein. Die Massen bestanden aus Pilzen, die an Aktinomyces erinnern. Die kolbigen Anschwellungen sind jedoch weniger zahlreich und weniger markirt. Auch das klinische Bild ist verschieden; Aktinomycose greift in die Gewebe ein, ruft Eiterung hervor, trotz aller Bemühungen tritt meistens Exitus ein. Hier bleibt Alles localisirt, der Verlauf ist gutartig, die Krankheit ist verschieden und wird daher Pseudo-Aktinomycosis genannt. Die publicirten Fälle gehören nicht zur Aktinomykose, sondern reihen sich der Pseudo-Form an.

13. Van Duyse (Gent): „Hyaloidealreste, ein Bildungsfehler". (Lässt sich ohne Abbildung nich erklären. Pergens.

Referate, Uebersetzungen, Auszüge.

1) **Ein seltener Operationsfall,**[1] von J. Hirschberg, Berlin. (Therapie der Gegenwart, 1900. Januar.)

Vor 30 Jahren habe ich in der Berliner klinischen Wochenschrift[2] unter obigem Titel meine erste gelungene Ausziehung eines Eisensplitters aus dem Glaskörper mittels des meridionalen Lederhaut-Schnitts und der Einführung des Elektro-Magneten beschrieben. Heute will ich, unter gleichem Titel, einen solchen Fall von Magnet-Operation beschreiben, wie er gewiss noch nicht oft vorgekommen. Wenigstens konnte ich in der Literatur ein wirkliches Seitenstück nicht auffinden.

Die Beobachtung lehrt, dass heutzutage mit den verbesserten Instrumenten und der grösseren Erfahrung auch die schwierigsten Fälle zufallsfrei operirt werden können, wenn man sie nach einem richtigen Plan in Angriff nimmt. Nichts ist unrichtiger, als auf einen in die Tiefe des Auges eingedrungenen Eisensplitter irgend einen, auch noch so starken Magnet planlos einwirken zu lassen, in der Hoffnung, dass das Eisen schon den richtigen Weg nach aussen finden werde.

Am 31. August 1899 kam der 40jährige Braumeister A. H. aus Süd-Deutschland zur Aufnahme. Als er am 18. Juni 1899 bei der Ausbesserung einer Eis-Maschine selber mit Hand angelegt und mit dem Hammer auf einen Eisenkeil geschlagen hatte, war ihm von dem letzteren ein Splitter in das rechte Auge geflogen. Die Sehkraft dieses Auges war sofort aufgehoben. Die Vorderkammer soll ganz mit Blut gefüllt gewesen und aus dem Auge ein zäher Faden herausgeflossen sein.

Zunächst blieb er 12 Tage lang in Behandlung seines Arztes, welcher das Eindringen von Eisen ins Augen-Innere in Abrede stellte. Vier Tage nach der Verletzung begann schmerzhafte Entzündung des verletzten Auges.

Am 30. Juni 1899, also 12 Tage nach der Verletzung, begab er sich nach der nächsten Universitäts-Stadt, woselbst die Anwesenheit von Eisen im Augen-Innern festgestellt wurde. In Ermangelung der nöthigen Instrumente musste man den Verletzten einem andren Augenarzt in der Nachbarschaft zuweisen.

[1] Nach einem am 8. November 1899 in der Berliner med. Gesellschaft gehaltenen Vortrag.

[2] 1869, Nr. 46.

Hier wurden vier Versuche mit dem Riesen-Magneten angestellt, aber ganz erfolglos. Bis zum 22. Juli 1899 verblieb der Verletzte in der Augenheilanstalt. Die Entzündung des Auges blieb bestehen; allmählich wurde unter ambulatorischer Behandlung (Einträufelung von Atropin) der Schmerz geringer. Aber das Auge war noch sehr empfindlich und oft geröthet; zeitweise stellte sich Druckgefühl ein. Schliesslich wurde der Verletzte von dem Besitzer der Brauerei in meine Anstalt gesendet, sechs Wochen nach der Verletzung.

Ich fand den folgenden Zustand. Das verletzte Auge ist mässig gereizt und geröthet. An dem Hornhaut-Saum besteht, nasenwärts, ein wenig unterhalb

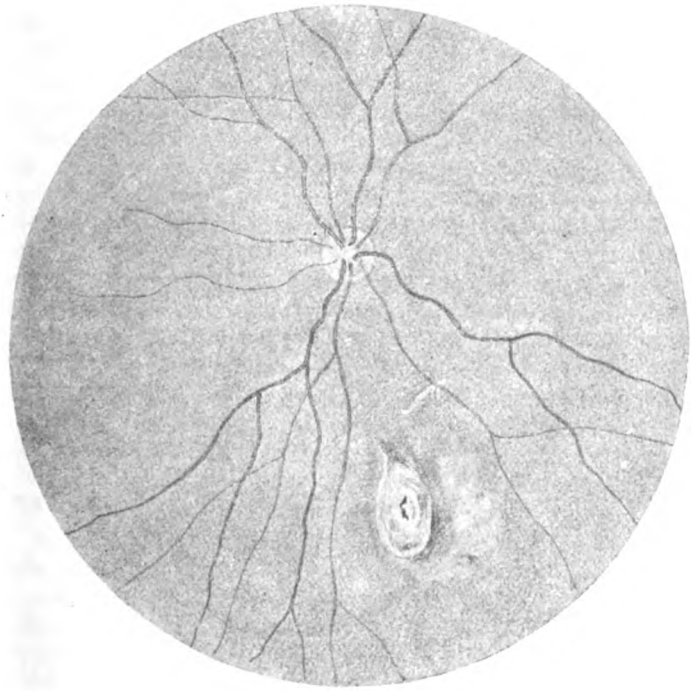

Fig. 1.

des wagerechten Meridians, eine wagerechte Narbe von 3 mm Länge, zur Hälfte in der Hornhaut, zur andren Hälfte in der Lederhaut liegend. An dieser Stelle ist die Iris etwas vorgebaucht, wohl durch Anwachsung an die Narbe nach vorn gezogen. Die Hornhaut ist im ganzen klar, — zwar nicht lupenrein,[1] jedoch frei von Rost-Punkten. Ebenso ist die Regenbogenhaut frei von Verrostung.

Die Pupille ist unter dem Einfluss von Atropin nur mittelweit, aber nicht ganz rund, da nasenwärts und unten Verklebungen mit der Linsenkapsel be-

[1] Lupenrein nenne ich die Hornhaut, wenn das von ihr gespiegelte Bild einer Lichtflamme auch bei der Betrachtung mit der Hartnack'schen Lupe (10 × 1) ganz rein und scharf umschrieben erscheint.

stehen. Auf der Vorderkapsel zarte Beschläge. Ganz peripher, am Linsen-Aequator, innen-unten, sitzt eine zarte, kurze, keilförmige Linsentrübung.

Glaskörper im Wesentlichen klar. Sehnerven-Eintritt normal. Etwa vier Sehnervenbreiten (= 6 mm) unterhalb des Sehnerven-Eintritts und ein wenig nasenwärts sitzt der Fremdkörper. (Vgl. Fig. 1, aufrechtes Bild des rechten Augengrundes, von meinem ersten Assistenten, Herrn Dr. Fehr, gezeichnet.) Daselbst sieht man einen weissen, erhabenen Herd von etwa 2 mm Breite und 4 mm Länge, der um etwa 0,75 mm über die umgebende Netzhaut in den Glaskörper hervorragt. Es ist dies der von einer (bindegewebigen) Kapsel überzogene Eisensplitter. Auf der Höhe der Hervorragung schimmert der Eisensplitter selber mit einer Kante hindurch, als ein leicht geschlängelter, schwarzer Streifen.

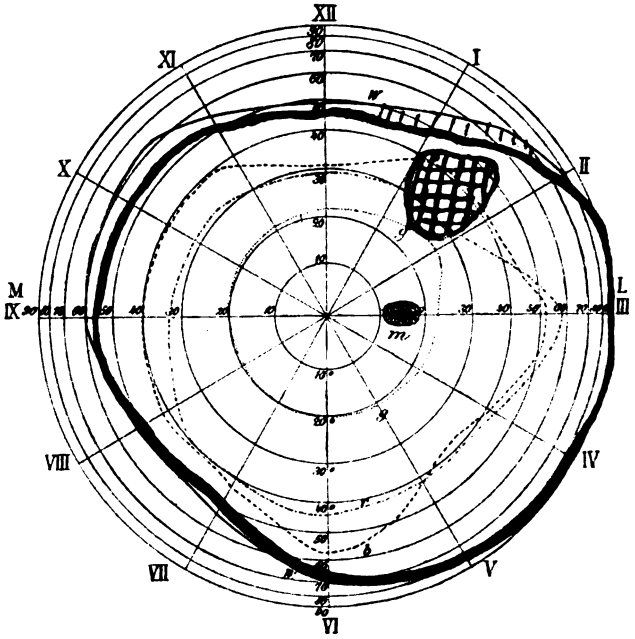

Fig. 2.

Der Defect an dem mitgebrachten Eisenkeit misst etwa 3 × 1,5 mm. Folglich muss der abgesprungene Eisensplitter ziemlich tief noch in die Lederhaut eingebettet sein.

In der Umgebung des Fremdkörper-Herdes bestehen Pigmentveränderungen. Zwischen demselben und dem Sehnerven-Eintritt sieht man eine strichförmige, helle Stelle mit Pigmentsaum; diese kann als Prallstelle gelten. An den nasalen Rand des Fremdkörperherdes setzt sich ein Glaskörperfaden an; zarteste Glaskörperflöckchen, wie Schleiergewebe, schweben vor dem Fremdkörper. Unten in der Peripherie liegt etwas Blut auf der Netzhaut.

Mit dem Localisations-Ophthalmoskop[1] findet man den Fremdkörper etwa

[1] Das von A. Graefe herrührt. Vgl. Hirschberg, Magnet-Operation, 1899, S. 71.

25° unterhalb der Netzhautgrube in einem schrägen Meridian, der etwa 30° mit dem wagerechten einschliesst: d. h. wenn man 19 mm vom Hornhautrand entfernt in dem betreffenden Meridian die Lederhaut einschneidet, trifft man auf den Fremdkörper.

Sehr genau stimmt mit dieser Messung die des Gesichtsfelds. (Vgl. Fig. 2.)[1] Dasselbe ist im Wesentlichen normal, zeigt aber einen inselförmigen Ausfall, (sogenanntes Skotoma,) entsprechend dem Sitz des Fremdkörpers, ungefähr 30° oberhalb des wagerechten Meridians und 25° entfernt vom Fixirpunkt. Die centrale Sehschärfe war ziemlich gut.

(Mit + 1,5 Di. S = $^5/_8$, mit + 6 Di. Sn $1^1/_2$ in 8″.) Das (verbesserte) Sideroskop[2] zeigt den grössten Ausschlag, wenn ein Punkt der Lederhaut, innen-unten, dicht am Aequator, gegen die Kapsel der Magnetnadel gebracht wird. — Das linke Auge war völlig normal.

Der Fall gehörte zu den schwierigsten, die mir vorgekommen. Das Auge hat noch recht gute Sehkraft, ist aber nicht reizlos; der Fremkörper ist so gross, dass er auf die Dauer nicht vertragen wird, sondern das Auge, früher oder später, zerstören muss; sitzt aber doch so weit nach hinten, dass er schwer zu erreichen ist.[3] Dabei ist sein Gewicht offenbar doch nicht so beträchtlich dass er leicht angezogen wird. Dies folgt schon aus den fruchtlosen Versuchen, die von kundiger Hand in Süd-Deutschland gemacht waren.

Der hintere Lederhautschnitt schien hier zu gewagt, da er zu peripher, hinter dem Aequator, hätte angelegt werden müssen, was schon schwer ausführbar und ferner für die Zukunft des operirten Auges nicht unbedenklich scheint.

Zunächst machte ich zweimal, am 31. August 1899 und am 1. September 1899, den Versuch, mittels des grossen Schlösser'schen Magneten, der 15 Kilo trägt, den Fremdkörper nach vorn zu locken. Die Versuche fielen ganz negativ aus; der Verletzte hatte auch nicht die geringste Empfindung, als sein Auge an den Pol des Magneten angelegt wurde.

Am 2. September 1899 machte ich einen Versuch mit dem Riesen-Magneten, nach Haab'scher Art,[4] von 80 Kilo Tragkraft, den Herr Hirschmann in seinen Räumen aufgestellt hat. Dieser Versuch war erfolgreich. Der Verletzte sitzt aufrecht. Holocain ist in das verletzte Auge geträufelt. Alle Instrumente sind aseptisch hergerichtet. Dem Riesen-Magnet wird durch Drehung die richtige Kraftlinie gegeben, von dem Punkt *a* des grössten Ausschlags zum Punkt *b* des Fremdkörper-Sitzes: natürlich liegt *a* in der vorderen, *b* in der hinteren Hälfte des Augapfels. Sowie der Pol an *a* angelegt wird, empfindet der Kranke einen heftigen Schmerz. Aber der Fremd-

[1] Allerdings lieferte die erste Prüfung des Gesichtsfeldes noch nicht dieses ganz genaue Ergebniss, da der Verletzte noch nicht scharf fixirte; die Zeichnung entstammt der letzten Prüfung vor der Entlassung.

[2] Das Sideroskop von Asmus, das mir so gute Dienste geleistet, ist jetzt leider durch den Ausbau der elektrischen Bahnen in der Karlstrasse fast unbrauchbar geworden! Ich habe mir ein neues anfertigen lassen, das brauchbarer ist, (vgl. C. Bl. f. pr. A. 1899, S. 245,) und ausserdem noch ein Hilfs-Werkzeug mit passendem astatischem Nadelpaar.

[3] Vgl. Magnet-Operation S. 21,

[4] Versammlung der ophthalmologischen Gesellschaft zu Heidelberg 1892 und Centralbl. f. prakt. Augenheilkunde 1892, S. 392. Beiträge zur Augenheilkunde 1894 und Centralbl. f. prakt. Augenheilkunde 1894, S. 284. (Prof. Haab in Zürich.)

körper erscheint nicht in der Vorderkammer, während wir den Pol langsam von *a* zum Hornhautrand vorschieben. Sofort wird der Augenspiegel angewendet. Wie eine überspannte Blase ist die Kapsel geplatzt, die Lappen sind nach vorn gewendet. (Vgl. Fig. 3.) Der Fremdkörper aber ist nirgends sichtbar. Offenbar ist er nach vorn gezogen, vor den Aequator, dem Augenspiegel unsichtbar. Jetzt wird Kopf und Auge sorgsam fixirt, nach weiterer Holocaïn-Einträufelung, und der Pol des Magneten an den unteren Hornhautsaum gebracht. Bald ist die Stelle des grössten Schmerzes gefunden. Hier verharren wir mit dem Pol. Eine dunkle Linie erscheint in der Iris, bei scharfer Beleuchtung mit einem elektrischen Lämpchen; ein Bluts-Tropfen tritt aus in die Vorderkammer, und durch die Iris dringt nach vorn der grosse, zum Theil gelbliche Splitter und ist deutlich hinter der Hornhaut sichtbar.

Fig. 3.

Jetzt wird der Verletzte vom Riesn-Magneten entfernt, aufrecht gegen das Tageslicht gesetzt; sofort am unteren Hornhautrand mit der Lanze ein Schnitt von 6 mm Länge ausgeführt, die Spitze meines kleinen Elektromagneten zwischen die Wundlefzen gebracht und der Fremdkörper herausgezogen.

Es besteht keine Neigung zu Irisvorfall. Der Verband wird angelegt. Reizlose Heilung. Am folgenden Tage ist die Vorderkammer gebildet, das Auge durchsichtig, die Sehkraft gut. Niemals Schmerz.

Am Tage vor der Entlassung, 21. September 1899, ist S = $^5/_7$ mit + 1 D, Gesichtsfeld, wie in Fig. 2; die Augengrunds-Veränderung wie in Fig. 3 die bei stärkerer Vergrösserung entworfen ist, als Fig. 2. Man sieht deutlich an der Stelle des früheren Fremdkörpers einen ausgehöhlten Herd von Rosa-Farbe mit Pigment am unteren Rande und darum kleine lappenförmige Reste der geplatzten weissen Kapsel, von denen einige kleinere, vollkommen losgerissen, dicht vor der Netzhaut schweben.

Der Verletzte reist zufrieden in seine Heimath zurück.

Am 8. November 1899 kommt er nach Berlin zur Vorstellung. Das Auge ist reizlos, sieht wie ein gesundes aus und besitzt volle Sehschärfe. (Mit + 1,0 D. c. → S = $^5/_5$ m). Gesichtsfeld normal bis auf den umschriebenen Dunkelfleck, welcher dem ehemaligen Fremdkörper-Sitz entspricht. Der letztere stellt eine Grube mit unterem Pigment-Saum dar. Die Lappen der Kapsel sind völlig geschwunden. Augengrund ganz klar.

Der herausgezogene Splitter passt genau in die Kerbe des Eisenkeils, hat eine Länge von 3 mm, eine Breite von 1,5 mm, nur geringe Dicke und ein Gewicht von nur 4 mg. Er zeigt eine gelbe Rost-Schicht, in der einzelne dunkle Linien sichtbar bleiben, und ist an den Rändern etwas zerklüftet.

Der Eisensplitter, welcher mit dem Haab'schen Riesen-Magneten vom Augenhintergrund (aus der Netzhaut) nach vorn gezogen sind, hatten meistens ein grösseres Gewicht (10 mg und darüber). Unser Splitter von 4 mg folgte

nur, weil die Zuglinie günstig gerichtet war. Noch kleinere[1] Splitter (von 2 oder 1 mg) folgen dem Riesen-Magneten gar nicht, auch wenn sie noch weiter nach vorn eingepflanzt waren, und erheischen, wenn sie nicht vertragen werden, die Anwendung des kleinen Magneten, der näher herangebracht werden kann, nach den von mir beschriebenen Verfahrungsweisen.

Wie wichtig, ja unerlässlich in derartig schwierigen Fällen die richtige Zuglinie ist, lehrt auch die folgende Beobachtung.

Am Sonnabend, den 8. April 1899, gegen 6 Uhr Abends, flog dem 39jähr. R. W. aus Berlin beim Stellen des Messers der Bohrstange ein Stückchen Stahl von dem Messer in das linke Auge. Sofort erfolgte eine Blutung und Drücken

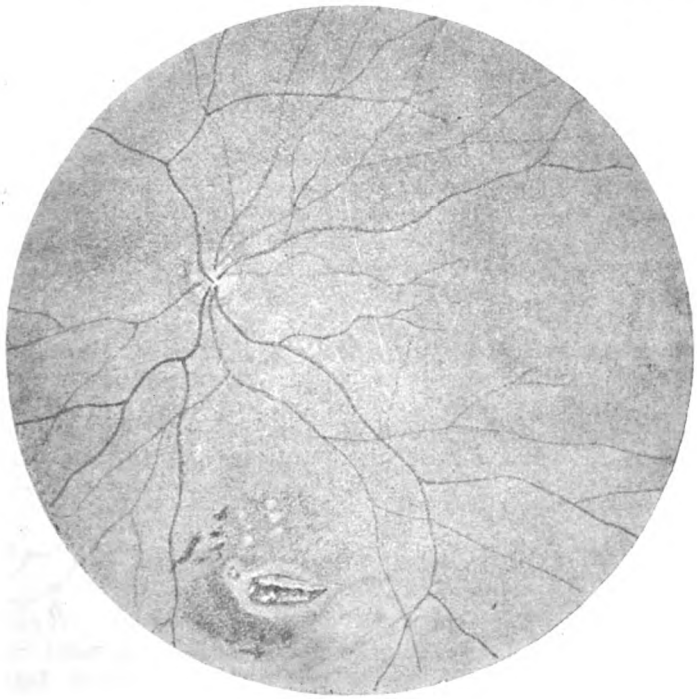

Fig. 4.

des Auges. Das Lid war mit verletzt. Trotzdem arbeitete der Verletzte noch weiter bis 10 Uhr Abends und am 10. April des Vormittags. Dann begab er sich zum Arzt und wurde mit Umschlägen behandelt. Doch blieb er in Arbeit und verspürte nur geringen Druck im Auge; aber in der letzten Zeit wurde die Sehkraft des verletzten Auges schlechter, besonders am Abend.

Am 30. April 1899 erschien er in meiner Sprechstunde. Die Sehkraft beider Augen war fast genau ebenso, wie wir sie ein Jahr zuvor bei ihm zur Brillen-Wahl festgestellt hatten. (R., + 0,75 D. s. ⌒ + 2 D. c., Axe fast senkrecht, S = $^5/_{10}$. L., + 3 D. c., S = $^5/_7$.)

[1] Aus praktischen Gründen möchte ich meine Eintheilung der Splitter nach der Schwere vervollständigen: die kleinsten wiegen 2 mg oder weniger, die kleinen von 3—30 mg, die mittleren 50—150 mg, die übergrossen 200 mg und darüber. Vgl. Magnet-Operation, S. 26.

Das rechte Auge zeigte normales Gesichtsfeld und normalen Augengrund. Das linke, verletzte zeigte einen geringen Gesichtsfeld-Ausfall nach oben, bis 45°; und einen Eisensplitter in der Netzhaut festsitzend, unterhalb des Sehnerven. (Vgl. Fig. 4, von meinem zweiten Assistenten, Dr. F. Mendel, gezeichnet.)

Sowie der Verletzte nach unten blickt, sieht man mit dem Augenspiegel einen schwarzen, erhabenen Fremdkörper, mit glitzernder Vorderkante, in einer weissen Stelle des Augengrundes festhaftend, seitlich von weisslichem Kapsel-Ueberzug bedeckt, von etwa 2 P = 3 mm Länge und halb so grosser Breite; glitzernde Streifchen dicht vor dem Splitter im Glaskörper, kulissenförmige, wolkige Glaskörpertrübungen in der Umgebung, auf hämorrhagischem Grunde. Das Auge war nicht gereizt.

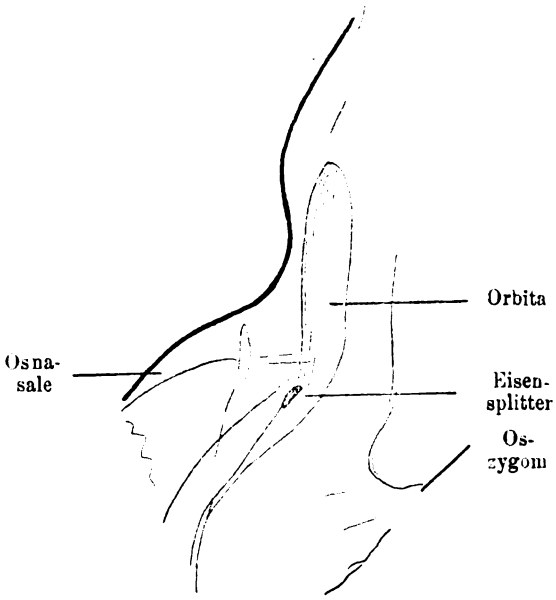

Fig. 5.

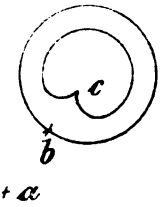

Fig. 6.

Da nach meinen Erfahrungen Splitter von dieser Grösse nie vertragen werden, rieth ich dem Verletzten die Operation an. Doch schützte er häusliche Behinderung vor, kam auch sehr selten zur Vorstellung, erstlich aus Angst und zweitens, da ihm zwei andre Augen-Aerzte gesagt, dass er kein Eisen im Auge habe.

Am 9. October kam er wieder mit völlig verändertem Aussehen: die Regenbogenhaut des verletzten Auges zeigte die bekannte schmutzig-braune Rost-Farbe. Das bedeutet sicheren Verlust der Sehkraft, wenn der Splitter nicht entfernt wird. Die centrale Sehschärfe war zwar noch unverändert, aber der Gesichtsfeld-Ausfall grösser. (Oben und oben-aussen bis 40°.) Der Augenspiegelbefund war völlig geändert. An der Stelle des früheren Fremdkörper-Sitzes war nur noch eine flache, weisse Stelle (Aderhaut-Narbe) sichtbar, darum Pigment-Veränderungen; der Splitter aber mit dem Augenspiegel nicht mehr aufzufinden.

Natürlich war er doch leicht nachzuweisen: erstlich gab das (vereinfachte) Sideroskop einen maximalen Ausschlag, wenn die Kapsel der Magnet-Nadel innen-unten an die Lederhaut gelegt wurde; zweitens zeigte das Röntgenbild die Anwesenheit eines Splitters von den beobachteten Grössenverhältnissen. (Vgl. Fig. 5. Der Splitter ist in der Figur ein wenig vergrössert!)

Jetzt bat der Verletzte um die Operation.

Am 11. März wurde ein Versuch mit Schlösser's Magnet gemacht, jedoch ohne Erfolg. Der Verletzte hatte wohl eine gewisse Empfindung, wenn der Pol an den Ausschlags-Punkt *a* gelegt wurde, aber es gelang nicht, den Splitter in die Vorderkammer zu ziehen.

Am 13. October 1899 wurde der Haab-Hirschmann'sche Magnet angewendet, mit genau demselben negativen Erfolg in den beiden ersten Versuchen. Dann aber wurde das verletzte Auge und der Magnet so gedreht, dass die Axe des letzteren mit dem von *a* nach dem Hornhaut-Rand gerichteten Meridian zusammenfiel. (Fig. 6.) Sofort sah man eine Iris-Falte zeltförmig sich erheben. Unter sanfter Abwärtsdrehung des Auges in diesem Meridian zog sich das Zelt spitzwinklig aus, über den Pupillen-Rand empor, und liess den Splitter in die Vorderkammer herabgleiten. Lanzenschnitt am unteren Hornhaut-Rande und Entfernung des Splitters mit meinem kleinen Magneten.

Am 14. October 1899 reizlose Heilung mit runder Pupille und vortrefflicher Sehkraft. Der Splitter ist in der That $2^1/_4$ mm lang, 1 mm breit und nicht sehr dick, er wiegt nur 5 mg.

Am 8. November 1899 ist S = $^5/_{10}$ (mit + 3 D. c.), Gesichtsfeld im Allgemeinen normal, nur aussen-oben bis auf 40° beschränkt. (Keine Nachtblindheit.) Das Auge ist reizlos und sieht wie ein gesundes aus, bis auf die leichte Rostfarbe der Regenbogenhaut, die allerdings, nach meinen Erfahrungen, nicht wieder zu schwinden pflegt.

Journal-Uebersicht.

Zehender's klinische Monatsblätter für Augenheilkunde 1900. Januar.

1) **Ueber intermittirenden Exophthalmus mit Pulsation des Auges.** von M. E. Mulder.

Verf. beobachtete bei einem 37jährigen Arbeiter mit Enophthalmus des rechten Auges, dass beim Bücken oder bei starker Exspiration, besonders aber bei Compression der Vena jugularis, der Enophthalmus in Exophthalmus überging. Hört die Compression auf, so geht das rechte Auge allmählich wieder in die Orbita zurück. Was diesen Fall besonders auszeichnet, das sind Pulsationen des rechten Auges, isochron mit Herzpulsation, welche sich bei jeder Körperstellung zeigen. Verf. führt den Zustand zurück auf eine varicöse Entartung der Orbitalvenen, speciell darauf, dass die Einmündung der Vena orbitalis superior in den Sinus cavernosus abnorm erweitert ist. Ein zweiter Fall, ein Mädchen von 17 Jahren betreffend, zeigt ähnliche Verhältnisse.

2) **Ein Fall von Hypopyonkeratitis mit Reinkultur von Hefe**, von K. K. K. Lungdsgaard.

Ein 35jähriger Patient litt an rechtsseitiger Hypopyonkeratitis. Nach Ueberimpfen des Sekretes auf Agar und Ascites-Agar entwickelten sich weisse,

stark erhabene, gesättigte Colonien von der Grösse eines Stecknadelkopfes, welche Hefezellen in verschiedenen Stadien der Entwicklung enthielten. Bakterien-colonien fanden sich nicht. Es gelang aber nicht mittels der Hefe Hypopyon-keratitis bei Thieren zu erzeugen.

3) **Eine neue Westien'sche binoculare Handlupe (Brillenlupe) zum Präpariren und für klinische Zwecke, mit veränderlicher Pupillen-distanz und verstellbarem Kopfhalter.** Mitgetheilt von Th. Axenfeld.

4) **Zur Behandlung tiefgehender, infectiöser Augenverletzungen,** von E. Baeumler.

Verf. behandelte 3 Fälle von tiefgehender, infectiöser Verletzung des Auges mit ausgiebiger, galvanischer Cauterisation mit günstigem Erfolge.

5) **Ein Fall von cystischer Erweiterung einer Siebbeinzelle,** von M. Weinhold.

Verf. beschreibt eine cystische Erweiterung einer Siebbeinzelle, eine sog. Mucocele des Siebbein, bei einem 18jähr. Mädchen, welche in der Gegend des rechten inneren Augenwinkels in Form einer längsovalen, bohnengrossen Geschwulst sichtbar war. Dieselbe wurde eröffnet, ein Stück der lateralen, knöchernen Wand resecirt und die Höhle ausgekratzt. Die Heilung erfolgte vollständig, wenn auch langsam.

6) **Lidgangrän im Anschluss an übermässige Eis-Anwendung,** von Dr. Plaut.

Verf. beobachtete bei einem 43jährigen Dienstmädchen, dem 24 Stunden ang eine mit Eis gefüllte Schweinsblase direct auf die Lider applicirt worden war, eine ausgedehnte Necrose des Unterlides und weniger ausgedehnte des Oberlides. Die necrotischen Stücke wurden unter Bildung ausgedehnter Geschwüre allmählich abgestossen. Wider Erwarten zeigte sich hierbei, dass die Necrose nur das äussere Blatt des Lides befallen hatte, Tarsus und Conjunctiva blieben frei. Von den Rändern des Defectes erfolgte nun eine Epithelbildung, welche in einiger Zeit denselben vollständig überzog. Die Stellung des Lides war eine gute geblieben.

7) **Seltener Zufall bei Linsendiscission,** von Reindorf sen.

Bei einem Versuche, die cataractöse Linse eines Kindes zu discindiren, folgte dieselbe mit der Kapsel in die vordere Kammer; den nächsten Tag wurde sie daraus extrahirt. Der Heilungsverlauf war ein guter. Horstmann.

Vermischtes.

1) Ophthalmologische Gesellschaft Heidelberg 1900. Die diesjährige Zusammenkunft findet — mit Rücksicht auf den internationalen medizinischen Congress in Paris, welcher vom 2. bis 9. August tagen wird, am 13., 14. und 15. September statt.

Mittwoch, den 12. September: Ausschuss-Sitzung um 6 Uhr im Grand Hôtel. Abends Zusammenkunft im Grand Hôtel oder im Stadtgarten.

Donnerstag, den 13. September: Erste Sitzung, Morgens 9 Uhr in der Aula der Universität.

Nachmittags $2^1/_2$ Uhr: Demonstrations-Sitzung in der Universitäts-Augenklinik.

Abends 6 Uhr: Gemeinschaftliches Mahl auf dem Schloss-Hôtel.

Freitag, den 14. September: Morgens 9 Uhr Sitzung in der Aula. 12 Uhr: Geschäftssitzung.

Nachmittags $2^1/_2$ Uhr: Sitzung. Vorträge und Demonstrationen.

Sonnabend, den 15. September: Morgens 9 Uhr Sitzung in der Aula, event. Nachmittags.

Vorträge und Demonstrationen bitte ich rechtzeitig — bis zum 1. August bei mir anzumelden.

Mainz, Februar 1900. Dr. W. Hess.

2) Wie mir Herr Professor Haab freundlichst mittheilt, ist die von mir im Decemberheft 1899 dieses Centralblattes angegebene Methode der Auto-ophthalmoskopie im umgekehrten Bilde bereits in Nr. 12, December 1896, der Clinique ophtalmologique von Leloutre mitgetheilt. Diese — gleich der meinigen — kurze Mittheilung war mir unbekannt. Immerhin war es vielleicht deshalb nicht gegenstandslos, auf die Methode zurückzukommen, da der genannte Herr Verfasser nur den temporal von der Fovea gelegenen Netzhautbezirk, nicht aber den Optikus-Eintritt gesehen zu haben scheint. . . .

Dr. Heine, Breslau.

3) Paris, le 30 janvier 1900.

Monsieur et très honoré Confrère.

J'ai l'honneur de vous annoncer que le 15 Février prochain paraîtra, dans les bureaux de l'Institut de Bibliographie à Paris (93 Bd. St. Germain), le n° 1, pour l'année 1900, de la Bibliographia Medica, publication consacrée à la Bibliographie internationale des Sciences Médicales, sur le modèle de l'Index Medicus américain, dont elle continuera les traditions scientifiques, si appréciées de tous les bibliographes contemporains.

Grâce aux Directeurs de ce recueil, MM. C. Potain, Membre de l'Institut, et Charles Richet, professeurs à la Faculté de Médecine de Paris, de notables perfectionnements seront apportés à la Rédaction; et la Classification sera absolument méthodique. . . . . Le Rédacteur en Chef,

Marcel Baudouin,

Directeur de l'Institut de Bibliographie de Paris.

4) Der Unterzeichnete, mit einem umfassenden Werke über „Vergleichende Anatomie und Physiologie der Sehorgane" beschäftigt, bittet, ihm gefälligst Separat-Abdrücke von Arbeiten — eventuell im Austausch — zu senden, die irgendwie, sei es anatomisch, embryologisch, zoologisch, pathologisch oder literarisch die Sehorgane der Thiere, das Auge und Sehen des Menschen oder überhaupt Lichtreactionen betreffen oder auch nur vereinzelte Angaben über solche Themen enthalten.

Dr. Theodor Beer, Privatdocent für vergleichende Physiologie an der Universität Wien. (XVIII. Anastasius Grün-Gasse 62.)

5) Berichtigung.

Auf S. 3, Zeile 21 v. o. lies: 50 m nur auf 110 cm gelesen, also S = 0,02.

Bibliographie.

1) Beiträge zur pathologischen Anatomie der bandförmigen Hornhauttrübung, von Dr. Schieck, Assistenzarzt der Univ.-Augenklinik zu Halle. (S. A. 1900.) Verf. untersuchte einen Bulbus anatomisch, der klinisch die Anfänge einer bandförmigen Hornhauttrübung erkennen liess. Es zeigte sich an Stellen, wo die normale Cornea in die bandförmig getrübte Zone überging, Imprägnation der Bowman'schen Membran mit kleinen Körnchen, die zur Mitte zu zunahm. Das Epithel und Parenchym war dabei intact, nur dort, wo Sättigung mit Körnchen eingetreten war, hatten sich Leucocyten angesammelt. Chemisch erwiesen sich die Körner als Kalk. Der Fall spricht entschieden für die Leber'sche Theorie der Entstehung der bandförmigen Hornhauttrübung, nach der die Kalkinkrustation das primäre, die entzündlichen Processe das secundäre sind. Für die Theorie von Vossius, die das Umgekehrte annimmt, ist bisher noch kein einwandsfreier Fall beobachtet; Härtung der Bulbi in Müller'scher Lösung, die Kalk auszieht, hat zu Fehlern Anlass gegeben. Zwei weitere fortgeschrittenere Fälle verwendet Verf. in gleichem Sinne. Therapeutisch käme Besserung der Ernährung des Auges (Iridectomie) resp. des Allgemein-Befindens in Betracht. Spiro.

2) Ueber binoculares, stereoscopisches und körperliches Sehen bei einseitiger Aphakie und einseitiger Sehschwäche unter Berücksichtigung der Unfallgesetzgebung, von Prof. H. Schmidt-Rimpler in Göttingen. (Wiener medic. Wochenschr. 1899. Nr. 43, ref. in der ärztl. Sachv.-Zeit. 1900. Nr. 1.) Eine schnelle und entsprechend feine Tiefenschätzung, ohne dass die Hilfsmittel der Kopfbewegung, der Augenconvergenz oder der Accommodation benützt werden, kann nur ein mit beiden Augen gleichzeitig Sehender ausführen; aber umgekehrt vermag nicht jeder Binocularsehender exact Tiefen zu schätzen. Besonders störend wirken starke Refractionsdifferenzen, wie man sie nach Unfällen in Folge der Entfernung der Linse sieht. In der Göttinger Klinik angestellte Versuche haben ergeben, dass bei einseitiger Aphakie, trotz gutem Sehvermögen und Correction durch Gläser selbst bei Vorhandensein eines binocularen Sehactes, welcher stereoscopische Verschmelzung ermöglicht, dennoch in der überwiegenden Mehrzahl der Fälle keine exacte Tiefenschätzung möglich ist. Viel geringere und oft keine Schädigung der Tiefenschätzung entsteht hingegen, wenn durch den Unfall nur eine einseitige Sehschwäche eingetreten ist ohne erhebliche Refractionsdifferenz. Die Tiefenschätzung bleibt oft selbst bei erheblicher Sehdifferenz zwischen den beiden Augen normal, wenn nur keine oder keine erhebliche Refractionsdifferenz besteht. Ancke.

3) Lepra des Auges, von Franke. (Sitzungsber. der biolog. Abth. d. ärztl. Ver. Hamburg, ref. in „Die medicin. Woche". 1900. Nr. 2.) Verf. hat die Augen von zwei an Lepra gestorbenen Individuen untersucht. Ein Auge stammte von einem 20jährigen Mann, der interstitielle Keratitis gehabt hatte, in der letzten Zeit ohne Reizerscheinungen. Im Ciliarkörper, der Iris, der Cornea und in der angrenzenden Sclera wurden Leprabacillen gefunden. In dem zweiten Fall war die Cornea bis auf den vierten Theil zerstört und völlig durchsetzt mit Leprabacillen. Iris und Ciliarkörper waren durch leprös Bindegewebe ersetzt mit zahlreichen Bacillen. Die Linse war in Resorption begriffen. In den Ciliarnerven der Chorioidea fanden sich zahlreiche Bacillenhaufen. Die nervösen Elemente der Netzhaut waren verschwunden. In allen Theilen der Netzhaut und im vorderen Abschnitt der Sclera fanden sich ebenfalls Leprabacillen in grosser Anzahl. Ancke.

4) Zur Beurtheilung des Crédé'schen Verfahrens bei Neugeborenen, von Dr. Michaelsen in Görlitz, Augenarzt. (Aerztl. Sachv.-Zeitung. 1900. Nr. 2.) Verf. hält das Crédé'sche Verfahren für segensreich in Entbindungsanstalten, für nicht geeignet aber in der Privatpraxis, insofern es hier von Hebammen ausgeführt wird, deren Geschicklichkeit und Intelligenz oft ungenügend ist. Verf. führt für seine Ansicht einen forensischen Fall an, in welchem eine Hebamme, der ihre 2% Höllensteinlösung ausgelaufen war, sich rasch aus der nächsten Droguerie eine neue Lösung holen liess und diese, wahrscheinlich 20% Lösung bei zwei Neugeborenen prophylactisch einträufelte. An allen vier so behandelten Augen entstanden schwere Anätzungen, die noch dazu in der ersten Zeit von der Hebamme übersehen wurden. Ancke.

5) Die Accommodation des Auges bei den Amphibien, von Dr. Theodor Beer. (Archiv für die ges. Physiologie. 1899. Band 73.) Zur Bestimmung der Refraction diente die Untersuchung im aufrechten Bilde und die Skiaskopie. Zwecks Beobachtung unter Wasser wurden die Thiere (Frösche, Kröten, Molche) in Glasgefässe mit planparallelen Platten gesetzt. Die Befunde in vivo wurden mit denen am frisch enukleirten Auge verglichen. Unter Wasser waren diese Thiere, worauf bereits Hirschberg aufmerksam gemacht hat, fast alle hochgradig übersichtig (bis 25 D), an der Luft in geringem Grade kurzsichtig. Nach Verf. kommt den Kröten, Wassersalamandern und Erdmolchen eine Accommodation zu, dieselbe beruht aber nicht auf einer Krümmungsveränderung der Linse, sondern auf einer Lageveränderung, indem beim Blick in die Nähe die Linse etwas weiter von der Netzhaut abrückt. Diese Verschiebung geht ausserordentlich träge vor sich, bei der Kröte dauert sie drei Secunden. Sie kommt nach Verf. dadurch zu Stande, dass der Ciliarmuskel, dessen Bündel vom Corneoskleralrande bis zum Pigment der Ora serrata reichen, bei seiner Contraction eine beträchtliche Drucksteigerung im Glaskörperraume bewirkt, „welcher die Linse als der beweglichste Theil der Umgrenzung nachgiebt; der von ihr im Scheitel der Kammer verdrängte Humor aqueus zieht die peripheren Partien des Ligamentum pectinatum, vielleicht sogar das ganze Maschenwerk zurück und peripherwärts." Es ist dies derselbe Accommodationsvorgang wie derjenige, den Verf. bei den Schlangen festgestellt hat. Eine Einrichtung, die hohe Hypermetropie auszugleichen, von denen diese Thiere unter Wasser befallen werden, existirt nicht. Bei den accommodationslosen Thieren vermag die enge, auf Licht sehr empfindlich reagirende Pupille die Accommodation einigermaassen zu ersetzen. C. Hamburger.

6) Ueber die Aetiologie, Therapie und Prognose der Cataracta traumatica, von Ludolf Gleim. (Inaug.-Diss. aus der Univ.-Augenklinik zu Giessen.) Referat über 108 Fälle von traumatischer Cataract, die in den Jahren 1890—1897 in der Giessener Universitäts-Augenklinik in Behandlung waren. Hiervon kamen 9% auf Frauen, 91% auf Männer. Contusionen waren in 84%, Perforationen in 16% die Ursache des Wundstares. Der Ausgang war:

in 15,75% Verlust des Auges bezw. Erblindung,
„ 4,6% Schlussresultat nicht beobachtet,
„ 30,56% S = weniger als $^1/_{10}$,
„ 29,6% S = $^1/_{10}$—$^5/_{10}$,
„ 14,82% S = $^6/_{10}$—1. C. Hamburger.

7) Die conservative Behandlung der perforirenden Bulbusverletzungen und ihr Ergebniss, von Dr. P. Römer. (Zeitschrift f. prakt. Aerzte. 1898. Nr. 11.) Die Statistik umfasst 266 Kranke, welche sämmtlich

mit noch offener Wunde zur Aufnahme kamen. Die conservative Therapie wird in Halle bei allen Verletzungen versucht, wenn nicht die Contenta des Bulbus zum grössten Theil ausgetreten sind. Selbst das scheinbare Fehlen von Lichtschein und Projection ist keine Contraindication, weil erfahrungsgemäss die Angaben der Patienten unmittelbar nach der Verletzung unzulässig sind. Die sofortige Enucleation wurde nur bei völliger Zerreissung des Bulbus vorgenommen; die secundäre, wenn Panophthalmie drohte. — Das Gesammtresultat ist:

Zahl der verletzten Augen	266	
Verlust des Auges	69	= 25,93 %.
Mit Erhaltung der Form geheilt . .	33	= 12,40 %.
Mit Erhaltung von S < 0,1 geheilt	36	= 13,53 %.
Mit Erhaltung von S = 0,1—1,0 .	128	= 48,12 %.
	260.	

C. Hamburger.

8) Zur Statistik der Augenverletzungen, von Josef Volk. (Inaug.-Diss. aus der Univ.-Augenklinik zu Giessen.) Unter 6705 klinisch behandelten Patienten (1890—1898) befanden sich 957 = 14,27 % Verletzungen. 56 % hiervon waren perforirend durch Eisen-, Stein- oder Holzsplitter. 88 % betrafen Männer, 12 % Frauen. Das linke Auge wurde 33 Mal mehr betroffen, als das rechte. Dem Berufe nach scheinen die Bergleute am meisten gefährdet zu sein (191 Verletzungen), durch abspringende Stein- und Eisensplitter und durch die nicht seltenen Dynamit-Explosionen, denen meist beide Augen zum Opfer fallen. Nicht viel weniger gefahrvoll ist der Beruf der Maurer (87), der Schlosser (41) und der Schmiede (29). Die Landarbeit gefährdet die Augen besonders durch Kuhornstoss (74). Schmelzer und Hüttenarbeiter sind bedroht durch glühende Schlacken. In 9,61 % (92 Fälle) waren Fremdkörper im Auge zurückgeblieben. Ueber den Ausgang und Verlauf siehe Original.

C. Hamburger.

9) Weiterer Beitrag zur Protargolwirkung in der Augentherapie, von Prof. Dr. Wicherkiewicz in Krakau. (Wiener med. Wochenschr. 1899. Nr. 47.) Das Protargol in 5 % Lösungen zu Abreibungen der Conjunctiva hat sich Verf. im ersten Stadium der acuten Granulosa wirksam erwiesen: der Verlauf wurde wesentlich abgekürzt. Auch bei der papillären Form des Trachoms wirkte es günstig; dagegen zeigte es sich bei chronischen Formen weniger verwendbar und stand den gebräuchlichen Behandlungen nach. Stärkere Lösungen sind nicht zu verwenden, da sie stark reizen. Auch bei Frühjahrscatarrhen ergab das Protargol subjective und objective Besserung. In Form 10—15 % Salben kann es bei marginalen Lidrandentzündungen mit Vortheil verwendet werden. In zwei Fällen von Glaskörpereiterung nach Verletzung wurde eine 5 % Lösung durch die Wundöffnung in den Glaskörper gespritzt; die entzündlichen Erscheinungen und die starke Absonderung nahmen unter dieser Behandlung ab.

Schenkl.

10) Ueber Iritis haemorrhagica, von Dr. H. Salomonsohn, Augenarzt in Berlin. (Wiener klin. Rundschau. 1899. Nr. 43.) Verf. berichtet über einen Fall von Iritis mit Hyphaema, die sich auf syphilitischer Basis entwickelt hatte.

Schenkl.

Um Einsendung von Separatabdrücken wird gebeten.

Verlag von Veit & Comp. in Leipzig. — Druck von Metzger & Wittig in Leipzig.

Centralblatt

für praktische

AUGENHEILKUNDE.

Herausgegeben von

Prof. Dr. J. Hirschberg, Geh. Med.-Rath, in Berlin.

Unter ständiger Mitwirkung der Herren Dr. ANCKE in München, Dr. BERGER in Paris, Prof. Dr. BIRNBACHER in Graz, Dr. BRAILEY in London, Prof. Dr. H. COHN in Breslau, Doc. Dr. CL. DU BOIS-REYMOND in Berlin, Dr. DAHRENSTAEDT in Herford, Doc. Dr. E. EMMERT in Bern, Prof. C. GALLENGA in Parma, Dr. GINSBERG in Berlin, Prof. Dr. GOLDZIEHER in Budapest, Dr. GORDON NORRIE in Kopenhagen, Prof. Dr. HORSTMANN in Berlin, Dr. ISSIGONIS in Smyrna, Prof. H. KNAPP in New York, Prof. Dr. KRÜCKOW in Moskau, Dr. KUTHE in Berlin, Dr. LANDAU in Coblenz, Prof. Dr. MAGNUS in Breslau, Major F. P. MAYNARD, I. M. S., in Calcutta, Dr. MICHAELSEN in Görlitz, Dr. VAN MILLINGEN in Constantinopel, Dr. MOLL in Berlin, Prof. Dr. J. MUNK in Berlin, Dr. NEUBURGER in Nürnberg, Dr. PELTESOHN in Hamburg, Dr. PERGENS in Brüssel, Prof. PESCHEL in Frankfurt a. M., Dr. PURTSCHER in Klagenfurt, Dr. M. REICH in Petersburg, Med.-Rath Dr. SCHERR in Oldenburg, Prof. Dr. SCHENKL in Prag, Prof. Dr. SCHWARZ in Leipzig, Dr. SPIRO in Berlin, Dr. STIEL in Köln.

Monatlich ein Heft. Preis des Jahrganges 12 Mark. Zu beziehen durch alle Buchhandlungen des In- und Auslandes und die Postanstalten des Deutschen Reiches.

März. **Vierundzwanzigster Jahrgang.** **1900.**

Inhalt: **Original-Mittheilungen.** I. Iridodialyse durch Revolverschuss. Von Dr. **Theodor Ballaban**, Augenarzt in Lemberg. — II. Zur Kenntniss der Polykorie. Von **R. Hilbert** in Sensburg.

Neue Bücher.

Gesellschaftsberichte. Ophthalmological Society of the United Kingdom.

Referate, Uebersetzungen, Auszüge u. s. w. Endemische Bad-Conjunctivitis, von Dr. Fehr, I. Assistenz-Arzt.

Journal-Uebersicht. I. v. Graefe's Archiv f. Ophthalmologie. XLVIII. 3. — II. The Ophthalmic Review. Januar.

Vermischtes. Nr. 1—4.

Bibliographie. Nr. 1—20.

I. Iridodialyse durch Revolverschuss.

Von Dr. **Theodor Ballaban**, Augenarzt in Lemberg.

Isolirte Iridodialyse als Folge einer Schussverletzung des Auges wird nicht zu häufig beobachtet. So finden wir in der, auf Anregung der milit. mediz. Abtheilung des königl. preussischen Kriegsministeriums u. s. w. verfassten Zusammenstellung „der Verwundungen der Augen bei den deutschen Heeren im Kriege gegen Frankreich 1870/71“,[1] unter sämmtlichen 298 Schussverletzungen des Auges 16 Fälle von Iridodialyse, darunter 4 Fälle, die gleichzeitig eine perforirende Verletzung der Horn-

[1] Berlin 1888 bei E. S. Mittler und Sohn.

haut zeigten und 1 Fall mit einer solchen der Hornhaut und Linse, somit nur 11 Fälle einer reinen Iridodialyse.

Cohn[1] beobachtete unter 31 Schussverletzungen nur 2 Mal Iridodialyse, darunter wieder nur einen uncomplicirten Fall.

Aber auch ganz abgesehen von der speciellen Art des einwirkenden Trauma sind Fälle traumatischer Iridodialyse ohne sonstige schwere Veränderungen selten zu beobachten.

Zander und Geissler,[2] welche auf die Seltenheit der Iridodialyse hinweisen, führen nur 4 Fälle an. In meiner Ordination beobachtete ich auf 10 000 Kranke im Ganzen 5 Fälle einer traumatischen Iridodialyse.

Mit Rücksicht auf die grosse Seltenheit des Vorkommens einer Iridodialyse als Folge einer Schussverletzung erlaube ich mir einen Fall eigener Beobachtung mitzutheilen.

A. T., 27jähriger Arbeiter, kommt mit der Angabe, dass er vor zwei Tagen am rechten Auge dadurch verletzt wurde, dass ein 7 mm Revolver, mit dem ein zu seiner Rechten sitzender Kamerad spielte, sich entlud, wobei ihm die Kugel gegen das rechte Auge flog.

Status praesens. Die Augenlider des rechten Auges stark geschwollen, am medialen Orbitalrande unter dem Supercilium eine kleine, nicht verschorfte Einschussöffnung, durch welche die Sonde in schräger Richtung nach aussen und unten in einer Tiefe von ca. 2 cm auf die Kugel stösst; dieselbe ist mit der Haut des oberen Lides zu verschieben. Der knöcherne Orbitalrand scheint, insoweit dies bei der beträchtlichen Schwellung zu eruiren ist, intact. Der Augapfel ist normal geformt; in seiner Bindehaut, namentlich in der untern Hälfte, kleine Pulverkörner eingelagert; $^2/_3$ der vorderen Kammer mit theils geronnenem, theils flüssigem Blut gefüllt, welches die Pupille zudeckt. Im oberen inneren Quadranten der Ciliarrand der Iris dem Hornhautrande concentrisch eingerissen, so dass daselbst ein etwa 4 mm langer, $1^1/_2$ mm breiter Spalt gebildet ist. Tn. — Kein Formsehen, richtige Projection, normale Lichtempfindung.

Bei der Entfernung des Projectils, durch einen 3 cm langen Hautschnitt, parallel dem Supercilium, erweist sich der knöcherne Orbitalrand unverletzt. Nachdem die Hautwunde prima intentione geheilt und die Lider abgeschwollen waren, konnte nach 10 Tagen folgender Befund aufgenommen werden.

Das Blut in der vorderen Kammer geschwunden, die Pupille durch Mydriatica nur nach unten regelmässig zu erweitern; entsprechend der Dialyse die Regenbogenhaut vorhangartig herabgesunken. Linse nicht schlotternd, im Glaskörper von oben innen her einstrahlend zarte Blutflöckchen, der ophthalmoskopische Befund sonst negativ.

---

[1] Hermann Cohn, „Schussverletzungen des Auges". Erlangen 1872. (Beobachtung 19 u. 24.)

[2] Zander und Geissler. „Verletzungen des Auges" S. 351.

S. c. r. = $^5/_{20}$. Jäger Nr. 1 in 20 cm. Gesichtsfeld normal.

Bei Betrachtung dieses Falles, sowie auch andrer Fälle, die ich zu beobachten Gelegenheit hatte, muss man sich die Frage stellen, wie es eigentlich dazu kommt, dass in Folge eines Trauma, die Regenbogenhaut immer an einem streng umschriebenen Orte von dem Ciliarrande abreisst.

Zur Erklärung der Genese der Iridodialysis traumatica stehen sich zwei ziemlich divergente Anschauungen schroff gegenüber.

Schmidt-Rimpler[1] nimmt an, dass bei Einwirkung einer stumpfen Gewalt auf den Bulbus die Sclera eingebuchtet wird, und hierdurch auf die Iriswurzel an der entsprechenden Stelle ein Zug ausgeübt wird; da gleichzeitig, wie Berlin erwiesen, durch das Trauma eine Pupillenverengerung eintritt, wird die Iriswurzel immer stärker gedehnt und kann bei einer genügenden Impression der Sclera und demnach genügend grosser Zugwirkung die Iris an der Wurzel einreissen.

Förster's[2] Theorie, begründet durch experimentelle Untersuchungen, welche er allerdings selbst nicht als völlig beweisend erklären kann, leitet die Genese der Iridodialyse folgendermaassen ab:

„Durch Einwirkung einer stumpfen Gewalt auf die Hornhautmitte wird diese abgeplattet, eingedrückt, das Kammerwasser verdrängt; dasselbe kann, da die Iris an die Linse angepresst wird, nicht zwischen Iris und Linse in die hintere Kammer ausweichen und drängt daher die Iris an der nicht von der Linse gestützten Stelle, an der Iriswurzel, blindsackartig zurück, wobei wieder bei einem Missverhältnisse zwischen der Elastizität der Iris und dem Drucke, unter welchem das Kammerwasser durch die einwirkende Gewalt gesetzt ist, die Iris an der Wurzel einreissen muss, dabei müsste in den meisten Fällen auch die Zonula mit einreissen, oder es könnte in andern Fällen, ohne dass eine Iridodialyse entstünde, die Zonula durch die nach hinten gedrängte Iris in grösserer oder geringerer Ausdehnung einreissen."

Ganz abgesehen davon, dass Versuche an Kaninchen überhaupt, selbst wenn diese ein constantes Resultat aufweisen würden, für das menschliche Auge durchaus nicht beweisend sind, sprechen, wie ich zu zeigen versuchen werde, die klinischen Beobachtungen entschieden gegen die angeführten Theorien. Ihre Haltlosigkeit ist aber auch durch folgende Ueberlegung zu erkennen:

---

[1] Schmidt-Rimpler, Zur Kenntniss einiger Folgezustände der Contusio bulbi. Archiv für Augenheilkunde. 1883.

[2] Bericht über die 19. Versammlung der ophthalmologischen Gesellschaft zu Heidelberg 1887.

Der gesammte Augen-Inhalt ist, aus Flüssigkeit oder wenigstens von Flüssigkeit durchsetzten Geweben bestehend, als incompressibel anzusehen. Die Corneoscleralkapsel hat zwar eine gewisse Elastizität, aber nur eine relativ geringe Dehnbarkeit. Wenn also eine stumpfe Gewalt mit grosser Heftigkeit auf die Hornhautmitte einwirkt, so ist es mit Sicherheit anzunehmen, dass

1. die in der vorderen Kammer bewirkte Drucksteigerung sich sofort gleichmässig dem ganzen Contentum der Corneoscleralkapsel mittheilt, — ich verweise diesbezüglich auch auf die Untersuchungen von Hess,[1] woraus sich ergiebt, dass zwischen Kammerdruck und Glaskörperdruck bei Accommodation keine Druckdifferenz besteht, — und 2. dass die Druck-Erhöhung nur eine geringe Dehnung der Corneoscleralkapsel bewirken kann. Treffen beide Voraussetzungen zu — und dass sie zutreffen, darüber kann wohl kein Zweifel bestehen, — dann kann die Iris an der Wurzel nicht blindsackartig nach hinten ausgestülpt werden, da hinter ihr derselbe Druck herrscht, wie vor ihr, und daher auch nicht dadurch eingerissen werden. Eine Ausnahme davon bilden lediglich die Fälle, wo die Sclera in Folge des Trauma berstet. In diesen Fällen schwindet plötzlich der Druck hinter dem Diaphragma, welches die Iris und die Linse bildet, und so kann die Flüssigkeit der vorderen Kammer den Ciliarrand der Iris theilweise oder sogar in toto abreissen und aus dem Auge herausdrängen.

Es gilt ein Gleiches von der von Sattler[2] über die Entstehung der Iridodialyse aufgestellten Ansicht, welche eigentlich nur eine Verbindung der beiden oben besprochenen Theorien ist. Wenn ich nun die in der Literatur vorliegenden Beobachtungen mit den Fällen, die ich selbst zu beobachten Gelegenheit hatte, zusammenstelle, so ergeben sich einige constante und wichtige Umstände, welche in Berücksichtigung der Genese der Iridodialyse schwer ins Gewicht fallen.

In erster Linie scheint es mir wichtig, die Art der einwirkenden Gewalt näher zu betrachten.

Bei sämmtlichen Schussverletzungen war es jedesmal ein sogenannter Streifschuss,[3] der die Dialyse veranlasste. Immer war es also eine exquisit momentane, schnellende Gewalt, deren Curve wir uns

[1] Hess, C., Arbeiten aus dem Gebiete der Accommodationslehre III u. s. w. Archiv für Ophthalmologie XLIII. 3.

[2] Sattler. Ueber Augenverletzungen. Vortrag, gehalten in der Sommer-Versammlung des Centralvereins deutscher Aerzte in Böhmen zu Pilsen. Prager med. Wochenschrift 1890.

[3] 11 Fälle aus den Verwundungen der Augen u. s. w.,
1 Fall von Cohn's Schussverletzungen per Augen.
2 Fälle aus Zander und Geissler,
1 Fall meine Beobachtung,
1 Fall von Roonda Smith. Wiener med. Presse. 1884, S. 460.
16 Streifschüsse.

stets fast senkrecht aufsteigend, und ebenso rasch, nachdem sie die grösste Höhe erreicht hat, abfallend vorstellen müssen. Ferner lässt es sich in den meisten Fällen einer traumatischen Iridodialyse direct ersehen, dass die von der Gewalt-Einwirkung direct betroffene Stelle durchaus nicht die Hornhautmitte war, wie wir nach Förster erwarten sollten, sondern gerade jener Theil der Corneoscleralgrenze, welcher der Iridodialyse entsprach.

Es deckt sich diese Beobachtung somit vollständig mit der Schmidt-Rimpler's, wie oben zu ersehen, aber dennoch kann man den Ueberlegungen Schmidt-Rimpler's nicht in allen Theilen beipflichten. Drückt man mittels des oberen Lides oder am cocainisirten Auge direct mit dem Finger die Corneoscleralgrenze ein, so sieht man wohl sofort die Pupille sich verengen, die Iris an der gedrückten Stelle gegen die Mitte der Pupille herein rücken, so dass die Pupille ihre runde Form verliert und der Pupillenrand entsprechend der gedrückten Stelle abgeflacht wird; niemals aber gelingt es, auch wenn man in den verschiedensten Richtungen gegen den Aequator den Bulbus drückt, die Iriswurzel zu dehnen; im Gegentheil wird die Iriswurzel an der gedrückten Stelle zusammengeschoben, wie dies ja auch aus der Ueberlegung sich ergiebt, dass durch den Druck der Kreisbogen der Sclera der Sehne sich nähert, oder endlich bei exessiver Gewalt in die entgegengesetzte Bogenkrümmung übergehen muss. Erst wenn die Impression so gesteigert wird, dass dieser Kreisbogen (diese Impression) dann einen kleineren Radius hätte, als der der normalen Krümmung, würde von einer Dehnung der Iriswurzel, aber nur einer Dehnung in der Richtung concentrisch der Irisperipherie selbst die Rede sein können. Es müsste dann, wenn eine so heftige Gewalt nicht schon viel schwerere Folgen für die Integrität des Auges mit sich brächte, die Iris in der Richtung des Radius und nicht parallel der Iriswurzel einreissen, also kein der Sclera paralleler, sondern ein querer, zur Iriswurzel senkrechter Spalt entstehen.

Fassen wir nun diejenigen Momente zusammen, welche das Zustandekommen der traumatischen Iridodialyse zu bedingen scheinen, so ergiebt sich Folgendes:

1. Die Gewalt muss eine schnellende gewesen sein.
2. Die Gewalt muss die Corneoscleralgrenze treffen.
3. Als unterstützendes Moment scheint in Betracht zu kommen die Elasticität der Sclera, wie dies aus dem jugendlichen Alter der Patienten zu ersehen ist.

Aus allen diesen Ueberlegungen ergiebt sich die zwingende Nothwendigkeit, beide Theorien fallen zu lassen, und müssen wir das Zustandekommen der traumatischen Iridodialyse in folgender Weise erklären:

Durch die Einwirkung einer stumpfen Gewalt auf die Corneoscleralgrenze mit einer entsprechenden Intensität wird dieselbe eingebuchtet, dadurch die Iriswurzel gegen den Mittel-

punkt des Auges gedrängt, gleichzeitig wird eine Contraction der Pupille bewirkt.

Ist die Gewalt eine nur momentan wirkende, schnellende, so schnellt die Corneosclera sofort, ihrer Elasticität zu Folge, in ihre normale Lage zurück, aber auch über die Gleichgewichtslage hinaus, so dass sie dann an der eingedrückten Stelle zuletzt stärker gekrümmt ist, als in normalem Zustande. Dadurch, sowie auch durch die erwähnte Pupillencontraction und das Hineinrücken der Iris, wird die letztere, welche in Folge ihrer geringen Elasticität der Sclera nicht folgen kann, gezerrt und muss an der der grössten Zerrung ausgesetzten Stelle der Iriswurzel, welche zugleich auch der weniger resistenten Irispartie entspricht, einreissen.

Das Ausbleiben und das Zustandekommen von gleichzeitigen Einrissen der Zonula, oder das Einreissen der letzteren allein ohne Dialyse, kann sich durch eine verschiedene Localisation der einwirkenden Gewalt und natürlich auch durch die verschiedene Dehnbarkeit der genannten Theile, die bei verschiedenen Individuen verschieden ist, anstandslos erklären.

II. Zur Kenntniss der Polykorie.

Von Dr. **R. Hilbert** in Sensburg.

Die Polykorie (Korektopie) gehört zu den seltensten angeborenen Missbildungen des Auges: Nur eine geringe Anzahl wirklich hierher gehöriger Fälle sind in der Literatur niedergelegt.[1]

---

[1] Die neuere Literatur über diesen Gegenstand ist folgende:

1. v. Ammon, Klinische Darstellungen der Krankheiten und Bildungsfehler des menschlichen Auges. Berlin 1847.
2. Müller, v. Ammon's Zeitschrift Bd. V, S. 322.
3. Simrock, Würzburger med. Zeitschrift, Bd. III, S. 412.
4. Mooren, Ophthalmologische Beobachtungen, Berlin 1867, S. 122.
5. Rumschewitsch, Coloboma oculi, Membrana pupillaris persistens, Polykoria. Centralbl. f. prakt. Augenheilk., 1882, S. 138.
6. Derselbe, Ein Fall von multipler Pupille. Medycyna 1884, p. 97 und
7. Derselbe, De la polykorie. Rev. général. d'Ophtalm. III. Nr. 5, p. 193.
8. Brevor, Ophthalm. Soc. of the Un. Kingdom. Jan. 1884.
9. Mittendorf, Multiple Iriskolobome oder Polycoria congenitalis. Transact. of the American ophth. Soc. 1884.
10. Franke, Ueber angeborene Polykoria. Klin. Monatsbl. f. Augenheilk. 1889. August.
11. Günsberg, Zur Kasuistik angeborener Irisanomalien. Ebenda. 1890. Mai.
12. Rumschewitsch, Ueber die Pseudokolobome der Iris. v. Gräfe's Archiv. 1891. S. 39.

„Was die überzähligen Pupillen (Polykorie, Diplokorie, Triplokorie) anlangt, so ist, so häufig davon in der älteren Literatur auch die Rede ist, doch eigentlich kein Fall bekannt, wo mehrere normal gestaltete Pupillen auf einem Auge vorhanden gewesen wären. Wie bei der Ektopie, so sind manche der beschriebenen Fälle gewiss traumatischer Natur. Abgesehen von solchen und den keineswegs hierher gehörigen Doppelpupillen im Kyklopenauge findet man unter obigem Titel sehr verschiedenartige Zustände zusammengetragen. Es sind darunter einfache, vollständige oder unvollständige, radiäre Fissuren der Iris, wie wir sie auch bei Atrophie derselben entstehen sehen, ferner diejenigen Colobome, welche als Brückencolobome bezeichnet worden sind, und welche entweder in einem gegen die Pupille hin zum Abschluss gekommenen Colobom bestehen (?), oder durch Reste der Pupillarmembran hergestellt worden sind.“ So urtheilt Manz (Die Missbildungen des menschlichen Auges. Handbuch d. ges. Augenheilkunde von Gräfe-Saemisch, 1. Aufl., Bd. II, S. 96), und man sieht daraus, dass sowohl die Form, wie die Erklärungsweise der Polykorie grossen Schwankungen unterliegt.

Aus diesem Grunde möchte ich hier einen Fall von Polykorie mittheilen, welchen ich bei Gelegenheit der allgemeinen Untersuchungen auf Trachom durch Zufall auffand. Dieser Fall zeigt ein so merkwürdiges Aussehen, wie es bis jetzt noch nicht beschrieben worden ist und macht trotz seiner gewiss sicheren congenitalen Herkunft auf den ersten Anblick den Eindruck einer partiellen Iridodialysis.

Der Fall ist der folgende: Henriette M. aus Grunau, Kr. Sensburg, 14 Jahre alt, ist ihrem Alter entsprechend gut und kräftig entwickelt. Das Mädchen zeigt blonden Typus, Haut zart, Haare hellgelb, Iris blau. Beide Pupillen sind gleich- und mittelweit und reagiren prompt auf Lichteinfall und Convergenz. Auf dem rechten Auge bemerkt man, genau im vertikalen Meridian, am unteren Irisrande eine schwarze Spalte; dieselbe

---

13. Schweinitz, Coloboma of the iris, polycoria and primary Glaucoma. American Ophthalmological Society. 23. Sept. 1891.

14. Friedl, Ein Fall von angeborener Polykorie (Triplokorie). Wiener klinische Wochenschr. 1893. Nr. 16.

15. Work Dodd, Beiderseitige Polykorie (Demonstration). The ophthalm. Soc. of the unit. Kingdom. 14. Juni 1894.

16. Collins, Polycoria with deep pitting of the optik disc. Transact. Ophthal. Soc. of the unit. Kingdom XV, p. 192.

17. von Duyse, Genèse de da corectopie. Arch. d'Ophtalm. XV, p. 738.

18. Maynard, Two cases of coloboma iridis in mother and son with monocular polycoria also in the the son. Indian med. gazette. 1897. Nr. 12.

19. Hogg, Polycoric (Demonstration). The ophthalm. Soc. of the united Kingdom. 5. Mai 1898.

20. Wingenroth, Ein Fall von Diplocorie des rechten Auges. Centralbl. f. Augenheilk. 1899, S. 105.

misst etwa 1,5 mm in horizontaler Richtung und besitzt in der Mitte eine Höhe von etwa 0,5 mm. Ihre Gestalt ist im Ganzen halbmondförmig. Das Ganze sieht aus, als ob in dem beschriebenen Umfange die Iris abgelöst wäre. Mitbewegungen dieser zweiten Pupille sind nicht wahrnehmbar. Die Augenspiegeluntersuchung ergiebt vollständige Durchleuchtbarkeit der zweiten Pupille, völlige Durchsichtigkeit der brechenden Medien und einen hellen, dem blonden Typus des Kindes entsprechenden Augenhintergrund. Es ist noch zu bemerken, dass die Proc. cil. am untern Rand dieser zweiten Pupille nicht zu sehen sind, auch nicht bei seitlicher Beleuchtung. Papilla optica und Gefässe von durchaus normaler Beschaffenheit. Das linke Auge zeigt nicht die geringste Abweichung von der Norm. Refraction beiderseits H 1,0; S = 1. Im Uebrigen ist das Mädchen völlig normal und zeigt insbesondere keine andern Bildungs-Anomalien an ihrem Körper.

Die Eltern des Kindes sind nicht blutsverwandt, weder sie noch die Geschwister des Mädchens zeigen irgend welche körperlichen Abnormitäten, auch sollen solche bei andern Familienmitgliedern noch niemals beobachtet worden sein. Die Schwangerschaft der Mutter verlief ohne jede Störung; sie hat während derselben, ihrer Angabe nach, auch keine Verletzung irgend welcher Art erlitten. Die oben beschriebene zweite Pupille ist bald nach der Geburt bemerkt worden, doch wurde das Kind niemals einem Arzte vorgestellt, da die Sehschärfe nichts zu wünschen übrig liess, die Anomalie auch in kosmetischer Beziehung nicht störte, weil sie nur bei genauem Zusehen zu entdecken war.

Es ist demnach auszuschliessen, dass es sich in dem berichteten Fall um eine traumatische Iridodialysis handelt, da die Anomalie schon unmittelbar nach der Geburt bemerkt wurde. Die Annahme, dass es sich etwa um eine intrauterine Verletzung handeln könnte, dürfte doch zu gesucht erscheinen, zumal auch von Seiten der Mutter jedes Trauma in Abrede gestellt wird, was doch sonst im Publikum zur Erklärung derartiger Sachen gern herangezogen wird.

Es handelt sich mithin sicher um eine congenitale Anomalie in unserm Falle und zwar um eine solche, wie sie meines Erachtens bisher noch nicht beschrieben ist.

Ob man nun einen solchen Zustand mit dem Namen Polykorie bezeichnet, oder ihn etwa Iridodialysis congenita nennen will, ist Geschmacksache und übrigens auch gleichgültig. Eine Erklärung der Genese des Falles vermag ich nicht zu geben. Jedenfalls ist daraus zu entnehmen, dass unsere Kenntnisse von den angeborenen Fehlern der Iris zur Zeit gewiss noch nicht vollständig und abgeschlossen sind.

Unser Büchertisch.

Neue Bücher.

*1. Das Sarcom des Auges, von Dr. R. Puliata Kerschbaumer in St. Petersburg. Mit einem Vorwort von Prof. Dr. Sattler. Mit 15 Fig. auf X Tafeln. Wiesbaden, J. F. Bergmann, 1900. 285 S.

2. Die Verletzung des Seh-Organs mit Kalk u. ähnl. Substanzen, von Jul. Andreae, Dr. med. et phil. Leipzig, W. Engelmann, 1899.

*3. Die Neurologie des Auges. Ein Handbuch für Nerven- und Augen-Aerzte, von Dr. H. Wilbrand, Augenarzt, und Dr. A. Saenger, Nervenarzt, in Hamburg. I. Band, 2. Abth. Mit 88 Text-Abbildungen. Wiesbaden, J. F. Bergmann, 1900.

*4. Letter-, word- and mind-blindness, by James Hinshelwood, M. A., M. D., F. F. P. S. Glas., Surgeon to the Glasgow eye infirmary. London, H. K. Levis, 1900.

*5. Recherches cliniques et bactériologiques sur les infections aiguës de la cornée, par le Dr. P. Petit. Paris, G. Steinheil, 1900. (268 S., II Taf.)

6. Die Augenkrankheiten des Kindes-Alters und ihre Behandlung, von Dr. E. Guttmann, Ass.-Arzt der Augenklinik von Prof. Magnus in Breslau. Berlin, Fischer's med. Buchhandung, 1900. (128 S.)

7. Handbook of Optics for students of ophthalmology, by William Norwood Suter, B. A., M. D., Prof. of ophth., Washington, D. C. New York, The Macmillan C.; London, Macmillan & Co., Ltd., 1899. Ein ganz nützliches Buch für Studenten des englischen Sprachgebiets.

8. Rechts- und Linkshändigkeit, von Dr. Lueddekens, pr. Arz in Liegnitz, Anstalts-Arzt der Taubstummen- und Idioten-Anstalt daselbst. Mit 11 Fig. Leipzig, W. Engelmann. 1900.

9. Täfelchen zur Prüfung feinen Farbensinnes mit Benutzung des Meyer'schen Flor-Contrastes. Für Bahn-, Schiffs-, Schul-, Militär-Aerzte und Lehrer, von Prof. Dr. Hermann Cohn in Breslau. Berlin, O. Coblenz. 1900

10. Augenärztliche Unterrichtstafeln für den akademischen und Selbst-Unterricht. Herausgeg. von Prof. Dr. H. Magnus. Heft XVIII. Durchschnitt durch das menschliche Auge, von Dr. Maximilian Salzmann, Docent der Augenheilk. an der k. k. Universität zu Wien. Breslau, U. Kern, 1899. Enthält 1. einen schematischen Horizontal-Schnitt durch das normale erwachsene Auge und 2. den Iris-Winkel nebst Umgebung — hauptsächlich nach eigenen Präparaten und Messungen des Verf.'s.

Gesellschaftsberichte.

Ophthalmological Society of the United Kingdom. (Brit. Med. Journ. 1899. 4. Febr.)

Sitzung vom 26. Januar 1899.

Rapid changes in refraction in connection with diabetes.

H. Grimsdale beobachtete bei einer 45jährigen Diabetikerin eine plötzliche Refractions-Aenderung von etwa 3 D von Hypermetropie zur Myopie und

beinahe ebenso schnell wieder die Umkehr zum früheren Status, ohne dass die gleichzeitig festgestellten Linsentrübungen sich geändert hatten. 3 Wochen später trat der Exitus im Coma ein. Risley hat 1897 einen ähnlichen Fall berichtet, bei dem die Refractions-Aenderung mit dem Zuckergehalt im Urin parallel ging. (Hirschberg hat zuerst die diabet. Kurzsichtigkeit beschrieben, C. Bl. f. A. 1890, Jan.) Doyne citirt einen Diabetes-Fall, wo nach einer Reise die Refraction sich von Hyp. 3 D zu + 2,0 D und, als dann der Zucker ganz verschwand, zu Erumetropie gewandelt hatte.

On the stereoscopic eximination of skiagraphs of foreign bodies in the eye and orbit.

Mackenzie Davidson macht jetzt 2 Aufnahmen, die in der Position um die Pupillar-Distanz von 6 cm verschoben sind, und hält dann die beiden Negative Seite an Seite gegen das Licht, um auf diese Weise — bei einiger Uebung im Convergiren soll das nicht schwer fallen — ein stereoskopisches Reliefbild zu erhalten, das die Localisation eines Fremdkörpers erleichtert. Er hält diese Methode nach seinen Erfahrungen bei 70 Fällen für unerlässlich in der Praxis. Silcock hat Gelegenheit gehabt, in einem Falle, wo der Fremdkörper durch Cornea und Linse hindurch 6 mm vom Opticus entfernt sich festgesetzt hatte, Dr. Davidson's Verfahren zu erproben.

Demonstrationen. Hern: Hartnäckige Conjunctivitis. — W. H. Jessop: Skiagramm eines Fremdkörpers. — Griffith: Mikroskopisches Präparat von einem Primärsarkom der Hornhaut. — Major Yarr: Chorioretinal-Herd im Centrum von Opticus-Gestalt. — Higgens: Operirte Myopie. — Fischer: Mitbewegung von Lid und Kiefer. — Bronner: 1. Congenitaler Hornhaut-Tumor (degenerirtes Naevoïd?), 2. Iris-Tuberkel.

Sitzung vom 9. März 1899. (Ophth. Rev. March 1899.)

Implantation cysts of the iris.

Devereux Marshall berichtet über 3 Fälle von Epithel-Cysten der Iris und demonstrirt deren Präparate. Bei einem 12jährigen Knaben entstand sie nach einem Trauma. Ihre Wände bestanden aus den Iris-Schichten, die in zwei ungleiche Theile auseinandergedrängt waren, an einer sehr atrophirten Stelle nur noch aus Epithel allein. Bei einem 17 Jahre alten, vor 7 Jahren verletzten Manne lag die Cyste oben innen in der Vorderkammer, vorn von äusserst verdünnter Iris mit Epithel-Bezug begrenzt und an der Descemetis adhärirend, hinten als Wand das grössere und dickere Irisstroma, ebenfalls mit Epithel überzogen. Der dritte Fall betraf einen 29jährigen, der ebenfalls mehrere Jahre vorher verletzt worden war und wegen Schmerzen und Erblindung zur Enucleation führte. Hier hatte sich die Cyste im muskulösen Theil der Iris entwickelt. Ihr Epithel-Bezug war so stark proliferirt, dass die ganze Höhle mit degenerirten Zellen ausgefüllt war und ein ganz weisses Aussehen hatte. Das Epithel glich mehr dem Haut-Epithel, welches möglicher Weise bei dem Trauma implantirt worden war.

Collins erwähnt die sehr verschiedene Localisation der Cysten in der Cornea, Vorderkammer, in der Iris, sogar im Glaskörper und in der Orbita. Sie seien mit und ohne Pigment vorhanden, erstere, wo sie durch Separation der beiden Uveal-Schichten der Iris entstehen; letztere, wo sie mesoblastischen Ursprungs sind und aus erweiterten Iriskrypten hervorgehen oder durch Epithel-Einstülpung nach Trauma entstehen und entsprechend ihr Inhalt klar oder talgig erscheine.

Green vision in a case of tabes dorsalis.

Work Dodd berichtet von einem 32jährigen Tabiker mit Opticus-Atrophie, dass derselbe bei einer Sehschärfe von $^1/_{60}$, bezw. Handbewegungen Alles wie durch einen grünen Schleier sah, der hier und da gelegentlich rothe Flecken zeigte. Bei Ermüdung nahm die Intensität des Grünsehens zu, auch die rothen Flecken erschienen greller. Zuweilen gab er sehr glänzende Lichterscheinungen an.

Albuminuric retinitis in a child.

Lawson und Sutherland ergänzen ihren vorjährigen Bericht. Die interstitielle Nephritis hatte nach $1^3/_4$jährigem Bestande letal geendigt. Die Retina zeigte die gewöhnlichen anatomischen Veränderungen. Congenitale Syphilis wurde als Ursache vermuthet.

Holmes Spicer hat bei einer 20jährigen Patientin, die an interstitieller Keratitis und anderen Erscheinungen angeborener Lues gelitten hatte, ebenfalls eine Bright'sche Retinitis beobachtet.

Lawson hat bei Kindern wiederholt ähnliche Sectionsbefunde gehabt und schreibt fast alle der hereditären Lues zu.

Strabismus fixus.

Donaldson stellte bei einer 46jährigen Patientin mit hochgradigster Convergenz in der Narkose fest, dass selbst unter Gewaltanwendung das Auge nicht so weit rotirt werden konnte, dass der Internus durchschnitten werden konnte. Auf dem andern ebenfalls stark convergirenden Auge liess sich der Internus allenfalls durchtrennen.

Demonstrationen. Stephenson: Hippus. — Brailey und Eyre: Basedow und Glaucom. — Doyne: Chorioiditis bei mehreren Familien-Mitgliedern. — Griffith: Seröse Bindehaut-Cyste. — Lang und Thompson: Zwei Fälle von Embolie der Centralarterie mit Intactheit eines papillo-maculären Dreiecks. — Bickerton: Haab's Magnet.

Sitzung vom 4. Mai 1899.

Tumours of iris.

Thompson demonstrirt mikroskopische Präparate von einem früher vorgestellten Patienten mit Spindelzellen-Sarkom der Iris.

Collins zeigt einen Fall, wo der Tumor die innere obere Partie der Iris einnahm und die Linse getrübt war. Das excidirte Irisstück zeigte grosse Endothel-Zellen mit scharf begrenzten Kernen, die Structur ähnelte der von Haut-Pigmentflecken.

Unusual form of opacity of cornea.

Collins demonstrirt einen Fall mit doppelseitiger Hornhaut-Trübung von eigenthümlichem Aussehen; sie sah aus wie ein über die Hornhaut gespanntes Spinngewebe und stellte möglicher Weise die Spuren früherer Gefäss-Bildungen nach interstitieller Keratitis vor; aber sie schienen dafür zu breit und reichten auch nicht bis zur Peripherie der Cornea.

Breuer vergleicht sie mit den Linien, welche bisweilen bei der oberflächlichen Keratitis punctata (Fuchs) gesehen werden.

Vascular formation in the vitreous in diabetes.

Lawson demonstrirt einen Fall von Diabetes, bei dem sich erst eine Glaskörper-Trübung, und als diese geklärt hatte, eine bindegewebige Neubildung, die von einem centralen Stiel ausgehend, zahlreich vascularisirt erschien, zeigte.

Sloughing of cornea rapidly following on fracture of the base of skull.

Dr. Lediard: Trauma eines Locomotivführers mit nachfolgender rechtsseitiger Facialis-Lähmung und secundär, durch eine comatöse Hypaesthesie der Cornea unterstützt, vollständige Hornhaut-Schmelzung.

Primary carcinoma of eyeball.

Simeon Snell demonstrirt ein Präparat von typischem Carcinom, welches vom Innern des Bulbus ausgegangen war. Pat. war 69jährig und hatte vor 14 Jahren eine Hornhaut-Verletzung erlitten. Als er zur ersten Untersuchung kam, war die ganze Cornea eine harte, höckerige, unregelmässige Masse. Bei der Enucleation zeigte sich hinten eine Perforationsstelle.

Collins hält es jetzt für ausgemacht, dass Carcinome primär im Bulbus von den tubulären Drüsen des Ciliarkörpers ausgehen können oder von dem Pigment-Epithel der Iris und Chorioidea.

Carcinoma of the eye secondary to that of the lung.

Rowan demonstrirt einen Scirrhus im unteren Theil des Fundus, der eine Metastase zu einem Cancer der Bronchialdrüsen darstellte.

Piece of glass localised in the eye by means of the Roentgen rays.

Davidson demonstrirt ein Glasstückchen, welches bei schräger Durchleuchtung ganz gut, wenn auch nicht so deutlich wie Metall, von Röntgen-Strahlen abgegrenzt werden konnte; dasselbe war bei einem chemischen Experiment durch Explosion ins Augeninnere gedrungen.

Eyeball with fragment of steel lodged in its coats.

G. Mackay zeigt ein Skiagramm von einem eingekapselten Eisensplitter herum. Die Magnet-Extraction gelang nicht. Da die Iris rostfarbene Veränderungen gezeigt hatte, wurden die Schnitte des enucleirten Bulbus mit Berliner Blau gefärbt, um die Ausdehnung der Rostfarbe zu eruiren. Es zeigte sich das Hornhaut-Epithel und der Kammerwinkel am tiefsten gefärbt, die Descemetis gar nicht.

Solid oedema of the eyelids.

Critchett demonstrirt einen Fall von massigem Lidödem nach Erysipelasrecidiv. Behandlung, selbst Excisionen erwiesen sich als vergeblich.

Filamentary keratitis.

Batten zeigt einen Fall von symmetrischer Fadenbildung der Hornhaut-Oberfläche, nahe dem inneren Winkel.

Orbital tumour.

Juler demonstrirt einen Fall, der erst seit 2 Monaten durch Exophthalmus aufgefallen war. Der Tumor fluctuirte und enthielt blutigen Inhalt, der bei der Probepunction hervorkam. Vortr. hielt ihn für ein vasculäres Sarcom. Lawford hält ihn möglicher Weise für einen ausgeweiteten Siebbeinraum.

Sitzung vom 8. Juni 1899.

A case of spring catarrh.

Holmes Spicer demonstrirt einen 10jährigen Knaben mit Frühlingscatarrh, dessen Ober- und Unterlider mit grossen Granulationen bedeckt waren, die dem Trachom sehr ähnelten. Sie lagen mehr auf den Tarsi als in

den Fornices, ein Pannus fehlte. Die Augen schienen nur in der heissen Jahreszeit entzündet. Der Limbus war leicht erhaben.

Juler hält den Fall für ein gewöhnliches chronisches Trachom, während Collins die Diagnose nur von der mikroskopischen Untersuchung erwartet. Beim Frühlingscatarrh würde sich die vorhandene weissliche Secretion aus einer Verdickung des Epithels erklären, beim Trachom dagegen Rundzellen gefunden werden müssen.

Obliteration of a branch of the retinal artery following frequent attacks of temporary amblyopia.

Beevor und Gunn beschreiben einen Fall der Art. Der 34jährige Pat. hatte seit seiner Kindheit an temporärer Amblyopie gelitten. Vor 9 Monaten war ein besonders heftiger Anfall aufgetreten, bei dem auf dem rechten Auge das ganze obere Gesichtsfeld und die Peripherie des unteren zum Theil schwand. Gelegentlich verlor er auch auf dem linken Auge vorübergehend die untere Gesichtsfeldpartie. Ein Vitium cordis bestand nicht. Die Vortr. halten den Fall, bei dem schliesslich die untere Partie des rechten Opticus atrophisch wurde und die Aeste der unteren Arterienabzweigungen sich verengert zeigten, für einen recidivirenden Spasmus der Centralarterie, deren einer Ast schliesslich verengert blieb. — Eine Schwester des Pat. leidet an richtiger Migräne mit vorübergehendem Kleinersehen der Gegenstände.

Two cases of recovery of sight after partial occlusion of the central artery.

Story berichtet über zwei Fälle von Embolie mit günstigem Ausgange. Thompson sieht die Ursache bei dem einen Fall in einer obliterirenden Gefässwand-Entzündung, die zuerst temporäre Anämie und schliesslich dauernden Collaps oder Thrombose des Gefässes herbeiführe.

Priestley Smith betont die Bedeutung solcher Fälle temporärer Gesichtsfeld-Verdunkelung für die frühzeitige Behandlung und Prognose. Sie kommen vor nach Castration der Frauen und sind als Reflex-Störungen aufzufassen, ferner bei Urämie, Anämie etc. Er empfiehlt Antipyrin und heisse Getränke mit Alkalien und Salicylsäure, wie bei Gicht, als unmittelbare Hülfe während der Anfälle.

Traumatic division of both optic nerves.

Kenneth Scott berichtet über die Folgen eines Selbstmord-Versuches bei einem 23jährigen Aegypter. Die Kugel war von der rechten Schläfe quer durch den Schädel zur linken Schläfe herausgegangen. Beide Bulbi wurden vollständig aus der Orbita herausgeschleudert und lagen auf den Wangen, rechts 19 mm, links 15 mm herabhängend. Beide Sehnerven waren abgerissen und Bulbi aufgerissen. Beide Orbitae waren von der Kugel durchquert. Der Tod trat bald darauf ein.

J. T. Thompson erzählt einen ähnlichen Fall, wo das rechte Auge aufgerissen, das linke nur vorgedrängt war. Pat. war vollständig blind, lebte aber noch 2 Jahre.

Extra-Sitzung vom 9. Juni 1899.

Discussion über die operative Behandlung der Myopie.

Richardson Cross giebt ein einleitendes Referat. Er ist der Ansicht, dass das operative Verfahren bei excessiver Kurzsichtigkeit das Stadium der Versuche bereits hinter sich habe, und die Indicationen schon mit Bestimmtheit

aufgestellt werden können. Er verordnet, soweit es angeht, bei Myopie stets die voll corrigirenden Gläser. Bei den höchsten Graden derselben sei das aber ausgeschlossen, und hier trete die Operation in ihre Rechte. Die ersten veröffentlichten Fälle stammten von Weber 1858, dann hielt v. Graefe's Warnung weitere Versuche hintan, bis Fukala 1889 einen neuen Anstoss gab, dem die Mehrzahl aller Augenärzte gefolgt sei. Vortr. räth Discission der Linse an mit nachfolgender Linear-Extraction, sobald oder bevor die Tension anzusteigen beginnt. Bei jungen Kindern sei oft nur die Discission ausreichend. Bei älteren Leuten empfiehlt er, eine Iridectomie der Discission mit nachfolgender Extraction vorauszuschicken. Bei Erwachsenen hat er auch bisweilen die klare Linse durch Extraction entfernt. Bei der Discission solle möglichst nur die vordere Kapsel getroffen werden; die Zerreissung der hinteren Kapsel führe Complicationen herbei, die schwierig zu beheben seien. Grosse Vorsicht sollte geübt werden, um Vorfall von Glaskörper oder Iris zu vermeiden. Bei deutlichen Veränderungen des Glaskörpers oder niedriger Tension und bei Neigung zu intraoculären Blutungen solle man lieber nicht operiren. Dagegen seien Aderhaut-Veränderungen mässigen Grades keine Contra-Indication; centrale Affectionen seien prognostisch natürlich schlechter, aber nicht gänzlich aussichtslos. Die Gefahr der Netzhaut-Ablösung scheint ihm übertrieben, namentlich soweit jüngere Individuen in Betracht kämen. Von beiden Augen solle nur eines und zwar das schlechtere operirt werden, das bessere bleibe für die Naharbeit kurzsichtig. Vortr. brauche keine einzige seiner 48 Operationen zu bedauern. Der Nutzen sei besonders bei der dienenden Klasse und allen auf den Erwerb durch die Hand angewiesenen Arbeitern in die Augen springend. Oft ändere sich das allgemeine Aussehen der Patienten zu ihrem Vortheil, und auch eine psychische Einwirkung sei unverkennbar.

Hartridge hat 17 Augen zwischen 8 und 30 Jahren operirt. Bis auf eine nach 6 Monaten eintretende Amotio retinae hatte er gute Resultate.

Lang, der über 30 Fälle verfügt, hält es für wichtig, die Discissionsnadel vom Limbus aus einzustechen und die Kapsel kreuzförmig zu ritzen. Er thut es bei seitlicher Beleuchtung. Nach Resorption der Linsenmassen macht er dann noch eine Discission der hinteren Kapsel mit der Bowman'schen Nadel.

Collins berichtet über 11 günstig verlaufene Fälle. Auch er hebt den psychischen Einfluss des Operationseffectes hervor.

Cargill hat 6 Fälle mit Erfolg operirt.

Adams Frost hat bei 24 Augen 2 Mal Ablösung erlebt. Er legt sich vor jeder Operation 3 Fragen vor: Liegt ein Grund vor, dass Patient Gläser nur mit Schwierigkeit tragen kann oder sie verschmäht? Wird das Sehvermögen durch die Operation ohne Benutzung von Gläsern sich bessern? Wird Patient im Falle, dass er auch später Brillen tragen muss, besser daran sein als zuvor? Er operirt nur selten beide Augen und stets erst nach einem Intervall von 6 Monaten.

Rayner Batten, welcher 13 Augen operirt hat, glaubt bestimmt, dass die Operation den Fortschritt der Myopie coupire. In einem Falle hat er sogar eine Zunahme der Hypermetropie messen können, die er auf eine anhaltende, aber gewöhnlich wegen der Linsentrübung nicht bemerkte, Abflachung des Bulbus zurückführt.

Critchett, der 37 Operationen hinter sich hat, macht nach der Discission nur dann die Extraction, wenn das Auge gereizt erscheint und die Tension

wächst. Man müsse damit rechnen, dass bisweilen das Endresultat hinter dem Status quo ante zurückstehe. Auch Blutungen in die Macula kommen vor. Er operirt nur ein Auge.

Simeon Snell hat unter 12 Patienten 8 Mal beide Augen operirt, ohne es zu bedauern.

Freeland Fergus äussert sich nach seiner 7jährigen Erfahrung äusserst günstig. Dennoch hält er die Acten über das Verfahren noch nicht für geschlossen und wagt sich deshalb nur an ein Auge. Ausserdem wähle er nur Fälle von mindestens 18—20 D.

Sitzung vom 7. Juli 1899.

Changes in the conjunctiva produced by chronic inflammation.

Major H. Herbert äussert sich dahin: 1. Man kann in der Conjunctiva die Entwickelung normalen adenoiden Gewebes aus gewöhnlichem Bindegewebe verfolgen. Die Zellen werden zahlreicher, und viele Bindegewebszellen werden in grosse Plasmazellen und kleine Rundzellen verwandelt, erstere diffus verstreut, letztere meist in Follikeln und Lymphhäufchen gruppirt. Diese kleinen Rundzellen oder Lymphocyten sind junge Plasmazellen und haben immer unter sich grössere Plasmazellen, die Mitosis zeigten. 2. Bei Folliculärcatarrh und Trachom zeigt die neue Folliculärbildung im Gegensatz zum normalen kein stützendes Stroma und Blutgefässe. Man sieht im ersten Stadium Reihen von jungen Zellen frei in Lymphräumen liegen; später sieht man viel grössere Ansammlungen in Lymphgefässen liegen. 3. Bei der Rückbildung der Follikel werden die Zellen entweder fortgeschwemmt oder sie wandern mit amoboiden Bewegungen nach der Oberfläche und direct in kleine Blutgefässe, oder endlich sie gehen colliquative oder hyaline Degeneration ein. 4. Narbengewebe kann in sehr chronischen Fällen von einfacher Conjunctivitis entstehen. 5. Grosse Lidpapillen können sich aus Trachomfollikeln entwickeln, ähnlich wie beim Frühlingscatarrh. 6. Bindehautcysten in grosser Menge in der oberen Tarsalbekleidung können sich bei chronischer, gewöhnlich trachomatöser Conjunctivitis bilden. 7. Stellwag's Trachomform scheint aus einer basophilen Degeneration der Bindegewebsfasern hervorzugehen. — Auf eine Anfrage Stephenson's bemerkt Vortr., dass er eine Differenz zwischen folliculärer und granulöser Conjunctivitis nicht habe entdecken können.

Plastic operation for contracted socket.

Cross hat seine bisherige Methode gegen narbig geschrumpfte Augenhöhlen etwas modificirt: Statt des Lappens aus der Schläfe wählt er jetzt einen fingerförmigen Lappen aus dem Oberlid, um die rauhen Hinterflächen des Bindehautsacks zu decken, weil die Entstellung dadurch weniger bemerkbar wird und der Lappen schneller Schleimhautcharakter annimmt.

A case of penetrating wound of the orbit followed by meningitis; trephining; recovery.

Dr. Rockliffe und Hainworth beschreiben eine schwere Orbitalverletzung durch einen Pfeifenstiel, welche am 7. Tage zu einer eitrigen Meningitis führte, durch Trepanation der Schläfenregion, in welcher man einen umschriebenen Abscess vermuthete, aber nicht fand, aber vollständig geheilt wurde. Es traten durch Reizung des Abducens und Läsion der Broca'schen Windung Aussenschielen und partielle Aphasie ein, schwanden aber auch nach Monatsfrist.

Demonstrationen. Johnson: Sclerosirende Keratitis. Marshall: 2 Fälle von Pulververletzung des Bulbus. Griffith: 1. Ungewöhnliche Form

von Retinitis. 2. Perithelial-Sarcom der Aderhaut. Grimsdale: Naevus der Iris bei multipler Naevusbildung am Körper. Holmes Spicer: Persistirendes Oedem der Lider bei einem Knaben mit atrophischer Haut der Ohren und des Nackens, ohne Conjunctivitis oder Erysipel. Gunn: Tuberkulose des Nasen-Innern mit Thränensack-Abscess der einen, und Bindehaut-Ulceration der andern Seite.

Zum Vorsitzenden der Gesellschaft für das nächste Geschäftsjahr wird Anderson Critchett gewählt.

Sitzung vom 19. October 1899. (Ophth. Rev. Dec.)

Nach einer einleitenden Rede des neuen Vorsitzenden spricht

Lawford über: Interstitial keratitis in acquired syphilis. Bei der erworbenen Lues scheinen im Gegensatz zur hereditären die Anfälle von Keratitis von kürzerer Dauer und geringerer Intensität zu sein und sich meist auf ein Auge zu beschränken. Die Prognose darf günstiger gestellt werden, weil in der Mehrzahl der Fälle eine nahezu vollkommene Transparenz der Cornea erwartet werden kann. Bei dreien von seinen fünf Fällen war die Affection ohne Zweifel eine syphilitische, bei den übrigen zwei liess sich bloss Syphilis anamnestisch feststellen.

Lang sah einen solchen Fall nach einer Primärsclerose der Augapfelbindehaut. Er brauchte ein Jahr zur Heilung.

Auf eine Frage von Griffith erklärt der Vortr., er halte die Affection für sowohl secundären wie tertiären Charakters.

The value of radiant heat in the treatment of eye diseases.

Doyne lässt in Fällen von schmerzhafter chronischer Cyclitis, bei acuter Iritis und allerlei neuralgischen Zuständen am Auge die strahlende Hitze einer ganz nahe an das geschlossene Auge gerückten 16kerzigen elektrischen Glühlampe in mattem Glas einwirken und hat, unterstützt durch Massage und nachträgliche kalte Douchen, dadurch gute Erfolge erzielt.

Recurring superficial necrosis of the cornea.

Gemeint sind damit von Doyne die recidivirenden Hornhaut-Epithelverluste bei Individuen, die vor Jahren an scrophulöser Keratitis gelitten haben. Die Anfälle fallen meist in die Zeit, wo das Allgemeinbefinden darniederliegt oder mit Erkältungen bei scharfen Winden u. s. w. zusammen. Eserin soll da gut thun.

A peculiar form of affection of the choroid.

Bickerton demonstrirt einen 29jährigen Pat. mit voller Sehschärfe, der in beiden Maculargebieten zahlreiche gelblich-weisse, und rings um die Papille eine Masse weisser, bald runder, bald eckiger Flecken zeigt. Die Anamnese lautet auf Scharlach, Rheuma, Pertussis, Lupus, Nierenstein, aber nicht auf Lues.

Weitere Demonstrationen. Doyne: Paralysis of the muscles of both eyes. Yarr: Inflammatory patch in the retina. Rockliffe: Pulsating exophthalmos (congenital).

Sitzung vom 9. November 1899.

Primary neoplasm of optic nerve.

Collins und D. Marshall beschreiben zwei Fälle von Primärgeschwulst des Sehnerven und demonstriren weitere 4 Präparate. Sie führen die Unklarheiten über die Natur der reinen Opticustumoren, wie sie unter den Autoren noch herrschen, darauf zurück, dass nur selten ein Beobachter über mehr als

ein oder zwei Fälle verfügt hat, (?) und man deshalb bald von mehr fibröser, bald mehr cellulärer Structur lese. Collins hält seine sämmtlichen 6 Fälle für gleichen Charakters und nur im Detail verschieden. Die Tumoren beginnen alle im Stützgewebe des Opticus und verdienen deshalb einfach die Bezeichnung Gliom. Alle complicirteren Bezeichnungen, wie Fibrosarcom, brächten nur Confusion. Marshall hält die Geschwülste nicht für sehr malign und hat auch, einen Fall ausgenommen, keine wesentlichen Störungen des Allgemeinbefindens dabei beobachtet.

Iritis: a sequel to gonorrhoea.

John Griffith referirt über 12 Fälle von postgonorrhoischer Iritis. Die Mehrzahl bekam die Iritis erst sieben und mehr Jahre nach der Urethritis. In 9 Fällen war Rheumatismus vorhanden, aber nur 1 Mal schon vor der Gonorrhoe. Vortr. hält deshalb die Iritis für eine Secundärerscheinung der Gonorrhoe gerade wie der Syphilis, und sieht in dem Rheumatismus nicht die Ursache, sondern eine coordinirte Erscheinung der Iritis.

Dr. Brailey bezweifelt diesen Zusammenhang schon wegen der jahrelangen freien Intervalle.

Collins hat viele solche anscheinend gonorrhoische Iritiden auch auf Gicht beziehen können.

Demonstrationen. Batten: Disseminirte weisse Aderhautherde. W. Dodd: Bifurcation von Netzhautvenen; 2. intraoculärer Tumor; 3. doppeltcontourirte Sehnervenfasern. Cargill: Tuberkulose des Thränensacks bei sonstiger Tuberkulose. H. Spicer: Frühjahrscatarrh.

Sitzung vom 14. December 1899.

Congenital subluxation of lens.

Keeling zeigt einen solchen Fall mit nachträglicher Luxation in die Vorderkammer auf der linken Seite.

Sympathetic ophthalmitis.

Dr. Shaw's Patientin, ein 19jähriges Mädchen, erkrankte an sympathischer Augenentzündung 40 Tage nach der Enucleation des wenige Wochen vorher verletzten Auges, und erblindete durch schwere Iridocyclitis.

Collins vermuthet, dass das zweite Auge vielleicht unabhängig von dem ersten erkrankt sei, wie er es bei einem ähnlichen Falle erlebt habe.

Marshall sieht das Ungewöhnliche nur in der Heftigkeit der Symptome. Mildere Formen von Cyclitis seien unter solchen Umständen das gewöhnlichere.

Sarcoma of conjunctival sac.

Griffith beobachtet bei einer 45jährigen Frau ein recidivirendes Mischzellensarkom des oberen Fornix, das sich ursprünglich durch Pigmentation der Augapfelbindehaut angezeigt hatte. — Gleichzeitig demonstrirt er ein Choriodealsarkom, das sich hinter der von Dodd jüngst demonstrirten Netzhautablösung versteckt hatte.

Nasal duct dilatator.

Maynard demonstrirt eine Thränensonde, die nach der Einführung sich erweitern lässt.

Injury to eyes from explosion of glass bottle.

Silcock und Maynard zeigen eine geheilte schwere, penetrirende Verletzung durch Explosion einer Glasflasche. Beide Augen waren getroffen, das

eine hatte die Sclera perforirt mit Glaskörpervorfall, das andere Prolaps der Iris und des Ciliarkörpers. Silcock nähte die Wunden mit feiner Seide und vermied es dabei, die ganze Dicke der Sclera zu nähen. Beide Augen behielten eine vorzügliche Sehschärfe.

Diphtheritic ophthalmia.

Dieselben Vortr. sprechen auch über einen Fall von hartnäckiger Membranbildung bei diphtherischer Ophthalmie bei einem Kinde. Die Membrane bildeten sich noch, als das Auge längst wegen totaler Zerstörung enucleirt worden war, und enthielten abgeschwächte Bacillen.

Growth on eyelid.

Cargill demonstrirt einen Pat., bei dem an der Stelle eines vor sechs Jahren excidirten Chalazion ein Epitheliom sich gebildet hatte.

Demonstrationen. Thompson: Embolism of central artery; intact papillo-macular triangle. Brailey und Ormond: Vascularity of the lens capsule, probably congenital; congenital cataract; persistent pupillary membran.

Peltesohn.

Referate, Uebersetzungen, Auszüge.

Endemische Bad-Conjunctivitis,[1] von Dr. Fehr, I. Assistenzarzt. (Aus Prof. Hirschberg's Augenheilanstalt.)

Auf die Gefahren der Berliner Bassinbäder wurde vor einigen Jahren von Prof. Ad. Baginsky hingewiesen, und umfassende Vorschläge zur Besserung der sanitären Verhältnisse derselben gemacht.[2] Letztere sind leider nur zum Theil befolgt, und so kommt es, dass wir immer noch Bad-Infectionen erleben.

In einer der letzten Nummern der Berl klin. Wochenschr. macht Herr Dr. Schulz die Mittheilung,[3] dass im Verlauf der Monate August und September v. J. 18 Fälle von echtem Trachom bei Berliner jungen Leuten in der Poliklinik von Herrn Dr. Settegast zur Beobachtung gekommen sind, die sämmtlich dieselbe Badeanstalt besucht hatten, nämlich das Ostbad in der Palissadenstrasse. Das Wasser des 10 m langen und 8 m breiten Schwimmbassins, das 2 Mal wöchentlich erneuert wird, ist als Infectionsträger anzusehen, da es durch Trachomkranke, die darin gebadet hätten, inficirt worden sei.

Der Poliklinik von Herrn Geh.-Rath Prof. Hirschberg hat diese Badeanstalt im verflossenen Sommer ebenfalls eine grosse Reihe von schweren Bindehaut-Erkrankungen geliefert.

Es sind junge Leute im Alter von 10—17 Jahren; alle eingeborene Berliner. Man darf annehmen, dass die hier gemachten klinischen Beobachtungen sich mit denen der Settegast'schen Klinik decken, die der Arbeit von Schulz zu Grunde liegen. Auch bei uns wurde anfänglich die Diagnose auf

---

[1] Nach einem am 2. November 1899 in der Berl. ophthalm. Gesellschaft gehaltenen Vortrage.

[2] Ueber die Bassinbäder Berlins von Prof. Ad. Baginsky. Berlin 1896. Verlag von Hirschwald.

[3] Eine hiesige Badeanstalt als Infectionsort verschiedener Trachom-Erkrankungen, von Dr. P. Schulz. Berl. klin. Wochenschr. 1899. Nr. 39.

Trachom gestellt, wenn auch mit einiger Reserve.[1] Bald aber, als wir den Verlauf dieser trachom-ähnlichen Erkrankung kennen lernten, liessen wir die Diagnose Trachom ganz fallen und betrachteten die Erkrankung als eine sehr infectiöse, aber gutartige Bindehautentzündung.

Die Beobachtungen seien in Kürze mitgetheilt:

Der erste Patient kam im Juni in die Poliklinik. Seit 6 Tagen waren die Augen entzündet; wie er selbst angab, seitdem er im Ostbad badete. Er tauchte viel und öffnete die Augen unter Wasser. Man fand die Lider leicht geschwollen, die Lidbindehaut tief bläulichroth injicirt, gewuchert und mit ausserordentlich zahlreichen, tiefsitzenden, grossen Körnern bestreut, und zwar nicht nur auf den Uebergangsfalten, sondern auf der ganzen Conj. tarsi. Die subjectiven Beschwerden waren mässiger Art. Er wurde einige Wochen gepinselt und blieb dann fort. Ende Juli kam er wieder mit seinen beiden Brüdern, die genau dasselbe Krankheitsbild aufwiesen. Bei den Eltern und Schwestern, die zur Untersuchung bestellt wurden, fand sich die Bindehaut normal. 4 Wochen später kamen zwei andere ganz analoge Fälle. Leicht wurde herausgebracht, dass sie in derselben Gegend wohnten und in der gleichen Badeanstalt badeten, wie die 3 Brüder. Nunmehr wurde von uns den Medicinalbehörden und den betreffenden Gemeindeschulen Anzeige erstattet. In letzteren wurde die Aufmerksamkeit auf die Augen der Schüler gelenkt und alle Verdächtigen, die im Ostbad gebadet hatten, in unsere und andere Polikliniken geschickt. An den folgenden Tagen konnten wir täglich 4—5 dieser granulose-artigen Conjunctivitis an Ostbad-Besuchern feststellen, und mit der Zeit stieg die Zahl der beobachteten Fälle auf 40; davon sind 20 schwere, 9 mittelschwere und 11 leichte Fälle. Während die letzteren nur wenig für Trachom sprachen, da sie sich kaum von dem gewöhnlichen Follicular-Katarrh unterschieden, waren die ersteren dem echten Trachom sehr ähnlich. Die Maassregeln zur Verhütung der Weiterverbreitung sowie die Behandlung waren daher so, wie sie beim echten Trachom geboten sind. Die Badeanstalt wurde geschlossen und die Jungens aus der Schule gehalten. Die leichten Fälle wurden nur mit Umschlägen behandelt, die schwer und mittelschwer Erkrankten dagen mit einer 1 % Höllensteinlösung gepinselt. Die Behandlung hatte den Erfolg, dass die leichten und mittelschweren Fälle sämmtlich schnell in völlige Heilung übergingen. Gänzlich geheilt sind auch die meisten der schweren Fälle. Nur noch 5 sind in Behandlung und auch die nur deshalb, weil sie sich ungeheilt lange Zeit der Behandlung entzogen haben und erst vor Kurzem durch die Schule uns wieder zugeführt wurden. Auch bei diesen ist die Conjunctiva tarsi überall glatt und blass, nur auf den Uebergangsfalten finden sich noch vereinzelt unschuldig aussehende Follikel. Ein sehr instructiver Fall kam erst vor 6 Wochen in Behandlung. Der 10jährige Junge hatte während des ganzen Juli im Ostbad gebadet und seitdem „schlimme Augen", die sich bald besserten, bald verschlimmerten. Das Bild, das er damals darbot, war so trachomähnlich, dass einige Collegen, denen ich den Patienten in der October-Sitzung der Berliner ophthalm. Gesellschaft vorstellte, durchaus Trachom diagnosticirten und sich erst überzeugen liessen, dass kein Trachom vorliege, als sie ihn 4 Wochen später in der November-Sitzung gänzlich geheilt wiedersahen.

---

[1] Geh.-Rath Hirschberg hatte schon in früheren Jahren wiederholt, namentlich im Hochsommer, Fälle von acutem Follicular-Katarrh der Bindehaut bei Kindern beobachtet, die er ursächlich auf Tauchen im Schwimmbassin hiesiger Bäder beziehen musste.

Im Durchschnitt brauchten die schweren Fälle 5—6 Wochen zur Heilung. Nach 2 Wochen war aber gewöhnlich bei täglichem Pinseln das Bild schon nicht wiederzuerkennen. Bemerkenswerth ist, dass, umgekehrt wie beim Trachom, meist die Conjunctiva des Oberlids schneller heilte, als die des Unterlids.

Diese Erfolge sind nicht als Triumph der Behandlung anzusehen, sondern als Beweis, dass kein Trachom vorgelegen hat. So schnell heilt kein Trachom bei jener einfachen Behandlung. Wir müssen diese kleine Endemie in die Classe derer rechnen, die schon so oft zu falschen Alarmsignalen Veranlassung gegeben haben und vor denen schon lange von Geh.-Rath Hirschberg[1] und in letzter Zeit auch von Prof. Greeff gewarnt worden ist.[2]

Es handelt sich hier um ein ganz besonderes, jedenfalls sehr contagiöses Bindehautleiden, dessen Erreger in dem nur selten gewechselten, überfüllten Bassin-Wasser ein gutes Medium gefunden hat. Das Krankheitsbild passt nicht ganz in den Rahmen der bekannten infectiösen Conjunctivitiden, deren Erreger wir zum Theil kennen, als da sind: die Koch-Week'sche Bacillen-Conjunctivitis, die Morax-Axenfeld'sche Diplobacillen-Conjunctivitis, die Pneumokokken-Conjunctivitis u. a. m.[3] Vor Allem unterscheidet sich unsere Bad-Conjunctivitis dadurch von diesen, dass sie nicht so stürmisch einsetzt, wie jene, die gewöhnlich mit starker Lidschwellung, heftiger serös-eitriger Exsudation einhergehen. Ein Beweis dafür ist der zuletzt in Behandlung gekommene Junge, der 2 Monate mit seinem Leiden umhergelaufen ist, ohne es für nöthig zu befinden, den Arzt zu consultiren. Auch in den schwersten Fällen fehlte die Lidschwellung fast ganz, die Secretion war nur gering; es bestanden wohl subjective Beschwerden, wie Brennen und Thränen, doch waren sie erträglich und störten nicht die Arbeitsfähigkeit, wie die andern acuten Catarrhe es thun. Von den gewöhnlichen Follicular-Katarrhen unterscheiden sich die schwereren Fälle durch Form, Farbe, Sitz und Zahl der Körner. Eine gewisse Aehnlichkeit bestand mit der sog. Atropin-Conjunctivitis, die, wie bekannt, auf Saprophyten zurückzuführen ist.

Ein specifischer Erreger hat sich nicht gefunden. Herr Dr. Neufeld, Oberarzt am Kgl. Institut für Infectionskrankheiten, hatte die Güte, 5 Fälle bakteriologisch zu untersuchen. Es wurden sowohl Deckglaspräparate gemacht, als Züchtungen auf verschiedenen Nährböden vorgenommen. Jedoch ganz ohne Erfolg. In einem Fall fanden sich sehr reichlich die sog. Pseudodiphtheriebacillen, deren Vorhandensein aber nichts besagt, da man sie auch in der normalen Bindehaut findet. Dieser negative Befund beweist natürlich nicht, dass ein specifischer Erreger für diese Erkrankung nicht existirt.

Ich möchte das Gesagte in den Satz zusammenfassen: Die im vergangenen Sommer in verschiedenen Augenheilanstalten an Besuchern des Ostbads beobachtete Augen-Entzündung ist eine contagiöse, klinisch wohl charakterisirte Conjunctivitis, die dem Trachom sehr ähnlich sieht, deren Verlauf aber gezeigt hat, dass sie mit diesem nichts zu thun hat.

---

[1] Aegypten 1890.

[2] Ueber acute Augen-Epidemieen, von Prof. Greeff. Berl. klin. Wochenschrift. 1898. Nr. 19.

[3] s. Greeff, ebendaselbst.

Journal-Uebersicht.

I. v. Graefe's Archiv f. Ophthalmologie. XLVIII. 3.

1) **Zur Lehre von den Sehnervenbahnen**, von Prof. F. Dimmer in Innsbruck.

Anatomische Untersuchung von 2 Fällen. 1. 57jähriger Mann, welcher 6 Wochen nach der wegen epibulbären Epithelioms des im übrigen gesunden rechten Bulbus ausgeführten Enucleation starb. 2. 15jährig. Mädchen: Amaurose des rechten, Amblyopie und temporale Hemianopsie des linken Auges in Folge einer vom Keilbein ausgehenden und bis an das Chiasma reichenden tuberculösen Wucherung. In beiden Fällen konnten die Sehnerven, Chiasma, Tractus und Hirnstamm den Leichen entnommen werden. Im ersten Falle wurde nach Marchi verfahren und Serienschnitte in frontaler Richtung gemacht. Bei dieser Schnittrichtung überblickt man unmittelbar die Lagerung der degenerirten und normalen Fasern, während bei horizontalen Schnitten erst eine Combination erforderlich ist. Letztere würde nur dann vorzuziehen sein, wenn die Fasern in einer Ebene lägen und auf grössere Strecken in ihrem Verlaufe verfolgt werden könnten, was bekanntlich nicht der Fall ist. Im zweiten Falle wurde nach Weigert-Pal, sowie nach v. Gieson und mit Hämatoxylin-Eosin gefärbt. Es zeigte sich, dass neben den gefärbten normalen Nervenfasern zahlreiche Schollen zerfallenen Markes Hämatoxylin-Färbung angenommen hatten. Nach Marchi erhält man im Ganzen klarere Bilder und vermag man, was bei Weigert-Pal nicht möglich ist, degenerirte Fasern auch da zu erkennen, wo sie nur sehr spärlich zwischen normalen Fasern liegen.

Die partielle Kreuzung im Chiasma konnte mit Sicherheit festgestellt werden. Sehr deutlich zeigte sich die schon von Michel beschriebene Schlingenbildung der gekreuzten Fasern von einem Opticus zum andern.

Die gekreuzten Fasern verlaufen über die Mittellinie hauptsächlich zum ventro-medialen Theile der ungleichnamigen Chiasmahälfte, wenden sich aber weiter hinten auch dem lateralen Abschnitte dieser Hälfte zu. Das ungekreuzte Bündel liegt besonders im lateralen Theile, zum Theil untermischt mit gekreuzten Fasern, und zieht dann mehr und mehr zur dorsalen Fläche des Chiasmas. Die Fasern der Gudden'schen Commissur verlaufen nicht völlig getrennt von den Fasern des Sehnerven.

In dem Tractus liegt das gekreuzte Bündel besonders am ventralen Rande und nur hier ungemischt, dagegen sind in den mittleren und dorsalen Partien die gekreuzten und ungekreuzten Fasern durcheinander gelagert.

Weiter centralwärts war nur im Corpus geniculatum laterale und im vorderen Vierhügelarme mit Sicherheit Atrophie nachweisbar. In den basalen Opticusganglien war der Befund negativ, und ebenso wenig konnten Verbindungen der Tractusfasern mit den Oculomotoriuskernen aufgefunden werden.

Im rechten Opticus waren, bei Fall 1, 6 Wochen nach der Enucleation die Fasern nur zum Theil atrophirt. Die Atrophie hatte dickere und dünnere Fasern ergriffen, so dass die grössere Widerstandsfähigkeit der einen oder andern Fasergattung nicht erwiesen werden konnte.

Für die Lagerung der Fasern in dem Opticus gab in Berücksichtigung des Ausfalls der lateralen und der Einengung der medialen Gesichtsfeldhälfte Fall 2 Aufschlüsse. Danach liegen die Fasern, welche sich in der lateralen Netzhauthälfte ausbreiten, hinten im lateralen Abschnitte des Opticus und theilen sich vorn in 2 Bündel, welche an den oberen und unteren Rand ziehen. Die für

die mediale Netzhauthälfte bestimmten Fasern befinden sich hinten am medialen Rande und strahlen vorne zu einem vom medialen zum lateralen Rande quer durch den Nerven ziehenden Bunde aus, welches lateral breiter ist als medial. Im hinteren Abschnitte des linken Opticus waren die unmittelbar am lateralen Rande gelegenen Bündel besonders gut erhalten. Man darf daraus schliessen, dass diese Bündel die mittleren Theile der Retina versorgen.

---

2) **Ueber den Faserbündelverlauf in der Lederhaut des Menschen,** von Dr. G. Ischreyt, Augenarzt in Riga.

Verf. schnitt aus den Lederhäuten von 5 menschlichen Leichen-Augen in verschiedener Richtung 107 Streifchen aus und fertigte mit dem Gefriermikrotom Schnitte an. Vor allem wurde die Gegend des Limbus, der Muskelansätze, der Zwischenmuskelräume und der hinteren Calotte berücksichtigt.

Am Limbus finden sich an der Oberfläche meridionale Fasern, mehr in der Tiefe äquatoriale Ringbündel. Zwischen Limbus und Aequator verflechten sich äquatoriale und meridionale Fasern derart, dass die Bündel beider Arten sich theilen und durch einander ziehen. Am Aequator und in der hinteren Calotte ist der Faserverlauf so verschiedenartig, dass eine genauere Bestimmung unmöglich ist. An den Insertionsstellen der geraden Augenmuskeln liegen oberflächliche Ringbündel. Die Fasern der Sehnen ziehen zwischen diese Bündel und verästeln sich in der Tiefe. An den Insertionsstellen der Obliqui entspricht der Faserverlauf dem der hinteren Calotte. Auch die Sehnenfasern des Obliqui senken sich in die Sclera ein, der Neigungswinkel, unter dem dies geschieht, ist viel spitzer, als bei den Mm. recti, wo er bis 30^0 beträgt.

---

3) **Untersuchungen über die Entstehung des physiologischen Netzhautpulses,** von Dr. Siegmund Türk, Augenarzt in Berlin.

Die pulsatorische Erweiterung der Netzhautvenen schreitet in der Stromrichtung fort, — abgesehen von anderen Einwänden genügt schon diese Thatsache, um zu beweisen, dass der Venenpuls nicht durch die Systole des rechten Vorhofs und überhaupt nicht allein durch Hemmung des venösen Abflusses bedingt sein kann, wodurch eine entgegengesetzte Stromrichtung hervorgerufen werden müsste.

Deswegen ist auch eine andere Theorie unhaltbar, nach welcher jedesmal, wenn beim Einströmen der arteriellen Pulswelle der intraoculäre Druck erhöht wird, die Vene comprimirt und in Folge dessen der Abfluss des Venenbluts gehemmt werden soll. Dagegen spricht ausserdem noch, dass die „pulsatorische Verengerung" der Venenenden schon vor der Herzcontraction beginnt (Helfreich), und dass, wie Verf. beobachtete, auch bei aussetzendem Pulse die Verengerung der Venen-Enden besteht.

Verf. vertritt die Ansicht, dass die arterielle Pulswelle sich von den Netzhautarterien durch die Capillaren bis in die Venen fortpflanzt. Dieselbe Erklärung ist schon in den 50er Jahren von van Trigt gegeben worden, nur dass dieser zugleich eine anatomische Verengerung der Vene bei ihrem Eintritt in den Opticus annahm. Diese Verengerung ist nicht nachweisbar.

Die ungewöhnliche Erscheinung, dass die Pulswelle sich bis in die Venen erstreckt, ist Folge des hohen Aussendrucks, welcher auf den im Bulbus verlaufenden Gefässen lastet und geringes Druckgefälle zwischen Arterien und Venen, sowie geringe Spannung der Gefässwände bewirkt. Dass diese beiden Factoren die Fortpflanzung des Pulses bis in die Venen begünstigen, ist aus

anderen Erscheinungen bekannt. Experimentell kann das Phänomen an der unter äusseren Druck gesetzten Schwimmhaut des Frosches nachgewiesen werden.

Dass der Venenpuls erst auf der Papille deutlich sichtbar wird, ist Folge einer hier bestehenden — aber nicht anatomischen — Verengerung der Venen. Leitet man ein dünnwandiges, feines Röhrchen (Gummi, Katzendarm) derart durch ein weiteres Rohr, dass es innerhalb des letzteren, etwa durch Wasserfüllung, unter erhöhten äusseren Druck gesetzt werden kann, so wird regelmässig beobachtet, dass das Röhrchen unmittelbar vor dem Verlassen des weiteren Rohrs eine Verengerung erfährt. Dieselben mechanischen Verhältnisse bestehen im Auge. Es liegt auf der Hand, dass eine bestimmte von den Arterien herströmende Flüssigkeitsmenge da, wo die Vene verengt ist, eine relativ stärkere Ausdehnung derselben bewirken muss.

---

4) **Coloboma lentis congenitum**, von Dr. Richard Kaempffer, Specialarzt für Dermatologie in Hamburg.

Auf Grund eigener Beobachtungen und der kritischen Verwerthung von über 100 aus der Literatur gesammelten Fällen kommt Verf. zu dem Schlusse, dass das Linsencolobom auf verschiedenen Ursachen beruhen kann. Genetisch sind die wirklichen Defecte zu unterscheiden von den Pseudodefecten, welche bei defecter oder insufficienter Zonula durch Retraction des Linsenrandes entstehen, doch ist die Trennung klinisch nicht durchführbar, da weder die Form charakteristisch ist, noch Veränderungen der Zonula immer nachweisbar sind. Verf. vermuthet, dass die endgültige Gestaltung eines wirklichen Randdefectes davon abhängen kann, in welcher Richtung die Zonulafasern an den mehr oder minder divergenten Schenkeln einer Einkerbung ziehen. Je mehr die Zugrichtung senkrecht zu den Schenkeln verläuft, um so mehr werden dieselben von einander entfernt, die Vernarbung wird unmöglich, und es ist erklärlich, wie eine Einkerbung schliesslich in einen sichelförmigen Defect des Linsenrandes umgewandelt werden kann.

Dass fötale Entzündungen Coloboma lentis verursachen, hält Verf. für möglich. Unvollständiger Schluss der Fötalspalte kann nur für die nach unten gelegenen Colobome in Betracht kommen. Die Theorie, nach welcher persistirende und bindegewebig entartete embryonale Gefässe einen Druck auf den Linsenrand ausüben (Manz-Hess), ist bekannt und jedenfalls für eine Reihe von Fällen zutreffend. In anderen Fällen mag im Gegentheil das Fehlen einzelner Gefässe eine Ernährungsstörung verursachen, und dadurch die Lücke entstehen (Heyl).

Missbildungen der ganzen Linse gehören nicht hierher.

---

5) **Ueber das Vorkommen der Diplobacillen-Conjunctivitis**, von Dr. Reinh. Hoffmann, Assistenzarzt in Greifswald. (Univers.-Augenklinik.)

Im Ganzen Bestätigung früherer Arbeiten über denselben Gegenstand. Bemerkenswerth sind einige Misch-Infectionen. Zwei Patienten, welche an chronischer Diplobacillen-Conjunctivitis litten, erkrankten an acuter Conjunctivitis in Folge von Infection mit Koch-Weeks-Bacillen, bei zwei andern Patienten gesellte sich zu zum Theil narbigem Trachom eine acute Diplobacillen-Conjunctivitis.

Das Einstreichen einer 48 Stunden alten Hydrocelen-Bouillon-Reincultur in den Bindehautsack eines „befreundeten Studenten" hatte positiven Erfolg. Subjective Beschwerden traten am 4. Tage auf, am 7. Tage erkrankte auch das nicht inficirte Auge leicht. Rasche Heilung durch 1% Solut. zinci sulfur.

---

6) **Ein Beitrag zur Kenntniss vom feineren Bau der Cataracta zonularis**, von Dr. Carl Heinzel, Augenarzt in Triest, ehem. klin. Assist. bei der Univ.-Augenkl. des Herrn Prof. Fuchs in Wien.

Mikroskopische Untersuchung von 7 Präparaten, welche durch Extractio lentis gewonnen und daher ohne Kapsel waren. Die betreffenden Kranken standen im Alter von 21 bis 65 Jahren. Im Ganzen fand Verf. dieselben Veränderungen, welche von Schirmer und Hess beschrieben und allgemein bekannt sind. Ausgedehnte Spaltbildungen (Peters) sah Verf. in keinem Falle. Der in einer Linse zwischen Kern und Corticalis befindliche Spaltraum war zweifellos ein Kunstproduct und gestattete nur den Schluss auf eine lockere Verbindung zwischen Kern und Corticalis. Dass Spalträume entstehen, weil die Corticalis dem schrumpfenden Kerne nicht zu folgen vermag, hält Verf. schon im Hinblick auf die weiche Consistenz der Corticalis für undenkbar. Eher glaubt er, dass bei der Schrumpfung des Kerns eine Flüssigkeit aus den Fasern ausgepresst wird, welche durch die Corticalis nicht diffundiren kann und sich daher an der Peripherie des Kerns ansammelt. Bei geringer Flüssigkeitsmenge entstehen die Bläschen und feinen länglichen Spalten.

In einem Falle deutete der Befund auf eine Verwachsung des Kerns mit der hinteren, in einem anderen Falle auf Verwachsung mit hinterer und vorderer Kapsel hin.

Die Reiterchen entstehen nach den Beobachtungen des Verf.'s nicht durch Kernschrumpfung, sondern aus zerfallenen Linsenfasern. Es waren in den Reiterchen deutlich Fasern und deren Fragmente sichtbar, und zwar handelte es sich um solche Fasern, welche im Wachsthum zurückgeblieben waren und die Pole nicht erreichten.

---

7) **Argyrosis.** Klinisch-anatomische Untersuchung, von Prof. Dr. Hoppe in Köln.

Bei einer 51jähr. Frau war die Argyrosis conjunctivae nach mindestens 2000 Instillationen von Arg. nitric (0,24:100) im Verlaufe von 6 Jahren entstanden.

Besonders stark gefärbt war das mediale untere Drittel des Bindehautsacks einschliesslich der zugehörigen Conj. bulbi; von hier erstreckte sich die Färbung zungenförmig am obern und untern Uebergangstheile lateralwärts bis zur Mitte des Sacks und ausserdem längs der hinteren Kante der Lidränder. Die Thränenpunkte, besonders der untere, und der behufs Inspection geschlitzte untere Canalis infer. zeigten tiefschwarze Färbung. Die Karunkel war an der Basis stark, auf der Kappe nur schwach gefärbt. Ein grosser lateraler Bezirk des Bindehautsacks erschien makroskopisch ganz normal. Verschiebung der Conj. bulbi zeigte, dass die Färbung hauptsächlich unter derselben gelegen war.

Die mikroskopische Untersuchung ausgeschnittener Stücke der Bindehaut ergab, dass, wie schon früher beobachtet wurde, vorwiegend elastische Fasern gefärbt waren. Die Färbung derselben war so vollkommen, wie sie von einer andern Färbemethode nicht erreicht wird. Das Structurbild des elastischen Gewebes trat in überraschender Klarheit hervor. Frei im Gewebe liegendes Pigment fand sich in der Nähe von elastischem Gewebe nur spärlich, reichlicher da, wo letzteres fehlte. Die Färbung der elastischen Fasern war nie homogen, sondern stets körnig. Die Körnchen bestanden aus einer hellen Grundmasse, welche von einem schwarzen Ueberzuge umgeben war (Silber-Eiweiss).

An den Gefässen blieb die Adventitia frei, während das Gefässrohr wie mit feinem Staube bedeckt war.

Eine dünne Schicht freien Pigments lag unter dem Epithel der Conj. palp., fehlte aber in der Conj. bulbi.

Jedenfalls kommt die Pigmentbildung sehr bald nach dem Durchtritt der Lösung durch die Conjunctiva ohne Vermittelung der Blutbahn zu Stande. Im Gefässrohr wandert das Pigment von aussen nach innen, nicht umgekehrt.

---

8) **Neuritis optica und Myelitis acuta**, von Dr. Albin Dalén, Docent der Augenheilkunde am Karol. medico-chirurg. Institut in Stockholm. (Aus der II. Wiener Univ.-Augenkl. von Prof. Fuchs.)

Ein 48jähr. gesunder Mann bemerkte nach Erkältung (?) Abnahme des Sehvermögens auf dem linken Auge, welches im Verlaufe etwa eines Monats erblindete. Das rechte Auge erkrankte etwas später und erblindete ebenfalls innerhalb einiger Wochen. Ophthalmoskopisch: links geringe Papillitis, Arterien eng, zarte Trübung der umgebenden Netzhaut, in der Macula kleine, dunkelgelbe Flecke. Später Papille blass. Rechts: Papille blass, besonders temporal, Grenzen scharf, nächste Umgebung zart getrübt. Einige Tage nach dem Eintritt der Amaurose begann die Entwicklung einer acuten, aufsteigenden Myelitis, welcher Pat. nach 3 Wochen erlag. Terminale Pneumonie. Die Section ergab acute Myelitis und Leptomeningitis spinalis u. s. w. Bakteriologische Untersuchung ohne Resultat.

Makroskopisch erschien der rechte Opticus am Bulbus etwas dünner, als der linke. Im orbitalen Ende des Canal. optic. waren beide Sehnerven verdünnt, der rechte aber weniger, als der linke, beide schwollen im hinteren Abschnitte des Canals wieder an und zeigten weiterhin keine wesentliche Differenz. Das Chiasma und die anliegenden Abschnitte des Tractus — rechts 1,3, links 0,5 cm weit — waren leicht verdickt. In diesem ganzen Bezirke waren die Schnittflächen grau, um in den Tractus mit scharfer Grenze in die normale Färbung überzugehen.

Mikroskopisch fand sich vollständiger Schwund der markhaltigen Nervenfasern im Chiasma und den anliegenden Theilen der Tractus, im ganzen linken Opticus, im intracraniellen Theile und einem umschriebenen, am lateralen Rande nahe dem Bulbus gelegenen Bezirke des rechten Opticus. Ueberall zahlreiche Körnchenzellen und interstitielle Veränderungen, im Chiasma frische Blutungen. In dem makroskopisch anscheinend normalen Tractus zahlreiche, im orbitalen Opticus dext. spärlichere degenerirte Nervenfasern. Mässige neuritische Atrophie der Papillen und der angrenzenden Nervenfaserschicht der Netzhaut.

Während die Veränderungen des Tractus als aufsteigende Degeneration anzusprechen sind, kann die umschriebene vollständige Atrophie im rechten Opticus nur als eigener Krankheitsherd gedeutet werden. Jedenfalls beruhten sämmtliche Veränderungen auf gemeinschaftlicher Ursache. Trotz des negativen bakteriologischen Befundes ist eine Infection durch Toxine höchst wahrscheinlich.

---

9) **Kritische Bemerkungen zu Herrn Prof. W. Koster's Aufsatz: „Beiträge zur Tonometrie und Manometrie des Auges".** Scheer.

II. The Ophthalmic Review. 1900. Januar.

1) **A case of expulsive intra-ocular haemorrhage after preliminary iridectomy for cataract,** by Rob. L. Randolph.

Verf. beobachtete bei einer 76jährigen Star-Kranken nach einer regelrecht vollzogenen präparatorischen Iridectomie, bei welcher nur einige Tropfen Blut in der Vorderkammer zurückblieben, das Auftreten einer perniciösen intraocularen Blutung in der Nacht zum dritten Tage. Die Vorderkammer war durch die vorgedrängte Linse vollständig aufgehoben, am nächsten Tage drängt die Linse sogar durch das Iriscolobom hindurch gegen die Wunde und droht sie zu sprengen. Bei dem naheliegenden Versuch, sie zu entbinden, sprang sie förmlich heraus und ward von einer Masse röthlich gefärbten Glaskörpers gefolgt. Die Wunde klaffte ganz breit, beim Versuch den Hornhautlappen zurückzuklappen, konnte man den ausserordentlich erhöhten Druck im Auge fühlen. Die Blutung dauerte noch vier Tage an. Der Hornhautlappen legt sich vollständig rückwärts um. Nach seiner Reposition heilt dann die Wunde und der Bulbus schrumpft. Ein halbes Jahr darauf setzte auf dem zweiten Auge ein unaufhaltsames Glaucom ein und führte zu vollkommener Erblindung. An eine Iridectomie war nicht zu denken, dagegen gelang es durch Scleralincisionen wenigstens den Schmerz zum Schwinden zu bringen. Ungewöhnlicher Weise trat also in diesem Falle die Blutung nicht schon wenige Stunden nach der Operation ein, sondern erst nach dem zweiten Tage.

---

2) **Sterilised ophthalmic dressings,** by K. C. Chetwood-Aiken.

Verf. hat von der Firma Ferris u. Co. in Bristol kleine Blechbüchsen in der Form von Cigarrettenhülsen anfertigen lassen, welche zur Aufnahme von je 20 kleinen Baumwoll-Läppchen und Wattetupfern dienen, die durch Papierplättchen isolirt werden, und behufs Sterilisation in einen passenden Dampfsterilisator gestellt werden können. Man hat so alles Material für eine Operation bequem und sicher zur Hand.

Es folgen **Referate** und **Gesellschaftsberichte.** Peltesohn.

Vermischtes.

1) Neuss, 5. März 1900.

. . . . . .

Im Februar-Hefte dieses Centralblattes finde ich eine kurze Notiz über eine seltene Linsenluxation in Folge einer Discision, welchen Fall die Klin. Monatsblätter aufgenommen hatten.

An und für sich ist der Fall ja nur der Curiosität wegen mitgetheilt worden. Wenn aber ein junger College etwas daraus lernen soll, so kann er es nur, wenn er hört, dass man eine solche luxirte Linse bei jugendlichen Individuen unter Umständen ruhig in der Vorderkammer lassen darf. Nun finde ich, dass der Herr Referent das nicht mitgetheilt hat. . . . . .

Dr. Rheindorf.

2) Bochum, 20. Februar 1900.

. . . . . .

In Bezug auf die in diesem Centralblatt, Januar-Heft, S. 18 ff. gegebene Beschreibung der Thränensack-Spritze von Neuschüler erlaube ich mir darauf aufmerksam zu machen, dass ich schon im Jahre 1888 auf dem Heidelberger

internationalen ophthalmologischen Congress eine kleine Aenderung der Anel'schen Spritze angegeben und gezeigt habe, die alle die Nachtheile, welche Neuschüler (S. 20) angiebt, vermeidet und die dem neuen Instrument nachgerühmten Eigenschaften besitzt. Es handelt sich nur darum, die feine Ansatzspitze, welche ebenso wie bei N. nur durch Dehnung, nicht durch Schlitzung in die Thränencanälchen eingeführt wird, mit einem elastischen, mittelstarkwandigen Gummischlauch von ca. 5 cm Länge zu versehen, der an seinem andern Ende auf die gewöhnliche dickere Spitze der Spritze aufgeschoben werden kann. Ist nun die feine Spitze in das untere oder obere Canälchen eingeführt, so wird dieselbe hier durch die Elastizität des Gewebes festgehalten, und hat der Arzt beide Hände frei, um die Spritze in das offene Ende einzuführen, sie hier leicht zu fixiren und mit der andern Hand den Stempeldruck mit stärkerer oder geringerer Kraft auszuführen. Ferner kann bei grösserem Bedarf der Einspritzungen die Spritze ebenso leicht wieder von dem Gummischlauch abgezogen und von neuem gefüllt werden. Einmal ist hierbei das genaue und sichere Gefühl des nothwendigen Stempeldrucks, wie man es leicht bei einiger Uebung erreicht, und einem über die Stärke des Widerstandes in der Verengerung des Canals in Kenntniss setzt, dem Arzte gewohnt. Ferner erlaubt das elastische Zwischenglied zwischen Spritze und Spitze eine freiere und für den Kranken sichere und gefühllose Führung des ganzen Instrumentes, wie auch der Gummischlauch ein Sicherheitsventil für etwas zu stark ausgeführten Stempeldruck darstellt, da bei Undurchwegsamkeit des Canals der Gummischlauch von der Spitze zurückweicht und die Flüssigkeit zum Austritt gelangen lässt.

Dr. Nieden.

3) Ein Geleitwort.

Am 30. Januar hat der Director der St. Petersburger Augen-Heilanstalt, Leib-Oculist Geheimrath Dr. Graf Magawly, nach vierzigjähriger Wirksamkeit St. Petersburg verlassen, um seinen Aufenthalt dauernd im Ausland zu nehmen. Was unsre Gesellschaft, unsre collegialen Kreise, was besonders die so lange von ihm geleitete Anstalt durch seinen Fortgang verlieren — das wissen alle, die das Glück und die Ehre hatten ihm näher zu treten: Schüler und Untergebene, Fachgenossen und Collegen, Freunde und Patienten . . . Vier Jahrzehnte seines Lebens hat Dr. Magawly dem Dienste an der Augen-Heilanstalt geweiht. Im Jahre 1859, fast gleichzeitig mit seinem Studiengenossen und Freunde, weil. Dr. Robert Blessig, wurde er an ihr als Ordinator angestellt. Als begeisterte Schüler Albrecht v. Graefe's waren die beiden, durch innige Freundschaft verbundenen Männer hier die ersten Vertreter der damals gerade mächtig aufstrebenden, durch Helmholtz und Donders, Arlt und v. Graefe neu belebten Ophthalmologie. Während ihrer gemeinsamen Thätigkeit, unter Blessig's Directorat (1863—1878) nahm die Anstalt bereits einen gewaltigen Aufschwung . . . Als Dr. Magawly nach dem Tode Robert Blessig's zum Director ernannt wurde, ward es sein Bestreben, „die Anstalt im Sinne seines verstorbenen unvergesslichen Freundes weiter zu entwickeln". In wie hohem Maasse und mit welchem Erfolge ihm dieses in den zweiundzwanzig Jahren seiner Wirksamkeit als Director und Oberarzt gelungen — davon legt die weitere Entwicklung der ihm theuren Anstalt in den letzten zwei Jahrzehnten beredtes Zeugniss ab: die Frequenz hat sich in den letzten fünfundzwanzig Jahren verdoppelt, die Räume haben sich erweitert, die ganze innere Einrichtung und Ausrüstung in zeitgemässer Weise vervollkommnet . . . Im Namen aller Schüler, Collegen und Freunde wünschen wir dem hochverdienten Manne eine recht baldige, vollständige Genesung im sonnigen Süden,

und danach ein schönes, glückliches Otium cum dignitate! Wir geben uns zugleich der Hoffnung hin, ihn früher oder später einmal, wenn auch nur als Gast, wieder hier begrüssen zu können! (St. Petersb. m. W.) B.

4) Im Januar-Heft (S. 28, 1900) schrieb ich, bei Gelegenheit des Prioritäts-Anspruches von Hrn. Coppez gegen Hrn. Pretori's Lid-Halter: „Ob nicht auch Hrn. Liebreich noch ein Aelterer den Platz streitig macht, wie in des Aristophanes Weiber-Staat (Z. 1050), will ich hier nicht erörtern".

Der Aeltere ist erschienen. Herr Russel Murdoch aus Baltimore sendet mir einen Separat-Abdruck aus den Annals of Ophthalmology and Otology (vom Juli 1896), wonach er einen ganz ähnlichen Lid-Halter schon 1874 (also ein Jahr vor Liebreich's Veröffentlichung!) auf dem Congress der American. Ophth.-G. vorgezeigt habe. Wir wollen abwarten, ob nunmehr die Frage endgültig entschieden ist.

Bibliographie.

1) Die Durchblutung der Hornhaut, von Dr. P. Römer. (Vossius, Abh. z. Augenheilk. II, 8, 1899.) Verf. erinnert daran, dass man mit dem Namen „Durchblutung" der Hornhaut (Hirschberg) ein recht seltenes Krankheitsbild bezeichnet, welches durch eine centrale grünliche Verfärbung der Cornea charakterisirt ist bei gleichzeitig vorhandenem intraocularem Bluterguss. Verf. berichtet über 4 Fälle aus der Giessener Univ.-Augenklinik, 2 davon wurden anatomisch untersucht: die Fibrillen der Hornhaut sehen fein punctirt aus, diese Körnelung ist bedingt durch eine Einlagerung von unendlich vielen kleinen rundlichen Körperchen im Parenchym der Hornhaut. Der Leber'schen Auffassung, wonach diese Körperchen als Fibrin-Niederschläge zu deuten seien, kann Verf. sich nicht anschliessen, da diese letzteren in Neurin sich lösen, diese Körnchen aber nicht. Verf. fasst sie auf als Niederschläge vom Eiweisskörper des Haemoglobins, die in crystalloider Form aus der Haemoglobin-Lösung ausgeschieden werden. C. Hamburger.

2) Die ekzematösen (scrophulösen) Augen-Entzündungen, von Dr. Ludwig Berch. (Vossius, Abh. z. Augenheilk. III, 1, 1899.) Nach eingehender Besprechung der über dieses Gebiet vorliegenden Arbeiten kommt Verf. zu dem Schluss, dass die bakteriologische Forschung und besonders die Versuche bei Mensch und Tier die ursächliche Bedeutung der Bakterien für die Entstehung der Erkrankung nicht bewiesen, aber deren Einfluss wahrscheinlich gemacht hätten. Wahrscheinlich handle es sich beim Entstehen der Effloreszenzen um eine primäre Epithel-Alteration und dann um Einwirkung von Bakterien oder chemischen Substanzen. — Zum Schluss wird die Therapie besprochen. C. Hamburger.

3) Ueber gichtische Augen-Erkrankungen, von Dr. Julius Hirsch in Karlsbad. (Vossius, Abh. z. Augenheilk. III, 2, 1899.) Verf. giebt eine Uebersicht über diejenigen Augen-Erkrankungen, welche in ursächlichem Zusammenhang mit der Gicht stehen, und bespricht die Therapie. C. Hamburger.

4) Ueber Lidgangrän (aus dem hygienischen Institut zu Giessen), von Dr. P. Römer. (Vossius, Abh. z. Augenheilk. III, 4, 1899.) Mittheilung eines Falles von Lidgangrän bei einem 8 Monate alten Kinde, welches an Varicellen erkrankt war. Durch Aufkratzen einer Varicellen-Pustel und Infection derselben war es zu einer Phlegmone des Augenlides und der Kopfhaut gekommen. C. Hamburger.

5) Ein Beitrag zu den Zündhütchen-Verletzungen des Auges, von Dr. G. Brandenburg-Trier. (Ebendas.) Mittheilung eines Falles, in welchem beim Zerschlagen eines Kupferhütchens zwei Kupferstückchen ins Auge eindrangen durch zwei verschiedene Eingangspforten. Eines der Stückchen, das grössere — 3 mm lang, $1^1/_2$ mm breit — kam am dritten Tage von selbst in der Wunde am Lidrand zum Vorschein, — das zweite, viel kleinere, wurde erst bei der Enucleation gefunden, welche in Folge der Glaskörper-Abscedirung am 13. Tage notwendig wurde. C. Hamburger.

6) Ueber die pathogenetische Bedeutung der Recidive bei syphilitischen Erkrankungen der Augen und die Mittel ihrer Verhütung, von Prof. Dr. Galezowski in Paris. (Wiener med. Rundschau. 1899. Nr. 31.) Syphilitische Erkrankungen der Chorioidea sollen 2 Jahre hindurch mit Einreibungen behandelt werden, — die Einzeldosen sollen in keinem Falle mehr als 2 g betragen; nach je 10 Einreibungen kann man eine Pause von 4 Tagen machen. Länger als 3 Wochen soll innerhalb der 2 Jahre nicht pausirt werden. Jodkali wirkt bei Syphilis des Auges direct schädlich, da es Conjunctivitis hervorruft. Schenkl.

7) Ein operativ geheilter Fall von Hirnsinus-Thrombose otitischen Ursprunges, von Dr. St. Schöngut, Ohrenarzt in Krakau. (Wiener med. Wochenschr. 1899. Nr. 33). In dem vorliegenden Falle war die Hyperämie des rechten Augenhintergrundes nebst grösserer Resistenz der rechten Jugularis für die Diagnose Ausschlag gebend. Die Operation bestätigte die Richtigkeit der Diagnose. Schenkl.

8) Ein Fall von croupöser Pneumonie, complicirt mit Hypopyon-Keratitis. Auffinden des Diplococcus Fränkel im Hypopyon, von Dr. J. Mande, Regimentsarzt in Arad. (Wiener med. Wochenschr. 1899. Nr. 41). Bei einem 31jährigen Manne entwickelte sich in der Reconvalescenz nach einer schweren croupösen Pneumonie ein Hornhaut-Abscess. — Die Untersuchung des durch Punction der vorderen Kammer entfernten Eiters ergab Fränkel'sche Diplokokken. Schenkl.

9) Das Auge im Dienste der Anthropometrie, von Dr. Alfred Pollack, k. k. Polizeiarzt in Wien. (Wiener med. Wochenschr. 1899. Nr. 38.) Verf. glaubt, dass das Auge eine Reihe von Anhaltspunkten bietet, die in der Anthropometrie mit Erfolg verwerthet werden können, und zwar die Pupillendistanz, die optischen Verhältnisse der Cornea (Astigmatismus, Krümmung der Cornea) und das Augenspiegelbild. Schenkl.

10) Zwei seltene Fälle von Tetanie, mitgetheilt vom Regimentsarzt Dr. H. Freund. (Wiener klin. Wochenschr. 1899. Nr. 39.) Zwei Fälle von Tetanie werden vom Verf. mitgetheilt; bei dem einen Falle waren die Erscheinungen der Tetanie nur halbseitig ausgesprochen und gingen mit seltenen trophischen Störungen einher; bei dem zweiten Falle waren epileptoide Krampfzustände vorhanden. In beiden Fällen konnten Anfangsstadien einer Cataractbildung nachgewiesen werden; im ersten Falle eine Cataracta perinuclearis, im zweiten Falle ein Rindenstar, der eine aussergewöhnlich rasche Entwickelung zeigte. Schenkl.

11) Ein Beitrag zur Keratitis parenchymatosa bei erworbener Lues, von Dr. E. Roubicek, Augenabtheilung der böhm. Poliklinik des Prof. Deyl in Prag. (Wiener klin. Rundschau. 1899. Nr. 35 u. 36.) Die Keratitis parenchymatosa ist bei erworbener Syphilis unilateral. Die Hornhauttrübung

beginnt am Hornhautrande mit distincten Trübungen, welche langsam confluiren; eine Tendenz zur Vascularisation besteht nicht; die specifische Behandlung bewährt sich bei diesen Formen. — Die Schmerzen sollen geringer sein, als bei den hereditären Formen. Schenkl.

12) Ein Fall von Cysticercus im vierten Gehirnventrikel, von Dr. E. v. Czyhlarz, Assistent der 1. med. Klinik in Wien. (Wiener klin. Rundschau. 1899. Nr. 38.) Der Fall betraf einen 29jährigen Mann, der an Schwindel, cerebellarer Ataxie, Kopfschmerz, an Symptomen von Seiten des Vagus, und zwar Erbrechen, Pulsverlangsamung und Arythmie litt. Der Verlauf war ein auffallend intermittirender. Die Diagnose eines Tumor cerebelli war durch das Auftreten einer Stauungspapille gesichert. Schenkl.

13) Kleine Beiträge zur Lehre von der Augenmuskellähmung und zur Lehre vom Schielen, von Prof. Schnabel. Die Theorie des Schielens und der Schiel-Operation. (Wiener klin. Wochenschr. 1899. Nr. 31.) „Die anatomische Grundlage des dauernden Strabismus ist gegeben, wenn an einem Augenpaare mit gesunden Muskeln der Abstand der Hornhautscheitel während der relativen Ruhestellung nicht gleich ist dem Abstande der Lidspaltenmitten und die binoculare Fixation deshalb ungewöhnliche Anforderungen an die Muskulatur der Augen stellt. Sind diese Anforderungen unerfüllbar, so tritt an die Stelle binocularer Fixation die monoculare, wird der Strabismus manifest. Die Differenz zwischen dem Abstande der Lidspaltenmitten und dem Abstande der Hornhautscheitel während der relativen Ruhestellung giebt sich nur als Schielablenkung zu erkennen. Da die Augenmuskeln normal sind und die Bewegungen der Augen dem normalen Typus folgen, so begleitet das schielende Auge das fixirende in normaler Weise, ist die primäre Ablenkung der secundären gleich, bleibt die Grösse der Schielablenkung bei gleichem Accommodationsaufwande gleich. Die ausschliesslich monoculare Fixation der Schielenden hindert die Bildung eines gemeinsamen Gesichtsfeldes und die Erziehung der Macula lutea des schielenden Auges zur Leistung normaler Sehschärfe. Die Ablösung eines Muskels verändert den Stand des Hornhautscheitels während der relativen Ruhestellung dadurch, dass sie den abgelösten Muskel paretisch macht und sie mindert oder beseitigt. Die Schielablenkung, wenn sie bewirkt, dass sich der Hornhautscheitel während der relativen Ruhestellung der Lidspaltenmitte nähert oder dieselbe erreicht." Schenkl.

14) Ueber den anatomischen Befund der Augen bei einem Diprosopus triophthalmus, von Dr. Tschemolossoff aus St. Petersburg. (Prager med. Wochenschr. 1899. Nr. 44 u. 45.) Das Monstrum wurde von einer 23jährigen Frau, die ein ausgetragenes Kind und zwei 7monatliche Früchte geboren und zwei Mal abortirt hatte, zur Welt gebracht — es lebte 32 Minuten — es ist 54 cm lang und 2900 g schwer. — Im Gesichte sieht man zwei Mundöffnungen und drei Augenspalten. In den beiden seitlichen Augenspalten liegt je ein anscheinend normaler, nur etwas kleinerer Bulbus, in der mittleren dagegen zwei mit einander verschmolzene Bulbi. Die Section ergab 4 Stirn- und 4 Scheitelbeine, 4 Hemisphären des Grosshirns, 4 vordere Schädelgruben; zu jedem Paare Grosshirn-Hemisphäre gehört je ein Chiasma N. opt., von denen zwei Tractus optici nach hinten ziehen; ebenso giebt es 4 corticale Sehsphären, 4 Nn. olfact., oculom. und trochl. Nn. abducentes sind nur 3 vorhanden. Das rechte Auge ist merklich kleiner als ein normales, weist aber sonst keine sichtbaren äusseren Veränderungen auf; einen gleichen Befund zeigt das linke Auge. — Das mittlere Auge liegt in einer Orbita von bedeutenden Dimensionen. Beide Lider zeigen in ihrer Mitte eine auf die Lidspalte quergestellte Furche, die darauf hindeutet,

dass jedes Lid aus zwei Lidern zusammengesetzt ist. An der Augenbraue fehlt eine solche Andeutung. Das Auge selbst besteht aus zwei, theilweise mit einander verschmolzenen Bulbi, mit zwei Hornhäuten und hat auf einem horizontalen Durchschnitte, sowie auf jedem dem Aequator parallelen Schnitte eine Biscuitform. Sein Umfang erreicht im Aequator 7,7 cm. Jeder der beiden verschmolzenen Bulbi hat einen Nerv. opt. — alle Muskeln sind verdoppelt und zeigen dabei einige Abweichungen in der Topographie und in ihrem äusseren Aussehen. In jedem Auge lässt sich bei seitlicher Beleuchtung das Vorhandensein einer Membrana pupillaris constatiren. Die mikroskopische Untersuchung ergab sowohl im rechten, wie im linken Auge: Hyperämie der Gefässhaut, diffuse Blutaustritte in den verschiedenen Häuten des Auges, Fehlen markhaltiger Fasern im Sehnerven und Mikrophthalmie. Im mittleren Auge fanden sich ausgedehnte Blutergüsse in den verschiedensten Theilen, beiderseitige Membrana pup. persever. Fehlen markhaltiger Fasern und Mikrophthalmia beider mit einander verschmolzener Bulbi. Der Levator dieses Auges besteht aus zwei durch ein bindegewebiges Häutchen verbundene Muskeln. In der Orbita des mittleren Auges findet sich keine Thränendrüse. Schenkl.

15) Aussergewönlicher Fall von Morbus Basedowii mit hochgradigem Exophthalmus und nekrotischem Zerfall beider Hornhäute, von Uhthoff. (Allg. med. Centralzeitung. 1899. Nr. 37.) Verf. ist geneigt, den Process im Wesentlichen als eine Keratitis xerotica anzusehen, welche durch den Lagophthalmus und mangelhaften Lidschluss hervorgerufen worden ist. Hinzu kam dann die Eintrocknung der oberflächlichen Cornealpartien und secundäre Nekrose und Infection. Auf operativem Wege durch Verengerung der Lidspalte dem Kranken etwas zu leisten, war nicht mehr möglich, da er erst sehr spät, nachdem das Sehen total verloren war, zur Aufnahme kam. Moll.

16) Jequirity in the Treatment of Granular Conjunctivitis, by W. M. Sweet, Philadelphia. (Therap. Gaz. 1899. 15. März.) Veranlasst durch einen mit den verschiedensten Mitteln vorher erfolglos behandelten Fall von Trachom und Pannus, der durch Jequirity-Behandlung erheblich gebessert wurde, machte Verf. trotz der im allgemeinen nicht sehr ermuthigenden Erfolge anderer Autoren aufs neue Versuche an 25 Patienten mit der von Wecker 1882 angegebenen Jequirity-Behandlung. Nur ein Fall reagirte schlecht darauf, die andern dagegen zeigten wesentliche Besserung bez. Heilung, und Verf. glaubt, dass man mit schwach concentrirten Infusionen beginnend (ca. 0,4 %, die gepulverten Körner werden mit kaltem Wasser übergossen, 24 Stunden der Maceration überlassen, dann wird die Lösung filtrirt, welche stets frisch bereitet werden muss,) und allmählich vorsichtig steigend, je nach der Toleranz des Falles, besonders bei den mit Pannus verbundenen Trachomfällen, ohne jede Schädigung sehr schätzenswerthe Erfolge erzielen wird. Die Flüssigkeit wird jeden 2. oder 3. Tag auf die umgestülpten Lider geträufelt. Bei acutem Trachom, und bei starker eitriger Secretion ist das Mittel nicht indicirt. Neuburger.

17) Eine neue Operationsmethode für das Ectropium des Unterlides, von Dr. D. A. Robertson. (Brit. med. Journ. 1898. 11. Juni. — Deutsche Medic. Ztg. 1899. Nr. 5.) Das besonders bei senilem und dem nach Conjunctivitis inveterata auftretendem Ectropium wirksame Verfahren ist folgendes. Der Schnitt läuft parallel dem äusseren Drittel des Unterlides etwa 2 mm vom Lidrand entfernt nach aussen, den Canthus externus überschreitend etwa $1^1/_2$ cm nach oben, biegt horizontal nach aussen um, ca. 6 mm weit, wendet sich dann wieder nach unten bis zum Canthus externus der ersten Schnitt-

richtung parallel, dann mehr divergirend gerade nach unten, so dass die Endpunkte dieses etwa einer Haarnadel gleichenden Schnittes ca. $3^1/_2$ cm von einander entfernt sind. Der so umschriebene Hautlappen wird losgelöst und nach unten geschlagen. Dann wird ca. 3 mm vom Canthus externus entfernt ein dreieckiges Stück aus der ganzen Dicke des Unterlides, mit der Basis nach aussen, ausgeschnitten, nicht zu gross, da man nöthigenfalls durch Ausschneiden kleiner Stücke am Wundrand immer noch nachhelfen kann, sodann wird der Hautlappen nach 'oben aussen gezogen, bis die sich berührenden Wundränder des Unterlides diesem eine normale Form und Lage geben. Dann wird der Lappen wie er ist auf die Wundränder gelegt, die darunter befindlichen in Folge des Zuges nach oben überflüssigen Theile der Hautwundränder ringsum mit dem Messer soweit fortgeschnitten, dass der Lappen in die Wunde passt, und hierauf genäht. Der so fixirte Hautlappen übt einen dauernden wirkungsvollen Zug auf das Unterlid aus. Neuburger.

18) Protargol and argonin in the treatment of the purulent ophthalmia of infants. (Therap. Gaz. 1899. 15. Mai.) Dr. Peck (Medical News, 21. Jan. 1899) giebt bei der Behandlung der Blennorrhoea neonatorum dem Protargol und Argonin den Vorzug vor dem Argentum nitricum, weil sie die Gonokokken energischer abtödten und die Secretion und entzündlichen Erscheinungen früher verschwinden lassen. Protargol wiederum ist dem Argonin vorzuziehen. Neuburger.

19) Zur Kenntniss der pathologischen Farbenempfindungen, von Hilbert. (Betz's Memorabilien. 1897. Heft 3.) Es handelt sich um eine durch acute Alkohol-Intoxication ausgelöste Chromatopsie, bei der zuerst Roth- und dann Blau-Sehen auftrat. Der Fall beweist also, dass zwei aufeinanderfolgende pathologische Farbenempfindungen durchaus nicht in complementären Farben zu bestehen brauchen, wie von einigen Seiten behauptet worden war. Moll.

20) The Vision of School Children, by J. Acworth Menzies, M.D., Rochdale. (Brit. Med. Journal. 1899. 14. Jan.) Die in der Neuzeit häufiger und gründlicher vorgenommenen Untersuchungen von Augen der Schulkinder haben grosse Wichtigkeit für die Erziehung, für Lehrer, Eltern und Schüler (Berufswahl u. dgl.). Lawson fand in Londoner Elementarschulen (Brit. med. Journal, 1898, 18. Juni) unter 2014 Schülern nur 34,6 % normal auf beiden Augen, Allport in Minneapolis unter 15696 Schülern 32 % mit mangelhafter Sehschärfe, dabei scheint er leichte Grade von Hyp. gar nicht mitgerechnet zu haben. Verf. fand in der Rochdale Parish Church School, einem Musterschulhaus hinsichtlich Beleuchtung und Ventilation, unter 398 Schülern 44 % mit normaler Sehschärfe auf beiden Augen, weitere 32 % zeigten auch normale Sehschärfe, hatten jedoch leichte Hyp., 24 % hatten mangelhafte Sehschärfe auf einem oder auf beiden Augen. Hyp. zeigten von den 398 Schülern 41 %, Astigmatismus 10 %, Myopie nur 4 %, und darunter nur 3 Fälle mehr als 3 D. Einwärtsschielen war bei 13 Hyperopen vorhanden, 13 Fälle hatten Maculae corneae, nur 5 von den Ametropen hatten Brillen; bezüglich der andern wurde den Eltern entsprechende Mittheilung gemacht. Hinsichtlich der weiteren Einzelheiten und Tabellen muss auf das Original verwiesen werden. Verf. fordert für alle Schulen derartige, jährlich durch besondere Schul-Augenärzte vorzunehmende Prüfungen. Neuburger.

Um Einsendung von Separatabdrücken wird gebeten.

Verlag von Veit & Comp. in Leipzig. — Druck von Metzger & Wittig in Leipzig.

Centralblatt

für praktische

AUGENHEILKUNDE.

Herausgegeben von

Prof. Dr. J. Hirschberg, Geh. Med.-Rath, in Berlin.

Unter ständiger Mitwirkung der Herren Dr. Ancke in München, Dr. Berger in Paris, Prof. Dr. Birnbacher in Graz, Dr. Brailey in London, Prof. Dr. H. Cohn in Breslau, Doc. Dr. Cl. du Bois-Reymond in Berlin, Dr. Dahrenstaedt in Herford, Doc. Dr. E. Emmert in Bern, Prof. C. Gallenga in Parma, Dr. Ginsberg in Berlin, Prof. Dr. Goldzieher in Budapest, Dr. Gordon Norrie in Kopenhagen, Prof. Dr. Horstmann in Berlin, Dr. Issigonis in Smyrna, Prof. H. Knapp in New York, Prof. Dr. Krückow in Moskau, Dr. Kuthe in Berlin, Dr. Landau in Coblenz, Prof. Dr. Magnus in Breslau, Major F. P. Maynard, J. M. S., in Ost-Indien, Dr. Michaelsen in Görlitz, Dr. Moll in Berlin, Prof. Dr. J. Munk in Berlin, Dr. Neuburger in Nürnberg, Dr. Peltesohn in Hamburg, Dr. Pergens in Brüssel, Prof. Peschel in Frankfurt a. M., Dr. Purtscher in Klagenfurt, Dr. M. Reich in Petersburg, Med.-Rath Dr. Scheer in Oldenburg, Prof. Dr. Schenkl in Prag, Prof. Dr. Schwarz in Leipzig, Dr. Spiro in Berlin, Dr. Stikl in Köln.

Monatlich ein Heft. Preis des Jahrganges 12 Mark. Zu beziehen durch alle Buchhandlungen des In- und Auslandes und die Postanstalten des Deutschen Reiches.

April. **Vierundzwanzigster Jahrgang.** **1900.**

Inhalt: **Original-Mittheilungen.** Die Jod-Säure, das Gallicin und Jod-Gallicin bei Trachom. Von Dr. **A. Schiele**, Augenarzt der Kreis-Landschaft Kursk.

Klinische Beobachtungen. Zwei Fälle von totaler Glaskörperblutung. Von Dr. W. Mühsam.

Neue Instrumente, Medicamente etc.

Gesellschaftsberichte. Ophthalmological Society of the United Kingdom.

Referate, Uebersetzungen, Auszüge u. s. w. Ein Beitrag zur Pathologie und Therapie des Schicht-Stars, von Dr. Bähr.

Journal-Uebersicht. I. A. v. Graefe's Archiv f. Ophthalmologie. XLIX. 1. — II. Archiv für Augenheilkunde. Bd. XL. 1. — III. The Ophtalmic Review. Februar.

Vermischtes. Nr. 1—2.

Bibliographie. Nr. 1—12.

Die Jod-Säure, das Gallicin und das Jod-Gallicin bei Trachom.

Von Dr. **A. Schiele**, Augenarzt der Kreis-Landschaft Kursk.

Unter den Augenkranken des Ambulatorium im hiesigen Kreis-Landschafts-Spital bilden die Trachom-Kranken etwa 30%. In welchem Maasse das Trachom in den Dörfern des Kreises verbreitet ist, hat mir eine letztjährige Inspectionsreise gezeigt: in den 17 Schulen, welche ich auf Trachom untersuchte, fand ich unter einer Schülerzahl von über 1500 etwa 53% Inficirte, und zwar 31% im Anfangs-Stadium und 22% in ausgebildeten und narbigen Perioden dieser verderblichen Krankheit.

Ein derartiges Ergebniss musste mich einerseits sehr betrüben, andrerseits aber anspornen, ein pharmaceutisches Mittel aufzufinden, das rascher und dauernder Heilungen mit sich bringen würde, als die bis jetzt gebrauchten.

Seit 1895, als die Arbeit von NESNAMOFF „Jod bei Trachom“[1] erschien, habe ich in den anfänglichen und narbigen Fällen von Trachom hauptsächlich Lösungen von Jod in weissem Vaselinöl (1 bis 2%) angewandt und war damit zufrieden; in den stark papillären Formen erschienen mir aber diese Jod-Lösungen zu langsam wirkend und ich griff wieder zum Cuprum-Stift zurück. Bei akutem und subakutem Trachom hatte ich früher, wie üblich, eine 2procentige Lapis-Lösung gebraucht; ausserdem brachte ich oft auf die umgestülpten Lider die von EBERSON[2] empfohlene Lösung von Ammon. sulfo-ichthyol. (Ammon. sulfo-ichthyol 50,0, Aq. dest. 40,0, Glycerin 10,0.) Diese Lösung leistete mir oft sehr gute Dienste, — besonders gegen den Schmerz. In letzterer Zeit habe ich das Argentum nitricum mit dem Argentamin vertauscht. 3- bis 5procentige Lösungen von Argentamin rufen bei Pinselungen der Augen-Bindehaut nur geringen Schmerz hervor, ziehen nicht die unangenehmen Nachempfindungen (Abstossung des Aetzschorfes) nach sich, wie bei der Lapis-Lösung, und dringen tiefer[3] in das Gewebe ein, indem sie dabei die gesteigerte, krankhafte Secretion rasch reduciren und die Abblassung und Abschwellung des Gewebes befördern. Diese letzteren Wirkungen scheinen mir nun nicht so sehr auf der Gefässverengerung, die bei der 2procentigen Lapis-Lösung anscheinend eine grössere ist, als auf dem bedeutend höheren baktericiden[4] Einfluss des Argentamins zu beruhen. Bei akuten Erscheinungsformen des Trachom ist nun diese tief eingreifende baktericide Eigenschaft des Argentamin von weitgehender Wirkung, indem der beginnenden Follikel-Bildung der Boden entzogen wird.

Da ich in der poliklinischen Praxis die Bindehaut der umgestülpten Lider mit Wattebäuschchen bestreiche, die in medicamentöse Lösungen getaucht sind, und dabei die ersteren, sie an die Conjunctiva andrückend, etwas auspresse, die Lider hernach umklappe und, etwas nach vorn ziehend, sie gegen einander leicht massire, damit alle Conjunctival-Buchten mit der Lösung imprägnirt werden; so wende ich nur eine 3procentige Argentamin-Lösung an: eine 5procentige würde, bei einer solchen Anwendungsweise, zu stark schmerzen.

---

[1] E. A. NESNAMOFF, Jod bei Trachom. Wratsch 1895. Nr. 47. Vgl. Centralbl. f. Augenh. 1896, S. 620 und 1897, S. 225 fgd.

[2] Aerztl. Central-Anzeiger. Wien, 1896. Nr. 12.

[3] Ueber die baktericide und Tiefen-Wirkung des Argentamins von Prof. Dr. KARL HOOR, Centralbl. f. pr. Augenh. 1899, August.

[4] Ebendaselbst.

Wenn ich nun so für akute trachomatöse Zustände in dem Argentamin ein sehr gutes Mittel in Bereitschaft habe, so fehlte mir doch für die chronischen ein derartiges, welches, nämlich in kürzerer Zeit, als bisher, die lymphoide Infiltration, die follikelartigen Gebilde der Conjunctiva zum Schwinden zu bringen vermöchte. Da nun, wie schon erwähnt, das Jod, gelöst in Ol. Vasel. alb., längere Zeit von mir bei gewissen Formen von Trachom wohl mit Erfolg angewandt wurde, nur die Heilungsdauer oft eine übermässig lange war; so sah ich mich nach einem anderen Jod-Präparate um und verfiel dabei auf die Arbeit von Ruhemann „Ueber die therapeutische Verwerthbarkeit der Jod-Säure und des jodsauren Natrons".[1]

1. Acidum jodicum.

Es ist auffällig, dass die Untersuchungen von Ruhemann über Jod-Säure und deren Salz, das Natrium jodicum, so wenig Beachtung gefunden haben. „Die Jod-Säure (JO_3H) und das jodsaure Natron ($NaJO_3$) sind beide weisse, geruchlose, krystallinische Substanzen, von denen jene etwas leichter, als dieses, in Wasser löslich ist. In Aether, Glycerin und Alkohol sind beide Stoffe unlöslich. Reducirende Substanzen, wie arsenige Säure, oder Lösungen von Morphium-Salzen, spalten aus der Jod-Säure energisch Jod ab; Atropin, Cocaïn, Strychnin, Chinin u. s. w. wirken nicht zersetzend auf die Jod-Säure, bezw. das jodsaure Natron ein." Nach Ruhemann muss einerseits „die Jod-Säure von dem Gesichtspunkte aus betrachtet werden, dass sie einmal an und für sich als jodhaltiges Präparat wirken kann, andrerseits in den Geweben und Körpersäften, wo Kohlensäure-Entwickelung stattfindet, und, bei Anwesenheit der Jod-Säure, diese zu ihrer eigenen Spaltung nothwendige Säure selbst liefert, Reductionen, bezw. Jod-Abspaltungen stattfinden müssen". Diese gehen nun derart vor sich, „dass das bei dem Kali-Gehalt des Blutes und der Säfte sich bildende Jodkali mit der noch restirenden unzersetzten Jod-Säure wieder Jod abgiebt, und diese Umsetzung, nach Binz, so lange vor sich geht, bis alles Jod der Jod-Säure in Jod-Alkali übergeführt wird. Welches nun immer auch die Zwischenstufen sein mögen, die sich bei diesen chemischen Vorgängen bilden, ob Jod-Albuminate, Jod-Hämatin, Jod-Wasserstoffsäure u. s. w., so ist doch diese Thatsache klar, dass die fortgesetzte, nascirende Entwickelung eines so wirksamen Stoffes, wie es das Jod ist, medicamentös in vieler Beziehung zu verwerthen sein muss, mag man nun die antiseptische, die anregende oder resorbirende Kraft dieses Mittels in's Auge fassen." Nach Buchner soll das freie Jod auf die Eiweisskörper der Gefässe wirken und dadurch eine Reizung derselben hervorrufen, was sich durch eine bedeutende Gefäss-Erweiterung und Leukocyten-Auswanderung kundgiebt.[2]

[1] Therapeutische Monatshefte, 1894.

[2] Natürliche Schutzeinrichtungen des Organismus u. s. w. von Hans Buchner. Therap. Monatsh. 1899, Nr. 11.

Auf Grund der Betrachtungen von Hans Buchner über Blut-Durchschwemmung der Gewebe, hier insbesondere des trachomatösen Bindehaut-Gewebes des Auges, muss dem Jod, als gefässerweiterndem Mittel, schon a priori eine grössere Heil-Kraft zugeschrieben werden, als es für seine Nebenbuhler, Cuprum sulf., Argent. nitr. u. s. w., die gefässverengernd wirken, zugestanden werden kann. Dazu kommen noch für das Jod seine stark antiseptischen Eigenschaften hinzu.[1]

Ruhemann empfiehlt nun die Jod-Säure und das jodsaure Natron sowohl äusserlich bei Geschwüren, Katarrhen der Nase u. s. w., auch bei Bindehaut-Entzündungen, wie auch als subcutane Injection gegen Drüsenschwellungen u. s. w., und auch in innerer Darreichung. Bei Augenleiden hatte er von einer 5- bis 10procentigen Lösung des Salzes eingeträufelt, von einer 5procentigen Lösung der Säure, sowie einen Stift verwendet, der aus reiner Jod-Säure durch Compression hergestellt war.

Eine Bäuerin mit narbigem Trachom zeigte mir an der Hornhaut ihres linken Auges einen sog. Pannus carnosus, welcher $^2/_3$ der Hornhaut-Oberfläche einnahm. Nach vorheriger Cocainisirung begann ich die pannöse Masse mit dem Jodsäure-Stift zu bestreichen. Es bildete sich an Stelle des Pannus eine blutbeulenartige Erhebung, welche ich am Hornhaut-Rande einschnitt. Die Reaction war gering; der Schmerz, anfangs mässig, soll einige Stunden hernach bedeutend zugenommen haben. Als die Kranke nach einigen Tagen sich wieder vorstellte, war vom Pannus nur ein geringer Rest geblieben, die touchirte Hornhaut-Stelle hatte einen grauen Ton angenommen und die vorher transparente Hornhaut-Partie ($^1/_3$) erschien auch gegenwärtig vollkommen unbeschädigt. Nach noch zwei solchen Aetzungen hellte sich die Hornhaut allmählich auf, die Sehschärfe stieg, und bei Betrachtung mit blossem Auge sah man auch keine Spur von Pannus. Nach Verlauf eines halben Jahres konnte ich, vermittelst einer in's Auge eingeklemmten Uhrmacher-Lupe und gleichzeitiger seitlicher Beleuchtung, an Stelle des früheren Felles ein baumförmig verästeltes, deutlich oberflächliches, dichtes, aber graues Gefässnetz erkennen. Gegenwärtig nun, nach $1^1/_2$ Jahren, besitzt die Kranke, statt $^1/_\infty$, $S = {}^5/_{25}$; mit dem von Hirschberg[2] angegebenen Lupen-Spiegel lassen sich in den centralen Hornhaut-Partien nur einzelne Gefässe, in einem schmalen, grauen Randsaum der Hornhaut aber noch ein schönes, engmaschiges Gefässschlingen-Netz nachweisen.

Dieser günstige Erfolg gab mir nun den Muth, die Anwendung des Jodsäure-Stiftes auf die Behandlung des Trachom überhaupt auszudehnen. Da aber die von Ruhemann's Apotheker (Greifelt) bezogenen Jodsäure-

---

[1] Podgorny. Dissertation. St. Petersburg. 1897.

[2] Ueber die neugebildeten Blutgefässe der Hornhaut u. s. w. von Hirschberg, Centralbl. f. pr. Augenheilk. 1897, S. 492.

Stifte zu weich ausfielen und nach öfterem Gebrauch krümelig abbröckelten, so veranlasste ich den Provisor der hiesigen Landschafts-Apotheke, Herrn Dlussky, mir Jodsäure-Stifte von verschiedener Consistenz herzustellen: 1. einen weicheren, welcher aus reiner Jod-Säure mit einer ganz geringen Quantität Wasser zu einer plastischen Masse, über eine Glasplatte hingewalzt, gebildet wurde; 2. einen härteren, bestehend aus 15 Theilen Jod-Säure und 1 Theil Gummi arab.

Mit diesem Stifte lassen sich die einzelnen, gesonderten follikelartigen Gebilde auf der Lid- und Augapfel-Bindehaut, Geschwüre der Hornhaut, pannöse Wucherungen und einzelne Gefässe umschrieben betupfen, ebenso auch die gesammte kranke Lid-Schleimhaut diffus bestreichen. Der diese Aetzungen begleitende Schmerz ist (ohne Cocaïn) ein intensiv brennender, aber vollkommen erträglicher und sehr rasch vorübergehender, von etwa einigen Secunden bis einer Minute Dauer. Nur wenn man die oberen Uebergangsfalten der Lid-Schleimhaut stark ätzt, kann für längere Zeit das unangenehme Gefühl eines Fremdkörpers (Schorf) zurückbleiben. Sofort nach der Aetzung ist das Auge gewöhnlich so wenig gereizt, dass der Patient sehr bald darnach seine Arbeit wieder aufnehmen kann. Dieser Umstand erklärt es nun auch zur Genüge, warum die Kranken in letzter Zeit sich so willig jenen Anwendungen unterwerfen.

Wie äussert sich nun die Wirkung des Jodsäure-Stiftes auf das Trachom? Bestreicht man mit dem Stifte eine trachomatös erkrankte Schleimhaut eines umgestülpten Lides, so nimmt die Schleimhaut anfänglich ein bräunliches, pergamentartig trockenes Aussehen an; der Schmerz ist dabei gering. Bringt man aber das Lid in seine normale Lage zurück, so stürzen die Thränen heraus, es wird nun eine augenblicklich heftigere Schmerzempfindung ausgelöst, indem das jetzt energischer aus der aufgetragenen Jod-Säure sich abspaltende Jod theils an das in der Thränenflüssigkeit enthaltene Natr. chlorat. und Kaliumhydroxyd,[1] unter Bildung von Natrium- und Kaliumjodat, abgegeben wird, theils in statu nascendi von den Leukocyten-Ansammlungen und den Follikeln im Schleimhaut-Gewebe selbst attrahirt wird. Diese Jod-Attraction[2] giebt sich nun darin kund, dass die lymphoidhaltigen Partien mehr oder weniger gelblich tingirt werden, während das relativ gesunde Gewebe graulich oder unverändert erscheint.

Die dem blossen Auge, einerseits wegen der Kleinheit, andrerseits in Folge der tiefen Lage, verborgen gewesenen Follikel und Zerfalls-Massen

---

[1] Nach Matkovic, Contagion et Traitement du trachôme, XII Congrès Internat. de Médecine, enthalten 100,0 Thränenflüssigkeit Natr. chlorat. 0,14—0,16 und Kaliumhydroxyd 0,082—0,238.

[2] Auf diese Eigenschaft der Eiweisskörper, begierig Jod aufzunehmen, weist auch Dubujadoux hin. Dubujadoux, De l'antisepticité de l'jode en présence des matières albuminoides, Gazette Hebdomadaire de Médecine et de Chirurgie, 1883, Nr. 24.

treten jetzt deutlich hervor. Es kann daher die Jod-Säure auch als diagnostisches Hülfsmittel dienen. — Hat das Jod so der lymphoiden Elemente sich bemächtigt, so übt es erstens eine reactive Reizung in deren Umgebung aus, — man sieht zuweilen nach einigen Tagen an Stelle der früheren Follikel Dellen mit glattem oder zernagtem Grunde. Indem zweitens das in statu nascendi befindliche Jod sich mit dem Wasserstoff des lymphoidhaltigen Gewebes zu Jodwasserstoff verbindet und, bei Gegenwart dieses, die Jod-Säure nach der Formel $JO_3H + 5JH = 6J + 3H_2O$ immer von Neuem freies Jod abscheidet; sodann, da schliesslich selbst in Folge der reducirenden Kraft der Gewebe-Fermente Jod abgespalten wird: so findet bei einem solchen Cyklus von chemischer Bildung und Zersetzung eine Zerstörung des Aufbaues von pathologischem Gewebe statt. Und drittens, da zugleich durch die Jod-Reizung eine Gefäss-Erweiterung und Phagocyten-Auswanderung bewirkt wird, so werden auf solche Weise die zerfallenen Gewebs-Elemente schleunigst fortgeschafft; dazu kommen noch, wie schon früher angedeutet, die stark antiseptischen Eigenschaften des Jodes hinzu, was wohl sicher nicht ohne Einfluss auf die specifischen Trachom-Mikroorganismen bleiben kann.

Die Jodsäure-Stiftbehandlung an sich hinterlässt auf der Conjunctiva keine Narben, was ich mehrere Monate nach erfolgter Ausheilung constatiren konnte. Schorfe blieben wohl hier und da nach ungewöhnlich starker Aetzung zurück, verschwanden jedoch, ohne Nachtheil für das Gewebe, in 2 bis 3 Tagen vollständig. Man muss sich hier eben in gleicher Weise dem jeweiligen Zustande der Bindehaut anpassen, wie bei den andren Aetzmitteln, und nicht eher zur wiederholten Aetzung greifen, als der gesetzte Reiz mehr oder weniger abgeklungen ist. Dabei muss ich bemerken, dass der Stift nach jedesmaligem Gebrauche mit einem feinen Leinwandläppchen sorgfältig abgetrocknet werden muss.

Es wurde die Jod-Säure von mir auch als Lösung, in Salbenform, als Pulver im Gemisch mit Bor-Säure bei der Bindehaut-Massage und als subcutane Injection therapeutisch angewandt. Eine 10procentige wässerige Lösung der Jod-Säure trübt sich beim längeren Stehen durch Ausfallen kleiner krystallinischer Mengen; die 5procentige ist dagegen vollkommen haltbar, und in dieser Concentration wende ich die gelöste Säure bei akutem und subakutem Trachom an. Eine solche Lösung, aufgepinselt auf die Schleimhaut der umgedrehten Lider, ruft einen mässig brennenden und rasch verfliegenden Schmerz hervor, beseitigt bald eine etwa vorhandene Lid-Schwellung und hemmt in kurzer Zeit eine reichliche, eitrige Absonderung der Schleimhaut. Ich habe versuchsweise bei einem Fall von akutem Trachom die Conjunctiva des einen Auges mit 3proc. Argentamin-, die des anderen mit 5proc. Jodsäure-Lösung bestrichen und dabei ein gleich günstiges Ergebniss erhalten. Wie das Argentamin (Hoor) scheint auch

die Jodsäure-Lösung[1] in die Tiefe zu wirken und zudem aus den gereizten und erweiterten Gefässen eine starke Transsudation zu veranlassen; denn die Conjunctivalfalten erscheinen strotzend, wie serös durchtränkt. Dabei werden die trachomatös infiltrirten Gewebspartien, entgegen der Stiftwirkung, nur ganz schwach bräunlich verfärbt.

In Tropfenform verordne ich die Jodsäure-Lösung in 1- bis 3proc. Stärke und gebe eine solche den Kranken mit nach Hause; stärkere als 3proc. Lösungen schmerzen zu stark. In den Anfangs-Stadien des Trachom (u. A. bei dem sog. Follicular-Catarrh der Dualisten) spricht sowohl der objective Befund der Conjunctiva, als auch das subjective Befinden des Kranken (Abnahme des Juckens, der Lichtscheu und des Thränenfliessens u. s. w.) sehr zu Gunsten einer solchen Anwendungsweise. Aber auch bei der Hornhaut-Granulose: Pannus, torpiden Infiltraten und Geschwüren können solche in den Bindehaut-Sack instillirte Tropfen günstig wirken. Nämlich auf Grund der Untersuchungen von E. Ulry und M. Frézals,[2] welche zu dem Schlusse kamen, dass wässerige medicamentöse Flüssigkeiten, mit dem Auge in Berührung gebracht, hauptsächlich durch die Cornea, in minimen Quantitäten durch die Conjunctiva in die vordere Kammer diffundiren, muss man annehmen, wie es jene Autoren für 10proc. Sol. Kalii jodati gefunden, dass auch die gelöste Jod-Säure für sich auf gleichem Wege hindurchtreten und so den Pannus beeinflussen kann. Bequemer in der Anwendung und anhaltender in der Wirkung ist, sowohl bei der Hornhaut-Granulose selbst als auch bei narbigem Trachom überhaupt, die Jod-Säure in Salbenform. Jedoch stärker als $1^1/_2$ Proc. wende ich keine Salben an und gebrauche als Salben-Grundlage nur Lanolin mit geringem Zusatz von süssem Mandelöl. Je nach der Indication füge ich Atropin, Eserin, Cocaïn u. s. w. in bestimmtem Procentverhältniss hinzu. Ulry und Frézals wiesen nach, dass Fette von der Hornhaut nicht aufgenommen werden; wenn also doch die in denselben suspendirten Substanzen im Humor aqueus erscheinen, so kann dies nur auf dem Wege geschehen, dass die Thränenflüssigkeit die Jodsäure z. B. erst auflöst und dann die Resorption dieser Lösung der Hornhaut anheim stellt.

Um die Resorptionsfähigkeit der Hornhaut zu verstärken, muss Cocaïn zu der Lösung oder Salbe hinzugesetzt werden, da nach den Versuchen

---

[1] Nachträglich habe ich die Versuche von Schaeffer-Hoor nachgemacht und kann ihre Befunde in Bezug auf Unterschiede in der Tiefenwirkung zwischen einer 5proc. Argentamin- und 2proc. Argentum nitricum-Lösung nur bestätigen. Dabei muss ich aber constatiren, dass eine 5proc. Jodsäure-Lösung in die, in Reagenzgläschen befindliche, horizontal erstarrte Gelatine noch tiefer eindringt, als eine 5proc. Argentamin-Lösung, dabei eine zuerst leicht bräunliche, dann grauliche Trübung der Gelatine hinterlassend. Eine 10proc. Protargol- und 8proc. Itrol-Lösung zeigen auch keine Spur von Tiefenwirkung.

[2] Archiv d'ophtalmologie, XIX, 1899, Nr. 3.

der genannten Verfasser der Diffusions-Process aus dem Bindehaut-Sack nach dem Augen-Innern, durch die Hornhaut hindurch, nur dann ein kräftiger ist, wenn das Hornhaut-Epithel durch Cocaïn verändert wurde. Will man eine verstärkte Wirkung erzielen, so vereinigt man mit der äusseren Anwendung der Jod-Säure eine innere Darreichung von Jodkali. Es entsteht so ein Zusammentreffen der beiden Substanzen und demgemäss eine Jod-Entwickelung in statu nascendi innerhalb des Hornhaut-Gewebes, gerade wie Hirschberg unmittelbar nach dem Einstreuen von Calomel Jodkali innerlich verabreicht, um bei dem ersten Beginn der Reizung das veränderte Pulver wieder auszuwaschen.[1] Nebenbei bemerkt, habe ich, von solchen Betrachtungen ausgehend, in zwei Fällen von Keratitis parenchymatosa ganz ungemein rasche Heil-Erfolge erzielt.

Diese combinirte Behandlungsweise habe ich mir nicht nur bei Hornhaut-Granulose, sondern auch bei trachomatösen Erkrankungen der Lid- und Augenbindehaut zu Nutze gemacht. So bei der acuten, trachomatösen Bindehaut-Entzündung, wo ich die geschwollene Schleimhaut mit einer 5proc. Jodsäure-Lösung bepinselte; der dabei ausgelöste Schmerz ist etwas stärker, als sonst, und die Schleimhaut wird dabei leicht bräunlich gefärbt. Bei den mehr chronischen Formen, einerlei, ob der mehr papilläre, oder mehr folliculäre Charakter überwiegt, benutze ich den Aetz-Stift. Will man eine stärkere Aetzwirkung erzeugen, so ist es rathsam, vorher Cocaïn anzuwenden. Die bestrichenen Follikel-, bezw. Zerfalls-Massen nehmen eine intensiv weiss-gelbliche Färbung an. Nach einigen solcher Aetzungen werden jene Gebilde zum grössten Theil ausgestossen. Besonders rasch werden die sog. „Primärgranulationen" der Lid-Bindehaut des oberen Lides beseitigt; aber auch vereinzelt stehende, grosse, saftige Follikel oder deren Anhäufung, wie ich solche in der Lidspaltenzone auf der Lederhaut (in 3 Fällen) beobachten konnte, wurden bald zum Schwinden gebracht. Solche Erfolge konnten auch ohne gleichzeitige innere Anwendung von Jodkali erzielt werden, aber in etwas längerer Zeit. Bequemer und augenscheinlich wirksamer, wenn auch nicht so tiefgreifend, ist die fast gleichzeitige äussere Anwendung von Jodkali und Jodsäure. Bepinsele ich nämlich eine trachomatös erkrankte Bindehaut mit einer 6proc. Jodkalium-Lösung und sofort darauf mit einer 5proc. Jodsäure-Lösung, so entsteht erstens ein sofortiger, aber ganz erträglicher Schmerz, und zweitens wird die ganze betreffende Schleimhautfläche braungelb. Es hängen diese Erscheinungen von einer Entwicklung des Jods in statu nascendi ab, welches theils als schwarzes, krümeliches Pulver abgeschieden wird, theils in überschüssiger Jodkalium-Lösung gelöst, als braunschwarze Flüssigkeit abfliesst. Will man in gleicher Weise eine umschriebene Aetzung vornehmen, so bepinselt man eine Follikelgruppe, z. B. zuerst mit der angegebenen Jodkalium-Lösung und lässt hernach die

[1] Einführung in die Augenheilkunde I. 1892, S. 19.

Anwendung des Jodsäure-Stiftes folgen. Auch Hornhautgeschwüre habe ich auf gleiche Weise behandelt. Wenn nöthig, kratze ich zuerst den Geschwürsgrund mit einem scharfen Löffel ab, trage dann die 6% Jodkalium-Lösung auf und lasse den Aetz-Stift einwirken; man erhält eine intensiv gelbe Verfärbung des Geschwürgrundes, als Zeichen einer Jod-Entwicklung. Dr. Roselli[1] hatte im Jahre 1897 ein ähnliches Verfahren vorgeschlagen, nur dass er statt der viel activeren Jod-Säure, Wasserstoffsuperoxyd dabei anwandte. Und wenn der genannte Verfasser schon nach einem Jahre berichtet[2], dass er mit seiner Anwendungsweise von 100 Trachomkranken 78 vollkommen geheilt habe, so wird mein Vorgehen, als das viel kräftigere und zugleich leicht dosirbare, auch viel raschere Heil-Erfolge aufzuweisen haben. Gleichfalls auf der Wirkung von Jod in statu nascendi fussend, hat Vassilenko[3] vor einigen Jahren eine Behandlungsart des Trachom angegeben, bei welcher er sich zwei Lösungen und zwar 1. Kali jodati, Aq. dest. āā 6,0, Glycerin 12,0; und 2. Argent. nitr., Aq. dest. āā 6,0, Glycerin 12,0 bereiten und zunächst von der ersten Lösung und dann von der zweiten Lösung je 3 Tropfen auf die Lidbindehaut fallen liess. So bildet sich Jodsilber. Im Allgemeinen soll die Behandlung bis zur völligen Heilung 1—2 Monate, bei trockenem Trachom noch mehr betragen und die nach Ausheilung sich einstellende Narbenbildung soll oberflächlich und zart sein.

(Schluss folgt.)

Klinische Beobachtungen.

Zwei Fälle von totaler Glaskörperblutung.

Vorgestellt in der Berliner ophthalmolog. Gesellschaft am 15. März 1900 von Dr. W. Mühsam, 3. Assistenzarzt.

(Aus Prof. Hirschberg's Augenheilanstalt.)

Die totale Glaskörperblutung eines Auges ist derjenige Zustand, auf den noch heute die frühere, längst überwundene, witzelnde Definition der Amaurose passt, nämlich dass der Kranke nichts sieht und der Arzt nichts sieht. Denn der Augenspiegel, der uns über die den alten Autoren schleierhaften Erblindungen ohne äussere Veränderung des Auges aufklärt, gewährt uns bei der Undurchsichtigkeit des vollständig mit Blut durchsetzten Glaskörpers kein Bild des Augenhintergrundes, ja keinen Schimmer aus der Tiefe. So plötzlich das Auftreten der Erkrankung ist, so ausserordentlich lange pflegt sie zu dauern. Dieser Umstand ist wohl daran Schuld, dass sie in ihrem ganzen Verlauf noch nicht sehr häufig beschrieben ist, und dass die Prognose meist als sehr un-

[1] Nouvelle cure du trachôme. Dr. Roselli (Rome). Comptes-rendus du XII Congrès Internat. de Méd. 1897.

[2] Traitement du trachôme par l'iode à l'état naissant. La Semaine Méd. 1898. Nr. 39.

[3] Referirt in Revue de thérapeutique 1897.

günstig geschildert wird, ungünstig, wenigstens für die Fälle von Glaskörperblutung bei älteren Personen, während die an und für sich viel häufigeren Blutungen bei Personen im Pubertätsalter auch nach den bisherigen Schilderungen eine günstigere Prognose bieten.

Ich bin in der Lage, Ihnen zwei Fälle von totaler Glaskörperblutung vorzustellen, die von dem plötzlichen Beginn der Erkrankung an, bei uns in Behandlung stehen. Ich möchte mir erlauben, Ihnen an der Hand der Krankengeschichten den Uebergang zur Besserung zu schildern.

In dem ersten Falle handelte es sich um eine 59jährige Frau, die am 22. August 1898, also von $1^1/_2$ Jahren die Poliklinik aufsuchte, weil 3 Tage zuvor plötzlich vor ihrem linken Auge eine Wolke sich eingestellt hatte, die sie am Sehen verhinderte. Anamnestisch wurde festgestellt, dass sie früher auf beiden Augen immer gut gesehen hatte, überhaupt nie augenkrank gewesen war. Sie ist von Jugend an sehr fett gewesen, leidet seit 10 Jahren an Reissen, das vor 5 Jahren als schwerer Gelenkrheumatismus auftrat. Sie hat 3 Mal Abort gehabt, 15 Kinder zur Welt gebracht, von denen aber nur 3 am Leben sind. Die andern sind in zartem Alter an verschiedenen Krankheiten verstorben. Für Lues kein Anhaltspunkt. Sie klagt über Herzbeklemmungen. Die Untersuchung ergab, dass beide Augen reizlos waren. Rechts ganz normaler Befund, volle Sehschärfe bei leichter Hypermetropie, keine Gesichtsfeld-Einschränkung. Links dagegen fand sich die Sehkraft bis auf die Wahrnehmung von Handbewegungen in nächster Nähe herabgesetzt. Das Gesichtsfeld war nicht aufzunehmen, vom Augenhintergrund kein Reflex zu erhalten. Die körperliche Untersuchung zeigte reichliche Mengen von Eiweiss im Urin, am Herzen unreine Töne; aber Geräusche, die auf ein bestimmtes Vitium schliessen liessen, waren nicht zu hören. Auf Grund dieses Befundes wurde die Diagnose „spontane Blutung in den linken Glaskörper" gestellt. Die Kranke blieb unter Behandlung mit auflösenden Mitteln (KJ u. desgl., auch Secale) in regelmässiger Beobachtung. Monate lang war der Zustand völlig unverändert, $S = {}^1/_{\infty}$, kein Reflex aus der Tiefe. Erst nach 5 Monaten stellte sich eine leichte Besserung der Sehkraft ein, die nun allmählich fortschritt. Ende März 1899 sah die Kranke Finger in 4′, das Gesichtsfeld weist jetzt eine Einschränkung unten und an der Nasenseite auf. Im August 1899, also ein Jahr nach der Erkrankung, tritt plötzlich eine Besserung auf. Das kranke Auge sieht mit dem der Uebersichtigkeit entsprechenden Glase ${}^5/_{15}$—${}^5/_{10}$ und mit stärkerem für die Nähe Sn 3 in 10″. Das Gesichtsfeld zeigt dieselbe mässige Einschränkung, wie 5 Monate zuvor. Auf diesem Standpunkt hat die Sehschärfe sich bis heute gehalten Eine Aenderung ist nur insofern eingetreten, als die Patientin jetzt nicht mehr eine dichte Wolke vor den Augen zu sehen angiebt, sondern einzelne dunkle Flecke, deren Ort bei Bewegungen des Auges sich ändert. Dem entspricht auch das ophthalmoskopische Bild; natürlich erscheint jetzt der Glaskörper nicht mehr als eine dunkle Masse, sondern bei erweiterter Pupille sind in demselben grössere und kleinere Trübungen zu erkennen, zwischen denen man deutlich den rothen Reflex des Hintergrundes sieht, ja auch Einzelheiten desselben.

Trauriger ist der 2. Fall. Diese jetzt 48jährige Frau hatte bereits im Alter von 11 Jahren, angeblich im Anschluss an Masern, das rechte Auge verloren. Auf dem linken hatte sie stets gut gesehen, bis sie Ende März 1899 plötzlich unter gleichen Umständen erkrankte, wie die andere: es legte sich ihr ein Schleier vor das Auge.

Bei der ersten Vorstellung am 1. April 1899 fand man Schrumpfung des rechten Augapfels. Links war äusserlich nichts wahrzunehmen. Die ophthal-

moskopische Untersuchung ergab zahlreiche Blutungen in die Netzhaut und in den Glaskörper. S = Finger in 12′. In den nächsten Wochen wurde der Glaskörper undurchleuchtbar, die Blutung also eine totale. Die Sehkraft sank jetzt bis auf Lichtwahrnehmung. So blieb sie fast ein Jahr. Erst in den letzten Wochen vermochte sie die Zahl der vorgehaltenen Finger zu erkennen. Behandlung mit Ruhe, Secale, KJ. Heute zählt sie Finger bis 4 m. Auch sie giebt, wie die andere Kranke, ein Schwanken ihres Sehvermögens an, je nachdem Wolken vor dem fixirten Gegenstande sich befinden, oder nicht. Ophthalmoskopisch ist das Auge noch ziemlich undurchleuchtbar; ein gelbrother Reflex ist aus der Tiefe zu erlangen.

Wenn ich die Erfahrungen zusammenfasse, welche die beiden Fälle uns bieten, so fällt zuerst, wie schon Eingangs erwähnt, die Langsamkeit der Auflösung auf. Diese lässt sich von vornherein aus der Gefässlosigkeit des Glaskörpers erklären. Sehr in Betracht kommt dabei aber auch die Möglichkeit von Nachschüben der Blutung. In dem 2. Falle konnten wir einen solchen direct beobachten: wir sahen aus der Anfangs bestehenden partiellen eine totale Glaskörperblutung werden. Hört der Nachschub auf, so kann die Auflösung beginnen. Die Nachschübe finden ihre Erklärung in der Ursache der Blutungen, die wie alle Autoren angeben, keine örtliche, sondern eine allgemeine ist, sei es eine Aenderung des Blutdruckes, sei es eine solche der Gefässwandungen. In unsren beiden Fällen werden Erkrankungen des Blutgefäss-Systems durch die Unreinheit der Herztöne angezeigt. Sicher spielt auch die Albuminurie in dem ersteren eine Rolle.

Was den directen Ursprung der Blutung anbetrifft, so wurden früher von den Autoren die Gefässe des Uvealtractus allein dafür angesprochen. Später wurden aber Fälle veröffentlicht, in denen, nach der Aufhellung ein Zusammenhang der Blutung mit einem Retinalgefäss sich nachweisen liess. Unser zweiter Fall scheint diese Anschauung zu stützen.

Unsere Behandlung war eine symptomatische, wir verordneten Ruhe des Körpers, Schonung der Augen, Extr. Sec. und KJ innerlich.

Neue Instrumente, Medicamente u. s. w.

Ein Fadenträger, um aseptisches Naht-Material zu liefern.[1]

Von Dr. Albert v. Pflugk, Augenarzt in Dresden.

Von verschiedenen Seiten wird jetzt wieder der Seide als Naht-Material der Vorzug gegeben, weil sie durch einfaches Auskochen in der in jedem Operationszimmer vorhandenen Sodalösung ohne Schwierigkeit keimfrei gemacht werden kann. Seit 5 Jahren verwende ich in meiner Klinik als Näh- und Unterbindungs-Material in Sodalösung ausgekochte Seide, welche auf einem Fadenträger operationsfertig gemacht wird; da dieser eine ganze Reihe von Vorzügen bietet, so erlaube ich mir denselben den Collegen zur Verwendung zu empfehlen.

---

[1] Der Fadenträger ist mit Einschnitten für 15 Fäden von der Firma Knoke und Dressler, Dresden, König Johannstrasse, für 3,50 Mark zu beziehen. Die Firma fertigt auf Wunsch die Rahmen in jeder Grösse und für jede gewünschte Fädenzahl an.

Er besteht aus einem zu einem Rechteck zusammen gebogenen, vernickelten Messingdraht, an welchem an zwei gegenüberliegenden Seiten je ein Blechstreifen mit nummerirten Einschnitten befestigt ist; zur leichteren Handhabung dieses Rahmens ist das Draht-Ende zu einem einfachen Handgriff aufgebogen.

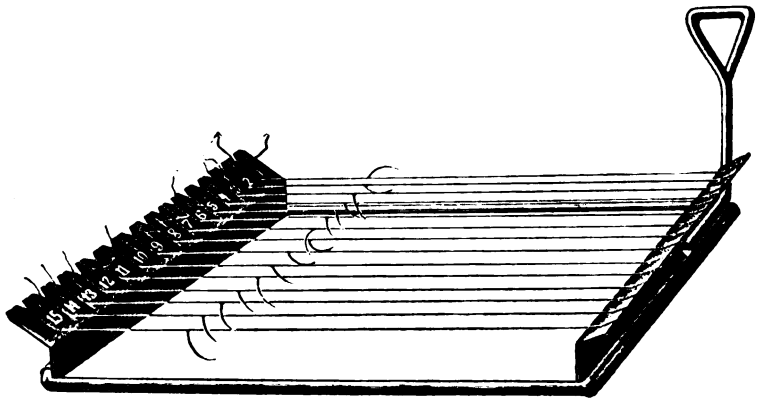

Die Vorbereitung der Fäden zur Naht geschieht wie folgt: Die Fäden werden in Länge von etwa 25 cm zurecht geschnitten und mit den Nadeln armirt. An das eine Ende des Fadens wird ein Knoten geknüpft, welcher hinter den stumpfen Einschnitt des Blechstreifens auf der Seite des Handgriffes eingelegt wird. Dann werden die Fäden über den Rahmen leicht angespannt und durch sanftes Eindrücken in die entsprechend nummerirten tiefen, scharfen Einschnitte des gegenüber liegenden Blechstreifens und durch Zurückschlingen und Eindrücken in die daneben liegenden seichteren Einschnitte fixirt. Es empfiehlt sich, beim Einspannen in den Rahmen die Fäden nicht zu scharf anzuziehen, da die Seide durch die Feuchtigkeit straff wird und durchschneiden könnte. Die Nadeln werden in etwa $^1/_5$ der Länge des Fadens vom Blechstreifen entfernt geordnet. Direct vor der Verwendung der Fäden bei der Operation wird der ganze Rahmen mit den eingespannten Fäden in der zur Sterilisirung der Instrumente verwendeten 1 % Sodalösung 2 Minuten gekocht; während dieser kurzen Zeit leidet die Seide nicht und man erhält ein fast ideal zu nennendes Naht-Material. Die Nadeln werden mit dem Nadelhalter gefasst und die Fäden knapp an den Blechstreifen abgeschnitten. Durch die Feuchtigkeit und die bestehende Spannung werden die Seidenfäden hart und gerade wie gestreckte Metallfäden, ein Ringeln der Fäden kommt niemals vor. Wir haben demnach ein Naht-Material, welches allseitig von der kochenden Sodalösung umspült wurde, und welches bis zum Einstechen der Nadeln im Operationsgebiet völlig aseptisch ist.

Die oben angegebene Länge der Fäden hat sich nur für alle Augen-Operationen geeignet bewährt. Für andere Zwecke (chirurgische oder gynäkologische Operationen) kann der ausserordentlich einfache Apparat für jede gewünschte Länge und Anzahl der Fadeneinschnitte leicht modificirt werden.

Gesellschaftsberichte.

Ophthalmological Society of the United Kingdom. (The Ophth. Rec. März 1900 und Brit. med. Journ. 3. Februar 1900.)

Sitzung vom 25. Januar 1900.

Pemphigus conjunctivae.

Doyne demonstrirt einen hochgradigen Fall „essentieller Schrumpfung der Bindehaut" bei einem alten Manne; das eine Auge war erblindet, das andere besass nur noch Lichtschein.

Juler demonstrirt eine junge, verheirathete Frau mit der gleichen Erkrankung, aber nur auf einem Auge.

J. R. Lunn berichtet über einen Fall, der einen 12jährigen Jungen betraf, welcher wiederholte Anfälle von Blasenbildung auf der Hornhaut und auf dem ganzen Körper hatte, aber immer wieder genas.

Nettleship erinnert an einen Knaben mit Pemphigus der Haut und Schleimhäute, auch der Conjunctiva, der gut heilte; er konnte aber bezüglich der Behandlung nichts mittheilen.

G. A. Critchett empfiehlt subconjunctivale Chinosol-Injectionen.

Experimenteller Exophthalmus und Enophthalmus.

Walter Edmunds berichtet über seine an Affen und Kaninchen angestellten Versuche unter Vorzeigung von Abbildungen und Präparaten. Enophthalmus kann hervorgerufen werden durch theilweise oder gänzliche Exstirpation der Schilddrüse, Durchtrennung des Hals-Sympathicus, durch Cocaïn; Exophthalmus durch Fütterung von Schilddrüsensubstanz. Reizung des Halssympathicus erzeugte Vortreten des Auges, Erweiterung der Lidspalte, anfängliche Zunahme, dann Herabsetzung des intraocularen Druckes, Erection der Kopfhaare. Die Versuche seien interessant mit Rücksicht auf die Basedow'sche Krankheit; die Thatsache, dass man durch Fütterung von Schilddrüsensubstanz Exophthalmus erzeugen könne, spräche dafür, dass die Augenaffection bei dem Basedow eine secundäre, vom Kropf abhängige sei. Dieser durch Schilddrüsenverfütterung erzeugte Zustand werde gebessert durch Cocaïn; über den Einfluss der Sympathicusdurchtrennung auf diesen künstlichen Exophthalmus hat Vortr. keinen Versuch gemacht; am Menschen wurden ja schon derartige Operationen gemacht, die allerdings nicht völlig befriedigten.

Lawford sah bei einer Frau, die gegen Myxödem mit Erfolg Thyroid-Extract genommen hatte, als sie später wegen Kopfschmerzen in der Befürchtung einer Wiederkehr des Leidens wieder die Medizin nahm, binnen kurzer Zeit Exophthalmus eintreten; Herzklopfen und Vergrösserung der Schilddrüsen waren nicht vorhanden.

Mackay sah einseitigen Enophthalmus auftreten nach Halsdrüsen-Operation, wobei der Sympathicus verletzt worden war, ferner erhebliche Besserung in einem Falle von Exophthalmus durch halbseitige Entfernung der Schilddrüse.

Jessop beobachtete einen Fall von Sympathicus-Operation mit schlechtem Ausgang, Juler einen solchen wegen Glaucom, bei welchem manche unangenehme Folgen eintraten, jedoch kein Enophthalmus.

Fall von Narben-Hornbildung auf der Cornea.

Arnold Lawson konnte in der ophthalmoskopischen Literatur keinen zweiten Fall der Art finden. 8jähriges, idiotisches Mädchen zeigte auf der Hornhautmitte ein ca. $^1/_2$ Zoll langes Horn. Das hässlich aussehende blinde Auge wurde entfernt und Vortr. demonstrirt die Präparate. Er hält die Bildung für ein wirkliches Narbenhorn, bestehend aus Granulationsgewebe und erklärt die Entstehung so, dass in Folge von Druck auf den Augenast des Trigeminus in der Hornhaut atrophische Veränderungen auftraten, die zu Geschwürsbildung und Perforation führten; das dann auftretende Granulationsgewebe wäre gewuchert, ähnlich „wildem Fleische". Der Tumor bestehe nicht etwa aus angehäuftem Hornhautepithel, sondern aus Granulationsgewebe, welches bei dem Mangel an Epithelbedeckung ohne Hinderniss gewuchert sei.

Treacher Collins giebt eine andere Erklärung: nach Durchbruch der Cornea habe sich von der Irisoberfläche her Granulationsgewebe zu einer Pseudocornea entwickelt und sei staphylomatös geworden. Ungewöhnlich sei die hornähnliche Epithelanhäufung an deren Oberfläche.

C. H. B. Shears: Acutes Glaucom nach einmaliger Anwendung von Homatropin.

Am gleichen Abend nach der Einträufelung traten die Glaucom-Erscheinungen auf. Eine rechtzeitig ausgeführte Iridectomie stellte das Sehvermögen wieder her. Leute über 30 Jahre sollten nach Homatropin (zu diagnostischen Zwecken) stets Eserin erhalten.

Brailey glaubt, der Eintritt von Glaucom nach Homatropin beruhe darauf, dass das betreffende Auge schon vorher an leichtem oder intermittirendem Glaucom erkrankt sei; in diesem Sinne hat er bereits öfters schon Homatropin diagnostisch verwendet.

Demonstrationen. Holmes Spicer: 1. Ablösung der Chorioidea bei einer 29jährigen Kurzsichtigen; 2. Primäre Opticusatrophie bei einem $12^1/_2$jährigen Knaben, verbunden mit Diabetes insipidus. — A. Qu. Silcock: Arteria hyaloidea persistens, entspringend von einem centralen Aderhautcolobom. — L. V. Cargill: Fibrome in den Unterlidern beider Augen. — E. Henderson: Epitheliom der Conjunctiva des Oberlides. — Still: Infantile, cerebrale Degeneration mit symmetrischen, weissen Herden in der Macula. — Doyne: 1. besondere Erscheinung auf der Cornea; 2. extremer Fall essentieller Bindehaut-Schrumpfung; 3. ungewöhnlicher Fall streifenförmiger Keratitis. — Juler: Pemphigus der Conjunctiva. Neuburger.

Referate, Uebersetzungen, Auszüge.

Ein Beitrag zur Pathologie und Therapie des Schichtstars, von Dr. Bähr. Aus der Augenheilanstalt von Prof. Dr. Hirschberg in Berlin. (Deutsche med. Wochenschr. 1900. Nr. 9.)

Nachdem Horner zuerst auf das häufige Zusammentreffen von rhachitischen Zahnbildungen und Schädel-Verbildungen mit Schichtstar aufmerksam gemacht hatte, kam allmählich die Ueberzeugung zur Geltung, dass dieses Zusammentreffen nicht ein zufälliges sei, sondern dass die Rhachitis als Ursache des

Schichtstars anzusprechen ist, und dass nur diese und nicht auch angeborene Syphilis Schichtstar veranlasst, da bei dem letzteren keine für Lues charakteristischen Erkrankungen des Auges gefunden wurden.

Auch die so häufig bei Schichtstar beobachteten Krämpfe wurden nur als eine Aeusserung der durch die rhachitischen Knochenerkrankungen bedingten Circulationsstörungen im Schädel-Innern erkannt, wodurch die alte Arlt'sche Ansicht fiel, dass diese Krämpfe durch Erschütterung des Körpers eine Verschiebung der Linsen-Elemente verursachten, und so die Trübungen entständen.

Auch die neuerdings von Peters geäusserte Ansicht, dass die Tetanie durch die damit verbundenen Ciliarkrämpfe, welche zeitweise eine Aufhebung der Zufuhr normalen Ernährungsmaterials zur Linse verursachten, einen weit grösseren Einfluss auf Schichtstar-Bildung als die Rhachitis habe, hält vor der Statistik nicht stand.

Die in der Klinik des Herrn Geheimrath Hirschberg zur Operation gelangten Fälle von Schichtstar können meine Ansichten nur bestätigen. Es kamen von 1869—1899 (November) unter 10 600 in das Krankenhaus aufgenommenen Patienten 153 Schichtstar-Kranke zur klinischen Behandlung; davon betrafen 92 (oder 60 %) das männliche und 61 (oder 40 %) das weibliche Geschlecht; nur 7 Fälle waren einseitig, alle anderen doppelseitig. An diesen Kranken wurden 299 Operationen vorgenommen, — dabei ging kein Auge verloren. Wohl aber gelang es, bei zwei Patienten, welche das erste (und zwar das bessere) Auge in einer andren Anstalt bereits durch Operation verloren hatten, das zweite schielende Auge[1] durch zufallsfreie Operation zu bessern.

Fall 1. Knabe v. X., 7 Jahre alt; vor 5 Jahren in der Provinz Discission wegen Schichtstar; Ausgang: schmerzhafte Schrumpfung, so dass Enucleation erforderlich war. Der Knabe ist unfähig, feineres zu erkennen, bezw. lesen zu lernen; es wird deshalb Operation, und zwar Iridektomie beschlossen.

23. October 1871. Für Orbita R wird gut gesorgt durch gründliches Auswaschen und Jodoform-Einstäubung; Iridectomie zufallsfrei.

26. October 1887. Gut geheilt. Schichtstar sehr opak, doch nicht sehr gross, darum gutes Resultat zu erwarten.

1898, also 17 Jahre später, kehrte v. X. wieder: Privatim war er unterrichtet und ist jetzt Volontär als Landwirth; sieht erheblich besser, kann reiten, fahren, doch nicht gut lesen.

S mit + 2,5 D ⊂ + 1 D cyl Achse vertikal = 5/35.

Fall 2. Mädchen S., 5 Jahre alt; vor 4 Jahren in andrer Anstalt auf dem rechten Auge operirt mit unglücklichem Ausgang in völlige Schrumpfung. Es war offenbar das bessere Auge gewesen, das noch nicht operirte linke Auge kann nicht fixiren, wird nach innen unten gedreht wie bei Netzhautamblyopie. Hier war der Schichtstar zu gross, so dass Iridektomie keine bedeutende Besserung der Sehkraft versprach.

Nach zwei Discissionen (20. Januar und 2. März 1891): Das Auge wird nicht mehr so stark gerollt; Patientin greift noch schlecht.

½ Jahr nach der Operation: Geht allein, findet kleine Gegenstände.

Nach drei Jahren: + 10 Di = Fg. in 5'.

Nach acht Jahren: + 10 Di = Fg. in 12'.

[1] Es ist bekannt, dass bei Schichtstar, wenn gleichzeitig Schielen, und zwar nach einwärts besteht, das schielende Auge eine erheblich schlechtere Netzhautfunction zeigt.

Sehen wir von den vereinzelten Fällen ab, die im Krankentagebuch keine nähere Notiz enthalten, so zeigen sich 79 Kranke mit mehr oder weniger stark ausgesprochener Rhachitis behaftet, und nur bei 10 Kranken sind die Angaben negativ — welche Zahlen gewiss für die obigen Annahmen sprechen, selbst wenn wir unberücksichtigt lassen wollen, dass es ja möglich wäre, dass bei den wenigen negativen Fällen zur Zeit der Untersuchung die andren Zeichen der Rhachitis schon geschwunden waren, oder bei der Mannigfaltigkeit der Erscheinungsformen der Rhachitis die Möglichkeit vorliegt, dass in den genannten Fällen der Schichtstar eben die einzige Aeusserung derselben ist.

Verschiedenartig in Form und Ausdehnung tritt auch bei unsren Kranken die Rhachitis auf; entweder wurde nur ein Anzeichen oder meist mehrere derselben beobachtet.

Am häufigsten sind die für die Rhachitis charakteristischen Zahnveränderungen — 52 Fälle; davon die Mehrzahl (42) an den bleibenden Zähnen. Dies spricht durchaus nicht gegen Entstehung durch Rhachitis. Denn diese Veränderungen — hervorgerufen durch einen Mangel der zum Aufbau der Schmelzprismen nöthigen Kalksalze — die sogenannte Erosion oder der Schmelzdefect — treten ja schon vor dem Durchbruch zu einer Zeit auf, wo die bleibenden Zähne im Kiefer bereits vorgebildet sind; also können sie sehr wohl das Resultat einer fötalen Rhachitis oder einer der ersten Lebensjahre sein.

Dieser Schmelzdefect tritt in verschiedener Intensität auf; ich finde Aufzeichnungen über nur vereinzelte, insuläre Defecte, über reihenförmig angeordnete („die Zähne sehen ‚gerieft' aus") und fast totale, so dass der proximale gesunde Theil der Krone vom distalen, des Schmelzes beraubten treppenförmig sich abhebt. Auch hier wird beobachtet, dass meist die Schneide-, bezw. Eckzähne erkrankt sind.

An zweiter Stelle — der Häufigkeit nach — stehen die Krämpfe, die in 36 Fällen anamnestisch eruirt wurden; theils als alleinige (13 Fälle), theils als Theil-Erscheinung der Rhachitis. Meist findet sich die Notiz, dass diese sehr häufig und über Monate hin auftraten, und zwar in den ersten beiden Lebensjahren.

Ferner sind Angaben über rhachitische Schädelanomalien zu erwähnen; Deformitäten in Folge Erkrankung der Schädelknochen oder zeitlich verschiedener Verwachsung der Nähte; in einem anderen Falle finde ich verzeichnet: Brachycephalus, an Stelle der grossen Fontanelle hervorragende Knochenhypertrophie, Sutura coronaria stark entwickelt; ferner: Dolichocephalus; starke Hervorragung von Protuberanz und Scheitelbein; „starker" Schädel (bei diesem Falle wurde angeblich nach der Geburt „Wasserkopf" diagnosticirt).

Schliesslich sind weitere allgemeinere Zeichen der Rhachitis häufig notirt (33 Fälle, ausserdem in 5 Fällen nur diese): Allgemeinstörungen der körperlichen und geistigen Entwicklung — die Kinder sind klein, schlecht genährt und geistig zurückgeblieben; sie haben spät laufen gelernt (ein Kind erst im 11. Jahre!) und die Zähne spät bekommen; sie haben „krumme Beine", und was sonst noch die Zeichen der allgemeinen Rhachitis sind.

Wenn ich also nochmals die Beobachtungen zusammenfasse, ergiebt sich, dass in 88,75 % das Forschen nach Rhachitis bei den Schichtstar-Kranken ein positives Resultat ergab; dass:

1. Zahnveränderungen in . . . . 58,4 %
2. Krämpfe in . . . . . 40,4 %
3. allgemeine Rhachitis in . . . 36 %

gefunden wurden; negativ war das Resultat bei 1. und 2. nur in 14,6 %, bezw. 6,7 %.

Was nun die Therapie des Schichtstars betrifft, so ist jetzt wohl ziemlich allgemein die Discission als die beste Operationsmethode anerkannt, da sie einmal bezüglich der Sehschärfe die besten Resultate liefert und dann auch die Schädigungen beseitigt, die bei der Iridektomie entstehen, bezw. bestehen bleiben.

Auf diese Schädigungen ist von Herrn Geheimrath Hirschberg im 25jährigen Bericht über seine Augenheilanstalt bereits hingewiesen worden. Die meist bei Schichtstar bestehende Kurzsichtigkeit nimmt auch nach ausgeführter Iridektomie noch zu und erreicht die höchsten Grade; dazu kommen dann zuweilen später centrale Veränderungen der Netzhaut und durch diese stärkere Sehstörungen. Wird hingegen die Linse beseitigt, so sind die Kinder von der Kurzsichtigkeit und den durch diese drohenden Gefahren befreit.

Dazu kommt noch eine, ebenfalls im 25jährigen Bericht betonte Thatsache: die Netzhautbilder werden durch die in der Pupille verbleibende Linsentrübung unscharf; der Hintergrund, auf dem sie sich entwerfen, wird durch Lichtdiffusion gestört: so dass Patienten, die in der Kindheit iridektomirt wurden, später, wenn sie erwachsen sind, dadurch so gestört werden, dass sie um Operation zur Verbesserung ihrer Sehschärfe bitten.

Die folgenden Fälle aus der Klinik des Herrn Geheimrath Hirschberg mögen zur Erläuterung dieser Thatsachen dienen.

Fall 3. Knabe K., 5 Jahre alt, wurde 1881 wegen beiderseitigen, kleinen, umschriebenen Schichtstars erst auf dem einen, später auf dem andren Auge bei uns iridektomirt, nach innen unten. Der Seh-Erfolg war gut, doch bestand sogleich starke Myopie, die immer weiter zunahm.

O. Pigmentrisse, Veränderungen der Netzhautmitte.

1886: S $\begin{matrix} R - 16\,D \\ L - 9\,D \end{matrix}$ Sn C in 15′ | Sn $1^1/_2$ in $2^1/_2$″, $3^1/_2$″.

1891 wurde, um dem Patienten ein fernsichtiges Auge zu verschaffen, R die Discission vorgenommen und mehrfach wiederholt; wegen Drucksteigerung Punction der Vorderkammer und Entleerung der Linsenmassen.

1893: S $\begin{matrix} R + 2\,D = Sn\ 70 \text{ in } 15'. \\ L - 8\,D = Sn\ CC \text{ in } 15'. \end{matrix}$

In diesem Jahre erfolgte Sehstörung durch Netzhautblutung, die aber unter Ruhe und Resolventien sich wieder ausglich.

1895: S $\begin{matrix} R + 2\,D = 5/30 \\ L - 8\,D = 5/60 \end{matrix}$ | $+ 5\,D$ Sn 3 in 5″. Sn $1^1/_2$ in $2^1/_2$″.

1898: S $\begin{matrix} R = 5/20 \\ L - 10\,D = 5/30 \end{matrix}$ | Sn $2^1/_2$ in 7″, mit Convexglas. $1^1/_2$ in 2″.

R besteht jetzt E.

Ohne die nachträgliche Beseitigung des rechten Linsensystems wäre Patient übel daran und gewiss nicht arbeitsfähig; dem linken Auge kann ja natürlich das scharfe Glas (— 10 D) nicht dauernd gegeben werden. Interessant ist, dass die einmal eingebürgerte Achsenverlängerung des Auges doch stetig zunimmt, auch in dem aphakischen Auge, binnen fünf Jahren um 2 D; im linsenhaltigen Auge um 3 D.

Fall 4. Der 39jährige Herr S., aus myopischer Familie, dem 14 Jahre zuvor (in einer andren Anstalt) wegen Schichtstar beiderseits die Iridektomie

gemacht worden, kommt wegen Verschlechterung der Sehkraft in unsre Anstalt; er trägt — 10 D.

S L — 15 D = Fg in 4′ | Sn $1^1/_2$ in 2″.

L Discission und nachträgliche Linear-Extraction der Linse. Trotzdem der Fall zur Extraction ungünstig wegen Netzhautschwäche des schwächeren Auges bei Schichtstar, wird doch operirt, weil

1. keine deutliche Schielstellung,
2. noch einzelne Zahlen feinster Schrift entziffert werden.

Mai 1896: S L = 1/3.

11. Februar 1898: Feiner Nachstar; Discission.

S nur 1/7 wegen neuer Veränderungen in der Netzhautmitte. — Besserung.

5. März 1898. S L = 1/4 (+ 2,5 Dcyl ∧ Sn 3 in 5″.

Patient arbeitet als Kaufmann viel schriftlich. Eine interessante Erscheinung bot das rechte Auge. Das bis dahin myopische Auge wurde durch leichte Verschiebung des Linsensystems, sodass aphakischer Spalt entsteht, hypermetropisch (+ 2 D = 1/7); bei grösseren und näheren Objecten S nur 1/50; er liest auch in der Nähe ohne Glas durch den linsenhaltigen Theil.

Fall 5. Die 14jährige G. kam zuerst 1890 wegen beiderseitigen Schichtstars zu uns; da sie nach Sachsen verzog, liess sie sich dort operiren und wurde dort 1891 beiderseits iridektomirt.

1898 stellte sie sich bei uns abermals vor: der Schichtstar zeigte dicht getrübte centrale Partie, einzelne Reiterchen.

S $\begin{matrix} R — 12\,D = 5/25 \\ L — 10\,D = 5/50 \end{matrix}$ | Sn $1^1/_2$ in $\begin{matrix} 3'' \\ 2^1/_2'' \end{matrix}$.

O. beiderseits Staphylom. post. Sie ist erwerbsunfähig.

24. Februar 1898. L Discission — danach Extraction der Linsenmassen.

22. März 1898. Zweite Discission.

13. Mai 1898. S L + 4 D = 5/20 | + 10 D Sn $1^1/_2$ in 6″.

Die Sehschärfe wurde also für die Ferne von 1/10 auf 1/4 gesteigert und überhaupt benutzbar gemacht.

Fall 6. Die 13jährige H. zeigte 1880 Schichtstar und sah mit — 8 D Sn 70 in 15′.

1883. S — 9 D Sn L in 15′.

17jährig wurde sie 1884 bei uns beiderseits iridektomirt. Reizlose Heilung; Patientin giebt Besserung der Sehschärfe zu.

27. September 1884. S — 10 D Sn LXX in 15′ | $1^1/_2$ in 3″.

25. October 1886. — 13 D Sn LXX in 15′.

27. August 1894. — 13 D Sn CC in 15′.

Angeblich L Verschlechterung und „ein Schatten" — O normal. Als Clavierlehrerin strengt sie ihre Augen stark an.

1895. Rechts Ablösung der Netzhaut. Also hier zeigt sich im Laufe der Jahre Zunahme der Myopie und schliesslich Ablösung der Netzhaut auf dem einen Auge.

Fall 7. Der 3jährige L. wurde bei uns 1887 beiderseits wegen Schichtstar operirt. Spätere Sehproben ergaben:

S $\begin{matrix} R = 5/70 \\ L = 5/200 \end{matrix}$ Sn $\begin{matrix} II \\ III \end{matrix}$ in 9″.

1898. S $\begin{matrix} R = 5/35 \\ L \quad 5/35 \end{matrix}$ Sn $2^1/_2$ in $2^1/_2$″.

Giebt an, dass zunächst die Sehkraft besser war, dann schlechter wurde. Schichtstar wurde trüber, und die beiden unvollständigen Umhüllungsschichten desselben markirten sich deutlich und zeigten (bei + 20 D) Bläschen. Nunmehr beiderseits Discission.

S R + 10 D = 5/10 | + 14 D Sn $1^1/_2$ in 6″
L + 9 D = 5/20 | + 13 D Sn $2^1/_2$ in 5″.

Die Sehkraft wurde also durch die nachträgliche Discission von $^1/_7$ auf $^1/_2$ (bezw. $^1/_4$) gehoben.

Fall 8. Der 17jährige Sch., vor 9 Jahren ausserhalb wegen Schichtstars ohne Erfolg links iridektomirt, kommt wegen Verschlechterung der Sehkraft zu uns (1898), da er auf dem Gymnasium wegen schlechter Sehkraft nicht vorwärts kommt.

S R + 1 D = 5/25 | + 5 D Sn 3
L — 1 D = 5/35 | Sn $4^1/_2$ in 6″.

Sieht also L schlechter als R.

R Discission und später Extraction der Linsenmassen.

22. März 1899. S R + 6 D = 5/15 | + 11 D Sn $4^1/_2$ in 8″.

9. Mai 1899. S R + 5 D = 5/15 | + 10 D Sn $2^1/_2$ in 7″
L — 1 D = 5/35 kn | Sn $5^1/_2$ in 6″.

12. August 1899. R + 5 D = 5/8 | + 10 D Sn $1^1/_2$ in 10″.
L — 1 D = 5/50 kn | Sn 6 in 6″.

10. September 1899. Das rechte Auge sieht wie ein gesundes aus, L soll nach dem Abiturienten-Examen operirt werden. Die Sehkraft wurde also durch die Discission R von 5/25 auf 5/8 gehoben, während sie auf dem linken iridektomirten Auge, sowohl für Ferne oder Nähe, abgenommen hat.

Also nicht bloss die erzielten guten Sehschärfen bei den gleich von vornherein mit Discission behandelten Schichtstaren, gegenüber den iridektomirten — was Herr Geheimrath Hirschberg bereits im 25jährigen Bericht veröffentlicht hat, — sondern auch der directe Nachweis von nachträglicher Schädigung der Sehkraft bei den vereinzelten iridektomirten Fällen (durch Retinitis centralis myop., ja einmal durch myopische Netzhautablösung), sowie die erhebliche Besserung der Sehkraft, wenn den ursprünglich Iridektomirten nachträglich die Linse beseitigt wird, — alles dies spricht dafür, dass bei Schichtstar der Kinder die Discission die souveräne Methode darstellt; es ist übrigens genügend bekannt und einleuchtend, dass die Discission bei Kindern einfacher verläuft als bei Halb-Erwachsenen. Der Schichtstar bei Erwachsenen wird bei uns mit dem Lappenschnitt bei runder Pupille operirt.

Für die Anregung zu dieser Arbeit und für die liebenswürdige Unterstützung bei Anfertigung derselben spreche ich Herrn Geheimrath Hirschberg meinen besten Dank aus.

Journal-Uebersicht.

I. v. Graefe's Archiv f. Ophthalmologie. XLIX. 1.

1) **Die Anatomie des accommodirten Auges.** Mikroskopische Fixirung des Accommodations-Aktes, von Dr. L. Heine, Privatdocent in Breslau. (Aus der Univers.-Augenkl. zu Marburg i. H.)

Die bei Vögeln gelungene Fixirung des accommodirten Auges ist bei Menschen nicht ausführbar, weil das Material nicht zu beschaffen iss. Vielleicht würde auch die Fixationsflüssigkeit nicht genügend rasch eindringen,

während die Eröffnung des Bulbus zu keinem einwandfreien Resultate führen könnte. Versuche an Neugeborenen waren ohne Ergebniss. Hunde, Katzen, Kaninchen besitzen nur ein minimales Accommodationsvermögen und sind daher ungeeignetes Material. Der Versuch gelang dem Verf. bei einem Java-Affen. Refraction, skiaskopisch bestimmt, H = 1,0 D; das eserinisirte Auge zeigte Accommodation bis 14,0 D. Nach rascher Enucleation wurden die Bulbi in warme Flemming'sche Lösung gebracht und hierin 24 Stunden im Brutofen belassen. Serienschnitte. Entwirft man mit dem Edinger'schen Apparate eine Zeichnung des vorderen Abschnittes des Atropin-Auges und setzt an die Stelle des gezeichneten Präparats den entsprechenden Schnitt des Eserin-Auges, so decken sich die Cornea u. s. w., und die Formveränderung des Corpus ciliare und der Iris treten zu Tage. Deutlich erkennt man am Eserin-Auge die Verschiebung des Corpus ciliare nach vorne und innen und die Entfaltung des Fontana'schen Balkenraums. Der eserinisirte Ciliarmuskel zeigt in dem dem Linsenäquator benachbarten Theile mehr Querschnitte, als der Atropinmuskel; während im Atropinmuskel nahe dem canal. Schlemmii die längs getroffenen Fasern zahlreicher sind. Diese Verhältnisse entsprechen der Helmholtz'schen Accommodationstheorie.

Die Linsenform verändert sich wenig, wahrscheinlich verfügen wir noch nicht über passende Härtungsmittel.

---

2) **Zur Kenntniss der Hornhautzellen des Menschen und der Wirbelthiere,** von Dr. E. Ballowitz, a. o. Prof. der Anatomie und Prosector an der Univers. Greifswald.

Studien über die Centralkörper der Hornhautzellen, insbesondere über ihr Verhalten zum Protoplasma und zum Kerne, bei Menschen, Säugethieren, Vögeln, Reptilien, Fischen. Ueber 100 Zeichnungen erläutern die verschiedenen Verhältnisse. Bei den Menschen befindet sich in jeder Hornhautzelle neben dem Kern ein Centralkörperpärchen. Diese liegen stets ausserhalb des Kerngebiets mehr oder minder weit von demselben entfernt und regellos verschieden zu den Kerneinbuchtungen. Bei mehrkernigen Hornhautzellen sind stets ebenso viele Centralkörperchen wie Kerne vorhanden. Die Form der letzteren ist häufig rundlich, nicht selten aber auch länglich.

Die Säugethiere zeigten ähnliche Verhältnisse. Bei Vögeln sind die Zellkerne und auch die Mikrocentren kleiner als bei Säugern, im Uebrigen fand sich keine wesentliche Abweichung in Form und Lagerung.

---

3) **Untersuchungen über das specifische Gewicht des Kammerwassers,** von Dr. Golowin, Privatdocent und I. Assistent an der Univers.-Augenkl. zu Moskau.

Die Untersuchungen wurden mittelst des Pycnometers angestellt. Das spec. Gewicht des Kammerwassers (arithmetisches Mittel aller bez. Versuche) betrug

bei Hunden 1,0086
bei Kaninchen 1,0087
bei Katzen 1,0088;

für die Bestimmung des Normalgewichts bei Menschen stand kein ausreichendes Material zur Verfügung. Die Zahlen entsprechen einer reichlich 1 % NaCl-Lösung.

Das nach Entleerung der Vorderkammer sich wieder ansammelnde Kammerwasser zeigt eine Zunahme des spec. Gewichts von 0,0070 bis 0,0080. Nach 24 Stunden ist keine Differenz mehr nachweisbar.

Die Osmose von 5 % Kochsalz-Lösung aus dem Bindehautsack, sowie die Injection derselben Lösung in das subconjunctivale Gewebe bewirkt keine Veränderung des spec. Gewichts des Kammerwassers.

Unmittelbar nach dem Tode fällt das spec. Gewicht, weil die Filtration der Flüssigkeit noch kurze Zeit andauert, aber bei sinkendem Gefässdruck. Später wird das Kammerwasser in Folge der Austrocknung der Augen concentrirter, und daher das spec. Gewicht höher.

Beim chronischen Glaucom findet sich keine bemerkenswerthe Abweichung, beim akuten Glaucom eine bedeutende Erhöhung des spec. Gewichts.

---

4) **Ueber die Bedeutung der Dioptrie**, von Prof. Dr. A. Gullstrand in Upsala.

„Die Dioptrie ist die Einheit des reciproken Werthes einer durch Division mit dem betreffenden Brechungsindex reducirten, in Meter gemessenen Haupt- oder Conjugatbrennweite."

Verf. giebt eine einfache Darstellung der Dioptrik mit Hilfe der Dioptrierechnung.

---

5) **Beitrag zur Lehre von den Chorioïdal-Sarkomen**, von Dr. E. Pawel, Assistenzarzt am St. Elisabeth-Krankenhaus in Halle a. S.

Bearbeitung von 100 Fällen der Haller Univ.-Augenklinik, welche in einem Zeitraume von über 25 Jahren beobachtet wurden.

Die 100 Fälle entsprechen 0,07 % aller Patienten. Durchschnittsalter 48,7 Jahre, jüngstes Individuum 7, ältestes 73 Jahre, 47 Männer, 53 Frauen, stets einseitig.

Der Tumor geht meistens von der Chorioïdes, seltener vom Ciliarkörper, sehr selten von der Iris aus. 20 Fälle waren spärlich oder gar nicht pigmentirt, 80 pigmentirt; erstere entwickeln sich mehr im vorderen Bulbusabschnitt und bei jugendlicheren Individuen.

Die Aetiologie ist dunkel, der Zusammenhang mit Traumen zweifelhaft, begleitende Irido-Cyclitis jedenfalls häufig nicht die primäre, sondern eine secundäre durch einen vorher bestehenden Tumor verursachte Affection.

Sympathische Ophthalmie wurde nur ein Mal beobachtet; der Fall ist aber in soweit nicht rein, als an dem sympathisirenden Auge 6 Wochen vor der Enucleation eine Iridectomie verrichtet worden war.

Die Prognose der Iris-Sarkome ist relativ gut. In einem Falle wurde nur iridectomirt und nach 7 Jahren noch kein Recidiv beobachtet. Unter 89 Fällen von Sarkom des Corpus ciliare und der Chorioïdes trat 9 Mal ein locales Recidiv auf, 7 Mal im ersten Jahre, 1 Mal im zweiten, 1 Mal im 30. Jahre nach der Operation. Dagegen wurden Metastasen in 27 Fällen beobachtet, von denen 26 zum Tode führten. In einem Falle entwickelte sich 6 Jahre nach der Enucleation ein mestatisches Leber-Melanosarkom, welches so günstig operirt wurde, dass die Patientin genas und $^3/_4$ Jahre nach der Operation noch gesund war.

Der höchste Procentsatz der Metastasen findet sich nach der frühzeitigen, im ersten Stadium ausgeführten Operation. Jedenfalls verhindert die frühzeitige Exstirpation die Metastasen nicht.

Unter den 69 Fällen, welche länger als 5 Jahre beobachtet werden konnten, finden sich 34, in denen Recidive, bezw. Metastasen auftraten. Im Ganzen kamen auf die 100 Beobachtungen 49 Todesfälle, 51 definitive Heilungen.

---

6) **Ueber die Wirkung von kalten und warmen Umschlägen auf die Temperatur des Auges**, von Dr. E. Hertel, Privatdocent und I. Assist. der Jenaer Augenklinik.

Silex gab im Jahre 1893 an, dass die Temperatur des Conjunctivalsacks durch die üblichen warmen Umschläge herabgesetzt, durch kalte dagegen erhöht wird. Giese kam später zu dem entgegengesetzten Resultate. Beide Forscher hatten Thermo-Elemente für die Messungen benutzt. Verf. gebrauchte besonders construirte Quecksilber-Thermometer, welche sich im inneren Lidwinkel bei leichtem Lidschluss in einer geschlossenen Höhle befinden und auch bei längerem Liegen kaum fühlbar sind.

Die Temperatur des normalen Conjunctivalsacks ist im Mittel 1,32° niedriger als die Körpertemperatur.

Für die Versuche wurde Wasser von 55° und 15°, sowie Eiswasser benutzt und theils vor und nach den Versuchen gemessen, theils das Thermometer vor der Anwendung der Compressen eingelegt und erst einige Zeit nach der Entfernung derselben herausgenommen. „Die Wirkung der Umschläge tritt sehr schnell ein, erreicht nach wenigen Minuten ihr Maximum, um dann nach Wegnahme der Umschläge ebenso schnell wieder zu verschwinden, ganz unabhängig davon, wie lange die Umschläge applicirt waren, und zwar wird im normalen Conjunctivalsack die Temperptur unter kalten Umschlägen herabgesetzt und unter warmen gesteigert.“ Die erzielten Temperaturdifferenzen betragen bei Eiswasser 2,2 bis 4,7°, bei Wasser von 15° 0,6 bis 1,9°, bei Wasser von 55° 0,9 bis 1,6°.

Um den etwaigen Einfluss der Circulation festzustellen, wurde Cocaïnlösung eingeträufelt, wodurch die Temperatur um 0,65° (Mittel von 24 Messungen) herabgesetzt wird. Ein Einfluss auf die Wirkung der Umschläge trat nicht hervor.

Bei Kaninchen erzielten Eisumschläge eine Verminderung der Temperatur von 6,02° im Mittel, Heisswasserumschläge eine Erhöhung von 3,54° im Mittel. Wurde nun durch Durchschneidung des Halssympathicus Hyperämie, bezw. durch Reizung des Sympathicus Anämie herbeigeführt, so konnte im ersteren Falle eine Erhöhung der Temperatur von 0,56° im Mittel, im letzteren eine Verminderung von 0,4 bis 0,9° festgestellt werden. Dagegen zeigten die Umschläge keine Einwirkung, welche sich wesentlich von der unter normalen Verhältnissen beobachteten unterschied. Ebenso wenig hatte Compression der Carotis einen Einfluss.

Ist bei getödteten Thieren die Circulation ganz ausgeschaltet, so entfalten die Umschläge eine viel intensivere Wirkung. Hier kann es sich nur um Leitung durch's Gewebe handeln. Wenn auch Silex diesem Factor keine Bedeutung beimisst, so spielt er doch ohne Zweifel auch in vivo eine wesentliche Rolle, nur wird die Leitungswirkung dadurch begrenzt, dass der Blutstrom fortdauernd Wärme bezw. Kälte absorbirt. Die Verengerung bezw. Erweiterung der Gefässe haben keinen Einfluss.

Entzündliche Processe des Auges können die Temperatur bis 1,3° erhöhen. In einem Falle von Xerosis conjunct. war die Temperatur herabgesetzt. Die Umschläge wirkten ganz wie bei nicht erkrankten Augen.

Die Temperatur der Orbita am hinteren Bulbuspole ist annähernd der Körpertemperatur gleich. Auch hier setzten kalte Umschläge die Temperatur herab, während heisse sie erhöhten. Störungen der Circulation ändern daran nichts, die Wirkung beruht auf Leitung durch's Gewebe.

7) **Das Sehen in Zerstreuungskreisen und die scheinbare Accommodation der Aphakischen insbesondere**, von Dr. Maximilian Salzmann, Docent der Augenheilkunde in Wien.

---

8) **Anatomische Untersuchungen über die Regeneration der Ciliarnerven nach Neurectomia optico-ciliaris beim Menschen**, von Dr. Amilcare Bietti, Privatdocent in Parma.

Untersuchung eines Bulbus, an welchem reichlich 5 Jahre nach schwerer Stichverletzung die Neurectomie optico-ciliaris ausgeführt wurde, und welcher 6 Jahre später wegen spontaner Schmerzen und Druckempfindlichkeit bei sympathischer Reizung des Partners enucleirt werden musste.

Die vor der Enucleation des leicht atrophischen Bulbus angestellten Versuche über die Sensibilität der Oberfläche führten im Ganzen zu einem positiven Resultate. Bei längeren Versuchen gab Pat. spontan an, dass er im anderen Auge einen leichten Druck über der Pupille fühle.

Die anatomische Untersuchung ergab, dass von dem centralen Stumpfe aus in grosser Ausdehnung zahlreiche Nervenstämmchen ausgegangen sein mussten, welche trotz fehlender Coaptation die Sklera erreicht hatten und dieselbe in theils neuen, theils alten Bahnen durchsetzten. Das ganze Augeninnere und besonders das Corpus ciliare war reich an Nerven.

Der Opticusstumpf war von einer in seiner Querrichtung verlaufenden fibrösen Narbenmasse bedeckt.

Ganz wie man es in Amputationsstümpfen beobachtet, fand sich hinter dem Bulbus ein Narbenneurom, von dem aber keine Fasern in den Bulbus eintraten. Dieser wird demnach von einem Theile der regenerirten Nervenfasern nicht erreicht. Die Neurome werden unter Umständen Schmerzen verursachen, welche, da sie in die Peripherie projicirt werden, eine Empfindlichkeit des Augapfels vortäuschen können.

Die neugebildeten Nerven waren meistens markhaltig, zum Theil aber sowohl im Bulbus als im Neurome marklos.

Vordere Ciliarnerven wurden mehrfach beobachtet, doch konnte die an sich nicht in's Bereich der Unmöglichkeit zu verweisende, vicariirende Innervation im Augeninnern nicht nachgewiesen werden. Nur in der Hornhaut fanden sich neugebildete Markfasern, welche mit den Gefässen eintraten und soweit sie aus der Conjunctiva und dem episkleralen Gewebe stammten, ohne Zweifel vicariirend functionirten. Bei einem Vergleiche der Verhältnisse, welche einerseits bei der Neurectomia optico-ciliaris und andrerseits bei den wegen Neuralgie verrichteten Nervenresectionen vorliegen, ist nicht zu übersehen, dass im ersteren Falle das schmerzhafte Organ zurückbleibt und gesunde Ciliarnerven durchtrennt werden, während im letzteren Falle der häufig erkrankte Nerv selbst in Angriff genommen wird, wodurch eine günstigere Prognose bedingt ist.

---

9) **Erwiderung auf die Bemerkungen zu L. Bach's Arbeit: „Zur Lehre von den Augenmuskellähmungen u. s. w." des Herrn Dr. Bernheimer**, von Dr. Ludwig Bach in Würzburg. Scheer.

II. Archiv für Augenheilkunde. XL. Band. Heft 1. 1899. October

1) **Das Ulcus corneae rodens**, von Dr. Hillemann in Duisburg.

Zu der in der letzten Zeit stark anwachsenden Literatur über Ulc. rodens tritt der vorliegende Beitrag mit der Mittheilung eines anatomischen Befundes,

der nichts besonders Kennzeichnendes ergab. Verf. ist geneigt, das Ulc. rodens in eine Analogie mit dem Ulc. ventriculi und mal perforant du pied zu setzen und das Absterben der oberflächlichen Cornealschichten auf eine Affection der die Ernährung und Lebensfähigkeit des Corneagewebes beeinflussenden Nerven zurückzuführen.

---

2) **Ueber die ägyptischen Augenentzündungen**, von Dr. Leopold Müller, Privat-Docent in Wien.

Verf. fand in Aegypten neben dem Trachom eine Conj. acuta contagiosa sehr verbreitet, die von dem Koch-Weeks'schen Bacillus erregt wird und im Allgemeinen, ausser bei Kindern, leicht verläuft und ohne Narben der Bindehaut heilt.

Die acute Blennorrhoe ist in Aegypten bei Kindern und Erwachsenen häufiger als bei uns: auffallend selten sah Verf. phlyktänulöse Bindehaut-Entzündungen.

Hauptsächlich stellte Verf. Untersuchungen über die Bedeutung an, die ein von ihm gefundener Bacillus für die Aetiologie des Trachoms habe. Der Bacillus ist morphologisch kaum, culturell gar nicht von dem Influenza-Bacillus verschieden, nach Verf.'s Ansicht aber nicht mit ihm identisch. Einen vollen Beweis für die ätiologische Bedeutung dieses Bacillus als Trachom-Erreger haben auch diese Untersuchungen dem Verf. nicht gebracht.

---

3) **Eine geheilte Chiasma-Affection nebst Bemerkungen über die Lage der Sehnervenfasern im Chiasma**, von Generalarzt Dr. Seggel in München.

Nach Dimmer verläuft die Hauptmasse der gekreuzten Sehnervenfasern im medio-ventralen Theile der gegenüberliegenden Chiasma-Hälften, während die ungekreuzten im dorsolateralen Theil der gleichen Seite verlaufen. Die papillomacularen Bündel liegen im Chiasma medio-dorsal dicht unter dem Recessus opticus des III. Ventrikels und gehen hier eine Partialkreuzung ein. Nach diesem Verlaufe der Fasern muss doppelseitige, temporale Hemianopsie auftreten 1. wenn das Chiasma sagittal durchtrennt ist, 2. bei Einwirkung auf den vorderen oder hinteren Winkel, 3. auf die untere Fläche des Chiasma. Die letztere Annahme, die früheren widerspricht, wird durch einen mitgetheilten Fall gestützt.

Es handelt sich um einen 28jährigen Schreiber, der partielle linksseitige Oculomotoriusparese und bitemporale Hemianopsie bei sonst normalem Augenbefund zeigte. Da keinerlei Begleiterscheinungen für cerebralen Sitz sprachen und symmetrische Sehnervenatrophie auszuschliessen war, wurde Chiasma-Affection als zweifellos angenommen. Unter Kalijod-Behandlung trat, ohne dass Lues nachzuweisen war, Rückbildung der Gesichtsfeld-Beschränkungen ein. Nach $1^1/_4$ Jahren Rückfall, auf erneute Behandlung erhebliche Besserung. Der Krankheitsverlauf erklärt sich ungezwungen durch eine Einwirkung auf das Chiasma von unten her, die Parese des linken Oculomotorius könnte ebenso für eine Einwirkung von hinten sprechen, während das Fehlen einer Geruchsstörung Einwirkung am vorderen Chiasmawinkel ausschliesst. Bei der engbegrenzten Einwirkung von unten wäre an einen Tumor der Hypophysis zu denken, der wegen fehlender Akromegalie unwahrscheinlich, nach der Heilung auszuschliessen war. Es bleibt die Annahme einer umschriebenen chronischen Pachymeningitis bezw. Periostitis in der Gegend des Türkensattels.

Die Heilung durch Jodkali ist von besonderem Interesse, da von 95 Fällen von Chiasma-Erkrankungen nur 7 geheilt sind. Sie soll als diagnostisches Moment dienen, dass es sich um circumskripte, chronische Meningitis handelt. Dieselbe verläuft wie Chiasma-Tumoren ohne Stauungspapille, da durch frühzeitiges Verkleben der Sehnervenscheiden die Communication verlegt wird.

Ein zweiter Fall ist schon veröffentlicht; es handelt sich um ein erfolgreich operirtes Fibrom der Dura mater, das als Beweis für die medio-dorsale Lage des papillo-macularen Bündels entsprechende Druckwirkungen machte.

---

4) Angeborene Anomalie der Scleralconjunctiva und der Cornea, von Francesco Falchi, Prof. zu Pavia.

Verf. beschreibt eine Bildung, die theils in der Bindehaut der Sclera, theils in der Cornea ihren Sitz hatte. Sie ragte bis 1 mm auf, ward 14 mm lang, verwachsen, rosenroth, von glatter Oberfläche. Die anatomische Untersuchung ergab, dass die angeborene Anomalie den Charakter einer teratoiden Geschwulst hatte.

Es folgen **Gesellschaftsberichte.**

Heft 2. November.

8) Die älteren und neueren Mydriatica, Miotica und Anästhetica in der Augenheilkunde, von Dr. H. Schultz, Assistent an der Univers.-Augenklinik zu Berlin.

Verf. bespricht die Anwendung der einzelnen Mittel. Von den Mydria. behält das Atropin seinen Vorrang, von den vorübergehend die Pupille erweiternden Mitteln erscheint das Euphtalminum hydrochl. als bestes, bezw. kürzest wirkendes. Das Eserin ist nicht ersetzt. Von den Anästheticis giebt Verf. dem Holocaïn von Täuber, das Hirschberg in die Augenheilkunde einführte, den Vorzug, da es bei prompter Wirkung die Pupille, die Accommodation, den Augendruck nicht beeinflusst, antiseptisch und sterilisirbar ist.

---

9) Die Tuberculose der Conjunctiva, von J. W. H. Eyre, Augenarzt am Kinderhospital St. Mary, Bakteriologe am Charing Cross Hospital, London. (Uebersetzt von Dr. Abelsdorff.)

Verf. beschreibt drei neue Fälle. Er ist der Ansicht, dass die Häufigkeit der primären Tuberculose der Bindehaut unterschätzt wird, es komme mindestens 1 Fall auf 2700 Augenkranke.

Gewöhnlich ist nur eine Seite betroffen. Die Tuberculose tritt in Form eines verkästen Geschwürs oder als Neubildung von granulärem Typus auf. Der Verlauf ist chronisch, ohne Neigung zur Spontanheilung. Eine radikale Entfernung ist so früh als möglich geboten, dann kann dauernde Heilung erwartet werden.

Nachweis von Tuberkelbacillen ist nur bei Geschwürsform häufig möglich, Ueberimpfung auf Kaninchen und Meerschweinchen ergab stets positive Resultate.

---

10) Der rein anatomische Nachweis der ungekreuzten Sehnervenfasern beim Menschen, von Docent Dr. Bernheimer, Wien.

Verf. untersuchte Augen und Gehirn eines Kindes mit beiderseitigem Mikrophthalmus. In Folge von eigenthümlicher, unregelmässiger und ungleichmässiger Markhüllen-Entwicklung und etwas schiefer Schnittführung sah er eine

ansehnliche Menge von natürlich isolirten und voll entwickelten Sehnervenfaserbündeln, welche in ein und demselben Schnitte ununterbrochen als Bündel und Einzelfasern vom linken Tractus in den gleichseitigen Opticus verfolgt werden konnten.

---

11) **Weitere Beiträge zur Anatomie des myopischen Auges**, von Privatdocent Dr. L. Heine, Breslau.

Verf. findet durch anatomische Untersuchung dreier neuer Bulbi seine früheren Beobachtungen bestätigt. (Vergl. Centralbl. f. Augenheilk., December 1899, S. 371.)

---

12) **Ueber die Injection einer schwachen sterilisirten Kochsalzlösung in collabirte Augen**, von Hermann Knapp.

Verf. führte das Verfahren in drei Fällen aus. Er ersetzte im ersten Falle cholesterinhaltigen Humor aqueus und vitreus durch physiologische Kochsalzlösung mit vorübergehendem Nutzen. Im zweiten Falle wurde durch Auffüllung eines bei der Extraction eines complicirten Stares ausgeleerten Auges mit physiologischer Kochsalzlösung völlige Heilung erreicht. In einem ähnlichen dritten Falle ist der Erfolg noch unbestimmt.

Danach bildete sich Verf. das Verfahren der Einspritzung einer warmen, sterilen, physiologischen Kochsalzlösung in die Vorderkammer mittelst einer kleinen Spritze, wenn 1. bei gesunkener Körperkraft im Alter oder aus irgend einer andren Ursache die Hornhaut einsinkt und das Auge kollabirt. Er spritzt dann, bis die Wundränder des gefüllten Augen aneinander liegen. 2. Star-Reste, Cholestearin können durch Ausspritzen ohne Schaden entleert werden. Ferner kann ein Auge, das durch Glaskörperverlust bei Operation oder Verletzung kollabirt, mit Vortheil durch Einspritzung der Lösung gefüllt werden, wodurch auch eine durch Einsaugen der Bindehaut-Absonderung erfolgende Infection verhindert wird.

Es folgen **Gesellschaftsberichte.** Spiro.

III. The Ophthalmic Review. 1900. Februar.

1) **Lacrimal obstruction in the young**, by Donald Gunn.

Erkrankungen der Thränenwege sind, was das Alter der Patienten anlangt, häufiger bei Leuten jenseits des 45. Jahres, andrerseits auch bei Neugeborenen und kleinen Kindern. Während bei jenen häufig eine Ursache nicht zu ermitteln ist, kann bei letzteren eine solche in der Regel gefunden werden. Verf. theilt seine 18 Krankengeschichten in 2 Gruppen mit je 2 Unterabtheilungen ein. Die erste umfasst Fälle, in denen die Krankheit gleich bei der Geburt vorhanden war oder bald darauf eingetreten ist; sie enthält wieder Fälle, bei denen der Thränenkanal offenbar bei oder vor der Geburt verschlossen gewesen war, entweder durch Schleimhautfalten am unteren Ende, oder durch fehlerhafte Stellung der Nasen-Knorpel und -Muscheln, oder durch Knorpellager, die während der Fötalzeit vorhanden, später wieder verschwinden, — Fälle, von denen einige bereits einen erweiterten Thränennasenkanal besitzen, nach Art einer Mucocele, in Folge der während des Fötallebens eingetretenen Absonderung; ein wirklicher Abscess entsteht erst secundär nach der Geburt durch Infection von aussen her; durch Sondirung tritt meist rasche Heilung ein. Die zweite Unterabtheilung der ersten Gruppe umfasst Fälle, bei denen die Symptome erst nach der Geburt auftraten, meist in Verbindung mit, möglicher Weise auch

veranlasst durch Conjunctivitis; der congenitale Ursprung ist hier nicht so sicher gestellt; sie zeigen keine Erweiterung des Thränennasenkanals; sie wurden nicht sondirt, sondern mit Zink-Einträufelung behandelt. Die zweite Gruppe umfasst mehr oder weniger erwachsene Kinder, bei denen die Krankheit entweder durch Syphilis (oft ist Keratitis parenchymatosa vorhanden) oder durch Tuberculose der Nasen- oder Orbitalknochen entstanden ist. Anatomische Untersuchungen konnte Verf. nicht machen, aber zum Schlusse verweist er auf eine neuere Arbeit von Rochon-Duvigneaud (Arch. d'Opht., 1899, Februar), der bei Föten und Neugeborenen den Thränennasencanal am unteren Ende häufig verschlossen gefunden hat.

Folgen **Referate.**

März.

1) **Fatigue from the effort to maintain binocular single vision,** by George J. Bull, M. D., Paris.

Verschiedene Refraction beider Augen bewirkt oft Schwierigkeit in der Accommodation; meist finden sich in solchen Fällen dann auch noch Anomalien der Augenmuskeln, Heterophorie. Dadurch wird eine Reihe asthenopischer Beschwerden ausgelöst; insbesondere beim Sehen in der Nähe ermüden die Augen sehr bald durch das Bestreben beim binocularen Sehen ein einfaches Bild zu erlangen. In solchen Fällen sei es sehr wichtig, alle Beschwerden der Patienten genau zu beachten, weil man dadurch am besten ein Bild von der Art der Störung bekomme, auch hat Verf. schon an anderer Stelle auf die Nützlichkeit des Stereoskopes in solchen Fällen hingewiesen, zur Bestimmung des Convergenz-Vermögens. Er beschreibt dann genau einen derartigen Fall, der eine 30jähr. Frau betraf, die von jeher Beschwerden in den Augen und Kopfschmerzen hatte. Für gewöhnlich sah sie nicht doppelt, aber die Altarlichter in der Kirche tanzten und schienen ihr nie ruhig, sie konnte keine Nadel einfädeln, nur ganz kurze Zeit lesen oder schreiben; wenn sie eine Treppe herabstieg, schienen ihr alle Stufen in einer Horizontalen zu liegen. Durch volle Correction eines myopischen Astigmatismus rechts und eines hyperopischen links und stereoskopische Uebungen wurde zwar Besserung, aber keine Heilung erzielt. Völlige Befreiung von allen Beschwerden trat erst ein, nachdem die bestehende Exophorie durch Rücklagerung des linken Externus und Vorlagerung der Kapsel des linken Internus beseitigt worden war.

Es folgen **Referate** und **Gesellschaftsberichte.** Neuburger.

Vermischtes.

1) XIIIe Congrès international de médecine.
Paris, 2—9 août 1900. Section d'ophtalmologie.

Paris le 25 Mars 1900.

Monsieur et très honoré confrère.

J'ai l'honneur de vous faire connaître: 1° La composition du comité de notre section: MM. Président: Panas (Paris). Vice-Présidents: Javal (Paris), Gayet (Lyon). Secrétaire général: Parent (avenue de l'Opéra, 26, Paris). Secrétaires adjoints: Chevallereau (Paris), Rochon-Duvigneaud (Paris). Membres: Abadie (Paris), Badal (Bordeaux), Bruch (Alger), Chibret (Clermont), Dor (Lyon), Hocquard (Besançon), Jocqs (Paris), Lagrange

(Bordeaux), Landolt (Paris), de Lapersonne (Lille), Meyer (Paris), Rohmer (Nancy), Terson (Paris), Trousseau (Paris), Truc (Montpellier).

2° Les sujets des Rapports: a) Névrites optiques d'origine infectieuse et toxique. Rapporteurs: Nuel (Liège), Uhthoff (Breslau). b) Centre visuel cortical. Rapporteurs: Bernheimer (Vienne), Angelucci (Palerme), Henschen (Upsal). c) Valeur comparative de l'énucléation et des opérations proposées pour la remplacer. Rapporteurs: Snellen (Utrecht), H. R. Swanzy (Dublin), de Schweinitz (Philadelphie), Pflüger (Berne). d) État actuel de nos connaissances sur le mécanisme de l'accommodation de l'oeil. Rapporteur: Hess (Marbourg). e) Réforme de la notation de l'acuité visuelle. Rapporteur: Javal (Paris). f) Sur le glaucome survenant dans les yeux opérés de cataracte. Rapporteur: B. Wicherkiewicz (Cracovie). g) Le traitement avant et après l'opération de cataracte. Rapporteur: Schioetz (Christiania).

Ces rapports seront imprimés in extenso en français et distribués à l'avance aux Confrères qui se seront fait inscrire pour le Congrès. Il ne sera lu en séance publique qu'un court résumé ou les conclusions, et leur discussion commencera immédiatement. Nos collègues, désireux de participer à la discussion des Rapports imprimés et distribués à l'avance, sont instamment priés de rédiger avant les séances leur part de discussion afin de pouvoir la lire en séance publique; ceci, afin de donner à la discussion des Rapports le plus de clarté et de rapidité possibles. En outre, ceux d'entre nous qui auraient adopté pour une communication particulière un sujet connexe à l'un des Rapports ci-dessus devront le traiter sommairement au moment de la discussion de ce Rapport, car le Congrès n'abordera pas deux fois les mêmes questions.

3° Communications individuelles. Les Rapports n'étant pas lus, mais seulement discutés en séance publique, il restera un temps suffisant pour la lecture et la discussion des communications individuelles.

Nous engageons donc nos Confrères à nous envoyer le plus tôt possible le titre des communications qu'ils désirent lire au Congrès.

Les communications individuelles dont le manuscrit in extenso sera envoyé au Secrétaire avant le 1er juillet seront classées les premières. On est prié d'y joindre un résumé de la communication, autant que possible rédigé en deux langues: allemand et français, ou anglais et français, pour celles qui ne seront pas lues en français. Étant donné le grand nombre probable des communications, nous recommandons aux Congressistes de limiter au strict minimum le texte, les tableaux, les figures.

4° Des secrétaires de séances connaissant les trois langues allemande, anglaise, française, donneront un résumé exact des discussions, qui sera imprimé dans la nuit, et publié le lendemain matin dans le «Journal du Congrès».

5° Les séances de notre section auront lieu à l'Hôtel-Dieu, place du Parvis-Notre-Dame. On y trouvera des salles réservées pour les projections, pour les démonstrations microscopiques, et l'exposition des instruments.

6° Les Confrères étrangers, désireux d'assister au Congrès, adresseront leur demande, avec leur carte de visite et 25 francs, à leur comité national respectif (constitué en vue de ce Congrès), qui se chargera des formalités nécessaires et leur enverra leur carte d'admission. . . . .

Nous appelons donc l'attention de nos confrères français et étrangers sur le paragraphe 6 de cette circulaire, et nous les engageons à envoyer leur demande d'admission avant le 1er juin, afin qu'ils puissent recevoir franco et à domicile, avant le Congrès, le volume contenant les Rapports imprimés in extenso. Ils pourront ainsi les étudier et rédiger à l'avance leurs parts de dis-

cussion. Veuillez agréer, Monsieur et très honoré Confrère, l'expression de notre considération la plus distiguée.

Pour le Comité de la Section d'Ophtalmologie: le Secrétaire

Dr. Parent, 26, avenue de l'Opéra, Paris.

2) Unser geschätzter Mitarbeiter Dr. van Millingen in Constantinopel ist uns durch jähen Tod zu früh entrissen worden.

Bibliographie.

1) Zur Lehre von der Sehnervenkreuzung im Chiasma des Menschen, von Dr. A. Pichler, Assistent der Augenklinik der deutschen Universität in Prag. (Zeitschrift für Heilkunde. 1900. I. Band.) In einem Falle von Adeno-Carcinom der linken Orbita, der kurze Zeit nach der Operation tödtlich ausging, gelang es Verf., durch Färbung der Nervenbahnen nach Marchi in beiden Tractus optici degenerirte Fasern nachzuweisen, obwohl nur ein Opticus erkrankt war. Bisher lag über diese Färbungs-Methode bei Untersuchung des Chiasma des Menschen nur die Publication eines Falles von Dimmer (A. f. O.) vor. Durch Vergleich der Ergebnisse dieser beiden mit dem Marchi-Verfahren untersuchten Fälle gelangt Verf. zu folgenden Schlussfolgerungen: Im Chiasma des Menschen findet eine theilweise Kreuzung der Nervenbahnen statt. Im Chiasma und Tractus finden sich gekreuzte und ungekreuzte Fasern meist nicht scharf geschieden. Die ungekreuzten Fasern verlaufen im Chiasma im lateralen Abschnitt; im Tractus finden sie sich in den dorsalen zwei Dritteln, besonders dicht in einer bandförmigen Zone, die in der Mitte zwischen der oberen und unteren Fläche gelegen ist. Die sich kreuzenden Fasern nehmen die mittleren Theile des Chiasmas ein, sie verlaufen ungefähr frontal von einer Chiasma-Hälfte in die andere, wobei sie von der dorsalen zur ventralen Fläche absteigen, und sammeln sich dann am Boden des Chiasma zu beiden Seiten der Median-Ebene zu sagittal verlaufenden Strängen, die in den Tractus eintreten. Ein Theil dieser Fasern bildet, bevor er in den Tractus einbiegt, kurze Schlingen in den Opticus der anderen Seite. Diese Schlingen finden sich nur im ventralsten Abschnitt. Im Tractus treten die gekreuzten Fasern überwiegend an der Basis desselben ein und verbleiben in ihrem Verlaufe nach rückwärts im ventralen Abschnitt. Eine geringe Zahl von gekreuzten Fasern verläuft über den ganzen Tractus-Querschnitt vertheilt, innig mit den ungekreuzten gemischt. Schenkl.

2) Experimentelle Studien zur Kenntniss der Bahnen der synergischen Augen-Bewegungen beim Affen und der Beziehungen der Vierhügel zu denselben, von Doc. Dr. H. Bernheimer in Wien. (Sitzungs-Berichte der kais. Akademie der Wissenschaften, mathem.-naturwissensch. Classe. 1899. April—Juli. S. 299.) Die Ergebnisse der Versuche haben die frühere Ansicht, als seien die vorderen Vierhügel ein specielles Reflexcentrum für die Augen-Bewegungen und ganz besonders für die synergischen, neuerdings widerlegt. Die Thiere, welche nach Zerstörung des vorderen Vierhügeldaches noch 4 Wochen am Leben erhalten wurden, zeigten keine anderen Veränderungen als geringe Erweiterung und trägere Reaction der der Vierhügelzerstörung entsprechenden Pupille, da durch die Zerstörung der vorderen Vierhügel ein geringer Theil dieser Pupillarfasern mitlädirt wird. Damit stimmen auch die klinischen Beobachtungen von Erkrankungen der Vierhügel überein, bei denen nur dann nennenswerthe Seh-Störungen beobachtet wurden, wenn die benachbarten Gebilde in Mitleidenschaft gezogen waren. Die weiteren Ergebnisse der Experi-

mente haben nebstbei sichergestellt, dass der seiner Hinterhaupts-Lappen beraubte Affe tadellose synergische Augen-Bewegungen spontan und auf periphere mechanische oder elektrische Reize ausführt. Dieselben synergischen Augen-Bewegungen werden ausgeführt, wenn er seiner Hinterhaupts-Lappen und der vorderen Vierhügel oder dieser allein beraubt wird. In letzterem Falle lösen auch einfache Lichtreize dieselben synergischen Augen-Bewegungen aus. Erst wenn die Kernregion der Augennerven durch einen Medianschnitt getrennt werden, hören die synergischen Augen-Bewegungen auf. Der Gyrus angularis der Affen ist ein ausgesprochenes Rindenfeld für die synergischen Augen-Bewegungen. Der rechte beeinflusst die synergischen Bewegungen nach links, der linke Gyrus die nach rechts. Nach Zerstörung der Vierhügel bis zum Aquaeductus Sylvii werden vom Gyrus angularis immer noch synergische Bewegungen ausgelöst. Die nach Zerstörung der vorderen Vierhügel weiterlebenden Thiere zeigen, wie bereits hervorgehoben, keine Störung der Augen-Bewegungen. Nach alledem sind die vorderen Vierhügel weder ein Reflex-Centrum für die Augen-Bewegungen, noch ziehen die Neurone zur Hirnrinde durch dieselben hindurch. Da nach medianer Durchschneidung der Augenmuskel-Kernregion vom rechten und linken Gyrus angularis keine Augen-Bewegungen mehr ausgelöst werden, so müssen die Verbindungs-Neurone von den Muskelkernen zur Rinde des Gyrus angularis sämtlich gekreuzt verlaufen; die Kreuzung muss in der Median-Linie, jedoch unter dem Niveau des Aquaeductus Sylvii stattfinden, denn nach Abtragung oder Durchschneidung des Daches der Vierhügel allein bleiben die synergischen Augen-Bewegungen vom Gyrus angularis noch auslösbar. Es findet demnach die Einwirkung der Gehirnrinde auf die Kerne der Augenmuskel-Nerven nach demselben Typus statt, wie auf die Kerne der N. faciales und auf die der motorischen Nerven der Extremitäten. Schenkl.

3) Die Beziehungen der vorderen Vierhügel zu den Augen-Bewegungen, von Doc. Dr. Bernheimer in Wien. (Wiener klin. Wochenschrift 1899. Nr. 52.) Entgegnung auf den Aufsatz des Prof. Prus über elektrische Reizung der Vierhügel. „Die vorderen Vierhügel sind weder ein Reflex-Centrum für die Augen-Bewegungen, noch ziehen die Neurone zur Hirnrinde durch dieselben hindurch. Die Verbindungs-Neurone von den Augenmuskel-Kernen zur Rinde des Gyrus angularis verlaufen sämmtlich gekreuzt. Die Kreuzung muss in der Median-Linie, jedoch unter dem Niveau des Aquaeductus Sylvii stattfinden, denn nach Abtragung der vorderen Vierhügel bleiben die synergischen Augen-Bewegungen vom Gyrus angularis noch gleich gut auslösbar, und Affen mit zerstörten vorderen Vierhügel führen dauernd und spontan tadellose synergische Augen-Bewegungen aus.“ (Bemerkungen zu dem obigen Aufsatze von Prof. Prus in Lemberg [Wiener klin. Wochenschrift 1899. No. 52].) Schenkl.

4) Der Einfluss der Reizung auf die Localisation von Allgemeinleiden im Auge, von Prof. Dr. W. Schön. (Wiener med. Wochenschrift 1900. Nr. 1.) Die Augen-Krankheiten lassen den localisirenden Einfluss des Reizes, was Schaffung von Einbruchs-Stelle und Erkrankungs-Stelle anbelangt, deutlich erkennen. Sie ermöglichen sogar, den Reiz concret zu fassen, und die Wirkungsweise des Reizes anatomisch bis in die Zelle zu verfolgen. Die Krankheit, bei welcher es sich hauptsächlich um die Schaffung von Einbruchs-Pforten handelt, ist die Conjunctivitis einschliesslich der Blepharitis und Ekzem-Keratitis. Verf. macht darauf aufmerksam, wie häufig die Diagnose Conjunctivitis gestellt und das Leiden auch als solche behandelt wird, ohne dass eine anatomisch nachweisbare Conjunctivitis vorhanden wäre. Er hebt

namentlich jene Fälle hervor, bei denen Conjunctival-Reizung, durch Ametropie bedingt, besteht und die erst nach längerem Bestande endlich die Eingangs-Pforte der wirklichen Entzündung bedingen kann. Die andauernde selbstständige catarrhalische Conjunctivitis müsste von der Bildfläche verschwinden und die Unterlassung der Refractionsprüfung und der Ausgleichung der Fehler in solchen Fällen und in Fällen von Ekzem-Keratitis wäre geradezu als ein Kunstfehler zu bezeichnen. An dem Beispiele der Cyclitis zeigt Verf., wie durch Reizung, die sich bei dieser Erkrankung bis in die Zelle verfolgen lässt, vorhandene Allgemeinleiden localisirt werden. Schenkl.

5) Ueber die Beziehungen der Nasen- zu den Augenkrankheiten mit besonderer Berücksichtigung des Thränennasen-Kanals, von Dr. Gottfried Scheff in Wien. (Wiener med. Wochenschr. 1899. Nr. 52 u. 1900. Nr. 1.) Bei Nasenleiden reicht es nicht aus, die Nase allein ins Bereich der Untersuchung zu ziehen, sondern es müssen auch die angrenzenden Organe, insbesondere der Mund, der Kau-Apparat (Zähne) einer genauen Besichtigung unterzogen werden, da zwischen den letzteren und der Nase leicht eine pathologische Relation stattfinden kann. Verf. macht namentlich auf Anomalien der Dentition und hochgelegene Zahnfisteln aufmerksam.
Schenkl.

6) Neue Beiträge zur Pathogenese der Basedow'schen Krankheit, von Doc. Dr. L. Haskovec in Prag. (Wiener med. Wochenschr. 1900. Nr. 2.) Durch intravenöse Injection des wässrigen Schilddrüsen-Extractes war Verf. beim Hunde eine kurz andauernde Puls-Beschleunigung und eine Herabsetzung des Blutdruckes zu erzeugen im Stande; es gelang ihm weiter experimentell nachzuweisen, dass die Acceleration in Folge der Reizung des Nervus accelerans hervorgerufen werde, womit der Beweis erbracht wurde, dass es möglich sei, die Centren des Nervus accelerans auf toxischem Wege zu reizen.
Schenkl.

7) Ueber acute Cocaïn-Vergiftung, von Dr. L. Herz in Antwerpen. (Wiener med. Wochenschr. 1900. Nr. 3.) Ueber eine Cocaïn-Vergiftung nach Gebrauch von 0,3 gr Cocaïn anlässlich einer Kehlkopf-Operation berichtet Verf. Sie unterschied sich von dem bekannten Verlaufe dadurch, dass 2 als constant angegebene Symptome, Gesichtsblässe und Ueblichkeiten, fehlten. Bemerkenswerth ist ausserdem der Auftritt von Erscheinungen einer schweren Vegiftung ohne sichtbare Ursache eine halbe Stunde nach einem schon beendeten leichten Anfall und der plötzliche Uebergang des schweren Symptomen-Complexes in fast normalen Zustand. Schenkl.

8) Klinische Beiträge zur Lehre von den acuten intestinalen Auto-Intoxicationen, von Dr. R. Deutsch in Mähr. Ostrau. (Wiener med. Wochenschr. 1900. Nr. 6.) Intermittirende Neuralgia ophthalmica ex autointoxicatione nach einem geringen Diätfehler, die nach Calomel prompt ausbleibt, jedoch nach einem neuerlichen Diätfehler wieder auftritt. Strenge Befolgung der ärztlichen Weisungen beseitigt die Neuralgie vollständig. Schenkl.

9) Eine transportable Dunkelkammer sammt Beleuchtungsapparat, von Dr. M. Bondi, Assistent an der Klinik des Hofraths Schnabel in Wien. (Wiener med. Presse. 1900. Nr. 4.) Die Dunkelkammer besteht aus 10 zusammenlegbaren Stahlreifen, welche mit einem schwarzen Tuche überzogen sind, und bei der Verwendung durch eine Flügelschraube festgestellt werden. Der Beleuchtungsapparat besteht aus einer Stirnbinde mit 2 Glühlämpchen und einem Accumulator. Die Lämpchen haben Kugelform, sind matt

geschliffen und in Ebenholz montirt. — Rückwärts befindet sich ein Metallhohlspiegel und vorn eine Blende aus Hartgummi mit einem Diaphragma. Das Ganze befindet sich in einem Kugelgelenke. Schenkl.

10) Neunter Bericht für die Abtheilung für Augenkranke im Landes-Spitale zu Laibach vom 1. Januar bis 31. December 1899, erstattet vom Primarius Dr. E. Bock. 1065 Augenkranke (488 Männer, 523 Weiber), 403 grössere Operationen, darunter 120 Star-Operationen und zwar 64 Star-Ausziehungen mit Lappenschnitt und Iridectomie, 11 Star-Ausziehungen mit Lanzenschnitt, 30 Zerschneidungen des Stares, 15 Zerreissungen des Nachstares. Von den Star-Operationen mit Lappenschnitt ging ein Auge (1,6 %) durch Wund-Eiterung zu Grunde. In 2 Fällen trat bei sehr marastischen Leuten nach der Linsenentbindung hochgradiger Collaps des Bulbus ein, welchem eine reizlose Schrumpfung des Auges folgte. Denselben Ausgang zeigte ein Auge, bei dem nach normaler Operation eine intraoculäre Blutung auftrat. Ein Kranker, der das rechte Auge durch Eiterung nach Verletzung verloren hatte, bekam am 5. Tage nach normaler Extraction eine Glaskörpereiterung. In einem anderen Falle wurde der Erfolg der Operation durch eine Hornhauttrübung beeinträchtigt, welche dadurch entstand, dass der Kranke nach der Operation unter dem Verbande so presste, dass beim Verbandwechsel der Rand des Oberlides in der Hornhautwunde gefunden wurde. — Bei einer Anzahl von Star-Operirten wurde die offene Wundbehandlung durchgeführt. Von 3 wegen höchstgradiger Kurzsichtigkeit (über 30 D) Operirten erlangten 2 ein ausgezeichnetes Sehvermögen; bei dem 3. Falle wurde der Anfangs vortreffliche Erfolg nachträglich durch Glaskörpertrübungen beeinträchtigt. Schenkl.

11) Die Conjunctivitis granulosa und ihre Behandlung, von Dr. Bloebaum, Köln a. Rh. (Deutsche Medic. Ztg. 1899. Nr. 5, 6, 7.) Bespricht das Wesen, die Symptome und Behandlung der Krankheit, ohne viel Neues zu bringen, nur empfiehlt er seine schon früher (s. d. Centralbl. 1897. S. 617 u. 642) beschriebene galvanokaustische Glühnadel zur Zerstörung der Granulationen, sowie der Haarbälge der falsch stehenden Haare bei Ectropium und Trichiasis, der Pannus-Gefässe, endlich auch zur Stichelung des erkrankten Tarsus, um durch subconjunctivale Brandkanäle eine Rückbildung des hypertropischen Knorpels zu erzielen. Neuburger.

12) Ein Doppel-Diaphanoskop zur Durchleuchtung der Stirnhöhlen, von Privatdoc. Dr. Gerber in Königsberg. (Deutsche med. Wochenschrift. 1900. Nr. 11.) Die Diagnose der Stirnhöhlen-Affectionen erscheint noch sehr verbesserungsbedürftig; insbesondere ist die Durchleuchtung sehr schwierig, weil man mangels einer Stelle, von welcher aus man die beiden Stirnhöhlen gleichzeitig erleuchten könnte, jede Stelle für sich durchleuchten und die beiden Bilder in der Erinnerung mit einander vergleichen muss. Um diese Fehlerquelle auszuschalten, construirte Verf. durch Anbringung zweier modificirter, in einem Kugelgelenk nach allen Richtungen frei beweglicher Vosen'scher Lampen an einem Handgriff, wodurch die zweite Hand freibleibt, ein Doppel-Diaphanoskop, das von Reiniger, Gebbert und Schall fabricirt wird. Bezüglich der Einzelheiten muss auf die im Original wiedergegebenen Abbildungen verwiesen werden. An der Hand einiger Krankengeschichten und Autogramme wird die Brauchbarkeit des Instrumentes erläutert. Neuburger.

Um Einsendung von Separatabdrücken wird gebeten.

Verlag von Veit & Comp. in Leipzig. — Druck von Metzger & Wittig in Leipzig.

Centralblatt

für praktische

AUGENHEILKUNDE.

Herausgegeben von

Prof. Dr. J. Hirschberg, Geh. Med.-Rath, in Berlin.

Unter ständiger Mitwirkung der Herren Dr. Ancke in München, Dr. Berger in Paris, Prof. Dr. Birnbacher in Graz, Dr. Brailey in London, Prof. Dr. H. Cohn in Breslau, Doc. Dr. Cl. du Bois-Reymond in Berlin, Dr. Dahrenstaedt in Herford, Doc. Dr. E. Emmert in Bern, Prof. C. Gallenga in Parma, Dr. Ginsberg in Berlin, Prof. Dr. Goldzieher in Budapest, Dr. Gordon Norrie in Kopenhagen, Prof. Dr. Horstmann in Berlin, Dr. Isaigonis in Smyrna, Prof. H. Knapp in New York, Prof. Dr. Krückow in Moskau, Dr. Kuthe in Berlin, Dr. Landau in Coblenz, Prof. Dr. Magnus in Breslau, Major F. P. Maynard, J. M. S., in Ost-Indien, Dr. Michaelsen in Görlitz, Dr. Moll in Berlin, Prof. Dr. J. Munk in Berlin, Dr. Neuburger in Nürnberg, Dr. Peltesohn in Hamburg, Dr. Pergens in Brüssel, Prof. Peschel in Frankfurt a. M., Dr. Purtscher in Klagenfurt, Dr. M. Reich in Petersburg, Med.-Rath Dr. Scheer in Oldenburg, Prof. Dr. Schenkl in Prag, Prof. Dr. Schwarz in Leipzig, Dr. Spiro in Berlin, Dr. Stiel in Köln.

Monatlich ein Heft. Preis des Jahrganges 12 Mark. Zu beziehen durch alle Buchhandlungen des In- und Auslandes und die Postanstalten des Deutschen Reiches.

Mai. **Vierundzwanzigster Jahrgang.** **1900.**

Inhalt: **Original-Mittheilungen.** I. Ein Fall von Markschwamm der Netzhaut mit allgemeiner Metastasen-Bildung. Von Dr. **Fehr**, erstem Assistent von Prof. Hirschberg's Augenheilanstalt. — II. Die Jod-Säure, das Gallicin und Jod-Gallicin bei Trachom. Von Dr. **A. Schiele**, Augenarzt der Kreis-Landschaft Kursk. (Schluss.) — III. Ueber Oel-Cysten der Augenhöhle. Von Dr. **Kurt Steindorff**, Volontair-Arzt.

Neue Bücher.

Gesellschaftsberichte. 1) Nederlandsche oogheelkundige Bijdragen. — 2) Medicinische Gesellschaft in Giessen. — 3) Medicinische Gesellschaft in Göttingen.

Referate, Uebersetzungen, Auszüge u. s. w. 1) Das Sarcom des Auges, von Dr. R. Putiata Kerschbaumer in St. Petersburg. — 2) Die thierischen Schmarotzer des Auges, von Dr. A. Kraemer in Zürich. — 3) Gesundheitspflege des Auges, von Dr. A. E. Fick in Zürich.

Journal-Uebersicht. I. Mittheilungen aus der Augenklinik des Carolinischen Medico-Chirurgischen Instituts zu Stockholm. — II. Deutsche med. Wochenschrift 1900. Nr. 9.

Vermischtes. Nr. 1—7.

Bibliographie. Nr. 1—9.

[Aus Geh. Rath Hirschberg's Augenheilanstalt.]

I. Ein Fall von Markschwamm der Netzhaut mit allgemeiner Metastasen-Bildung.[1]

Von Dr. **Fehr**, erstem Assistenz-Art.

Im December 1899 brachte ein polnisches Arbeiterpaar ihr $1^1/_2$jähr. Kind in die Poliklinik des Herrn Geh. Rath Hirschberg. Seit einigen

[1] Nach zwei im Februar und Mai in der Berliner ophthalmologischen Gesellschaft gehaltenen Vorträgen.

Wochen hatte man auf dem linken Auge eine Veränderung bemerkt, die in der letzten Zeit einen bedrohlichen Charakter angenommen hatte, der die Eltern bewog, den Arzt aufzusuchen.

Es war ein strammer, blühend aussehender Knabe. Das rechte Auge war gesund, das linke aber gereizt, hart und vergrössert. Auf der Hinterfläche der grossen Hornhaut sassen zahlreiche grosse und kleinere grauweisse Beschläge. Am Boden der Vorderkammer lag dickes, weissliches Exsudat.

Die Iris war auf einen ganz schmalen Raum reducirt, sie war atrophisch, zackig und trug als sehr merkwürdigen Befund viele miliare und submiliare weissliche Knötchen, die zum Theil ein hämorrhagischer Hof umgab. Aus der weiten Pupille erhielt man einen gelblichen Reflex, der, wie man bei focaler Beleuchtung sah, von einer geschwulst-artigen Masse, welche den Bulbusraum füllte, ausging. Einzelheiten liessen sich bei der grossen Unruhe des Kleinen nicht feststellen.

Es wurde in erste Linie an Gliom gedacht, jedoch legte das Vorhandensein der tuberkelähnlichen Knoten auf der Iris auch den Gedanken nahe, dass man es mit einem tuberkulösen Process zu thun haben könne. Man beschloss daher, das Kind einige Tage zu beobachten.

Leider blieb das Kind fort und wurde erst, nachdem die Eltern brieflich aufgefordert waren, uns wieder zugeführt. (3. I. 1900.) Jetzt hatte sich das Bild wesentlich verändert und die Diagnose Glioma retinae war nicht mehr zweifelhaft: Der Bulbus hatte sich weiter vergrössert, die Knötchen auf der Iris waren als solche verschwunden, da sie zusammengeflossen waren. Die Masse im Glaskörper war bis an die Linse heran gewuchert.

Das Kind litt so heftig, dass sogar die ungebildeten und ängstlichen Eltern um sofortige Operation baten. Dieselbe war geboten, obwohl die Hoffnung auf radicale Entfernung der Geschwulst nur gering schien.

Am folgenden Tage wurde das Auge entfernt. Die von Herrn Geheimrath Hirschberg ausgeführte Enukleation war nur nach ausgiebiger Lidspalten-Erweiterung möglich, und auch dann noch machte es Schwierigkeit, den grossen Augapfel herauszubekommen; denn es bestanden bereits mächtige extrabulbäre Wucherungen. Diese wurden zum Theil mit dem Augapfel, zum Theil nachträglich so sorgfältig wie möglich herausgeholt. Die Prognose war also leider recht ungünstig.

Fig. 1 giebt eine Abbildung des in der Frontal-Richtung halbirten Augapfels. Man findet fast den ganzen Bulbusraum mit einer hellgelblichen Geschwulstmasse erfüllt, nur einen kleinen Theil unten nimmt in Formol festgeronnenes Exsudat ein. Nach vorn erreicht sie die Linse. Auch in der Vorderkammer und auf der Iris lassen sich weissliche An- und Auflagerungen entdecken. Auch hinten setzt sie sich als glänzend weisse, derbe Masse ausserhalb der Scleralkapsel fort. Der extrabulbäre Theil erreicht $^2/_3$ der Masse des intraocularen. An einer Stelle, wohl nahe der Durchbruchstelle, erscheint die Sclera sehr verdünnt. Die als schwarze Linie

erkennbare Aderhaut theilt den Bulbusraum in eine vordere und hintere Hälfte und ebenso die Geschwulst. Die vordere ist dunkler, von bröckliger Consistenz und unregelmässig in Form und Farbe, die hintere ist heller, gleichmässiger und fester. Erstere ist ihrer Herkunft nach als retinaler, letztere als chorioidaler Theil aufzufassen. Die Linse erscheint makroskopisch nicht wesentlich verändert; der Sehnerv ist verdickt und dunkel verfärbt, der Sehnervenkopf deutlich ausgehöht.

Unter dem Mikroskop erweist sich die Geschwulst als Gliom. Es ist das typische Bild, wie es von Geheimrath Hirschberg schon im Jahre 1869 als Markschwamm der Netzhaut[1] und vor einigen Jahren von Wintersteiner als Neuroëpithelioma retinae[2] beschrieben worden ist. Man erkennt einen dendritischen oder tubulösen Bau, der wie Wintersteiner schreibt, durch perivasculäre Ansammlung gut färbbarer Zellen, mit frühzeitig auftretender Nekrose der dazwischen liegenden Geschwulstpartien[3], bedingt wird. Das frühzeitige Auftreten der regressiven Metamorphose, sowie das rasche Fortschreiten derselben erklärt sich durch den Mangel eines ernährenden Capillarsystems in demselben.

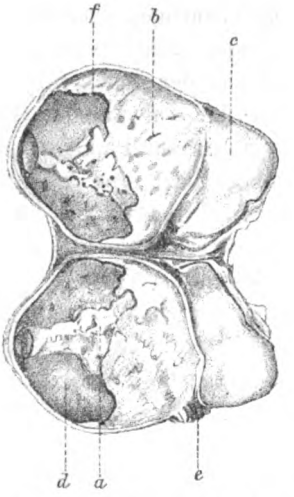

Fig. 1. Der durch einen Sagittalschnitt halbirte Augapfel. Oben die laterale, unten die mediale Hälfte. Oben hängen die beiden Hälften zusammen. *a.* retinaler, *b.* chorioidealer Theil der Geschwulst, *c.* extrabulbäre Wucherung, *d.* Exsudat, *e.* Sehnerv, *f.* Aderhaut.

In vorliegendem Falle ist der tubulöse Bau am meisen ausgeprägt in dem chorioidalen Theil; in dem retinalen, dem ältesten Theil, ist die Nekrose so weit vorgeschritten, dass man stellenweise nur nekrotische Massen sieht. In der extrabulbären Geschwulst fehlt die Nekrose völlig; hier findet man nur dicht gedrängte, gut färbbare Zellen, die auch hier vorzugsweise um die sehr zahlreichen Gefässe angeordnet erscheinen.

Das Fehlen der Nekrose ist wohl eine Folge der bessern Gefässversorgung und des Umstandes, dass die Geschwulst nicht mehr unter dem hemmenden intraocularen Drucke steht. Die Zellen der extra- und intraocularen Geschwulst sind dieselben; es sind polymorphe Zellen mit fast

---

[1] Der Markschwamm der Netzhaut. Eine Monographie von Dr. J. Hirschberg. Berlin, 1869.

[2] Das Neuroëpithelioma retinae. Eine anatomische und klinische Studie von Dr. Wintersteiner, Leipzig und Wien, 1897.

[3] Vgl. Hirschberg, Knapp's Arch. X, 1880.

unsichtbarem Protoplasma-Leib und grossem, granulirtem Kern mit Kernkörperchen.

In der den intra- und extraocularen Theil trennenden Sklera finden sich zahlreiche Rundzellen-Anhäufungen. Eine directe Perforation wurde nicht getroffen. Während der hintere abgelöste Theil der Aderhaut nur noch an einer schwarzen Pigmentlinie erkennbar ist, so ist sie vorn, wo sie noch anliegt, relativ wenig verändert. Gliomzellen sind aber in ihr bis nach vorn zu verfolgen. In der Gegend des Ciliarkörpers nehmen diese wieder geschwulstartigen Charakter an und umhüllen von da aus in zusammenhängender Lage die atrophische Iris. An der Wurzel wird das Irisgewebe selbst von der Wucherung ergriffen, aber auch von vorn her dringen vereinzelt die einbettenden Geschwulstzellen in's Gewebe. Das Pigmentblatt der Iris ist am Pupillarrand nach vorn ektropionirt. Der Hinterwand der Hornhaut liegt eine breite Schicht zellreichen Exsudates an, in der auch schon hier und da Geschwulst-Anhäufungen anzutreffen sind. Die Linse, die makroskopisch nur eine geringe Gestaltveränderung durch den Druck der Geschwulst erlitten zu haben schien, zeigt die histologischen Veränderungen, wie sie Wintersteiner fast regelmässig bei vorgeschrittenem Gliom gefunden hat. Das Kapselepithel überschreitet den Aequator der Linse. Eine homogene Schicht trennt einen Kern von der Linsenkapsel. An der Grenze zwischen subcapsulären Hydrops und Linse finden sich die ersten Anfänge von Cataract-Bildung.

Ueber den Ausgangspunkt der Geschwulst lässt sich natürlich in einem so weit vorgeschrittenen Fall, wo von Netzhautgewebe nur andeutungsweise ganz vorn etwas erhalten ist, nichts bestimmtes behaupten. Wir wissen aus der ganzen Entwicklungsweise, dass die Netzhaut den Ausgangspunkt bildet.

Wenn auch das Kind nach der Enucleation wieder munter wurde und aufblühte, Nahrung zu sich nahm, was in den letzten 8 Tagen kaum geschehen war, und die Orbita aussah, wie die eines aus andrem Grunde herausgeschnittenen Auges; so musste man doch bereits eine Woche nach der Enucleation das Auftreten von Metastasen beobachten. Nahe dem linken Stirnhöcker bildete sich ein kirschgrosser Knoten von prall elastischer Consistenz, der mit dem Knochen fest verwachsen war und über den die Haut sich verschieben liess. Es ist der Typus der Knochenmetastase, wie er schon 1869 in der Monographie von Herrn Prof. Hirschberg aufgestellt worden ist. Wenige Tage später wurde eine zweite Knochenmetastase als diffuse Anschwellung des rechten Oberkiefers und Jochbeins beobachtet. Gleichzeitig wurden die submaxillaren und präauricularen Lymphdrüsen fühlbar. Die Knochenmetastasen nahmen schnell an Grösse zu.

Fig. 2 wurde 3 Wochen nach der Operation angefertigt. Das Kind wurde der chirurgischen Abtheilung des Herrn Geheimrath Prof. Hahn vom Krankenhaus Friedrichshain überwiesen. Obwohl die schwammige

Wucherung aus der linken Orbita mächtig hervordrang, und die Metastasen allmählich kolossale Ausdehnung gewannen und an immer neuen Stellen aufschossen, so lebte das Kind doch noch bis zum 7. März. Der Tod erfolgte in Folge allgemeiner Kachexie. 2 Tage vorher war Erbrechen aufgetreten, sonst wurden aber nie cerebrale Erscheinungen beobachtet, auch erkannte das Kind bis zum letzten Augenblicke die Mutter. Fieber bestand nur ganz vorübergehend. Der von Herrn Prof. HANSEMANN dictirte Sectionsbefund und die anatomischen Präparate der Organe wurden mir

Fig. 2. Das Kind 3 Wochen nach der Enucleation.

mit Einverständniss des Herrn Geheimrath Prof. HAHN von Herrn Prof. HANSEMANN gütigst zur Verfügung gestellt, wofür ich den Herren auch an dieser Stelle meinen ergebenen Dank sage.

Die Photographie der Leiche, nach der Fig. 3 angefertigt worden ist, verdanke ich dem Herrn Collegen WALKER. Es war eine abgemagerte, anämische und hydropische Leiche, als welche wir das Kind auf dem Sectionstisch wieder sahen.

„Aus der linken Orbita, aus welcher der Bulbus entfernt worden war, ragt eine etwa apfelgrosse, ulcerirte und fungöse Geschwulst hervor, welche die Nase comprimirt. Neben dieser befindet sich eine flache, vom Periost des Schädels und des Oberkiefers ausgegangene Geschwulst, die rothblau durch die Haut hindurchschimmert. Eine gleiche Geschwulst sitzt an der rechten Seite und erstreckt sich vom inneren unteren Rande der Orbita bis auf die

Schläfengegend. Auf der linken Seite der Stirn ist eine über thalergrosse ähnliche Geschwulst vorhanden.“ Diese letzten beiden Geschwülste waren die zuerst aufgetretenen, schon von uns beobachteten Metastasen. „Nach Abziehen der Haut erweisen sich diese subcutanen Geschwülste sämmtlich mit dem Knochen in fester Verbindung. Ausser den schon beschriebenen befinden sich am Schädeldach eine ganze Anzahl kleiner, flacher, rother Tumoren, die dem Knochen fest aufsitzen, das Periost zerstört haben, in die Muskulatur eindringen und die Galea vorbuchten. Nach Abnahme des Schädeldaches sieht man, dass alle diese Geschwülste, auch die kleinsten,

Fig. 3. Photographie der Leiche; kurze Zeit nach dem Tode aufgenommen von Herrn Dr. Walker.

durch den Knochen durchgewachsen sind, unter der Dura erscheinen, indem sie dieselbe verwölben und an 3 Stellen perforiren. Eine besonders starke Vorwölbung hat das Gehirn erheblich comprimirt. Aus der linken Orbita ist die Geschwulst nach hinten längs des N. opticus bis an die Basis des Gehirns vorgedrungen und hat hier eine etwa taubeneigrosse Geschwulst von hämorrhagischer Beschaffenheit in der Umgebung des Chiasma entwickelt. Im Uebrigen ist das Gehirn frei von Geschwülsten und, ebenso wie die Meningen, sehr stark ödematös und anämisch.

Einige punktförmige Hämorrhagien finden sich im Gehirn und den Meningen. Der rechte Bulbus ist intact. Der rechte Sehnerv ist vom Chiasma an durch die Geschwulst etwas nach aussen gedrängt, sonst aber von guter Beschaffenheit.“

Es erhellt daraus, wie wenig Neigung die Geschwulst hat, auf dem Wege des Sehnerven das andere Auge zu ergreifen, und dass die doppelseitigen Fälle von Gliom als zwei von einander unabhängige, primäre Geschwülste zu betrachten sind, wie es schon Geheimrath Hirschberg in seiner Monographie festgestellt hat. Wintersteiner hat nie ein Uebergreifen der Geschwulst von einem Bulbus längs des Sehnerven auf den andern nachweisen können.

Die Section der Organe der Brust- und Bauchhöhle ergab: „Die Herzbeutelflüssigkeit ist vermehrt, die linke Lunge ausgedehnt, mit der Pleura verwachsen durch markige, weisse und hämorrhagische Geschwulstmassen, die 1—2 cm dick den unteren Abschnitt der Pleura parietalis sowie das vordere Mediastinum auskleiden. Ueberall stehen die Geschwülste in enger Beziehung zum Periost der Rippen, bezw. des Sternum. Rechts finden sich fast an an allen Rippen mehr oder weniger ausgedehnte, ganz flache, dunkelrothe Metastasen, die durch die Pleura blau hindurchscheinen. Auch Metastasen in den mediastinalen Lymphdrüsen. Das Herz ist anämisch, die Lungen sehr anämisch und ödematös.

In der Leber sitzen eine Anzahl theils weisser, markiger, theils hämorrhagischer Geschwülste bis zu Wallnussgrösse, die, wo sie an der Oberfläche liegen, stark genabelt sind. Eine bohnengrosse Lymphdrüse in der Inguinalgegend ist ebenfalls geschwulstverdächtig. Die übrigen Unterleibsorgane zeigen ausser Anämie nichts besonderes.

Der probeweise untersuchte Oberschenkel zeigt weder am Periost noch im Mark metastatische Knoten."

Die histologische Untersuchung der metastatischen Tumoren, — die Präparate verdanke ich der Güte des Herrn Collegen Model, Assistent am pathol. Institut des Krankenhauses Friedrichshain —, ergab ähnliche Befunde wie bei den extrabulbären Knoten. Die Zellen waren dieselben wie die der primären Geschwulst; der dendritische Bau aber fehlte, da sich nirgends ausgesprochene Nekrose vorfand. Dagegen waren die Tumoren sämmtlich, wie auch schon makroskopisch sichtbar, sehr gefässreich und zeigten reichliche grosse und kleine Blutungen im Gewebe.

Da die Eltern den Anfang des Leidens nicht kennen, so lässt sich die Dauer der ganzen Krankheit nicht genau bestimmen. Zwischen der ersten Vorstellung und dem Tode lagen 3 Monate, zwischen dem Sichtbarwerden der ersten Metastase und dem Tode 2 Monate.

Die Familienanamnese ergab, dass ähnliche Erkrankungen bei Verwandten bisher nicht beobachtet worden sind.

Bezüglich der Literatur verweise ich auf die beiden schon mehrfach oben citirten, bekannten Werke: „Der Markschwamm der Netzhaut, eine Monographie von Dr. J. Hirschberg, Berlin, 1869; und das Neuroëpithelioma retinae, eine anatomische und klinische Studie von Dr. H. Wintersteiner, Wien, 1897. In letzterer findet sich eine Statistik von 31 eignen

und 466 fremden Fällen. Aus diesen geht hervor, dass Fälle mit so ausgedehnter Metastasenbildung, wie sie der unsrige aufwies, immerhin zu den Seltenheiten gehörten; — nur in 4 Fällen wurden in der WINTERSTEINER'schen Kasuistik Leber-Metastasen beobachtet.

II. Die Jod-Säure, das Gallicin und das Jod-Gallicin bei Trachom.

Von Dr. **A. Schiele**, Augenarzt der Kreis-Landschaft Kursk.

(Schluss.)

In Weiterem habe ich die Jod-Säure, als Zusatz zum Borsäurepulver, zur Massage der Bindehaut der Augenlider benutzt, und zwar im Verhältniss von 1,0 Acidi jodici, 5,0 Natrium jodici auf 100,0 Acid. borici pulv. subtil. Die Einreibungen in die Schleimhaut geschehen entweder mit dem desinficirten Finger, oder mit Hülfe der Massage-Pincette von FALTA.[1]

Die erhaltenen Erfolge sind fast ebenso gute wie die mit dem Abschabungs-Verfahren von PETERS[2] erzielten. Das von diesem Autor zu Abschabungen der Bindehaut empfohlene lanzenförmige Messer leistet mir ausgezeichnete Dienste bei stark trachomatös infiltrirten oberen Uebergangsfalten, sammetartigen hypertrophischen Zuständen und im Zerfall begriffenen Follicularmassen der Lidbindehaut des oberen Lides. — Schliesslich verwendete ich subcutan 5proc. Lösungen von Jod-Säure in einigen mit eczematösen Affectionen einhergehenden Trachomfällen; da aber diese Injectionen gewöhnlich zu schmerzhaft ausfielen, so vertauschte ich sie bald mit solchen, die Natr. jod. enthielten. Ich bediene mich einer 10proc. Lösung von jodsaurem Natron und injicire subcutan in die Schläfengegend $^1/_2$—1 volle Pravaz-Spritze; es würde also die Gabe von 0,05—0,1 Natr. jod. ausmachsn. RUHEMANN[3] hat sich überzeugen können, dass man noch 0,5 g schadlos auf diese Weise einführen darf. Im Ganzen schmerzt die Injection mässig und entwickelt einen geringen, bald verschwindenden örtlichen Nachschmerz. Man nimmt die Einspritzungen einen Tag um den andern vor und lässt nach 10 Injectionen etwa je 3 Tage Pause zwischen den einzelnen Sitzungen. Einer solchen Behandlung, eventuell im Verein mit Gallicin u. s. w., wichen die eczematösen Complicationen (Phlyctänen, Infitrate u. s. w.) sehr bald.

---

[1] Beitrag zur Trachomtherapie u. s. w., von Dr. FALTA, Centralbl. f. pr. Augenh. October 1893.

[2] Ueber die mechanische Behandlung u. s. w., Dr. PETERS, Therapeut. Monatsh., September 1895.

[3] Ueber die klinische Anwendung von Jod-Säure u. s. w., von Dr. RUHEMANN Deutsche med. Wochenschrift, 1894, Nr. 24.

Das Natrium jodicum habe ich ferner bei Trachom in Form von Lösungen und Salben angewandt. Tropfen einer 10proc. Lösung verursachen nur ein ganz schwaches Brennen, dagegen dürfen Salben nur aus höchstens 5proc. Natr. jod. verwendet werden; stärkere reizen zu stark. Entsprechend der geringeren physiologischen Wirksamkeit des jodsauren Natrons gegenüber der Jod-Säure ist auch seine Einwirkung auf das trachomatöse Gewebe eine weit schwächere. So kann man bei dem zusammengesetzten äusseren Verfahren statt einer 5proc. Jodsäure-Lösung eine 10proc. Lösung von Natr. jod. in Anwendung ziehen.

Der Zustand der thränenableitenden Wege bei Trachom und begleitende Nasen-Leiden[1] erfordern die grösste Berücksichtigung. Wir besitzen in dem Natr. jod. ein sehr werthvolles Mittel. Ruhemann[2] empfiehlt das reine jodsaure Natron in die Nasenhöhlen einzublasen.

Endlich muss ich auf die ungemein blutstillende[3] Eigenschaft der Jod-Säure hinweisen, welche bei kleinen blutigen Eingriffen an den Augenlidern sehr zu statten kommt; nur muss man die Anwendung der 5—10proc. Lösung mit einem gewissen Druck verbinden.

Dass eine Verbindung der Jodsäure-Anwendung mit mechanischen Maassnahmen (Auspressen, Bürsten u. s. w.), oder chirurgischen (Ausschneiden der Uebergangsfalten u. s. w.) die Behandlungsdauer des Trachoms noch wesentlicher abkürzen muss, darf als sicher angenommen werden.

2. Gallicin.

Das Gallicin wurde von Mellinger[4] 1895 eingeführt. Dieses Präparat ist der Methyl-Aether der Gallus-Säure und besitzt als solcher die chemische Formel:

$$C_6H_2\begin{cases}(OH)_3\\COOCH_3\end{cases}.$$

Es ist ein weisses, lockeres Pulver, welches sich leicht und farblos in heissem Wasser, warmem Alkohol und Aether löst und unzersetzt sterilisirt werden kann. Diese Löslichkeit fällt bei Gallicin, als Antisepticum, sehr in's Gewicht. Schmidt[5] hat seine Desinfectionskraft geprüft. Mellinger hat es empfohlen „besonders für Catarrhe der Bindehaut mit consecutivem

---

[1] Kuhnt, Ueber die Behandlung der Conjunctiva granulosa. Comptes-Rendus du XII Congrès Internat. de Méd. 1897.

[2] Ruhemann, Verwerthbarkeit der Jod-Säure. Therap. Monatsh. 1894.

[3] Dr. Ruhemann, Therap. Monatsh. 1894, S. 160.

[4] Gallicin u. s. w., von Dr. Mellinger. Correspond.-Blatt f. Schweizer Aerzte. 1895. Nr. 8.

[5] Die Desinfectionskraft antiseptischer Streupulver u. s. w. Inaugural-Dissert. von Walther Schmidt. Bern, 1897.

Eczem und Follikel-Bildung, ferner bei phlyctänulärer Entzündung und Keratitis superficialis".

Auf diese Empfehlung hin wende ich es nun schon über 4 Jahre an mit grossem Erfolge: 1. bei rein eczematösen Bindehaut- und Hornhaut-Leiden und 2. bei Trachom. Beginnende trachomatöse Processe (Follikelschwellung, Lymphoid-Infiltration), begleitet von heftigen Reizerscheinungen (Lichtscheu, Thränenfliessen u. s. w.), als auch das Narbentrachom, mit der schmierig-schleimigen Secretion, der Schwere der Lider, dem Jucken der Lidränder u. s. w. bilden eine Domäne für das Gallicin. Jedoch eine unmittelbare Einwirkung auf den Grund-Process des Trachoms konnte ich nicht mit Deutlichkeit constatiren.

Das Gallicin wende ich nur in Pulverform an und stäube dasselbe, 1—2 Mal täglich, mit einem Haarpinsel in den Bindehautsack des erkrankten Auges. Als unangenehme Nebenwirkung beobachtet man, je nach der eingestreuten Menge, ein mehr oder minder starkes, brennendes Gefühl, das aber bald verschwindet.

Bei dem geringen Gewicht der Substanz genügt die Verordnung von 1,0 als Augenpulver.

3. Jodo-Gallicin.

Jodo-Gallicin wird dargestellt, laut den Angaben von Sandoz[1], „durch Einwirkung von Wismuth-Oxyjodid auf Gallussäuremethyläther (Gallicin) und entspricht als Wismuth-Oxyjodidmethylgallol der Formel:

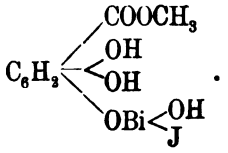

Es ist ein vollständig geruchloses, leichtes, amorphes, dunkelgraues Pulver, unlöslich in den gewöhnlichen Lösungsmitteln (Wasser, Alkohol, Aether, Fetten und ätherischen Oelen, Benzol, Glycerin u. s. w.). Durch Säuren und Alkalien, ebenso bei längerer Einwirkung durch Wasser, besonders erwärmtes, wird es in seine Bestandtheile Wismuth-Oxyjodid und Gallussäuremethyläther (Gallicin) zerlegt.

Jodo-Gallicin enthält 38,4 Procent Wismuth und 23,6 Procent Jod. Entsprechend seinem Aufbau und der leichten Wiederaufspaltung, zu der sich in Gegenwart reducirender Contactsubstanzen, wie z. B. Gewebefermenten directe Jodabgabe gesellt, vereinigt es die stark desinficirenden Eigenschaften des Gallicins mit der anerkannt austrocknenden Wirkung des Wismuths".

[1] Gallicin und Jodo-Gallicin werden dargestellt von der chemischen Fabrik vormals Sandoz in Basel.

Nach Schmidt[1] erfährt unter dem Einfluss des Nährbodens auch das Jodo-Gallicin, wie das Gallicin, sichtbare Farbenveränderungen, — das ursprünglich dunkelgraue Pulver wird kanariengelb. Dem Jodo-Gallicin kommt ferner, nach Schmidt, eine ausserordentlich austrocknende Wirkung auf den Nährboden zu. In Bezug der Einwirkung auf Bakterien steht das Jodo-Gallicin dem Gallicin etwas nach, indem es ein Wachsthum des Pyocyaneus nicht verhindert, auf den Staphylococcus aureus und Bacillus anthracis aber gleiche Wachsthum-Abschwächungs-, bezw. Abtödtungswirkung mit dem Gallicin besitzt.

Ich wende das Jodo-Gallicin seit 10 Monaten in der Augenpraxis an. In das Auge mittels eines Haarpinsels eingestäubt, ruft es eine ganz geringe, aber allmählich etwas sich steigernde, brennende Empfindung hervor, die bald schwindet und schwächer, als bei Gallicin, ist. Theils wird das Pulver durch den Thränenstrom weggeschwemmt, theils erfährt es in der warmen, schwach alkalischen Thränenflüssigkeit eine langsame Zersetzung in seine Bestandtheile Wismuth-Oxyjodid und Gallicin und, direct Jod abgebend, erleidet es eine Farbenveränderung, — es wird kanariengelb. Das Jodo-Gallicin kann an der Bindehaut, als feine, gelbe Schicht, 1—2 Tage haften; ja, es vermag, wenn auch in seltenen Fällen, die Schleimhaut leicht anzuätzen (Jod-Abspaltung und Wismuthwirkung!), jedoch ohne irgend welche nachtheilige Folgen für das Gewebe zu hinterlassen. Dank dieser schwachätzenden Wirkung und dem Einflusse des sich zugleich abspaltenden freien Jodes, werden leichte Fälle von Trachom schon einzig und allein durch das Mittel geheilt. Aber eine ganz besonders günstige Wirkung übt das Jodo-Gallicin auf oberflächliche wie tiefe Infiltrate, Geschwüre der Hornhaut sowohl eczematösen, als auch trachomatösen Ursprunges. Ungemein frappirend ist die rasche Heilung der Hornhautgeschwüre. Der Grund hierzu liegt einerseits in der trocknenden Wirkung des Pulvers auf den Geschwürsgrund, welcher bald einen gelben Ton (Jodabspaltung) annimmt; andrerseits in den allgemein antiseptischen Eigenschaften desselben. Ein ähnlicher Einfluss auf das Geschwür lässt sich auch bei Airol verfolgen, nur fehlt hier die starke Trocknung, und zudem ist die Anwendung des Airolpulvers auf das Auge sehr schmerzhaft. — Sonst habe ich bei schweren Geschwüren, Hornhautprocessen (einschliesslich Ulcus serpens) die sogen. Linear-Aetzung der Uebergangsfalten (Schiess) mit dem Höllenstein angewandt und von diesem Verfahren immer sehr gute Resultate erhalten, — jetzt komme ich, bei der Anwendung von Jodo-Gallicin, meist auch ohne jene aus. Ausser seinen sonstigen guten Eigenschaften besitzt das Präparat eine schmerzstillende Wirkung. Starke Reizerscheinungen von Seiten des Auges contraindiciren den Gebrauch des Pulvers: deshalb schicke ich in

---

[1] Die Desinfectionskraft antiseptischer Streupulver. Walther Schmidt. Dissert. Bern. 1897.

solchen Fällen, zuerst das Gallicin in's Feld, um alsbald das Jodo-Gallicin folgen zu lassen. In Salbenform lässt das Jodo-Gallicin in 5proc. Verhältniss sich anwenden, nöthigenfalls in Verbindung mit Atropin, Cocaïn u. s. w. Eine derartige Anwendungsweise hat mir bei verschiedenen Hornhautaffectionen (und nach Operationen) stets gute Dienste geleistet.

[Aus Geheimrath Hirschberg's Augen-Heilanstalt.]

III. Ueber Oel-Cysten der Augenhöhle.

Von Dr. **Kurt Steindorff**, Volontär-Arzt.

(Nach einem am 17. Mai 1900 in der Berliner ophth. Gesellschaft gehaltenen Vortrage.)

Das seltene Vorkommen von Oel-Cysten im Gebiete der Augenhöhle rechtfertigt wohl die genauere Besprechung eines in dieses Gebiet sich einreihenden Falles, der unlängst von Herrn Geheimrath Hirschberg beobachtet und erfolgreich operirt wurde.

Zunächst seien aus der Krankengeschichte die wichtigeren Daten hervorgehoben.

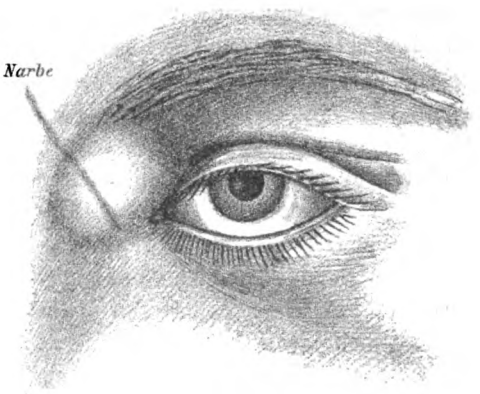

Fig. 1.

Die jetzt 18 Jahre alte Alma S. fiel im Alter von 4 Jahren auf einen spitzen Stein; angeblich seit dieser Zeit besteht eine Geschwulst am linken Auge, von der in den ersten Lebensjahren nichts bemerkt worden war. Im 5. Lebensjahre der Patientin versuchte ein Arzt, die Geschwulst zu entfernen; da er aber nach dem Hautschnitt glaubte, er habe eine Meningocele vor sich, so ging er nicht weiter vor und nähte die Wunde wieder zu.

Es findet sich nun im oberen inneren Winkel der linken Augenhöhle eine taubeneigrosse Geschwulst, die bis zum inneren Lidwinkel herabreicht. Die Haut darüber ist verschieblich bis auf eine Narbe, die über den Tumor hinwegzieht und von jenem ersten Operationsversuch herrührt. (Vgl. Fig. 1.)

Die Consistenz der Neubildung ist prall elastisch, fluctuirend. Unten und an den Seiten lässt sie sich vom Knochen abheben, aber nicht oben. Sie zeigt keine Pulsation und lässt sich nicht in die Schädelhöhle reponiren. Durch die bedeckende Haut, in der keine erweiterten Gefässe sind, schimmert der Tumor bläulich durch. Eine Probepunction förderte ölig-fettigen, grünlichen Inhalt zu Tage.

Die Nebenhöhlen der Nase erwiesen sich, bei der Untersuchung durch einen Special-Arzt, als gesund.

Die Diagnose lautete: Dermoid-Cyste der Orbita mit öligem Inhalt (sog. Oel-Cyste). Bei der Operation wurde zunächst die mit der Cystenwandung fest verwachsene Narbe als schmaler Streifen umschnitten und dann als Handhabe mittels des krummen Hakens emporgehoben. Darauf wurde die ganze Cyste mit der stumpfen Scheere aus ihrer Umgebung frei präparirt bis an die Hinterwand, die fest mit dem Periost verwachsen ist. Hier muss daher die Cyste gefenstert und entleert werden, und danach gelingt es, den Rest der Wand, das Periost, vollständig herauszubringen. Die Wunde wird nun durch 4 Nähte geschlossen, und die Höhle mit Jodoformgaze drainirt. Gute Heilung. Vorzüglicher kosmetischer Erfolg.

Bekanntlich gehören zu denjenigen Körper-Regionen, innerhalb deren die oberflächlich vorkommenden Dermoid-Cysten sich mit besonderer Vorliebe festsetzen, Kopf und Hals, und hier sind von dieser Cystenform besonders der Augapfel und seine knöcherne Hülle bevorzugt. Lassen wir die epibulbären Dermoide ganz aus dem Spiele und fassen wir nur die circumbulbären näher in's Auge, so müssen wir diese in Bezug auf ihre Lage in zwei Hauptgruppen scheiden: die orbitalen Dermoide und die des Orbitalrandes. Jene liegen, wie schon ihr Name sagt, innerhalb der Augenhöhle; bei Erreichung einer gewissen Grösse veranlassen sie eine entsprechende Lageveränderung des Bulbus. Die Dermoid-Cysten des Orbitalrandes liegen entweder nach innen vom Rande (Augenlid-Dermoide) oder nach aussen und zwar besonders häufig aussen und oben (Augenbrauen-Dermoide); nur sehr selten finden wir sie am unteren Theile des knöchernen Orbitalrandes.

Berlin geht in Graefe-Saemisch's Handbuch bei Besprechung der Tumoren der Orbita näher auf die Localisation der orbitalen Dermoid-Cysten ein: von 51 Fällen, auf die er sich stützt, lagen 27 (d. h. 53%) medial, lateral 12 (d. i. 24%), 8 (also 15%) gerade nach unten und 4 (= 7%) gerade nach oben. Freilich ist dieser Statistik Berlin's nicht allzu grosses Gewicht beizulegen; denn einmal fasst er manchen Tumor als Dermoid auf, der sich einer kritischeren Beobachtung als ganz anderes Gebilde (Atherom z. B.) vorstellt, und dann scheidet er nicht genau genug orbitale Dermoid-Cyste und Dermoid-Cyste des Orbitalrandes. Die Localisation der letzteren fand Mitvalsky in 17 Fällen folgendermaassen: 14 (= 82,4%) waren innerhalb des Augenhöhlenrandes gelegen (orbitale D.), nur 2 (d. h. 11,7%) lagen oben aussen vom Rande (Augenbrauen-Dermoide), und gar

nur ein Tumor lag unten aussen. Der Kürze halber bezeichnet man alle nach aussen vom Orbitalrande gelegenen Dermoide als „Augenbrauen-Dermoide"; passt dieser Name auch nicht für alle Fälle, so doch für die überwiegende Mehrzahl, weswegen seine Anwendung eine gewisse Berechtigung hat.

Macht man aber statt der Localisation den Inhalt dieser Geschwülste zum Princip einer Eintheilung, so hat man zu trennen die mit einem consistenten, breiartigen Inhalt von denen, deren Inhalt mehr flüssig, ölartig ist: Brei-Dermoide und Oel-Dermoide. In diese letzte Gruppe gehört der oben näher beschriebene Fall.

Meistentheils kommen die Dermoid-Cysten angeboren vor und sind aufzufassen als zu tief gewachsene und von dem allgemeinen Integumente losgetrennte Einstülpungen der embryonalen Haut, die später selbständig weiter wachsen; mit anderen Worten: wir haben es mit intrauterin entstandenen und extrauterin sich vergrössernden Geschwülsten zu thun, gewissermaassen mit congenitalen Missbildungen. Häufig wird dieses Weiterwachsen die Folge einer Verletzung sein, und dann können allerdings ihrer Kleinheit wegen bisher unbemerkt gebliebene, aber embryonal bereits angelegte Cystchen als Folge einer Verletzung auftreten. In sehr seltenen Fällen freilich kann das Trauma als solches das primäre Moment für die Entstehung des embryonal nicht vorgebildeten Cyste abgeben, indem kleine Fragmente der Keimschicht des Rete Malpighii in die Tiefe gepresst werden, hier einheilen und weiterwachsen. Da in unserem Falle von der Patientin und ihren Angehörigen mit absolutester Bestimmtheit die erlittene Verletzung als Entstehungsursache der Cyste angeschuldigt wird, so haben wir (wollen wir diesem anamnestischen Factum überhaupt Werth beilegen) anzunehmen, das Trauma veranlasste das regere Wachsthum einer kleinen, bisher nicht bemerkten Cyste, die embryonal bereits entstanden war. Da dieselbe, wie oben erwähnt, fest mit dem Perioste verwachsen war, dürfen wir den Insult nicht als eigentliche Entstehungsursache des Tumors nach der eben erörterten Theorie auffassen.

Da die Innenfläche des Balges, der mehr oder weniger die Structur der Haut wiederholt (vgl. Fig. 2), von Pflaster-Epithel ausgekleidet ist, so schilfern sich, wie an der Körperoberfläche, fortgesetzt Epidermiszellen ab, die den Inhalt der Cyste vergrössern helfen. Ebenso betheiligen sich an dieser Vergrösserung des Tumor die in der Wandung haftenden Haare, die bald lang, derb und pigmenthaltig sind, bald weich, kurz und hell wie die Wollhaare. Vor allem aber helfen die Secrete der Hautdrüsen, die der hautähnliche Balg fast stets enthält, den Inhalt der Geschwulst vermehren. Die Cystenwand dehnt sich nun entweder gleichmässig aus oder sie giebt nur an einzelnen, weniger resistenten Stellen dem wachsenden Binnendrucke nach; so wird die anfangs uniloculare Cyste zu einer bi- oder multiloculären. Die stellenweise verminderte Resistenz des Balges beruht, wie neuere pathologisch-

anatomische Untersuchungen ergeben haben, darauf, dass sich sehr häufig an seiner Innenfläche geschwürige Processe etabliren, die mehr oder weniger grosse Strecken des normalen Epithels berauben, bis in das Corium eindringen und an die Stelle der normalen Gewebe ein an Rund- und, was für diese Ulcerationen besonders charakteristisch ist, an Riesenzellen reiches Granulationsgewebe setzen. Diese Geschwüre, deren Entstehung auf einen vom Cysten-Inhalt ausgeübten Reiz zurückzuführen ist, schaffen also durch Verdünnung der Wandung eine vermehrte Nachgiebigkeit derselben, so dass bei Vermehrung des Cysten-Inhaltes eine secundäre Vergrösserung der Geschwulst begünstigt wird. Ausser den abgestossenen Epithelzellen, aus-

Fig. 2.

fallenden Haaren und den Hautdrüsensecreten tragen auch die aus den Geschwüren auswandernden zahllosen Zellen zur Zunahme des Cysten-Inhaltes bei. Je mehr die zelligen Elemente in den Hintergrund treten und die Producte der Drüsen überwiegen, um so flüssiger ist der Inhalt des Dermoides; und je reichlicher besonders das Secret der Talgdrüsen abgesondert wird, um so fettähnlicher, ölartiger wird der Cysten-Inhalt, um so eher gelangen wir zu den als Oel-Cysten bezeichneten Dermoiden, wie unser Fall eine darstellt.

Schneidet man solche Geschwülste ein, so schwimmt das sich entleerende Oel in Form von Fettaugen auf dem der Wunde entströmenden Blute. Je mehr Fett der Cysten-Inhalt enthält, um so leichter fliessen die

mikroskopisch kleinen Tröpfchen zu grossen, schon mit blossem Auge sichtbaren Tropfen zusammen. Natürlich enthalten auch die Oel-Cysten einen Rest breiartigen Inhaltes, da stets Inseln normaler Epidermis selbst bei ausgedehntester Geschwürsbildung erhalten bleiben, und selbst in diesem Falle aus den Geschwüren zahllose Zellen in den Cysten-Inhalt übergehen. Freilich ist es möglich, dass in den Oel-Dermoiden die Umwandlung der Keim- in die Hornschicht weniger energisch erfolgt, und dass die Hornzellen sich länger in ihrem Verbande halten.

Chemisch haben wir in den Oel-Cysten zwei Oel-Arten: ein gelbes, Oleate enthaltendes, und ein farbloses, sich mit Wasser vermengendes, das aus palmitin- und stearinsauren Glyceriden und Glycerilen besteht; beide Oel-Arten erstarren an der Luft.

Ueber die Häufigkeit der Oel-Cysten, insbesondere gegenüber den Dermoid-Cysten überhaupt, deren Inhalt mehr atherombreiartig ist, sind schwer genaue Zahlen anzugeben, weil eben alle Dermoide auch consistenten Inhalt beherbergen, so dass die Grenzen zwischen Oel- und Brei-Cyste verschwimmen. Ich fand in 11 Fällen von Dermoid-Cysten der Augenhöhle, die in der Hirschberg'schen Klinik beobachtet wurden, 3 Oel-Cysten;[1] das wären also 27,3%, wenn es überhaupt erlaubt ist, bei einer so kleinen Anzahl beobachteter Fälle Procentzahlen vorzubringen. Aehnliche Zahlen fand ich bei Mitvalsky.

Die Grösse der Tumoren schwankt sehr, sie kann vom Umfange einer Erbse (noch kleinere Cysten werden kaum bemerkt werden) bis zu der eines Hühner-Eies und darüber hinaus betragen.

Den Sitz betreffend sass von unseren 3 Oel-Cysten die eine rechts, die andere, jüngst beobachtete links und bei der dritten fehlen die diesbezüglichen Angaben.

Das Alter der Patienten wird nach dem, was vorhin über die Entstehung der Dermoidcysten gesagt wurde, meist ein jugendliches sein. Merkwürdiger Weise waren in unsren Fällen der eine Patient bereits 24 Jahre alt, das neulich operirte Mädchen 18 Jahre, und nur ein Mal handelte es sich um ein Kind von 4 Jahren. Diese anfangs vielleicht auffallende Thatsache ist aber vielleicht so zu erklären, dass meist es kosmetische Rücksichten sind, die den Patienten zum Arzte treiben, und diese mögen oft erst in späteren Jahren maassgebend sein, zumal die Cysten sehr langsam wachsen.

Die Diagnose Dermoid- oder gar Oel-Cyste wird nicht immer leicht zu stellen sein. Differentialdiagnostisch kommen zunächst in Betracht Encephalocele und Atherom; letzteres ist um so leichter verständlich, wenn man weiss, dass bis vor gar nicht ferner Zeit die Atherome und Dermoide als zu einer Gruppe, den Retentions-Cysten, gehörig betrachtet wurden, bis

[1] Vgl. auch Knapp-Hirschberg's A. f. A. 1879.

genaue histologische Untersuchungen diesen Irrthum aufklärten. Oel-Cysten und Encephalocelen sind congenitale Bildungen; dagegen kommen jenen nicht die Reponirbarkeit und Pulsation dieser zu. Daher konnte auch in unserem Falle die Diagnose „Oel-Cyste" nicht lange zweifelhaft bleiben, obwohl der Sitz und das bei Encephalocelen besonders häufige bläuliche Durchschimmern der Hautvenen einen Augenblick an Hirnbruch denken lassen konnten. Das Atherom ist im Gegensatz zu diesen beiden Geschwulst-Gruppen fast ausnahmslos erworben. Als Retentions-Cyste einer Talg-Drüse liegt es in der Haut, also über dem Haut-Muskel. Die Oel-Cyste ist als Dermoid von Haut und Haut-Muskel bedeckt, die über ihr verschieblich sind, und oft genug ist sie, wie in zweien unserer Fälle (s. oben), mit dem Perioste fest verwachsen und hinterlässt im Knochen eine Delle oder gar ein Loch. Ferner kommen die Atherome sehr oft multipel vor, während sich in der Literatur nichts von multiplen Brei- oder Oel-Dermoid-Cysten fand. Ferner sind die Atherome opak, die Oel-Cysten aber transparent. Oft schwankt man auch zwischen Lipom und Oel-Dermoid; dann mag der lappige Bau der Fettgeschwulst uns leiten. Wollte man die Fluctuation als differentialdiagnostisches Hülfsmittel heranziehen, so bedenke man, dass die Lipome Pseudofluctuation vortäuschen können. In diesen Fällen ist die Probepunction zu empfehlen.

Die Prognose ist günstig, nur muss bei der Exstirpation der Cyste diese mit ihrem Sacke gut aus der Umgebung herausgeschält werden. Das wird selbst dem geschicktesten Operateur nicht immer gelingen, der fluctuirende, dünnwandige Tumor platzt eben leicht. Bleibt nun ein Rest des Balges stehen, so kommt es, wie bei den Atheromen, leicht zu Recidiven. Adhärirt ein Theil des Balges dem Periost des unterliegenden Knochens, so ist man freilich, wie im vorliegenden Falle, gezwungen, den Tumor zu eröffnen, indem man die Wand fenstert. Dann muss natürlich um so sorgsamer zu Ende operirt werden.

Mein hochverehrter Chef, Herr Geheimrath Hirschberg, hat mich durch die gütige Anregung zu dieser Arbeit und die liebenswürdige Ueberlassung des Materials zu aufrichtigstem Danke verpflichtet.

Unser Büchertisch.

Neue Bücher.

1. Stereoskop. med. Atlas, herausgeg. von Prof. Dr. A. Neisser in Breslau. 33. Lieferung. Ophthalmologie, 2. Folge, red. von Prof. Dr. W. Uhthoff in Breslau. Enthält eine Reihe bemerkenswerther Abbildungen mit kurzer Krankheitsbeschreibung: Basedow, mit doppelseitiger Hornhaut-Verschwärung; Schleim-Bruch der linken Stirn-Höhle; Tuberkulose der Bindehaut, Hasen-Auge bei Lepra; Hutchinson'sche Zähne.

2. Lehmann's med. Hand-Atlanten VII. Atlas und Grundriss der Ophthalmoskopie und ophthalmoskopischen Diagnostik mit 149 farbigen und 7 schwarzen Abbildungen von Prof. Dr. O. Haab in Zürich. Dritte, stark vermehrte Auflage. München, 1900. J. F. Lehmann.

Die Bequemlichkeit, Vollständigkeit, Gründlichkeit haben diesem Werk rasch eine grosse Beliebtheit bei Studirenden und Aerzten verschafft, wobei der billige Preis (10 Mark) wesentlich mitgeholfen. So ist nach 3 Jahren schon wieder eine neue Auflage ermöglicht worden.

Gesellschaftsberichte.

1) **Nederlandsche oogheelkundige Bijdragen** (Haarlem bei Kleynenberg).

8. Aflevering 1899.

van der Plaats: Eene naturkundige (physikalische) verklaring van de schaduwproef (Schattenprobe).

Nicolai: De z. g. Schaduwproef. Kritik der Berichten van der Plaats.

XV. Vergadering van het Nederl. oogheelk. Gezelschap am 7. Mai in Amsterdam.

Rede Dr. Westhoff's auf das 25jährige Bestehen der „Inrichtung voor ooglijders in de Spinozastraat" in Amsterdam unter Leitung Prof. Gunning's: „Welnu mijne heeren, laten wij ook dit in onsen jubilaris loven, dat wij hem ook daarvoor onze hulde brengen, dat hij de oogarts in ons vaderland is, de het meest gedaan heeft voor het lot (Loos) der blinden."

Dr. v. d. Brugh: Twee stellingen (Thesen) mit de theorie van Reddingius.

Folgende zwei Thesen der Strabismus-Theorie von Reddingius unterzieht Vortr. einer Kritik: 1. Die Motilität des Convergenzvermögens ist grösser als die des Divergenzvermögens; 2. Convergenz und Divergenz werden gleichmässig innervirt. Die erste These hält er für richtig bei geringer, für unrichtig bei starker Convergenz; die zweite stehe im Widerspruche mit anatomischen Thatsachen. Vortr. stellt selbst folgende Grundthese auf: Wir besitzen ein Centrum für Convergenz und eines für Divergenz, ersteres kann den Rectis int. starke Innervationsreize, letzteres den Abducentes nur schwach abgeben. In der Discussion bestreitet Nicolai das von Reddingius und vom Vortr. angenommene Bestehen eines Centrums für Divergenz. Prof. Straub weiss zwar auch nichts von activer Divergenz, er schliesst aber aus physiologischen und neurologischen Gründen auf ein Divergenzcentrum. Das von ihm als Divergenzparalyse beschriebene Krankheitsbild, das sich dadurch von doppelseitiger Abducens-Paralyse unterscheidet, dass beim Sehen nach links und rechts die Doppelbilder sich einander nähern, kann möglicher Weise auch auf Convergenzkrampf beruhen, der bei Hysterie oft vorkommt. Beweis für das Bestehen eines Divergenzcentrums hat er nicht.

Dr. Reddingius: Antwoord op de voordracht van Dr. v. d. Brugh.

Die Theorie vom Vortr. findet sich aus einander gesetzt in: „Over het wezen van scheelzien en de indicatie van operatief ingrijpen" (Storkum en Zoon's. Gravenhage 1899) und „Das sensu-motorische Sehwerkzeug" (Engelmann. Leipzig 1898).

Dr. Westhoff: Een geval van aangeboren dubbelzijdige lensluxatie, nach innen unten in den Glaskörperraum. Durch starkes Neigen des

Kopfes nach vorn und links bringt der Knabe den Linsenrand vor die Pupille des sehkräftigeren linken Auges und kann dann mühsam lesen.

Derselbe demonstrirt einen Fall von Distichiasis congenita hereditaria, und spricht über die häufige Verwechslung von Trichiasis und Distichiasis. Bei einem 8jährigen Mädchen entspringen seit der Geburt an dem scharfen Innenrande der Augenlider-, bezw. an dem Unterlide theilweise etwas davon entfernt, eine Anzahl ziemlich langer, normaler Wimpern. Keinerlei Entzündung, Trachom, Blepharitis; nur Reiz der Conjunctiva und Lichtscheu durch die Haare. Die Mutter, ein jüngeres Brüderchen, Bruder der Mutter, Bruder und Schwester der Grossmutter sollen dieselbe Anomalie haben, bezw. gehabt haben. Typische angeborene Distichiasis ist äusserst selten (s. dieses Centralblatt. 1899. April. Koller); erworbene echte Distichiasis, d. h. Doppelreihe von Cilien an Aussenrand und Innenrand des Lides, kommt vielleicht nie vor.

Dr. Schoute: 13 mm lange Skleralruptur, geheilt durch Conjunctivalnaht „en bourse" nach Kuhnt.

Muntendam: Een geval van Chinine blindheid.

Am 29. Januar 1899 nimmt ein 42jähriger Mann ca. 3 g Chinin auf einmal Abends 8 Uhr. 3 Uhr Nachts ganz taub und blind, Collaps, Erbrechen, Diarrhoe. Am folgenden Tage besserte sich der Allgemeinzustand und die Taubheit schwand. Am 3. Februar Oedem der Netzhaut, Sehnerv nicht blass, Gefässe nicht deutlich verengt, Pupillen ad maximum erweitert, absolute Blindheit. Im Urin wird Chinin nachgewiesen; 12. Februar erste geringe Pupillenreaction; 20. Februar Oedema retinae verschwunden. Papillen sehr blass; 24. Februar erste geringe Lichtempfindung. Langsame Besserung; 7. Mai S. bds. $^1/_2$—$^3/_4$, Gesichtsfeld besonders unten eingeengt, Farben werden central erkannt, nur für Blau ein kleines Gesichtsfeld von 5^0. Seit April störende subjective Farbenempfindungen, erst Sehen von rothen Flammen, bald darauf Grünsehen auch bei geschlossenem Auge. Sehnerven weiss, Arterien sehr dünn. Nach Analogie der sonst beobachteten Fälle darf man weitere Besserung erwarten.

Nach Ward A. Holden (Transact. of Americ. Ophthal. soc. 1898 und Ophth. Record 1898 p. 392 u. 464) ist die Ursache der Chinin-Blindheit primäre Schädigung der Ganglienzellen der Retina und aufsteigende Sehnerv-Entartung Lans macht in der Discussion darauf aufmerksam, dass bei Chinin-Intoxication zuerst der Geruchsinn leidet.

Blok: Over neutrale murias cocaïne (Coc. muriaticum) en sulf. atropine.

Vortr. macht darauf aufmerksam, dass zuweilen Cocaïn- und Atropin-Lösungen heftig reizen in Folge ihres Gehaltes an freier Säure. Zufügung von etwas Natr. carb. hebt die reizende Wirkung auf. Man soll entweder neutrales oder basisches Cocaïn und Atropin verschreiben, indess ist basisches Cocaïn schlecht löslich. Aus Versuchen, die er und v. d. Brugh anstellten, ergiebt sich, dass die Empfindlichkeit der Conjunctiva für Auflösungen von Salz- und Schwefelsäure individuell sehr verschieden ist. Vielleicht ist die von Prof. Koster beschriebene Cocaïnconjunctivitis ebenfalls eine Aetzungsconjunctivitis durch Säuren.

Prof. Snellen berichtet über Befunde von Demodex bei Blepharitis.

Dr. Lans: Over opticus-facialis-reflex met darbij voorkomende refractaire-phase.

Bei seinen Studien über Pupillometrie (Ned. oogh. Bijdr. Aflevering 7, referirt in diesem Centralbl. 1899, September) missglückte die photographische Aufnahme der Pupille mit Magnesiumblitzlicht häufig deshalb, weil statt eines offenen das geschlossene Auge photographirt wurde. Zufällig ergab sich, dass, wenn kurz

vor der Aufnahme ein unwillkürlicher Lidschlag stattgefunden hatte, die Chancen des Glückens der Aufnahme grösser waren. Unter Mitwirkung von Prof. Zwaardemaken wurde eine experimentelle Untersuchung angestellt. Als optischer Reiz dienten zwei elektrische Funken, die in willkürlichen Pausen der rechte dem rechten, der linke dem linken Auge sichtbar gemacht werden konnten. Beim Menschen erfolgt dann das Knippen stets mit beiden Augen gleichzeitig und gleichkräftig. Die Knippbewegung wurde nach der Methode von Exner-Mayhew (Pflüger's Archiv. 1874; Journ. of experience med. Vol. II. 1897) auf einer Drehtrommel registrirt. Sprang der Funke erst rechts, dann links mit Zwischenzeit von 1 Secunde über, dann erfolgten zwei Reflexe; betrug die Pause aber nur 0,5 Secunde, dann blieb der zweite Reflex aus, trotzdem das Auge wieder offen war. Unmittelbar nach dem Passiren des Reflexreizes besteht also eine refractäre Phase, die ihre Ursache im cerebralen Theile des Reflexbogens haben muss, und zwar wahrscheinlich in den Corpora quadrigemina. Ihre Dauer ist verschieden, 0,4—1 Secunde, je nach der Adaption des Auges für das Funkengeflacker. Liessen die Verff. zur Untersuchung des mechanischen Lidschlag-Reflexes durch den vorher zur Funken-Erzeugung benutzten Strom einen Luftstrom öffnen, der einen Moment gegen die Cornea blies; so konnte selbst die Verkürzung der Zwischenpause auf 0,3 Secunde eine refractäre Phase nicht deutlich machen, wohl aber dann, wenn der Reiz durch Erwärmen der Luft gemildert wurde. Ein Beweis, dass das Ausbleiben des zweiten Reflexes nicht in dem centripetalen Theile des Reflexbogens seinen Grund hat, folgt daraus, dass bei abwechselnder Einwirkung eines mechanischen und optischen Reizes mit derselben Pause die refractäre Phase ausblieb. Die Periode (Reflexzeit, Reflexdauer und refractäre Phase) für den Opticusfacialis-Reflex beträgt 0,5; für den Trigeminusfacialis-Reflex 0,3 Secunde. Verf. hält die refractäre Phase für eine allgemeine Eigenschaft des Nervensystems, sie erklärt den intermittirenden Charakter des Niesens, Hustens, Schlucksen.

Boekaankondigingen.

Hamaker: Over nabeelden. Proefschreft. Utrecht. 1899.

Vervoert: De pupilreactie bij accomodatie en convergentie. Proefschreft. Leiden. 1899.

Birkhoff: Bijdrage tot de kennis der Erythropsie. Diss. Leiden. 1899.

Die Erklärungen von Fuchs, Snellen, Koster werden verworfen (s. Supplement 1897 dieses Centralbl. S. 575).

Reddingius: Over het wezen van Scheelzien en de indicatie voor operatief ingrijpen. Monografie.

Referaten.

Koster: Een geval herpes zoster ophth. Weekbl. v. 't Tijdschr. v. Geneesk. 1899. Nr. 9.

Schoute: Abnormale Stand van 't oog bij excentrische pupil. Ibid. Nr. 10.

Koster: Over de schadelijke werking van cocaïne. Ibid. Nr. 15. (S. das vorhergehende Referat über den Vortrag von Blok.)

Westhoff: Hoofdpijnen tengevolge van oogaandoeningen. Med. Weekblad. 1899. Mai.

9. Aflevering 1900.

Dr. Koch: Skiaskopie.

16 de Vergadering van het Nederl. oogheelk. Gezelschap. 10 Dez. 1899.

Prof. Snellen sen.: De operatien van G. J. van Wij, van H. Küchler en van Wenzel.

Vortr. demonstrirt den Cataract-Schnepper von van Wij, der das Kennzeichen

seiner Zeit trägt, in der die Operateure darauf ausgingen, ihre Kunstgriffe geheim zu halten. Küchler's Operation („Küchler's Quer-Extraction des grauen Stars der Erwachsenen. 1868") ist für Cataract zu verwerfen, aber mit Vortheil bei Staphylom der Cornea zu gebrauchen. Küchler machte mit einem Beer'schen Messer einen horizontalen Schnitt quer durch die Cornea, öffnete die Kapsel und brachte die Linse durch leichten Druck nach aussen. Die Wenzel'sche Methode ist heut zu Tage bei Cataract, die complicirt ist mit Atresia iridis oder aufgehobener vorderer Kammer, noch mit Vortheil zu gebrauchen. In solchen Fällen muss mit dem Hornhautschnitte eine Iridotomie verbunden werden. Vortr. operirte kürzlich ein Glaucom mit Linsentrübung ohne vordere Augenkammer, bei dem bereits eine Iridectomie gemacht worden war. Er machte einen Schnitt wie bei seniler Cataract, als ob keine Linse und Iris vorhanden war, durch beide hindurch. S. hob sich von Handbewegung in $^1/_2$ m auf $^4/_{12}$ und Fähigkeit zu lesen.

Schoute: Bijdrage tot de kennis der rolbewegingen.

Die Rollbewegungen, welche die Augen ausführen bei seitlicher Neigung des Kopfes, nennt man compensirende, weil die Augen zurückbleiben. Die Bezeichnung als parallele ist nur berechtigt, wenn die Rollung der Augen in derselben Richtung stets gleich gross ist. Dass dies in der That der Fall ist, bewies Vortr., indem er den Mulder'schen Apparat (Ned. oogh. Bijdrage. 1897, IV; referirt in diesem Centralbl. Supplement 1897, S. 575) für gleichzeitige Untersuchung der Rollbewegung beider Augen einrichtete. Das Maximum der Rollbewegung ist ungefähr bei einer Neigung des Kopfes von 60° erreicht.

Waller Zeeper: Over de aandoening van huid en van oogen bij personen, die hyacinthenbollen verwerken.

In den weltberühmten Hyacynthen-Züchtereien von Haarlem kommt in den Monaten August, September, October häufig Reizung der Haut und Augen (Erythem, Jucken, Conjunctivitis) vor. Auf Veranlassung Snellen's stellte Vortr. eine genaue Untersuchung an. Er fand in dem Staube der Hyacinthenzwiebeln zahllose lebende Milben und Larven und ausserdem Krystalle von Calciumoxalat in Nadel-Form, sog. Raphiden, welch letztere auch massenhaft im Gewebe der Zwiebeln vorkommen. Ob die Milben oder die Krystalle die Reizungserscheinungen verursachen, konnte Vortr. nicht entscheiden.

Plantenga: Een geval van recidiveerende oculomotoriusverlamming.

Ein 23jähriger Herr erlitt im Alter von 3 Jahren Commotio cerebri durch Fall, die ohne Folgen heilte. Im Alter von 10 Jahren heftiger Anfall von Kopfschmerzen, Brechen, leichte Ptosis und Dilatation der Pupille. In der Folgezeit viel Kopfweh. Zweiter Anfall 1894 im Alter von 21 Jahren; Kopfweh, Brechen, Fieber, 3 Tage später Ptosis, die 2 Monate andauerte. September 1896 dritter Anfall nach grosser Anstrengung, verlief wie der zweite, nur dauerte die Ptosis diesmal 5 Wochen, ausserdem Schielen des rechten Auges nach aussen und unten; Pupille weit und reactionslos. Januar 1897 erste Untersuchung durch den Vortr. Patient gesund, frei von Tuberculose, Tabes, Malaria, Lues u. s. w. Conjunctiva des rechten Bulbus anästhetisch, ebenso Pharynx; Geruch, Gehör gut, ebenso übrige Sensibilität und Reflexe.

Augenbefund: Convergenzschwäche, Pupille erweitert, reagirt nur consensuell, Accommodationslähmung. S. bds. $^5/_5$. Keine Gesichtsfeldbeschränkung. December 1897 vierter Anfall, der nur leicht war. April 1898 fünfter Anfall nach mehrwöchigem anstrengenden Studium: Fieber, kalte Schauern, heftige Schmerzen über dem rechten Auge, Brechen, Ptosis, Strabismus divergens,

maximale Dilatation der Pupille. Herpes labialis an der rechten Ohrmuschel. Nach einigen Tagen Ptosis und Strabismus verschwunden. Vortr. theilt die Literatur über die ca. 40 veröffentlichten Fälle mit und bespricht den Zusammenhang mit Migräne, besonders die Charcot'sche Auffassung des Leidens als ophthalmoplegische Migräne, die verschiedenen Theorieen über die Ursache (functionelle oder organische Störungen, Auto-Intoxication?) und die Behandlung.

Struijcken: Oogzickten in verband met neusaandoeningen.

Der Augenarzt muss nicht nur die häufigen Nasen- und Rachenkrankheiten diagnosticiren, sondern auch behandeln können. Vortr. betont das häufige Vorkommen von adenoiden Vegetationen bei Conj. et Keratitis phlyct., von Hypertrophie der Nasenmuscheln und polypösen Schwellungen bei Conj. chron. et foll., ferner von Asthenopie und Epiphora bei Nasenaffectionen. Wenn das Empyem des Sinus nicht veraltet ist, führt radicale Behandlung stets zur Widerherstellung der Augenfunctionen.

Kessler: Over het voorkomen van Trachom te Samarang (Java). Statistisches und Vorschläge.

Derselbe: Conjunctivitis van animalen oorsprong.

Vortr. behandelte in Indien einen Collegen, dessen linkes Auge eine grosse Anzahl isolirter Granulationen der oberen Umschlagsfalte, Papillarschwellung und mucösen Katarrh hatte, Anfangs an vermeintlichem Trachoma. Einige Tage später Anschwellung der präauricularen, der submaxillaren und Halsdrüsen der linken Seite. Die präauriculare Lymbdrüse abscedirte. Bald darauf Oedema pharyngis et glottidis mit heftiger Athemnoth. Es bestand Anorexie und mässiges Fieber während des Krankheitsverlaufes. Die cauterisirten Granulationen gingen in schlecht heilende Geschwüre über. Nach 8 Tagen war die ganze Conjunctiva palp. sup. et inf. mit hahnenkammförmigen Wucherungen besetzt bei starker Absonderung. Cornea blieb klar. Behandlung mit 2 % Arg.-Lösung, die in 3 Monaten zur völligen Genesung führte. Es stellte sich als das Wahrscheinlichste heraus, dass der College sich an dem Nasensecret seines an gutartigem Rotz leidenden Pferdes inficirt hatte. Es handelt sich also um einen Fall von Conjunctivitis infectiosa thierischen Ursprungs, wie Parinaud sie 1889 beschrieben hat. Bacteriologische Untersuchung wurde nicht gemacht.

Hazewinkel: Tumor van het bovenooglid.

64jähriger Mann mit papillärer, blumenkohlartiger Wucherung am Oberlide, seit 5 Wochen bemerkt. Bei der mikroskopischen Untersuchung zeigte sich eine Wucherung des Stromas der Papillen mit deutlich abgegrenzten Epithelbalken und -Perlen.

H. Snellen jun.: Jets (etwas) over Bandkeratitis.

Vortr. hat in 2 Fällen primärer (uncomplicirter) Bandkeratitis mit gutem Erfolge die dünne Kalkschicht abgeschabt. Nach Entkalkung der abgeschabten Schicht und Färbung mit Hämatoxylin fand er Kokkenhäufchen. Er hält das Eindringen der Bacterien in die Cornea für primär, Verkalkung für secundär.

Demonstrationen.

Boekaankondigingen.

Referaten.

Schoute: Het schijnbare accomodeeren der aphakische Langoogen. Ned. Tijdschrift v. Gen. 1899. Nr. 22. 1. Reeks.

Koster: De Verhonding v. d. musc. tars. sup. Mülleri bij ptosis conj. Ibid. 1899. Nr. 9. 2. Reeks.

Straub, Behandeling der gordel(gürtel)vlekken op de cornea. Ibid. 1899. Nr. 12. 2. Reeks.

Koster: Een Methode tot operat. der ptosis. Ibid. 1899. Nr. 18. 2. Reeks.

Straub: De indicatie voor onderhuidsche inspuitingen met sublimat. Ibid. 1899. Nr. 26. 2. Reeks.

Westhoff: Over Protargol in de oogheelkunde. Med. Weekblad. 1899. Nr. 38. Hillemanns (Duisburg).

2) **Medicinische Gesellschaft in Giessen.**

Sitzung am 14. November 1899.

Römer: Experimentelle Untersuchungen über Infectionen vom Conjunctivalsack aus.

Versuche mit Milzbrand, Mäuse-Septikämie, Hühner-Cholera und Fränkel-Weichselbaum'schen Diplokokken ergaben, dass bei erhaltenen, unversehrten Thränenwegen vom Auge aus Infectionen erzeugt werden können auch bei unverletzter Conjunctivalschleimhaut; hingegen ergaben Versuche an Thieren, denen die Thränenwege verödet waren, dass die intacte Conjunctiva für pathogene Organismen undurchlässig sei.

3) **Medicinische Gesellschaft in Göttingen.**

Sitzung am 7. December 1899.

Schmidt-Rimpler stellt einen Fall von totaler, doppelseitiger Ophthalmoplegia externa vor. Nur eine leichte Rotation im Sinne des Obliquus sup. ist ausführbar. Accommodation und Pupillenreaction sind intact. Interessant ist, dass nur diejenigen Punkte im Raum richtig localisirt werden (bewiesen durch schnelles Hinstossen mit dem Finger), welche in der Blicklinie jedes der beiden Augen liegen. C. Hamburger.

Referate, Uebersetzungen, Auszüge.

1) **Das Sarcom des Auges,** von Dr. R. Putiata Kerschbaumer in St. Petersburg. (Wiesbaden, 1900, Verlag von J. F. Bergmann.)

Eine Monographie über das Sarcom des Auges, über das unsre Anschauungen in den 18 Jahren seit dem Erscheinen der bekannten Monographie von Fuchs sich vielfach erweitert und in manchen Punkten geändert haben. Als Grundlage für die Arbeit dienen 67 selbst anatomisch untersuchte Augäpfel mit Sarcom, die zum grössten Theil der Sammlung von Prof. Sattler entstammen, welcher auch dem Buche ein Vorwort mit auf den Weg giebt.

Der erste Theil behandelt die Anatomie und Histologie der Geschwulst: der histologische Bau ist complicirt; das Sarcom besteht aus einem ausschliesslich aus Gefässen oder gefässführenden Gewebsspalten gebildeten Stroma und dem Zell-Parenchym. Die mannigfaltige Gestaltung des ersteren bedingen das in den verschiedenen Fällen so ungleichmässige histologische Bild der Geschwulst.

Im ersten Capitel finden wir das Sarcom eingetheilt nach der Form: a) das Angiosarcom, dessen Charakteristikum in einer vorausgehenden (!) Erkrankung der Gefässe der Aderhaut, in der Bildung von Zellmänteln im Anschluss an dieselben und in mehr oder weniger ausgeprägten degenerativen Vorgängen bestehen. b) das Melanosarcom. Verf. unterscheidet streng zwei vollkommen von einander verschiedene Formen von pigmentirten Sarcomen, einmal das eigent-

liche Melanosarcom, das seine Entstehung von den pigmentirten Stromazellen herleitet, und c) das Leucosarcom mit secundärer, hämatogener Pigmentirung. d) das minder bösartige Spindelzellen-Sarcom, das sich aus der Schicht der grossen Gefässe entwickelt und e) Combinations-Geschwülste. Im zweiten Capitel werden sie eingetheilt nach dem Sitz: a) das diffuse oder Flächen-Sarcom, das sehr bösartig ist wegen der grossen Neigung zu extrabulbären Ausbreitung und Metastasenbildung. Die entzündlichen Veränderungen, die hier gewöhnlich zu einer Verlötung von Retina und Chorioidea führen, sollen der Bildung des Neoplasmas vorausgehen und nicht die Folge sein (!). b) das circumscripte Sarcom, von dem wieder unterschieden werden: 1. das epibulbäre Sarcom, das sich entweder im Anschluss an die conjunctivalen und episcleralen Gefässe entwickelt, — die ersten Anfänge sind als Wucherungen der Adventitia-Zellen zu beobachten, — oder das als Melanosarcom aus einem Naevus pigmentosus hervorgeht. 2. das seltene Iris-Sarcom, 3. das frühe von Glaucom begleitete Sarcom des Ciliarkörpers und endlich 4. das Aderhaut-Sarcom. Die extrabulbäre Verbreitung geschieht am häufigsten auf dem Wege der Lymphspalten um die Gefässe oder der Gefässe selbst.

Im dritten Capitel folgen die Erkrankungen des Auges, die im causalen Zusammenhange mit der sarcomatösen Erkrankung stehen. 1. die Erkrankungen, die der Geschwulst vorausgehen und möglicher Weise eine Ursache oder wenigstens Veranlassung für ihre Entwicklung abgeben und 2. consecutive Veränderungen. Von ersteren werden angeführt a) Verletzungen; für einen causalen Zusammenhang soll das relativ häufige Vorkommen von Sarcom in phthisischen Augäpfeln sprechen, auf das besonders von Leber und Krahnsstöver hingewiesen ist. b) Entzündungen und c) Gefäss-Erkrankungen, die im abgelaufenen Stadium oft schon in den ersten Anfängen der Geschwulstbildung gefunden sind. Die consecutiven Veränderungen sind einmal entzündliche, meist als Folge von regressiven Processen in der Geschwulst, ferner glaucomatöse.

Den grössten Theil des Buches nimmt der dritte Theil ein, die Beschreibung der 67 Fälle. Es sind 13 Melanosarcome, also 59,70 % (Fuchs berechnete 88 %), davon 2 epibulbäre, 3 Ciliarkörper- und 8 Aderhaut-Sarcome; 27 Leucosarcome mit hämatogener Pigmentirung, davon 5 diffuse, 2 epibulbäre, 2 Iris-, 3 Ciliarkörper- und 15 Aderhaut-Sarcome; 27 reine Aderhaut-Sarcome. Das Haupterkrankungsalter fällt, wie bei Fuchs, zwischen das 30. und 60. Jahr. In 23 Fällen wurde Durchwucherung der Bulbuskapsel beobachtet und zwar bei den 7 diffusen Sarcomen 6 Mal, bei den 8 Ciliarkörper-Sarcomen 5 Mal, bei den 2 Iris-Sarcomen 2 Mal und bei den 41 Chorioideal-Sarcomen 10 Mal. 12 Todesfälle an Metastasen sind notirt; es waren 1 diffuses Sarcom, 2 epibulbäre Sarcome, 3 Melanosarcome und 6 Leucosarcome der Aderhaut. Die Metastasen fanden sich 3 Mal im Gehirn, 3 Mal im Gehirn und Leber, 1 Mal in der Leber allein und 5 Mal in Lungen und Leber.

Im dritten Theil wird das klinische Verhalten behandelt, wobei auf die Differentialdiagone besonderer Werth gelegt wird. Aus dem Capitel der Therapie sei resumirt: eine Exstirpation des Tumors mit Schonung des Augapfels ist immer zu verwerfen. So frühe wie möglich ist die Enucleation zu machen, bei extrabulbären Knoten und bei Local-Recidiven die Exenteration. Selbst bei vorhandener Metastasenbildung ist unter Umständen symptomatisch ein operatives Verfahren gerechtfertigt.

Schöne Abbildungen auf 10 Tafeln erläutern die Beschreibungen der mikroskopischen Präparate.

Wenn auch das Buch nichts wesentlich Neues bringt, so begrüssen wir

doch in ihm ein Werk, das, auf eigenen Beobachtungen gegründet, eine gründliche Verarbeitung der gewaltigen Sarcom-Literatur enthält und den Leser mit dem heutigen Stand der Lehre vom Sarcom des Auges bekannt macht.

Fehr.

---

2) **Die thierischen Schmarotzer des Auges**, von Dr. med. et philos. A. Kraemer in Zürich. (Graefe-Saemisch: Handbuch der gesammten Augenheilkunde. 2. Auflage.)

Die Krankheitsbilder, die durch Ekto- und Endoparasiten am Auge hervorgerufen werden, ihre Entstehung und Behandlung, hat Verf. in dem grossen Sammelwerke übersichtlich und kurz mit kurzen geschichtlichen Einleitungen zusammengestellt.

Von den durch Ektoparasiten hervorgerufenen Leiden ist am häufigsten die Phthiriasis der Cilien und Supercilien. Die Diagnose ist bei Zuhülfenahme der Lupe leicht zu stellen. Als beste Behandlung empfiehlt Verf., die einzelnen Thiere unter der Lupe zu entfernen, dann den Lidrand mit sehr verdünnter Essigsäure-Lösung zu reinigen, endlich mit der entsprechenden Vorsicht mit Sublimatlösung 1:1000 zu desinficiren.

Verf. hält die Krankheit für häufiger, als man früher annahm; doch bringt er als zahlenmässige Angabe nur die Hirschberg's, der bei einem Material von über 40 000 Patienten nur 4 Fälle gesehen hatte.[1]

Eine Reihe von äusseren Augen-Erkrankungen kann durch das Eindringen von Insekten oder deren Larven oder durch Berührung mit deren Sekreten und Exkreten bedingt werden. Sie geben meist kein typisches Bild. Hervorgehoben sei die Raehlmann'sche Beobachtung der Blepharitis acarica, verursacht durch die Anwesenheit des Demodex folliculorum an den Cilienbälgen.

Thierische Schmarotzer, die in das Auge eindringen können, sind nur in geringer Zahl bekannt, es sind der Cysticercus cellulosae, der Echinococcus, die Fadenwürmer.

Der Echinococcus, die cystoide Finne der Taenia echinococcus, ist selten innerhalb der Weichtheile der menschlichen Orbita beobachtet worden, noch niemals mit Sicherheit im Bulbus-Innern. Die Diagnose der Ech.-Tumoren ist schwierig gegenüber Tumoren der Orbita, einfacher sobald Fluctuation eintritt. Von einer Probepunction ist, wenn die Möglichkeit einer Encephalocele besteht, natürlich abzusehen. Die Therapie besteht in möglichst vollständiger Entfernung des Entozoon; viel Gewicht ist auf Prophylaxe zu legen.

Ferner liegen uns die Fadenwürmer, Filariae, deren Heimath die Westküste Afrikas ist. Die Filaria wird am häufigsten unter der Bindehaut beobachtet, ist möglichst operativ zu entfernen.

Bei den Angaben von Fadenwürmern in der Linse und im Glaskörper handelt es sich meist um ungenaue Beobachtungen. Ein Fall Kuhnt's, der einen kleinen Faden-Wurm im Glaskörper genau beobachtete und extrahirte, ist ausführlich mitgetheilt.

Das Vorkommen des Cysticercus cellulosae im Augen-Innern ist seiner Wichtigkeit entsprechend eingehend besprochen. Die Häufigkeit der Erkrankung ist naturgemäss abhängig von der geographischen Verbreitung der Taenia solium. Das seltene und doch gut gekannte Krankheitsbild, Diagnose und Therapie des Leidens sind in erschöpfender Weise, zum Theil mit Beigabe guter Abbildungen, mitgetheilt. Bekannt sind die segensreichen Erfolge, welche die Prophylaxe in Gestalt der strengen Fleischbeschau hier gehabt hat.

---

[1] Seit Jahren habe ich keinen mehr gesehen. H.

Hirschberg, der nach des Verf.'s Ausspruch neben A. v. Graefe wohl am meisten zum Aufbau unserer Kenntnisse über Cysticerken im Auge beigetragen hat, beobachtete in Berlin bis 1885 durchschnittlich einen Fall auf 1000 Augenkranke, während er in den letzten Jahren dort keinen frischen Fall sah, so dass hier „durch zweckmässige Maassregeln diese wichtige Krankheit fast vollständig beseitigt zu sein scheint". Spiro.

---

3) **Gesundheitspflege des Auges,** von Dr. A. E. Fick in Zürich. (Graefe-Saemisch: Handbuch der gesammten Augenheilkunde. 2. Auflage.)

Schutz des Auges gegen die Folgen zu starker Belichtung, übermässiger Nahe-Arbeit, Verhütung der Beschädigung durch Gifte und der Ansteckung durch Spaltpilze fasst Verf. in der „Gesundheitspflege des Auges" zusammen.

Zu starke Belichtung verursacht Blendung des Auges. Aeussere Schädigung bewirkt sie in Form der Schneeblindheit, als heftige Reizung des vorderen Augenabschnittes bis zur Hornhaut-Entzündung und Iridocyclitis. Wie das durch Schnee reflectirte Sonnenlicht, kann elektrisches Licht und der Blitz solche Erscheinungen hervorrufen und zwar als Wirkung der ultravioletten Strahlen. Was die Schneeblindheit anlangt, wird ihr ausschliessliches Vorkommen im Hochgebirge und im hohen Norden damit erklärt, dass die verdünnte und sehr kalte Luft zu wenig ultraviolette Strahlen zurückhält.

Eine weitere Blendungserscheinung ist Nachtblindheit ohne Augenspiegelbefund. Hierbei ist schlechter Ernährungszustand die Voraussetzung, da die Fähigkeit der Wiederherstellung des verbrauchten Sehpurpurs dabei leidet. Gute Ernährung und Vermeiden grellen Lichtes bringen Schutz und Heilung. Ernstere Folgen kann die Einwirkung zu hellen Lichtes herbeiführen, indem die sichtbaren Strahlen dauernde Veränderungen, wohl Verbrennung, der Netzhaut hervorrufen.

Gegen die Blendung wirken Schutzgläser, die am besten nur rauchgrau gefärbt sind, um das Farbensehen nicht zu stören. Sodann entwickelt Verf. die Ansprüche, die an künstliches Licht zu stellen sind. Er rühmt die Vorzüge des Gasglühlichtes und der indirecten Beleuchtung durch reflectirtes Licht.

Den grössten Raum nimmt der schulhygienische Theil der Arbeit ein, der vor allem Entstehung und Verhütung der Kurzsichtigkeit behandelt. Verf. nimmt in zu weit gehender Weise an, dass jede Kurzsichtigkeit als Krankheit zu betrachten ist und das Auge sehr gefährdet; nur Erwachsene mit Myopie unter 2 D seien ungefährdet. Dem entspricht die Sorgfalt, mit der Verf. alle Details, die zur Entstehung der Kurzsichtigkeit in Schule und Haus beitragen, sammelt und über die Schädigung durch übermässige Nahearbeit, den Einfluss der Convergenz, Accommodation, der Orbitalhyperämie, über die vererbte Anlage der Kursichtigkeit zusammenstellt.

Die Mängel der Schulbänke, Einfluss der Heftlage und Schriftrichtung werden besprochen; das Annähern der Kinder an die Schrift ohne schlechte Sehschärfe fasst Verf. als Mitbewegung auf. Auf die bekannten Einzelheiten des umstrittenen Gebietes einzugehen, erübrigt sich, es sei nur darauf hingewiesen, dass Verf. einen scharfen Vorstoss gegen das Gymnasium, als die „schlimmste Brutstätte der Kurzsichtigkeit" führt. Wenn er über die minimalen Erfolge des Gymnasiums in den neuen und alten Sprachen wie der Naturwissenschaft klagt, so stehen seinen Erfahrungen die zahlreicher Lehrer der Heilkunde gegenüber und nur sehr Wenige werden die behauptete „Erbarmungslosigkeit des Gymnasiums gegen die Gesundheit der Jünglinge" aus eigener Anschauung bestätigen können.

Mehr anschliessen kann man sich dem Verf. bei Besprechung der Schädidung durch Gifte, vor allem durch Alkohol, wenn auch hier Verf. einen sehr weitgehenden Standpunkt einnimmt. Die Schädigung durch Tabak und ähnliche Mittel, durch Blei, Arsen, Schwefelkohlenstoff, Fleischgift wie ihre Verhütung sind eingehend mitgetheilt.

In dem vierten Abschnitte, der von der Ansteckung des Auges selbst handelt, sind die Hauptplagen, Blennorrhoea neonatorum und Trachom, eingehend gewürdigt. Für das letztere will Verf. den Behandlungszwang (?) möglichst durchgeführt wissen und redet Vorschlägen das Wort, wie sie die Führer der Trachombewegung in den letzten Jahren thaten, Entsendung augenärztlicher Hülfe in die durchseuchten Gebiete, Verbot der Beschäftigung Trachomatöser, die dann, dem wirthschaftlichen Schaden zu entgehen, sich in Behandlung begeben müssten. Die Besprechung der directen Infection der Augen mit Tuberculose und Syphilis leitet zur Besprechung der Verhütung der Infection des Körpers und der secundären Erkrankung der Augen. Die Schädigung durch Allgemeinleiden wie Pocken, Masern u. s. w. wird kurz besprochen. Der Artikel schliesst mit einigen interessanten Ausführungen über Augenschädigungen, die aus den üblichen Kurpfuscher-Maassnahmen hervorgehen.

Spiro.

Journal-Uebersicht.

I. Mittheilungen aus der Augenklinik des Carolinischen Medico-Chirurgischen Instituts zu Stockholm. Herausgegeben von Prof. Dr. J. Widmark. 1899. Jena, Gustav Fischer. 2. Heft.

1) **Ueber das Holocaïn und dessen Einwirkung auf das Hornhautepithel und auf die Heilung perforirender Hornhautschnitte,** von Albin Dalén.

Unter den Vorzügen des Holocaïns rühmt Verf., dass Holocaïn schon in 1% Lösung ausgesprochene baktericide Wirkung entfalte, wovon er sich experimentell überzeugt habe. — An der Hornhaut von Thieren (Kaninchen) erzeugt Holocaïn in 1% Lösung schon nach wenigen Minuten Austrocknung, bei längerem Gebrauch Ablösung des Epithels. — Zum Schluss wird der Einfluss des Holocaïns und Cocaïns auf die Heilung perforirender Hornhautwunden gesprochen.

---

2) **Ein Fall von Iristumor,** von Axel Helleberg.

Anatomische Untersuchung eines Falles von Iristumor. Verf. erklärt, mit einiger Reserve, die Geschwulst für ein Leiomyom.

---

3) **Ueber das Vorkommen von Blindheit in den Skandinavischen Ländern und Finnland,** von J. Widmark.

Verf. bespricht ausführlich die Erblindungs-Ursachen in Finnland, Norwegen, Schweden und Dänemark. Ein grosses Contingent an Erblindung — 30,87% — stellt das Trachom, jedoch nur in Finnland, während in Dänemark und Norwegen die durch Trachom verursachte Blindheit so ausserordentlich selten ist, dass der Procentgehalt in der vom Verf. mitgetheilten Statistik für diese Länder null ist; auch für Schweden beträgt er nur 0,83%. Zahlreiche Karten, um in geographischer Lage die Vertheilung der Trachomherde zu veranschaulichen, sind beigegeben. — In dem 2. Abschnitt „Ueber Jugendblindheit in den

nordischen Ländern" sind die Ursachen der Blindheit wie folgt eingetheilt: 1. angeborene Blindheit, 2. idiopathische Augenkrankheiten, 3. Verletzungen, 4. Allgemeinerkrankungen und 5. unbekannte Ursachen. Der Procentsatz der angeborenen Blindheit ist für Finnland und Schweden sehr niedrig und geht bedeutend unter die Durchschnittsziffer (17,19 %) herunter, welche Magnus für Europa berechnet hat. In Norwegen ist hingegen der Procentsatz dieser Art von Erblindung viel grösser: 37,8 %. Verf. bezieht dies darauf, dass Ehen zwischen nahen Verwandten in Norwegen sehr häufig sind (Retinitis pigmentosa!), veranlasst durch die physische Beschaffenheit des Landes mit seinen engen Gebirgsthälern, wo die Bevölkerung wenig in Berührung mit andren Menschen kommt: so steigen die Ehen Bluts-Verwandter in manchen Sprengeln bis auf 30 %. — Den Schluss bildet eine Besprechung der Abnahme der Blindheit im Norden während der letzten Jahrzehnte. Verf. führt diese Abnahme auf die Vermehrung des Wohlstandes, sowie auf die bessere Ausbildung und zahlreichere Niederlassung von Augenärzten zurück. C. Hamburger.

II. Deutsche medicinische Wochenschrift. 1900. Nr. 9. 1. März.

1) **Ophthalmologische Befunde bei Leprösen,** von Dr. E. v. Düring und Dr. Trantas, Constantinopel.

Die Verff. constatirten unter 25 an Lepra Erkrankten in 10 Fällen chorioretinitische Veränderungen, meist in Flecken von weisser oder auch tiefschwarzer Farbe bestehend, in der Nähe der Papille, von Pigment umgeben. Keiner der Patienten litt an Syphilis. Fast stets fielen diese Befunde mit anderweitigen leprösen Augenerkrankungen, wie sklerocornealen Lepromen, Iritis oder Cyklitis, zusammen. — Da die nervöse Form der Lepra (Lähmungserscheinungen an den Händen) leicht mit Syringomyelie verwechselt werden kann, so dürfte in zweifelhaften Fällen ein positiver ophthalmologischer Befund für die Differentialdiagnose nicht unwichtig sein.

---

2) **Beiträge zur Geschichte und geographischen Pathologie des Aussatzes. Die Bedeutung einiger Nachrichten über den Aussatz in Persien,** von Dr. Iwan Bloch, Berlin.

Verf. theilt einige Stellen aus Herodot, Galen u. A. mit, aus denen hervorzugehen scheint, dass das Wort „Lepra" auch den Griechen schon in sehr früher Zeit zur Bezeichnung des wahren Aussatzes gedient hat, und viel älter ist als der später gebräuchliche Name „Elephantiasis"; dieser letztere sei erst nach dem indischen Feldzuge Alexanders des Grossen nachweisbar.

C. Hamburger.

Vermischtes.

1) Ophthalmologische Gesellschaft Heidelberg 1900.

Die diesjährige Zusammenkunft findet — mit Rücksicht auf den internationalen medicinischen Congress in Paris, welcher vom 2.—9. August tagen wird,

am 13., 14. und 15. September

statt.

Mittwoch, den 12. September. Ausschuss-Sitzung um 6 Uhr im Grand Hôtel. Abends Zusammenkunft im Grand Hôtel oder im Stadtgarten.

Donnerstag, den 13. September. Erste Sitzung, Morgens 9 Uhr in der Aula der Universität.

Nachmittags $2^1/_2$ Uhr. Demonstrations-Sitzung in der Universitäts-Augenklinik.

Abends 6 Uhr. Gemeinschaftliches Mal auf dem Schloss-Hôtel.

Freitag, den 14. September. Morgens 9 Uhr Sitzung in der Aula. 12 Uhr Geschäftssitzung.

Nachmittags $2^1/_2$ Uhr. Sitzung: Vorträge und Demonstrationen.

Samstag, den 15. September. Morgens 9 Uhr Sitzung in der Aula, event. Nachmittags.

Vorträge und Demonstrationen bitte ich rechtzeitig — bis zum 1. August — bei mir anzumelden.

Mainz, Februar 1900. Dr. W. Hess.

2) Unser geschätzter Mitarbeiter, Prof. Birnbacher in Graz, hat den Titel und Charakter eines Ordinarius erhalten.

3) Dr. Bernheimer ist als ordentl. Professor der Augenheilkunde nach Innsbruck berufen, als Nachfolger von Prof. Dimmer, welcher den durch den Tod von Prof. Borysikiewicz freigewordenen Lehrstuhl der Augenheilkunde in Graz erhalten hat.

4) Prof. v. Michel ist als Nachfolger von Prof. Schweigger, der aus Gesundheits-Rücksichten zurückgetreten, nach Berlin berufen.

5) Prof. Dr. J. Hirschberg ist zum ordentlichen Honorar-Professor in der medicinischen Facultät der Universität zu Berlin ernannt worden.

6) Prof. Hess ist von Marburg nach Würzburg berufen.

7) Nachdem meine Bibliothek neu geordnet und den Fachgenossen zur Verfügung gestellt ist, empfiehlt es sich, die Sammlung von Sonder-Abzügen möglichst zu vervollständigen. Ich ersuche die Herren Verf., durch gefl. Uebersendung ihrer Sonder-Abzüge mich zu unterstützen. Möglichst vollständige Reihen sind erwünscht für die Abtheilung, welche nach den Namen der Verf. geordnet ist. Das Bücher-Verzeichniss soll bald gedruckt werden.

Ferner ersuche ich, für meinen Abriss der Geographie der Augenkrankheiten, welcher im XIII. Bande der neuen Auflage von Graefe-Saemisch erscheinen soll, mir gefl. Anstalts-Berichte, und zwar möglichst vollständige Reihen, zusenden zu wollen. H.

Bibliographie.

1) Nahrungsmittel und Ernährung der Gesunden und Kranken, von Dr. Felix Hirschfeld. (Berlin, 1900, Verlag von Aug. Hirschwald, Berlin.) Bezüglich der Ernährung bei Zuckerkrankheit hält Verf. eine vollkommene Ausschliessung der Kohlehydrate nur im Anfang der Krankheit für gerechtfertigt; später genüge es, eine Verminderung bis auf 60—100 g pro die vorzunehmen. Es würden dann 100 g Brot = 50 g Kohlehydrate, 20—30 g in Form von Gemüsen und der Rest als Milch, Sahne, Mehl (in Saucen) oder Cacao u. dergl. zu verabreichen sein. Die Ueberernährung empfiehlt Verf. für die sog. schweren Formen, in denen nicht nur die gesammten genossenen Kohlehydrate wieder ausgeschieden werden, sondern auch Eiweiss zur Zuckerbildung beiträgt. Hingegen sei getrost eine langsame Entfettungs-Kur anzurathen bei den leichteren Formen. Verf. konnte bei mehreren fettleibigen Personen nachweisen, dass die Zuckerausscheidung sich verlor, als zugleich mit einer Verminderung der Ernährung stärkere Muskelarbeit geleistet wurde. Die specielleren Vorschriften sind im Originale nachzusehen. C. Hamburger.

2) Die Missbildungen des Gaumens und ihr Zusammenhang mit Nase, Auge und Ohr, von Dr. Fritz Danziger in Beuthen. (Wiesbaden, 1900. Verlag von J. F. Bergmann.) Ausgehend von der Beobachtung, dass bei hochgradiger Asymmetrie des Kopfes und der Gesichtsknochen auch Asymmetrien des Orbitaleinganges, der Richtung der Orbita, der Neigung der Orbitalwände vorkämen, untersuchte Verf. die Augen zahlreicher Leute mit Schädelabnormitäten und fand in einer nicht unbeträchtlichen Zahl von Fällen Anomalien, sei es der Refraction (Astigmatismus) oder auch der Beweglichkeit (Schielen). Verf. stellt die Behauptung auf, dass hiermit der Beweis „für die Abhängigkeit des Strabismus" vom Bau des Schädels erbracht sei (S. 35).

C. Hamburger.

3) Ueber die Exstirpation retrobulbärer Tumoren mit Erhaltung des Augapfels und das klinische Verhalten der Bulbi nach der Operation, von Dr. Walter Schlodtmann. (Aus der Festschrift für A. v. Hippel. Verlag von Marhold, Halle, 1900.) Auf Grund seiner eigenen Erfahrungen und derjenigen andrer Autoren fasst Verf. seine Anschauungen etwa folgendermaassen zusammen: In den Fällen, wo es möglich ist, mit Sicherheit das Vorhandensein eines Sehnerven-Tumor festzustellen und da, wo bereits völlige Amaurose besteht, ist die Knapp'sche Methode beizubehalten: Operation von vorn, Exstirpation des Tumor und Resection des Sehnerven, unter Erhaltung des Bulbus. Handelt es sich jedoch um einen sehr tief sitzenden Orbitaltumor, zu dem man schlecht heran kann, und ist noch Sehvermögen vorhanden, so ist die Orbita seitlich nach Krönlein zu eröffnen, um die Neubildung, wenn möglich unter Schonung des Sehnerven, zu entfernen. C. Hamburger.

4) The eye symptoms of locomotor ataxia. With a clinical record of 30 cases, by C. O. Hawthorne. (Brit. med. Journ. 1900, 3. März.) Kurze Kranken-Geschichte von 30 Tabes-Fällen, eingetheilt in 3 Hauptgruppen: 1. Fälle, in welchen die Opticus-Atrophie das primäre oder vorherrschende Symptom ist mit 4 Unterabtheilungen: a) Opticus-Atrophie ohne andere Krankheitserscheinungen, b) mit andren Augen-Erscheinungen, die Tabes vermuthen lassen, c) mit andren Symptomen, die Rückenmarks-Erkrankungen andeuten, d) mit ausgesprochenen Erscheinungen von Rückenmarks-Erkrankungen. 2. Fälle mit reflectorischer Pupillenstarre (Argyll-Robertson), a) ohne andre Krankheitserscheinungen, b) mit andren Augenstörungen, die Tabes vermuthen lassen, c) mit mehr oder weniger ausgesprochenen Erscheinungen spinaler Erkrankung. 3. Fälle, bei welchen Augenmuskel-Lähmungen das früheste oder vorherrschende Symptom sind, a) ohne sonstige Krankheitserscheinungen, b) und c) u. s. w. wie bei 2. — Verf. zieht daraus die Schlussfolgerungen, dass Opticus-Atrophie, Augenmuskel-Lähmung oder reflectorische Pupillenstarre als isolirtes Symptom von Tabes beträchtliche Zeit, sogar Jahre lang vorhergehen könne; dass zwei dieser Symptome zusammen vorhanden Tabes als Grundkrankheit wahrscheinlich machen; dass eines dieser drei Symptome mit anderweitigen Tabes-Symptomen vorkommen könne, und endlich, dass gelegentlich ein Fall mit anfangs ausschliesslichen Augen-Symptomen verhältnissmässig rasch andre charakteristische Tabes-Symptome bieten könne. Neuburger.

5) Ueber das Westphal-Piltz'sche sog. paradoxe Pupillenphänomen, von Dr. Eugen Antal. (Neurolog. Centralbl. 1900. Nr. 4.) Verf. untersuchte 48 Personen — darunter 5 gesunde, 11 Tabiker, der Rest Nervenkranke verschiedenster Art, — auf das von A. Westphal vor einiger Zeit angegebene Pupillenphänomen, welches darin besteht, dass lichtstarre Pupillen nach energischem Zusammenkneifen der Lider beim Oeffnen des Auges

enger sind und sich beim Eindringen des Lichtes erweitern, sowie auf den später von Piltz angegebenen „paradoxen" oder „inversen" Pupillenreflex, der dadurch hervorgerufen wird, dass der Beobachter die Lider des zu Untersuchenden mit den Daumen auseinanderzieht und ihn sodann auffordert, sich anzustrengen das Auge zu schliessen und sodann wieder nachzulassen, wobei dasselbe Spiel, wie oben erwähnt, beobachtet wird: Anfangs Verengerung, dann, trotz Lichteinwirkung, Erweiterung der Pupille. Uebrigens kann Beides auch bei nicht lichtstarren Augen vorkommen, und ist, wie Mingazzini hervorhob, schon vor 12 Jahren von Galassi veröffentlicht worden. Die einzelnen Resultate des Verf.'s sind im Original nachzusehen. Er fand 1. das Orbicularis-Spannungs-Verfahren (Piltz) ist sicherer, als das Orbicularis-Schluss-Verfahren (Westphal). 2. Das Westphal-Piltz'sche Pupillenphänomen kann sowohl als Prodromalerscheinung bei noch guter Lichtreaction, als auch als Spätsymptom bei auf Licht, Accommodation und Convergenz bereits nicht reagirenden Pupillen vorhanden seien. Neuburger.

6) Largin bei Augenerkrankungen, von Sydney Stephenson. (Brit. med. Journ. 1900. 17. März.) Dieses jüngste Silber-Präparat wurde vom Verf. seit Monaten vielfach angewendet erst in 3-, später in 5% Lösung, event. auch noch concentrirter, oder als Pulver, wie bei Phlyctänen. Seine Anwendung, selbst in concentrirter Form, ist schmerzlos; kann aber, während mehrerer Wochen fortgesetzt, die Conjunctiva färben. Es wirkt gut bei Blepharo-Conjunctivitis, Dacryocystitis, bei manchen Formen acuter Conjunctivitis mit Koch-Week's Bacillen, wie bei acuter infectiöser Ophthalmie, bei acutem und subacutem Trachom, nach Operationen bei chronischem Trachom. Bei Blennorrhoe wirkt es nicht so gut wie Protargol und Argentum nitricum, bei Diplokokken-Conjunctivitis nicht so wie Zinksulphat. Neuburger.

7) Ueber einen Fall von doppelseitiger Facialislähmung, von Prof. Dr. Jolly, Berlin. (Deutsche med. Wochenschr. 1900. Nr. 11.) Der jetzt 44jährige Arbeiter war vor fast 20 Jahren vom Schwungrad einer Maschine erfasst und auf einen Kohlenhaufen geschleudert worden. Die hernach eintretenden Störungen betrafen im Wesentlichen die Sprache und die Augen. Es ist beiderseits der Facialis gelähmt, nur die Gaumenäste sind beiderseits frei geblieben; die Nerven sind also unterhalb des Ganglion geniculi, jedoch oberhalb der Abgangsstelle der Chorda tympani (Geschmacksstörungen) verletzt worden, mithin in ihrem Verlaufe durch das Felsenbein; es kann sich nach Verf. nur um eine Querfissur durch die beiden Felsenbeine hindurch gehandelt haben. Ferner ist der linke Trigeminus getroffen worden, das linke Auge ist durch totales Leukom erblindet, jedenfalls durch Keratitis neuroparalytica, wozu der mangelnde Lidschluss wohl auch viel beigetragen. — Es besteht Anästhesie im Gebiete des linken 1. und 2. Trigeminus-Astes; der Trigeminus muss an der Schädelbasis getroffen worden sein, durch Blutung oder Zerreissung, wobei hauptsächlich die ersten zwei Aeste beschädigt wurden. Beim Versuche, die Lider zu schliessen, gehen die Oberlider so gut wie gar nicht nach abwärts, die Bulbi dagegen werden bis zum vollständigen Verschwinden der Hornhaut unter die Oberlider in die Höhe gerollt (Bell'sches Phänomen). Die sonstigen Augenmuskeln sind normal. Das rechte Auge ist, abgesehen von kleineren Verletzungen, im Wesentlichen gesund geblieben; Nachts müssen beide Augen feucht verbunden werden, um Eintrocknung zu vermeiden. Bemerkenswerth ist noch der Umstand, dass die Verletzung vor Einführung unserer Unfallsgesetzgebung erfolgt war, Patient also keine Rente erhalten hat. Trotz des schweren Unfalles ist Patient stets arbeitsfähig geblieben und hat seinen Unterhalt stets verdient; nur der

Augenbeschwerden halber hat er vorübergehend Krankenhäuser aufgesucht; der Fall beweist, wie manch ähnlicher, dass die Nothwendigkeit des Arbeitens zum Segen des Geschädigten ausschlagen kann, indem sie eine Reihe nachtheiliger psychischer Folgen, welche sonst nach Unfällen so häufig auftreten, fernhält.

Neuburger.

8) Tuberculosis of the retina, by A. C. O'Sullivan and J. B. Story, Dublin. (Transact. of the Royal Acad. of Med. in Ireland.) Das sehr seltene Präparat stammte von einem 21jährigen, gut entwickelten Mädchen, das bisher gesund war und vor 3 Monaten über Nacht Verdunkelung des rechten Auges bemerkt hatte. Das Auge konnte nur mehr Finger zählen in der nasalen Gesichtsfeld-Hälfte, und zeigte ophthalmoskopisch intensive Papillitis, aber mit glänzend weisser Papille. Die Blutgefässe waren stark erweitert und geschlängelt, um die Macular-Gegend kleine weisse Flecke. Erst nach 2 Monaten konnte die Diagnose auf Tuberculose gestellt werden; Patientin erlaubte die Enucleation. Am hinteren Theil der Retina in einiger Entfernung rund um den Sehnerveneintritt lag eine Geschwulst, die ca. $^1/_3''$ Durchmesser hatte und $^1/_5''$ tief war. In einiger Entfernung von der Geschwulst war die Retina auf beiden Seiten abgelöst durch ein Coogulum von homogenem Aussehen, das zwischen ihr und der Aderhaut lag. Der Tumor bestand unter dem Mikroskop aus typischem, tuberculösem Gewebe mit Riesenzellen und stellenweise leichter Verkäsung; er war durchzogen von Blutgefässe führendem Bindegewebe; das Gewebe ging ohne Unterbrechung über in die inneren Retinaschichten, welche viel mehr Blutgefässe enthielten als gewöhnlich, und in welche zahlreiche kleine Knötchen eingestreut waren, die in einem Reticulum lymphoide und endotheliale Zellen enthielten und zweifelsohne tuberculösen Charakters waren. Die Pigmentschicht der Retina lag der Chorioidea an, und die sog. Ablösung der Retina stellte sich unter dem Mikroskop nicht als solche heraus, vielmehr war es eine Trennung der Retinaschichten durch die Exsudation; die dazwischen liegende, oben schon erwähnte homogene Masse färbte sich wie die Colloid-Substanz der Schilddrüse. Der Sehnerv hinter dem Auge war völlig normal. — Während Tuberculose des Uvealtractus nicht selten ist, ist eine solche der Retina sehr selten. Tuberculose des Opticus mit oder ohne Betheiligung der Retina ist schon einige Male beschrieben worden. Meist ist das Auge erst secundär von der Krankheit ergriffen; im vorliegenden Falle jedoch scheint das Auge der primäre Sitz gewesen zu sein. Die Patientin war 18 Monate später im Wesentlichen gesund geblieben. Verf. führt dann noch kurz die Fälle von Tuberculose des Sehnerven an, die von Sattler (v. Graefe's Arch. XXIV, 3), Cirincione (Michel's Jahresbericht 1890), Demours (Traité des Maladies des Yeux 1818, T. 1, p. 75), Cruveilhier (Traité d'anat. path. gén. IV, p. 793), Wagenmann (v. Graefe's Arch. XXXIV, 4), Bongartz (Inaug.-Diss., Michel's Jahresbericht 1891) beschrieben wurden.

Neuburger.

9) Die operative Behandlung der hochgradigen Kurzsichtigkeit, von Dr. Hübner, Kassel. (Samml. zwangl. Abhandl. aus dem Gebiete der Augenheilk. 1899. III. Bd., Heft 3.) Verf. bespricht die Indicationsstellung und Operationstechnik der Myopie-Operation. Neue Gesichtspunkte werden nicht beigebracht. — Bemerkenswerth ist, dass Verf. zur exacten Bestimmung des Myopie-Grades Atropinisiren für unerlässlich hält.

C. Hamburger.

Um Einsendung von Separatabdrücken wird gebeten (Berlin NW. 26 Schiffbauerdamm).

Verlag von Veit & Comp. in Leipzig. — Druck von Metzger & Wittig in Leipzig.

Centralblatt

für praktische

AUGENHEILKUNDE.

Herausgegeben von

Prof. Dr. J. Hirschberg, Geh. Med.-Rath, in Berlin.

Unter ständiger Mitwirkung der Herren Dr. Ancke in München, Dr. Berger in Paris, Prof. Dr. Birnbacher in Graz, Dr. Brailey in London, Prof. Dr. H. Cohn in Breslau, Doc. Dr. Cl. du Bois-Reymond in Berlin, Dr. Dahrenstaedt in Herford, Doc. Dr. E. Emmert in Bern, Prof. C. Gallenga in Parma, Dr. Ginsberg in Berlin, Prof. Dr. Goldzieher in Budapest, Dr. Gordon Norrie in Kopenhagen, Prof. Dr. Horstmann in Berlin, Dr. Issigonis in Smyrna, Prof. H. Knapp in New York, Prof. Dr. Krückow in Moskau, Dr. Kuthe in Berlin, Dr. Landau in Coblenz, Prof. Dr. Magnus in Breslau, Major F. P. Maynard, J. M. S., in Ost-Indien, Dr. Michaelsen in Görlitz, Dr. Moll in Berlin, Prof. Dr. J. Munk in Berlin, Dr. Neuburger in Nürnberg, Dr. Peltesohn in Hamburg, Dr. Pergens in Brüssel, Prof. Peschel in Frankfurt a. M., Dr. Purtscher in Klagenfurt, Dr. M. Reich in Petersburg, Med.-Rath Dr. Scheer in Oldenburg, Prof. Dr. Schenkl in Prag, Prof. Dr. Schwarz in Leipzig, Dr. Spiro in Berlin, Dr. Stiel in Köln.

Monatlich ein Heft. Preis des Jahrganges 12 Mark. Zu beziehen durch alle Buchhandlungen des In- und Auslandes und die Postanstalten des Deutschen Reiches.

Juni. **Vierundzwanzigster Jahrgang.** **1900.**

Inhalt: **Original-Mittheilungen.** I. Das Gewicht der in geschlossener Kapsel extrahirten menschlichen Linse. Von Privatdocent Dr. **K. Grunert**, I. Assistenz-Arzt. — II. Pfeilschuss-Verletzungen des Augapfels. Von Dr. **Kurt Steindorff**, Volontär-Arzt.

Neue Bücher.

Referate, Uebersetzungen, Auszüge u. s. w. 1) Die Star-Ausziehung bei Einäugigen, von Dr. Fritz Mendel, II. Assistenz-Arzt. — 2) Die Blindheit von Dr. A. E. Fick in Zürich.

Journal-Uebersicht. I. v. Graefe's Arch. f. Ophthalm. XLIX. 2. — II. Zehender's klinische Monatsblätter für Augenheilkunde. Februar—April. — III. Archiv für Augenheilkunde. Bd. XL. Heft 3. — IV. Die ophthalmologische Klinik. Nr. 1—5. — V. Archives d'ophtalmologie. Januar—Februar. — VI. Annales d'oculistique. Januar bis Februar. — VII. La Clinique Ophtalmologique. Nr. 1—4.

Vermischtes.

Bibliographie. Nr. 1—19.

[Aus der Universitäts-Augenklinik zu Tübingen.]

I. Das Gewicht der in geschlossener Kapsel extrahirten menschlichen Linse.

Von Privatdocent Dr. **K. Grunert**, I. Assistenz-Arzt.

Während das Gewicht der normalen menschlichen Linse bekannt ist, fehlt in der Literatur jede Angabe über das Gewicht der beim lebenden Menschen extrahirten pathologisch veränderten Linse. Obwohl es z. B. allgemein bekannt ist, dass die Linse bis zur völligen Reife der Cataract

sich durch Flüssigkeits-Aufnahme vergrössert und später durch Flüssigkeitsabgabe verkleinert, steht doch der zahlenmässige Beweis noch aus, den allein ein Vergleich der Gewichtsverhältnisse bei unreifer, reifer und überreifer Cataract liefern könnte.

Von solchen Ueberlegungen ausgehend, habe ich eine Anzahl von Linsen, welche in geschlossener Kapsel extrahirt worden waren, auf einer genauen chemischen Waage gewogen. Die Gewichtsbestimmung wurde unmittelbar nach der Entbindung der Linse vorgenommen, ohne dass die Objecte mit irgend einer Flüssigkeit in Berührung gebracht wurden oder durch Verdunstung merklich Wasser verlieren konnten.

In einer soeben erschienenen Doctor-Dissertation[1] hat Herr Professor Dr. Schleich, dem ich die Anregung zu dieser Arbeit verdanke, die 49 Extractionen in geschlossener Kapsel, welche seit 1896 in unserer Anstalt gemacht worden sind, ausführlich beschreiben lassen. Ich kann mich also bei der Wiedergabe der Wägungs-Ergebnisse, welche von 28 dieser Fälle vorliegen, unter Hinweis auf obige Arbeit kurz fassen. Folgende Tabelle stellt die wichtigsten Daten zusammen:

Anmerkungen zur Tabelle.

Unter „Alter" ist naturgemäss das Alter der Patienten verstanden, in welchem die Operation vorgenommen wurde. — Die Angaben über Sehschärfe vor der Operation sollen einen Anhaltspunkt für den Reife-Grad der Cataracte geben. Da bei der luxirten Linse die Sehschärfe nicht immer von der Durchsichtigkeit der Linse abhängig ist, so ist hier eine solche Angabe fortgelassen worden (Fg. = Fingerzählen, H. B. = Handbewegungen, L. = Lichtschein). — Für die Angabe der Refraction des operirten Auges wurde das spätere Correctionsglas in Betracht gezogen, indem von einer Starbrille + 9 bis + 12 auf emmetropischen Bau des Auges (E) vor der Erkrankung geschlossen wurde, unter + 9 auf Myopie (M), über + 12 auf Hyperopie (H). — Ferner dürfte noch der Erwähnung werth sein, dass Nr. 2 und 3 Coloboma iridis et chorioideae congenit. hatten. Bei Nr. 2 handelt es sich ausserdem um Schichtstar, zu dem erst später Altersstar hinzugetreten ist. — Die überreife Cataract Nr. 12 hatte die Form der aridosiliquata. — Die Complicationen (Nr. 13 — 21) waren folgende: Bei Nr. 13 handelte es sich um Leucoma adhaerens. Die anderen trugen die Anzeichen überstandener Uvealerkrankungen, hauptsächlich hintere Synechien. — Die Luxation der Linse (Nr. 22—28) war eine nur theilweise bei Nr. 22, 23, 25 und 28, bei den anderen eine völlige; und zwar hatte die Lageveränderung in den Glaskörper stattgefunden bei Nr. 26, in die Vorderkammer bei

---

[1] Karl Krayl: Ueber die Extraction des grauen Stars in geschlossener Kapsel. Inaug.-Dissert. Tübingen, 1900. Verlag F. Pietzcker.

Nr.	Name	Geschlecht	Alter	Sehschärfe vor der Operation	Gewicht der Linse in Grammen	Refraction
			I. Uncomplicirter Altersstar:			
			a) unreif:			
1	Br.	m.	79	Fg. $^1/_4$ m	0,292	E
2	Jr.	m.	59	Fg. 2 m	0,249	M
3	Ha.	w.	60	Fg. $^3/_4$ m	0,200	M
			b) reif			
4	Gö.	w.	74	HB	0,221	H
5	Pö.	m.	67	HB	0,149	E
6	La.	w.	74	L	0,149	E
7	Schr.	m.	78	L	0,221	E
8	Ren.	m.	65	HB	0,264	E
9	Be.	w.	63	HB	0,181	E
10	Thö.	m.	65	L	0,215	E
11	Hai.	m.	78	L	0,317	E
			c) überreif (geschrumpft)			
12	Sp.	m.	78	HB	0,093	E
			II. Complicirter Altersstar:			
			a) unreif:			
13	Lt.	w.	50	Fg. $^1/_4$ m	0,148	E
14	Fr.	m.	58	Fg. $1^3/_4$ m	0,280	E
15	Kr.	w.	81	Fg. $1^1/_2$ m	0,200	E
16	We.	w.	56	Fg. 1 m	0,258	H
17	Bi.	m.	54	Fg. 1 m	0,245	H
18	Frü.	w.	64	Fg. $^1/_2$ m	0,255	E
19	H.	w.	58	Fg. 1 m	0,259	M
			b) reif:			
20	Fr.	m.	58	HB	0,266	E
21	Weh.	w.	56	HB	0,195	H
			III. Linsenluxation.			
			a) der durchsichtigen Linse:			
22	Ma.	m.	30		0,168	E
23	Bo.	w.	52		0,204	E
24	Kr.	m.	64		0,164	E
25	Hö.	m.	36		0,191	E
			b) der getrübten Linse:			
26	Ab.	w.	65		0,190	E
27	Schn.	m.	60		0,157	H
28	Str.	m.	71		0,347	E

Nr. 24 und 27. Die Zeitdauer zwischen dem Eintritt der Luxation und der Extraction der luxirten Linse betrug bei Nr. 22: 23 Tage, bei Nr. 23: 4 Wochen, bei Nr. 24: 17 Tage, bei Nr. 25: $2^1/_2$ Monate, bei Nr. 26: 5 Monate, bei Nr. 27: 2 Jahre, bei Nr. 28, einem sehr dementen Greise, liess sich die Zeitdauer nicht feststellen.

Ergebnisse:

Das Durchschnittsalter der Patienten beträgt $65^1/_2$ Jahre. Das Durchschnittsgewicht sämmtlicher 28 Linsen beträgt 0,22 g, also bedeutend weniger als das bisher bekannte Gewicht der normalen menschlichen Linse, welches VIERORDT[1] auf 0,28 bis 0,29 g angiebt.

Das niedrigste Gewicht, 0,093 g, hatte eine überreife, stark geschrumpfte Linse, das höchste, nämlich 0,347 g, eine luxirte und zugleich cataractöse Linse.

Das Durchschnittsgewicht des uncomplicirten, reifen und unreifen Altersstars beträgt nach den vorliegenden 11 Wägungen 0,223 g, das der complicirten Stare (9 Wägungen) 0,234 g. Stellt man in diesen beiden Gruppen die unreifen Stare den reifen gegenüber, so ergiebt bei der uncomplicirten Cataract das Durchschnittsgewicht der unreifen 0,247, das der reifen dagegen nur 0,215, bei der complicirten Cataract das der unreifen 0,235, das der reifen 0,230 g.

Zählt man die Gewichte der uncomplicirten und complicirten Cataracte zusammen, so steht das Durchschnittsgewicht der unreifen Cataract (10 Linsen) mit 0,239 g dem der reifen (10 Linsen) mit nur 0,218 g gegenüber. Es stimmt also dieses Ergebniss mit den klinischen Beobachtungen überein, dass bei der Starbildung die Linse unter Flüssigkeits-Aufnahme (Gewichtszunahme) sich trübt, und dann mit Vollendung der Trübung und Abflachung der Vorderkammer zur Norm unter Flüssigkeitsabgabe eine Verkleinerung (Gewichtsabnahme) eintritt.

Auffallend leicht stellen sich die 4 luxirten, durchsichtigen Linsen heraus mit einem mittleren Gewicht von nur 0,181 g; sie sind also $1^1/_2$ Mal so leicht, als die normale Linse (0,28—0,29). Es kann also scheinbar die ihrer normalen Lage entrückte Linse ohne Beeinträchtigung ihrer Durchsichtigkeit leichter werden.

Bezüglich der Refraction theilen sich die Augen der gewogenen Linsen ein: in 20 emmetropische, 3 myopische und 5 hyperopische. Da sich unter den Emmetropen auch die stark geschrumpfte Linse Nr. 12 befindet, so stellt sich mit ihr das Durchschnittsgewicht der Linse bei Emmetropie dadurch sehr niedrig heraus, nämlich 0,215 g. Wenn man sie aber fort-

---

[1] VIERORDT, Anatom., physiolog. und physikal. Daten und Tabellen, 2. Auflage, 1893, S. 106.

lässt, beträgt das Durchschnittsgewicht der übrigen 19 Linsen 0,221 g und steht so in der Mitte zwischen dem Durchschnittsgewicht der myopischen Linsen 0,236 g und der hyperopischen Linsen 0,215 g.

Selbstverständlich ist die Zahl der Wägungen noch zu klein, um diesen Ergebnissen eine allgemein-gültige Bedeutung zu verleihen; doch erscheinen sie immerhin bemerkenswerth genug, um zur Nachprüfung aufzufordern.

[Aus Geh. Rath Hirschberg's Augenheilanstalt.]

II. Pfeilschuss-Verletzungen des Augapfels.

Von Dr. **Kurt Steindorff**, Volontär-Arzt.

(Nach einem am 28. Juni in der Berliner ophthalm. Gesellschaft gehaltenen Vortrage.)

Mit dem Begriffe der „Schussverletzung" verbinden wir heute gemeinhin die Vorstellung einer Continuitäts-Trennung der allgemeinen Decke, hervorgerufen durch Gewehrprojectile, Revolverkugeln, Schrotkörner, Granaten, Kartätschen, Shrapnels, Bomben u. dgl.

Ueber Verletzungen, wie sie die vor Einführung der Schusswaffen in die Kriegstechnik (1338) üblichen Waffen erzeugt haben, und speciell über Augenwunden durch Pfeilschüsse wissen wir nur wenig Genaueres. „Von der glücklichen Ausschneidung eines Pfeiles aus dem (Ober-)Lide bei Erhaltung des Augapfels spricht der Verfasser des V. Buches der Volkskr. (§ 49) mit derselben Freude, mit der wir etwa über die Entfernung eines Schrotkornes aus dem Lide bei unverletztem Augapfel berichten."[1]

Ein anderer Fall von Pfeilschuss-Verletzung aus alter Zeit ist der des Königs Philipp von Macedonien, den sein Leibarzt Critobulos wenigstens vor Entstellung bewahren konnte, obwohl es ihm nicht gelang, die durch den Pfeilschuss vernichtete Sehkraft des einen Auges wieder herzustellen.[2]

Heutzutage kommen Pfeilwunden im Ernstfalle nur noch in den mit wilden Völkern geführten Kriegen vor, sind daher in Europa nicht Gegenstand ärztlicher oder augenärztlicher Beobachtung. Bei uns ist jetzt der Pfeil ein Spielzeug der Kinder, die sich mit Langpfeil und Bogen, Kurzpfeil und Blasrohr vergnügen, aber auch ein gefährliches Spielzeug Erwachsener, die ihn aus sog. „Windbüchsen" entsenden. Muthwille, mangelhafte Ueberwachung und Unvorsichtigkeit veranlassen es, dass gelegentlich der Pfeil in das Auge Umstehender fliegt. Immerhin sind diese Verletzungen sehr selten.

---

[1] Hirschberg, Geschichte der Augenheilkunde, § 81.

[2] Hirschberg, l. c.

Zander und Geissler[1] berichten über 2 Fälle. Der eine stammt von White Cooper: einem 10jährigen Knaben ist der (Armbrust?) Pfeil gerade von vorn in das Auge gedrungen, so dass Linse und Glaskörper sich entleerten; Ausgang in Atrophie. Der andere Fall ist Desmarres[2] entlehnt: Pfeilwunde 2 mm vom äusseren Hornhautrande in der Lederhaut, aus der 3 Wochen lang Glaskörper ausfloss, jedoch in so geringer Menge, dass das Sehvermögen erhalten blieb. Die neueste Arbeit von Praun[3] erwähnt Pfeilschuss-Verletzungen des Bulbus gar nicht, spricht dagegen bei Orbitalfremdkörpern (S. 451) von einer Pfeilspitze, die nach 30 Jahre langem Verweilen in der Augenhöhle bei lebhaftem Niesen in die Nasenhöhle und von da durch den Mund entleert wurde. Dass der Bulbus überhaupt viel seltener als die Orbita durch die Pfeilspitzen getroffen wird, liegt an seiner Kugelgestalt und grösseren Beweglichkeit. Seidelmann[4] erwähnt, unter 233 durch Verletzungen erblindeten Augen seien 7 Mal Bolzen (Armbrust und Blasrohr) die verletzenden Gegenstände gewesen; doch geht seine hauptsächlich statistische Arbeit auf diese Fälle nicht näher ein. Ich fand in der Literatur keine Pfeilschuss-Verletzungen weiter, doch ist es wohl verzeihlich, wenn mir bei dem grossen Umfange der Literatur von den Augenverletzungen ein und der andere Fall entgangen sein sollte.

Die Verletzungen mit dem Langpfeil, der aus einem Rohrstab und einer Spitze besteht, sind sehr bedenklich, können das Auge zerstören, sympathische Ophthalmie verursachen und Enucleation nöthig machen. Gelegentlich ist der Ausgang günstiger. Mehrere Fälle der Art sind bei uns beobachtet worden.

Was den Kurzpfeil angeht, der aus Nagel und Puschel besteht, so finden sich in der Sammlung von Fremdkörpern, die in Prof. Hirschberg's Anstalt aus dem Auge extrahirt wurden, drei solcher Pfeile.

In mehrfacher Hinsicht interessant ist der folgende, neulich bei uns beobachtete Fall:

Fall 1. Am 10. VI. 1900 Mittags 12 Uhr wird der 10 Jahre alte Knabe Willi Sch. gebracht, der vor 2 Stunden durch den Pfeil einer Windbüchse getroffen wurde, welcher angeblich nicht wieder zum Vorschein gekommen ist. Das Auge zeigt am äusseren oberen Rande der Sclera einen fetzigen Irisvorfall, das ganze Auge ist voll Blut.

Am Sideroskop überall, und schon in einiger Entfernung vom Apparate, maximaler Ausschlag. Operation von Prof. Hirschberg. In Chloroformnarkose, die sofort eingeleitet wurde, Abtragung des Irisvorfalls und vorsichtige Einführung der Graefe'schen gerieften Kapselpincette. Sofort

---

[1] Zander und Geissler, Verletzungen des Auges, 1864.

[2] Desmarres, Traité etc. I, p. 117,

[3] Praun, Die Verletzungen des Auges, 1899.

[4] Seidelmann, Inaug.-Diss., Breslau 1876.

packt man einige Fasern der Pfeilpuschel, an denen nun langsam der ganze Pfeil entwickelt wird, ohne dass Glaskörper vorfällt; nur eine Perle wölbt sich vor. Da jetzt gerade heftiges Erbrechen eintritt, (und zwar von rohen Kirschen, die der Knabe auf dem Bahnhof reichlich verzehrt hatte,) so wird von einer Bindehautnaht Abstand genommen. Verband.

11. VI.: Augapfel kaum geröthet, Wundgegend ziemlich glatt, vordere Kammer voll Blut, kein Schmerz.

12. VI.: Auge schmerzlos, wenig geröthet; in der Wundgegend zwei ganz flache, unbedeutende Wülstchen. Die Iris beginnt oben sichtbar zu werden.

16. VI.: T normal. Nur geringe Röthung, im oberen Wundwinkel flacher Granulationsknopf; vordere Kammer noch zu $^2/_3$ voll Blut.

17. VI.: Bulbus absolut schmerzlos, oben wird der Pupillenrand sichtbar.

24. VI.: Augapfel reizlos, Wunde glatt, Spannung befriedigend, Hornhaut klar, Iris nicht entartet, nur grünlich (durchblutet), im Colobom noch dünne Blutschicht. Linse wohl getrübt. Lichtschein erhalten. Genauere Prüfung der Function unthunlich.

Dieser Fall ist in mehrfacher Hinsicht höchst merkwürdig und interessant. Vor Allem ist es ein Unicum, dass es nicht sofort zu acuter Panophthalmie gekommen ist. Wenn man bedenkt, dass kaum ein Gewebe einen so günstigen Nährboden für Mikro-Organismen abgiebt wie der Glaskörper, wenn man ferner bedenkt, wie schmutzig und septisch das verwundende Geschoss sein sollte, das durch zahllose unsaubere (nicht nur in chirurgischem Sinne unsaubere) Hände geht, auf den staubigen Fussboden fällt, einen nichts weniger als reinen Büchsenlauf passirt; so muss es allerdings allen unseren theoretischen Anschauungen über Vereiterung widersprechen, wenn dieser Augapfel erhalten bleibt. Neben einer freilich sehr hypothetischen individuellen höheren Widerstandskraft muss zur Erklärung dieser auffallenden Thatsache vor Allem herangezogen werden, dass nur 2 Stunden zwischen Verletzung und Operation liegen. Jede Stunde längeren Verweilens des Pfeiles im Augen-Inneren hätte die Gefahr für das Auge erheblich gesteigert.

Fig. 1.
Pfeil in natürlicher Grösse.

Dann sind die Grössenverhältnisse des Pfeiles bemerkenswerth (s. Fig. 1): er ist 25 mm lang, wovon 9 mm auf die Puschel und 16 mm auf die Metallspitze entfallen, sein grösster Umfang beträgt 5 mm, sein Gewicht fast 1 g. Er gehört demnach zu den grössten aus dem Auge entfernten Fremdkörpern. So enucleirte Hirschberg einen Bulbus wegen Iridochorioiditis, in dem ein Eisensplitter stak von 20 mm Länge, 7 mm Breite und 4 mm Dicke; Ansiaux fand eine Eisenlamelle von 8 mm Länge und 2 mm Breite; Lenoir einen Glassplitter von 25 qmm, Beirne einen Nagel

von $^3/_4$ Zoll Länge.[1] Fast alle diese Fremdkörper werden in ihren Dimensionen von dem eben geschilderten und dem in Fall 2 übertroffen.

Ziemlich gut verlief ein Pfeilschuss zwischen Augapfel und Augenhöhle.

Fall 2. Ein 27jähriger erhielt 26. II. 1893, Sonntag Mittag, einen Pfeil aus einer Luftbüchse gegen das rechte Auge. Dasselbe ist fast blind, aber schmerzlos, wenig beweglich, vorgetrieben durch Blutung unter der nasalen Augapfelbindehaut. Sehnerv normal. Nasenwärts starke Netzhautblutung, Peripherie silbergrau.

28. III. 1893: Augapfel noch vorgetrieben, Netzhautblutung noch unverändert, Finger werden erkannt.

15. IV. 1893: S = $^1/_{10}$, Beweglichkeit besser, Netzhautblutung kleiner, daneben zinkenförmige helle Figur hinter den Netzhautgefässen, wohl die Pfeilstich-Stelle.

12. V. 1893: Augapfel nicht mehr hervorragend, Sehnerv blass, Blut fort, der Zinken-Stiel reicht bis zur Peripherie. S = $^1/_7$, relatives Scotoma centrale. Der Pfeil war identisch mit dem von Fall 1.

Fall 3. Da derselbe bereits von Hirschberg veröffentlicht worden ist[2] und auch von Homburg[3] kurz erwähnt wurde, so kann ich mich auf eine gedrängte Schilderung beschränken.

Dem Patient Wilhelm Sch. flog am 8. VI. 1873 der Bolzen einer Windbüchse, die sein neben ihm stehender Freund durch zufälliges Aufstossen des Kolbens auf die Erde entlud, in das linke Auge. Das Geschoss hat Niemand wieder gesehen.

Status am 9. VI.: Lidschwellung, Chemose, Hornhaut abgeflacht, vordere Kammer voller Blut und Exsudat. Grosse perforirende Lederhautwunde in der Aequatorialgegend, lateral von der Hornhaut. Geschoss oder Fremdkörper nicht sichtbar. Da der Bulbus offenbar verloren, zur Enucleation aber nicht die Zeit, (es hätte sofort enucleïrt werden können, nun aber sollte das Ende der Iridochorioiditis suppurativa abgewartet werden,) so wird exspectativ verfahren. Die Lichtempfindung ist aufgehoben, es beginnt Panophthalmie.

Nach und nach kam es zu totaler Xerose der ganzen Cornea und eines Theiles der Bindehaut. 14 Tage nach der Verletzung öffnete sich diametral gegenüber der Einschuss-Oeffnung spontan ein kleiner Lederhaut-Abscess, in dem eines Morgens einige rothe Fädchen entdeckt wurden; hierauf wurde das Geschoss langsam und leicht mit der Pincette herausgezogen. Dasselbe bestand aus eiserner Spitze, Metallhülse und wollener Befiederung und hatte quer im Bulbus gesessen; es war 32 mm lang und wog 2 g. Schliesslich schrumpfte der Bulbus zusammen und ward reizlos.

---

[1] S. Yvert, Blessurés de l'oeil, p. 675.

[2] Vgl. Berliner klin. Wochenschrift 1874, Nr. 5.

[3] Inaug.-Diss. Berlin, 1883.

Hier also kam es zu dem Ausgang, den wir bei Fall 1 hätten erwarten dürfen. Der Fall liegt 27 Jahre zurück, und damals vermied man es noch, bei florider Eiterung sofort zu enucleiren. Das Sideroskop war noch nicht erfunden, dass man damit das Eisen im Bulbus hätte nachweisen können.

Woher der dritte Pfeil unserer Sammlung stammt, war nicht zu ermitteln; ich halte es daher für werthlos, ihn näher zu beschreiben.

Schliesslich möchte ich noch einen Fall von Augenverletzung kurz erwähnen, der mit unserem ersten Fall insofern Aehnlichkeit hat, als es merkwürdiger Weise nicht zum sofortigen Untergang des verletzten Augapfels kam.

Fall 4. 18. I. 1900: Pat. verletzte sich heute mit einem 15 cm langen Nagel, der ganz tief in das linke Auge eindrang und mit der Hand ausgezogen wurde. Die eingedrungene Spitze ist auf Fig. 2 in natürlicher Grösse abgebildet. Irisvorfall und Zerreissung. Cataracta traumatica. Horizontale Hornhautwunde, etwas oberhalb der Pupille, von ziemlicher Länge. Pupille nur oben sichtbar.

Fig. 2. Spitze des Nagels.

19. I. 1900: Irisvorfall flach, Pupille trübe, T nicht gesteigert. Atropin und Cocaïn, Verband, Bettruhe.

22. I. 1900: Nachts heftige Schmerzen. Bulbus gespannt. Morphium-Injection, neuer Verband. Darnach Schlaf. Am Morgen des 22. I. 1900 Extraction der gequollenen Linse, in Narkose, wegen der grossen Unruhe des Patienten. Kleiner Lappenschnitt nach unten, Iridectomie, Cystitomie, Entleerung der Linsenmassen und Abtragung des Irisvorfalles. Darnach erscheint das Colobom schwarz.

Die Reizung nahm nun beständig ab, die Wundbehandlung verlief ohne Störung.

19. II. 1900: Patient zählt links mit + 10,0 D Finger in 3—4′ und wird entlassen. — Erhebliche Nachbesserung.

2. IV. 1900: Mit + 10,0 D Finger in 10 Fuss, mit + 16,0 D Sn. XIII in 6 Zoll. G.-F. n. Pupilla sichtbar.

Unser Büchertisch.

Neue Bücher.

1. und 2. Augenärztliche Unterrichtstafeln für den akademischen und Selbst-Unterricht. Herausgegeben von Prof. Dr. H. Magnus. Heft XIX. Pathologische Anatomie des Sehnerven-Eintritts von Dr. Anton Elschnig, Privatdocent in Wien. Mikrophotographie von Dr. O. Zoth, Prof. in

Graz. 12 Tafeln mit Text. Breslau, 1900. J. U. Kern's Verlag (Max Müller). Enthält, in 25facher Vergrösserung, naturgetreue Abbildungen — Atrophia n. o., Stauungspapille, Druck-Aushöhlung u. A. —, welche wohl, im Unterricht, die Präparate ersetzen können. Der bündige Text giebt die dazu gehörigen Krankengeschichten und den Augenspiegelbefund.

Heft XX. Die Anatomie des Auges in ihrer geschichtlichen Entwicklung von Dr. H. Magnus, a. o. Professor der Augenheilkunde in Breslau. 13 farbige Tafeln mit Text. Breslau, 1900. J. U. Kern's Verlag (Max Müller).

Die Zeichnungen für das Alterthum hat der Verf. nach den Beschreibungen entworfen. Fig. 1 giebt den Bau des Auges nach Democritos in Abdera (470 n. Chr.), die 2. giebt die Anschauung des Hippokrates und des Aristoteles, die 3. des Celsus, die 4. des Rufus, die 5. des Galen und so durch Alhazen[1], Vesal, Scheiner zu Sömmering und Flemming.

Der Liebhaber der Geschichte wird mit Vergnügen die Arbeit von H. Magnus in die Hand nehmen.

*3. Die operative Beseitigung der durchsichtigen Linse, von Prof. Dr. E. Pflüger, Director der Univ.-Augenklinik in Bern. Wiesbaden, Verlag von J. F. Bergmann, 1900. (206 S.)

*4. Das Ulcus rodens der Cornea, von Albin Pöhl (Gothenburg). Leipzig, Noske, 1900. (72 S., Stockholmer Inaug.-Diss.)

*5. Les actualités médicales. — La fatigue oculaire et le surmenage visuel, par le Dr. Louis Dor, Chef de laboratoire à la fac. de méd. de Lyon. Paris, Baillière, 1900. (94 S.)

*6. Medical Monograph series. Nr. I. Contagious ophthalmia, acute and chronic, by Sydney Stephenson, ophth. Surgeon, London, Baillière, Tindall and Cox, 1900.

*7. Refraction and how to refract, including sections of optics, retinoscopy, the fitting of spectacles and eye glasses etc., by James Thorington, A. M., M. D., adjunct prof. of ophth. in the Philad. polyclinic. . . . Two hundred illustrations, thirteen of which are colored. Philadelphia, P. Blakiston's Son & Co., 1900.

* The refraction of the eye; including a complete Treatise of ophthalmometry. A clinical text-book for students and practitioners, by A. Edward Davis, A. M., M. D., adjunct prof. of diseases of the eye in the New York postgraduate med. school . . . . with one hundred and nineteen engravings, ninety seven of which are original. New York, the Macmillan Comp. 1900.

9. Die Mimik des Menschen auf Grund voluntarischer Psychologie, von Henry Hughes. Mit 119 Abbildungen. Frankfurt a. M., Joh. Alt, 1900 (421 S.)

*10. Encyclopädisches Handbuch des Blindenwesens, herausgegeben unter Mitwirkung vieler hervorragender Schul- und Fachmänner von Prof. Al. Mell, k. k. Reg.-Rath und Director des k. k. Blinden-Erziehungs-

[1] Bezügl. Tafel 6, „Alhazen, soll 1038 in Spanien gestorben sein", möchte ich bemerken, dass nicht der Arzt Abd el Rahman ben Ishak ben el-Haitam, welcher zu Cordova, wahrscheinlich in der 2. Hälfte des 5. Jahrhunderts der Hégra lebte; sondern der Mathematiker Abu Ali Muhammed ben el Hasan ibn el-Haitam el Basri (aus Bassora), nach den handschriftlichen Forschungen von Eilhard Wiedemann (Annal. d. Physik u. Chemie, VI. R., Bd. IX [Bd. 235], S. 656) der Verfasser des grossen Werkes gewesen ist, das uns als Opticae thesaurus Alhazeni (Basil. 1572) zur Beurtheilung vorliegt.

Instituts in Wien. Mit 81 Portraits, 135 andren Abbildungen und 2 Schrifttafeln. Wien und Leipzig, A. Pichler's Wwe. u. Sohn, 1900.

*11. Der Pemphigus und die essentielle Schrumpfung der Bindehaut des Auges. Eine klinisch-kritische Studie von Dr. E. Franke, Augenarzt in Hamburg, Bergmann, 1900. (107 S.)

Referate, Uebersetzungen, Auszüge.

1) **Die Star-Ausziehung bei Einäugigen**, von Dr. Fritz Mendel, II. Assistenz-Arzt. Aus Prof. Hirschberg's Augenheilanstalt. (Berliner klin. Wochenschrift. 1900. Nr. 24.)

Für die Beurtheilung der Resultate von Star-Operationen ist die Berücksichtigung der Besonderheit des Materials von grosser Wichtigkeit. Es ist ganz etwas andres, in einer kleinen Stadt lediglich gesunde Bauern und Kleinbürger vom Star zu befreien, als eine gleiche Anzahl Star-Operationen in einer Grossstadt vorzunehmen.

In dem letztgenannten Material treten weit häufiger Complicationen hinzu, wie hochgradige Kurzsichtigkeit bei Alter-Star, ferner Diabetes, der bei uns 4—5 Mal häufiger beobachtet wurde, als z. B. von Prof. Otto Becker in Heidelberg, u. A.

Ein Moment aber verdient noch besondere Berücksichtigung, dass nämlich in einer Grossstadt, wie Berlin, solche Patienten sich eher zusammenfinden, welche bei der Operation des ersten Auges einen Misserfolg zu beklagen gehabt hatten.

Wenn nun einem Operateur die Aufgabe erwächst, einen Kranken zu operiren, der das erste Auge bei der Star-Operation verloren hat, so ist vor Allem eine genaue Untersuchung sowohl des ganzen Körpers, als auch der Augen nöthig, um das schädliche Moment ausfindig zu machen, welches das Unglück auf dem ersten Auge verursacht haben mag, damit man dasselbe bei der zweiten Operation zu vermeiden in Stand gesetzt werde.

In den letzten 8 Jahren sind in Prof. Hirschberg's Augenheilanstalt 9 Patienten vom Alter-Star befreit worden, welche erst nach Verlust des ersten Auges gekommen waren. Dieselben waren meist von guten Operateuren operirt worden und zwar 2 in Berlin, die übrigen 7 ausserhalb. Ich rechne zu diesen Einäugigen natürlich nicht diejenigen, die z. B. mit angeborenem oder früh erworbenem Mikrophthalmus oder Anophthalmus des einen Auges sich einer Star-Operation auf dem zweiten, ihrem einzig aussichtsvollen Auge, unterzogen. In diesem letzteren Fall ist die Prognose wie bei jedem andren Star, da die Schädlichkeiten, die das erste Auge entweder im Uterin-Leben, oder in früher Kindheit getroffen, in keinem Zusammenhange mit den Aussichten des zweiten von Alter-Star betroffenen Auges stehen.

Das schädliche Moment kann sich nun bei der betrachteten Kategorie von Fällen schon bei der Operation selbst geltend gemacht haben, obwohl dies der seltnere Fall ist, z. B. bei ungewöhnlich grossem Star, der sogenannten Cataracta nigra. Hat man dies vor der Operation des zweiten Auges schon erkannt, so ist ein genügend geräumiger Schnitt erforderlich, um uns über diese Klippe hinwegzuhelfen.

Häufiger aber war der ungünstige Verlauf beim ersten Auge eine Folge unglücklicher Heilung dadurch, dass der aseptische Wundverlauf gestört wurde.

Man kann nicht einfach sagen, wie wir dies in einzelnen Büchern finden, dass man bei der Operation des zweiten Auges besonders sorgfältig sein müsse; denn das muss bei jeder Star-Operation als erste Bedingung betrachtet werden, dass der Arzt nichts Septisches in oder an die Wunde bringt.

Die Gefährdung liegt eben vornehmlich in der besonderen Beschaffenheit des Kranken.

Der Allgemeinzustand verdient ja die höchste Beachtung, und, wenn auch vorbereitende Kuren nicht so allgemein anzuwenden sind, wie die alte Augenheilkunde lehrte, so sind sie doch in besonderen Fällen auch heute noch von grosser Wichtigkeit.

Das allerwichtigste und allerhäufigste Moment ist die schädliche Beschaffenheit der Umgebung des Augapfels, sei es der Bindehaut, sei es des Thränen-Apparats.

Solche Schädlichkeiten, auf die Herr Geh. Rath Hirschberg schon im Jahre 1896 in seiner Arbeit über „die Heilung des Schmutz-Stars" hingewiesen hat, müssen auf das genaueste studirt und, wenn sie auch nicht völlig beseitigt werden können, doch so verringert werden, dass es gelingt, während der Heildauer des Starschnitts die Wunde sauber zu erhalten.

Hier kommt in Betracht eine gründliche Vorbehandlung der Nase, die wir theils allein, theils mit specialistischen Collegen selbst Monate lang fortgesetzt haben.

Wenn man aber die Nase noch so lange behandelt hat, empfiehlt es sich doch, den Eiterzufluss durch Zubrennen der Thränenpunkte zu hemmen.

Ein zuverlässiges Verfahren ist auch die Exstirpation des Thränensacks. . . .

Neben der Thränensack-Behandlung kommt noch die Behandlung der Lidränder in Betracht, die wir mit kühlenden Umschlägen und Lidsalbe[1] durchführen.

Trachom ist in unsrer Gegend selten. Ehe wir bei trachomatöser Bindehaut zur Operation des zweiten Auges schreiten, wird dasselbe längere Zeit hindurch mit 1 % Höllensteinlösung vorbehandelt.

Nach der Auseinandersetzung der Vorbereitungen möchte ich noch ein paar Worte über die Ausführung der Star-Operation beim zweiten Auge sagen. So sehr man sich dafür begeistern kann, uncomplicirte Stare bei gesunden Leuten durch Lappen-Extraction mit runder Pupille zu entfernen, so wenig geeignet erscheint diese Operation im vorliegenden Falle, wo es sich darum handelt, einem blinden Menschen, der durch einen Misserfolg das erste Auge verloren hat, Lebensglück und Arbeitsfähigkeit wiederzugeben. Die Gefahr, dass gerade diese Kranken nicht die gehörige Ruhe beobachten und somit Irisvorfall bekommen, ist zu gross.

Aber auch der Lappenschnitt mit gleichzeitiger Iridectomie, wie er aus dem v. Graefe'schen Verfahren erwachsen ist, scheint nicht am Platze; denn die Iridectomie ist auch unter Cocaïn- oder Holocaïn-Einträuflung nicht ganz schmerzlos: und gerade bei diesen Patienten ist jede Veranlassung zur Unruhe und Aufregung zu vermeiden. Man könnte an allgemeine Chloroformnarkose denken, wenn dieselbe nicht ungünstige Momente für die Asepsie einführte und so für Star-Operation nur auf Ausnahmefälle beschränkt wäre. Gelegentlich ist sie allerdings unvermeidlich. Zeigt z. B. die präparatorische Iridectomie, dass der Patient trotz vorgenommener Uebung sich gar nicht be-

[1] Hydrargyr. oxydat. flav. via humida parati 0,05. Vasel. alb. Americ. 10,0.

herrschen kann, so ist nicht zu erwarten, dass er bei der Star-Operation genügend Ruhe zeigen wird. Da es sich um sein einziges Auge handelt, so ist die Chloroform-Betäubung am Platze.

Unter unsren 9 Fällen kam dieselbe nur einmal in Betracht.

Im Allgemeinen aber wird die Schmerzempfindung der Kranken dadurch verringert, dass die Star-Operation getheilt wird in präparatorische Iridectomie und den 3 Wochen später vorzunehmenden Lappenschnitt zur Entfernung der Linse. . . .

Nach diesen Grundsätzen haben wir in den letzten 8 Jahren bei 9 Patienten das zweite Auge vom Star befreit und jedes Mal ein befriedigendes Resultat zu zu verzeichnen gehabt.[1]

---

2) **Die Blindheit**, von Dr. A. E. Fick in Zürich. (Graefe-Saemisch, Handb. der gesammten Augenheilk. 2. Aufl. Cap. XX.)

Als blind müssen alle diejenigen bezeichnet werden, welche nicht im Stande sind, sich mittels des Gesichtes an fremden Orten zurecht zu finden; vom augenärztlichen Standpunkte davon nur solche Personen, deren Blindheit nicht eine vorübergehende und heilbare ist. Ueber die Häufigkeit der Blindheit besitzen wir nur ungenaue Angaben, die jedoch wohl ein leidlich richtiges Bild geben. Darnach waren unter je 10 000 Menschen blind in Deutschland 8,79, der Schweiz 7,61, Deutsch-Oesterreich 5,55 (?), Ungarn 12,01, Frankreich 8,39, England 9,85, Finnland 22,46, in den Vereinigten Staaten von Nordamerika 5,27, in den britischen Colonien in Westindien 22,41 Afrika 12,53, Australien 3,79. Das würde unter rund 248 Millionen Menschen 215 585 Blinde, d. h. 8,7 auf 10 000 Menschen ergeben. Grenzfälle bilden Aegypten mit 500 und Australien mit noch nicht 4 Blinden auf 10 000 Menschen.

Im Allgemeinen erblinden mehr Männer als Frauen, nur Finnland bildet eine auffallende Ausnahme.

Die Gefahr, zu erblinden, ist am grössten im zartesten Kindesalter, sinkt bis zum 20. Lebensjahre, steigt langsam bis zum 30., bleibt bis zum 40. Jahre am niedrigsten, um dann wieder zu steigen.

Unter den Erblindungs-Ursachen spielen Blennorrhoe, Trachom, Glaukom und Verletzungen die wichtigste Rolle, als Ursache der Einäugigkeit stehen Verletzungen allen anderen voran.

Die Häufigkeit der Erblindungen im frühesten Kindesalter erklärt sich durch die Blennorrhoe neonat., das Ansteigen der Blindenzahl nach dem 40. Lebensjahre wohl durch das Glaukom, ferner nimmt Verf. an, dass in den 50er und 60er Jahren viele Augen durch Kurzsichtigkeit erblinden.

Die grössere Häufigkeit der Erblindung bei Männern ist auf Rechnung der Verletzungen zu setzen, denen Männer im Berufe mehr ausgesetzt sind, als Frauen.

In Deutschland waren vor 100 Jahren Pocken die häufigste Ursache der Blindheit, jetzt kommen sie in Folge der Schutzpockenimpfung nicht mehr in Betracht. Die niedrigen Blindenziffern Amerikas und Australiens erklären sich aus dem ansehnlichen Bevölkerungsbruchtheil an Eingewanderten, unter denen sich naturgemäss Blinde nicht befinden.

Zur Verhütung der Erblindung sind die ursächlichen Erkrankungen möglichst zu verhüten und zu heilen. Es ist dies ein aussichtsvolles Feld, da statistisch 41 % der Erblindungen verhütbar sind.

---

[1] Nur in dem einen Fall ist ein Jahr später die Sehkraft wieder zurückgegangen und eine neue Operation nöthig geworden, um Pat. vor Erblindung zu schützen.

Die Fürsorge für Blinde hat in den letzten Jahren wesentliche Fortschritte gemacht, sie findet ihren angemessendsten Ausdruck in dem (nur theilweise bestehenden) Schulzwang für die hilfsbedürftigsten Frühblinden. Spiro.

Journal-Uebersicht.

I. v. Graefe's Archiv f. Ophthalmologie. XLIX. 2.

1) **Arbeiten aus dem Gebiete der Accommodationslehre.** V. Untersuchungen über den Nahepunkt, von Prof. C. Hess in Marburg.

Wirklicher Nahepunkt ist derjenige Punkt, von welchem bei maximaler Wölbung der Linse ein scharfes Bild auf der Netzhaut zu Stande kommt. Bekanntlich ist für die maximale Wölbung der Linse maximale Contraction des Ciliarmuskels nicht erforderlich. Als scheinbarer Nahepunkt könnte man denjenigen Punkt bezeichnen, welcher bei stärkster Annäherung an's Auge noch eben scharf erscheint. Er liegt im Allgemeinen dem Auge näher als der wirkliche. Die Differenz zwischen wirklichem und scheinbarem Nahepunkt hängt, abgesehen von anderen Momenten, wie Objectgrösse, Helligkeit, wesentlich von der Pupillenweite ab. Messungen nach dem Principe des Scheiner'schen Versuchs geben die sichersten Resultate; man erkennt leichter, ob ein Object doppelt oder ob es undeutlich erscheint. Verf. bestimmte bei sich selbst nach der üblichen Methode und nach Scheiner'schem Principe den Nahepunkt und gelangte zu Differenzen, welche einem Werthe von circa 1,0 D entsprechen.

Der wirkliche Nahepunkt wird durch Eserin nicht näher gerückt. Das Heranrücken des scheinbaren Nahepunktes (Leseproben) an's Auge beruht auf Verengerung der Pupille, nicht auf stärkerer Linsenwölbung. Erhöhte Contraction des Ciliarmuskels durch Eserin bewirkt eine stärkere Linsenwölbung als diejenige ist, welche bei willkürlicher Accommodation hervorgerufen wird.

Tscherning's Versuche, betr. angebliche Abnahme der Accommodationsbreite der peripheren Linsentheile sind nicht beweisend und nicht geeignet, seine Accommodationstheorie zu stützen. Aus der dem Alter entsprechend normalen Lage des Nahepunktes darf nicht ohne Weiteres geschlossen werden, dass die Function des Ciliarmuskels ungestört ist. Der objective Nachweis einer Ciliarmuskel-Parese ist erst dann möglich, wenn die Parese grösser ist, als die latente Accommodationsbreite, d. h. als der für die Accommodation nicht in Anspruch genommene Theil der Ciliarmuskel-Contraction.

Neuere Untersuchungen zeigten, dass monocularer und binocularer Nahepunkt gleich weit vom Auge entfernt liegen. Auch hier ist wieder von Bedeutung, dass schon beim Convergiren auf den binocularen Nahepunkt maximale Wölbung der Linse eintritt, die dann beim monocularen Sehen nicht gesteigert werden kann.

---

2) **Weitere Untersuchungen über die Kerne der Augenmuskelnerven,** von Dr. Ludwig Bach, Privatdocent und wissenschaftl. Assistent an der Univers.-Augenklinik in Würzburg.

Verf. berichtet über seine Befunde beim Menschen, bei der Taube, beim Kanarienvogel, Sperling, bei der Eidechse, Maus, beim Fisch und Maulwurf und zieht dann den Affen, die Katze und das Kaninchen in eine vergleichende Schlussbetrachtung hinein. Aus der grossen Fülle der anatomischen Einzelheiten können hier nur einige Hauptsachen hervorgehoben werden.

Trochleariskern und Oculomotoriuskern sind nur durch eine zellarme, aber nicht zellfreie Zone getrennt. Bei der Maus ist zwischen beiden überhaupt kein Zwischenraum vorhanden. Die den Trochleariskern dorsolateral verlassenden Fasern kreuzen sich im Velum anscheinend vollständig. Wahrscheinlich treten an der proximalen Seite Fasern aus, welche sich den Oculomotoriuswurzelbündeln zugesellen und vielleicht als ungekreuzte Trochlearisfasern anzusprechen sind.

Im Oculomotoriuskerne bestehen Einzelabtheilungen im Sinne der Lehre von den Kernlähmungen nicht. Die aus dem Oculomotoriuskerne austretenden Fasern sind zum Theil ungekreuzt, zum Theil, besonders die distalen, gekreuzt. Entgegen Bernheimer hat Verf. auch bei einer zweiten Affenart den sogenannten Centralkern Perlia's deutlich ausgebildet gefunden. Die kleinzelligen Mediankerne können als Innervationscentren der inneren Augenmuskeln nicht angesehen werden. Eine grosse Anzahl von Fasern des Fascicul. longit. dorsal. endet im Augenmuskelgebiete.

---

3) **Ein epibulbärer syphilitischer Pseudotumor von typisch-tuberculöser Structur.** Beitrag zur Frage von der diagnostischen Verwerthbarkeit der histologischen Tuberkelstructur, von Dr. F. Peppmüller, I. Assistent in Rostock.

Bei einer 48jährigen Frau fand sich am linken Auge ein seit mehreren Monaten bestehender Tumor der Conjunctiva, welcher sich von der Carunkel bis nahe an den inneren Hornhautrand, nach unten bis zur unteren Uebergangsfalte, nach oben über die Uebergangsfalte hinaus auf die Conjunctiva palp. und umbiegend noch eine Strecke temporalwärts erstreckte. Der Hornhautrand wurde nirgends ganz erreicht. Zwei kleinere Tumoren lagen unten aussen in der Conjunctiva bulbi. Die Geschwulst war flach, röthlich-gelb, von gefässhaltigen Furchen durchzogen und daher höckerig. Keine Verschiebbarkeit auf der Sklera, keine Ulceration.

Das Aussehen sprach am meisten für Carcinom, doch fehlte die Betheiligung der Cornea. An Lues und Tuberculose wurde zunächst am wenigsten gedacht. Die Untersuchung des übrigen Körpers ergab eigenthümliche Narben und Ulcerationen am rechten Arme und auf der Brust, sowie einen apfelgrossen, elastischen, aber nicht fluctuirenden Tumor im Retropharyngealraum. Diese Erscheinungen wiesen auf Tuberculose oder Lues hin. Aus dem epibulbären Tumor und Arm excidirte Stückchen Gewebe zeigten das typische Bild der Tuberculose mit Verkäsung, Langhans'schen Riesenzellen u. s. w. Die Abwesenheit aller entzündlichen Erscheinungen und andere Erwägungen führten zu dem Versuche einer antiluetischen Behandlung mit Hg und KJ, worauf in einigen Wochen alle krankhaften Veränderungen schwanden. Es kann demnach auch der central verkäste typische Tuberkel — im anatomischen Sinne — auf Syphilis beruhen. Denn wenn auch tuberculöse Processe des Auges und der Haut spontan heilen können und durch Hg—KJ günstig beeinflusst werden sollen, so deutet doch die rapide Wirkung der Kur mit Sicherheit auf Lues hin.

---

4) **Ein Fall von Polypen des Thränensackes,** von Dr. Strzeminski in Wilna.

38jährige Frau. Als bei der Exstirpation des Thränensackes die Wandung angeschnitten wurde, trat ein circa haselnussgrosser, weicher Polyp zu Tage. Die Operation wurde, da die Schleimhaut des Sackes wenig verändert war,

nicht zu Ende geführt, die Wunde heilte rasch. Der Polyp hatt die Structur eines Fibroma cavernosum. Recidive derartiger Polypen sind bisher nicht beschrieben worden.

---

5) **Die Reaction der Pupille bei der Accommodation und der Convergenz und bei der Beleuchtung verschieden grosser Flächen der Retina mit einer constanten Lichtmenge,** von Dr. H. Vervoort, Arzt aus Leiden. (Experimentelle Untersuchung aus dem Laboratorium des Herrn Prof. W. Koster.)

Durch eine eigenartige Anordnung der Versuche mittelst eines besonders construirten Apparates konnte Verf. nachweisen, dass nicht wechselnde Accommodation, sondern nur wechselnde Convergenz Aenderungen der Pupillenweite bewirkt. Die directe Beobachtung der Pupillenweite reicht für die Versuche vollkommen aus, da Aenderungen des Pupillendurchmessers von 0,1 mm, und Unterschiede von 0,11 mm zwischen den Durchmessern zweier Pupillen mit Sicherheit beobachtet werden konnten. Frühere Untersucher, welche Beziehungen zwischen Accommodation und Pupillenweite feststellten, hatten die Convergenz nicht genügend ausgeschlossen.

Die Lichtreaction der Pupille steht in directem Verhältnisse zu der Quantität des einwirkenden Lichtes und ist unabhängig von der Grösse der belichteten Netzhautpartie.

---

6) **Ein weiterer (III.) Fall von Akromegalie und Untersuchungen über den Stoffwechsel bei dieser Krankheit,** von Dr. E. Praun und Dr. Fr. Pröscher in Darmstadt.

35jährige Frau, welche seit 12 Jahren Zunahme des Körperumfanges bemerkt hatte. Der sonstige Befund darf hier übergangen werden. Der Urin enthielt Eiweiss und Zucker, die Augen zeigten Abnahme der Sehschärfe: rechts $^5/_{15}$, links $^5/_{10}$; Gesichtsfeld eingeengt, besonders nach oben, Papille aussen und unten abgeblasst. Genauere Stoffwechsel-Untersuchungen ergaben eine Verminderung der N-ausscheidung.

---

7) **Ueber einen merkwürdigen Fall von Haarbildung unter der Conjunctiva des Oberlides,** von stud. med. Aurel Szili, Demonstrator der Anatomie an der königl. ung. Universität in Budapest.

Bei der Punction eines mohnkopfgrossen dunklen Flecks der Conjunctiva tarsi sup. gelangte die Nadel in eine kleine Höhle, aus der etwas talgartige Substanz und zusammengeballte Fäden austraten, welche sich bei der mikroskopischen Untersuchung als Haare von verschiedener Länge erwiesen. Dieselben waren ohne Balg und daher abgestossen.

Verf. nimmt an, dass die Haare sich in einem Acinus einer Meibom'schen Drüse bildeten, in dem ein epidermoidaler Keim zurückgeblieben war.

---

8) **Ueber die dauernden Erfolge der Myopie-Operationen,** von Prof. A. v. Hippel in Halle.

Verf. operirte in $6^1/_2$ Jahren 188 Augen, von denen 184 unter dauernder Controle blieben, 14 5—6 Jahre, 28 kürzere Zeit als 1 Jahr, die übrigen 1—5 Jahre. Bei dieser 184 Augen trat 11 Mal nach der Operation Netzhautablösung auf. In 3 Fällen erfolgte die Ablösung 2, bezw. $3^1/_2$ und $4^1/_2$ Jahre nach ganz normaler Operation, in 2 Fällen war bei der Discision ein Glaskörperfaden in die Hornhautwunde getreten, in 6 Fällen zeigte sich die Amotio

wenige Monate nach der ohne üblen Zufall verlaufenen Operation, von diesen 6 Augen betrafen aber 2 Individuen, deren anderes Auge schon vor der Operation an Netzhautablösung litt.

Um beurtheilen zu können, ob die Operation die Entwicklung der Solut. retin. begünstigt, muss man zuvor wissen, wie häufig dieselbe bei hochgradig myopischen Augen auch ohne Operation gefunden wird. Unter 69 300 Patienten der Haller Klinik hatten 1052 = 1,52% Myopie über 10 D. Bei der in Frage kommenden 1747 Augen wurde 117 Mal spontane Solut. retin. gefunden = 6,7%. Da Netzhautablösung im höheren Alter häufiger ist, als im jugendlichen, und es sich bei der Myopie-Operation um jugendliche Individuen handelt, so wurde die Häufigkeit der Ablösung vor und nach dem 30. Lebensjahre bestimmt und auf 4%, bezw. 9,9% ermittelt. Scheidet man von den 11 Fällen nur die 3 ersten aus, welche der Operation schwerlich zur Last gelegt werden können, so ergeben sich auch nur 4,3%, also keine wesentliche Differenz von 4%. Beachtenswerth ist auch, dass bei den Patienten des Verf.'s an 54 nicht operirten Augen 4 Mal Solut. retin. auftrat.

Ebenso wenig konnte Verf. beobachten, dass die Operation die Entstehung von Chorioiditis centralis begünstige. Verhindert wird freilich diese Complication durch die Operation ebenso wenig, wie das Auftreten von Solut. retin.

Die von Hertel beschriebene Trübung hat Verf. einzeln gesehen, hält sie aber für so selten, dass sie kaum in Betracht kommt.

Zwei Fälle von Glaukom wurden durch Iridectomie geheilt.

Die erzielte Sehschärfe war in Anbetracht der bei hochgradiger Myopie häufigen Complicationen recht befriedigend. Die Sehschärfe erreicht erst etwa 1 Jahr nach der Operation ihren Höhepunkt, wahrscheinlich weil die Netzhaut nach und nach besser functionirt. Ziemlich häufig ist ein gewisser Torpor retinae (hemeralopische Symptome), der vor der Operation nicht vorhanden ist und nicht zu schwinden pflegt, freilich auch keine Gefahr bedingt.

Ein Fortschreiten der Myopie wurde nach der Operation nie beobachtet. Differenzen von 1,0 D liegen im Bereiche der Beobachtungsfehler.

Bei Patienten unter 30 Jahren wendet Verf. die Discision und einfache Linearextraction an, nach dem 30. Jahre wird die durchsichtige Linse durch Lappenschnitt ohne Iridectomie extrahirt. Bei unruhigen Kranken Chloroform. Durchschneidung des Nachstars ausschliesslich mittelst der Scheerenpincette.

Die Operation ist nicht absolut ungefährlich und darf daher nur dann ausgeführt werden, wenn die Patienten arbeitsunfähig sind und corrigirende Gläser nicht tragen können.

Ist auf einem Auge Solut. retin. vorhanden, so braucht man die Operation des andren Auges nicht principiell abzulehnen. Man kläre den Patienten auf und lasse ihn entscheiden.

---

9) **Anatomische und bakteriologische Untersuchungen über infantile Xerosis und Keratomalacie, sowie Bemerkungen über die Verhornung des Bindehaut- und Hornhautepithels**, von Dr. A. Dötsch, II. Assistent der Augenklinik zu Jena.

In einem Falle von Xerosis der Bindehaut und Keratomalacie, welcher zur Section kam, fanden sich Xerosebacillen nirgends im Gewebe, sondern nur an der Oberfläche, wo sie vermuthlich auf dem abgestorbenen Material wucherten. Im Hornhautgewebe wurden Diplokokken in grösserer Menge nachgewiesen.

In den obersten Schichten des Bindehautepithels war das Chromatin der Kerne zum Theil geschwunden und das Protoplasma der Zellen mit zahlreichen

kleinsten Körnchen durchsetzt, welche Hämatoxylinfärbung annahmen und bei Ueberfärbung mit Hämatoxylin und Differenzirung mit Kali hypermang. (Unna) die blaue Färbung länger festhielten als die Kerne. Dieselben Körnchen wurden in den Zellen des Strat. granulos. der Haut gefunden und von Waldeyer als Keratohyalin bezeichnet.

Die von Ernst beobachtete Entfärbung der Keratohyalinkörner nach Gram konnte Verf. nicht bestätigen.

Diese Veränderungen weisen darauf hin, dass es sich um einen Process handelt, welcher dem der Verhornung in der Epidermis analog ist.

In einem zweiten Falle, welcher zur Heilung kam, wurden ebenfalls Diplokokken und Xerosebacillen nachgewiesen, deren Zahl, wie wiederholte Untersuchungen zeigten, nach und nach wesentlich abnahm, — wahrscheinlich in Folge der häufigen Reinigung des Bindehautsacks und der Anwendung der Sublimatsalbe.

Verhornung der Hornhaut, und zwar in einer Einsenkung des Epithels, sah Verf. in einem Falle von Mikrophthalmus und Verwachsung des Lides, also unter Verhältnissen, welche die Möglichkeit einer Austrocknung der Hornhaut ausschlossen.

---

10) Ueber die Folgen der Exstirpation des Ganglion cervicale supremum bei jungen Thieren, von Dr. E. Hertel, Privatdocent und I. Assistent der Jenaer Augenklinik.

Nach Exstirpation des Ganglion cervicale supremum erweiterten sich die Gefässe am Auge, doch schwand diese Erscheinung öfters schon nach 24 Stunden, meistens nach 2—3 Tagen gänzlich. Die zugleich auftretende Pupillen-Verengerung erreichte etwa 1 Stunde nach der Operation ihr Maximum. Die Miosis war aber nie vollständig, stets blieb eine deutliche Pupillenreaction erhalten. Nach 24 Stunden hatten die Pupillen sich wieder etwas erweitert, indessen wurde eine beträchtliche Verengerung im Vergleiche zur andern Seite dauernd beobachtet. Ebenso ging ein bis zum 5. Tage zunehmendes Herabsinken des oberen Lides nicht zurück. Die Augäpfel verkleinerten sich, wie durch Messungen festgestellt wurde, nicht, erschienen aber kleiner, weil sie, nach Ansicht des Verf.'s in Folge von Schwund des Orbitalfetts tiefer in die Orbita zurücksanken.

Hypotonie des Bulbus erfolgte erst nach einiger Zeit, war nach 45 bis 60 Minuten am stärksten ausgeprägt, machte indessen spätestens nach 5 Tagen normalem Drucke Platz.

Die Hypotonie fällt daher zeitlich mit der Ausdehnung der Gefässe und der Pupillenverengerung zusammen. Bei weiten Gefässen ist der Blutdruck und daher die intraoculare Secretion herabgesetzt, andrerseits durch die Miosis der Abfluss aus dem Auge erleichtert.

Das Ganglion ciliare zeigte keine Veränderungen, gehört daher beim Kaninchen vermuthlich nicht zum Sympathicus. Die von Peschel beschriebenen Nebenganglien wurden nicht untersucht.

---

11) Zur Untersuchung der Elasticität der Sklera, von Prof. Dr. W. Koster in Leiden.

Verf. wendet sich gegen Ischreyt und betont zunächst, dass, wie schon Weber vor Jahren zeigte, Versuche mit Skleralstreifen keine verwerthbaren Anhaltspunkte für die Beurtheilung der Elasticität der Sklera liefern. Ein in bestimmter Richtung ausgeschnittener Streifen darf nicht mit der aus verfloch-

tenen Fasern verschiedener Richtung bestehenden Kapsel verglichen werden. In der That erhielt Ischreyt Werthe, welche sich innerhalb weiter Grenzen bewegen, und dazu liess er Kräfte einwirken (25—175 mm Hg), wie sie in gleicher Höhe auch bei kranken Augen nie vorkommen.

Bei Steigerung des intraocularen Drucks muss nach physikalischem Gesetze die Bulbuskapsel die Kugelgestalt anstreben. Dieser Factor darf neben der Ausdehnung der Sklera nicht übersehen werden. Scheer.

II. Zehender's klinische Monatsblätter für Augenheilkunde. 1900. Februar.

1) **Ueber Verdickung der Hornhaut beim Keratoconus,** von Rudolf Plaut.

Verf. versuchte an 13 Kaninchenhornhäuten experimentell Keratoconus zu erzeugen, dadurch, dass er eine Lanzenwunde 1 mm nach unten vom oberen Limbusrand anlegte und mit einem in die vordere Kammer eingeführten scharfen Löffel die hintere Hornhautwand im Centrum intensiv abkratzte. Schon nach 24 Stunden war der Keratoconus sehr deutlich. Das Auge wurde darauf enucleirt und in die Kältemischung von Kochsalz und Eis gebracht, in der dasselbe in wenigen Minuten hart fror. Es zeigte sich, dass die Hornhaut am stärksten in der Höhe der Kegelbildung verdickt war. An der hinteren Fläche war keine Andeutung von Wölbungszunahme festzustellen. Der experimentelle Kaninchenkeratoconus ist ausschliesslich als eine durch Quellung bewirkte Verdickung der Hornhaut aufzufassen, während beim gewöhnlichen menschlichen Keratoconus eine centrale Verdünnung dieser Membran besteht; doch kommt ausnahmsweise auch beim Menschen Keratoconus mit starker Verdickung der Spitze vor. Verf. beobachtete bei einem Falle, wo die getrübte Spitze entfernt wurde, dass hier die Hornhaut um das Dreifache verdickt war.

---

2) **Zwei Fälle von Conjunctival-Tuberculose,** von M. Reimar.

Verf. berichtet über zwei Fälle von Conjunctival-Tuberculose. Der erste betraf einen 4jährigen Knaben aus vollständig gesunder Familie. Die linke Conjunctiva palpebrarum war geschwollen und mit grauen, gelatinösen Follikeln bedeckt, in der Mitte fand sich ein flacher Substanzverlust. Ausser zwei geschwollenen Lymphdrüsen unter dem linken Unterkiefer fand sich bei dem Knaben nichts Krankhaftes. Durch Behandlung mit Jodoformvaselin und Plumbum aceticum heilte die Affection. Der andere Knabe von 9 Jahren, der früher an scrophulösen Augenaffectionen gelitten hatte, war ebenfalls von Tuberculose der Conjunctiva ergriffen, welche indessen erst heilte, nachdem die ganze Schleimhaut und oberflächlich die Cornea zerstört war. Hier fanden sich keine geschwollenen Lymphdrüsen.

---

3) **Heilung eines Falles von schwerem Pannus trachomatosus durch ein intercurrentes Erysipel,** von S. Bäck.

Ein 22jähriges Mädchen litt an beiderseitigem Trachom mit dichtem, sulzigen Pannus. Mit allen angewandten Mitteln konnte nur eine vorübergehende Besserung erzielt werden. Nach dem Ueberstehen eines Gesichtserysipels war der Pannus auf beiden Hornhäuten fast ganz geschwunden.

---

4) **Nekrolog über Alfred Mooren**, von Zehender.

5) **Der Neubau des Nederlandsch Gasthuis voor Ooglijders**, von H. Snellen sen.

März.

1) **Ueber die Beziehungen des oberen sympathischen Halsganglions zum Auge und zu den Blutgefässen des Kopfes**, von O. Langendorff.

Auf Grund einer Reihe von Versuchen, besonders an Katzen, stellte Verf. fest, dass die durch Excision des Halssympathicus erzeugte Miosis, sowie die dadurch bewirkte Verkleinerung der Lidspalte, und die Zurückziehung des Bulbus in die Augenhöhle Jahre lang andauern kann. Nach Fortnahme des oberen Halsganglions sind zunächst die Erscheinungen der Sympathicuslähmung, insbesondere auch die Pupillenverengerung deutlich ausgesprochen. Sie werden aber allmählich geringer und können gänzlich schwinden, ja sogar ins Gegentheil umschlagen. In allen Fällen zeigt sich eine solche Umkehr, wenn man mehrere Tage oder Wochen oder Monate nach der Operation das Thier narkotisirt oder sensible oder Affectreize auf dasselbe einwirken lässt; vielleicht hat auch Dyspnoe dieselbe Wirkung. Wird auf einer Seite der Halssympathicus, auf der andern das Halsganglion entfernt, so ist in der Mehrzahl der Fälle zunächst mit und ohne Narkose Pupille und Lidspalte auf der Ganglionseite enger, der Bulbus tiefer in die Orbita zurückgesunken, die Nickhaut stärker vorgefallen, die Kopfgefässe weiter, als auf der Nervenseite. Schon nach einigen Stunden können beide Seiten einander gleich sein; nach einigen Tagen und von da an dauernd überwiegt die Weite der Pupille und der Lidspalte auf der Ganglionseite; ist auf dieser der Nickhautvorfall geringer, so können auch die Kopfgefässe enger sein, als auf der Nervenseite. Sehr viel grösser wird der Unterschied in diesem Sinne in der Narkose oder bei Anwendung psychischer oder sensibler Reize.

2) **Beitrag zur Exstirpation des Ganglion cervicale supremum nervi sympathici bei Glaucom**, von M. Mohr.

Verf. berichtet über drei in der Tübinger Augenklinik ausgeführte Fälle von Exstirpation des Ganglion cervicale supremum bei Glaucom, bei welchen allen eine Verengerung der Pupille und Herabsetzung des intraocularen Druckes eintrat. Eine Erweiterung des Gesichtsfeldes liess sich dagegen nur in einem Falle nachweisen. Ptosis in geringem Grade ebenfalls nur in einem Falle. Von unangenehmen Begleiterscheinungen müssen Parästhesien der rechten Kopfseite und Bewegungsstörungen des rechten Armes erwähnt werden, welche bei einer Patientin auftraten. Wenn auch die Resection des Halsganglions bei Glaucom mit Vortheil angewandt wird, so lässt sich doch noch kein abschliessendes Urtheil abgeben, da die Beobachtungsdauer der Fälle noch eine zu kurze ist.

3) **Ein Fall von Blennorrhoea neonatorum, hervorgerufen durch den Pseudo-Influenza-Bacillus**, von Dr. zur Nedden.

Verf. fand bei einem 10tägigen Kinde, das unter dem Bilde der Blennorrhoea neonatorum erkrankt war, bei der bakteriologischen Untersuchung des Eiters ausser Fibrin und zahlreichen Leukocyten Mikroorganismen, welche sich als Pseudo-Influenza-Bacillen erwiesen. Andre Mikroorganismen, ausser verein-

zelten Staphylokokken und Xerosecolonien liessen sich nicht nachweisen, so dass die Pseudo-Influenza-Bacillen als die Erreger der Erkrankung angesehen werden müssen.

---

4) **Anatomische Untersuchungen über Iridocyclitis serosa**, von Dr. Groenouw.

Verf. untersuchte die beiden Augen im Zusammenhange mit Sehnerven und Chiasma einer 60jährigen Patientin, welche an beiderseitiger Iridocyclitis serosa gelitten hatte. Es fand sich eine reichliche Rundzelleninfiltration der Iris, eine etwas spärlichere der tieferen Schichten des Hornhautrandes und des Ciliarkörpers, welche sich theilweise bis in deren Pars plana hinein erstreckte. Das die Pars plana bedeckende pigmentirte und farblose Epithel war theilweise atrophisch. Ferner fanden sich Rundzellenhaufen auf der hinteren Hornhautfläche und auf den Ciliarfortsätzen. Ausserdem zeigten sich Rundzellen und Fibrillen im Glaskörper, namentlich in dessen vorderen Theil, doch auch unmittelbar vor der Papilla nervi optici. Der hintere Theil des Augapfels, namentlich Aderhaut und Netzhaut waren frei von Entzündungserscheinungen. Die Sehnerven und das Chiasma zeigten in ihren Scheiden keine Spur einer zelligen Infiltration. (Fortsetzung folgt.)

April.

1) **Anatomische Untersuchungen über Iridocyclitis serosa**, von Dr. Groenouw.

Im vorliegenden Falle handelt es sich um eine reine Entzündung des vorderen Abschnittes der Uvea, eine Iridocyclitis, ohne dass die Aderhaut sich irgendwie an der Erkrankung betheiligt hat. Die Auflagerungen bestehen aus zum Theil im Zerfall begriffenen weissen Blutkörperchen, untermischt mit Pigmentkörperchen. Das Endothel nimmt keinen activen Antheil an der Bildung der Herde, sondern wird nur passiv geschädigt. Die Zellen stammen sowohl aus der Iris, als aus dem Ciliarkörper. Das häufige beiderseitige Auftreten der serösen Iridocyclitis ist nicht auf eine Fortleitung der Entzündung von dem einen Auge auf das andere zurückzuführen, es handelt sich viel wahrscheinlicher um schädliche Einwirkungen, welche beide Augen in gleichem Maasse treffen.

---

2) **Ueber die Frühjahrs-Conjunctivitis (Saemisch's Augenkrankheit) in Russland**, von A. Natanson.

Verf. beschreibt drei Fälle von Frühjahrskatarrh, welche Erkrankung in Russland sehr selten beobachtet wird.

---

3) **Ueber eine seltene Form von Hornhautcyste**, von Amilcare Bietti.

Verf. beschreibt eine Hornhautcyste, die abgetragen wurde. Ihre vordere Wand bestand aus conjunctivalem Gewebe. Er ist der Ansicht, dass sich dieselbe aus einem Pseudopterygium nach Keratitis marginalis superficialis entwickelt hat.

---

4) **2. Beitrag zur Exstirpation des Ganglion cervicale supremum nervi sympathici bei Glaucom**, von K. Grunert.

Verf. berichtet über einen Fall von Glaucoma chronicum inflammatorium absolutum, woselbst die Exstirpation des Ganglion cervicale supremum ausge-

führt wurde. Die Tension sank nur ganz vorübergehend, aber schon tags nach der Operation stieg dieselbe wieder. Die Schmerzen steigerten sich, so dass nach 3 Tagen die Enucleation des Auges vorgenommen werden musste.

---

5) **Ein Fall von cystischer Epithelgeschwulst in der vorderen Kammer,** von Dr. Kippel.

Bei einer perforirenden Hornhautverletzung wurde ein Stückchen Epithel von der Hornhautoberfläche in die vordere Kammer hineingeschlagen, haftete mit einer ebenfalls hineingeschlagenen Cilie auf den obersten Schichten der Iris. Von hier aus entwickelte sich innerhalb zweier Jahre eine etwa 3 mm grosse Cyste. Dieselbe wurde excidirt. Ihre Wand bestand aus einem in etwa 4- bis 5facher Lage vorhandenem Epithel und einer zarten, structurlosen Membran, ihr breiiger Inhalt aus Fettzellen und Cholestearin-Cryställchen.

---

6) **Argyrosis der Conjunctiva bei Protargolgebrauch,** von E. Pergens.

Verf. macht aufmerksam auf das relativ häufige Auftreten von Argyrosis bei Protargolgebrauch. Da das Mittel nur eine sehr geringe Empfindung in 2% Lösung hervorruft, wird es von vielen Patienten bei nur geringer Belästigung der Augen angewandt. Die Bindehaut des unteren Lides und der unteren Uebergangsfalte war gewöhnlich am stärksten angegriffen.

Horstmann.

III. Archiv für Augenheilkunde. XL. Band. Heft 3. 1899. December.

15) **Klinische Erfahrungen mit dem starken Magneten,** von Hermann Knapp, New-York.

Verf. berichtet über die 15 bisher in Amerika veröffentlichten Fälle von Operation mit dem grossen Magneten und fügt 13 eigene Fälle an. Er ist ein warmer Freund des Verfahrens geworden, besonders des bekannten Herumleitens des Fremdkörpers um die Linse mit nachfolgender Extraction aus der Vorderkammer. Er bestätigt, dass auch der stärkste Magnet nicht im Stande ist, eiserne Fremdkörper zu bewegen, welche in dichtes Gewebe eingebettet sind, wie auch kleine Fremdkörper im hinteren Augenabschnitte beim Anlegen des Magneten sich nicht verrathen. Grosse Fremdkörper im vorderen Bulbusabschnitte können eine Vorwölbung der Sclera herbeiführen. Durch Einschneiden an solcher Vorwölbungsstelle erzielte Verf. in einigen Fällen Entfernung des Fremdkörpers durch eine kleinste Scleralwunde. Die grossen Vortheile, die das Verfahren mit dem starken Magneten, allein und besonders im Zusammenarbeiten mit dem kleinen Magneten hat, sind allgemein anerkannt, aber auch die Fehler, die Anwendung so grosser Kraft häufig hat. Verf. hat üble Zufälle nicht erlebt, dagegen berichtet er von einem Falle Dr. Born's in New-York, bei dem nach guter Operation mit dem kleinen Magneten sich nach einigen Monaten ausgedehnte Netzhautablösung in der Wundgegend einstellte. Das veranlasste Verf., die Indicationen für den kleinen Magneten erheblich einzuengen, wie er denn im Schlussatze erklärt, die Netzhautablösung sei eine häufige Spätfolge selbst der gelungensten Magnet-Operationen, wenn man dabei den Glaskörper eröffnen muss.

Wie sehr nun auch ein weniger eingreifendes Verfahren — wenn es zum Ziele führt — einem eingreifenderen vorzuziehen ist, wäre es nicht gerechtfertigt, aus unberechtigter Sorge vor Schaden durch das Verfahren in geeigneten Fällen die Operation mit dem kleinen Magneten zu unterlassen. Ref. hat bei einer Zusammenstellung des Hirschberg'schen Materials über Operation mit dem

kleinen Magneten, wohl des grössten Materials darüber, fast niemals Netzhautablösung als Operationsfolge verzeichnet gefunden, auch nie bei den alten Fällen der Klinik, die zur Revision kamen, wie bei den neuen während mehrerer Jahre beobachtet. Es sei hier darauf hingewiesen, dass wir in Prof. Hirschberg's Buch: „Die Magnet-Operation in der Augenheilkunde" ein Werk besitzen, welches das Verfahren mit dem kleinen und grossen Magneten eingehend beschreibt und in grundlegender Weise die Indicationen für beide Verfahren gleichmässig abwägend festlegt.

---

16) **Ueber die operative Behandlung der Cataracta complicata**, von Dr. G. Gutmann, Berlin.

Verf. operirte in den letzten 11 Jahren 45 Augen mit complicirter Cataracta, d. h. Cataracta, mit der zugleich Erkrankungen des Augapfels oder seiner Adnexe bestand. 34 Augen wurden gebessert, zum Theil bis zu guter Sehschärfe, 6 blieben unverändert, in 5 Fällen wurde die Sehkraft verschlechtert. In 4 der letzten Fälle ging das Auge völlig zu Grunde, in einem Falle wurde die Form erhalten.

---

17) **Ein Fall von Blei-Amblyopie**, von Dr. Bihler, Assist. der Univers.-Augenklinik zu Freiburg i. B.

Bei einem 39jährigen Schriftsetzer trat als Folge der Bleivergiftung Hemiachromatopsie ein, die nicht vorüber ging, während die übrigen Symptome schwanden.

---

18) **Wie entstehen Ring-Scotome?** Von Dr. A. Crzellitzer, II. Assist. (Aus der Strassburger Univ.-Augenklinik.)

Es wird mehrfach beobachtet, dass ein Widerspruch zwischen Perimeter- und Augenspiegel-Befund besteht, so dass z. B. bei Chorioiditis den einzelnen Flecken normales Gesichtsfeld entspricht, oder ein Ring-Scotom angegeben wird, für das der Spiegelbefund keinen Anhalt bietet. Belege für letzteren Fall führt Verf. in 12 Fällen an, von denen 5 an Chorioiditis, 3 an Netzhautablösung, 1 an Glaucoma simplex litten, während in 3 Fällen kein pathologischer Spiegelbefund vorhanden war, wobei 1 Mal markhaltige Nervenfasern, 1 Mal Fremdkörper im Bulbus festgestellt wurden. Die 3 bisher in der Literatur vertretenen Erklärungsversuche befriedigen nicht. Verf. nimmt an, dass die Flächenspannung der Chorioidea viel stärker in der Richtung der Meridiane als in derjenigen der Parallelkreise ist, so dass jeder Process, der zu einer localen Volumsvermehrung innerhalb der Augenhäute führt, also jedes Transsudat, Ablösung, Blutung, Exsudat zunächst sich in Parallelkreisform ausbreiten muss. Damit ist ein Theil der Fälle ohne Schwierigkeit zu erklären.[1]

---

19) **Kystadenoma papillare proliferum der Moll'schen Drüsen**, von Dr. H. Wintersteiner, Docent in Wien.

Bei einem 31jährigen Manne war eine kirschkerngrosse Lidrand-Cyste in der Gegend des unteren Thränenpunktes auf Punction vor 2 Jahren nicht zurückgegangen, vielmehr rasch gewachsen. Nach Exstirpation ergab sich ein histologischer Befund, der von allen bisher veröffentlichten abweicht, indem von der epithelialen Cysten-Auskleidung eine adenomatöse Wucherung in papillärer Form ausging. Da die Punction vielleicht den Reiz zur atypischen Epithelwucherung

---

[1] Der Ring entsteht meist aus einer Kreisfläche. H.

gab, ergiebt sich, dass Exstirpation der Cyste, nicht Punction, stets vorzunehmen ist, wenn überhaupt eine Behandlung erforderlich wird.

---

20) **Beitrag zur Dioptrik des Auges**, von Dr. K. von Brudzewski. (Laboratoire d'ophtalmologie à la Sorbonne.)

Verf. sucht durch Veränderung der Messungsmethode aus den Messungen direct Aufschluss über die Refraction in den verschiedenen Zonen der Hornhaut zu erhalten.

---

21) **Die Durchspülung der Thränenwege von den Thränenpunkten aus**, von Dr. O. Neustätter, München.

Die Neuheit der Methode besteht darin, dass Verf. die Canüle auf die Thränenpunkte ohne Erweiterung derselben aufsetzt und dann durchspritzt. Er kam in leichteren Fällen gut zum Ziele und empfiehlt den Versuch, wobei zu beachten ist, dass häufig ein Absickern der Flüssigkeit erst längere Zeit nach der Einspritzung erfolgte.

---

22) **Die Originalartikel der englischen Ausgaben.** (Arch. of Ophthal. Vol. XXVIII.) Erstattet von Dr. Abelsdorff, Berlin.

1. Die Pathologie der nach profusen Blutungen, sowie nach Einverleibung von Methylalkohol auftretenden Amblyopie nebst Bemerkungen über die Pathogenese der Sehnervenatrophie im Allgemeinen. Von Ward A. Holden, New-York.

Experimente an Hunden und Kaninchen zeigten, dass 1 oder 2 Tage nach profusen Blutungen Oedem in der Nervenfaser- oder Ganglienzellenschicht der Retina vorhanden war, während in späteren Stadien sich rasch fortgeschrittene Degeneration der Ganglienzellen bis zum Tractus hinein zeigte.

Die Amblyopie nach Genuss von Methylalkohol bewirkt ein ähnliches Bild wie nach Blutungen und Chininvergiftung, beruht auf gestörter Ernährung der Ganglienzellen.

Das Wesen der einfachen Sehnervenatrophien sucht Verf. in einer primären Degeneration der Ganglienzellen der Netzhaut und ihrer zu den basalen Opticuscentren laufenden Axencylinder.

2. Die Einführung von Jodoform in die vordere Augenkammer bei tuberculöser Iritis. Von N. J. Weill, Assistenten der Universitäts-Augenklinik in Zürich.

Verf. bemerkte bei Kaninchen Milderung der Erkrankung nach Einführung des Jodoforms.

3. Ein Fall von Melanosarcom der Chorioidea. Von M. L. Foster, New-York.

4. Die Anwendung des directen, 110 Volt starken Beleuchtungsstromes für Elektromagneten. Von A. B. Kibbe, Seattle, Wash.

Verf. schloss einen Magneten zum Handgebrauch, wie der Hirschberg'sche, und einen stärkeren, der über den Patienten aufgehängt wird, an die elektrische Leitung an und erhielt sehr starke Wirkungen. Erfahrungen sind nicht berichtet.

5. Casuistische Mittheilungen. Von Dr. K. Pischel, San Francisco.

1. Bicyclefahren als Mittel gegen Exophoria (Insuff. d. Interni). Eine Besserung der Insufficienz führt Verf. bei einem Patienten darauf zurück, dass dieser Monate lang täglich mehrere Meilen auf einem schmalen Spalte fuhr und diesen fortwährend fixiren musste. 2. Papillitis. 3. Aniridia traumatica. 4. Paralysis traumatica partialis oculomotorii. 5. Zwei Fälle von Herausziehung eines Eisensplitters aus dem Auge mit dem grossen Elektromagneten.

a) Im ersten Falle konnte die Extraction die Panophthalmie nicht mehr verhindern, b) im zweiten zog der Magnet den Splitter in den Iriswinkel, von wo der Hirschberg'sche Magnet ihn entfernte.

6. Zwei Fälle von Iridotomie unter wenig Erfolg versprechenden Bedingungen. Von F. M. Wilson, Budapest.

Pupillenverschluss bei sympathischer Iritis nach Enucleation des verletzten Auges durch Iridotomie beseitigt.

7. Wiederherstellung des Conjunctivalsackes in einem Falle von totalem Symblepharon mit Hülfe von Thiersch'scher Hautläppchen. Von Ch. M. May, New-York.

8. Das Listing'sche Gesetz und einige strittige Punkte über den Beweis desselben. Von C. Weiland, Philadelphia. Spiro.

IV. Die ophthalmologische Klinik. 1900. Nr. 1—5.

1) **Der Druck in den augenärztlichen Zeitschriften vom hygienischen Standpunkte betrachtet**, von Hermann Cohn.

Von 10 deutschen ophthalmologischen Zeitschriften, deren äussere Erscheinung Verf. einer genaueren Prüfung unterzogen hat, erfüllen nur drei die Minimalforderungen (?) der Hygiene. Insbesondere wünscht Verf., dass der Petitdruck aus allen Journalen entfernt, dass jedes Exemplar tiefschwarz gedruckt und dass eine dickere Form der Buchstaben eingeführt wird.

---

2) **Papillom der Cornea. Methylenblau-Verband**, von de Wecker.

Bereits referirt.

---

3) **Ueber Dionin und seine Wirkung auf die Lymphcirculation des Auges**, von Darier.

Die Wirkung des Dionins ist eine beschränkte und individuell verschiedene, und, wenn dasselbe wirklich brauchbar ist, so ist es nur bei Iridochoroiditis mit Pupillarverwachsungen, bei Hornhautinfiltraten und bei der Resorption von Linsenmassen nach Discision oder Extraction anwendbar.

---

4) **Doppelseitige Luxation der Linse unter die Bindehaut**, von Terson.

Bereits referirt.

---

5) **Traumatische Austreibung beider Linsen**, von Thilliez.

Auf der einen Seite durch Kuhhornstoss, auf der andren durch Fall gegen eine Eisenstange luxirte Linse.

---

6) **Behandlung des Glaucoma simplex chronicum mit Galvanisation des Halssympathicus**, von Allard.

Die Wirkung der Galvanisirung des Halssympathicus mit starken Strömen lässt sich in Folgendem zusammenfassen:

1. Sinken des Augendruckes.
2. Nachlassen oder selbst völliges Verschwinden der Schmerzen.
3. Besserung des Sehvermögens, die jedoch von dem Grade der bereits ausgebildeten glaucomatösen Atrophie abhängig ist. Sehschärfe und Gesichtsfeld können bei frühzeitig einsetzender Behandlung sogar wieder normal werden.

---

7) **Ist die Iridectomie beim einfachen chronischen Glaucom von Nutzen?** von Rogman.

Wenn die Iridectomie auch in einzelnen Fällen eine Heilwirkung im Gefolge hat, so kann sie doch Mangels präciser Indicationen ebenso viel Schaden wie Nutzen stiften. Verf. übt daher bei einfachem, chronischem, progredientem Glaucom ein Verfahren, das er aufs Wärmste empfiehlt: Iridectomie auf dem schlechten Auge; ein Misserfolg stiftet verhältnissmässig geringen Schaden, und diese Versuchs-Operation giebt ein werthvolles Criterium für die Behandlung des andren, gesunden Auges ab.

---

8) **Ein Fall von einseitigem Glaucom, behandelt mit Resection des Ganglion cervicale supremum sympathici,** von Jatropoulos.

Die Resection blieb ohne jede Rückwirkung auf das befallene Auge.

---

9) **Zur Behandlung des Glaucoms,** von Abadie.

---

10) **Ueber die Anatomie der bei Morb. Brightii vorkommenden Netzhautablösung,** von Goldzieher.

An der Hand des mitgetheilten Falles kann mit Bestimmtheit ausgesprochen werden, dass die Ablösung der Netzhaut lediglich eine Folge des Oedems der Retina ist und dass dabei jede Zugwirkung seitens des Glaskörpers auszuschliessen war.

---

11) **Ein Fall von Durchblutung der Hornhaut,** von Jocqs.

Am plausibelsten erscheint Verf. die Erklärung, dass die blutige Durchtränkung von der Peripherie der Hornhaut, d. h. vielmehr von dem pericornealen Abschnitt der Sklera her statthat. Die zu der Durchblutung Anlass gebende Läsion kann in einer unvollkommenen Ruptur der Augen-Hüllen gegeben sein. Es kann aber auch geschehen, dass ein leichteres (?) Trauma zu demselben Resultat führt, indem dasselbe, ohne eine Gewebswunde hervorzurufen, eine Gefässzerreissung bewirkt, wie es z. B. häufig bei Suggillationen nach einfacher Contusion der Fall ist.

---

12) **Angeborene Augenveränderungen bei einem Kinde, dessen Mutter gegen Ende der Schwangerschaft an Abdominaltyphus erkrankt war,** von Antonelli.

---

13) **Ein Fall von Exophthalmus intermittens und ausgebreiteten Phlebectasien im Bereiche der Venae jugulares,** von Hitschmann.

---

14) **Ein Leitpunkt zur Incision des Thränensacks von der Haut her,** von Terson.

Das Verfahren besteht darin, dass man einem Lidwinkel ab in horizontaler Richtung gegen die Nase zu, d. h. genau dem Verlauf des inneren Lidbandes folgend, $3^1/_2$ mm abmisst und dann am Endpunkt der $3^1/_2$ mm langen horizontalen Linie einen vertikalen Einschnitt macht. Man befindet sich dann genau im Thränensack.

Moll.

V. Archives d'ophtalmologie. 1900. Januar.

1) **De l'iridectomie dans le glaucome chronique simple. Quelques résultats éloignés**, par Truc et Chauvin.

Verff. wollen die Iridectomie bei Glaucoma chronicum simplex wieder zu Ehren bringen und haben 14 Fälle ihrer Privatpraxis aus den letzten Jahren bis heute verfolgt. Uebrigens ist das genannte Leiden in der Gegend von Montpellier sehr häufig und die Hauptursache von Erblindung. In der That lassen die mitgetheilten Krankheitsgeschichten erkennen, dass der Zustand der operirten Augen nach der Operation stationär geblieben ist.

---

2) **Dystrophie marginale symmétrique des deux cornées avec astigmatisme régulier consécutif et guérison par la cautérisation ignée**, par Terrien.

Es handelte sich nach der Ansicht des Verf.'s um einen entstehenden ausgedehnten Greisenbogen, der das Hornhautgewebe derart veränderte, dass es nachgiebig wurde und so den Astigmatismus bedingte.

---

3) **Astigmatismus des rayons pénétrant obliquement dans l'oeil, applications de la skiascopie**, par Druault.

---

4) **Note sur un nouveau modèle d'ophtalmoscope**, par Terrien.

Einen wesentlichen Vortheil vor vielen andren Refractions-Ophthalmoskopen vermag Ref. nicht einzusehen.

Februar.

1) **L'hydrostatique oculaire**, par Nicati.

Eignet sich nicht zu einem kurzem Referat.

---

2) **Encore les collyres huileux**, par Scrini.

Verf. tritt nochmals für das Oel als Vehikel der in den Bindehautsack einzuträufelnden Medicamente ein. Zunächst sieht er einen Vortheil in dem längeren Verweilen der öligen Mittel im Bindehautsack und dadurch bedingte intensivere Wirkung. Sodann soll weder Luft noch Licht die Mittel verändern, wie das bei wässrigen Lösungen geschieht; auch ist die Asepsie eine unbegrenzte. Eserin verändert seine Farbe nicht in Oel und reizt auch bei längerem Gebrauch die Bindehaut niemals. Ebenso wenig greift Cocaïn in öliger Lösung das Epithel der Hornhaut an. Moll.

VI. Annales d'oculistique. 1900. Januar.

1) **Hystérotraumatismes oculaires et pseudohystérotraumatismes oculaires**, par Borel.

Eine eingehende klinische und forensisch-medizinische Monographie.

Februar.

1) **Sur les tumeurs de la glande lacrymale**, par Rogman.

Mittheilung eines Falles von Cylindrom der Thränendrüse und Aufzählung der in der Literatur bekannten ähnlichen Fälle.

---

2) **Quelques graves complications lacrymales**, par Truc.

Verf. stellt eigene und fremde, zum Theil bereits veröffentlichte Fälle von Orbitalphlegmone, Sehnervenatrophie, Pantophthalmie und Meningitis zusammen,

wie sie im Anschluss an ein Leiden des thränenleitenden Apparates beobachtet wurden.

---

3) **Contribution à la connaissance des tumeurs malignes de l'orbite,** par Pergens.

Es handelt sich um ein Angiosarcom, ein malignes Fibrom (?), zwei Fibrosarcome und ein Epitheliom. Trotz eingreifender Exstirpation sind 3 der Fälle bereits zu Grunde gegangen, und auch die beiden übrigen haben eine schlechte Prognose.

---

4) **Les lésions cornéennes dans la conjonctivite subaiguë,** par Petit.

Gewöhnlich sind die im Verlaufe einer Diplobacillen-Conjunctivitis beobachteten Hornhautalterationen wenig schwerer Natur. Das Geschwür sitzt meist in der Peripherie der Hornhaut und hat wenig Tendenz sich nach der Tiefe auszudehnen. Dagegen wird seine Fläche, falls es unbehandelt bleibt, gern grösser. Im Secret des Geschwürs findet man den Diplobacillus in Reincultur. In therapeutischer Beziehung kommt in erster Reihe ein Tropfwasser von Zinksulfat (1:40) in Betracht. Moll.

VI. La Clinique Ophtalmologique. 1900. Nr. 1—4.

(Die bereits aus der deutschen Ausgabe referirten Artikel sind nicht angeführt.)

1) **Deux cas rares de paralysies des muscles de l'oeil,** par Leprince.

Es handelt sich um eine Lähmung des rechten Abducens auf alkoholischer Basis und zweitens um eine Lähmung des vierten Paares auf Grund eines Trauma.

---

2) **Considérations sur la constitution anatomique et le traitement de la tumeur lacrymale,** par Jocqs.

Verf. ist der Ansicht, dass es sich in Fällen von sog. Hydrops sacci lacrymalis vielmehr um eine Infiltration des den Sack umgebenden Zellgewebes als eine Ausdehnung dieses selbst handle.

---

3) **Hydropisie cukystée de la bourse séreuse de Tenon,** par Lagrange. Moll.

Vermischtes.

1) Dr. P. Sgrosso, geboren 1856 in Avellino, starb in Neapel am 24. März 1900. Aus bescheidener Familie stammend, wusste er mit exemplarischer Ausdauer sich den klassischen Studien zu widmen und wurde 1883 in Neapel als Arzt diplomirt. Er war 3 Jahre Militärarzt und widmete sich unter Prof. Del Monte der Ophthalmologie. 1887 wurde er Assistent des Prof. De Vincentiis, dessen Schüler und ergebener Freund er war. 1892 habilitirte er sich an der Universität Neapel als Privatdocent und hielt sehr besuchte Vorlesungen. Er behandelte in zahlreichen geschätzten Monographien die verschiedensten Theile der Augenheilkunde: Ueber das Cylindrom. Anatomie der atrophischen Augen. Ueber acute Dacryoadenitis. Osteome der Orbita. Synchysis scintillans. Pinguecula. Cysticercus. Dermoid der Orbita. Retinitis durch Anaemia perniciosa. Skiaskopie. Chirurgische Behandlung des Anthrax und vieles Andere. 1899 endlich veröffentlichte er einen Leitfaden der Augen-

heilkunde für die Studenten, aus welchem seine Befähigung für den Lehrstuhl und seine ausgedehnte Wissenschaft hervorgeht. Das Buch wurde von verschiedenen italienischen Kliniken den Studenten als nützlicher Führer empfohlen.

Der zu früh Verstorbene wird tief betrauert von seiner Familie, von Prof. Vincentiis und von den Collegen, welche die reichen Gaben seines Geistes und Herzens kannten. Gallenga.

Bibliographie.

1) Die mikroskopischen Untersuchungsmethoden des Auges, von Dr. S. Seligmann. (Berlin 1899. Verlag von S. Karger. — Verfasser hat aus den zahlreichen Werken und Zeitschriften über die pathologisch-histologischen Untersuchungsmethoden im Allgemeinen die über die Untersuchung des Sehorgans gesammelt und auf Grund eigener Erfahrungen gesichtet und zusammengestellt. Das Buch giebt eine gute Anweisung für die mikroskopische Arbeit. Es zerfällt in einen allgemeinen und einen speciellen Theil. Besonders in letzterem werden die Fragen der klinischen und experimentellen Pathologie gebührend berücksichtigt. Fehr.

2) Experimentelle Studien zur Kenntniss der Bahnen der synergischen Augenbewegungen beim Affen und der Beziehungen der Vierhügel zu denselben, von Bernheimer. (Sitzungsberichte der kaiserl. Akademie der Wissenschaften in Wien. Band CVIII, Abth. III.) Die an Affen vorgenommenen Versuche widerlegen einwandsfrei die frühere Ansicht, dass die vorderen Vierhügel ein specielles Reflex-Centrum für die Augenbewegungen und ganz besonders für die synergischen seien. Der seiner Hinterhauptslappen beraubte Affe führt tadellose synergische Augenbewegungen spontan und auf periphere, mechanische oder elektrische Reize aus. Dieselben synergischen Augenbewegungen werden ausgeführt, wenn er seiner Hinterhauptslappen und der vorderen Vierhügel, oder dieser allein beraubt wird. In letzterem Falle lösen auch einfache Lichtreize dieselben synergischen Augenbewegungen aus. Erst wenn die Kernregion der Augennerven durch einen Medianschnitt von einander getrennt wird, hören die synergischen Augenbewegungen auf, und die beiden Augen bewegen sich nur mehr regellos und unabhängig von einander. Dagegen ist der Gyrus angularis des Affen und ganz besonders das mittlere Drittel seiner beiden Schenkel ein ausgesprochenes Rindenfeld für die synergischen Augenbewegungen. Letztere werden noch nach Zerstörung der Vierhügel bis zum Aquaeductus Sylvii vom Gyrus angularis ausgelöst. Da nach mediärer Durchschneidung der Augenmuskel-Kernregion vom rechten und linken Gyrus augularis keine Augenbewegungen mehr ausgelöst werden, so müssen die Verbindungs-Neurone von den Muskelkernen zur Rinde des Gyr. angul. sämmtlich gekreuzt verlaufen, und zwar muss die Kreuzung nach obigem in der Medianlinie, jedoch unter dem Niveau des Aquaeductus Silvii stattfinden. Moll.

3) Ueber das Vorkommen und die Bedeutung des Koch-Week'schen Bacillus, von Hoffmann. (Zeitschrift für Hygiene und Infectionskrankheiten. Band 30, 1899.) Der Koch-Week'sche Bacillus ist der Erreger einer acuten, nicht selten croupösen, sehr contagiösen Bindehaut-Entzündung beim Menschen. Diese acute Entzündung kann aber chronisch werden und dann sehr erhebliche papilläre Hypertrophieen der Bindehaut hervorrufen. In diesen Falten der Bindehaut können sich die Bacillen lange erhalten; diese Thatsache lässt den Schluss zu, dass durch solche Individuen die Krankheit leicht ver-

schleppt werden kann. Ausserdem wird es verständlicher, wie Organismen, die ausserhalb des menschlichen Bindehautsackes bald absterben, besonders leicht, wenn sie eintrocknen, und auf künstlichen Nährböden sich nur schwer züchten lassen, oft so plötzlich Epidemieen hervorrufen können. Für gesund geltende Individuen beherbergen die Bacillen in ihrem Conjunctivalsacke, erkranken dann selbst wieder unter günstigen Umständen heftiger, und durch die Benutzung der gleichen Waschgeräthschaften oder Uebertragung durch unreine Finger u. s. w. findet dann die Ansteckung statt. Moll.

4) Zur Kasuistik des angeborenen Coloboms der unteren Augenlider, von Werner. (Dissertation, Tübingen 1900.) Mittheilung zweier neuen Fälle mit anschaulichen Zeichnungen. Die Aetiologie der Colobome ist in den meisten Fällen diejenige der Spaltbildungen des Gesichts überhaupt. Es besteht — vielleicht in Folge Raummangels im Uterus oder zu geringer Fruchtwassermenge — eine gewisse Disposition zu amniotischen Adhäsionen, die vor Schluss der Gesichtsspalten die Entwickelungshemmung und ohne zeitlichen oder unmittelbaren Zusammenhang damit die Verwachsungen zwischen epibulbärer Epidermis und Amnion hervorgerufen haben, die dann des weiteren zur Spaltung des Lids führten. Moll.

5) XXXV. Jahresbericht der Augenheilanstalt in Basel. Veröffentlicht von Prof. Dr. Mellinger. (Basel, Werner-Riehm 1899.) In der Anstalt verpflegt wurden 609 Kranke, poliklinisch behandelt 2883 Patienten. Star-Operationen wurden 79, Iris-Operationen 43, sonstige Eingriffe 103 verrichtet. Es folgt die Mittheilung einiger besonderer Fälle. Moll.

6) Beitrag zur Casuistik der ophthalmoplegischen Migräne, von Paderstein. (Deutsche Zeitschrift für Nervenheilkunde. Bd. XV.) Es giebt eine idiopathische Erkrankungsform, bei der sich Migräne mit Anfällen von Augenmuskellähmungen mannigfacher Art combinirt. Für diese Erkrankungsform ist die Bezeichnung „periodische oder recidivirende Oculomotoriuslähmung“ zu verwerfen, weil darin das hervorstechende Symptom „Migräne“ nicht zur Geltung kommt, vor allem, weil sie zu eng ist, indem sie die adaequate Erkrankung mit Localisation in anderen Augenmuskelnerven ausschliesst. Dagegen ist der Name „ophthalmoplegische Migräne“ für diese Gruppe von Fällen einwandfrei. Ob die ophthalmoplegische Migräne eine Form der gewöhnlichen Migräne oder eine Erkrankung sui generis ist, ist zur Zeit nicht zu entscheiden, da die Aetiologie beider Erkrankungen unbekannt ist. Moll.

7) Hemianopsie auf einem Auge mit Geruchs-Hallucinationen, von Linde. (Monatsschrift für Psychiatrie und Neurologie. Band V, 1899.) Der mit Sectionsbefund beschriebene Fall zeichnet sich dadurch aus, dass er ein Beispiel von Hemianopsie auf einem Auge, durch cerebralen Tumor bedingt, darbietet. Sodann ist er interessant durch den Sitz des Tumors, der nämlich vom Gyrus hippocampi und Cuneus aus gegen den Tractus opticus und in diesen hinein wuchs. Die aus dem Falle bezüglich des Sitzes von Hirntumoren gezogenen Folgerungen sind im Original nachzulesen. Moll.

8) Ueber das Melanin der Augenhäute, von H. Landolt. (Zeitschr. für physiologische Chemie. Band XXVIII, Heft 1 und 2.) Ein Stroma war in den Pigmentkörnchen auf keine Weise nachweisbar. Die Zusammensetzung der Körnchen ergab: C = 54,56%, H = 5,34%, N = 12,7%, O = 27,4%. Bei der Einwirkung von Säuren und Alkalien verändert sich die Zusammensetzung, indem der Kohlenstoffgehalt steigt, der Stickstoffgehalt herabgeht. Bei der Kalischmelze erfolgt die Abspaltung von Indol, Ammoniak und flüchtigen Fettsäuren, bei der Säureeinwirkung die Abspaltung einer aromatischen, die

Millon'sche Reaction gebenden Complexes. Eine nähere chemische Beziehung des Augenpigmentes zum Blutfarbstoff oder dem Haematin ist nirgends zu erkennen. Moll.

9) Ueber primäre Conjunctivaltuberculose, von Bode. (Dissertation, Tübingen 1899.) Verf. teilt drei diesbezügliche Fälle mit und verwerthet die aus den letzten drei Jahren stammenden Mittheilungen statistisch. Dabei ergeben sich folgende Resultate: Die primäre Conjunctivaltuberculose kann ohne anderweitige Tuberculose auftreten, wenn man die Drüsenschwellungen in der Umgebung nicht als Complication auffasst. Am häufigsten ist die Krankheit zwischen dem 10. und 30. Jahre. Meist erkrankt nur ein Auge und zwar ist es fast immer die Lidbindehaut, die befallen wird. Das Oberlid erkrankt etwas häufiger als das untere; dabei zeigt die Cornea Trübung und Pannus. Local soll die Krankheit nur chirurgisch behandelt werden, da bei frühzeitiger Exstirpation die Resultate sehr günstig sind. Moll.

10) La perception de la couleur et l'acuilé visuelle, par Neuschuler. (Comptes rendus de la Société francaise de l'ophtalmologie de 1899.) Verf. hat es sich zur Aufgabe gemacht, festzustellen, welches der grösste Abstand wäre, in dem er die Farbe eines Zeichens von 5 mm Grösse erkennen könne, das nach einander auf einem Grunde lag, welcher seine Farbe von Weiss zu Schwarz durch alle Nuancen des Grau wechselte. Sodann wollte er den grössten Abstand finden, in dem er unter gleichen Bedingungen die Form des Zeichens erkannte. Das Verhältniss der beiden Zahlenreihen zu einander bildete die dritte Seite seiner Untersuchungen, deren Anordnungen im Original nachzusehen sind. Moll.

11) A propos d'une restauration des conjunctives au moyen d'une Greffe de muqueuse vaginale, par Gallemaerts. (La Policlinique, Nr. 5. 1899.) Bei einem 30jährigen Manne wurden Stücke von Vaginalschleimhaut, welche durch eine Kolporrhaphie gerade verfügbar wurden, zur Plastik des Bindehautsackes verwandt und zwar nach Art der Thiersch'schen Transplantation. (Lippenschleimhaut ist wohl ebensogut und im Allgemeinen leichter zu beschaffen. Ref.) Moll.

12) I. Sur l'aponévrose orbito-oculaire. II. Sur les ganglions ophtalmiques accessoires, par Gallemaerts. (Bulletin de l'académie Royale de Médecine de Belgique. — Sitzung vom 28. Januar und 25. März 1899.) Ohne die im Original beigegebenen Zeichnungen im kurzen Referat nicht viel zu verstehen. Moll.

13) Recherches sur l'indice total du cristallin humain, par Stadfeld. (Journal de Physiologie et Pathologie générale. 1899. Nr. 6.) Moll.

14) Remarks on the Holmgren wool test: is it adequate for the de tection of colour blindness? by Thomas H. Bickerton, Liverpool. (Brit. med. Journ. 1900. 17. März.) Verf. führt an der Hand eines Falles, in welchem ein farbenblinder See-Officier bei Nacht beinahe einen Zusammenstoss herbeigeführt hatte, aus, dass die für die Handelsmarine officiell eingeführte Farbensinn-Prüfung mit Holmgren's Wollprobe nicht genüge. Der betreffende Officier konnte bei einer Nachprüfung die farbigen Wollbündel gut auseinanderkennen, aber die Spectralprobe ergab, dass sein Farbensinn nicht normal war. Verf. führt auch Mittheilungen andrer Beobachter an, die sich im gleichen Sinne aussprachen. Neuburger.

15) Detachment of corneal epithelium (?) by J. Acworth Menzies, Rochdale. Vor 5 Jahren Verletzung des rechten Auges mit einem Cricketball.

Seit dieser Zeit Schmerzen und Fremdkörpergefühl im Auge, besonders beim Lidschlag. Im unteren äussern Quadranten war das Hornhautepithel gefältelt und frei beweglich über einen kleinen Bezirk, ferner ein dünner, runder, leicht trüber, erhabener Fleck der Hornhaut zu sehen. Verband und Cocaïn nützten nicht, erst ergiebige Abschabung des Epithels an der betreffenden Stelle brachte Heilung. Verf. nimmt an, dass durch den Schlag die Elastica anterior sammt dem Epithel abgelöst worden sei; allerdings sei schwer zu verstehen, wie dieser Zustand 5 Jahre bestehen konnte. Neuburger.

16) Zur offenen Wundbehandlung nach Augen-Operationen, von Dr. M. Eliasberg, Riga. (St. Petersb. med. Wochenschr. 1900. Nr. 2.) Nicht alle Operirte behandelt Verf. nach der von Hjorth angegebenen offenen Wundbehandlung, sondern nur zweifelhafte Fälle, denen er dadurch eine bessere Heilungsaussicht geben wollte, als sie nach der bisher üblichen Wundbehandlung gewesen wäre, wie Fälle von Narbentrachom, eben überstandener chronisch-eitriger Conjunctivitis, Ozaena, oder mit nicht tadellosen Thränenwegen. Verf. ist mit den Resultaten vollauf zufrieden. Die 20 so behandelten Operationen betrafen 4 Iridectomien, optische und Glaucom-, 1 Iridotomie, 3 Sclerotomien, 6 Discisionen, 5 Altersstar-Ausziehungen, darunter 1 mit runder Pupille, und 1 jugendliche traumatische Cataract. Neuburger.

17) VII. Jahresbericht des Directoriums des von der böhm. Sparcasse gegründeten Blinden-Versorgungshauses Francisco-Josephinum in Smichow bei Prag für das Jahr 1899. Pfleglingsstand mit Ende des Jahres 1899 121 Personen (52 Männer, 69 Weiber). Nach dem ätiologischen Momente der Erblindung geordnet vertheilen sich die Pfleglinge in folgender Weise: angeborene Blindheit 5, Augenentzündung der Neugeborenen 13, Trachom 5, Blattern 5, grauer Star 12, Glaucom 12, Krankheiten der Hornhaut und Regenbogenhaut 21, Krankheiten der Aderhaut und Netzhaut 16, Sehnervenschwund 21, Verletzung der Augen 12. Schenkl.

18) Neuere Behandlungsmethoden des Trachoms, von Primarius Dr. H. Adler. (Wiener med. Presse. 1900. Nr. 7.) Die medicamentöse, eventuell nur antiseptische Behandlung ist für den Beginn der Erkrankung angezeigt und auch ausreichend. Sie kann bei entsprechender Behandlung (Cupr. sulf., Lapis, eventuell Massage, Spray) zur Heilung führen. Galvanokaustik, Rollung u. s. w. können in geeigneten Fällen sofort, ferner nach längerer, effectloser, medicamentöser Behandlung an die Reihe kommen. In seltenen Fällen wird man sich entschliessen müssen, die Uebergangsfalte zu opfern. Nach den operativen Eingriffen ist noch eine längere medicamentöse Behandlung nothwendig. Schenkl.

19) Ueber die mit Influenza zusammenhängenden Augenkrankheiten, von Primar-Augenarzt Dr. M. Mohr in Budapest. (Wiener klinische Rundschau. 1900. Nr. 9 und 10.) Eine Zusammenstellung aller bisher beobachteten, im Gefolge von Influenza aufgetretenen Augenkrankheiten. Eigene Beobachtung: Ein Fall von Keratitis dendritica, ein Fall von Keratitis ulcerosa, drei Fälle von Tenonitis serosa, ein Fall von Phlegmone orbitalis und palpebralis und drei Fälle von Dakryoadenitis. Schenkl.

Um Einsendung von Separatabdrücken wird gebeten (Berlin NW. 26 Schiffbauerdamm).

Verlag von Veit & Comp. in Leipzig. — Druck von Metzger & Wittig in Leipzig.

Centralblatt

für praktische

AUGENHEILKUNDE.

Herausgegeben von

Prof. Dr. J. Hirschberg, Geh. Med.-Rath, in Berlin.

Unter ständiger Mitwirkung der Herren Dr. Ancke in München, Dr. Berger in Paris, Prof. Dr. Birnbacher in Graz, Dr. Brailey in London, Prof. Dr. H. Cohn in Breslau, Doc. Dr. Cl. du Bois-Reymond in Berlin, Dr. Dahrenstaedt in Herford, Doc. Dr. E. Emmert in Bern, Prof. C. Gallenga in Parma, Dr. Ginsberg in Berlin, Prof. Dr. Goldzieher in Budapest, Dr. Gordon Norrie in Kopenhagen, Prof. Dr. Horstmann in Berlin, Dr. Issigonis in Smyrna, Prof. H. Knapp in New York, Prof. Dr. Krückow in Moskau, Dr. Kuthe in Berlin, Dr. Landau in Coblenz, Prof. Dr. Magnus in Breslau, Major F. P. Maynard, J. M. S., in Ost-Indien, Dr. Michaelsen in Görlitz, Dr. Moll in Berlin, Prof. Dr. J. Munk in Berlin, Dr. Neuburger in Nürnberg, Dr. Peltesohn in Hamburg, Dr. Pergens in Brüssel, Prof. Peschel in Frankfurt a. M., Dr. Purtscher in Klagenfurt, Dr. M. Reich in Petersburg, Med.-Rath Dr. Scheer in Oldenburg, Prof. Dr. Schenkl in Prag, Prof. Dr. Schwarz in Leipzig, Dr. Spiro in Berlin, Dr. Stiel in Köln.

Monatlich ein Heft. Preis des Jahrganges 12 Mark. Zu beziehen durch alle Buchhandlungen des In- und Auslandes und die Postanstalten des Deutschen Reiches.

Juli. Vierundzwanzigster Jahrgang. 1900.

Inhalt: **Original-Mittheilung.** Zur Kenntniss der Retinitis proliferans. Von Dr. **Fehr**, I. Assistenz-Arzt.

Gesellschaftsberichte. 1) Berliner med. Gesellschaft. — 2) Société d'ophtalmologie in Brüssel.

Referate, Uebersetzungen, Auszüge u. s. w. 1) Le strabisme et son traitement, par H. Parinaud. — 2) Dr. Schreiber's Augenheilanstalt in Magdeburg für 1899. — 3) Augenheilanstalt in Basel. XXXV. Jahresbericht vom 1. Januar bis 31. December 1898, von Prof. Dr. Karl Mellinger.

Journal-Uebersicht. I. v. Graefe's Arch. f. Ophthalm. XLIX. 3. — II. Archiv für Augenheilkunde. Band XL. Heft 4. Februar.

Vermischtes.

Bibliographie. Nr. 1—4.

[Aus Prof. Hirschberg's Augenheilanstalt.]

Zur Kenntniss der Retinitis proliferans.[1]

Von Dr. **Fehr**, I. Assistenz-Arzt.

Unter der sogen. Retinitis proliferans (Manz)[2] verstehen wir bekanntlich eine Erkrankung, bei welcher als hervorstechende Erscheinung weissglänzende bindegewebige Stränge und Membranen von der Netzhaut aus

[1] Nach einem am 28. Juni 1900 in der Berliner ophthalmologischen Gesellschaft gehaltenen Vortrage.

[2] Manz, Retinitis proliferans, Arch. f. Ophth. 1876, XXII. 3. S. 229 ff.

in den Glaskörper hervorragen; natürlich sind das Folgezustände eines abgelaufenen Krankheits-Processes. Die Pathogenese dieser sonderbaren Veränderung war lange Zeit Gegenstand eifriger Erörterungen, und auch heute ist noch keine Einigung der Ansichten erfolgt. Der Ansicht von Manz,[1] dass die Retinitis proliferans durch einen entzündlichen Neubildungs-Process gewisser Elemente der Retina bedingt ist, steht die von Leber[2] gegenüber, nach welcher die Bindegewebs-Neubildung einmaligen oder recidivirenden Blutungen ihre Entstehung verdankt. Leber erkennt daher auch die von Manz eingeführte Bezeichnung Retinitis proliferans nicht an, sondern giebt dem Krankheitsbild eine allgemeinere Benennung: Spontane Bindegewebs-Neubildung in Glaskörper und Retina. Diese Lehre Leber's hatte von jeher die bei weitem grössere Anhängerzahl; — sind doch fast in sämmtlichen überhaupt beschriebenen Fällen Blutungen mit im Spiele gewesen; — trotzdem hat sich der Name Retinitis proliferans allgemein eingebürgert. Dass Blutungen eine grosse ätiologische Rolle spielen, ist durch die Beobachtungen Leber's und anderer Autoren (Bauholzer, Pröbsting, Schleier, Schulze, Axenfeld, Blessig, Speiser u. A.) bewiesen; dass sie aber die ausschliessliche Ursache sind, wird schon durch die Thatsache in Frage gestellt, dass die relativ häufigen Glaskörper-Blutungen so selten Retinitis proliferans nach sich ziehen, ferner dass Retinitis proliferans manchmal nach Erkrankungen der Netzhaut gesehen ist, bei denen die Blutungen entweder ganz fehlten oder nur eine untergeordnete Rolle spielten (E. v. Hippel, Goldzieher, Purtscher). Somit musste man nothgedrungen zu der Ansicht gelangen, dass die Retinitis proliferans keine einheitliche Erkrankung ist, sondern vielmehr das Endproduct verschiedener Krankheitsprocesse darstellt. Nach Purtscher[3] lassen sich besonders 2 Formen aufstellen. Bei der ersten sind die Bindegewebs-Neubildungen directe Umwandlungs-Producte von stattgehabten traumatischen oder spontanen Blutergüssen in das Augeninnere, deren Aufsaugung durch noch nicht näher erforschte Bedingungen erschwert ist; oder sie sind Producte einer reactiven Netzhaut-Entzündung, in Folge der Blutung.

Bei der zweiten Form ist die Bindegewebs-Wucherung Folge einer eigenthümlichen Gefäss-Erkrankung und das Product einer vermittelnden Retinitis im Sinne Manz'. Blutergüsse fehlen oder sind nur begleitendes Symptom.

In Herrn Geh. Rath Hirschberg's Privatpraxis kam ein Fall zur Beobachtung, der mit heftigen entzündlichen Erscheinungen, acuter Neuro-

[1] Ebenda.

[2] Leber, Erkrankungen der Netzhaut, Graefe-Saemisch, Bd. V. S. 665.

[3] Beitrag zur Kenntniss der spontanen Bindegewebs-Neubildung in Netzhaut und Glaskörper (Retinitis proliferans Manz), nebst einen Nebenblick auf die Aetiologie des hämorrhagischen Glaucom, von Dr. Purtscher. Festschrift. Archiv für Augenheilk XXXII. Ergänzungsheft.

Retinitis exsudativa mit centraler Sternfigur und deutlichen Gefäss-Veränderungen einsetzte, und in dem sich allmählich, ohne dass das Auftreten von wesentlichen Blutungen zu beobachten gewesen wäre, das typische Bild der Retinitis proliferans ausbildete.

Wenn ich auch nicht eine anatomische Untersuchung bieten kann, so glaube ich doch, dass der Fall bei der Frage von der Entstehung der Bindegewebs-Neubildung im Glaskörper und in der Netzhaut verwerthet werden darf, da derselbe von Herrn Geheimrath Hirschberg vom ersten Beginn der Erkrankung an beobachtet, sein Verlauf auf's Genaueste studirt und mehrfach während desselben der ophthalmoskopische Befund durch Skizzen fixirt worden ist.

Die Patientin ist eine 29jährige junge Dame. Im März 1896 kam sie zum ersten Mal in die Privatsprechstunde von Herrn Geheimrath Hirschberg. Seit 5 Tagen bestand eine Sehstörung auf dem linken Auge, die plötzlich eingesetzt hatte. Sie hatte die Empfindung gehabt, als sei ihr etwas in's Auge geflogen. Beim Zuhalten des rechten Auges musste sie constatiren, dass sie mit dem linken fast nichts mehr sah. Tags zuvor hatte sie einen Regen von schwarzen Punkten vor dem linken Auge gesehen. Die Anamnese ergab noch, dass sie seit Jahren sehr bleichsüchtig ist und sehr unregelmässige und profuse Menses hat, im Uebrigen aber nie ernstlich krank gewesen ist.

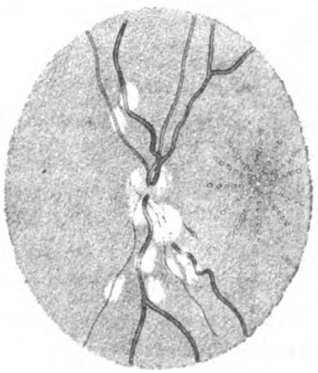

Fig. 1.

Bei der Untersuchung am 27. III. 1896 wurde folgender Befund festgestellt: Die Kranke ist ein anämisches Mädchen in mittlerem Ernährungszustande, sonst aber körperlich gesund. Herz, Lungen, Nieren, Blut werden ganz normal befunden.

Das rechte Auge ist völlig normal, auch das linke ist reizlos.

$$S \begin{matrix} R - 1 \text{ Di, } {}^{5}/_{6} \\ L - 2{,}5 \text{ Di, } {}^{5}/_{60} \end{matrix} \quad \begin{matrix} Sn\ 1^{1}/_{2} \text{ in } 10'' \\ Sn\ 2^{1}/_{2} \text{ in } 3'' \end{matrix}$$

Das Gesichtsfeld zeigte L ein relatives centrales Scotom von ca. 7° und im Anschluss daran einen grossen absoluten Dunkelfleck, der sectorenförmig fast die Peripherie erreicht und sich bis in die horizontale Meridian erstreckt. Die Aussengrenzen sind normal.

Ophthalmoskopisch (s. Fig. 1.) findet man den ganzen Augengrund in Folge feiner Glaskörper-Trübungen verschleiert. Die Papillengrenzen sind verwaschen. Die Art. centr. ret. infer. ist sehr eng; die Venen sind erweitert, nur die Ven. centr. ret. infer. temp. nicht, die durch bläuliche aufgelagerte Massen

unterbrochen zu sein scheint. Ebensolche bläuliche Ausschwitzungen finden sich auch auf der Papille, auf dem Sehnervenrande und in einiger Entfernung davon oberhalb und besonders unterhalb des Sehnerven als kleinere Massen im Verlauf der Arterien und Venen. In der Netzhautmitte sieht man eine schöne und regelmässige Sternfigur, deren Strahlen sich aus längs gestellten und radiär gerichteten Stippchen zusammensetzen. Von Blutungen wird nichts gefunden, als einige wenige ganz vereinzelte kleine punkt- und strichförmige Hämorrhagien, wie sie fast bei keiner acuten Retinitis fehlen. Das ophthalmoskopische Bild hatte grosse Aehnlichkeit mit einem im Jahre 1892 in Prof. HIRSCHBERG's Augenheilanstalt beobachteten Fall, der von DAHRENSTEDT veröffentlicht wurde.[1] Die Diagnose lautete daher, wie in jenem Falle: Neuroretinitis exsudativa acuta mit centraler Sternfigur und (thrombotischer) Verstopfung der Arteria centralis retin. inf. nasalis. Die Therapie bestand in vorsichtiger Massage des Augapfels und Jodkali, später in einer Merkurialkur.

Verlauf:

Unter dieser Behandlung besserte sich anfänglich der Zustand, insofern als die Sehkraft des kranken Auges schon nach 8 Tagen auf $^5/_{15}$ stieg, in der Nähe feinste Schrift gelesen wurde, und der Gesichtsfeld-Defect viel kleiner wurde.

Am 30. IV. 1896 war auch das paracentrale Scotom nicht mehr nachweisbar, dafür zeigte sich aber in der oberen Peripherie ein zungenförmiger Defect und die S fiel wieder auf $^5/_{60}$. Der ophthalmoskopische Befund lautete damals: Sehnerv undeutlich, Glaskörperflocken, bläuliche Exsudat-Herde in der Umgebung der Papille, jetzt mehr oberhalb als unterhalb derselben, mit Vorliebe im Verlauf der Gefässe. Von der centralen Sternfigur sind nur noch Reste sichtbar. Nahe dem nasalen unteren Papillenrande feine neugebildete Gefässe.

Am 16. V. 1896 wurde notirt: Glaskörper-Trübungen, Papille trübe, bläuliche Heerde in der Netzhaut und bläuliche Streifen vor derselben, doch an ihr haftend. Der zungenförmige Gesichtsfeld-Ausfall wird breiter.

Im Juni trat eine erhebliche Wendung zum Schlechteren ein. Die S sank auf Fingerzählen in 14 Fuss, und im Gesichtsfeld fand man ein grosses centrales Scotom und im Zusammenhang damit ein grosses absolutes paracentrales. Ophthalmoskopisch musste man neue frische bläuliche Exsudationen in der Netzhaut im Verlauf der oberen Gefässe feststellen. Diese gewannen in den folgenden Wochen noch an Ausdehnung, und mit ihnen der Ausfall im Gesichtsfeld.

Am 19. Juli war nichts mehr vom Sehnerven zu sehen. Von oben herkommende dichte bläuliche Massen bedeckten ihn. Das Auge erkannte nur noch Fing. in 6 Fuss.

---

[1] Centralbl. f. pr. Augenheilk. 1892, S. 42.

Am 17. August schien die bläuliche Masse schärfer begrenzt, sie war von neugebildeten Gefässen durchsetzt und hatte bindegewebigen Charakter angenommen. Das Bild imponirte jetzt zum ersten Mal als Retinitis proliferans. Die S hielt sich mit Fingerzählen in 7 Fuss.

Am 20. September notirte Herr Geheimrath Hirschberg: Eine bläuliche Masse sitzt vor der Gegend des Sehnerven, wie aus mehreren fleischigen Blättern zusammengefügt mit einer umgeschlagenen Krämpe. In der Masse sind neugebildete Blutgefässe sichtbar. Die Netzhautgefässe sind heran-(nach vorn)gezogen. Unterhalb der Veränderung ist noch die begrenzende Netzhaut leicht bläulich.

Am 16. X. 1896 ist die bläuliche Masse schmaler und derber geworden, streifenförmige Ausläufer ziehen zur Netzhaut. Vom Sehnerv ist unten eine schmale Sichel frei. In der oberen Peripherie sitzt braun-

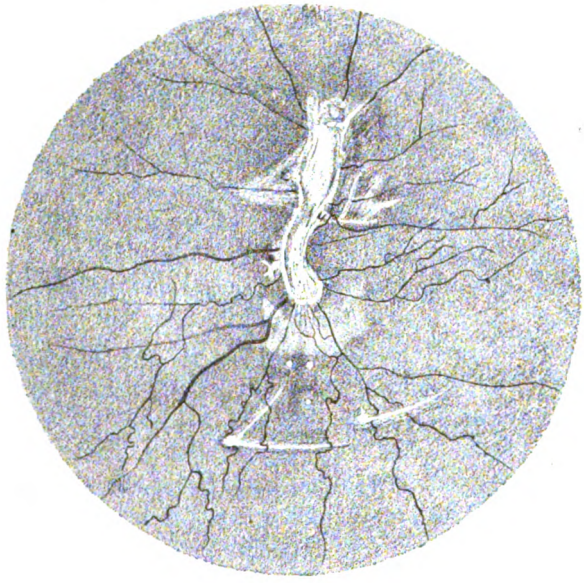

Fig. 2.

schwarzes Pigment. Unter der Quecksilberkur hatte sich die Sehkraft wieder auf $^5/_{60}$ gehoben. Im Gesichtsfeld bestand nur ein grosses paracentrales Scotom.

Die Kranke blieb nunmehr fast 4 Jahre fort. Die S hatte sich anfangs gut gehalten, im letzten Jahr aber war sie allmählich schlechter und schlechter geworden.

Am 30. V. d. J. kehrte sie wieder.

$$S \begin{matrix} R - 1\ Di\ {}^5/_5 \mid Sn\ 1^1/_2\ in\ 10'' \\ L\ Finger\ in\ 2^1/_2\ Fuss. \end{matrix}$$

Das l. Gesichtsfeld hatte ein grosses paracentrales, temporal dicht neben dem Centrum gelegenes Scotom und war concentrisch, besonders oben, eingeengt.

Von dem ophthalmoskopischen Bilde mag die Fig. 2 eine Anschauung geben, die ich Anfang Juni d. J. anfertigte.

In die Augen springt ein langgestreckter, glänzender, intensiv bläulicher Strang, der vom Sehnerven gerade nach oben sich erstreckt, in einer Länge von etwa 8 Papillen-Breiten. Der Sehnerv wird völlig von dieser Bildung bedeckt; seine Lage kann nur aus der Richtung des Gefässverlaufs vermuthet werden. Die Neubildung hat ein derb bindegewebiges Aussehen und scheint aus übereinander liegenden Schichten zu bestehen. In der Mitte ist sie am festesten gefügt, am Rande fasert sie sich stellenweise auf und sendet zarte, verästelte Streifen und feine Membranen in die Netzhaut und nach vorn in den Glaskörper. Die höchste Erhebung über das Niveau der benachbarten Netzhaut wird auf 2 mm berechnet. Zartes, bläuliches Bindegewebe lagert an der unteren Begrenzung des Stranges der benachbarten Netzhaut auf; gerade nach unten wird es dichter durch fächerförmige Fasern, die vom unteren Rande der Neubildung in die Netzhaut ausstrahlen. Die Netzhaut-Gefässe treten unterhalb der Bindegewebs-Bildung hervor und werden auch von deren Ausläufern überlagert. Die oberen Gefässe sind fast alle in ihrem Verlauf zur Papille abgelenkt; ihr nicht sichtbarer proximaler Theil scheint in die Bindegewebs-Bildung eingebettet zu sein. An einigen Gefässen sieht man rückläufige Aestchen zu der Neubildung ziehen und in ihr verschwinden. Die Netzhaut ist fast in der ganzen unteren Hälfte zart abgelöst. Vor ihr bemerkt man mehrere weisse bindegewebige Flocken, von denen z. Th. weisse Streifen in Netzhaut und Glaskörper auslaufen. Oben liegt die Netzhaut überall an.

Wir haben somit einen Fall von typischer Retinitis proliferans vor uns, der sich auf exquisit entzündlicher Basis mit ausgeprägten Gefässveränderungen entwickelt hat und bei dessen Entstehung Blutungen absolut keine Rolle gespielt haben. Die Bindegewebs-Neubildung ist ein directes Umwandlungsproduct der in Netzhaut und Glaskörper ausgetretenen Exsudate. Ophthalmoskopisch konnte von Woche zu Woche der Fortschritt der Umwandlung beobachtet werden. Inwieweit sich die einzelnen Elemente der Netzhaut an der Neubildung betheiligt haben, lässt sich ohne anatomische Untersuchung nicht sagen. Die eigentliche Ursache des Leidens ist wohl in einer Gefäss-Erkrankung zu suchen, die ihrerseits vielleicht eine Folge der Anämie gewesen ist.

Gesellschaftsberichte.

1) Berliner med. Gesellschaft.

S. Türk: Untersuchungen über Augen-Magnete. (Vortrag, gehalten in der Berliner med. Gesellschaft am 27. Juni 1900.)[1]

Um ein sicheres Urtheil über die Kräfte zu gewinnen, mit denen bei der Magnet-Operation gearbeitet wird, nahm Vortr. in dieser Richtung mit 8 Eisensplittern im Gewichte von 1 bis 500 mgr an dem Haab'schen und dem Hirschberg'schen Magneten Untersuchungen vor. Er stellte fest, welche Belastung die von dem Magneten bei directer Berührung und in verschiedenen Distanzen angezogenen Splitter zu tragen vermochten, ohne losgerissen zu werden. Die auf solche Weise gefundenen Werthe der Anziehungskraft sind, in Gewichtsmaassen (Gramm) ausgedrückt, auf folgender Tabelle zusammengestellt:

Gewicht der Splitter.

Distanz cm	Magnet	0,001	0,005	0,01	0,02	0,05	0,1	0,25	0,5
		Anziehungskraft							
5	Haab	0,001	0,008	0,04	0,075	0,424	1,1	2,2	3,3
4	Haab	0,003	0,021	0,132	0,163	0,62	1,56	3,1	5,1
2,5	Haab	0,013	0,097	0,38	0,57	1,5	3,6	7,3	14
1	Haab	0,128	1,07	2	3,3	9	14	38	64
	Hirschberg	0,0005	0,001	0,012	0,008	0,054	0,139	0,168	0,115
0,5	Haab	0,266	2,3	3,8	7,5	16	26	66	126
	Hirschberg	0,007	0,03	0,113	0,134	0,43	0,81	1,17	1,29
0,2	Haab	0,64	3,8	5,7	11	25	39	104	204
	Hirschberg	0,076	0,275	0,773	1,08	2,48	3,7	4,5	6,1
0,0	Haab	16,7	47	42	92	142	154	372	756
	Hirschberg	13,7	29	32	69	119	122	246	276

Die für den Haab'schen Magneten gefundenen Werthe ändern sich, wenn anstatt des für obige Messungen benutzten stumpfen Pol-Ansatzes ein kegelförmiger verwendet wird, ungefähr in folgender Weise: Bei directer Berührung und in 2 mm Entfernung wird mit dem kegelförmigen Ansatze eine durchschnittlich fast doppelt so grosse, in 5 mm Entfernung eine durchschnittlich um $^1/_5$ stärkere Kraft entwickelt als mit dem stumpfen Ansatze. Von 1 bis 5 cm Entfernung aber sind die mit dem kegelförmigen Ansatz erzielten Kräfte die gleichen oder meistens noch etwas (durchschnittlich um $^1/_6$) schwächer, als die bei Gebrauch des stumpfen Endes nachweisbaren.

Aus diesen Messungen lässt sich Folgendes entnehmen:

1. Die anziehenden Kräfte werden in der Regel um so geringer, je kleiner die angezogenen Splitter sind.

2. Bei directer Berührung steht die Kraft des Hirschberg'schen Magneten für Splitter von 1 bis 250 mgr verhältnissmässig wenig hinter der des Haab'schen zurück. Ist jedoch der anzuziehende Splitter durch einen Zwischen-

[1] Eigenbericht des Verf.'s.

raum von dem Magneten getrennt, so erweist sich die Kraft des grossen als bedeutend stärker und dies in um so höherem Maasse, um je weitere Entfernungen es sich handelt.

Die Ueberlegenheit des grossen Magneten liegt also in seiner Fernwirkung.

Dass auch der kleine Magnet eine solche besitzt, zeigen diese Messungen deutlich. Aber den beträchtlichen Ansprüchen an Fernwirkung, die sich meistens ergeben, wenn man, ohne in den Glaskörper einzudringen, tiefer gelegene Splitter ausziehen will, vermag in der überwiegenden Mehrzahl der Fälle nur der grosse Magnet zu genügen.

Die Gefahren, von denen die Anwendung des grossen Magneten bei unzweckmässiger Handhabung naturgemäss nicht völlig frei ist, lassen sich bei zweckmässigem Vorgehen fast vollkommen vermeiden. Die Grundsätze, die nach dieser Richtung zu beachten sind, betreffen die richtige Führung des zu operirenden Auges und die vorsichtige Dosirung der Anziehungskraft.

In Bezug auf letztere soll das Bestreben des Operateurs dahin gehen, in jedem Falle mit dem Minimum an Kraft auszukommen, das zur Extraction genügt. Die praktische Befolgung dieses Grundsatzes wird durch den Umstand erschwert, dass die Ausziehung der Splitter nicht mit gleichmässiger Kraft vor sich geht. Vielmehr wächst diese Kraft in schnell zunehmenden Maasse, während der Splitter sich dem Magneten entgegenbewegt.

Herabsetzung der Stromstärke, also Schwächung der absoluten Kraft des Magneten, beeinträchtigt die Fernwirkung in höherem Grade als die Nahewirkung, lässt also die im Verlaufe der Bewegungsstrecke des Splitters wirksame Kraft zwar schwächer aber auch ungleichmässiger werden, als sie es bei voller Stromstärke ist.

Hingegen bewirkt die Vergrösserung der Entfernung zwischen Magnet und Auge, dass die auf den Splitter ausgeübte Kraft nicht nur schwächer, sondern auch gleichmässiger wird; denn die Unterschiede, die auf einer Strecke von bestimmter Grösse in der Anziehungskraft eines Magneten vorhanden sind, werden um so geringer, je weiter diese Strecke von dem Magneten entfernt liegt. Je weiter also bei Anwendung des grossen Magneten das ganze Operations-Gebiet von dem Instrumente entfernt werden kann, — und diese Entfernung wird um so grösser sein können, je grösser seine absolute Kraft ist, — desto gleichmässiger wird die auf den Splitter während seiner Bewegung wirkende Anziehung.

Um die Schwierigkeiten zu überwinden, die sich aus der grösseren Entfernung zwischen Magnet und Auge für die richtige Führung des letzteren ergeben, schlägt Vortr. vor, auf das Pol-Ende Messinghülsen mit kegelförmigem Ende aufzusetzen. Diese Hülsen, verschieden lang, je nach der Grösse der beabsichtigten Kraftentfaltung, entsprechen mit ihrer Spitze der Richtungslinie des Magneten.

Die praktischen Schlussfolgerungen seiner Untersuchungen zeigt Vortr. in folgenden Sätzen:

Der kleine Magnet ist zweckmässiger Weise anzuwenden, wenn er ohne Verletzung des Glaskörpers dem auszuziehenden Splitter bis auf einige Millimeter genähert werden kann. Das lässt sich besonders bei Fremdkörpern in Vorder- oder Hinterkammer, in Iris oder Linse durch Anlegung eines Hornhautschnittes leicht ermöglichen.

Bei tiefer eingedrungenen Splittern ist in der Regel — d. h. im Allgemeinen da, wo der kleine Magnet nur unter Durchsetzung des Glaskörpers zum Ziele führen könnte, — die Anwendung des grossen Magneten am Platze.

Nur wenn seine Fernwirkung nicht genügt, was bei allerkleinsten oder sehr festsitzenden Splittern vorkommen kann, ist es angezeigt, den kleinen Magneten nach dem von Hirschberg ausgebildeten Verfahren durch den Glaskörper hindurch nahe an den Splitter heranzuführen und so die Extraction zu vollziehen.[1] — Jedoch das sind seltenere Fälle. Meistens wird die Anwendung des grossen Magneten zum Ziele führen.

Wählt man aber diese Haab'sche Methode der Ausziehung, so ist der kräftigste Magnet nicht nur der wirksamste, sondern — bei richtiger Einstellung der Entfernung — auch der ungefährlichste. Denn, je stärker der Magnet, desto kräftiger wird, bei verhältnissmässig geringer Zunahme der Nahewirkung, seine Fernwirkung; in desto grösserer Distanz vom Magneten also kann der Act der Ausziehung begonnen und beendet werden, und desto weniger erhebt sich bei der Vorwärtsbewegung des Splitters die anziehende Kraft am Ende der Extraction über das Niveau des Beginnes.

Unter diesem Gesichtspunkt ist auch die grosse Kraft, die Haab seinem Instrumente gegeben hat, als berechtigt erwiesen.

In der Discussion über den Vortrag des Herrn Türk sprach Herr J. Hirschberg:

M. H. Ich bin dem Herrn Vortragenden sehr dankbar, erstlich dafür, dass er die ebenso mühsamen wie interessanten Untersuchungen über die Anziehungskraft des grossen wie des kleinen Magneten so sorgfältig ausgeführt hat; zweitens dafür, dass er mir durch seine Leitsätze Gelegenheit gegeben, in dieser Gesellschaft, wo ich im Jahre 1879 meine erste erfolgreiche Magnet-Operation vorgestellt, heute über meine Grundsätze bezüglich eines Verfahrens mich zu äussern, mit dem ich seit mehr als 20 Jahren eifrig mich beschäftigt habe.

Nicht bloss formell ist mir die Tabelle des Herrn Collegen Türk recht erfreulich, da sie eine Lücke unsres Wissens ausfüllt, sondern auch thatsächlich durch ihren Inhalt. Ich ersehe aus seinen Zahlen, dass — in völliger Uebereinstimmung mit meinen Erfahrungen — das kleine handliche, etwa $^1/_2$ kg wiegende Instrument, welches ich vor mehr als 20 Jahren angegeben, um jedem Augenarzt zu ermöglichen, die in die Tiefe des menschlichen Auges eingedrungenen Eisensplitter sofort durch Eingehen erfolgreich herauszuziehen, bei den üblichen und wirklich vorkommenden Annäherungen an den Fremdkörper eine recht erhebliche Anziehungskraft entfaltet, — sogar verglichen mit dem ungeheuren, an die elektrische Strassenleitung angeschlossenen Riesen-Magneten von 80 kg Gewicht, wie ihn die neuere Entwickelung der Industrie uns geschaffen.

Natürlich, die obere Hälfte der Tabelle des Herrn Collegen Türk bitte ich durch einen dicken Strich von der unteren abzutrennen. Die erstere kann ja gar nicht auf einen Vergleich mit meinem Magneten sich beziehen.

Wie soll der kleine Magnet, der in's Auge eingeführt wird, 5 cm oder 2,5 cm von dem Fremdkörper entfernt bleiben, da das menschliche Auge nur 2,5 cm lang ist? Ich glaube, dass — abgesehen von sehr grossen Splittern, die sofort angezogen werden, — bei vorsichtiger Operation die Magnet-Spitze kaum jemals mehr, meist aber viel weniger als 5 mm entfernt bleibt. Wenigstens habe ich mich gelegentlich überzeugt, dass sogar der (nach vorheriger Berechnung ausgeführte) Schnitt durch die Augenhäute nur 2 mm

---

[1] Vielleicht auch in manchen Fällen, wo bei Beförderung grösserer Splitter in die Vorderkammer die Gefahr einer peripheren Anritzung der ungetrübten Linse bei Anwendung des grossen Magneten nicht ganz auszuschliessen sein würde.

von dem mit dem Augenspiegel festgestellten Sitz des Splitters entfernt geblieben ist; und der eingeführte Magnet ist doch beweglich und wird bewegt.

Sodann möchte ich hervorheben, dass, so dankenswerth auch die vom Herrn Collegen Türk ermittelten Zahlen über die Anziehungskraft des grossen wie des kleinen Magneten auf die Splitter des verschiedensten Gewichts von 1 mgr bis 500 mgr mir erscheinen, ein wichtiges Moment auf diese Weise und auch durch Herrn Türk's Versuche mit den in todte Schweins-Augen eingebrachten Splittern gar nicht ermittelt werden kann, — das ist der Widerstand durch Einpflanzung und durch Einwachsen des Splitters.

Etwas besser sind schon Versuche mit Splittern, die man in das Auge lebender Thiere (Kaninchen) einbringt, wie ich solche schon seit dem Jahre 1875 angestellt, in Operations-Kursen vorgewiesen und auch in meiner ersten Veröffentlichung vom Jahre 1879 kurz berührt habe. Aber entscheidend ist hier allein die klinische Erfahrung, die mir bisher etwa 250 Magnet-Operationen geliefert hat, darunter, namentlich in den letzten Jahren, auch ganz besonders schwierige Fälle, welcher der erstbehandelnde Arzt — sei es hier in Berlin oder namentlich auch auswärts — entweder bereits ohne Erfolg operirt hatte oder überhaupt zu operiren nicht unternehmen wollte.

Danach muss ich erklären: bei keiner andren Operation, wenigstens auf dem kleinen Gebiet, das Herr College Türk und ich selber bearbeiten, hängt der Arzt mehr ab von der Güte und Brauchbarkeit des Instruments, als bei der Entfernung von Eisensplittern aus der dunklen Tiefe (Glaskörper und Netzhaut) des zarten Augapfels mit Hilfe des Magneten. Ist auch die Hand das beste Werkzeug des Arztes, — hier muss sie eine zeitgemässe Waffe führen.

„Dass im entscheidenden Augenblicke die magnetische Kraft versagte, kostete dem Verletzten sein Auge", — so lesen wir in Veröffentlichungen von H. Knapp und andren hochberühmten Augenärzten. Deshalb habe ich mir stets die grösste Mühe gegeben, meine Elektromagneten in Ordnung zu halten und nach den Fortschritten der Technik zu verbessern.

Es sind stets zwei Exemplare des handlichen Magneten zur Stelle, mit allen brauchbaren Ansätzen; die Elemente und neuerdings die Accumulatoren sind doppelt und dreifach vorhanden und werden stets unter Controlle gehalten.

Auch nach Knapp's letzter Veröffentlichung (Arch. f. A., XL, 3) möchte ich annehmen, dass sein Hirschberg'scher Magnet bei Weitem nicht die Leistungsfähigkeit des meinigen besitzt.

Der mittelgrosse Magnet, den Edelmann in München nach Prof. Schlösser's Angaben gefertigt und der mindestens 15 kg trägt, — von dem Herrn Vortragenden ist er mit Stillschweigen übergangen worden, — hat mir in einzelnen Fällen gleichfalls vorzügliche Ergebnisse geliefert; und ebenso auch der von Herrn Hirschmann in Berlin nach Prof. Haab angefertigte Riesen-Magnet, der 80 kg wiegt und ebenso viel trägt. Erst vor wenigen Monaten habe ich Ihnen einige erfolgreiche Fälle vorgestellt.

Ich bestehe keineswegs auf meinem Instrument; so etwas gehört ja einer längst verflossenen Zeit der Chirurgie an. Ich gebrauche nicht bloss zwei, sondern sogar drei verschieden abgestufte Magneten und glaube so die für mich erreichbar besten Erfolge zu erzielen. Ich tadle nur die ungerechtfertigten Vorwürfe gegen den kleinen Magneten, der für eine grosse Mehrzahl der Fälle ausreicht und für die Mehrzahl der operirenden Aerzte allein zur Verfügung steht. Nicht durch Herabsetzung, sondern durch richtige Würdigung und Handhabung des kleinen Magneten wird der Mehrzahl der durch eingedrungene Splitter Verletzten ein Dienst erwiesen.

Die so überaus bescheidene Rolle, welche der Herr Vortragende nach seinen rein theoretischen Erwägungen meinem Magneten zuweisen möchte, entspricht durchaus nicht den klinischen Erfahrungen, die ich selber und Forscher wie Leber und Uhthoff und sehr viele Andre gemacht haben.

Dass mein kleiner Magnet keine Fernwirkung besitze, was Haab behauptet hatte, war eine Fabel, die bereits durch klinische Mittheilungen längst widerlegt gewesen, und die der einfachste Versuch jeden Tag widerlegt. Dass die vorsichtige Einführung des aseptischen Magnet-Endes in den Glaskörper Netzhaut-Ablösung bewirke, ist eine zweite Fabel, welche durch die so lange fortgesetzten klinischen Erfahrungen durchaus widerlegt ist. Will doch auch Haab gelegentlich sogar die plumpe Spitze seines Riesen-Magneten ins Auge einführen!

M. H. Es ist ebenso merkwürdig wie beklagenswerth, dass, obwohl wir seit 16 Jahren ein Unfall-Versicherungs-Gesetz in unsrem deutschen Vaterland besitzen, obwohl die Hauptstadt des deutschen Reiches zu den grössten Centren der Eisen-Industrie gehört, doch bisher weder der Staat, noch die Stadt-Verwaltung, noch die betreffenden Berufs-Genossenschaften, noch die Krankenkassen, noch die Unfall-Stationen es für ihre Aufgabe angesehen haben, eine grossartige, zeitgemässe und vollkommene Einrichtung zur Entfernung von Eisensplittern aus der Tiefe des Auges hier zu Berlin ins Leben zu rufen, — während z. B. an der Südost-Grenze von Ober-Schlesien durch die Knappschaft eine recht gute Einrichtung der Art geschaffen worden ist.

Ein Mensch, dem bei der Arbeit ein Eisensplitter in die Tiefe des Auges gedrungen, muss i. A. sofort durch sachkundige Hand davon befreit werden. Sehr häufig geht sonst das verletzte Auge unmittelbar zu Grunde; und die Ansicht von der reizlosen Einheilung beruht auf nicht genügend grosser und nicht genügend lange fortgesetzter Erfahrung, da ich so überaus häufig gesehen habe, wie nachträglich — noch nach Jahren und selbst nach vielen Jahren — die scheinbar reizlos eingeheilten Splitter doch die Sehkraft des Auges zerstören. Aber bei uns in Berlin kann ein Mensch mit einem frischen Eisensplitter im Auge unter Umständen einige Zeit lang umherirren, ehe er die geeignete Hilfe findet.

Die weitere Ausführung dieses Gegenstandes wollen Sie mir gütigst erlassen, um so mehr, als ich in der Lage bin, die erfreuliche Thatsache mitzutheilen, dass eine Privat-Augenheilanstalt soeben Platz gewonnen hat, um eine Muster-Einrichtung zu schaffen.

In einem besondren Operations-Zimmer und angeschlossen an die Berliner Elektricitäts-Werke, also sicher wirkend und befreit von den Launen der Elemente und Accumulatoren, wird aufgestellt: 1. ein Haab'scher Riesen-Magnet von 80 kg Gewicht, 2. ein mittlerer Magnet nach Schlösser von etwa 15 kg Gewicht, 3. ein kleiner verbesserter und etwas vergrösserter Hand-Magnet nach Hirschberg, der etwa 2 kg trägt,[1] mit allem Zubehör zur Beleuchtung und zur Operation, — während in demselben Raum auch die diagnostischen Apparate vorhanden sind, das Sideroskop von Asmus und das nach meinen Angaben verbesserte, welches, seitdem die elektrischen Kabel durch unsere Strassen gelegt sind, weit brauchbarer, ist als das erstere. Die Einrichtung soll nicht bloss für die Verletzten, die sich melden, benutzt werden, sondern auch jedem Arzt,

[1] Von dem Anschluss des mittleren und des kleinen Magneten an die elektrische Leitung ist stärkere Wirkung zu erhoffen. Vgl. Schreiber's Bericht, Magdeburg, 1900 und das Suppl.-Heft 1899 des Centralbl. f. pr. Augenheilk.

der es wünscht, für seine Kranken zur Verfügung gestellt werden, voraussichtlich vom 1. September d. J. ab.

Nach der Zahlen-Tabelle des Herrn Collegen Türk hätte ich nun noch seine Leitsätze zu erörtern. Aber das möchte ich nicht thun: der Kampf zwischen rein theoretischer Erwägung und praktisch-klinischer Erfahrung wäre zu ungleich.

Ich ziehe es vor, die Indications-Stellung für die einzelnen Fälle auf Grund meiner eigenen Erfahrungen zu erörtern, wobei ich allerdings eine vollständige Einrichtung mit Instrumenten voraussetze.

Vom klinischen Standpunkt aus ist es nothwendig, zu unterscheiden: 1. ganz frische Fälle, die sofort oder wenige Stunden nach der Verletzung kommen; 2. frische Fälle, die einen oder wenige Tage nach der Verletzung eintreffen; 3. ältere Fälle, wo schon Wochen, Monate, selbst Jahre seit dem Eindringen des Splitters verstrichen sind.

Bereits in der ersten Auflage meines Magnet-Buches (1885)[1] habe ich die primäre, die secundäre und die tertiäre Ausziehung des Splitters, in Beziehung auf die Ausführung und auf die Prognose, unterschieden.

Vom klinischen Standpunkt aus ist es ferner unerlässlich, die Splitter einzutheilen in septische und in aseptische, und ausserdem, mit Berücksichtigung der so zarten Zusammensetzung des Augen-Innern, nach der Grösse[2] vier Gruppen zu unterscheiden: 1. Die kleinsten Splitter wiegen 2 mgr oder weniger, 2. die kleinen von 3 bis 30 mgr, 3. die mittleren von 50 bis 150 mgr, 4. die übergrossen 200 mgr und darüber.[3] Nur die kleinsten und kleinen können noch secundär und tertiär mit Aussicht auf Erhaltung von Sehkraft entfernt werden, die mittleren nur primär; bei den übergrossen wird niemals Sehkraft bleiben, sondern höchstens die Form des Augapfels.

Im Folgenden will ich Ihnen nun in aller Kürze meine Grundsätze mittheilen:

I. 1. In den ganz frischen Fällen ist der kleine Magnet nicht bloss bequem anwendbar, sondern dem mittleren überlegen, während der Riesen-Magnet Gefahren in sich birgt. Ist die Wunde des Augapfels gross, gleichgiltig ob in Horn- oder Lederhaut oder beiden, die Ablenkung der Magnet-Nadel bedeutend, also ein grösserer Fremdkörper anzunehmen, (sehen kann man diesen nur selten wegen der inneren Blutung und wegen der Zertrümmerung der Krystall-Linse, auf ein Röntgen-Bild darf man nicht warten;) so wird die kräftige, frisch ausgekochte Spitze meines Hand-Magneten soeben zwischen die Wundlefzen eingesenkt, und hervor schiesst aus der dunklen Tiefe der Splitter und haftet an der Magnet-Spitze. Ist die Wunde mittelgross, 3—5 mm lang, in

---

[1] Der Elektromagnet in der Augenheilkunde, 1885, S. 34.

[2] Magnet-Operation 1899, S. 26, und Therapie der Gegenwart, 1900, Januar-Heft.

[3] Ich zeige Ihnen hier einen Splitter von nur 0,8 mg, welcher bei einem auswärtigen Arbeiter 1 Jahr lang nicht weit vom Sehnerven-Eintritt des rechten Auges gesessen, dann Netzhaut-Ablösung eingeleitet hatte, und nun durch den Schlösser'schen und durch den Haab'schen Magnet absolut nicht bewegt werden konnte, aber aus einem Lederhaut-Schnitt glücklich mit meinem Hand-Magneten herausgezogen wurde, an dem Tage, wo Herr College Türk seinen Vortrag gehalten. Die Wund-Heilung ist befriedigend erfolgt. — Ich zeige Ihnen ferner dies 186 mg schwere Stück einer eisernen Kessel-Wand, welches ich eine halbe Stunde nach der Verletzung mit meinem Hand-Magneten aus dem Glaskörper durch die ursprüngliche Wunde herausgezogen, im Jahre 1883. Bei der letzten Besichtigung, $13^1/_2$ Jahre nach der Operation, sah das Auge wie ein gesundes aus und hatte so viel Sehkraft, als ihm das bei der Verletzung erfolgte Gegenprallen des grossen Splitters gegen die Netzhaut-Mitte übrig gelassen.

der Lederhaut, der Splitter nicht so schwer; so geht man mit der Spitze des Hand-Magneten etwas tiefer ein nach der Richtung des festgestellten Fremdkörper-Sitzes, und hat denselben Erfolg. Zu kleine Wunden erweitert man zuvörderst durch einen Scheerenschlag. Ebenso benutzt man auch Wunden der Hornhaut, namentlich bei weichem Verletzung-Star.

2. Der Riesen-Magnet soll auf das eröffnete Auge, also in derartigen ganz frischen Fällen, i. A. nicht angewendet werden. Zahlreiche Fälle aus der Literatur, die unglücklich verliefen, bestätigen diese Regel. Der Herr Vortragende glaubt, dass der Riesen-Magnet bei unzweckmässiger Handhabung nicht völlig frei von Gefahren sei. Ich weiss, dass er auch bei zweckmässigster Handhabung thatsächlich Gefahren herbeiführt, z. B. acute Schrumpfung des Augapfels, welche die Enucleation erheischt.

3. Der mittelgrosse Magnet kann in den ganz frischen Fällen an die Eingangs-Oeffnung gelegt werden. Grosse Splitter springen sofort an die Spitze des Magneten heran, wobei die Wundlefzen stürmisch umgeklappt werden. Aber bei den kleineren Splittern, d. h. in den aussichtsreichen Fällen, erfüllt sich unsere Hoffnung doch nur selten. Das liegt an der Ungunst der Kraftlinien, wodurch der Splitter mit seiner Breitseite gegen die Wand des Augapfels geschleudert oder gedrückt wird.

II. 4. Ist die Wunde der Verletzung geschlossen, aber der in der Netzhaut oder im Glaskörper befindliche Splitter noch nicht fest eingewachsen, so lockt man ihn mit Hilfe des mittelgrossen Magneten in die Vorderkammer, macht einen Schnitt am unteren Hornhaut-Rand und entfernt den Splitter mit dem kleinen Magneten. Die Operation kann, in ihrem ersten Theil, nur in sitzender[1] Stellung des Verletzten vorgenommen werden, d. h. nicht unter allgemeiner (Chloroform-), sondern nur unter örtlicher Betäubung (mit Holocain- oder Cocain-Einträufelung in's Auge), und ist also nicht schmerzlos. Ich habe sie aber auch sogar bei Kindern zufallsfrei vollendet.

5. Dieselbe Operation kann auch mit dem Riesen-Magneten ausgeführt werden, doch ist der Schmerz recht bedeutend.

III. 6. Ist der Splitter bereits fest eingewachsen, seit einer Reihe von Wochen und Monaten in der Netzhaut oder im Glaskörper; so sucht man ihn ebenfalls in die Vorderkammer zu locken und von da aus zu entfernen. Das gelingt mit dem mittleren Magneten nur dann, wenn der Splitter nicht zu klein ist, wenn er wenigstens 20 bis 30 mgr wiegt.

7. Hier ist der Riesen-Magnet am Platze und pflegt, richtig gehandhabt, bei Splittern bis zu 10 mgr herab recht Erfreuliches zu leisten. Bei Splittern von etwa 3 bis 6 mgr ist auch bei dem Riesen-Magneten schon eine sehr genaue Anordnung der Zugrichtung erforderlich, um den Splitter zu holen; und diese Operationen sind auch, ausser in den von mir selber beschriebenen Fällen, gewiss nur sehr selten gelungen.

Noch kleinere Splitter kommen gar nicht durch den Riesen-Magnet, wie mir zahlreiche, unermüdlich fortgesetzte und wiederholte Versuche mit den Verletzten am Haab'schen Magneten gezeigt haben. Stets wird in diesen älteren Fällen von mir ein Versuch (oder mehrere) am Riesen-Magneten voraufgeschickt, ehe ich mich zum Schnitt entschliesse. Sowie diese

[1] Auch hoffe ich es zu erreichen, dass der mittlere Magnet, auf schräger Bahn sicher gleitend, an das zu operirende Auge herangeschoben werden kann. Nach Schreiber (Bericht, Magdeburg 1900) hat Mayweg in Hagen einen Riesen-Magnet so an der Decke des Operations-Zimmers aufgehängt, dass er dem Auge des liegenden Kranken beliebig angenähert werden kann.

kleinsten Splitter das Auge bedrohen, müssen sie durch Schnitt entbunden werden.

Hier sind zwei Thatsachen hervorzuheben: a) Haarfeine und ganz dünne Splitter können die Sehkraft des Auges vernichten durch Verrostung oder durch Netzhaut-Ablösung; sie können unerträgliche Schmerzen und Entzündung verursachen. b) Gerade bei unsrer Eisen-Industrie ist Eindringen von ganz kleinen Splittern in die Tiefe des Auges durchaus nichts Aussergewöhnliches. Unser Kranken-Material ist verschieden von dem mancher andren Gegenden, wo hauptsächlich oder wenigstens recht häufig die kleinen Eisen-Klümpchen, welche beim Kartoffel-Hacken auf steinigem Boden in's Auge dringen, Gegenstand der Magnet-Operationen werden.

8. Sitzt der feine Splitter, welcher zur Erhaltung des Auges entfernt werden muss, im vorderen Theil der Netzhaut oder des Glaskörpers, und ist die Linse bereits durch die Verletzung getrübt: so mache ich eine gewöhnliche, breite Iridectomie nach der Richtung des Fremdkörpers hin und gehe mit dem kleinen Magneten ein zwischen Linse und Augapfel-Wand, mit bestem Erfolge.

9) Ist die Linse ungetrübt, oder nur sehr wenig getrübt, namentlich bei älteren Individuen, wo sie auch hart ist; so verrichte ich einen vorderen Meridional-Schnitt durch die Lederhaut bis in den Glaskörper und ziehe mit dem kleinen Magneten den vorn im Glaskörper (oder in der Netzhaut) sitzenden sehr kleinen Fremdkörper heraus.

10. Sitzt aber der ganz kleine Splitter hinten in der Netzhaut und droht das Auge zu zerstören, so bleibt nichts übrig, als der hintere Meridional-Schnitt.

Wiederholentlich habe ich Splitter von nur etwa 1 mgr, welche den Bestand des Auges bedrohten, aus solchen vorderen und hinteren Lederhaut-Schnitten erfolgreich mit dem kleinen Magneten herausgezogen. Wenn ich den Lederhautschnitt vermeiden kann, vermeide ich ihn; wenn kein andres Mittel zur Rettung des Auges übrig bleibt, verrichte ich ihn. Es ist ein Aberglauben, dass der Lederhautschnitt Netzhaut-Ablösung nach sich ziehen müsse. Ich habe bisher mehrere Fälle bis zu 10, 12 und 16 Jahren nach der Operation beobachten können und dauernd befriedigenden Seh-Erfolg und Abwesenheit der Netzhaut-Ablösung festgestellt.

M. H. Ich hoffe, Sie überzeugt zu haben, dass zur erfolgreichen Magnet-Operation mehr gehört, als ein Auge mit Eisensplitter und ein Magnet; und dass auch die rein physikalischen Vorversuche, so sehr ich sie zu schätzen weiss, zum Aufstellen von Operations-Regeln nicht hinreichen: sondern dass eine gute und vollständige Einrichtung, richtige auf Erfahrung beruhende Grundsätze und einige Uebung nothwendig sind, um auf diesem recht schwierigen und verantwortlichen Gebiet Erfolge zu erzielen.

Ich zeige Ihnen diesen 72jähr. Mann, der im December 1883 als 56jähr. Böttcher einen Splitter (von 25 mgr Gewicht) in den Glaskörper des rechten Auges bekommen, sechs Monate später mit schwerer Iridocyclitis zu mir kam, durch Lederhaut-Schnitte mit dem kleinen Magneten von mir erfolgreich operirt, am 10. Juli 1884 Ihnen vorgestellt, bald darnach auch von seinem Verletzung-Star befreit wurde, und heute, sechzehn Jahre nach der Operation, befriedigende Sehkraft hat und frei von Netzhaut-Ablösung geblieben ist.

Dieser 26jährige Schmied kam December 1898 mit frischer Wunde von 3 bis 4 mm Länge dicht oberhalb des oberen Hornhaut-Scheitels und einem Eisensplitter im Glaskörper, welcher durch den Schlösser'chen Magneten weder aus der ursprünglichen Wunde herauszuziehen, noch in die vordere Augenkammer

zu locken war, aber bei der ersten Einführung meines kleinen Magneten sofort herauskam und 7 mgr wog. Die Sehkraft ist vollkommen. So viel ich weiss, hat der Verletzte gar keinen Entschädigungs-Anspruch erhoben.

Diesem 25jährigen habe ich vor 4 Jahren mit meinem kleinen Mageten einen Eisensplitter von 16 mm Länge und 5 mgr Gewicht aus dem Glaskörper herausgeholt durch die frische Verletzungs-Wunde. Auch dieser besitzt volle Sehkraft und hat keinen Entschädigungs-Anspruch erhoben. Ich bezweifle, dass der mittlere oder der Riesen-Magnet diesen Splitter so ohne Nebenverletzung geholt hätte.

Dieser 40jährige hatte einen Eisensplitter (von 5 mgr) in der Netzhaut nicht weit vom Sehnerven-Eintritt; er kam erst 6 Monate nach der Verletzung zur Operation: mittelst des Haab'schen Magneten wurde der Fremdkörper in die Vorderkammer gebracht und mittelst des Hand-Magneten aus einem Hornhautschnitt herausgezogen. Gute Sehkraft. Er ist der Einzige, welcher klagt. Doch ist dies ein Zufall. Das Auge war bereits verrostet gewesen, als der Verletzte zur Operation sich einstellte.

---

2) Société Belge d'ophthalmologie in Brüssel.

Achte Sitzung am 28. April 1900.

1. Coppez (Brüssel) zeigte ein „Osteom des Sinus frontalis". Ein 17jähr. Mädchen bekam einen Schlag auf die rechte Stirn; starke Ecchymosen; sie bemerkte einige Tage später, dass das rechte Auge stärker hervortrat. Diese Protrusion ging weiter, bis sie $2^1/_2$ Jahre später wegen starker Kopfschmerzen consultirte. Damals sprang der rechte Stirn-Höcker stärker hervor; die Basis der Nase war verbreitert; der rechte Sinus frontalis ausgedehnt; in der Orbita waren zwei haselnussgrosse, harte Knoten zu fühlen; die Lider konnten leicht hinter den nach vorn luxirten Bulbus gebracht werden. Fundus normal; maculae corneae, von einer früheren Erkrankung herrührend, machten, dass V rechts $^1/_2$, links $^1/_8$ war. Eine von Dr. Maffei vorgenommene Radiographie ergab, dass die elfenbein-harte Masse in das Gehirn drang und von der Grösse eines Billardballes war. Erst 8 Monate später (im 20. Jahre) zwangen Stirnschmerzen und Anfälle von Migräne mit Brechzuständen die Kranke zur Operation. Beiderseits Papillitis optica; V rechts Lichtschein, links Finger in 25 cm. Die Operation wurde von Dr. Defrage vorgenommen. Ein grosser viereckiger Lappen wurde nach oben umgeschlagen, dann eine 5 cm grosse, sehr harte Masse herausgemeisselt. Der hintere Theil der Masse hatte zwischen sich und dem Os frontale die Gehirnmasse theilweise comprimirt; eine faustgrosse Elfenbeinmasse wurde herausbefördert, dann tamponirte man. Nach einer Woche war die Höhle von der Hirnsubstanz ausgefüllt. Später wurden die Wundränder der Haut angefrischt und mit denen des Lappens vernäht. Tags nach der Operation war rechts ein Ulcus corneae vorhanden, das bald in Eiterung überging; Chloroform, welches vielleicht in das Auge gerathen war, dürfte Schuld hieran sein. Der Tumor war 283 g schwer und 9 × 5 cm gross.

Vennemann glaubt, dass das Ulcus als Effect einer trophischen Störung aufzufassen sei, durch Zerrung während der Exstirpation hervorgerufen.

2. Lor (Brüssel) sprach über die „Inhibition des Levator palpebralis bei totaler Facialislähmung". Bei jedem Lidschlage des gesunden Auges geht das obere Lid der gelähmten Seite etwas nach unten; ebenso bei der Occlusion. Das rührt von der functionellen Energie der Levatores palpebrales her, die beim

Lidschlag und bei der Occlusion erschlaffen; man muss dieses nicht, wie es häufig geschieht, ansehen als eine Erscheinung einer unvollständigen Paralyse, oder als Vorbote einer bevorstehenden Genesung. Diese Occlusion der gelähmten Seite kann schwächer werden, wenn bei alten Lähmungen das Muskelgewebe schrumpft; oder stärker, wenn andre Veränderungen stattfinden.

3. Brandes (Antwerpen) stellt einen Fall von „Iris-Tuberculose" vor bei einem 4jährigen Knaben. Vor 2 Jahren waren einige gelbe Knötchen vorhanden, die unter kräftiger Nahrung und Atropin-Einträufelung spontan verschwanden. Vor einem halben Jahre wurde die Diagnose Condyloma iridis gestellt; bei der Vorstellung waren fünf grosse Knötchen auf der Iris anwesend; der grösste war von der Grösse eines Apfelkernes und sass unten, hart an der Ciliarkörpergrenze. An der entsprechenden Stelle ist die Cornea grau infiltrirt. Das Kind ist hereditär tuberculös belastet; ausserdem hatte der Vater 7 Jahre vor der Geburt des Knaben eine Syphilis acquirirt. Vortr. schliesst auf Tuberculose gegen Syphilis, wegen der Anzahl der Knötchen, wegen der Betheiligung der Cornea, wegen des früheren Schwindens der Knötchen und wegen der Seltenheit der heredo-syphilitischen Condylomen.

4. Gauthier (Brüssel) zeigte „ein Knötchen an der Iris" bei einem Manne, wohl eine Anhäufung von Exsudat mit Leucocyten.

Venneman bemerkt, dass Fälle, wie die beiden vorgezeigten, häufig vorkommen; man muss das nicht für Tuberculose ansehen, sonst wären ja die Belgier sicher so massenhaft tuberculös, als das Vieh im Stalle! Diese Knötchen kommen, schwinden, kehren zurück und werden wieder resorbirt, ohne eine bedeutende Erkrankung hervorzurufen.

Nuel findet, dass die Tuberculose sehr häufig vorkommt; viele Fälle von Keratitis parenchymatosa sind dazu zu rechnen.

van der Straeten: Ist denn da der Bacillenbefund positiv?

Nuel: Man kennt jetzt drei Fälle, wo der Koch'sche Bacillus anwesend war.

5. Nuel (Lüttich) sprach „über Iritis tuberculosa und Iritis syphilitica". Ein 17jähriger Mann erkrankte zuerst an Iritis mit vielem fibrinösen Exsudate; eine Woche nachher bemerkte man in der Mitte der Pupille ein gelbes Knötchen. Zwei Wochen später waren 8 neue Knötchen vorhanden, wovon 2 auf der Lamina Descemeti sassen, ohne directe Connexion mit denen der Iris. Vortr. fasst die Augentuberculose als ein secundäres Leiden auf, welches von anderer Stelle hierher gebracht wurde; der Ciliarkörper scheidet einen Bacillus aus, der sich irgendwo in eine Krypte begiebt und ein Knötchen bildet. Von diesem ersten Knötchen geht dann eine Aussaat aus, wodurch zu gleicher Zeit sich mehrere Knötchen entwickeln. — Der Fall von Iritis syphilitica entwickelte sich bei einem Manne, der vor 5 Monaten syphilitisch inficirt war, nach einer einfachen Splitterextraction aus der Cornea. Nach der Meinung des Vortr. ist diese unbedeutende Verletzung im Stande, bei den durch Syphilisgift prädisponirten Kranken zur Bildung eines Gumma Anlass zu geben. Bei Syphilis findet keine Aussaat von einem ersten Knötchen statt, wie das wohl bei der Tuberculose geschieht.

6. van Duyse (Gent): „Pathogenie der retro-palpebralen, colobomatösen Cysten". Vortr. hatte Gelegenheit, einen Hydrocephalen mit Mikrophthalmus, colobomatösen retro-palpebralen Cysten zu untersuchen. Für die Details ist das Original, mit 2 Figuren, nachzusehen. Für diese Fälle, sowie für die Cyclopen, sowie für die sonstigen Colobome nimmt Vortr. eine zu grosse Anhäufung von Lymphe in der Neuralröhre an; hierdurch wird der Druck auf die Augenblasen

übertragen, wodurch ein Theil ihrer Wandung als Hernie hervorbricht; dieser Theil war als invertirte Retina in der Cyste vorhanden.

7. Pergens (Brüssel) sprach über „eine neue optische Täuschung und ein Paradoxon". Wird auf eine bedruckte Seite ein Ring von weissem Papier gelegt, z. B. 5 cm gross, mit einem centralen Loche von 1 cm, so erscheint der Text innerhalb des Loches vergrössert, schwärzer, meistens nach oben verschoben; ist der Ring schwarz, so ist alles noch stärker ausgesprochen. Innerhalb gewisser Grenzen ist die Täuschung um so grösser, je grösser der Ring und je kleiner das centrale Loch ist. Vortr. glaubt, dass durch den Ring die correspondirenden Netzhautelemente weniger in Anspruch genommen werden, als durch den Druck, und dass ein Theil ihrer Thätigkeit denjenigen Elementen zu Gute kommt, welche mit dem Texte des Centralloches correspondiren. Durch diese Summirung der Wirkung, welche man auf das Centralloch localisirt, wird die Täuschung hervorgerufen. Aehnlich ist das Grössererscheinen des gesperrten Druckes. — Das Paradoxon besteht darin, dass man den Text des Centralloches ebenso gross, grösser oder kleiner erscheinen lassen kann, je nachdem der aufgelegte Ring aus einem Texte mit gleich grossen, kleineren oder grösseren Buchstaben geschnitten ist. Es treten ähnliche Erscheinungen auf, wie bei der Täuschung, nur wird hier das Urtheil noch gefälscht durch eine unbewusste Vergleichung der Buchstaben des Ringes mit denen des Centralloches.

8. Venneman (Löwen) sprach „über sympathische Ophthalmie". Ein Soldat bekam einen Eisensplitter in das linke Auge. Das Auge röthete sich öfters ohne je Schmerzen zu verursachen. Nach 2 Jahren entzündete sich das rechte Auge unter dem Bilde einer Iridochorioiditis serosa; keine Behandlung konnte innerhalb 2 Monate eine Heilung hervorrufen, bis das linke Auge enukleirt wurde. Der Splitter sass in der Retina. Vortr. sieht hierin den Beweis, dass das linke Auge das andere sympathisch reizte. — Ein Kind bekam den Pfeil eines Kreuzbogens gegen das rechte Auge, welches keine offene Wunde vorzeigte. Nach 2 oder 3 Tagen war die Röthung vorüber, es entstand aber eine Cataract. 15 Jahre später war links auch Star vorhanden; nach dessen Entbindung war V nur $^5/_{60}$ wegen vorhandener Glaskörperflocken, welche ebenfalls vom Vortr. als irritative, sympathische Erkrankung, unter Ausschluss von Mikroorganismen, aufgefasst wird.

9. Benoit (Lüttich) sprach „über Regeneration der Linse bei Urodelen". Er prüfte die Untersuchungen von Collucci, Wolff u. A. an Salamandern nach und bestätigt deren Angaben.

10. de Ridder (Brüssel): „über Kupfersplitter im Auge". Vortr. hat 6 Fälle beobachtet, die schliesslich der Enucleation anheimfielen. In einem Falle ging der Splitter verloren; 3 Mal sass derselbe im Glaskörper, 2 Mal im Ciliarkörper; das sind die ungünstigsten Stellen. In der Linse oder selbst in der Retina sind sie nicht von so ungünstiger Prognose, wie im Glaskörper.

Pergens.

Referate, Uebersetzungen, Auszüge.

1) **Le strabisme et son traitement**, par H. Parinaud. (Paris, 1899, Octave Doin. 197 S.)

Die historische Einleitung der Monographie des Verf. kritisirt den Schluss, welchen man aus den Erfolgen der Myotomie, später der Tenotomie auf einen rein myogenen Charakter des Schielens gezogen hat und vertritt, auch

gegenüber dessen Deutung als blosser Störung der Convergenz-Innervation, die These einer Allgemeinstörung, welche hauptsächlich den vom Verf. charakterisirten „Apparat des binocularen Sehens" betreffe, aber weder in den Augenmuskeln localisirt sei, noch sich auf die blosse Deviation beschränke. Verf. definirt den Strabismus als einen Entwickelungsfehler des „Apparates des binocularen Sehens" und zwar sowohl seines motorischen Theiles (nicht der associirten „Directions-Bewegungen", wohl aber der associirten „Distanz-Bewegungen" d. h. des retinalen Convergenz-Fusionsreflexes und der doppelseitigen Innervation für Convergenz und Accommodation) als seines sensorischen Theiles (s. unten), einen Fehler, durch welchen die Convergenz der beiden Augen auf das Fixations-Object verhindert wird, unter Verschonen des „Apparates für Simultansehen mit beiden Augen". Verf. unterscheidet nämlich, wie schon in seinem Buche über das Sehen (1898), beim Normalen sonderbarer Weise zwei Arten (bezw. zwei gesonderte Apparate) des Sehens mit zwei Augen, das Simultansehen von rein unocularen Eindrücken und das eigentliche Binocularsehen (Deckung-Mischung, Stereoskopie, Doppelbilder; Fusionsreflex), welches auf einen relativ kleinen centralen Bezirk beschränkt sein soll.

In der Darstellung der Physiologie des „Apparates für das binoculare Sehen" vertritt Verf. noch die Müller'sche Identitätstheorie — allerdings mit dem sonderbaren Zusatze einer gewissen „Elasticität" dieser Beziehung für die extrafoveale Netzhautregion und combinirt mit der Projectionsidee —: an deren Stelle hat bekanntlich Hering die Lehre von der Correspondenz gesetzt, d. h. von der fixen Sehrichtungs-Gemeinschaft gewisse Elemente von gegensätzlichem Tiefenwerth und mit complementärem Antheil am Sehraume, bei bestehender Möglichkeit von zeitweiser stereoskopischer Sehrichtungs-Gemeinschaft mit gewissen disparaten Elementen unter Hemmung der correspondirenden Eindrücke der anderen Seite. Andrerseits pflichtet Verf. gar noch der alten Anschauung bei, dass wir die Gesichtsempfindungen längs gewisser Linien in den Aussenraum hinaus verlegen oder projiciren: eine Anschauung, welche bekanntlich Hering durch die Scheidung des sog. objectiven oder constructiv-geometrischen Aussenraumes und des subjectiven Sehraumes, der geometrischen Anordnung der Netzhautelemente und ihrer functionalen Differenzirung (Breiten-, Höhen-, Tiefenwerth) und durch die Statuirung einer räumlichen Qualität der Gesichtsempfindungen an und für sich gestürzt hat. Ebenso verkennt Verf. die physiologische Bedeutung des Horopters, speciell des Längshoropters, welche durch die Möglichkeit binocularen Einfachsehens mit disparaten Netzhautelementen doch nicht annullirt wird: jener stellt vielmehr das objective Correlat dar zur subjectiven Ausgangsfläche der relativen Tiefenorientirung, zur Kernfläche Hering's!

Weiterhin wird die Bedeutung der Convergenz als Fusionsbewegung, die Veränderlichkeit ihres Zusammenhanges mit der Accommodation, die associirte Lähmung und der associirte Spasmus der Convergenz (Parinaud 1882) erörtert.

Eingehend behandelt Verf. die Aetiologie und die Pathenogenese des Schielens. Viele der bezüglichen interessanten und geistreichen Darlegungen sind von den nicht einwandfreien physiologischen Aufstellungen des Verf. sehr wohl trennbar. Mit Krenchel und Hansen Grut nimmt der Verf. entschieden Stellung gegen die Theorie einer angeborenen Insufficienz gewisser Muskeln als Grundlage des Schielens, indem er das wenigstens anfängliche Ungestörtbleiben der Directionsbewegungen, das gewöhnliche Verschwinden des Strab. converg. im Schlafe, den secundären Charakter einer ev. Blickfeld-Veränderung betont. Dominirend erscheint der Gedanke, dass alle das Binocularsehen, bezw. die Ent-

wickelung seiner nervösen Grundlagen behindernden Factoren (speciell durch Minderung der Sehschärfe in Folge Ametropie, Maculae corneae u. A.) den Fusionszwang, den Convergenzreflex abschwächen — ev. bis zum Verlust der Convergenz-Innervation — und dadurch zum Schielen und zwar an sich zum Strab. diverg. disponiren. Die Refractions-Anomalien wirken einerseits hierdurch, andrerseits durch ein Versagen der adaptativen (Hering) Lösbarkeit oder Verschieblichkeit der Verknüpfung von Accommodation und Convergenz. Die übernormale Accommodations-Anstrengung beim Hypermetropen disponire zum Strab. conv., der sich bei Myopen meist nur angeboren vorfinde. Den Strab. div. bei Myopie bezieht Verf. auf die Behinderung des Einstellens beider Augen hauptsächlich durch die Bulbus-Deformation. Die Abweichung des Auges erscheint demnach als Folge gestörter Convergenz-Innervation, wobei oculare Factoren durch Behinderung der relativen Anpassung von Accommodation und Convergenz sowie des Binocularsehens wirksam sein können, nicht aber in Form von Muskel-Insufficienz. — Die ganze Betrachtung des Fusionsreflexes und seines Mangels beim Schielen ist beim Verf. auf die Convergenz beschränkt, obwohl der hauptsächlich lateralen Schielabweichung anscheinend ganz gewöhnlich eine gewisse Höhen- und Rollungs-Componente mit zukommt.

Es folgt unter berechtigtem Proteste gegen die Scheinerklärungen aus „Gewohnheit" eine Darstellung der secundären Veränderungen des motorischen Apparates, der Retraction der periocularen Gewebe, der Veränderung des Blickfeldes.

Mit besonderem Interesse werden viele Leser angesichts der mehrseitigen Behandlung dieses Gegenstandes in den letzten Jahren an das Capitel über das Sehen der Schielenden und die secundären Veränderungen des sensorischen Apparates herantreten. Die Charakteristik der primären Anomalien im Sehen der Schielenden beschränkt sich auf eine Erörterung über das gewöhnliche Fehlen von Doppelbildern beim sog. musculären Schielen im Gegensatze zum paralytischen. Verf. führt dieses Verhalten ganz allgemein darauf zurück, dass an die Stelle des binocularen Einfachsehens ein blosses Simultansehen d. h. ein Aufbau des Sehfeldes aus rein unocularen Bestandtheilen getreten sei, bezw. der „Apparat des Binocularsehens" auch in seinem sensorischen Theile mangelhaft oder nicht entwickelt sei: „das System der identischen Punkte functionirt nicht." Mit Recht sagt Verf. von der These einer psychischen Abstraction oder Exclusion oder eines Widerwillens gegen binoculares Einfachsehen: „das sind Worte ohne Sinn für den Physiologen." Jene Störung gehe der Abweichung des Auges voraus und bereite sie vor, wie das Fehlen von D. B. bei vertical ablenkendem Prisma in gewissen Fällen hochgradiger Myopie lehre. — Die secundären Modificationen (in Folge der Deviation und des blossen Simultansehens) bestehen in einer fortschreitenden Störung der drei Hauptqualitäten des sensorischen Apparates des Binocularsehens: des Convergenz-Fusionsreflexes (in Folge dessen Fehlen von Fusionszwang), des Verschmelzens identischer Eindrücke und des Doppeltsehens mit disparaten Netzhautstellen, der „besonderen Projectionsweise der binocularen Eindrücke nach dem Schnittpunkt identischer Richtungslinien, anstatt längs der einzelnen". Die nur für Ausnahmefälle (!) angenommene sog. falsche Projection sei das Product einer anomalen Entwickelungsweise des Apparates des Binocularsehens (contra: zeitweiliges Auftreten von Correspondenz!): diesem neuen System identischer Punkte kommen die Eigenthümlichkeiten des normalen rudimentär zu. Verf. kennt nur eine „Projection" des Schielauges entsprechend seiner Ablenkung ev. mit einer gewissen Stereoskopie. Das Simultansehen gebe den Schielenden ein Mittel zur Schätzung

der Tiefendimension; der Hering'sche Fallversuch biete keinen Beweis für Binocularsehen (!). Auch die Amblyopie des Schielauges erklärt Verf. als einen Entwickelungsfehler in Folge mangelnden Gebrauches: in der Regel sei nur das centrale Sehen gestört ev. bis zu einem absoluten Skotom und mit consecutiver Fixations-Einstellung einer excentrischen Stelle. Durch Uebung sei in der Regel Besserung möglich.

Die angedeuteten Erörterungen geben m. E. keine erschöpfende Darstellung des Problems, viele der Thesen erscheinen unhaltbar. Dieses ebenso interessante als complicirte Gebiet bedarf eben noch gar sehr der methodischen Bearbeitung, an welcher sich Ref. betheiligt hat durch das Studium der Störung der Correspondenz bezüglich der relativen Werthigkeit („innere Hemmung der Schielaugen-Eindrücke") und der relativen Localisation der beiden Einzelsehfelder („anomale Sehrichtungs-Gemeinschaft"), worin er im Wesentlichen Anpassungs-Erscheinungen sieht. Durch den Nachweis wesentlicher Verschiedenheit des erworbenen Surrogates, speciell des Schwankens der anomalen Localisationsweise gegenüber der fixen Correspondenz, erscheint die frühere Hypothese einer erworbenen Identität oder Correspondenz beseitigt. Andrerseits hat Ref. gezeigt, dass eine gleichzeitige Verwerthung sehrichtungsgleicher Eindrücke möglich ist, also eine eigentliche Sehrichtungs-Gemeinschaft zu erschliessen ist, womit allerdings dem Verhalten des Einzelfalles unter den Bedingungen des gewöhnlichen Sehens nichts präjudicirt ist. Zunächst muss eben m. E. das Sehen der Schielenden unter gewissen künstlich vereinfachten Bedingungen untersucht werden und durch deren Variation seine Eigenthümlichkeiten allseitig festgestellt werden. Der Begriff „anomale Sehrichtungs-Gemeinschaft" bedeutet dementsprechend nur einen zusammenfassenden Schluss aus einer Reihe von Thatsachen, keine Theorie vom Sehen der Schielenden überhaupt. Das weitere Studium jener Anomalie, speciell der Abhängigkeit der Localisationsweise und der Schielstellung von gewissen Factoren, ferner die diagnostische Gruppirung der Schielenden in drei Classen nach dem Vorgange des Ref., das Studium der Anomalien der absoluten Localisation ist eben erst in Angriff genommen. Eine zusammenfassende, erschöpfende und exacte Darstellung des Sehens der Schielenden ist demnach m. E. heute noch gar nicht möglich. An Speculationen und Theorien ohne sachliche Begründung haben wir allerdings genug. Es ist vielleicht charakteristisch, dass dem Satze des Verf. (S. 9): „Die präcise Beantwortung (des therapeutischen Problems) muss einerseits in der Vertiefung unserer Kenntniss der Ursachen des Schielens, andrerseits in der Untersuchung der Wirkungsweise unserer Operationen gesucht werden", die Ergänzung fehlt: nicht weniger in der exacten Erforschung der Art und Weise des Sehens der Schielenden.

Der umfangreiche zweite Theil der Monographie betrifft die Behandlung des Strabismus. Dieselbe hat sechs Factoren zu berücksichtigen, welche die Ablenkung veranlasst haben oder die Herstellung des Binocularsehens behindern: den Einfluss abnorm starker oder geringer Accommodation, die Störung des Convergenz-Reflexes und Fusionsactes, die Störung der Convergenz-Innervation, die Retraction der Tenon'schen Kapsel, die secundären Veränderungen der Muskeln, die Veränderungen des sensorischen Apparates. Zunächst wird die functionale Behandlungsweise erörtert, als theils durch Vermittelung der Accommodation, theils durch Vermittelung des Fusionsreflexes wirkend (durch Erleichterung oder künstliches Herbeiführen des Binocularsehens: Stereoskop zugleich mit pseudoskopischer Einrichtung zur Uebung der Convergenz nach Verf.). Dann folgt die Schilderung der operativen Behandlungsweise: Tenotomie

(nach Verf. nicht wirksam durch Beseitigung einer primären Kürze des Muskels, sondern durch Schwächung des in Folge der Innervations-Störung tonisch prävalenten Muskels), Vorlagerung der Muskeln, Vornähung der Kapsel, Durchtrennung der Kapsel combinirt mit Kapselnaht des Antagonisten (Parinaud 1890). Zum Schlusse ist kurz des Verticalschielens und der Asthenopie gedacht. — Das Schwergewicht des Buches liegt augenscheinlich im ätiologisch-pathenogenetischen und im therapeutischen Theile, nicht im physiologisch-optischen.

Tschermak (Halle).

---

2) **Dr. Schreiber's Augenheilanstalt in Magdeburg, für 1899.** Magdeburg, 1900.

Enthält eine sehr werthvolle Abhandlung über Magnet-Extraction. In Magdeburg ist wegen des elektrischen Bahnbetriebs das Sideroskop von Asmus nicht mehr zu verwenden, wenigstens nicht vor $1^1/_2$ Uhr Nachts. Ref. kann nur wiederholen, dass sein vereinfachtes Sideroskop, in demselben Zimmer an derselben Wand aufgestellt, wie das von Asmus, durchaus sicher und brauchbar functionirt, trotz der elektrischen Strassenbahn. Sehr richtig betont Schreiber, dass der Riesen-Magnet das Sideroskop nicht zu ersetzen im Stande iet, da die Annäherung des Auges an den Riesen-Magneten mitunter keinen Schmerz auslöst, obwohl Eisen im Auge vorhanden. Ref. möchte hinzufügen, dass in diesen Fällen die Ausziehung des Splitters durch den Riesen-Magneten schwierig, mitunter unmöglich ist.

Schreiber verwendet, neben Hirschberg's Magnet, den (mittelgrossen) von Schlösser, welcher, in die Licht-Gleichstrom-Leitung von 110 Volt Spannung eingeschaltet, ein Gewicht von 14 kg trägt. Das ist übrigens nicht mehr, als Ref. bisher bei Accumulatoren-Anwendung erzielte; trotzdem ist die Einschaltung vortheilhafter und soll auch bei uns eingeführt werden.

Schreiber ist sehr entzückt von dem „Riesen-Magnet". Aber in seinem Fall 2 schoss ($^1/_2$ Stunde nach dem Unfall) der Fremdkörper aus der Wunde, blieb aber an Widerhaken stecken; schliesslich hing etwas Glaskörper zur Wunde heraus: Ausgang Erblindung durch Netzhaut-Ablösung. In Fall 6 entstand beängstigender Exophthalmus, indem mit dem Splitter zugleich das Auge von den Magneten gezogen wurde; Ausgang Amaurose mit Schrumpfung. In seinem letzten 9. Fall förderte der Riesen-Magnet nichts, Hirschberg's Magnet holte aus Meridionalschnitt den Fremdkörper. $S = {}^1/_6$.

Bleiben noch mehrere schöne Erfolge mit dem Schlösser'schen Magneten. Fall 3: Splitter von 25 mgr kam aus der wiedereröffneten Wunde heraus, $S = {}^1/_4$. Im Fall 4 (beweglicher Splitter im Glaskörper) wurde der Magnet mit der Spitze nach oben niedrig aufgestellt, das Auge des Kranken darüber, sodass die Schwerkraft die magnetische Anziehung unterstützt: der Splitter von $2^1/_2$ mgr kam leicht in die Vorderkammer. (Nach allen Versuchen und den von Türk veröffentlichten Zahlen ist die Schwerkraft in diesem Fall unbedeutend gegen die magnetische Kraft; höchstens kann sie in dem Fremdkörper eine günstigere Annäherung an den Pol des Magneten verleihen, vielleicht auch die Beleuchtungs-Verhältnisse verbessern.)

Fall 5 war ähnlich und glückte in der 4. Sitzung (6 mgr). Fall 7 entwickelte einen Splitter von 20 mgr. Fall 8 förderte bei getrübtem Auge einen Splitter von $^3/_4$ mgr in die Vorderkammer. Er dürfte verhältnissmässig weit nach vorn gesessen haben.

Also neun Fälle in drei Jahren aus den tiefen Theilen des Auges mit im Ganzen wohl befriedigenden Ergebnissen. H.

3) **Augenheilanstalt in Basel.** XXXV. Jahresbericht vom 1. Januar 1898 bis 31. December 1898, von Prof. Dr. Karl Mellinger. (Basel. Werner-Riehm 1899.)

Im Jahre 1898 wurden 609 Kranke in der Anstalt verpflegt und behandelt; in der Poliklinik 2883 Patienten mit 10 929 Consultationen.

Es wurden 79 Operationen an der Linse gemacht und zwar 62 Extractionen und 17 Discissionen; 43 Operationen an der Iris und zwar präparatorische Iridektomie 23 Mal, Iridektomie zu optischen Zwecken 1 Mal; Enucleation wurde 13 Mal, Exenteration 2 Mal ausgeführt; Schieloperationen (Rücklagerung) wurden 29 Mal gemacht u. s. f.

Dem statistischen Bericht schliessen sich eine Anzahl Krankengeschichten an, von welchen einige besonderes Interesse haben. Bei einer gesunden 55jähr. Frau wurde ein halbmondförmiger, ca. 5 mm breiter und ca. 11 mm langer, 1 mm hoher, weisser, höckriger, weicher Tumor vom Hornhautrand abgetragen. Derselbe stellte mikroskopisch ein Fibro-Epithelioma dar, was eine relativ seltene und noch wenig gekannte Geschwulstform ist. Ein Recidiv trat nicht ein.

Bei einem 26jähr. jungen Manne entwickelte sich auf einen Streich mit einer eisernen Wagenkette hin in wenigen Tagen ein accutes traumatisches Glaukom mit centraler pathologischer Excavation, Gesichtsfeld-Einschränkung und erhöhtem intraocularem Druck. Iridektomie heilte, doch blieb Herabsetzung der Sehschärfe.

In einem Fall von Glaukom mit Hyphäma wirkten subconjunctivale Chlornatrium-Injectionen auffallend rasch günstig auf Tension, Projection, Sehschärfe und Entzündungs-Erscheinungen.

Die subconjunctivalen Chlornatrium-Injectionen wurden, wie in früheren Jahren, mit sehr günstigem Erfolge gegen Netzhaut-Ablösung bei hochgradiger Myopie angewendet; in frischen Fällen ist der Erfolg am günstigsten.

Auch auf Retinitis pigmentosa üben, wie Mellinger schon in einem früheren Jahresbericht hervorgehoben hat, subconjunctivale Kochsalz-Injectionen günstigen Einfluss aus; geht auch die erzielte Verbesserung der centralen Sehschärfe und die Erweiterung des Gesichtsfeldes allmählich wieder zurück, so kann das Verfahren von Zeit zu Zeit wiederholt werden und wird doch der Verlauf einer unheilbaren Krankheit gehemmt.

Fs werden auch Fälle von nervöser Asthenopie und hysterischer Amblyopie beschrieben, gegen welche Ueber-Ernährung, verbunden mit vieler Bettruhe, jedoch in einer Heilanstalt, auffallend gute Resultate erzielt wurden.

Von schweren Verletzungen des Auges werden 3 Fälle erzählt:

Ein Kind fiel mit der gläsernen, ausserordentlich dünnen Milchflasche einer bekannten Firma aus dem Bett und zerschnitt sich Gesicht und rechtes Auge so sehr, dass letzteres verloren ging.

Ein junger Italiener erhielt von einem anderen Italiener einen Dolchstich in das linke Auge. Das bis ans Heft eingedrungene Messer wurde von hinzugeeilten Leuten mittelst einer Beisszange aus dem Schädel herausgezogen. Starke Nasenblutung. Linkes Auge durchschnitten, Nasenwurzel durchstochen, ebenso theilweise das rechte Auge. Ersteres schrumpfte, letzteres bekam Netzhaut-Ablösung. Beiderseitige totale Erblindung.

Ein retrobulbärer Abscess entwickelte sich, zweifellos aus einer retrobulbären Blutung, bei einem 10jähr. Mädchen nach Sturz auf den Kopf vom 1. Stockwerk auf's Strassenpflaster. Drei Tage lang Nasenblutung nach jenem Fall. Wahrscheinlich Infection von der Nase aus. Vollständige Heilung.

Gegen Blepharospasmus hält Verf., wie früher schon, subcutane Strychnin-Injectionen für sehr wirksam.

Bei acuter Sehnerven-Entzündung ergiebt eine sofort eingeleitete und richtig durchgeführte Schmierkur die besten Resultate, ohne Rücksicht auf die Aetiologie.

Emmert.

Journal-Uebersicht.

L. v. Graefe's Archiv f. Ophthalmologie. XLIX. 3.

1) **Ueber die Rolle der Mikroorganismen bei der Entstehung der neuroparalytischen Keratitis**, von Arthur Ollendorf aus Neumarkt. (Aus der Univ.-Augenkl. zu Heidelberg.)

Wie beim Menschen, so fanden sich auch beim Kaninchen im Bindehautsacke stets Mikroorganismen: Staphylokokken verschiedener Art u. A., dagegen fehlten Streptokokken und Pneumokokken. Impfversuche zeigten, dass einzelne Staphylokokken-Arten nur geringe, rasch vorübergehende Störungen in der Hornhaut bewirkten, dass dagegen eine Art, wahrscheinlich Staph. pyog. aur., eine schwere eitrige Keratitis mit Perforation und Iris-Vorfall herbeiführte. Im Ganzen ist bei Kaninchen die Gefahr der Infection einer Hornhautwunde vom Bindehautsack aus geringer, als beim Menschen; doch besteht immerhin, wenn Lidschlag und reflectorische Thränen-Secretion fehlen, die Möglichkeit der Infection durch Luftkeime.

Dass bei der nach Trigeminus-Durchschneidung auftretenden Keratitis fast regelmässig Mikroorganismen gefunden werden, beweist an sich nicht, dass diese eine pathogene Wirkung entfaltet haben; sie können auch als Saprophyten auf dem krankhaft veränderten Hornhautgewebe vegetiren. Impfungen pathogener Stoffe rufen in normalen und in den nach Trigeminus-Durchschneidung unempfindlichen Hornhäuten genau dieselben Veränderungen hervor.

Lässt man nach Trigeminus-Durchschneidung die Thiere frei umherlaufen, so entsteht regelmässig in Folge von Traumen die bekannte eitrige Hornhaut-Entzündung, bei deren Entwickelung pathogene Mikroorganismen zweifellos eine wesentliche Rolle spielen.

Um Traumen zu vermeiden, bediente sich Verf. eines Leibgurts, in dem die Thiere so aufgehängt wurden, dass sie nur geringe Bewegungen ausführen konnten. Es gelang so, ein Thier bis 23 Tage am Leben zu erhalten. An der Hornhaut dieser Thiere beobachtete man im Bereiche der Lidspalte stets Nekrose des Epithels und der obersten Schichten der Grundsubstanz mit nachfolgender entzündlicher Infiltration, welche zur Abstossung des abgestorbenen Gewebes führte. Bei dieser Form der Keratitis fanden sich Kokken immer nur an der Oberfläche, niemals im nekrotischen Bezirke selbst, ausserdem fehlte stets eitrige Conjunctivitis und Hypopyon.

Werden die Lider durch Nähte offen gehalten, so bildet sich in den Stichcanälen Eiter, welcher die Hornhäute inficirt. Diese Versuche sind daher, wenn nur die Vorgänge der Vertrocknung festgestellt werden sollen, nicht rein. Verf. luxirte die Bulbi und konnte beim Studium der nun eintretenden Veränderungen mit Sicherheit nachweisen, dass die Vertrocknungs-Nekrose ohne jede Betheiligung von Mikroorganismen eitrige Entzündung hervorrufen kann. Die Veränderungen entsprechen im Ganzen denen, welche nach Trigeminus-Durchschneidung an Augen, die gegen Traumen geschützt waren, auftreten, nur erstreckt sich, da der ganze Bulbus freilag, der Bezirk auch auf Conjunction und Sklera und selbst auf die

der Sklera anliegenden inneren Gebilde des Auges. Das Auftreten der Vertrocknungs-Nekrose ohne vorherige Durchschneidung der Trigeminus beweist, dass wir für die Erklärung der Erscheinungen, weder der „trophischen" noch der „vasomotorischen", Theorie bedürfen. Dass nach Trigeminus-Durchschneidung vasomotorische Störungen, wie Hyperämie, Gerinnsel im Kammerwasser, auftreten, ist unbestritten, doch üben dieselben schwerlich einen Einfluss auf die Entwickelung der Entzündung aus. Beim Menschen liegen die Verhältnisse anders als, beim Kaninchen. Der Lidschlag hört, wenn er auch verlangsamt wird, doch am unempfindlichen Auge nicht ganz auf, und die Thränen-Secretion versiegt nie ganz. Weite Lidspalte und Prominenz des Bulbus können im Einzelfalle ungünstige Verhältnisse schaffen, im Ganzen ist aber beim Menschen die Vertrocknung der Hornhaut selten. Dagegen ist bei unempfindlicher Hornhaut die Möglichkeit kleiner Verletzungen gegeben, aus welchen sich, wenn Infection hinzutritt, eitrige Keratitiden entwickeln. In der That sind die meisten bei Menschen beobachteten Fälle von „neuroparalytischer Keratitis" auf diese Weise und nicht durch Vertrocknung entstanden.

---

2) **Ueber die elastischen Fasern in der Sklera bei Menschen**, von Ischreyt, Augenarzt in Riga.

Verf. suchte den Gehalt an elastischen Fasern in verschiedenen Abschnitten der Sklera quantitativ zu bestimmen. Die Sklera eines 2jähr. Kindes war beträchtlich ärmer an elastischen Fasern als die Sklera eines 50jähr. Mannes. Die Aequatorgegend enthält weniger als die hintere Kuppe. Am Aequator ist die Menge an der inneren und äusseren Oberfläche relativ gross, in der Mitte gering, an der hinteren Kuppe nimmt die Menge von aussen nach innen stetig zu. Die Dicke der Fasern ist überall ziemlich gleich; die Messung scheitert an der Feinheit der Fasern.

---

3) **Die Localisation des Musculus sphincter pupillae und des Musculus ciliaris im Oculomotorius-Kerngebiet**, von Dr. Ludwig Bach, Privatdoc. u. wissensch. Assist. an der Univ.-Augenklinik in Würzburg. (Aus dem Laboratorium der Univ.-Augenkl. in Würzburg.)

Die bisherigen Untersuchungen wurden an Menschen und an Thieren mit glatter innerer Muskulatur angestellt. Da nach v. Michel u. A. das Neuron der inneren glatten Muskulatur erst im Gangl. cil. beginnt, so durften nach Evisceratio bulbi im Kerngebiete des Oculomotorius Veränderungen nicht erwartet werden.

Verf. experimentirte an 7 Tauben. Die Bulbi wurden nach Abtragung der Hornhaut sorgfältig exenterirt. Die Versuchsdauer beträgt am besten 8 bis 12 Tage, doch sind schon nach 4—5 Tagen Veränderungen im Kerngebiete sichtbar. Sublimatfixirung und Nachhärtung in Alkohol. Der sagittale Durchmesser des Kerngebiets beträgt 1—1,4 mm.

Veränderte Zellen finden sich beiderseits, hauptsächlich aber an der Seite des Eingriffs. Ihre Zahl nimmt vom proximalen nach dem mittleren Abschnitte hin zu und dann nach dem distalen Abschnitte hin erheblich ab. Sie liegen ohne irgend welche Abgliederung mit normalen Zellen untermischt. Die kleinen Zellen, welche an Stelle der Edinger'schen kleinzelligen Kerne liegen, zeigten keine Veränderung und stehen daher schwerlich in Beziehung zu den inneren Muskeln.

Die Untersuchungen ergaben demnach, dass, wie bei den engen functionellen Beziehungen zwischen innerer Muskulatur und Rect. int. und inf. zu erwarten

war, die Kerne aller dieser Muskeln sich vorzugsweise in denselben Bezirken finden. Vermuthlich liegen die Verhältnisse beim Menschen ebenso.

---

4) **Eine Methode zur Bestimmung der Aenderungen, welche in der Gestalt des Auges bei Aenderung des intraocularen Druckes auftreten,** von Prof Dr. W. Koster, Gzn. in Leiden.

Verf. bezeichnete mit Stahlfeder und Gentianaviolett-Lösung auf der Oberfläche der Sklera den Aequator, bezw. die verschiedenen Meridiane. Dann wurde mittelst Glaskörper-Canüle und Druckgefäss der intraoculare Druck erhöht und bei gleichbleibender Druckhöhe der Bulbus mit Gypsbrei umgossen. Nach Erhärtung der Gypsmasse findet sich an der Innenseite des Abgusses ein Abdruck der blauen Linien. Wird nun die Gypsmasse bis in die Nähe der blauen Linien entfernt, so erhält man Flächenschnitte des betr. Bulbusumfanges, welche sich unschwer mit einen sehr harten und spitzen Bleistift auf Carton abzeichnen lassen. Diese Zeichnungen erleichtern den Vergleich der Umrisse bei wechselnden Druckhöhen.

Die bei verschiedenen Thieraugen gemachten Beobachtungen dürfen hier übergangen werden, zumal die Resultate nicht constant waren und nicht ohne Weiteres auf das menschliche Auge übertragen werden dürfen. Es genügt, die Methode kurz mitgetheilt zu haben.

---

5) **Weiterer Beitrag zur pathologischen Anatomie der Skleritis,** von Prof W. Uhthoff in Breslau. (Aus der Univ.-Augenkl. zu Breslau.)

Ein 75jähr. Mann, welcher seit länger als einem Jahre beiderseits an Augen-Entzündung von wechselnder Heftigkeit gelitten hatte, zeigte schwere Skleritis der vorderen Bulbushälften bis zum Aequator. In diesem Bereiche war das Gewebe überall bläulich-roth gefärbt und verdickt, die Oberfläche durch wandernde und wechselnde Buckelbildungen uneben. Daneben bestand — besonders am Rande — parenchymatöse Trübung der Cornea, Iritis, Trübung des Glaskörpers. S fast erloschen. Einige Monate später war am linken Auge die Ciliargegend aussen vorgebuchtet, die Cornea stärker getrübt, die vordere Kammer aufgehoben, T + 1. Da zudem heftige Schmerzen bestanden, so wurde der Bulbus enucleirt. Nach 6 Monaten war das rechte Auge noch weiter degenerirt, doch machte die Degeneration in den folgenden 9 Monaten keine erheblichen Fortschritte. Bei Loupenvergrösserung erkannte man, dass es sich in den oberflächlichen Schichten um eine sulzige Infiltration handelte, in welcher kleine Knötchen hervortraten. Die Masse war so durchsichtig, dass die erweiterten episkleralen Gefässe durchschimmerten. T — 1. Keine Schmerzen.

Die anatomische Untersuchung des linken Auges ergab eine mächtige entzündliche Infiltration und Verdickung der vorderen Hälfte der Bulbus-Rundung. Conjunctiva, Sklera und Chorioidea waren fest mit einander verwachsen. Nach hinten vom Aequator fanden sich nur vereinzelte Infiltrations-Heerde, besonders waren hier Gefässe von einem Zellmantel umgeben. Die infiltrirenden Zellen erwiesen sich durchweg als einkernige Leukocyten.

Die Sklera war überall verdünnt, z. Th. schichtweise aufgelockert und an einzelnen Stellen vollständig durchbrochen. An den Rändern der Defecte waren die Fibrillen pinselförmig auseinander gebreitet. An diesen Partieen fand sich ausgesprochener Zerfall der Zellkerne (Chromatolyse). Der ganze Process zeigte seine grösste Intensität in der Gegend, wo die vorderen Ciliargefässe durch die

Sklera treten. Die Gefässe waren stellenweise so erweitert und gewuchert, dass cavernöse Bildungen entstanden. Das Lumen der Gefässe war theils mit Blutkörperchen, theils mit homogenem Inhalt gefüllt (hyaline Thrombose), die Wandung z. Th. dünn, z. Th. sklerosirt, das Endothel vielfach gewuchert. Zahlreiche kleine — bis 1 mm Durchm. — Knötchen hatten einen aus endothelialen Zellen bestehenden Kern, welcher von einem durch einzellige Leukocyten gebildeten Mantel umgeben war. Vielleicht entstehen diese Knötchen unter Umständen aus Gefässen, deren gewucherte Endothelien sich mit einem Leukocyten-Mantel umkleiden.

Die Chorioidea war an einzelnen Stellen so stark infiltrirt, dass sie eine Dicke von 3 mm erreichte. Neben der kleinzelligen Infiltration bestand mächtige seröse Durchtränkung, welche an einer Stelle einen grossen cystischen Spaltenraum hervorrief. Die Netzhaut war abgelöst, der Nerv. optic. atrophisch, die cataractöse Linse in die vordere Kammer luxirt. Keine Mikroorganismen.

Verf. sieht die Erkrankung als primäre Skleritis und Episkleritis an. Aetiologisch war nichts nachzuweisen, nach den bisherigen Beobachtungen scheint das höhere Alter prädisponirt zu sein.

---

6) **Zur pathologischen Anatomie der Echinokokken-Erkrankung der Augenhöhle**, von Dr. Ludwig Segelcke, bish. Assist. am pathol.-anat. Univ.-Institut in Jena. (Aus der Augenklinik zu Jena.)

Bei einem 6jähr. Patienten zeigte sich $^3/_4$ Jahr vor der Operation am linken inneren Augenwinkel eine Geschwulst, welche sich später mehr nach aussen unter das obere Lid ausbreitete und bei ectropionirtem Lide unter der Conjunctiva sichtbar war. Die Geschwulst platzte unmittelbar vor der von Prof. Wagenmann ausgeführten Operation unter Erguss einer eiterähnlichen Masse, konnte jedoch nach raschem Verschluss der Oeffnung theils stumpf, theils mit der Scheere entfernt werden. Heilung rasch und glatt. Das obere Lid blieb unbeweglich, die Wirkung des rect. sup. sehr schwach.

Eine sichere Diagnose konnte erst durch die anatomische Untersuchung gestellt werden. Der eiförmige Tumor maass 3,2 : 1,6 : 1,3 cm und erwies sich als ein abgestorbener und in der Resorption begriffener Echinococcus, dessen entzündlich infiltrirte Wandung von einer mächtigen, ebenfalls stark infiltrirten Bindegewebs-Kapsel umgeben war. Mit der Aussenseite der Kapsel waren Orbitalgewebe und degenerirte Muskelfasern (levat. palp., rect. sup.) fest verwachsen. Im Innern befand sich ein Exsudat, welches Eiterkörperchen, lymphoide Zellen, Fett, Detritus, sowie zahlreiche Tochterblasen mit Hakenkränzen und Saugnäpfe tragenden Köpfchen enthielt.

Die anatomischen Verhältnisse deuten darauf hin, dass das Entozoon durch seine Stoffwechselproducte, ohne Betheiligung von Mikrobien, eine Entzündung angefacht hatte, welche zur Einkapselung durch Bindegewebe und Granulationsgewebe führte, nach deren Bildung der Entzündungsreiz fortwirkte und weitere Infiltration mit massenhafter Einwanderung lymphoider Zellen verursachte. Die starke zellige Infiltration der bindegewebigen Kapsel war jedenfalls erst secundär erfolgt und hatte die innere Chitinmembran mehrfach durchbrochen. Grössere Riesenzellen fehlten.

Möglicher Weise wäre, wenn man nicht operirt hätte, nach der Durchbohrung und dem Ausflusse des Exsudats die Kapsel ausgestossen worden und Spontanheilung erfolgt.

---

7) **Beobachtungen an einem Fall von Linsenverletzung,** von Dr. Hugo Feilchenfeld. (Aus der Augenheilanstalt von Dr. G. Gutmann.)

Einem 17jährigen flog eine Eisenfeile gegen das rechte Auge. Grosse Cornealruptur innen, totale Aniridie, oben ca. 6 mm langer, 2 mm breiter Kapselspalt, Sectorenzeichnung der hinteren, Trübung der vorderen Corticalis. Schon in den nächsten Tagen ging die vordere Trübung zurück, so dass die hintere Corticalis deutlicher sichtbar wurde. Hier bestand die von Fuchs beschriebene sternförmige Trübung, welche ebenfalls nach einigen Wochen bis auf punktförmige Reste verschwand. Nach 6 Wochen war der Kapselriss unter geringer Abnahme der Längsausdehnung und Zunahme der Breite vernarbt. Von dem unteren Ende der Narbe, und zwar im Niveau derselben, verliefen 5 „Strahlen" in der Richtung des Aequators.

An dem in Folge der Aniridie ganz sichtbaren Linsenrande fielen 2 concentrische Kreise auf, welche bei seitlicher Beleuchtung als weisse, bei Durchleuchtung als schwarze Linien erschienen und $^1/_2$ bis 1 mm von einander entfernt waren. Zwischen beiden Kreisen lagen sehr zahlreiche grössere und kleinere Punkte, die bei Durchleuchtung wie Oeltropfen aussahen. Grössere Tropfen waren über die Linse verstreut. Im Uebrigen war dieselbe klar, keine Speichen oder diffuse Trübung. E, S = $^1/_{10}$, mit + 7,0 D Schweigger $\frac{0,20}{0,8}$. Gesichtsfeld frei, am Fundus nichts Krankhaftes.

Verf. nimmt an, dass die Heilung der Kapselwunde unter dem deckenden Blutergusse zu Stande kam. Die an der Peripherie der Linse beobachteten Veränderungen werden dahin gedeutet, dass es sich um einen Flüssigkeitserguss handelte, und dass wahrscheinlich eingedrungenes Kammerwasser sich zwischen dem Aequator und der Kapsel angesammelt hatte.

Nach Eserin rückten die Ciliarfortsätze deutlich nach vorn und innen, und der Zonularaum verkleinerte sich. Die Linse blieb ohne Veränderung und schlotterte nicht. Es ist das erklärlich, weil sie sich wegen Abhebung der Kapsel an dem Accommodationsacte nicht betheiligen konnte. Das Ausbleiben der A. zeigte sich auch functionell: Schweigger $\frac{0,20}{0,8}$ erst mit + 7,0 D.

---

8) **Sind die markhaltigen Nervenfasern der Retina eine angeborene Anomalie?** von Prof. Eugen v. Hippel, I. Astist. an der Univ.-Augenkl. in Heidelberg.

Markhaltige Nervenfasern der Retina sind bei Neugeborenen noch nie gesehen worden. Dass diese Anomalie bei der Geburt noch nicht ausgebildet sein kann, darf man schon deshalb annehmen, weil nach der Untersuchung Westphal's nur die motorischen Gehirnnerven und der Acusticus bei der Geburt Markscheiden besitzen, und der Opticus erst später, und zwar als letzter, Markscheiden erhält (9. bis 10. Lebenswoche). Das neugeborene Kaninchen zeigt bei Loupenvergrösserung eine scharf begrenzte Papille ohne Spur von Flügeln. Die ophthalmosk. Beobachtung gelingt bei neugeborenen Kindern vermuthlich wegen der gefässhaltigen Linsenkapsel nicht. Die mikroskopische Untersuchung scheitert, weil aus unbekannten Ursachen die bewährten Methoden der Markscheiden-Färbung auch da, wo bereits Flügelbildung besteht, versagen. Vom 10. Lebenstage an, nach spontaner Oeffnung der Lidspalte, konnte Verf. ophthalmoskopisch die vom Centrum nach der Peripherie fortschreitende Markscheiden-Bildung verfolgen, welche nach etwa $2^1/_2$ bis 3 Wochen p. p. abgeschlossen ist.

Ob Belichtung die Markscheiden-Bildung befördert, konnte nicht mit Sicherheit nachgewiesen werden.

Jedenfalls sind nicht die markhaltigen Nervenfasern der Retina selbst, sondern ist nur die Disposition zur Entwicklung derselben angeboren.

---

9) **Eine sehr seltene Form von Netzhaut-Ablösung und Iridocyclitis,** pathologisch-anatomische Mittheilung von Dr. Velhagen, Augenarzt in Chemnitz.

17jähr. Schlosserlehrling. Vor 12 Jahren Stichververletzung, Genaueres nicht festzustellen. Der Bulbus erblindete, war aber reizlos, bis vor eingigen Jahren Entzündungen auftraten, die sich steigerten und schliesslich zur Enucleation führten. Iridocyclitis. Narbe nicht zu finden.

Bei der Section fand Verf. ein der Pupille aufsitzendes eigenthümliches, im Durchschnitt geästeltes Gebilde, welches sich als die total, d. h. auch von der Ora serrata abgelöste Netzhaut erwies. Die Lagerung der Schichten liess erkennen, dass zugleich eine Inversion der Membran stattgefunden hatte. Im vorderen Bulbusabschnitte lag das entzündlich veränderte pigmentirte Blatt der pars cil. retin. dem entsprechenden Abschnitte des corp. cil. an, dagegen war die innere Cylinderzellen-Schicht abgehoben und nach vorne umgeschlagen, wo sie einer hinter der Linse befindlichen Schwarte anlag. Zwischen ihren hinteren Enden spannte sich ein Bindegewebs-Strang aus.

Vielleicht liegt den Scheingeschwülsten, welche einzeln nach Cataract-Operationen beobachtet wurden, eine Abhebung des Epithels des corp. cil. zu Grunde.

Prof. Leber, welcher die Präparate sah, macht darauf aufmerksam, dass die Lageveränderungen der pars cil. und der Retina nach verschiedenen Richtungen erfolgt sind und daher keine einheitliche Ursache haben können. Er vermuthet, dass der schrumpfende Glaskörper die pars cil. nach vorn zog, und dass in Folge einer interstitiellen Retinitis oder Endoretinitis eine allgemeine Schrumpfung und Faltenbildung der Retina eintrat.[1]

---

10) **Beitrag zu den experimentellen Untersuchungen über das Eindringen gelöster Substanzen durch Diffusion in's Augeninnere nach subconjunctivaler Injection,** von Dr. Herm. Vogel, prakt. Arzt aus Escholzmatt.

Nach Injection von 1 ccm einer 5 % Jodkalilösung konnte das Salz im Glaskörper, in der Chorioidea, Retina und im Opticus nicht nachgewiesen werden. In gleicher Weise fielen die Versuche nach Injection verschiedener Quecksilbersalze (Hg. bichlorat, cyanat, formamid., amidato-bichlorat.) negativ aus. Jedenfalls war der Procentgehalt des Kammerwassers geringer als 1:100 000, also therapeutisch ohne Bedeutung.

---

11) **Experimentelle Untersuchungen über die Einwirkung des Eserins auf den Flüssigkeitswechsel und die Circulation im Auge,** von V. Grönholm, früh. Assist. an der Univ.-Augenkl. in Helsingfors, Finnland.

Aus der sehr umfangreichen Arbeit, welche die geschichtliche Seite der Frage und die Technik der Untersuchungs-Methoden eingehend berücksichtigt,

[1] Ablösung des Ciliartheils der Netzhaut ist am Lebenden, doch selten, sichtbar. H.

können hier nur die wesentlichsten Ergebnisse der Versuche wiedergegeben werden.

Der intraoculare Druck kann abnehmen 1. durch vermehrte Filtration durch den Kammerwinkel (Iris-Theorie). 2. durch verminderten Blutzufluss und Abnahme der Secretion. Die Blutmenge im Auge kann veringert werden durch Contraction der Arterien-Wandungen und durch erleichterten Blutabfluss längs den Ven. vortic. (Uvealspannungs-Theorie). Die vergleichenden Versuche an eserinisirten und nicht eserinisirten Augen werden nach folgendem Plane angestellt: Bestimmung des intraocularen Drucks, Messung der Filtrations-Geschwindigkeit und der von den Blutgefässen in der Zeiteinheit secernirten Flüssigkeitsmenge, Messung der Blutmenge im Auge, Beobachtung des Contractions-Zustandes der Arterien des Augen-Hintergrundes, Bestimmung der Einwirkung der Uvealcontraction auf den intraocularen Druck und die Filtration.

Eserin setzt in Kaninchen- und Katzenaugen den intraocularen Druck stets herab (Differenz bis 10 mm Hg, gewöhnlich 4 mm Hg). Bei Katzenaugen geht der Herabsetzung eine 4—9 Minuten nach der Eserin-Einträufelung beginnende und 5—11 Minuten andauernde Erhöhung des intraocularen Druckes voraus. Da der sphinct. pupill. und der musc. cil. um diese Zeit noch keine Eserinwirkung zeigen, so dürfte die Ursache dieser Erscheinung in einer Reizung der Nerven-Endigungen und dadurch bedingter Hyperämie zu suchen sein.

Eserin verändert die Filtrations-Fähigkeit des Kaninchenauges nicht. Mit dieser Thatsache ist vereinbar, dass, wie bekannt, das nach Eserin eintretende Absinken des intraocularen Drucks ohne Miosis erfolgen kann und daher nicht von derselben abhängt.

Eserin setzt die Blutmenge des Kaninchenauges um $^1/_4$ bis $^1/_2$ des Normalen herab. Die Contraction des Ciliarmuskels und die Anspannung der Chorioidea (elektr. Reizung) verändern weder den intraocularen Druck, noch die Filtrations-Fähigkeit des Auges. Die Verminderung der Blutmenge erfolgt allein durch Contraction der intraocularen Gefässe. Hier liegt die primäre Eserinwirkung: Verminderung der Secretion. Dieser Factor kommt auch dann allein in Frage, wenn die Irisperipherie an die Hinterfläche der Cornea gerückt ist und sich nach Eserin-Einträufelung von derselben entfernt. Der Vorgang ist Folge der verminderten Secretion, und die Freilegung der Filtrationswege wird nicht direct (Iristheorie), sondern indirect auf diesem Umwege herbeigeführt.

---

12) **Bemerkungen zu Prof. Gullstrand's Arbeit: „Ueber die Bedeutung der Dioptrie"**, von Dr. F. Ostwalt in Paris.

Nach der Gullstrand'schen Definition: „Die Dioptrie ist die Einheit des reciproken Werthes einer durch Division mit dem betreffenden Brechungs-Index reducirten, in Metern gemessenen Haupt- oder Conjugat-Brennweite" enthält die Dioptrie eine veränderliche Grösse, den Brechungs-Index, und ist daher nicht geeignet, als Maasseinheit zu dienen. Linse und Diopter sind zu verschiedene Systeme, als dass die Verhältnisse des einen sich auf das andere übertragen liessen. Scheer.

II. Archiv für Augenheilkunde. XL. 4. 1900. Februar.

23) **Ueber eine Schimmelpilz-Erkrankung der Hornhaut**, von Prof. O. Wicherkiewicz, Krakau.

Bei einer 23jährigen Arbeiterin war eine schwere Hornhaut-Erkrankung eingetreten, nachdem ihr lehmige Erde ins Auge gekommen war. Es bot sich

ein Bild ähnlich einem Ulcus corneae mit Zerfall des Gewebes und Hypopyon, doch veranlasste das eigenartige Aussehen der Infiltrationsmasse eine Untersuchung, die ein Gewirr von Pilzfäden des Penicillium glaucum ergab. Theilweise Abtragung und Xeroformbehandlung brachte Besserung, deren Fortschreiten aus äusseren Gründen nicht beobachtet werden konnte.

---

24) **Notiz über die Anwendung von Holocaïn**, von Herm. Knapp, New York.

Verf. erklärt, dass wir in Holocaïn nicht nur ein ausgezeichnetes, von schädlichen Nebenwirkungen freies Anästheticum, sondern auch ein werthvolles therapeutisches Adjuvans in Verbindung mit andern Mitteln besitzen.

---

25) **Ueber den Ringwulst der Vogel-Linse**, von Dr. C. Ritter, Bremervörde.

---

26) **Beitrag zur Ophthalmoplegia interna mit besonderer Berücksichtigung der reflectorischen Pupillenstarre**, von Dr. Levinsohn, Berlin.

Verf. beschreibt zwei Fälle von einseitiger, längere Zeit isolirt gebliebener Lähmung der inneren Augenmuskulatur bei sonst normalem Augenbefunde, die einen 16jährigen und eine 19jährige Patientin betrafen. In beiden Fällen fehlte jeder ätiologische Anhalt. Im ersten war die Lähmung eine völlige, im zweiten reagirte die Pupille auf Accommodation und Convergenz deutlich, wenn auch träge, war nur bei Lichteinfall völlig starr. Die Lähmungen können nur als nucleäre aufgefasst werden, wobei die Erklärung im ersten Falle keine Schwierigkeiten bietet, während Verf. zur Erklärung der einseitigen reflectorischen Pupillenstarre eine Zweitheilung des Sphinkterkernes nach Dufour annimmt, wobei der eine Theil das Reflexcentrum darstellt, welches den Lichtreiz in eine Sphinktercontraction umsetzt, im andren Theile Zellen existiren, die eine Contraction des Sphinkters ermöglichen. Anschliessend an weitere theoretische Bemerkungen führt Verf. einige Fälle auf naheliegendem Gebiete an.

---

27) **Ueber die Rolle der Scleralnarben bei Glaucom-Operationen.** Experimentelle Untersuchungen aus dem Laboratorium der Augenklinik des Herrn Prof. Bellarminof an der Kreis-Militär-Medic. Akademie zu St. Petersburg, von Dr. Andogsky, Privatdocent und Dr. Selensky, Oberstabsarzt, St. Petersburg.

Verff. machten an 51 Kaninchenaugen Sklerotomien, setzten die Augen 8—145 Tage nach der Operation 30 Minuten lang einem 30,3—33,3 mm Hg. entsprechenden Drucke aus, indem sie citronensaures Eisen oder feine Tuscheemulsion in die Vorderkammer brachten und untersuchten danach anatomisch. Es ergab sich, dass man eine „Filtrationsfähigkeit" der Scleralnarben nur in einem gewissen Stadium ihrer Entwicklung annehmen kann, also lange nicht in dem Maasse, wie es die Anhänger der Theorie der „Filtrationsnarben" behaupten. Bei Kaninchen besitzen die Scleralnarben diese Eigenschaft nur 2—3, in einzelnen Fällen bis 4 Wochen nach der Sclerotomie und verlieren sie dann in Folge der Consolidation und Schrumpfung des Narbengewebes.

---

28) **Ueber einen Fall von Atrophia gyrata chorioideae et retinae mit Sclerose der Aderhaut**, von Dr. Bednarski, I. Assist. der Univers.-Augenklinik in Lemberg.

Es bestand das Bild einer beginnenden Atrophie der Papille und der

Netzhaut, der Sklerose der Aderhaut, des Schwundes des Retinalepithels, von dem nur Reste als Inseln in Form netzartigen Spinngewebes blieben. Klinisch bestand Herabsetzung der Sehschärfe, des Lichtsinns, Nachtblindheit.

29) Die Verhandlungen der ophthalmologischen Section der „Academy of Medicine" in New York, von Dr. Abelsdorff. Spiro.

Vermischtes.

1) Am 21. Juni/4. Juli 1 Uhr morgens verschied zu St. Petersburg Professor Dr. H. Dohnberg, — als Opfer einer feigen Rache. Hermann Dohnberg wurde im Jahre 1852 zu Libau in Kurland geboren. Von 1869 bis 1874 studirte er in Dorpat Medicin. Hier war er kurze Zeit Assistent an der chirurgischen Klinik unter Prof. E. v. Bergmann's Leitung. Im Jahre 1874 siedelte Dohnberg nach St. Petersburg über und fand — zunächst als Volontär-Arzt — Beschäftigung in der Augen-Heilanstalt unter Dr. R. Blessig's Leitung. Im Jahre 1877 wurde er etatsmässiger jüngerer Arzt an der Augenheilanstalt, und im Jahre 1878, unter Dr. Magawly's Oberleitung, Ordinator. Vom Jahre 1890 widmete Dohnberg sich ganz dem klinischen Institute und seiner Privatpraxis.

Im Jahre 1885 war in St. Petersburg das klinische Institut der Grossfürstin Helene Pawlowna durch Prof. W. Eichwaldt eingerichtet worden, um Aerzten, die bereits praktisch thätig gewesen, zur Fortbildung zu dienen. Dohnberg wurden die Kurse für Augenheilkunde übertragen. Im Jahre 1889 erhielt Dohnberg den Titel „Professor". Er war ein viel gesuchter Augenarzt und geschickter Operateur.[1]

Ausser seiner Dissertation vom Jahre 1876 „Ueber Temperaturbeobachtungen am Auge", veröffentlichte er noch 1881 in der St. Petersburger med. Wochenschr. eine Mittheilung „Ueber Eseringebrauch in der Augenheilkunde", und 1884 im Westnik Oftalmologii über „Operative Behandlung der Trichiasis". (Vgl. Centralbl. f. pr. Augenheilk. 1881, S. 62 und 1884, S. 385.)

Ferner giebt es noch einige Instrumente, welche seinen Namen führen: Trachom-Quetscher, Reibeisen gegen Trachom. German.

2) Prof. Hess aus Marburg hat den Ruf nach Würzburg angenommen. Prof. Eversbusch aus Erlangen ist nach München berufen, da Prof. A. v. Rothmund, nachdem er das 70. Lebensjahr erreicht und seit 1854 so erfolgreich an der Münchener Universität die Augenheilkunde gelehrt, in den Ruhestand getreten ist.

3) S. 174, Z. 24 lies keine statt eine.

4) S. 167. Am 30. Tage nach der Verletzung musste der durch Pfeilschuss verletzte Augapfel doch enucleirt werden.

Bibliographie.

1) Ein Fall von Augenverletzung durch Exercier-Schuss, von Dr. M. Kos, k. und k. Regimentsarzt. (Militärarzt. 1900. Nr. 4. Beilage zur Wiener med. Wochenschr. 1900. Nr. 9.) Exercier-Schuss aus unmittelbarer

[1] Den Fachgenossen, welche 1897 vom internationalen Congress zu Moskau nach St. Petersburg sich begaben, wird er stets in freundlicher Erinnerung bleiben. H.

Nähe. Perforation des Augapfels im äusseren Scleraltheile. Trotz Verdacht des Eindringens von Pfropftheilen in das Auge conservative Behandlung. — Heilung mit flacher Narbe. — Fingerzählen in $^1/_2$ m. Schenkl.

2) Ein Fall von Exophthalmus intermittens nebst Phlebectasien im Bereiche der Venae jugulares, von Dr. Richard Hitschmann. (Wiener klin. Wochenschr. 1900. Nr. 3.) Einen Fall von Exophthalmus intermittens demonstrirte Verf. in der Sitzung der Gesellschaft der Aerzte Wiens am 12. Januar 1900. Der Fall betrifft einen 23jährigen Mann; es findet sich in der rechten Retromandibulargegend eine hühnereigrosse Geschwulst, die bei Compression der Vena jugularis ganz bedeutend anschwillt. Aehnliche Knoten geringerer Prominenz sind in der linken Supramaxillargrube, in der rechten Hälfte des harten Gaumens und in der rechten Hälfte der Zungenspitze vorhanden. An der unteren Uebergangsfalte, sowie an der Conjunctiva bulbi erweiterte Venen. Die Veränderungen wurden von den Eltern des Patienten schon in dessen 2. Lebensjahre bemerkt. Der rechte Bulbus tritt bei Stauungszuständen in der Vena jugularis langsam und continuirlich vor: dies erreicht einen so hohen Grad, dass der Scheitel der rechten Cornea 15 mm vor dem der linken Cornea steht. Druck auf dem Bulbus oder einfache Rückenlage bedingt Enophthalmus. Am Augengrunde Venen-Erweiterung. — Sehschärfe rechts $^5/_{24}$; der intermittirende Exophthalmus ist auf die durch individuelle Disposition bedingte Dilatation der Orbitalvenen mit folgender Erschlaffung der den Augapfel in Suspension erhaltenden Fascien zurückzuführen. Schenkl.

3) Die Augen-Untersuchungen an den Schülern der österreichischen Volks- und Mittelschulen, von Prof. Dr. A. v. Reuss in Wien. (Oesterreichs Wohlfahrts-Einrichtungen 1848—1898, Band II, M. Perles in Wien.) Die ersten genauen Untersuchungen an Augen von Schulkindern stammen aus Oesterreich und wurden im Jahre 1861 von Jäger vorgenommen und veröffentlicht. Die Refraction wurde durchwegs mit dem Augenspiegel bestimmt. Verf. hat 3 Jahre hintereinander (1872, 1873, 1874) die Schüler ein und derselben Wiener Anstalt untersucht und die Refractionsbestimmung ebenfalls mit dem Augenspiegel vorgenommen. Er liess es sich angelegen sein, sein Augenmerk nicht nur besonders auf das Wachsen der Kurzsichtigkeit bei denselben Schülern zu richten, sondern auch die nicht-kurzsichtigen Augen in den Kreis seiner Studien zu ziehen; er studirte die Veränderungen der Augen jedes einzelnen Schülers in den bezeichneten 4 Jahren. Untersuchungen von Schüler-Augen wurden weiter in Oesterreich vorgenommen von Netoliczka (Graz), Bernhard (Chrudim), Libicky (Raudnitz), Reis (Neuhaus), Herrnheiser (Prag), Fizia (Teschen), Kerschbaumer (Salzburg) und Adler (Wien). Schenkl.

4) Zur Behandlung der Keratitis profunda, von Dr. Emil Guttmann in Breslau. (Wiener klin. Rundschau. 1900. Nr. 6.) Die Quecksilber-Behandlung ist ohne besondere Wirkung (?) und eher schädlich; Atropin ohne Einfluss auf den Process. Reizmittel sind während des entzündlichen Stadiums zu meiden, dagegen ist eine systematische Cocaïn-Anwendung von günstiger Wirkung. Schenkl.

Um Einsendung von Separatabdrücken wird gebeten (Berlin NW. 26 Schiffbauerdamm).

Verlag von Veit & Comp. in Leipzig. — Druck von Metzger & Wittig in Leipzig.

Centralblatt

für praktische

AUGENHEILKUNDE.

Herausgegeben von

Prof. Dr. J. Hirschberg, Geh. Med.-Rath, in Berlin.

Unter ständiger Mitwirkung der Herren Dr. Ancke in München, Dr. Berger in Paris, Prof. Dr. Birnbacher in Graz, Dr. Brailey in London, Prof. Dr. H. Cohn in Breslau, Doc. Dr. Cl. du Bois-Reymond in Berlin, Dr. Dahrenstaedt in Herford, Doc. Dr. E. Emmert in Bern, Prof. C. Gallenga in Parma, Dr. Ginsberg in Berlin, Prof. Dr. Goldzieher in Budapest, Dr. Gordon Norrie in Kopenhagen, Prof. Dr. Horstmann in Berlin, Dr. Issigonis in Smyrna, Prof. H. Knapp in New York, Prof. Dr. Krückow in Moskau, Dr. Kuthe in Berlin, Dr. Landau in Coblenz, Prof. Dr. Magnus in Breslau, Major F. P. Maynard, J. M. S., in Ost-Indien, Dr. Michaelsen in Görlitz, Dr. Moll in Berlin, Prof. Dr. J. Munk in Berlin, Dr. Neuburger in Nürnberg, Dr. Peltesohn in Hamburg, Dr. Pergens in Brüssel, Prof. Peschel in Frankfurt a. M., Dr. Purtscher in Klagenfurt, Dr. M. Reich in Petersburg, Med.-Rath Dr. Scheer in Oldenburg, Prof. Dr. Schenkl in Prag, Prof. Dr. Schwarz in Leipzig, Dr. Spiro in Berlin, Dr. Stiel in Köln.

Monatlich ein Heft. Preis des Jahrganges 12 Mark. Zu beziehen durch alle Buchhandlungen des In- und Auslandes und die Postanstalten des Deutschen Reiches.

August. Vierundzwanzigster Jahrgang. 1900.

Inhalt: **Original-Mittheilung.** I. Ueber die Einwirkung von Leuchtgas-Vergiftung auf das Seh-Organ. Von Dr. **Purtscher** in Klagenfurt. — II. Herpes zoster ophthalmicus ohne Haut-Affection. Von Dr. **Rudolf Lederer**, Augenarzt in Teplitz.

Gesellschaftsberichte. Berliner ophthalmologische Gesellschaft.

Journal-Uebersicht. I. v. Graefe's Arch. f. Ophthalm. L. 1. — II. Wochenschrift für Therapie und Hygiene. Nr. 13—24. — III. Zehender's klinische Monatsblätter für Augenheilkunde. 1900. Mai—Juni.

Vermischtes. Nr. 1—5.

Bibliographie. Nr. 1—9.

I. Ueber die Einwirkung von Leuchtgas-Vergiftung auf das Seh-Organ.

Von Dr. **Purtscher** in Klagenfurt.

Die Literatur der letzten Jahrzehnte hat viele bemerkenswerthe Beiträge gebracht über die Abhängigkeit verschiedener Amblyopien und Amaurosen von Vergiftung durch Alkohol, Tabak, Blei, Schwefelkohlenstoff, Filix mas, Chinin und andre chemische Stoffe. Verhältnissmässig sehr wenig aber ist uns in dieser Richtung vom Leuchtgas bekannt, was insofern weniger Wunder nehmen kann, als die grössere Anzahl von Leuchtgas-Vergiftungen sicher tödtlich endet; andrerseits aber in den leichten Fällen, wo die Gefahr frühzeitig entdeckt und beseitigt wurde, tiefere Störungen nicht gesetzt wurden. Endlich fällt hier das gewichtige Moment länger

fortgesetzter Einwirkung des Giftes, wie etwa bei Alkohol, Tabak, Blei und Schwefelkohlenstoff, nahezu ausnahmslos fort.

Vom Standpunkte des Praktikers sind wir berechtigt, die Grenzen unsrer Aufgabe weiter auszudehnen und auch die Fälle von Kohlendunst-Vergiftung in den Bereich unserer Abhandlung zu ziehen.

Prof. v. JACKSCH betont in seinem Werke über die „Vergiftungen", dass bei Vergiftung durch Kohlendunst wie durch Leuchtgas das Bild in erster Linie von der toxischen Wirkung des Kohlenoxydgases[1] beherrscht werde. Dieses letztere verdrängt nach v. JACKSCH aus den rothen Blutzellen den Sauerstoff und verbindet sich mit dem Haemoglobin zu Oxyhaemoglobin, wodurch die Function des Blutes, Sauerstoff an die Gewebe abzugeben, aufgehoben wird. Die Affinität des Kohlenoxydgases zum Haemoglobin ist 200 mal grösser als die des Sauerstoffes.

Die Mortalität beträgt nach v. JACKSCH 76,13 %, ist somit eine sehr erhebliche.

Bei der Obduction solcher Leichen finden sich nach diesem Autor Ekchymosen in fast allen Organen; häufig im Gehirn ausgebreitete Blutungen und auch Erweichungsherde.

Hinsichtlich der Pupillen am Lebenden erwähnt v. JACKSCH, ihr Verhalten sei ein recht verschiedenes; meist seien dieselben mittelweit; aber auch bei erloschenem Bewusstsein bestehe noch Lichtreaction. Bei der chronischen Kohlenoxydgas-Vergiftung finde sich träge Lichtreaction.

Die in der Literatur niedergelegten Fälle von Leuchtgas-, bezw. Kohlendunst-Vergiftungen sind recht spärlich. Ich konnte, bei allerdings ganz oberflächlicher Nachschau, in der Literatur der letzten vier Jahrzehnte nur 20 casuistische Mittheilungen finden, darunter aber nur 13 mit positiven Bemerkungen hinsichtlich dabei beobachteter Veränderungen am Sehorgan; neun hiervon betreffen Kohlenoxyd-Vergiftungen, die vier übrigen Leuchtgas-Vergiftungen. Drei Fälle, die Augenveränderungen betreffen, endeten tödtlich.

Von Bewusstseins-Störung wird ausdrücklich berichtet in acht von sämmtlichen Fällen; sie dürfte aber wohl in allen mehr oder weniger vorhanden gewesen sein. Es werden mehrfach erwähnt nachfolgende Delirien, taumelnder Gang, Temperatur-Steigerung, erhöhte Stickstoff-Ausscheidung, Störung der Athmung und Circulation, nachfolgende Lähmungen, zum Theil hysterischer Art, Hemiplegie, Hemianaesthesie, Hyperaesthesie, schmerzhafte Contracturen, Urinverhaltung, freiwilliger Abgang von Harn und Koth, Amnesie, Verlust des Ortgedächtnisses, Alexie, Störungen der Intelligenz, Geneigtheit zu Gehirn-Congestionen u. s. w.

Wie schon aus den Angaben über Störungen des Bewusstseins zu entnehmen, haben all die eben aufgezählten Symptome für uns nur sehr zweifelhaften Werth, da sie höchst unvollständigen Referaten entstammen.

---

[1] Im Steinkohlen-Gas ist Kohlenoxyd-Gas zu 8 % (4 bis 11 %) enthalten.

Wir wollen uns nur den Angaben über die Augensymptome zuwenden:

In drei Fällen wird von Exophthalmus berichtet, in drei über Schielen, bezw. Augenmuskellähmungen, in einem über Accommodationslähmung. Viermal waren die Pupillen verengt, zweimal erweitert; in einem Falle fand sich paradoxe Pupillenreaction.

In drei Fällen wird von Beeinträchtigung der centralen Sehschärfe berichtet, in drei von Einschränkung des peripheren Gesichtsfeldes (einmal von bleibender).

In drei Fällen wird venöse Blut-Ueberfüllung des Augengrundes beschrieben, einmal neben Verengerung der Arterien; später zeigte der Spiegel in diesem Falle nur noch Abblassung der temporalen Papillen-Hälften.

In einem Falle war die Kohlendunst-Vergiftung von Herpes zoster ophthalmicus gefolgt.

Was die beobachteten Pupillen-Symptome anbelangt, so treten sie hinsichtlich ihrer Wichtigkeit einigermaassen vor andren Folgezuständen zurück, da wir im Verhalten der Pupillen einen Ausdruck wechselnder Gehirnzustände erblicken müssen; es handelte sich bei der grossen Verschiedenheit der bezüglichen Angaben vielleicht nur um verschiedene Phasen im Ablauf der Vergiftungs-Erscheinungen (etwa wie bei der Chloroformnarkose).

In weit höherem Maasse beanspruchen unsre Aufmerksamkeit die den Sehapparat selbst betreffenden toxischen Veränderungen.

Als solche müssen wir auffassen die Herabsetzung der centralen Sehschärfe, besonders aber die Einschränkung des Gesichtsfeldes; in weiterem Sinne auch Störungen der Augenmusculatur. In zwei Fällen wird von „concentrischer Einschränkung" gesprochen, in einem von der „vorhandenen Gesichtsfeld-Einschränkung".

Diesen Fällen verwandt sind jene von Simeon Snell und von Nieden, wo es sich um Nitrobenzol-Vergiftung handelte; auch sie beobachteten Herabsetzung der centralen Sehschärfe und Gesichtsfeldeinschränkung; in einem Falle des letzteren Autors fand sich ein centrales Skotom. Beide Autoren sahen in ihren Fällen auch venöse Blutüberfüllung des Augengrundes bei blassen Papillen. In einem Falle erwähnt Nieden Pupillenerweiterung und Rotationskrämpfe (Nystagmus) der Augenmuskeln.

Die Augenmuskeln scheinen — zumal, wenn auch Nieden's Fall hinzugerechnet werden darf, — nicht so selten von Störungen befallen zu werden. So spricht Emmert von Augenmuskellähmungen nach Kohlendunst-Vergiftung, Friedberg von Schielen und Exophthalmus, Pokrowsky von letzterem allein, Knapp von Exophthalmus, Accommodationslähmung und anfänglicher Ophthalmoplegie, welche bis auf Insufficienz der Recti interni später zurückging.

Der Exophthalmus war wohl in allen drei letzteren Fällen durch Verlust des normalen Tonus der Recti bedingt, in Folge directer Schädigung

der Musculatur durch das im Ernährungsstrome circulirende Gift, wenn wir Klebs folgen, der von zur Nekrose führender Muskeldegeneration spricht. Dagegen nimmt Fuchs nuclearen Sitz der Augenmuskelstörungen an. Andere Autoren — so Panas — sprechen sich über den Ort der Laesion überhaupt nicht aus.

In neuerer Zeit hatte ich Gelegenheit, einen Fall von Leuchtgas-Vergiftung mit folgender schwerer Schädigung des Sehorganes — allerdings schon in einem späten Stadium — zu beobachten, der merkwürdig genug ist, um mitgetheilt zu werden:

Pfarrer Franz H. aus Millstatt in Kärnthen, 60 Jahre alt, hatte das Unglück, gelegentlich seines Aufenthaltes in einem Wiener Hotel in der Nacht vom 28. zum 29. September 1898 das Opfer einer Leuchtgas-Vergiftung zu werden. Er hatte bis Mitternacht Briefe geschrieben, drehte dann den Hahn in seinem Zimmer ab und begab sich zur Ruhe. Wahrscheinlich hatte der in Jahren vorgerückte Herr nach dem Abdrehen des Hahnes denselben unwissentlich wieder etwas geöffnet. Zum Glück hatte er den Hausdiener beauftragt, ihn schon um 4 Uhr früh zu wecken. Er wurde nach vergeblichen Weckversuchen bewusstlos in seinem Bette aufgefunden. Vier Aerzte sollen sich nach seiner Angabe bis zum Abend bemüht haben, ihn zum Bewusstsein zu bringen, was endlich einigermaassen gelang. Man habe ihn Sauerstoff einathmen lassen und ihm Brechmittel gereicht. Die ersten zehn nun folgenden Tage sei er total blind gewesen; dann habe sich langsam wieder ein mässiges — aber noch immer mangelhaftes — Sehvermögen hergestellt. Wochenlang sei er geistig umnachtet gewesen, und selbst jetzt noch — etwa sechs Wochen seit dem Unfall — sei sein Denkvermögen, besonders sein Namens- und Ortsgedächtniss sehr erheblich beeinträchtigt. So sei er ganz ausser Stande, sich an die Wohnräume seines Pfarrhofes, deren Eintheilung und Einrichtung zu erinnern. Im Uebrigen fühle er sich wieder ganz wohl, könne stundenlang spaziren gehen, fühle sich so kräftig wie früher.

Status praesens, am 10. November 1898 bei der ersten Vorstellung: Patient macht den Eindruck eines unbeholfenen, verworrenen Menschen, der sich wenig um seine Umgebung kümmert. Sprache und Bewegungen sind auffallend langsam.

Augen äusserlich normal; ebenso die Augenmuskeln. Die Pupillen eher etwas weiter, als normal, reagiren träge auf Belichtung.

Sehschärfe beiderseits $^3/_{XII}$ mühsam. Gläser bessern nicht.

Spiegelbefund nahezu normal; vielleicht Arterien etwas mehr geschlängelt, Arterien wie Venen etwas dünner, als normal.

Das Gesichtsfeld scheint bei grober Prüfung mit der Hand nur nach oben ziemlich intact, nach unten und nach beiden Seiten fehlend. Nur

am linken Auge werden auch noch etwas nach innen vom Fixirpunkte Handbewegungen wahrgenommen. Farben werden richtig erkannt.

Therapie: Passende Diät. Jodkalium in kleinerer Gabe.

10. Januar 1899. Aussehen und Allgemeinbefinden befriedigend; Intelligenz aber immer noch erheblich geschwächt; das Gedächtniss soll besser sein. Die Sprache ist sichrer geworden. Zunge weicht leicht nach links ab. Extremitäten normal kräftig. Sensibilität erhalten. Kniephaenomen normal.

S $^{3}/_{IV}$ kaum, etwas zögernd.

Liest mit + 3 vollkommen richtig auch kleinsten Druck, doch nur mit einiger Mühe.

Beide Pupillen noch weiter als normal, reagiren im Allgemeinen noch träge. Bei Prüfung im dunkeln Zimmer ergiebt sich bei Belichtung von rechts her an beiden Augen lebhafte Lichtreaction, bei Belichtung von allen anderen Seiten her aber nur träge, aber deutlich erkennbare Contraction; dieselbe ist links noch schwächer, als rechts.

Bei der Gesichtsfeldmessung mit dem Perimeter ergiebt sich, dass beiderseits die linke Gesichtsfeldhälfte (bis auf das bekannte Hinübergreifen über den Fixirpunkt) vollständig fehlt, desgleichen die untere Hälfte der rechten. Die einzig an beiden Augen erhaltenen oberen rechten Quadranten zeigen eine periphere Einschränkung bis auf 45°.

Die Rothempfindung reicht nach oben bis zu 22° vom Fixirpunkt, nach aussen bis 32°; die Blauempfindung nach oben bis 32, nach aussen bis 34°.

Besonders bemerkenswerth ist die fast mathematische Congruenz der Gesichtsfelder sowohl für Weiss, wie auch für Farben an beiden Augen.

Der Spiegelbefund ist fast normal. Arterien etwas mehr geschlängelt; Venen enger, als normal. Begrenzung der Sehnervenscheibe ziemlich scharf, ihr Farbenton gut.

Am 1. März 1899 neue Vorstellung. Der Kranke berichtet freudig, dass er nun auch vollkommen nach links und nach unten sehen, sich wieder fast normal orientiren könne.

Leider erweisen sich diese Angaben des Kranken als vollständige Täuschung; er hatte sich offenbar an seinen Zustand schon mehr gewöhnt.

S $^{3}/_{III}$ nahezu vollständig. Die Gesichtsfeldreste sind jedoch genau dieselben geblieben, haben sich in keiner Weise günstiger verändert. Auch der Reflex des Hohlspiegels erzeugt in den defecten Netzhautbezirken keinerlei Lichtempfindung.

Das Lesen bereitet dem Kranken noch immer Schwierigkeiten.

Spiegelbefund und Zustand der Pupillen sind unverändert.

Auch bei späteren Vorstellungen erwies sich der Befund unverändert, was besonders auch von den Gesichtsfeldern gilt.

Wir haben es somit hier mit einem Falle doppelseitiger, lateraler, nach links hin vollständiger, nach rechts unvollständiger homonymer Hemianopsie zu thun, mit normaler Sehschärfe und verhältnissmässig normalem Farbensinn, aufgetreten zunächst unter dem Bilde doppelseitiger Amaurose im unmittelbaren Anschlusse an eine acute Leuchtgas-Vergiftung. Die Blindheit hatte sich allmählich zum Theile zurückgebildet, wie dies ja schon vielfach für Hemianopsien auf anderer Basis in der Literatur niedergelegt ist.

Fälle von anfänglicher beiderseitiger Amaurose, in denen sich später ein Quadrant des Gesichtsfeldes wiederherstellte, werden unter anderen beschrieben von Brünnicke, Swanzy und Werner, Doyne, Sachs und Koeppen.

Besonders Koeppen's Fall und die von Friedel Pick beobachteten stehen unserem Falle sehr nahe, da es sich bei ihnen gleichfalls um Vergiftung handelte, jedoch durch Urämie.

Pick nimmt für seine Fälle an, dass die toxische Lähmung der beiderseitigen centralen Sehbahnen eine Hemisphäre stärker befalle, als die andere, wie auch die urämischen Krämpfe und Lähmungen. Es sei nicht ausgeschlossen, dass die Urämie durch Beeinflussung der Vasomotoren des Gehirnes zur Nekrose oder in einem Gefässe zur Gerinnung des Blutes mit folgender Erweichung führen könne.

In analoger Weise liesse sich die Einwirkung des Kohlenoxydgases, bezw. des Leuchtgases denken. Auch Schmidt-Rimpler sagt, dass durch Kohlenoxydgas fettige Degeneration der Arterien und dadurch nervöse Störungen hervorgerufen werden können. Uebrigens sind beweisend die zahlreichen Sections-Befunde nach Kohlenoxyd- bezw. Leuchtgas-Vergiftungen, mitgetheilt von Simon, Golding Bird, Caussé, Bekhan, Posselt, Becker, Loewenthal, Bourdon u. A., welche übereinstimmend von Hyperhämie des Gehirnes und seiner Häute, Hämorrhagien und Erweichungsherden sprechen.

Für unsren Fall müssen wir wohl mit grosser Wahrscheinscheinlichkeit Blutungen, bezw. Erweichungsherde in der Sehstrahlung, ja vielleicht in der Hirnrinde selbst als Ursache der Störungen des Sehapparates annehmen.

Das sehr an hemianopische Pupillenreaction erinnernde Verhalten der Lichtreaction braucht wohl nicht nothwendiger Weise für Tractus-Hemianopsie zu sprechen, umsoweniger, als ja auch das Gedächtniss, sowie die allgemeine Intelligenz des Kranken wesentlich gelitten hatten, andrerseits aber auch gerade das Ortsgedächtniss — die optischen Erinnerungsbilder — in hohem Grade geschädigt erschienen; auch fällt der Umstand in Betracht, dass der Kranke sich seines Gesichtsfelddefectes nie eigentlich bewusst war, was nach Marc Dufour für Laesion der Sehsphäre spricht.

Was die vier Mittheilungen über Fälle von Leuchtgas-Vergiftung im Besonderen betrifft, bei welchen überhaupt Augenveränderungen erwähnt sind, so finden wir einmal genannt: 17 tägige Beeinträchtigung des Sehvermögens. In drei Fällen waren die Pupillen verengt, in einem mittelweit, in einem erweitert. Von Allgemeinerscheinungen wird berichtet über 3 tägige Manie einmal, Delirien einmal, zweimal über Störungen der Athmung. Je einmal über Kopfweh und Amnesie, zurückbleibende Bewusstseinstrübung, Beschränktheit der Intelligenz noch nach Jahren, Hyperästhesie, Zusammenziehung der Kaumuskeln.

Fügen wir unseren Fall hinzu, so käme noch als neues Symptom doppelseitige Hemianopsie hinzu neben Schwächung der Intelligenz und des Ortsgedächtnisses.

Literatur.

1. Ball, Charles B. Notes on a case of carbonic acid poisoning, treated by inhalation of oxygen. With a description of a new apparatus for rendering impure air respirable. Brit. Med. Journ. Apr. 20, p. 262 u. Virchow-Hirsch f. 1878. I. p. 398.

2. Becker, Ernst. Zur Lehre von den nervösen Nachkrankheiten der Kohlenoxyd-Vergiftung. Deutsche med. Wochenschr. Nr. 24, S. 571 und Virchow-Hirsch f. 1896. I. S. 385.

3. Behr, Riga. Ein Fall von Hysterie im Anschluss an Leuchtgas-Vergiftung. Wiener med. Wochenschr. Nr. 40, S. 1716. Ref. in Virchow-Hirsch f. 1896. I. S. 327.

4. Benson, John Hawtrey, Dublin. Two cases of poisoning by the fumes of charcoal. Med. Press and Circular, April 30, Dublin Journ. of med. Sc., May, p. 442, u. Virchow-Hirsch f. 1873. I. S. 371—72.

5. Berkhan. Ein Fall von subcorticaler Alexie (Wernicke). Archiv f. Psychiatrie XXIII, 2. Heft, u. Virchow-Hirsch f. 1891. II. S. 82.

6. Bourdon, M. Thèse inaugurale 1844, cit. von Grisolle bei Knapp.

7. Brose, L. D., Evansville. Archives of Ophthalmology. Vol. XXVIII. Heft 4, 3. Amaurose nach Betreten eines Schachtes, in dem Dynamit zur Explosion gebracht worden war.

8. Caussé Sévérin D'Albi (Taru). Asphyxie de trois personnes par le gaz d'eclairage. Ann. d'hyg. publ., October, p. 353, u. Virchow-Hirsch f. 1875. I. S. 616.

9. Duponchel. E. Tentative d'asphyxie par les vapeurs de charbon, emphysème sous-cutané et hémiplégie hystérique consecutifs. Gaz. hebdom. Nr. 8, p. 89 u. Virchow-Hirsch f. 1891. I. S. 399.

10. Emmert, cit. bei Schmidt-Rimpler. Die Erkankungen des Auges. Wien, 1898, S. 495.

11. Fallot, Marseille. Note sur un cas d'amnésie rétrograde consecutif à l'intoxication par l'oxyde de carbon. Ann. d'hyg., Mars. p. 244, u. Virchow-Hirsch f. 1892. I. S. 375.

12. Friedberg, H. Toxikologische Mittheilungen. Canstatt's Berichte f. 1866. I. S. 311.

13 Fuchs, E. Lehrb. d. A. 4. Auflage, S. 535 und 636.

14. Grisolle. Pathologie interne 5. édit., tom. II. p. 57, cit. nach Knapp.

15. Guillié, E. (Villeneuve la Guyard, Yonne). Relation d'un cas d'empoisonnement par le gaz d'éclairage. Ann. d'hyg., tom. XXIX, Nr. 4, p. 364, u. Virchow-Hirsch f. 1893. I. S. 384.

16. v. Jacksch. Die Vergiftungen. Wien, 1897.

17. Klebs. Virchow's Archiv XXXIV, S. 244, und Canstatt's Berichte f. 1865. II. 5. S. 105.

18. Knapp, H. Ein Fall von Parese der Augenmuskeln durch Kohlendunstvergiftung. Arch. f. Augenheilk., Bd. IX, S. 229.

19. Laroche. Bericht über zwei Fälle von Kohlenoxyd-Vergiftung. Canstatt's Ber. f. 1866, I. S. 311—312.

20. Loewenthal, Siegmund. Ein Fall von Bluttransfusion bei Leuchtgas-Vergiftung. Wiener klin. Wochenschr. Nr. 26, S. 879, Virchow-Hirsch f. 1892. I. S. 374.

21. Marten, Georg (Zürich). Beiträge zur Kenntniss der Kohlenoxyd-Vergiftung. Virchow's Archiv, Bd. 136, H. 3, S. 535, u. Virchow-Hirsch f. 1894, I. S. 381.

22. Nieden. Ueber Amblyopie durch Nitrobenzol-(Roburit-)Vergiftung. Centralblatt f. Augenh. 1888, S. 193.

23. Panas. Traité des maladies des yeux. Bd. II, p. 50.

24. Pokrowsky, W. Das Wesen der Kohlenoxyd-Vergiftung. Hermann's med. Centralbl. S. 374—375, u. Cannstatt's Ber. f. 1865, I. S. 138.

25. Posselt, Adolf. Ein Fall von Kohlendunst-Vergiftung (aus der med. Klinik zu Innsbruck). Wiener klin. Wochenschr. 1893, Nr. 21, 22, u. Virchow-Hirsch f. 1893, I. S. 385.

26. Sattler. Ueber einen Fall von Herpes zoster ophthalmicus. Wiener med. Wochenschr. 1889, Nr. 9, cit. von Schmidt-Rimpler.

27. Schmidt-Rimpler. Die Erkrankungen des Auges im Zusammenhange mit anderen Krankheiten, S. 495.

28. Schmitz, M. The action of Carbonic Oxid on the eye. The Therap. Gaz. 94, u. Centralbl. f. Augenh. 1894, S. 192.

29. Schmitz. Ueber die Einwirkung der Kohlenoxyd-Vergiftung auf das Auge. Festschrift zur Feier des 25jähr. Jubiläums des ärztl. Vereins des Reg.-Bez. Arnsberg. Virchow-Hirsch f. 1893, II, S. 632—633.

30. Simon, Th., Hamburg. Ueber Encephalomalacie nach Kohlengas-Vergiftung. Arch. f. Psychiatr. I, S. 263, u. Virchow-Hirsch f. 1868, I, S. 327.

31. Szwajcer, Jacob. Slepota i slepota polowiczna w przebiegu tyfusu brzusznego. Gazeta Lekarska, Warschau, Nr. 20, u. Virchow-Hirsch f. 1885, II, S. 448.

32. Zieler, Karl. Ueber Nachkrankheiten der Leuchtgas-Vergiftung, besonders über Leptomeningitis serosa. Dissert. Halle 1897, u. Virchow-Hirsch f. 1897, I. S. 361—362.

II. Herpes zoster ophthalmicus ohne Hautaffection.

Von Dr. **Rudolf Lederer**, Augenarzt in Teplitz.

Die oberflächlichen Hornhaut-Entzündungen, die mit Bläschenbildung einhergehen, werden unter Ausschluss jener zumeist als Keratitis bullosa bezeichneten Form, welche als Folge-Erscheinung anderweitiger schwerer Veränderungen des Auges auftritt, in den Hand- und Lehrbüchern der Augenheilkunde in drei Gruppen eingetheilt: den von Horner beschriebenen Herpes corneae febrilis oder catharrhalis oder inflammatorius, zweitens jene Gruppe, welche im Handbuch von Wecker-Landolt als idiopathischer, sonst wohl auch als neuralgischer Herpes, bei Graefe-Saemisch ohne besondere Bezeichnung angeführt wird, und drittens den Herpes zoster ophthalmicus.

Es wird mit Rücksicht auf die Beurtheilung des Falles, den ich im Folgenden besprechen will, vielleicht gerechtfertigt sein, in Kürze die unterscheidenden Merkmale dieser drei Krankheitsformen anzuführen.

Der Herpes febr. oder catharrh. — analog dem Herpes labialis eine Begleiterscheinung fieberhafter Erkrankungen, namentlich der Respirationsorgane, verläuft langsam, geht mit geringer oder ganz ohne Verminderung der Hornhautsensibilität und der Augapfelspannung einher und hinterlässt Trübungen.

Die Bläschen der zweiten Form, welche ohne Herabsetzung der Sensibilität und des Tonus verläuft, zeichnen sich durch sehr kurzen Bestand und rasche Regeneration des Epithels, namentlich aber durch die häufigen Recidiven aus, ohne Trübungen zu hinterlassen.

Die dritte Form endlich ist eine gelegentliche Theilerscheinung des Gürtelausschlages im Bereiche des I. Trigeminusastes, ist immer mit hochgradiger Störung der Empfindlichkeit der Hornhaut und Herabsetzung des Binnendruckes des Augapfels verbunden und hinterlässt bei langsamer Regeneration mehr oder weniger ausgedehnte Trübungen. — Bei beiden letzteren Formen kommen Trigeminus-Neuralgien vor.

Ich will nun der Skizzirung dieser Krankheitsbilder die Krankengeschichte eines Falles gegenüberstellen, dessen Symptome vollkommen denjenigen des Herpes zoster ophth. entsprachen, ohne jedoch das wesentlichste Moment, die Verbindung mit der entsprechenden Hautaffection zu zeigen.

Den 8jährigen Bergmannsohn Julius Cz. brachte seine Mutter zum ersten Male am 2. September 1899 zu mir mit der Klage, dass er seit 6 Wochen am linken Auge erkrankt sei. Die Erkrankung war ohne bekannte Ursache aufgetreten; und, ohne dass eine sonstige Krankheit bestanden hätte oder vorangegangen wäre, hatte sich mit heftigen Kopfschmerzen Schlaflosigkeit eingestellt, die während der ganzen Dauer der Krankheit anhielt. An dem Auge selbst fiel der Mutter ausser den Entzündungserscheinungen auf, dass es tiefer zu liegen und kleiner zu sein schien.

Alle Fragen nach einer früheren Krankheit, nach etwa begleitendem Fieber, nach einem Ausschlag im Gesicht, namentlich in der Umgebung des Mundes oder in der Nachbarschaft des Auges werden von der intelligenten Frau auf das Bestimmteste verneint.

Der Knabe stand vom Beginn der Affection an in ärztlicher Behandlung und bekam Augentropfen und kalte Umschläge.

Die Untersuchung ergiebt: Die fest geschlossenen Lider gegen die Ränder zu geröthet, ohne jede Andeutung von Narben oder abnormer Pigmentation, wie solche auch in der Umgebung nirgends zu finden ist. Die starke Lichtscheu macht die Untersuchung des Augapfels recht schwierig. Der entzündliche Zustand des Auges giebt sich durch erhöhte Thränen-

secretion, erhebliche conjunctivale und ciliare Injection kund. Die Hornhaut ist in ihrer oberen Hälfte matt und namentlich im äusseren oberen Quadranten mit zahlreichen, zumeist kleinen Bläschen mit klarem Inhalt besetzt. Diese Partie ist in den oberflächlichen Schichten bläulichgrau getrübt, doch erscheint innerhalb derselben die Trübung an den bläschenfreien Stellen etwas dichter. Die Hornhaut in ihrer ganzen Ausdehnung gegen Berührung unempfindlich. Der Augapfel ist deutlich zurückgesunken und erscheint in Folge dessen kleiner; seine Spannung ist in hohem Grade herabgesetzt (— 2), die Prüfung derselben schmerzhaft. Ebenso zeigt sich Druckschmerzhaftigkeit an der Austrittsstelle des N. supratrochlearis.

Die Therapie bestand in Atropin, Verband, warmen Umschlägen und Galvanisation.

Durch dieselbe wurde der Verlauf insofern günstig beeinflusst, als die Schmerzen nachliessen und Schlaf sich wieder einstellte. Unter Abnahme der Reizerscheinungen waren nach drei Tagen die Bläschen verschwunden, die Trübung der Hornhaut weniger ausgedehnt, jedoch an zwei Stellen im äusseren oberen Quadranten dichter. Am 11. September war die Hornhaut glatt und zeigte einen geringeren Grad von Sensibilitätsstörung, auch der Tonus hob sich allmählich, um am 16. annähernd den des anderes Auges zu erreichen.

Zweier Vorkommnisse während des beobachteten Verlaufs möchte ich besonders Erwähnung thun. Unter dem 3. September verzeichnet die Krankengeschichte: Knapp über der äusseren Lidcommissur und nach aussen davon eine Gruppe von 4—5 weisslichen Bläschen, welche der hiesige Specialarzt für Hautkrankheiten, Dr. Federer, für Herpesbläschen erklärte. Dieselben waren bereits nach drei Tagen eingetrocknet und hinterliessen keine sichtbaren Spuren. Einen gleichen Verlauf nahm eine ähnliche Bläschen-Eruption in der äusseren Hälfte des Unterlides, welche am 9. September auftrat.

Nachdem die Reizerscheinungen verschwunden waren und die Hornhaut eine glatte Oberfläche erlangt hatte, verordnete ich Massage mit gelber Salbe, welche noch längere Zeit fortgesetzt wurde. Ich sah den Patienten in der Folgezeit noch öfter. Der letzte eingetragene Befund datirt vom 23. October: Anhaltend reiz- und beschwerdefrei. Der Augapfel noch etwas zurückgesunken und kleiner erscheinend als der rechte, die Hornhaut weniger empfindlich, zeigt im äusseren oberen Quadranten zwei bläulichgraue, etwa weizenkorngrosse Flecke mit verwaschenen Grenzen. Spannung normal, Sehkraft $^6/_6$. —

Wenn man das hier beschriebene Krankheitsbild mit den oben angeführten Symptomcomplexen vergleicht, so findet man eine auffallende Uebereinstimmung mit den Erscheinungen und dem Verlaufe des Herpes zoster ophthalmicus, und kann mit dieser Diagnose nur zögern in Folge des vollständigen Mangels einer entsprechenden Hautaffection.

Nach unseren bisherigen Erfahrungen gehört ein Gürtelausschlag im Bereiche des I. Trigeminusastes ohne Erkrankung des Augapfels zu den häufigen Vorkommnissen und ist in der Aufstellung von HYBORD unter 98 Fällen nur 44 Mal von Augenaffection begleitet. Dagegen findet sich in der Literatur, so weit mir bekannt, kein Fall verzeichnet, in dem die Zona ophthalmica nur das Auge betroffen hätte, ohne Mitbetheiligung der Haut. Immerhin aber stellen einzelne Beobachtungen, die von dem gewöhnlichen Bilde abweichen, einen Uebergang her zwischen diesem und unserem Befund.

Bekanntlich hat schon HUTCHINSON darauf aufmerksam gemacht, dass die Erkrankung des Auges abhängig sei von der Betheiligung der betreffenden Nasenseite, was sich daraus erklärt, dass der Nervus nasociliaris sowohl die Haut der Nase als auch durch die Radix longa des Ganglion ciliare das Auge versorgt. Von diesem regelmässigen Verhalten nun machen die zwei Fälle BOWMAN's, die JACKSCH in seiner Dissertation anführt, insofern eine Ausnahme, als das Auge erkrankt war, obwohl nur der N. frontalis an dem Processe betheiligt, die Nase also frei war. — Eine andere Art ungewöhnlichen Verhaltens zeigt der von COHN[1] als Nr. 4 angeführte Fall, bei welchem die Augenaffection — eine Keratoïritis — einen Zoster im Bereiche des II. Trigeminusastes complicirte, während das Vertheilungsgebiet des ersten Astes vollkommen verschont blieb.

Wiewohl diese Abweichungen von dem gewöhnlichen Verhalten eine Brücke zu bilden scheinen zu dem von mir beschriebenen Fall, glaube ich doch zur Erklärung wenigstens der erstgenannten auf ganz verschiedene Momente zurückgreifen zu müssen. Die Annahme EMMERT's, dass in den beiden BOWMAN'schen Fällen ein etwa vorhandenes Bläschen auf der Nase übersehen worden sein könnte, scheint mir, selbst wenn ich die Möglichkeit einer solchen ungenauen Beobachtung zugeben wollte, doch nicht ausreichend, da ich ein auf die Nase verirrtes Bläschen, das keine Veränderungen hinterliess, gerade nach den Angaben der ophthalmologischen Autoren nicht als Zoster passiren lassen kann; und ich verweise diesbezüglich auf die oben citirten Ausführungen COHN's, welcher gerade in den Hautveränderungen ein wesentliches Merkmal des Zoster erblickt und sich dabei auf die Beobachtungen einer grossen Reihe von Autoren stützt. — Da erscheint mir doch noch plausibler die allerdings hypothetische Annahme einer aussergewöhnlichen Nervenvertheilung, die vielleicht nicht ganz haltlos erscheinen wird, wenn man sich erinnert, dass WADSWORTH bei der Erklärung eines gerade umgekehrt liegenden Falles — Affection des Nasenrückens und der Nasenspitze bei gesundem Augapfel — einen

---

[1] Dr. R. D. COHN: Ueber den Herpes zoster ophthalmicus. Arch. f. Augenh. Bd. XXXIX, S. 148; daselbst s. auch Literaturangaben.

Befund Turner's von ungewöhnlicher Nerven-Ausbreitung heranziehen konnte.

Analoge Verhältnisse auch für den Fall Cohn's supponiren zu wollen: das wäre eine Versorgung des Augapfels durch den II. Trigeminusast anzunehmen, hiesse doch wohl von der Variabilität der Nervenvertheilung zu viel erwarten; und wenn ich nicht annehmen will, dass eine Läsion im Ganglion Gasseri neben den Fasern des zweiten Astes vom ersten gerade nur die für die Radix longa des Ganglion ciliare bestimmten betroffen habe, so kann ich mir nur vorstellen, dass ausser der Affection im Ganglion Gasseri, auf die die Hauterkrankung zurückzuführen ist, ein zweiter Herd im Ganglion ciliare vorhanden gewesen sei, auf dessen Rechnung die Augen-Affection zu setzen wäre.

Wenn eine solche Vorstellung zulässig ist, dann würde eben dieser Fall zu dem unseren hinüberleiten. Denn, da in demselben die Haut von der Erkrankung vollkommen verschont geblieben ist; so müsste der Sitz der zu supponirenden Nervenlaesion peripherwärts vom Ganglion Gasseri an eine Stelle jenseits der Abzweigung der Hautäste verlegt werden, und das wäre in die Radix longa oder in das Ganglion ciliare. Und in der That wäre eine Laesion im Ganglion ciliare, das wieder Trigeminusfasern mit solchen des Sympathicus vereinigt, geeignet, die Einzelerscheinungen unserer Beobachtung zu erklären.

Zum Schlusse möchte ich noch einigen Einwänden begegnen, welche, wenn stichhaltig, diese ganze Erörterung überflüssig machen müssten. Es könnte zunächst die Richtigkeit der Diagnose insofern in Zweifel gezogen werden, als eingewendet würde, dass ich möglicher Weise nur die letzte Attacke jener recidivirenden Form beobachtet habe, die als idiopathischer Herpes corneae bezeichnet worden ist, da mir ja der Patient erst nach sechs Wochen langem Bestande der Krankheit zu Gesicht gekommen ist. Einem solchen Einwande möchte ich indessen entgegenhalten, dass die Anamnese trotz wiederholten Nachforschens keine Anhaltspunkte für etwaige Remissionen ergeben hat, die doch nothwendig zwischen den einzelnen Eruptionen hätten bestehen müssen, weiter die direct zu constatirende totale Anaesthesie der Hornhaut, von der sich Reste bis in die Zeit nach Ablauf aller entzündlichen Erscheinungen erhalten haben, die hochgradige Hypotonie und die zurückgebliebenen Trübungen.

Einen anderen Angriffspunkt gegen die Annahme eines Zoster könnten die als Herpes bezeichneten Bläschen auf der Lidhaut abgeben. Doch spricht gegen den dadurch in Betracht kommenden Herpes febrilis der Mangel jeder fieberhaften Erkrankung wie überhaupt jeder sonstigen Krankheit, sowie wiederum die Schwere der Sensibilitätsstörung und der Druckverminderung. Zudem waren die Bläschen erst aufgetreten in dem Stadium des Rückganges aller entzündlichen Erscheinungen.

Wenn aber jemand in den Bläschen etwa eine rudimentäre Form eines

Zoster erblicken wollte, so verweise ich auf das bezüglich der Emmert'schen Erklärung der Bowmann'schen Fälle Gesagte, wenn ein solcher Hinweis überhaupt nöthig ist bei Berücksichtigung der Localisation. Ich glaube vielmehr, dass diese ganz unbedeutenden Bläscheneruptionen mit der Erkrankung selbst in gar keinem Zusammenhang stehen, sondern zurückzuführen sind auf den Einfluss der feuchten Wärme, dem die Haut in Folge der Kataplasmen ausgesetzt war.

Es bleibt also nichts übrig, als den von mir beschriebenen Fall wirklich als einen Herpes zoster ophthalmicus ohne Hautaffection anzusprechen, wenn anders wir die Reihe der bläschenförmigen Hornhaut-Entzündungen mit den oben angeführten drei Formen als erschöpft ansehen wollen.

Gesellschaftsberichte.

Berliner ophthalmologische Gesellschaft.

Vorsitzender: J. Hirschberg. Schriftführer: Wertheim.

Sitzung vom 11. Januar 1900.

Herr Lehmann: Krankenvorstellung (Pemphigus conjunctivae).

Herr J. Hirschberg: Ueber die Entwicklung der Augenheilkunde im 19. Jahrhundert. (Veröffentlicht in Nr. 3 und 4 der Berl. klin. Wochenschr.)

Sitzung vom 15. Februar 1900.

Herr Mühsam: Krankenvorstellung. (Seit 4 Jahren bestehende Accommodationsparese nach Diphtherie).

Herr Liepmann: Ueber eine Augenmaasstörung der Hemianopiker. (Veröffentlicht in der Berl. klin. Wochenschr.)

Herr Fehr: Demonstration anatomischer Präparate. 1. Markschwamm der Netzhaut mit Metastasen-Bildung. (Veröffentlicht im Maiheft des Centralbl. f. Augenheilk.) 2. Sarcom der Aderhaut. Dem klinischen Bilde nach gehörte der Fall in die Klasse von Sarcomen, wo die Geschwulst nur bei focaler Beleuchtung gut gesehen wird, da sie von der vorderen Aderhaut ihren Ausgang nahm Histologisch war es ein stark pigmentirtes gefässreiches Spindelzellensarcom, in dem die dicken, vom Fuss in die polypöse Geschwulst fingerartig ausstrahlenden Pigmentzüge bemerkenswerth sind. 3. Frische, spontan entstandene Iridicyclitis in einem vor 22 Jahren nach einem Messerstich erblindeten Auge. Das Auge hatte im Laufe der Jahre nie Beschwerden verursacht. Als der 48jähr. Herr Ende December vor. Js. in Herrn Geheimrath Hirschberg's Augenheilanstalt kam, bestanden seit 5 Wochen heftigste Entzündung, grosse Schmerzen und Druckempfindlichkeit, stärkste Lichtscheu, die auch den Gebrauch des andren Auges hemmten. Am nasalen Hornhautrande verlief die alte Narbe, die sich nach unten in den Ciliarkörper fortsetzte. Die schleunige Enucleation des Augapfels befreite den Kranken sofort von seinen erheblichen Beschwerden. Im mikroskopischen Präparat fand sich dichte Infiltration der Narbe und des in diese eingeheilten Ciliarkörpers. Auch an andren Stellen ist letzterer mit Rundzellen infiltrirt. Zweifellos hat dieser Zustand, der nur durch frische Bacterien-Invasion hervorgerufen sein kann, das gesunde Auge gefährdet. Der

Fall erklärt die Möglichkeit des Auftretens der sympathischen Ophthalmie so lange Jahre nach der Verletzung. Dasselbe gilt von dem 4. Fall, in welchem wegen bereits ausgebrochener sympathischer Ophthalmie die Enucleation vorgenommen wurde: Der 8jähr. Junge hatte in Folge von Blennorrhoea neonatorum sein rechtes Auge verloren. Es hatte sich ein breites Leucoma adhaerens gebildet, das einige Monate später zum Secundärglaucom führte. Letzteres wurde durch eine Iridectomie beseitigt; die Sehkraft aber kehrte nicht wieder. 8 Jahre lang hatte das Kind keinerlei Beschwerden von Seiten des blinden Auges. Plötzlich erkrankt das gesunde Auge, ohne dass auf dem blinden eine sichtbare Entzündung auftritt, an den ausgeprägten Zeichen der schleichenden Iridocyclitis mit reichlichen Hornhautpunkten, Synechien der Iris und Glaskörpertrübungen. Erst jetzt, in diesem Zustande wird uns der Kranke zugeführt. Das erblindete Auge ist nicht druckempfindlich und kaum geröthet. Man kann sich daher nur schwer zu der Diagnose der sympathischen Ophthalmie entschliessen; dennoch wird der ganz blinde und entartete Augapfel unverzüglich enucleïrt. Die anatomische Untersuchung hat gezeigt, dass sich auch hier, obwohl im Leben kaum eine Reizung zu sehen war, frische Processe abspielten. Schon makroskopisch erkennt man neben ausgedehnten, alten, degenerativen Veränderungen im Glaskörper und auf der Netzhaut frische Blutflocken, und zwar vornehmlich in der vorderen Bulbushälfte. Die Netzhaut liegt überall glatt an, sie ist atrophisch und stellenweise mit schwarzen Pigmentpunkten bestreut. Der Sehnerv ist etwas ausgehöhlt. Vorn sieht man die Residuen des blennorrhoischen Processes und der Iridectomie. Die Linse ist geschrumpft. Im mikroskopischen Präparat findet sich an der Verwachsungstelle von Iris und Hornhautnarbe eine knotenförmige Anschwellung mit follikelartigen, dichten Ansammlungen von Rundzellen. Diese Rundzellen-Infiltration setzt sich nach hinten fort in den Ciliarkörper und die vordere Aderhaut; der hintere Theil derselben ist frei davon. Die Firsten des Ciliarkörpers sind verlängert. Der Hinterfläche der Iris liegt der Linsenrest an. Unterhalb davon bemerkt man einen weiten, mit gut erhaltenen rothen Blutkörperchen gefüllten Sack von 4 mm Länge, dessen dünne Wand aus epithelähnlichen kubischen Zellen gebildet wird. Den Ursprung dieses frei im Glaskörper schwebenden Sackes erklären die in der Umgebung liegenden, ähnlich gestalteten Bluträume, die ihrerseits mit erweiterten Gefässen der vorderen veränderten Netzhaut zusammenhängen. Zahlreiche freie Blutungen finden sich im Glaskörper auf und in der Retina. Die anatomische Diagnose lautete also: Frische Iridocyclitis mit Netzhaut- und Glaskörperblutungen in einem in Folge von Blennorrh. neonat. seit vielen Jahren entarteten Auge. Nach der Enucleation besserte sich der Reizzustand des sympathisch erkrankten Auges, ohne dass jedoch die Hornhautpunkte und die feinen Glaskörpertrübungen verschwanden. Die Sehkraft stieg allmählich von $^5/_{60}$ auf $^5/_{15}$ und ist auch heute, nach 7 Monaten, nicht wieder schlechter geworden. Im Verlaufe der Besserung wurden jene Herde der Peripherie des Augengrundes sichtbar, welche Prof. A. Graefe 1866 zuerst gesehen und Prof. Hirschberg zuerst abgebildet und als einen regelmässigen Befund der echten sympathischen Augen-Entzündung beschrieben hat. 5. Augapfel mit grossem Eisensplitter und vorgeschrittener Verrostung. Das Auge hatte Prof. Hirschberg enucleïrt, ohne den Versuch gemacht zu haben, den Splitter zu extrahiren, obwohl wir ihn mittels Röntgen-Aufnahme und Sideroscopie nachgewiesen hatten. Der Splitter hatte bereits 4 Monate im Auge gesessen, als der Kranke zum ersten Mal zu uns kam. Das Auge war geschrumpft und ohne Lichtschein. Der Arbeiter hätte keinen Vortheil mehr von der Entfernung des Splitters, die nicht schwierig gewesen wäre,

gehabt, wohl aber konnte dadurch das andre Auge gefährdet werden. Der Splitter liegt auf dem unteren Ciliarkörper, eingehüllt in eine rostgelb gefärbte Membran. Der Glaskörper ist trichterförmig abgelöst, die Netzhaut liegt überall glatt an und ist, wie die Iris, dunkelbraun verfärbt. Die Berliner Blau-Reaction ergab ein positives Resultat. Die Verrostung trat innerhalb relativ kurzer Zeit ein; in weniger, als 4 Monaten. Wir müssen das auf Rechnung der Grösse des Splitters setzen.

Sitzung vom 15. März 1900.

1. Herr F. Mendel spricht über Oculomotorius-Lähmung bei Erkrankung eines Hirnschenkels und stellt ein 2jähr. Kind vor, welches am 11. Februar 1900 in die Klinik von Prof. Mendel aufgenommen worden. Der Vater des Kindes ist Maler, leidet öfters an Bleikolik. 5 Geschwister sind gesund bis auf einen Bruder, der einige Monate geisteskrank gewesen. Lues der Eltern wird negirt. Pat. litt seit der Geburt $^1/_4$ Jahr lang an rechtsseitigen Krämpfen, magerte zuerst sehr ab, erholte sich aber dann und begann mit einem Jahre zu laufen. Im October 1899 traten im Anschluss an Masern wiederum Krämpfe auf, die am linken Bein begannen, dann den linken Arm und das Gesicht ergriffen. Der rechte Arm soll nach Aussage der Mutter schwächer geworden sein. Wenn Pat. einen Gegenstand fassen will, zittert der Arm; auch kann er den letzteren nicht so hoch wie den linken heben. Seit December 1899 kann Pat. nicht mehr gehen. Die Zuckungen treten fast täglich auf, besonders wenn Pat. sich ärgert, und dauern 5 Minuten an. Das Kind ist mittelmässig entwickelt. Wenn man nach Schmerzen fragt, zeigt es die linke Backe. Dieselbe ist etwas stärker geröthet als die rechte. Das linke obere Lid hängt schlaff herab, lässt nur einen ganz kleinen Spalt. Pupille links weiter als rechts und ohne directe Reaction. Zu willkürlichen Bewegungen ist das Kind nicht zu bewegen. Beim Schreien bewegt es die Stirn gleichmässig gut. Der linke Mundwinkel steht in Ruhe tiefer, beim Schreien wird er weniger bewegt als der rechte. Am Kopfe ist nichts Besonderes zu fühlen, grosse Fontanelle geschlossen. Beklopfen des Kopfes schmerzt nirgends, der Kopf wird gerade gehalten, keine Genickstarre. Beweglichkeit des Kopfes normal. Pat. sitzt, ohne gestützt zu werden. Er fühlt Nadelstiche überall und wehrt dieselben ab (vielleicht mit dem rechten Arme weniger als mit dem linken). Starke O-Beine. Letztere werden gleichmässig bewegt, das rechte Bein etwas nachgeschleppt. Patellarreflexe vorhanden. Sohlenreflex normal. Herztöne und Athmungsgeräusch rein. Urin und Stuhl lässt Pat. unter sich. Körpergewicht: 20 Pfund. Es sind also in diesem Falle die Oculomotorius-Fasern getroffen nach ihrem Austritt aus dem Kern, während die Fasern des Facialis und der Extremitäten-Nerven vor ihrer Kreuzung getroffen sind. So entsteht das eigenthümliche Krankheitsbild, das man als Weber'scher Syndrom[1] bezeichnet und im Jahre 1863 zum ersten Mal beschrieben wurde. Was die Natur des Herdes anbetrifft, so wird man mit Rücksicht auf die Häufigkeit von Tuberkeln an jener Stelle vorerst an einen Tuberkel zu haben. Für eine solche Annahme spricht auch die Entstehung nach Masern, und dagegen spricht nicht, dass zur Zeit eine Tuberculose andrer Organe nicht nachweisen ist. Einen Fall ähnlicher Art, in dem es sich, allerdings in Folge eines Unfalls, auch um die Erscheinungen des Weber'schen Syndroms handelte, wurde bei einem 32jährigen Manne im Jahre 1899 in Prof. Hirschberg's Poliklinik beobachtet. Da die Lähmung sämmtlicher Muskeln allmählich zurückging, kam

[1] Weber, Med. chirurg. Transact. 1863.

man wohl hier an einen Bluterguss denken, der durch Resorption nach und nach verschwand.

2. Herr Mühsam: Zwei Fälle von totaler Glaskörperblutung. (Veröffentlicht im Aprilheft des Centralbl. f. Augenheilk.)

3. u. 4. Herr Neuschüler (schriftliche Mittheilung). a) Ueber ein Skiaskop. b) Ueber ein Sphärometer. (Erscheint in der nächsten Nummer dieses Centralblattes.)

5. Herr Fehr: Demonstration der Präparate von drei Fällen von Cataracta nigra (aus Herrn Prof. Hirschberg's Augenheilanstalt.) Die Cataracta nigra beansprucht neben dem theoretischen Interesse betreffs der Herkunft der Schwarzfärbung ein erheblich praktisches wegen der Grösse des Stars. Seine Entfernung erfordert einen sehr grossen Schnitt, der unter Umständen noch mit der Scheere erweitert werden muss, wenn der Star nicht beim ersten Anlegen des Löffels kommt. Ein stärkeres Drücken würde sofort Glaskörper zu Tage fördern, zumal es sich meist um excessiv myopische Augen handelt. Im ersten Falle maass die Linse $8^3/_4 : 4^3/_4$ mm, im zweiten $8 : 4^1/_2$ und im dritten $8^3/_4 : 4^1/_2$ mm. Im zweiten Falle musste wegen grosser Neigung des zu dünnen Hornhautlappens zum Umklappen (My exc., gegen 40 Di) eine feine Naht durch Hornhaut und Randtheil der Sclera gelegt werden, die 19 Tage, ohne dass man auch nur die geringste Reizung bekam, darin gelassen wurde. Normale Heilung. Im Uebrigen verliefen alle drei von Herrn Geheimrath Hirschberg ausgeführten Operationen zufallsfrei.

Sitzung vom 17. Mai 1900.

1. Herr Mühsam: Keratitis neuroparalytica.

2. Herr F. Mendel: Ueber eine Star-Operation bei angeborenem Fehlen der Iris.

3. Herr Steindorff: Ueber Oelcysten der Orbita (veröffentlicht im Maiheft dieses Centralblattes).

4. Herr Fehr: 1. Glaucoma simplex, das auf dem einen Auge nach der Operation einen malignen Verlauf genommen und zu dem sich 3 Monate später sympathische Ophthalmie des andern Auges gesellt hat. — Im Juli v. J. traten bei der 45jähr. Frau die ersten Störungen auf: Spannungsgefühl, Schatten von der Seite her und Abnahme der Sehschärfe. Im September wurde sie in einer andern Anstalt auf beiden Augen in einer Sitzung iridectomirt. Die Sehschärfe des linken Auges stellte sich nicht wieder her, 8 Tage nach der Operation war das Auge blind. Mit dem rechten sah sie gut bis zum December, wo sich Nebelsehen einstellte. Trotz Schmier- und Schwitzkur wurde die Sehschärfe immer schlechter und als die Frau im April d. J. zum ersten Mal in Herrn Geh. Rath Hirschberg's Anstalt kam, erkennt sie nur noch Finger in 8 Fuss. Das linke Auge hatte Lichtschein ohne Projection.

Es fanden sich beide Augen mässig gereizt.

Links: T. +. Keine Vorderkammer. Die atrophische Iris lag der Hinterfläche der Hornhaut an. Iriscolobom nach oben, dabei völlige Seclusio und occlusio papillae, Operationsnarbe am Hornhautrande.

Rechts: T. normal. Zahllose punktförmige Beschläge auf der Descemet. Vorderkammer normal tief, Iris gewuchert, ihre Zeichnung verwaschen, viele sichtbare Blut-Gefässe auf derselben. Auch hier (regelmässiges) Colobom

nach oben; natürliche Pupille durch plastisches Exsudat verschlossen, Colobom zum Theil frei. Kleines centrales Scotom im Gesichtsfeld. Mit dem Augenspiegel keine Einzelheiten zu erkennen, nur rother Reflex.

Die sympathische Ophthalmie wird bekanntlich bei Weitem am häufigsten nach Verletzungen beobachtet. Nach regelrecht ausgeführten Operationen — verunglückte Operationen können natürlich dieselben Folgen haben, wie Verletzungen, — ist die sympathische Ophthalmie selten. Man beobachtet sie zuweilen nach Operation des absoluten Glaucom, wo in Folge der beginnenden oder vorgeschrittenen Entartung der Heilungsverlauf ein abnormer ist. Bei malignem Verlauf nach regelrechter Glaucom-Operation scheint die sympathische Ophthalmie nur sehr selten aufzutreten; Verf. fand in der Literatur nur einen dem vorliegenden analogen Fall.[1] — Prof. Hirschberg entfernte in unserem Fall den linken entarteten Augapfel. Wir hatten die Freude, danach Besserung des rechten zu constatiren.

Nach dem Aufschneiden des enucleïrten Augapfels fand sich die atrophische Iris fest der Hinterfläche der Hornhaut anliegend und an der Wurzel in die Operationswunde eingeheilt. Die Linse fehlte.

Da die Frau mit grösster Bestimmtheit behauptet, nur einmal operirt worden zu sein; so muss angenommen werden, dass die Linse bei (oder nach) der Iridectomie mit herausgekommen ist. Bemerkenswerth ist auch, dass am rechten Auge die Operation einen normalen Verlauf nahm, während das linke als malignes Glaucom zu Grunde ging. Bemerkenswerth darum, weil die Malignität des Glaucom eine Eigenschaft ist, die am Individuum haftet und gewöhnlich beide Augen betrifft. Diese wichtige Thatsache hat Herrn Geh. Rath Hirschberg stets bestimmt, in Fällen von Glaucoma simplex, in denen das eine Auge bereits ganz oder nahezu amaurotisch und das andre operationsbedürftig ist, wenn irgend möglich erst das blinde zu operiren, um sich nicht von der Malignität überraschen zu lassen.

In den von Herrn Dr. Ginsberg gütigst angefertigten mikroskopischen Präparaten sieht man, dass die Operationswunde nicht vernarbt ist und nur oberflächlich durch einen continuirlichen Epithelüberzug gedeckt wird. In ihr lagert ein gutes Stück Iris, sowie Linsenkapsel. Die atrophische Iris, besonders der in die Wunde eingeheilte Theil, ist reichlich mit Rundzellen infiltrirt. Rundzellen-Infiltration beobachtet man ferner frei in der Hornhautwunde, im Ciliarkörper und herdweise in der vorderen und hinteren Aderhaut, als Zeichen für eine Irido-cyclochorioiditis. Der Sehnerv ist ausgehöhlt.

Nach der Enucleation ging der Reizzustand des andern Auges schnell zurück und die Sehkraft besserte sich von Fingerzählen in 8 Fuss auf $^{5}/_{25}$. Diese gute Sehkraft ist auch heute noch, 3 Monate nach der Enucleation, dieselbe.

II. Demonstration der makroskopischen und mikroskopischen Präparate von Gliommetastasen des Schädels, Gehirns, der Lungen, Pleura, Leber, Rippen, Lymphdrüsen u. s. w. Ausführlich veröffentlicht im Centralbl. f. pr. Augenh., Maiheft 1900.

Sitzung vom 28. Juni 1900.

1. und 2. Herr Steindorff: a) Ueber Pfeilschuss-Verletzungen. (Veröffentlicht im Juni-Heft des Centralbl. f. Augenh.) b) Krankenvorstellung (Retinitis pigmentosa).

[1] Von Uhthoff.

3. Herr Fehr: Retinitis proliferans. (Veröffentlicht im Juli-Heft des Centralbl. f. Augenh.)

4. Herr F. Mendel: Ueber Drusenbildung im Sehnervenkopf. Vortr. stellt eine 24jähr. Patientin vor. Sie hat sehr gut gesehen, ist nie augenkrank gewesen. Seit dem 15. Lebensjahr ist sie stark bleichsüchtig, die Menses treten sehr unregelmässig auf. In den letzten drei Jahren leidet sie an Krämpfen, die im Winter fast täglich, im Sommer seltner auftreten. Pat. wurde aus der Klinik von Prof. Mendel mit der Diagnose „Hysterie" in die Poliklinik von Geheimrath Hirschberg geschickt. Die augenärztliche Untersuchung ergab: Beide Pupillen reagiren gut, die Sehschärfe ist beiderseits $^5/_4$, das Gesichtsfeld normal. Urin frei von Eiweiss und Zucker. Ophthalmoskopisch war ein merkwürdiges Bild des Sehnerven-Eintritts vorhanden, welches minder erfahrene Beobachter zur Annahme einer Sehnerven-Entzündung verführte. Beiderseits sind die Papillengrenzen unscharf und verwaschen. Das rechte Auge zeigt am nasalen Rande der Sehnerven jene knolligen, gedeckten Erhebungen, die wir mit dem Namen Drusen bezeichnen, während sich am linken Auge diese Drusenbildungen mehr innerhalb der verwaschenen Grenzen der Sehnervenscheibe finden. In diesen Erhebungen erscheinen beiderseits kleine, glänzende Punkte, die zum Theil gruppenförmig angeordnet sind. Diese Drusenbildungen im Sehnerven sind schon des Oefteren beobachtet und beschrieben worden. Die erste Beschreibung des Augenspiegelbildes gab Liebreich[1]. Ebenso liegen Arbeiten von Jany[2], Remak[3] und Purtscher[4] vor. Nieden[5] und Ancke[6] fanden die Drusenbildung bei Retinitis pigmentosa. Das ophthalmoskopische Bild täuscht beim ersten Blick gelegentlich in Folge der verwaschenen Papille eine Sehnerven-Entzündung vor; bei doppelseitiger, sehr starker Drusenbildung kann man auch an Stauungspapille denken, namentlich wenn sonst noch Zeichen von Seiten der Nerven vorhanden sind, wie grade in unserem Falle. Ein Fall von besondrer Bedeutung, von dem Sehprüfung, Augenspiegelbefund und anatomische Untersuchung der Drusen im Sehnervenkopf vorliegen, wurde im Jahre 1891[7] von Geheimrath Hirschberg und Dr. Cirincione veröffentlicht. Die anatomische Untersuchung des wegen melanotischen Spindelzellen-Sarcom enucleirten Augapfels zeigte, dass es sich um eine Ablagerung von hyalinen Massen handelte, welche zum Theil secundär verkalken, an Umfang immer mehr zunehmen und dadurch einen gewissen Druck auf die Umgebung ausüben, sodass sie ganz allmählich, aber wohl mehr Verschiebung, als Schwund der betroffenen Opticus-Fasern bewirken.

5. Herr Mühsam: Beitrag zur Ophthalmometrie.

6. Herr Fehr: Ein Fall von Heilung nach gänzlicher Linsenvereiterung. Der Fall ist ein neues Beispiel für die alte Regel, dass man ein Auge nicht zu früh verloren geben darf. Am 23. März d. J. Eindringen eines Holzsplitters ins linke Auge beim Holzhacken. Pat. zog ihn eigenhändig heraus. Sehschärfe sofort erloschen. Bald Auftreten von Entzündung. 8 Tage nach der Verletzung erst kam er in Herrn Geh. Rath Hirschberg's Augenheilanstalt. Man fand stärkste Reizung, Druckempfindlichkeit. Hornhaut rauchig, im untern

[1] Klinische Monatsbl. 1868, S. 426.
[2] Centralbl. f. Augenh. 1879, S. 167.
[3] ebendaselbst 1885, S. 257. (Aus Prof. Hirschberg's Augenheilanstalt.)
[4] ebendaselbst 1891, S. 292.
[5] ebendaselbst 1878, S. 6.
[6] ebendaselbst 1885, S. 167. (Aus Prof. Hirschberg's Augenheilanstalt.)
[7] ebendaselbst 1891, S. 166 und 198.

Quadranten die verharschte, eitrig infiltrirte, dreistrahlige Wunde. Von hier zog ein Eiterstreif zur Linse, durch die er sich als dichter, intensiv gelber, eitriger Trübungsschlauch fortsetzte. Auch die von Eiter freie Linsenmasse ist trübe. $^1/_4$ der Vorderkammer ist angefüllt mit gelbem Eiter. Unten Sphincter-Riss, hintere Synechien, Iris gewuchert und mit sichtbaren Gefässen versehen. Sehschärfe bis auf Erkennen von Handbewegungen erloschen. Da immerhin die Möglichkeit bestand, dass der septische Process auf den vorderen Bulbus-Abschnitt beschränkt war, so wurde von Herrn Geh. Rath Hirschberg das conservative Verfahren eingeschlagen.

Lanzenschnitt oberhalb des unteren Hornhautrandes; vergeblicher Versuch mit der gerieften Kapselpinzette den gelben Eiterstreif der Linse herauszuholen; deshalb Entleerung der ganzen Linse durch Lüften der Wunde mittels Spatels, die fast vollständig, sammt Eiter, gelingt. Zum Schluss sehr gründliche Ausspülung der Vorderkammer mittels einer kleinen Spritzpipette mit silberner Spitze und gekochter physiologischer Kochsalzlösung. In den folgenden Tagen wurde das Auge mehr und mehr von der Sepsis frei und 14 Tage später konnte der Kranke mit reizlosem Auge, normalem Druck und klarer, spiegelnder Hornhaut entlassen werden. Die Pupille war noch durch Linsenreste verschlossen. Sehschärfe daher noch schlecht. Allmählich trat eine Lücke im Pupillargebiet auf, die sich weiterhin noch immer vergrössert hat. Das Auge sieht bald $^5/_{50}$. Es blieb dauernd reizlos. Sehschärfe stieg auf $^5/_{20}$.

Journal-Uebersicht.

I. v. Graefe's Archiv f. Ophthalmologie. L. 1.

1) **Experimentelle Untersuchungen über Cataract und sonstige Augenaffectionen durch Blitzschlag,** von Dr. K. Kiribachi aus Tokio.

Wie früher Hess, richtete Verf. die starken Funken von 6 combinirten Leydener Flaschen gegen die Supraorbitalgegend von Kaninchen.

Unmittelbar nach dem Schlage beobachtet man Miosis, welche nach $^1/_4$ bis $^1/_2$ Stunde geringer wird, und Anämie der Iris, welche bald in Hyperämie übergeht, bei deren Zunahme fibrinöses Exsudat in der vorderen Kammer und Synechien auftreten können. Starke Chemosis conjunctivae geht in 5—6 Tagen zurück. Die Hornhaut trübt sich von der Peripherie nach dem Centrum hin, die Trübung schwindet häufig in 5—6 Tagen, hält sich aber manchmal längere Zeit. Starke Hyperämie des Ciliarkörpers ist bei Albinos bemerkbar. Die Veränderungen der Linse lassen sich anfangs wegen der Krankheitstrübungen in vivo nicht beobachten. Nach dem Vorgange von Hess werden die Linsen den enucleirten Augen entnommen und unter Glaskörperbedeckung auf dunklem Untergrunde untersucht. Die Trübung der Linse tritt zunächst am Aequator auf und dehnt sich auf die hintere Corticalis aus, während sie nach der vorderen Cordicalis nur schwach und langsam vorrückt. Unter Umständen entwickelt sich Totalcataract, doch erfolgt das nur bei starker Hyperämie des Ciliarkörpers und der Iris. Fehlt die Hyperämie, so können die Trübungen wieder verschwinden. In anderen Fällen entwickelt sich eine zarte, oberflächliche Trübung der vorderen Corticalis, welche wieder zurückgeht und auch bei starker Hyperämie nur mehr in die Tiefe dringt, aber nie zur Totalcataract führt. Beide Trübungen können sich combiniren.

Die mikroskopische Untersuchung ergiebt, dass zunächst am Aequator die Kapselzellen absterben, und darauf Zerfall der Linsenfasern auftritt. Durch Zellvermehrung (Mitosen) kann Regeneration erfolgen, ebenso können Linsenfasern nach Resorption der Zerfallsproducte auswachsen und den entstandenen Defect ersetzen. Starke Hyperämie des Ciliarkörpers hindert die Resorption der Detritusmassen, wodurch die Bildung einer Totalcataract befördert wird. Ausserdem kommt noch ein andrer Factor in Betracht. Die Ernährungsflüssigkeit der Linse tritt am Aequator ein. Sind die Zellen hier zerstört, so fehlt wahrscheinlich das Schutzorgan gegen die quellende Wirkung des Kammerwassers. Besteht Hyperämie des Ciliarkörpers und der Iris, so wird das unter krankhaften Verhältnissen abgesonderte Kammerwasser die Neubildung von Epithelien hindern und zudem auf die Ernährung der Linse störend einwirken. So erfolgt auf diesem Wege die Entwicklung einer Totalcataract.

An der Uvea findet sich Degeneration der pigmentirten und pigmentlosen Zellen der pars cil. retinae, sowie der Gefäss-Endothelien. Einer Erweiterung der Gefässe folgen Cirkulations- und Ernährungsstörungen, welche zu einer dauernden Verödung des Corpus ciliare führen können und vielleicht das manchmal noch nach Monaten eintretende weitere Fortschreiten der Cataract und Lockerung der Zonula verursachen.

Die in Netzhaut und Sehnerv beobachteten Veränderungen entstehen stets secundär in Folge der Ernährungsstörungen der Chorioidea.

Die Hornhaut zeigt Degeneration der Epithel-, Stroma- und Endothelzellen neben Oedem der Substantia propria. Erfolgt keine Rückbildung, so sieht man Infiltration von Leukocyten, welche langgestreckte Form annehmen, und Fibringerinnsel zwischen den Lamellen. Schliesslich haben wir das Bild der parenchymatösen Keratitis.

Wie weit der Blitzschlag durch Elektrolyse, oder durch die chemische Wirkung der ultravioletten Strahlen, oder durch rein mechanische Störungen schädigt, ist nicht mit Sicherheit festzustellen.

---

2) **Weitere experimentelle Untersuchungen über die periskopischen Gläser,** nebst einem berichtigenden Nachtrage zu der in v. Graefe's Arch., Bd. XLVI, 3 erschienenen Arbeit des Verfassers, von Dr. F. Ostwalt in Paris.

Verf. stellte eine objective Nachprüfung der durch Rechnung gefundenen Resultate dadurch an, dass er vor einer photographischen Camera die verschiedenen Menisken so anbrachte, dass sie — unter Nachahmung der Verhältnisse, welche eintreten, wenn das nach der Seite abgelenkte Auge durch ein Brillenglas sieht — um eine vertikale Achse gedreht werden konnten. Es wurden alsdann bei centraler Stellung und nach einer Drehung von 25° nach rechts und links von den Parent'schen Sehprobentafeln photographische Aufnahmen gemacht, welche durch ihre geringere oder grössere Schärfe die Wirkung der Menisken zeigten.

Die früheren Berechnungen erfahren eine Berichtigung. Die mathematischen Formeln lassen sich hier nicht wiedergeben.

Verf. kommt zu dem Resultate, dass biconcave Gläser möglichst stets durch Menisken, bezw. plan-concave Gläser zu ersetzen sind, und das um so mehr, als die periskopisch besten Gläser so wenig durchgebogen sind, dass die sphärische Aberration das Sehen in der Primärstellung nicht beeinträchtigt. Bei Convexgläsern ist die Meniskenform nur für die schwächeren Nummern, bis + 6,0 D, vortheilhaft, wenn auch nicht in dem Maasse, wie bei Concavgläsern.

Die gewöhnlich im Handel vorkommenden periskopischen Convexgläser sind aber bei weitem nicht genügend durchgebogen. Die günstigste Form des Meniskus ist bei schwächeren Convexgläsern experimentell festzustellen. Die rechnerisch gefundene Meniskenform ist so stark durchgebogen, dass die günstige Wirkung durch andere optische Nachtheile mehr als aufgewogen wird.

Für stärkere Sammelgläser bietet der Meniskus keine Vortheile.

---

3) **Ueber eine eigenthümliche Geschwulst des Lides,** von Dr. J. Meller in Wien. (Aus der II. Wiener Universitäts-Augenklinik des Hofraths Prof. Fuchs in Wien.)

Eine 65jährige Frau zeigt im rechten unteren Lide eine haselnussgrosse, harte Geschwulst, welche gegen den bei Seite gedrängten Tarsus scharf, gegen den Orbicularis weniger scharf abgegrenzt ist. Die Geschwulst besteht aus grösseren und kleineren Knoten, welche in einem bindegewebigen Maschenwerk liegen. Die Knoten bergen in einem zarten Reticulum lymphoide und epitheloide Zellen, welche bei jungen Knoten so angeordnet sind, dass ein aus epitheloiden Zellen bestehender Kern von einem Mantel lymphoider Zellen umgeben ist. Später verschwinden letztere mehr und mehr. Jedenfalls besteht jedes Knötchen zunächst aus epitheloiden Zellen, welche auch durch ihre Vermehrung wesentlich das Wachsthum der Knoten bedingen. Uebergangsformen zwischen den beiden Zellformen finden sich nirgends. Viele epitheloide Zellen zeigen bläschenartige Hohlräume, welche, wenn mehrere derartig degenerirte Zellen zusammenfliessen, eine beträchtliche Grösse gewinnen können. (Fetträume?)

Der periphere Rundzellenmantel erstreckt sich manchmal in das Muskelgewebe hinein, auch finden sich kleinste Knötchen zwischen den Muskelfasern. Wucherung der Muskelkerne fehlt. Die Knoten haben in ihrem Innern Capillaren und verdrängen mit ihrem Wachsthum die Gefässe, von denen die Geschwulstbildung keinenfalls ausgeht. Riesenzellen finden sich nur vereinzelt, ein Fremdkörper ist nicht vorhanden, die Bakterienfärbung ergiebt kein Resultat.

Ein ähnlicher Fall ist noch nicht beschrieben worden. Diagnose —?

---

4) **Ueber einen Fall von Conjunctivitis petrificans,** von Dr. med. Ernst Reif, Assistenzarzt an der Univ.-Augenklinik zu Greifswald.

Ein 22jähr. Mädchen, welches wegen Conj. gonorrh. o. d. die Klinik aufsuchte, hatte beiderseits, rechts mehr als links, Bindehautveränderungen, welche schon lange Zeit vorher bestanden und zu recidivirenden acuteren Entzündungs-Zuständen geführt hatten. Es handelte sich um gelblich-weisse, kaum prominirende Flecken, besonders der Conjunct. tarsi, welche Wachsthum zeigten und, wie die mikroskopische Untersuchung erwies, aus Bindegewebe bestanden, in dem feine Nadeln von phosphorsaurem Kalk lagerten. Kleinzellige Infiltration deutete auf entzündliche Processe hin. Aetiologie dunkel.

---

5) **Beitrag zur Kenntniss der Ophthalmia hepatica (hepatitica-Baas),** von Dr. Purtscher, Augenarzt in Klagenfurt.

Eine 50jähr. Frau litt seit 2 Jahren an Gelbsucht und anderweitigen, von dem Leberleiden abhängigen Krankheitserscheinungen. Diagnose: Cirrhosis hepatis hypertrophica e cholelithiasi. An den Augen fand sich Xerose der Conjunctiva im Bereiche der Lidspalte, S = $^3/_5$, Gesichtsfeld eingeengt, Lichtsinn herabgesetzt. Augenspiegel; vielleicht etwas stärkere „Täfelung". Im Verlaufe einer intercurrenten Pneumonie trat Iritis mit Trübung der Hornhaut

und des Kammerwassers auf, die Xerose nahm zu und dehnte sich auf die Hornhaut aus. Später ging die Xerose wieder mehr zurück. Der Augenspiegel zeigte besonders links am Fundus nahe der Papille zahlreiche grau-gelbliche Flecken von verschiedener Gestalt und Grösse. Die Macula blieb frei. Der Lichtsinn hob sich wieder, während das Gesichtsfeld eine weitere Einengung erfuhr. Die Flecken begannen sich zurückzubilden. Nach einer kurze Zeit andauernden Besserung des Allgemeinbefindens trat Verschlechterung ein. Exitus.

Anatomische Diagnose: Cholecystitis und Cholangitis suppurativa subsequ. abscessûs hepatis. Die Erweiterung der Zellengänge und des duct. choledoch. deuteten darauf hin, dass früher vielleicht ein Stein den Duct. choledoch. zeitweise verlegt hatte.

Die Untersuchung der Augen ergab die bekannten Veränderungen der Xerose, Residuen der Irido-Cyclitis, starke Hyperämie der Chorioidea, links als zufälligen Befund beginnendes Sarkoma chorioideae. Zerfall der Stäbchen und Zapfen war vielleicht, wie andre Netzhautveränderungen, erst post mortem aufgetreten. Den gelben Flecken entsprachen anscheinend Drusen der Glaslamelle.

Ob das Leberleiden nur durch Herabsetzung der Gesammt-Ernährung oder durch Beimischung von Zellenbestandtheilen, besonders Gallensäuren, schädlich wirkt, oder ob bakterielle Einflüsse im Spiele sind, lässt sich vorläufig nicht feststellen.

---

6) **Experimentelle Untersuchungen über Reiz-Uebertragung von einem Auge zum andern**, von Dr. Karl Wessely, Assist. an der Univers.-Augenklinik zu Heidelberg.

Die Reizung geschah meistens durch Cauterisation der Hornhaut mit Argent. nitric., in einzelnen Fällen durch längeres Bespülen mit Sublimat oder Formol, oder durch directe Reizung der Iris und des Corp. cil. In keinem Falle war bei Reizung eines Auges im andern der Eiweiss- und Fibringehalt des Kammerwassers erhöht.

Von 17 Versuchen mit Fluorescin gaben 12 ein negatives Resultat. Die 5 übrigen, von denen bei 3 neben gesteigertem Fluorescin-Austritt auch die Eiweiss-Ausscheidung vermehrt war, erkennt Verf. nicht als beweisend an, da eine reichlich grosse Dosis Fluorescin zu rasch injicirt war, so dass schwere Störungen des Allgemeinbefindens, ja selbst Asphyxie und Tod eintraten. Bei langsamer Injection von 1 ccm zeigten sich am zweiten Auge nie Veränderungen.

Diese bei Kaninchen angestellten Untersuchungen gestatten nicht den Schluss, dass bei Menschen dieselben Verhältnisse vorliegen.

---

7) **Ein Apparat zur praktischen Untersuchung des Farbensinnes beim Eisenbahn- und Marine-Personal**, von Prof. Dr. O. Eversbusch in Erlangen.

Der ohne Zeichnung in seinen Einzelheiten schwer zu beschreibende Apparat besteht aus einem geschlossenen Cylinder, in dessen Innern sich eine Lampe befindet, welche die in eine Oeffnung des Cylindermantels einzuschaltenden farbigen Gläser und Signale beleuchtet. Combination mit rauchgrauen Gläsern schaffen Verhältnisse, wie sie bei Dunkelheit und Nebel im Eisenbahndienste und auf See vorkommen. Ein Nebenapparat gestattet die Prüfung auf die Fähigkeit, Tagessignale zu erkennen.

---

8) **Eine einfache Art der Gewinnung von Projectionsbildern für den klinischen Unterricht in der Augenheilkunde,** von Prof. Dr. O. Eversbusch in Erlangen.

Zeichnungen lassen sich auf Celluloid sehr scharf abdrucken, wie zwei Proben zeigen. Die bedruckten Celluloidtafeln sind ohne Weiteres für den Projectionsapparat brauchbar. Da sie billig zu beschaffen sind, so können die Unterrichtsanstalten sich unschwer in den Besitz eines reichhaltigen, werthvollen Anschauungsmaterials setzen.

---

9) **Beitrag zur Kenntniss der Netzhautganglienzellen unter physiologischen und pathologischen Verhältnissen,** von Dr. med. A. Birch-Hirschfeld, Assistent an der Univers.-Augenheilanstalt zu Leipzig.

Anwendung der Nissl'schen und ähnlicher Färbungsmethoden auf die Netzhautganglien. Verf. untersuchte zunächst die Structur der Netzhautganglien bei verschiedenen Thierarten, bei Einwirkung verschiedener Härtungsmittel, bei Anwendung verschiedener Färbungsmethoden und endlich beim postmortalen Absterben der Zellen.

Die Grösse der Ganglienzellen schwankt selbst bei demselben Thiere innerhalb beträchtlicher Grenzen. Die Nissl-Körner liegen in einem nur bei starker Vergrösserung sichtbaren Netzwerk, welches auch im Kern nachgewiesen werden kann. Sublimat-Härtung giebt die besten Resultate, die Schrumpfung ist nicht stärker als bei anderen Methoden, aber die störenden Vacuolen fehlen stets. Postmortale Veränderungen treten schon nach 2 Stunden auf, brauchbar sind daher nur ganz frische Präparate.

Grösse und Form der Zellen und die Weite der pericellulären Räume sind beim Hell- und Dunkelauge des Kaninchens nicht wesentlich verschieden. Die Chromatinkörper im Protoplasma verlieren nach mehrstündiger Einwirkung des hellen Tageslichtes ihre scharfe Begrenzung. Die Körner der inneren Körnerschicht sind im Hellauge länglich oval, chromatin-arm, im Dunkelauge mehr rundlich und chromatin-reicher. An der äusseren Körnerschicht verschwindet nach längerer Belichtung die im Dunkelauge sichtbare Zackung der Chromatinkörper. Aehnliche Verhältnisse bestehen bei Hunde- und Katzen-Augen. Intensive Blendung des Kaninchen-Auges mit elektrischem Bogenlicht ruft Verminderung des Chromatingehalts hervor, welche nach einstündiger Erholungszeit einer Anreicherung der chromatischen Substanz Platz macht. Blendung von längerer Dauer bewirkt Schwund des Protoplasma-Chromatins, diffuse Hyperchromatose der Zelle und des Zellkerns, welche aber in der Folge schrumpfen.

Nach Durchschneidung des Opticus zeigen nach reichlich 2 Tagen die Ganglienzellen des betreffenden Auges „das Bild der Chromatolyse mit verwaschen blau gefärbtem Protoplasma und unscharfer Begrenzung der Chromatinschollen". Der Kern ist gross, wie geschwollen. Die Erscheinungen sind nach 6 Tagen noch mehr ausgesprochen. Die chromatische Substanz kann ganz schwinden, wie die Nissl-Körner, die durch eine verwaschen bräunliche Masse ersetzt sind.

Nach Unterbindung der Carotis communis schrumpfen die Zellen nebst Zellkernen, und die Chromatinsubstanz zerfällt und schwindet.

Zweistündiger Aufenthalt des Kaninchens in einer Temperatur von 42° C. bewirkt hochgradigen Chromatinschwund. Fraglich ist, ob die Chromatolyse stets ein pathologisches Symptom ist. Die Nissl-Granula können sowohl bei erloschener Function der Ganglienzellen fast unverändert sein als auch bei guter Function derselben fehlen.

Nach Chinin-Vergiftung zerfallen die Chromatinkörper der Ganglienzellen, und das Protoplasma zeigt Vacuolen, die inneren Körner zerfallen feinkörnig. Die Veränderungen sind nicht nur Folge der Gefäss-Contraction. Jedenfalls handelt es sich z. Th. um einen directen toxischen Einfluss auf die Zellen, welche erkranken können, bevor der Sehnerv die geringste Schädigung aufweist.

Auch nach Vergiftung mit Extr. filic. treten hochgradige Veränderungen auf, welche eine unmittelbare Giftwirkung auf die Zellen wahrscheinlich machen.

Schwefelkohlenstoff-Inhalationen verändern die Ganglienzellen der Netzhaut nur in geringem Maasse. Scheer.

II. Wochenschrift für Therapie u. Hygiene des Auges. Herausgeg. von Dr. Wolffberg. 3. Jahrgang. 1899/1900. Nr. 13.

Die Licht-Therapie in der Augenheilkunde (Fortsetzung), von Dr. F. Daxenberger, Regensburg.

Die Vorzüge des elektrischen Lichtbades gegenüber dem Dampfbade bestehen darin, dass sie „sauberer sind und weitaus schneller, ungefährlicher und ausgiebiger die Schweisswirkung erzielen". Selbst Leute mit Herzfehlern, Fettherz u. s. w. könne man getrost dem Lichtkasten übergeben. Dieselbe Wirkung wie die elektrischen Lichtbäder haben die — erheblich wohlfeileren — Sonnenlichtbäder. Von Kopf und Auge sind die Strahlen fernzuhalten.

Nr. 14.

Die Lichttherapie in der Augenheilkunde (Schluss): Einige mit Phototherapie behandelte Fälle von Augenkrankheiten, von Dr. F. Daxenberger, Regensburg.

Mittheilung einiger Fälle (Iritis rheumatica, albuminurische Retinitis u. s. w.), in denen die durch Lichtbäder provocirte Schweiss-Secretion günstig auf den Verlauf eingewirkt zu haben scheint. Verf. empfiehlt die Lichtbäder als Resorbens ersten Ranges.

Nr. 16.

1) **Zur Dioninwirkung am Auge**, von Dr. Wolffberg.

Verf. wendet sich gegen eine in den Klin. Monatsbl. für Augenheilk. erschienene „offene Correspondenz" von Pick, in welcher die durch Dionin erzeugte Lymphstauung — vom Verf. therapeutisch stark verwerthet — mit der durch Alkohol oder Salzsäure hervorgerufenen Bindehaut-Entzündung gleichgestellt wird. Bezüglich der Erfolge beruft sich Verf. auf die von Darier mitgetheilten Resultate bei Iridochorioiditis u. s. w.

---

2) **Blennorrhoea neonatorum**, von Dr. Wolffberg.

Die Behandlung besteht bei Verf. in Reinigung des Bindehautsackes mit Formalin-Lösung (1:100), Einträufung einer 2% Argentum-Lösung und im Einstreichen von 5% Airol- oder Xeroform- oder Ichthyolsalbe. Auch Protargollösung (10%) wurde bisweilen angewandt. Eisumschläge wurden nicht applicirt.

Nr. 17.

Glycerin-Traganth-Gallerte (Gelatina glycerinata), von Dr. Wolffberg.

Verf. empfiehlt eine Glycerin-Traganth-Gallerte (Tragacanth 5,0, Glycerin 2,0, Aq. dest. ad 100,0) als Analogon des Linimentum exsiccans (Pick):

reibt man die geschlossenen Lider sanft mit einer etwa erbsengrossen Menge der Gallerte ein und befestigt darüber etwas Watte, so findet man nach einer halben Stunde, dass die Watte den Lidern fest anhaftet, und dass man dennoch im Stande ist, sie ohne Zerrung abzulösen. „Diese Eigenthümlichkeit des sanften und doch dem Lidschlage gegenüber sichern Klebens macht die Gallerte nicht nur für ambulante Verbände, besonders bei Kindern, werthvoll, sondern empfiehlt sie auch für den oder die ersten Verbände nach Star-Operationen."

Nr. 19.

Zur Technik des Hohlverbandes, von Dr. Wolffberg.

Verf. befestigt jetzt sein Schutzpapier vor dem kranken Auge nicht mehr mit Gummi, sondern mit der von ihm für Watteverbände empfohlenen Glycerin-gelatine, deren Klebkraft namentlich bei folgender Zusammensetzung sehr gut ist: Traganth., Dextrin. āā 5,0, Glycerin. Amyl. āā 10,0, Aq. dest. ad 100,0.

Nr. 20.

Die Anwendung der Tabloid-Präparate von Burroughs, Wellcome u. Co. in der Augenheilkunde, von Dr. Daxenberger.

Verf. benutzt, um energische Pupillen-Erweiterung zu erreichen, Atropin-tabloide à 0,0003 und zieht dieselben der Atropin-Einträufelung vor. Er hält die Dosirung für sorgfältiger als die in Tropfenform und rühmt die Billigkeit und unbegrenzte Haltbarkeit des Tabloids. Auch Jodkali, Salol, Salicyl u. s. w. giebt er lieber in dieser Form.

No. 21.

1) **Ueber Balneotherapie bei Augenkrankheiten,** von Dr. M. Ohlemann, Wiesbaden.

Verf. bespricht den Einfluss von Bade- und Brunnenkuren auf das Auge. Die balneologische Therapie soll nur einen Theil der allgemeinen Behandlung bilden. Die Augenkrankheiten, bei denen sie in Betracht kommt, sind nach Verf. die skrophulösen, die gichtisch-rheumatischen und die syphilitischen; eigenthümlich ist es, dass Verf. diesen drei nach causalen Momenten geordneten Gruppen als vierte die der Sehnerven-Affectionen gegenüberstellt.

2) **Simulationsprobe unter Benutzung der Spiegelschrift,** von Dr. A. Schmitz, Dortmund.

Das Verfahren lehnt sich an das von Friedeberg angegebene an, wonach mit Hülfe eines Stirnspiegels Spiegelschrift erst in das eine, dann in das andre Auge des Untersuchten geworfen wird. Bei Verf.'s Modification steht der Arzt hinter dem Patienten, visirt über die neben dem Kopf des Pat. angebrachte Leseprobe nach dem Spiegel — derselbe hat eine genau vorgeschriebene Grösse — und vermag ohne Wissen des Kranken genau zu controlliren, wann und wo die Einstellung des gesunden Auges für die Sehprobe aufhört. Liest der Pat. jetzt noch weiter, so ist er überführt.

Nr. 22.

Ueber Balneotherapie bei Augenkrankheiten, von Dr. M. Ohlemann, Wiesbaden. (Schluss.)

Enthält allgemeine Vorschriften bezüglich der Balneotherapie bei Erkrankungen der Nerven-Apparate des Auges.

Nr. 24.

Zur Kenntniss der Iritis toxica, von Dr. Richard Hilbert, Sensburg.

Eine 28jähr. kräftige Frau bekam eine Viertelstunde, nachdem sie an Primula obconica — einer aus China stammenden Zierpflanze — intensiv gerochen und hierbei ihr Gesicht dicht in die buschige Pflanze hineingesteckt hatte, intensive Rötung und Schwellung des Gesichts, Oedem der Augenlider, beiderseits starke Reizung der Augen mit Ciliar-Injection, Hypopyon-Bildungen und alle andern Symptome der Regenbogenhaut-Entzündung. — Es erfolgte völlige Wiederherstellung, doch war das Erythem des Gesichts erst nach 9 Tagen völlig beseitigt, die Iritis sogar erst nach 6 Wochen. — Die mikroskopische Untersuchung der Pflanze ergab, dass die dichten Härchen, welche die Blätter bedecken, Drüsenhaare darstellen, die in ihrer Wirkung denen der Nesseln ähneln.

C. Hamburger.

III. Zehender's klinische Monatsblätter für Augenheilkunde. 1900. Mai.

1) **Experimentelle Untersuchungen über den Einfluss seitlicher Blendung auf die centrale Sehschärfe,** von R. Depène.

Schluss folgt. (Vgl. S. 251.)

---

2) **Zur Verständigung über die Natur des Ciliarganglions,** von O. Langendorff.

Nach den Untersuchungen vom Verf. sind die Zellen des Ciliarganglions sympathischer Natur, wenigstens bei der Katze und aller Wahrscheinlichkeit nach auch beim Hund, Affen und Mensch.

---

3) **Die diagnostische Verwerthbarkeit der Probepunction bei Aderhautsarkomen,** von Paul Schultze.

Nach den Ausführungen des Verf.'s ist der Explorationspunction bei Aderhautsarkomen nur ein geringer diagnostischer Werth beizulegen und muss sie als ein nicht ungefährlicher Eingriff bezeichnet werden, da (bekanntlich) die Gefahr besteht, dass bei ihrer Ausführung Geschwulstkeime in die Bindehaut gepflanzt werden und hier Localrecidive entstehen. Auch ist an die Möglichkeit einer Metastasenerzeugung zu denken.

---

4) **Auge und Schiess-Leistung,** von Dr. Seggel.

Nach den Ausführungen des Verf.'s wäre es wünschenswerth, wenn nicht nur hochgradige Myopie ($> 6{,}50$), sondern auch hochgradige Hypermetropie und Astigmatismus die Diensttauglichkeit im stehenden Heere und in der Ersatz-Reserve ausschliessen würden, da in allen diesen Fällen die Sehschärfe nur äusserst selten besser als $^1/_2$ ist. Bei Hypermetropie bildet die manifeste von 4,0 Dioptr. die Grenze, bei Astigmatismus hängt die Möglichkeit nicht nur vom Grade, sondern auch von der Richtung der Hauptmeridiane ab; da bei schiefen Axen sehr häufig eine schlechtere Sehschärfe als bei geraden gefunden wird.

---

5) **Ueber die Ursache des Blitz-Keratoconus,** von Rudolf Plant.

Verf. liess auf der Cornea von 4 jungen Kaninchen die sehr starken Funken eines Inductions-Apparates einwirken. Zweimal gelang es hierdurch eine Wölbungsveränderung hervorzurufen, welche etwas kegelförmig, wenn auch nicht hochgradig, aussah. Diese Erscheinung liess sich ausschliesslich auf eine

Verdickung der Cornea zurückführen. Das Endothel war an mehreren Stellen verletzt, doch nicht die Membrana Descemeti. Diese Endothelverletzung hat jedenfalls wesentlich zu dem Oedem der Cornea, das sich klinisch als parenchymatöse Trübung documentirte, beigetragen.

---

6) **Ein Fall von Lidgangrän mit Diphtheriebacillen-Befund,** von P. Steffens.

Bei einem 6 Wochen alten Kinde beobachtete Verf. am inneren Lidwinkel des linken Auges einen bis auf das Periost reichenden Defect der Weichtheile. Bei den bakteriologischen Untersuchung lässt sich die Anwesenheit von Diphtheriebacillen constatiren. Nach der Injection von Diphtherie-Heilserum trat ein auffallend rascher Fortschritt in der Heilung ein.

---

7) **Zur Behandlung der Thränensack-Eiterung mit löslichen Bougies,** von Dr. Steinitz.

Verf. führte Salbenstäbchen mit 5% Protargol, bezw. 1% Argentum colloidale in den Thränensack ein und erzielte in kurzer Zeit Heilung der Thränensack-Eiterung.

---

8) **Die doppelseitige Melanose der Hornhaut,** von Dr. Weinkauff.

Verf. beobachtete bei einem 60jährigen Locomotivführer auf beiden Hornhäuten einen vertikalen, tiefbraunen Streifen, der aus feinsten Präcipitaten auf der Membrana Descemeti bestand.

Juni.

1) **Ueber die Muskelvorlagerung als Schieloperation,** von C. Fröhlich.

Verf. führt einen horizontalen Bindehautschnitt von der Hornhautgrenze bis jenseits des Muskelansatzes aus. Er durchschneidet alsdann die Sehne mit Sicherung des Ansatzes mittels der Fixirpincette. Alsdann sticht er eine Schlingennadel durch die Mitte des Muskelbauches ein und führt die beiden Fadenenden-Nadeln möglichst dicht an der Hornhautbasis durch die Conjunctiva. Alsdann dehnt er den Muskel, zieht die Fäden an und knüpft sie.

---

2) **Experimentelle Untersuchungen über den Einfluss seitlicher Blendung auf die centrale Sehschärfe,** von R. Depène. (Schluss.)

Nach den Untersuchungen des Verf.'s erzeugt eine seitliche Blendung in dem geblendeten Auge eine Verbesserung der centralen Sehschärfe bei guter Object-Beleuchtung, wobei das Blendungslicht nur die Sclera oder nur die Pupille oder beide gleichzeitig treffen kann. Die Ursache für die Erhöhung des Sehens ist die durch Blendung erzeugte Verengerung der Pupille. — Die seitliche Blendung hat eine Verschlechterung der centralen Sehschärfe bei herabgesetzter Erhellung der Sehobjecte zur Folge, sei es, dass es sich um Scleral-, Pupillen- oder Totalblendung des Auges handelt. Die Sehstörung ist um so grösser, je kleiner der Blendungswinkel, je erheblicher die Blendung und je grösser die geblendete Netzhautfläche wird.

---

3) **Ueber die Ausbreitung des Glioms, insbesondere des endophyten Typus desselben,** von F. Seydel.

Verf. beschreibt ein Netzhautgliom, das von der Netzhautperipherie ausging. Die Netzhaut war nur durch ein spärliches Exsudat ganz flach abgehoben und war in ihrer Structur im Allgemeinen gut erhalten. Die Innen-

fläche bedeckte eine Auflagerung von theils lebensfrischen, theils in Zerfall begriffenen Geschwulstzellen, nur in der Nähe der Ora serrata befand sich eine Netzhautzone, die ihre freie Oberfläche bewahrt hatte. Im Bereiche dieser Zone lag der Glaskörper der Netzhaut direct an, während er sonst allenthalben durch ein präretinales Exsudat von der Netzhaut getrennt war. Die Auflagerung fand sich nur da, wo die Netzhaut von dem präretinalen Exsudat direct bespült wurde. Andererseits befand sich dasselbe Exsudat auch mit den an ihrer Oberfläche zerfallenden Zellsträngen des primären Geschwulstknotens in unmittelbarem Contact. Die Netzhaut-Auflagerung ist nichts weiter als ein Sediment von losgespülten oder abgebröckelten Gliom-Elementen.

---

4) **Zur Anatomie und Pathogenese des Pannus und der Phlyctäne,** von K. Baas.

Nach den Ausführungen des Vortr. sind die Bacterien nicht als die primären ektogenen Krankheitserreger bei dem Krankheitsbilde der Phlyctäne anzusehen. Mag der Begriff der Skrophulose noch so unbestimmt sein, so ist dennoch in ihr die Grundlage für das Zustandekommen des phlyctänulären Processes zu suchen. Nicht allein gilt dies für die Phlyctäne, auch für den anatomisch mit dieser übereinstimmenden Pannus scrophulosus, welcher nur eine höhere, ins Flächenhafte gediehene Steigerung jenes disseminirten Processes darstellt.

Horstmann.

Vermischtes.

1) Die ophthalmologische Abtheilung des XIII. internationalen Congresses f. Medizin (Paris, 2.—9. August 1900) ist, Dank der vortrefflichen Vorbereitung und Leitung (Panas, Vorsitzender, und Parent, Schriftführer,) und der zahlreichen Theilnahme von Fachgenossen aus allen Kultur-Ländern, überaus glänzend und befriedigend verlaufen. Die Gastfreundschaft der französischen Behörden, der Collegen, namentlich des Vorsitzenden, und der augenärztlichen Gesellschaften war bewundrungswürdig; der festliche Hintergrund des schönen, durch und für die Welt-Ausstellung geschmückten Paris geradezu bezaubernd, auch für den, welcher Paris schon ziemlich zu kennen glaubt, so dass man nur mit Mühe sich loszureissen vermochte, um in der Heimath die pflichtgemässe Arbeit wieder aufzunehmen.

Ein vorläufiger Bericht über die Referate ist bereits erschienen und soll demnächst den Lesern dieses Centralblattes vorgeführt werden; ein weiterer Bericht über die gesammten Verhandlungen soll demnächst erscheinen. Der nächste internationale Congress für Medizin wird im Jahre 1903 zu Madrid tagen nnd denjenigen, welche Spanien noch nicht kennen, neben der wissenschaftlichen Ausbeute eine neue Ueberraschung gewähren.

2) Berichtigung.

In meiner Arbeit „Die Jodsäure u. s. w.“ (April- und Maiheft, 1900, des Centralbl. f. pr. Augenh.) habe ich angeführt, dass ich bei acutem und subacutem Trachom Argentamin-Lösungen in 3%—5% Stärke anwende. Um nun Missverständnissen vorzubeugen, muss ich bemerken, dass diese 3% und 5% Lösungen sich eigentlich als 30% und 50% darstellten, da der Apotheker, im Hinblick auf die 10% Zusammensetzung des Argentamins, die verschriebene Dosis immer mit 10 multiplicirte.

Kursk, den 23. Juli 1900. Dr. A. Schiele.

3) Dr. Bach aus Würzburg ist nach Marburg als Professor der Augenheilkunde berufen.

4) Dr. Lebrun in Brüssel und Dr. Osio in Madrid sind verstorben. In einem der nächsten Hefte wird ihr Lebenslauf mitgetheilt werden.

5) Ophthalmologische Gesellschaft Heidelberg.

13., 14. und 15. September 1900.

Vorläufiges Programm. — Bis jetzt sind folgende Vorträge und Demostrationen angemeldet:

Dr. Wintersteiner-Wien: Ueber Iriscysten mit Demonstrationen.

Dr. Grunert-Tübingen: Die Behandlung des Glaukoms durch Entfernung des obersten sympathischen Halsganglions.

Prof. Uhthoff-Breslau: Neuritis optica bei Infections-Krankheiten.

Dr. Praun-Darmstadt: Ueber Conjunctivitis necroticans.

Dr. Victor Hanke-Wien: 1. Ueber das rudimentäre Auge der europäischen Blindmaus. — 2. Demonstrationen mikroskop. Präparate zu obigem Vortrag.

Prof. Fuchs-Wien: Ueber Aderhaut-Ablösung.

Dr. Bielschowsky-Leipzig: Ueber die sog. Divergenz-Lähmung, nach Untersuchungen mit Dr. T. B. Hofmann, Assistent am physiologischen Institut.

Prof. Schmidt-Rimpler-Göttingen: Ueber Linsen-Luxationen.

Dr. Heine-Breslau: 1. Ueber binoculares Sehen. — 2. Demonstrationen, betreffend Hydrophthalmus und Myopie.

Dr. Schick-Halle: Ueber Chorioiditis exsudativa.

Dr. Wessely-Heidelberg: Ueber die Wirkung des Suprarenins auf das Auge.

Dr. Wolff-Berlin: Ueber das elektrische Skiaskop.

Prof. v. Hippel-Heidelberg: 1. Ergebnisse seiner Fluorescin-Methode zum Nachweis von Endothel-Erkrankungen der Hornhaut. — 2. Ueber angeborenen Hydrophthalmus.

Prof. Leber-Heidelberg: Thema später.

Prof. Bernheimer-Innsbruck: Thema später.

Prof. Sattler-Leipzig: Ueber die offene Wundbehandlung bei Operationen am Augapfel, insbesondere bei Star-Operationen.

Dr. A. Birch-Hirschfeld-Leipzig: Zur Pathogenese der Methyl-Alkohol-Amblyopie mit Demonstrationen mikroskopischer Präparate.

Dr. Best-Giessen: Ueber die Grenzen der Sehschärfe.

Dr. Hummelsheim-Bonn: Centrale Sehschärfe und periphere Helligkeit.

Prof. Schirmer-Greifswald: Demonstration von Präparaten zur sympathischen Ophthalmie.

Dr. Hertel-Jena: Veränderungen der Netzhautgefässe bei Arteriosklerose.

Prof. Reuss-Wien: Ueber Ermüdungs-Gesichtsfelder.

Die Demonstrationen finden Donnerstag, den 13. Nachmittags $2^1/_2$ Uhr in der Universitäts-Augenklinik statt.

Mainz, 4. August 1900.

Bibliographie.

1) De la nature microbienne des conjonctivites, observées à l'Hôpital ophthalmique de Lausanne avec quelques remarques sur leur classification, par Dr J. Gonin, Assistant du Professeur Marc Dufour. (Revue médicale de la Suisse romande. 1899. Nr. 2 et 3. p. 89 et 169.) Verf. trennt seine Schlussfolgerungen in allgemeine und specielle. In

den allgemeinen sagt er: 1. Eine Eintheilung der Conjunctiviten nach ihrer Aetiologie ist möglich, wird aber bedeutend erleichtert durch die mikroskopische Untersuchung der Secrete; letztere soll aber die klinische Untersuchung nicht verdrängen, sondern nur unterstützen. 2. Die Bestimmung ist sehr leicht für Diplokokken und Gonokokken; etwas schwieriger und langsamer für die Conjunctiviten mit Pneumokokken, Week'schen Bacillen und Streptokokken, mitunter zweifelhaft bei Conj. diphtheritica, Conj. mit Staphylokokken oder solchen, welche wenig bekannte Bacterien enthalten. In den speciellen sagt er: Die mikroskopische Untersuchung des Conjunctivalsecrets ergab beweisende Resultate in 245 von 365 Fällen, negative in 90 Fällen, zweifelhafte in 30 Fällen; immerhin war die mikroskopische Untersuchung nur in 10% der Fälle unentbehrlich. Die diplobacilläre Conjunctivitis ist in der romanischen Schweiz unter allen sog. catarrhalischen Conjunctiviten die verbreitetste; die Conjunctiviten mit Week'schen u. Pneumokokken-Bacillen kamen ausnahmsweise in den Jahren 1897 und 1898 vor. Emmert.

2) Étude expérimentale sur la tuberculose des voies lacrymales (travail communiqué à l'Académie de médecine à Paris, le 2 Mai 1899), par Dr. D. Gourfein. (Revue méd. de la Suisse romande. 1899. Nr. 6. p. 380.) Der Verf. wiederholte die resultatlosen Versuche von Valude (Arch. d'ophthalmologie de Paris, 1889, p. 165) über die Impfung der Tuberculose auf die Thränenwege, speciell den Thränensack, an 20 Kaninchen; und, um zu erfahren, ob die Thränenflüssigkeit einen Einfluss auf die Tuberkelbacillen ausübe, exstirpirte er den einen die Thränendrüse ganz, den andren nicht. Verf. erzielte in allen Fällen Tuberculose des Thränensacks unter drei verschiedenen Formen, nämlich als „kalten Abscess" (unschuldigste Form), als „schwammige Wucherungen" (wobei eine gelbliche Flüssigkeit aus einem der Thränenpunkte ausfliesst, welche Tuberkelbacillen enthält), als „kleine Granulationen" (schwerste Form, weil sie kaum zu diagnosticiren ist und zu Entzündungen der Conjunctiva und Cornea führen kann). Emmert.

3) Untersuchungen über Sehschärfe und Treffsicherheit, von Dr. A. Steiger, Augenarzt in Zürich. (Correspondenzbl. f. Schweizer Aerzte. 1900. Nr. 2. p. 33. Nr. 3. S. 77.) Verf. hat in der Nähe von Zürich 289 Rekruten untersucht. Er benutzte zur Bestimmung der Sehschärfe das römische E der Snellen'schen Tafeln in verschiedenen Stellungen desselben. Dabei stellte sich heraus, wie auch Cohn gefunden hat, dass die S im Freien fast ausnahmslos höher ist, als mit $S = 1$ gewöhnlich bezeichnet wird. Er fand in 74,7% die S zwischen 1,7 und 2,8, in 2 Fällen sogar $S > 3{,}0$. Der allgemeine Durchschnitt war 2,08. In gleichem Verhältniss zur Höhe der S steht aber die Treffsicherheit nicht, wie man a priori vermuthen könnte, vielmehr spielt der Bildungsgrad des Schützen eine sehr grosse Rolle dabei, so dass man nahezu sagen kann: „mit sinkender Bildung sinkende Treffsicherheit", und umgekehrt. Brillentragende gehören gewöhnlich zu den Gebildeteren und haben daher eine relativ hohe Treffsicherheit. Ausser Sehschärfe und Bildungsgrad spielt auch der Einfluss der Uebung eine grosse Rolle. Verf. hält nach seinen Untersuchungen dafür, dass die normale, bis dahin mit 1 bezeichnete Sehschärfe, beträchtlich höher gestellt werden muss und dass bei der Vertheilung der Rekruten unter die verschiedenen Truppengattungen, namentlich Artillerie, Infanterie und Cavallerie, zukünftig nicht nur die Sehschärfe ausschlaggebend sein darf, sondern die andren genannten Eigenschaften, um für jede Truppe nur die bestgeeigneten Leute zu erhalten, ebenso berücksichtigt werden müssen. Emmert.

4) Ueber die Einwirkung der Sterilisations-Verfahren auf Cocaïnlösungen und über die beste Methode, Cocaïn- und Atropinlösungen steril aufzubewahren. Mittheilung aus der Universitäts-Augenklinik in Zürich, von Dr. Sidler-Huguenin, Augenarzt in Zürich. (Correspondenzbl. f. Schweizer Aerzte. 1900. Nr. 6. S. 161. Nr. 7. S. 201.) Verf. fand, dass Cocaïnlösungen durch die gewöhnlichen Sterilisations-Verfahren an Wirksamkeit einbüssen, und zwar die schwächeren mehr als die stärkeren; immerhin reducirt dreimaliges kurzes Aufkochen einer 3% Cocaïnlösung die anästhesirende Wirkung wenig. Ferner fand er, dass am Morgen in feuchter Hitze sterilisirte und auf ihre Sterilität geprüfte Atropin-, Cocaïn- und Eserinlösungen, nachdem sie einen Morgen lang zu Operationen oder in der Poliklinik gebraucht worden waren, meist schon einen ziemlichen Bacteriengehalt durch Culturen nachweisen liessen. Da also die gewöhnlichen Sterilisations-Verfahren nicht genügen, um Tropfflüssigkeiten steril zu erhalten, so versuchte Verf. Borsäure-, Sublimat-, Salicylsäure-, Carbol- und Alkohollösungen. Borsäure hat keine antibacterielle Wirkung; Sublimat, auch nur 1:10000, wird von manchen Patienten nicht ertragen; Carbol reizt schon in $^1/_2$% Lösung die Bindehaut, Salicyl in 1‰ Lösung dieselbe ziemlich stark. 60% Alkohol ist in antibacterieller Wirkung einer frischen Sublimatlösung von 1:5000, 45% Alkohol einer Sublimatlösung von 1:10000 gleich. Die Alkaloïde halten sich besser und länger in alkoholischen, als in wässrigen Lösungen; besonders gilt dies von schwachprocentigen Alkohollösungen; ausserdem reizen Lösungen, welche noch 3 bis 9% Alkohol enthalten, die Conjunctiva nicht. Zur Aufbewahrung eignen sich am besten Stammlösungen von 45 oder 40% Alkohol (2 Gew.-Theile Aq. dest. + 1 Gew.-Theil Spirit. conc. (95%) = 40% Alkohol; 3 Gew.-Theile Aq. dest. + 2 Gew.-Theile Spirit. conc. = 45% Alkohol). Alkoholische Atropin- und Cocaïnlösungen solcher Stärke halten sich Jahre lang steril und chemisch und physiologisch unverändert. Verf. empfiehlt als Stammlösungen: Atropin. sulf. oder Cocaïn. hydrochlor. 3,0:20,0 von 45% Alkohol. Diese Lösungen sind in einem Tropffläschchen mit graduirter Pipette (1, 2, 3 ccm) aufzubewahren. Bevor Stammlösung in dieses Fläschchen kommt, wird dasselbe mit der Glaspipette in kaltem Wasser über eine Gas- oder Spiritusflamme gebracht und 10 Minuten lang ausgekocht. Den Kautschukballon sterilisirt man unter einer 1‰ Sublimatlösung, indem man die Luft aus demselben gut auspresst und ihn 4 Minuten lang tüchtig unter Sublimat abreibt (beim Stroschein'schein Fläschchen ebenfalls unentbehrlich), um ihn dann sofort über die Pipette zu stülpen. Will man eine sterile Atropin- oder Cocaïnlösung darstellen, so saugt man mit der Pipette, je nach dem wünschbaren Procentsatz der Lösung, 1, 2 oder 3 ccm aus der Stammlösung an und spritzt sie in ein graduirtes Reagenzröhrchen, in welchem man vorher 3 Minuten lang 8, 10 oder 12 ccm Wasser gesotten hat. Auf diese Weise hat man in einigen Minuten eine sterile Atropin- oder Cocainlösung hergestellt. 1 ccm von der Stammlösung zu 12 ccm gekochtem Wasser geben eine 1% Lösung, 1,3 ccm zu 10 ccm eine 2% und 2 ccm zu 8 ccm eine 3% Lösung. Verf. giebt an Stelle des Stroschein'schen Tropf-Fläschchens ein eigenes an, welches mehrfache Vortheile haben soll, und bei Zollinger u. Gügi, Glasbläserei, Sonnegstrasse 1, Zürich IV, bezogen werden kann. Emmert.

5) Alkohol und Auge. Vortrag, gehalten in der Medic. Gesellsch. der Stadt Basel am 15. März 1900 von Dr. Aug. Sigrist. (Correspondenzbl. f. Schweizer Aerzte. 1900. Nr. 13. S. 404.) Der Vortr. hatte Gelegenheit, beide Augen und die zugehörenden peripheren Sehnervenstücke eines Patienten, der an Alkoholamblyopie gelitten hatte und in Folge von Carcinoma ventriculi ge-

storben war, anatomisch zu untersuchen. Seine Befunde am Sehnerven decken sich mit den von Uhthoff beschriebenen. Was die Veränderungen an Papille und Netzhaut betrifft, so fand der Vortr., entsprechend dem ophthalmoskopischen Bilde, einen Schwund der Nervenfasern auf der temporalen Papillenhälfte. Ein kernreiches Gewebe bildet die eingesunkene, excavirte temporale Partie der Sehnervenpapille. Was die Netzhaut angeht, so existirt bis heute kein Bild einer Fovea centralis bei Alkoholamblyopie, da bisher noch niemals die Netzhaut bei einem annähernd sicheren Fall von Alkoholamblyopie zur anatomischen Untersuchung kam. Der Vortr. hat nun bei seiner Untersuchung einen ganz ausgesprochenen und bedeutenden Schwund der temporalen Nervenfaserschicht der Netzhaut und ein Fehlen der Ganglienzellen in der Maculagegend, aber daselbst ganz unsymmetrisch, nachgewiesen, indem diese Zellen in viel reichlicherer Zahl zwischen Papille und Foveola dem Schwunde anheim gefallen waren, als temporal von der Foveola. Diese Erscheinungen an Papille und Netzhaut sind secundärer Natur, bedingt durch die descendirende Atropie der papillo-macularen Fasern.

Emmert.

6) Die Behandlung der ekzematösen Augenleiden in der allgemein-ärztlichen Praxis. Von Dr. Julius Pfister, Augenarzt in Luzern. (Correspondenzbl. f. Schweizer Aerzte. 1899. Nr. 17. S. 513.) — (Bekanntes.)

Emmert.

7) Die diagnostischen Merkmale an der Pupille. Von Dr. Julius Pfister, Augenarzt in Luzern. (Correspondenzbl. f. Schweizer Aerzte. 1899. Nr. 2. S. 33.) — (Zusammenstellung des Bekannten.) Emmert.

8) Ein Hilfsmittel zur Entfernung von Fremdkörpern aus der Hornhaut. Von Dr. Sidler-Huguenin, Augenarzt in Zürich. (Correspondenzbl. f. Schweizer Aerzte. 1899. Nr. 20. S. 618.) Stirnband mit Beleuchtungs- und Vergrösserungslinse daran. Emmert.

9) Die Impf-Erkrankungen des Auges, von Prof. Otto Schirmer. (Samml. zwangl. Abhandl. aus dem Gebiete der Augenheilk. 1900. III. 5.) Bei einem 54jähr. Manne entwickelte sich im Verlauf von 7 Tagen eine intensive Schwellung der Lider mit Hornhaut-Entzündung und einem etwa linsengrossen Geschwür „in der Mitte des verbreiterten intermarginalen Theiles des Oberlids". Nach Abimpfen des Geschwürsbelages auf die Bauchgegend eines Kalbes entwickelten sich auf 4 von den 5 inficirten Impfstellen nach 6 Tagen die typischen Vaccine-Bläschen. — Unter Sublimat-Salbe und -Umschlägen heilten die Lidgeschwüre im Laufe von 8 Tagen ohne Narben, der Process auf der Hornhaut führte jedoch zu einem grossen Leukom mit Herabsetzung des Sehvermögens auf quantitative Lichtempfindung. — Im Anschluss an diesen Fall bespricht Verf. die klinischen Erscheinungen sowie die Differentialdiagnose der Lid-, der Conjunctival- und der Hornhautvaccinola. Die Diagnose sei leicht, sofern nur an diese Erkrankung gedacht werde. Die Prognose sei ernst, sowie sich eine Keratitis profunda entwickele. Die grosse Mehrzahl der Erkrankten betreffe Erwachsene, und zwar meistens Frauen, da diese sich in erster Linie mit der Pflege der geimpften Kinder abgeben. Das Incubationsstadium beträgt 3 bis 4 Tage. Nur selten kommt es vor, dass sich geimpfte Patienten selbst inficiren, obgleich eine nennenswerthe Immunität zur Zeit des Blüthestadiums der Efflorescenzen noch nicht besteht. C. Hamburger.

Um Einsendung von Separatabdrücken wird gebeten (Berlin NW. 26 Schiffbauerdamm).

Verlag von Veit & Comp. in Leipzig. — Druck von Metzger & Wittig in Leipzig.

Centralblatt

für praktische

AUGENHEILKUNDE.

Herausgegeben von

Prof. Dr. J. Hirschberg, Geh. Med.-Rath, in Berlin.

Unter ständiger Mitwirkung der Herren Dr. ANCKE in München, Dr. BERGER in Paris, Prof. Dr. BIRNBACHER in Graz, Dr. BRAILEY in London, Prof. Dr. H. COHN in Breslau, Doc. Dr. CL. DU BOIS-REYMOND in Berlin, Dr. DAHRENSTAEDT in Herford, Doc. Dr. E. EMMERT in Bern, Prof. C. GALLENGA in Parma, Dr. GINSBERG in Berlin, Prof. Dr. GOLDZIEHER in Budapest, Dr. GORDON NORRIE in Kopenhagen, Prof. Dr. HORSTMANN in Berlin, Dr. ISSIGONIS in Smyrna, Prof. H. KNAPP in New York, Prof. Dr. KRÜCKOW in Moskau, Dr. KUTHE in Berlin, Dr. LANDAU in Coblenz, Prof. Dr. MAGNUS in Breslau, Major F. P. MAYNARD, J. M. S., in Ost-Indien, Dr. MICHAELSEN in Görlitz, Dr. MOLL in Berlin, Prof. Dr. J. MUNK in Berlin, Dr. NEUBURGER in Nürnberg, Dr. PELTESOHN in Hamburg, Dr. PERGENS in Brüssel, Prof. PESCHEL in Frankfurt a. M., Dr. PURTSCHER in Klagenfurt, Dr. M. REICH in Petersburg, Med.-Rath Dr. SCHEER in Oldenburg, Prof. Dr. SCHENKL in Prag, Prof. Dr. SCHWARZ in Leipzig, Dr. SPIRO in Berlin, Dr. STIEL in Köln.

Monatlich ein Heft. Preis des Jahrganges 12 Mark. Zu beziehen durch alle Buchhandlungen des In- und Auslandes und die Postanstalten des Deutschen Reiches.

September. Vierundzwanzigster Jahrgang. 1900.

Inhalt: **Original-Mittheilung.** Ueber Massen-Auswanderung der Tusche aus tätowirten Leukomen. Von Dr. **L. Steiner** in Soerabaya (Java).

Klinische Beobachtungen. I. Gestieltes Dermoid im äussren Lidwinkel eines Kindes. Von Primarius Dr. Emil Bock in Laibach. — II. Knötchenförmige Ausdehnung der Venen des Oberlides. Von Primarius Dr. Emil Bock in Laibach. — III. Ausgebreitete Netzhaut-Abhebung nach Mörserschuss; Erblindung; Spontane Wiederherstellung von Sehvermögen. Von Primarius Dr. Emil Bock in Laibach.

Neue Instrumente, Medicamente etc. 1. Ueber neutrale Augentropfwässer. Von Dr. Hillemanns, Duisburg. — 2. Zur Trichiasis-Operation. Von Dr. Hillemanns, Duisburg.

Referate, Uebersetzungen, Auszüge u. s. w. Opticus-Atrophie nach Einwirkung eines elektrischen Stromes, von Dr. Ulbrich.

Journal-Uebersicht. I. v. Graefe's Arch. f. Ophthalm. L. 2. — II. Die ophthalmologische Klinik. Nr. 6—13. — III. Archivio die Ottalmologia von Angelucci. Januar bis April. — IV. La clinique Ophtalmologique. Nr. 5—12. — V. Archives d'ophtalmologie. März—Juni. — VI. Annales d'oculistique. März—Mai.

Vermischtes. Nr. 1—13.

Bibliographie. Nr. 1—6.

Ueber Massen-Auswanderung der Tusche aus tätowirten Leukomen.

Von Dr. **L. Steiner** in Soerabaya (Java).

Dass die schwarze Farbe der tätowirten Leukome in vielen Fällen im Laufe der Zeit allmählich abblasst, ist bekannt. Offenbar wird ein Theil derselben nach und nach aus dem Gewebe weggeführt. In den beiden

folgenden Fällen ist sie zwar in der Hornhaut geblieben, hat aber die Stelle, wo jene ursprünglich angestochen war, verlassen, um sich in der Nähe in Gruppen anzusiedeln und neue schwarze Flecke zu bilden.

I.

Die Javanin Murliah hatte ich vor etwas mehr als zwei Jahren wegen eines intensiv weissen, ovalen Leukoms der unteren Hälfte der Hornhaut und einer Synechie mit Pupillenverschluss des linken Auges behandelt. Ich hatte eine Iridectomie gemacht und das Leukom tätowirt, wodurch die Sehschärfe und das Aussehen des Auges gebessert worden waren. Das Leukom war bei der Entlassung gleichmässig gestichelt und hob sich, aus einiger Entfernung gesehen, nicht mehr von seiner Umgebung ab. Die Tätowirung war in üblicher Weise mit einem Bündel schräg geführter Nadeln geschehen. Als ich die Patientin vor vier Monaten wieder sah, war das Leukom wieder sehnig, weiss. Nur noch zwei winzige Pünktchen waren in demselben zu entdecken. Die Tusche war aber nicht aus der Hornhaut verschwunden. Sie fand sich am Rande und in der Umgebung des weissen Fleckes theils in feinen Pünktchen, theils in groben Schollen, wie Fig. 1 zeigt.

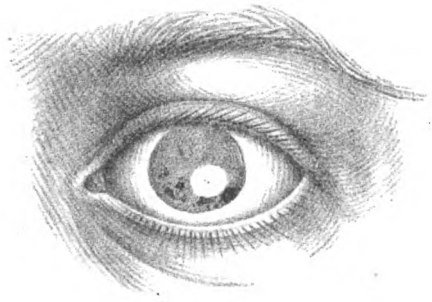

Fig. 1.

Nach Angaben der Patientin ist das Auge in den letzten zwei Jahren nie entzündet, geröthet oder schmerzhaft gewesen. In den letzten vier Monaten, während welcher ich sie mehrmals gesehen habe, hat sich der Zustand nicht merkbar verändert. Die Wanderung der Tusche scheint nun abgelaufen zu sein. Entzündungs-Erscheinungen waren nicht vorhanden.

II.

Der Javane Prawiroastro kam im Mai 1897 in Behandlung. Er hatte ungefähr ein Jahr vorher durch eine Kessel-Explosion, wobei Gluth und Asche in seine Augen geflogen waren, eine Verletzung beider Augen erlitten. Als ich ihn sah, hatte er auf beiden Hornhäuten im Bereiche der Lidspalte oberflächliche weisse, Trübungen. Die des rechten Auges nahm die ganze Breite der Hornhaut ein. Links beschränkte sie sich auf die Mitte. Ich tätowirte beide Flecken in mehreren Sitzungen, bis sie gleichmässig schwarz aussahen. Fünf Monate später stellte sich der Patient wiederum vor. Die Augen boten nun ein ganz verändertes Bild. Auf dem rechten Auge hatte sich die Tusche zu unregelmässigen, theils sternförmigen Figuren gruppirt, welche durch äusserst zierliche, zum Theil verästelte Aus-

läufer, deren Feinheit in der Zeichnung (Fig. 2) leider nur mangelhaft wiedergegeben ist, in Zusammenhang standen. Dazwischen war das Leukom in grösseren Feldern wiederum ganz weiss wie vor der Tätowirung. Man konnte einen centralen, sternförmigen Fleck, der ungefähr der Mitte des früheren tätowirten Bezirkes entsprach, und eine beinahe continuirliche, ringförmige Gruppe meist kleinerer Flecke in der Peripherie unterscheiden. An der Schläfenseite findet sich in der Anordnung der peripheren Flecke die Andeutung zweier concentrischer Bogen. Auffallend viele feine Verbindungsstreifchen, die an das Verhalten von injicirten Gefässchen erinnern, ziehen von dem centralen, sternförmigen Fleck nach allen Richtungen.

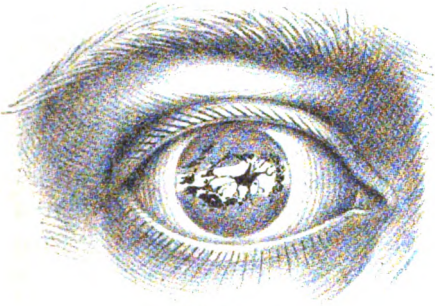

Fig. 2.

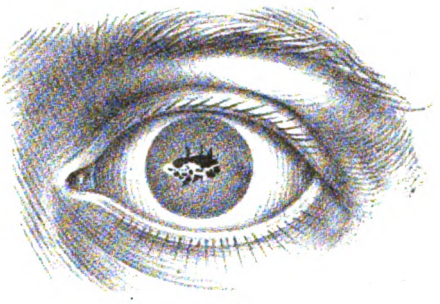

Fig. 3.

Das Ganze macht den Eindruck, wie wenn sich die Farbe erst in der Mitte, entsprechend dem sternförmigen Fleck gesammelt hätte und dann durch feine Gefässchen in die Peripherie abgeflossen wäre, wobei an der Schläfenseite die Wanderung durch eine Etappe unterbrochen worden.

Auch auf dem linken Auge (Fig. 3) gruppirt sich die Tusche am Rande des Leukoms. Doch sind hier die Verhältnisse viel einfacher.

Beide Augen sind frei von allen Entzündungserscheinungen und sollen seit der Tätowirung nie gereizt gewesen sein.

Offenbar war hier der ganze Process noch im Werden. Zu meinem Bedauern habe ich den Patienten nachher nicht wieder gesehen.

Man weiss, dass nach der Tätowirung die Farbe nicht genau an der Stelle bleibt, wo sie eingestochen wurde, sondern sich in die Umgebung verbreitet. Ich hatte vor Kurzem Gelegenheit, ein Auge zu untersuchen, das zwei Jahre nach der Tätowirung, welche wegen eines nach Blennorrhoe zurückgebliebenen grossen Leukoms gemacht worden war, in Folge wiederholter Glaukom-Anfälle enucleïrt worden war. Das Auge hatte die Tätowirung gut ertragen und die tätowirte Stelle war im Laufe der zwei Jahre nicht nennenswerth abgeblasst. In den durch die Cornea gelegten Schnitten fand ich nirgends eine Anordnung des Pigments, welche an die Form der Stichkanäle erinnert hätte. Dasselbe fand sich in der Hornhaut verbreitet,

theils in feinen Körnchen, theils in groben, unregelmässigen, vielfach rundlichen Klumpen. Die feinen Körnchen hatten sich mit Vorliebe in den feinen Hornhautkörperchen und deren Ausläufern eingenistet. Oft fand ich sie auch in den Rundzellen des Narbengewebes. Die gröberen Tuscheklumpen sassen vielfach in den feinen Blutgefässen des Leukoms und in der Nähe derselben. Die Farbe fand sich ausschliesslich in der vorderen Hälfte der Hornhaut-Dicke. In der obersten Schicht aber war sie spärlich vorhanden und im Epithel fehlte sie fast ganz. Sie scheint zum Theil durch das Epithel aus dem Gewebe weg zu gehen.

Es wandert also die Tusche in allen Fällen in geringerer oder grösserer Menge von den Einstichstellen weg, und nach dem Obigen scheinen dabei die natürlichen und die pathologischen Gefässbahnen der Hornhaut und der Leukome bevorzugt zu werden. Fragen wir uns nun, was der Grund ist, warum sie sich in unseren Fällen nicht gleichmässig in die Hornhaut verbreitet oder dieselbe ganz verlassen, sondern sich an anderen Stellen wieder zu schwarzen Flecken gesammelt hat, so ist derselbe vermuthlich wohl in Veränderungen zu suchen, welche die Entzündung und die Narbenbildung in den Gefässen und Saftkanälchen der Leukome und der Cornea gesetzt hat. Wenn dieselbe an einzelnen Stellen gedehnt, an anderen verengt und ausserdem in ungewöhnlicher Weise geknickt oder unregelmässig gestaltet werden, so ist es wohl denkbar, dass dadurch die Entfernung der Tuschekörner hier befördert, dort gehemmt oder ganz aufgehoben wird, und schliesslich Bilder wie die obigen entstehen.

Klinische Beobachtungen.

I. Gestieltes Dermoid im äusseren Lidwinkel eines Kindes.

Von Primarius Dr. Emil Bock in Laibach.

Marie S., 11 Monate alt, kam nach Angabe der Mutter mit dem zu beschreibenden Gebilde zur Welt; dieses blieb immer gleich gross. Das Kind ist kräftig, hat geringe Andeutung einer Sattelnase, obere und untere Schneidezähne entwickelt. Das rechte Auge zeigt nichts Krankhaftes. Linkes Auge. (Die Zeichnung ist, um die Einzelheiten deutlicher zu geben, in etwas grösserem Maassstabe ausgeführt.) Im äusseren Lidwinkel befindet sich eine kleinerbsengrosse, kugelige Masse von der Farbe eines Atherom oder eines grossen Milium, mit auffallend langen Haaren bedeckt, welche etwas derber sind, als Wollhaare. Bringt man durch Auseinanderziehen der Lider die Lidspalte zum Klaffen, so sieht man, dass das Gebilde die Gegend der äusseren Commissur einnimmt. Der freie

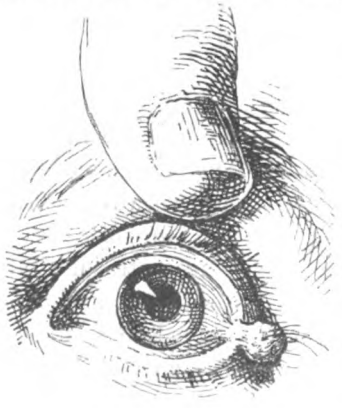

Rand des Oberlides ist gegen den Lidwinkel, also gegen das angeborene Hautgebilde zu, scharf abgeschnitten; dadurch entsteht hier im schläfenseitigen Lidwinkel ein dem nasenseitigen, hufeisenförmigen ähnlicher Ausschnitt. Mit dem freien Rande des Unterlides ist das Hautgebilde ohne deutlichen Uebergang verbunden. Im Uebrigen besitzt es einen sehr kurzen Stiel, welcher gegen den freien Rand des Oberlides deutlich hervortritt und in die Bindehaut des Augapfels, bezw. in die schläfenseitige Uebergangsfalte übergeht. Hebt man das Hautgebilde, welches sich weich anfühlt, so bildet die Bindehaut des Augapfels in der Gegend des äussern geraden Augenmuskels eine Falte. Die Carunkel ist auffallend kleiner, als die des rechten Auges.

Das Hautgebilde wurde durch einen Scheerenschlag entfernt. Diese gesetzte kleine Wunde vernarbte derartig, dass sich der schläfenseitige Lidwinkel des linken Auges in nichts von dem des rechten unterschied.

Die mikroskopische Untersuchung ergab Folgendes:

Die durch die Längs-Achse des Gebildes gehenden Schnitte sind birnförmig. Sie enthalten alle Bestandtheile der Haut. Die Epitheldecke ist auffallend reich an braunem Farbstoff. Das gewissermaassen den Mantel bildende Unterhautzellgewebe ist ein an Zellen armes, derbes Bindegewebe, in Balken angeordnet, welche theils längs, theils quer oder schief getroffen sind. In den Lücken dieses liegt lappiges Fettgewebe, welches im Innern, gewissermaassen als Kern, eine zusammenhängende Masse ist. Die Haare sind gut entwickelt, mit kleinen Talgdrüsen, meist auch mit einem Musculus arrector pili versehen. An der Grenze zwischen Bindegewebe der Haut und dem Fettgewebe liegen Schweissdrüsen. Sie sind alle gross, manche aber geradezu auffallend gross entwickelt. Die Ausführungsgänge dieser letzteren ziehen mit langem, bogenförmig geschwungenen Ausführungsgang gegen die Oberfläche. In dem Stiele des Gebildes liegt ein Stück Knochen mit grossen Markräumen. Es ist von dichtem, ihm eng anliegenden Bindegewebe, wie von einer Beinhaut umgeben und nimmt beiläufig den sechsten Theil des ganzen Schnittes ein. Nerven und Gefässe sind überall nur spärlich zu finden.

II. Knötchenförmige Ausdehnung der Venen des Oberlides.

Von Primarius Dr. Emil Bock in Laibach.

Josef M., 32 Jahre alt, Arbeiter, kam in meine Sprechstunde wegen einer angeblich ohne bekannte Ursache entstandene Blut-Unterlaufung der Bindehaut des linken Augapfels. Bei dieser Gelegenheit sah ich unter der gesunden, auffallend schlaffen Haut des rechten Oberlides zwei pfefferkorngrosse, schiefergraue Knoten. Diese waren scharf begrenzt, annähernd kugelförmig und lagen in der schläfenseitigen Hälfte des Oberlides senkrecht übereinander. Sie waren weich, wenn auch nur wenig, so doch deutlich zusammendrückbar, mit der Haut verschiebbar; diese konnte man über ihnen nur in geringem Grade in Falten legen. Einige Venen der Haut des Oberlides waren stärker gefüllt. Im Uebrigen war weder an den Lidern, noch an den Augäpfeln, abgesehen von der erwähnten Blut-Unterlaufung etwas Krankhaftes nachweisbar; jedoch waren die Gefässe des Augenhintergrundes beider Augen so stark gefüllt, dass die Färbung der Netzhaut und des Sehnerven auffallend roth war. Die Untersuchung des Herzens und der grossen Gefässe, sowie des Harnes ergab nichts Krankhaftes.

III. Ausgebreitete Netzhautabhebung nach Mörserschuss; Erblindung: spontane Wiederherstellung von Sehvermögen.

Von Primarius Dr. Emil Bock in Laibach.

Franz D., 22 Jahre alt, Grundbesitzers-Sohn, wurde am 2. December 1898 ins Landes-Hospital aufgenommen mit schweren Verletzungen, welche durch einen Mörserschuss entstanden waren.

Die Haut des Gesichtes ist gedunsen, roth, in derselben zahlreiche Körner von Schiesspulver und Steinbröckel eingesprengt. In der Haut der Stirne mehrere linsengrosse, scharfrandige, bis zum Knochen reichende Gewebsverluste, in welchen Stückchen von Backstein liegen. Die Haut der Nase ist durch eine bis in den Knorpel reichende, in der Mittellinie verlaufende Wunde gespalten. In der Haut der Gegend der rechten Nasenwurzel eine scharfrandige Trennung, welche sich beiläufig 1,5 cm weit in die Augenhöhle verfolgen lässt. Das rechte Oberlid ist in der Mitte senkrecht gespalten, der rechte Augapfel liegt zertrümmert in der blutunterlaufenen, zerrissenen Bindehaut. Die Haut zwischen Nasenwurzel und linkem Oberlid ist bis auf den Knochen durchtrennt, so dass hier eine beiläufig 2 cm lange, klaffende, keilförmige Wunde entstanden ist. Die Bindehaut des linken Augapfels ist geschwollen, dieser blass, Pupille rund, reagirend. Eine weitere Untersuchung war nicht möglich, weil der halb bewusstlose Kranke bei derselben über die heftigsten Schmerzen klagt. Körperwärme nicht erhöht. Anlegung von Nähten an der Nase und den Augenlidern, Entfernung der Fremdkörper aus den Wunden, Einführung von Gazestreifen in diese, Bettruhe, Eisbeutel auf den Kopf.

Der kräftige Mann erholte sich bald bezüglich seines Allgemeinbefindens und war nach zwei Tagen so weit, dass er angeben konnte, er sehe auch auf dem linken Auge nichts. Die Spiegel-Untersuchung ergab eine grosse Netzhautabhebung: Keine Spur rothen Lichtes, bei den Bewegungen des Auges lebhafte Bewegung einer hellgrauen, schleierartigen Masse. Lichtempfindung erloschen. Am dritten Tage nach der Aufnahme trat unter Steigerung der Körperwärme Panophthalmitis dextra ein. Im Verlaufe der Spitalszeit kamen forwährend Stücke von Stein und Ziegel zum Vorschein, theils von selbst, theils nach Einschnitten in die Haut.

Der Kranke wurde am 6. Januar 1899 entlassen: Phthisis bulbi dextri. Die Netzhaut des linken Auges ist abgehoben und bewegt sich mit hellseidengrauen Falten lebhaft; kein rothes Licht zu erhalten, Pupille rund, weit, auf starkes Licht gerade noch eine Spur von Bewegung bemerkbar, Spannung herabgesetzt. Die Lichtempfindung ist auf beiden Augen erloschen und der Kranke verlässt unter Führung seines Vaters das Krankenhaus. Er stellte sich dann noch Ende Januar und Mitte Februar vor; die Untersuchung hatte immer dasselbe Ergebniss. Ende März kam Franz D. wieder in meine Sprechstunde, allein, ohne Begleitung, um mir mit grösster Freude zu erzählen, dass er seit einer Woche am linken Auge sehe und den zwei Stunden weiten Weg in die Stadt ohne Führer gemacht habe. Die Untersuchung ergab abermals das Bild der vollkommenen Netzhautabhebung, die Farbe der Netzhautfalten ist noch heller grau geworden. Keine Spur rothen Lichtes, die Pupille bewegt sich deutlich auf Licht und Schatten. Der Kranke zählt Finger in 3 Meter, Einschränkung nach allen Richtungen.

Diese Veränderung war so überraschend, dass ich den Kranken frug, was er in der Zwischenzeit für sein Auge gemacht habe. Er leugnete irgend etwas angewendet zu haben. Dies war ganz glaubwürdig, ebenso ist jede Täuschung

des Arztes durch den Kranken bezüglich der seinerzeitigen Blindheit ausgeschlossen, weil der Verletzte, welcher Sohn vermöglicher Leute ist, keinen Anspruch auf eine Kassen-Unterstützung hatte und auch nicht versichert war. Ich habe den Mann im Verlaufe des Sommers 1899 noch mehrere Male gesehen; das letzte Mal zählte er Finger in 5 Meter, der Augapfel war bei gleichgebliebenem Spiegelbefund weich. Ich habe mich gescheut die Pupille künstlich zu erweitern, in der Sorge bei den gewiss sehr hinfälligen Verhältnissen im Innern des Auges am Ende Schaden anzurichten.

Bei der langen Dauer der vollkommenen Erblindung fällt die Möglichkeit fort, den ganzen Vorgang dahin zu erklären, dass die von der Abhebung verschonte Mitte der Netzhaut durch die Erschütterung der Augen, bezw. des ganzen Kopfes vorübergehend leistungsuntüchtig geworden war. Jeder Versuch einer Erklärung scheitert an der unzweifelhaften Beobachtung der ausgebreiteten Netzhautabhebung mit vollkommener Erblindung, und so muss ich mich damit begnügen, die Thatsache zur Kenntniss zu bringen, dass ein bei ausgebreiteter Netzhaut ganz erblindetes Auge von selbst wieder soweit sehtüchtig wurde, dass der Kranke weitaus genügend zur Selbstführung sieht.

Neue Instrumente, Medicamente u. s. w.

1. Ueber neutrale Augentropfwässer.

Von Dr. Hillemanns, Duisburg.

Auf der XV. Versammlung der Niederländischen oogheelkundig Gezelschap theilte Block mit, dass die irritirende Wirkung von Cocaïn- und Atropin-Lösungen auf der Anwesenheit freier Säure beruhen könne. v. Rijnberk berichtete ebenda von einer sol. Pilocarp. (Merck), die schlecht vertragen wurde und sich als sauer reagirend erwies. Bekanntlich ist das reine Alkaloid Atropin in Wasser schlecht löslich, in Verbindung mit Säuren leicht, weshalb meist die schwefelsaure Verbindung angewandt wird. Ein Apotheker, der in seinem Cocaïn (Merck) freie Säure nachweisen konnte, gab Block den Rath, ausdrücklich neutrales oder basisches Cocaïn und Atropin zu verordnen. Basisches Cocaïn ist allerdings viel schlechter löslich als die salzsaure Verbindung, basisches Atropin aber in der in der Augenheilkunde üblichen Stärke gut in Borwasser (85 mg Atropin = 100 mg Atropin sulf.). Die von Prof. Koster unlängst beschriebene Cocaïn-Conjunctivitis ist nach Ansicht Block's vielleicht auch eine „Aetzung-Conjunctivitis", in Folge der Anwesenheit freier Säure. Ich hatte schon früher öfters die Reaction der Augentropfen mit Lakmuspapier geprüft, saure Reaction der Atropin- oder Cocaïn-Lösung ist mir nie bisher aufgefallen. Natürlich reagiren diese Mittel sauer, wenn sie in Borwasser gelöst sind. Im letzten Jahre habe ich aber in verschiedenen Fällen, in denen die verordnete oder von mir in der Sprechstunde eingeträufelte Atropin-Lösung schlecht vertragen wurde, schmerzte und das Auge mehr reizte als beruhigte, constatiren können, dass die Reaction alkalisch war. Wir untersuchten in der Apotheke die Stammlösung, fanden diese aber neutral. Soeben sehe ich, dass der Rest einer älteren 2% Pilocarpin-Lösung in meinem Sprechzimmer sehr starke alkalische Reaction giebt. Ich weiss nicht, ob Atropin- und Pilocarpin-Lösungen bei Zersetzung alkalisch werden können, möchte eher annehmen, dass die fehlerhafte Reaction von dem Glase (Natriumcalciumsilicat) der Fläschchen

und Tropfer herrührt. Jedenfalls empfiehlt es sich, die Reaction unsrer Augentropfen zu beachten. Mancher Fall vermeintlicher individueller Idiosynkrasie wird dann aufgeklärt werden.

2. Zur Trichiasis-Operation.

Von Dr. Hillemanns, Duisburg.

In einigen Fällen von partieller Trichiasis habe ich mit gutem Erfolge ein Verfahren angewandt, welches eine Combination der Snellen'schen Entropium-Operation, oder wenigstens ihres ersten Theiles, und der kaustischen Zerstörung der Cilien-Wurzeln darstellt. Nach Einschneiden der Haut der Lider und Ausschneiden der Orbicularis-Bündel werden die Cilien-Wurzeln, die sich als schwarze Punkte zu erkennen geben, freigelegt und mit dem Galvanokauter oder einer feinen Paquelin-Spitze zerstört. Der zweite Theil der Snellen'schen Operation, die Excision eines keilförmigen Tarsus-Stückes, kann vor- oder nachgeschickt werden. Bei totaler Trichiasis gelingt es nicht, die nach innen gekehrten Cilien einzeln anzugreifen. Cauterisation derselben in toto empfiehlt sich im Allgemeinen nicht, weil dieselbe, ebenso wie die Operation der Abtragung des Haarzwiebel-Bodens, in Folge von Zerstörung der Cilien das Auge dauernd entstellt und eines Schutz-Organes beraubt. In hartnäckigen, zu radicalem Vorgehen nöthigenden Fällen würde sie aber vor letzterer den Vorzug haben, dass sie keine hässliche, harte, das Auge reizende Narbe am Lidrande hinterlässt.

Der Gedanke, die Cilien kaustisch von der Wurzel her anzugreifen, ist so naheliegend, dass ich, trotzdem der Vorschlag uns nirgends begegnet ist, annehmen möchte, dass schon andre das Verfahren geübt haben. Vor der Elektrolyse vom Intermarginalrande her hat es den Vorzug grösserer Sicherheit und Einfachheit. Vor dem Eingriff wird Cocaïn oder Schleich'sche Lösung unter die Lidhaut gespritzt. Die Methode der Cauterisation der Vorderfläche des kahnförmig gekrümmten Tarsus ist schon alt; hatte aber den Zweck, diesen zu strecken.

Referate, Uebersetzungen, Auszüge.

1) **Opticus-Atrophie nach Einwirkung eines elektrischen Stromes**, von Dr. Ulbrich. (Corresp.-Bl. des Vereins deutscher Aerzte von Reichenberg, Nr. 8, 1900.)

Verf. berichtet über einen Fall von Sehstörung durch den elektrischen Strom, der gewisse Aehnlichkeit hat mit dem vom Ref. beschriebenen (Centralbl. f. pr. Augenh., December 1898, September 1899). Ein 40jähriger Kutscher fuhr über das Geleise einer elektrischen Bahn; ein Pferd stürzte, und als der Kutscher den Leitungsdraht, auf dem das Thier lag, wegziehen wollte, erhielt er einen heftigen Schlag, der ihn zu Boden warf. Nach $^1/_4$stündigem Verlust des Bewusstseins war er im Stande, den Wagen heim zu lenken, hatte Abends Kopfschmerz und Schwindel, der ihn ins Bett nöthigte. Am nächsten Morgen ging er an die Arbeit, aber das Sehvermögen nahm rasch ab, am 3. Tage sah er mit dem rechten Auge nichts mehr. Seine Augen waren früher gesund, sahen jedoch stets etwas schläfrig aus. Nach 14 Tagen kam er ins Spital, wo sich folgender Befund ergab: Ptosis an beiden Augen, die dem Gesicht den schläfrigen Ausdruck verleiht, das rechte Auge in mässiger Divergenzstellung, stärker beim Blick nach links, Zurückbleiben beim Blick nach unten.

also Parese des r. int. und inf., Pupillen ungleich rechts $5^1/_2$, links $4^1/_2$ mm; beide zeigen absolute Starre auf Licht und Convergenz. Das rechte Auge erblindet, ohne Lichtschein; das linke hat S = $^5/_{20}$. Der Augenspiegel zeigt doppelseitige Opticus-Atrophie, Papille rein weiss, Grenzen scharf, Gefäss nicht enger; das Gesichtsfeld des linken Auges ist deutlich, namentlich auf der nasalen Seite, concentrisch eingeengt, — mit grünen Marken, die als grau bezeichnet werden, noch mehr. 13 Tage nach der Aufnahme trat Herpes zoster ophth. in der Umgebung des linken Auges auf, der 6 Tage bestand. Das Sehvermögen war bis auf $^1/_{10}$ gesunken und hat sich seitdem nicht verändert.

Bei der Frage nach der Aetiologie schliesst Verf. den Sturz und dadurch bedingte Gehirn-Quetschung, Blutung, Schädelbruch u. s. w. aus, da Patient nach kurzer Zeit einen Weg von 8 km fuhr und am nächsten Tage arbeitete, Blutung aus Nase, Ohr u. s. w. nicht vorhanden war. Demnach hält Verf. die Veränderungen für Folgen der Einwirkung des elektrischen Stromes. Auch nach Blitzschlag ist (Praun, Verletz. d. Auges) Opticus-Atrophie, Pupillar- und Augenmuskel-Lähmung gesehen worden, dagegen Herpes nicht beschrieben. Durch Stromwirkung verursachte Fälle sind beschrieben im Centralbl. f. pr. Augenh. 1884, Supplement, S. 488 und der meinige. Während im ersten Falle eine Trübung der Hornhaut mit Sehstörung eintrat, die bei Aufhellung der Trübung sich wieder verlor, im zweiten eine Erblindung eines Auges und Sehstörung des andern ohne ophth. Befund eintrat, ist hier Opticus-Atrophie erklärend für die Störung. Auch in diesem Falle trat sie nicht sofort ein, sondern erst am nächsten Tage.

Welche Stellen des Central-Nervensystems durch den Strom beschädigt sind, der hier durch Hand und Fuss in den Körper trat, ist mit Sicherheit nicht zu bestimmen. Verf. nimmt eine Störung in beiden Sehnerven und im Oculomotorius rechts an, vielleicht auch im linken Ganglion ciliare (wegen des Herpes vergl. Michel. Lehrb. d. Augenheilk.), also mehrere getrennte Herde, wie in meinem Falle; er erwägt auch die Möglichkeit von Gefäss-Zerreissung, die experimentell bei starken elektrischen Strömen nach Kratter (Elektr. Zeitschrift, Berlin 1894, S. 361) auftreten und durch deren Wirkung die Erscheinungen erklärt werden könnten. Bei der geringen Zahl von Beobachtungen einer Sehstörung durch den elektrischen Strom wird die Veröffentlichung des Falles in einem Fachblatte vom Verf. als wünschenswerth bezeichnet.

Kretschmer, Liegnitz.

Journal-Uebersicht.

I. v. Graefe's Archiv f. Ophthalmologie. L. 2.

1) **Klinische und experimentelle Studien über die Wirkung des Tuberculins auf die Iris-Tuberculose**, von Dr. med. Franz Schieck, Assistenzarzt an der kgl. Univers.-Augenkl. zu Halle a. S.

Verf. theilt in dem klinischen Theile seiner breit angelegten Arbeit fünf Fälle mit, bei welchen theils das alte Tuberculin, theils das Tuberculin T. R. in Gebrauch gezogen wurde. In einzelnen Fällen lag das klinische Bild der Iritis tuberculosa vor, in anderen trat mehr die Keratitis profunda in den Vordergrund, während die Irisknötchen kaum mehr als diagnostische Bedeutung hatten. Die Erfolge sind nicht einwandfrei, indessen scheint in 2 Fällen das Tuberculin günstig auf den krankhaften Process gewirkt zu haben, und muss zugegeben werden, dass in einem dritten Falle, welcher bei Atropin-Cocaïn und

feuchter Wärme eher Verschlimmerung als Besserung zeigte, nach lange Zeit fortgesetzter Injection von Tuberculin T. R. eine relative Heilung eintrat. In zwei Fällen schienen die Injectionen direct schädlich zu sein, so dass nach 3 bezw. 5 Wochen von ihnen Abstand genommen wurde. Vielleicht hätte man die Kur trotz der beängstigenden Reactionserscheinungen — Hypopyon, ulc. corn., Vergrösserung der Knoten — fortsetzen dürfen und ein gutes Resultat erzielt. Uebrigens heilten die Fälle nach dem Aussetzen des Tuberculin T. R.

Verf. hat aus der Literatur 121 Fälle von Iris-Tuberculose gesammelt, von denen aber einige ausgeschaltet werden müssen, weil entweder der Process nicht abgelaufen war oder die Angaben zu ungenau sind. Verwerthbar sind 116 Fälle, unter denen 103 ohne, 13 mit Tuberculin behandelt wurden. Die Versuche, verschiedene Formen von Iris-Tuberculose aufzustellen, scheinen dem Verf. nicht gelungen zu sein, da Uebergänge von einer in die andere Form zu häufig sind. Wichtiger ist die Thatsache, dass der Verlauf sich bei kleinen Kindern im ganzen ungünstiger gestaltet als bei älteren Individuen. Die relativ meisten Heilungen erfolgen bei Patienten von 11—20 Jahren. Der Vergleich der ohne und mit Tuberculin geheilten Fälle spricht zu Gunsten des Tuberculins. Die Furcht, dass dasselbe eine Verschleppung der Tuberkelbacillen bewirkt, ist unbegründet.

Die ausgedehnten, an Kaninchen angestellten Versuche ergaben zunächst, dass die durch Impfung hervorgerufene Tuberculose des Kaninchenauges auch ohne Tuberculin spontan heilen kann. Die Heilung erfolgt zumeist nach Ausbildung von Pupillarverschluss. Vielleicht wird dadurch ein ungünstiger Nährboden für die Bacillen geschaffen. Durch diese Spontanheilungen wird die Beurtheilung der unter Tuberculin-Behandlung ausgeheilten Fälle unsicher. Das Tuberculin ist jedenfalls kein sicheres Heilmittel der experimentellen Corneal- und Iris-Tuberculose und wirkt nicht immunisirend. Eine schädliche Wirkung wurde nicht beobachtet.

Im Ganzen sind aber die Erfolge bei menschlicher Tuberculose günstiger. Vielleicht liegt es daran, dass das Tuberculin nicht direct auf die Bacillen einwirkt, sondern eine Reaction in dem umgebenden Gewebe hervorruft. Nun liegen aber bei der experimentell erzeugten Tuberculose die sehr zahlreichen Bacillen anfangs auf dem Gewebe und später in einem zellreichen aber bindegewebsarmen Gewebe, während bei der menschlichen Tuberculose die Bacillen spärlich sind, und im Irisgewebe gelegene Knoten bestehen, welche einen günstigen Boden für die reactive Entzündung abgeben.

---

2) **Kernmetamorphosen in der Hornhaut während ihres Wachsthums und im Alter**, von Dr. E. Ballowitz, a. o. Prof. der Anatomie und Prosector in Greifswald.

Verf. beschreibt Beobachtungen, welche er am Epithel der Membr. Descem. bei Katzen, Kaninchen, Pferden, Schweinen, Ziegen u. a. machte. Die Untersuchungen wurden an Flächen-Präparaten angestellt und ergaben, dass jede Zelle meist in ihrer Mitte eine grosse Zellsphäre enthält, welche im Laufe des Wachsthums der Hornhaut die Gestalt der Kerne verändert. Während die Kerne bei Neugeborenen elliptisch oder kreisrund sind, nehmen sie später eine nierenförmige oder halbmondförmige Gestalt und schliesslich Hufeisenform an. Weiterhin wandert die Riesen-Sphäre mit ihrem Mikrocentrum aus der von ihr selbst geschaffenen Kern-Concavität an die convexe Seite und ruft hier eine zweite Concavität hervor, so dass selbst S-förmige Kerne entstehen. Beide Augen

zeigen gleiche Entwicklungsstufen. Die Zahl der Epithelzellen wächst nur in der ersten Zeit nach der Geburt.

Eine von einem reichlich 20 Jahre alten Hingerichteten stammende Hornhaut, welche dem Verf. zur Verfügung stand, war für feinere Untersuchungen nicht mehr geeignet, doch konnte festgestellt werden, dass die Kerne des Epithels kreisrund und einzelne elliptisch waren, weitere Veränderungen aber nicht erlitten hatten. Die Mikrocentren liessen sich an günstigen Stellen stets nachweisen.

---

3) **Mikrophthalmus congenitus mit Fett im Glaskörper,** von Dr. H. Wiegels, z. Zt. Assist. der Augenklinik des Hofraths Dr. v. Hoffmann in Baden-Baden. (Aus dem Laboratorium der Universitäts-Augenklinik in Marburg a. d. L.)

Der Mikrophthalmus wurde sogleich nach der Geburt bemerkt. Das Auge war anfangs dauernd entzündet und beruhigte sich erst nach dem 5. Lebensjahre des Kindes. Um eine Prothese einlegen zu können, wurde der Bulbus im 20. Lebensjahre enucleirt, was mit Schwierigkeiten verknüpft war, weil ein derber Strang vom Bulbus zur Orbita zog.

Die Durchmesser betragen vertikal 13,5, sagittal 13,5, horizontal 12,5 mm. Bei der Untersuchung zeigte sich, dass bei der Operation hinten-unten, wo der Strang durchschnitten werden musste, ein Defect der Bulbushüllen gesetzt wur. Unten fand sich ein Colobom der Chorioidea und Retina, welches nach vorn bis zum Corpus ciliare reichte. Die Retina war in grosser Ausdehnung flach abgelöst und vielfach degenerirt. In ihrem Gewebe lagen zahlreiche Drusen, welche Einlagerungen von kohlensaurem Kalk enthielten und wahrscheinlich aus hyaliner Umwandlung von Zellen (Blutungen) herstammten. Der ganze Glaskörper war durch Fettgewebe ersetzt, welches eine starke Arter. hyaloid. persist. in sich barg. Das Fettgewebe war bis auf einen kleinen hinten-unten gelegenen Bezirk von einer Bindegewebshülle eingeschlossen, welche vorne in das Irisgewebe und am Boden des Bulbus in das Skeralgewebe überging. In diesem Bindegewebe, welches das Product einer atypischen Entwicklung embryonalen Gewebes darstellt, dürfte die Ursache des unterbliebenen Verschlusses der fötalen Augenspalte zu suchen sein. Für die Entscheidung der Frage, ob es sich um embryonale entzündliche Processe gehandelt hatte, bot der Fall keine Anhaltspunkte, da post partum mehrere Jahre Entzündungen bestanden.

Das Verhalten der Netzhaut, Aderhaut und des Glaskörpers, welche an der Stelle des Defects der Bulbushüllen hervorragten, legt die Annahme nahe, dass der von hier zur Orbitalwand ziehende Strang eine den angeborenen Bulbuscysten nahe stehende Bildung darstellt.

---

4) **Zur pathologischen Anatomie der Augen-Lepra,** von Dr. E. Franke und Dr. E. Delbanco in Hamburg.

Die Verff. untersuchten 3 Augen von Patienten, welche an der maculoanästhetischen Form der Lepra gelitten hatten.

Die einzelnen Präparate zeigten verschiedene Stadien der Umwandlung der vorderen Augapfel-Abschnitte im Granulations-Gewebe. Im ersten Auge waren Ciliarkörper, Iriswurzel, Hornhaut und vorderer Theil der Lederhaut ergriffen. Im zweiten war ein Theil der Hornhaut bis auf die widerstandsfähige Membr. Descemeti untergegangen und die Sklera schwerer erkrankt. Die lepröse Wucherung füllte die vordere Kammer und hatte Strahlenkörper und Iris zerstört, die Linsenkapsel usurirt. An der Aderhaut zeigte sich besonders Quellung der Suprachorioidea, in der Netzhaut war das Stützgewebe stark hypertrophisch

bei Schwund der nervösen Elemente. Ueberall fanden sich zahlreiche Bacillenherde. An den Nerven war bemerkenswerth, dass die Bacillen dieselben nicht nur umlagerten, sondern in das Gewebe eingedrungen waren. Im dritten Falle endlich war der Process noch weiter fortgeschritten. Die zerstörte Hornhaut zeigte nur noch Reste der Membr. Descem., die Linse war resorbirt.

Im Allgemeinen waren die Bacillen-Haufen da am mächtigsten, wo noch die stärkste Neubildung von Zellen stattgefunden hatte. Einzelstäbchen lagen fast ausschliesslich in unverändertem Gewebe. Nur in der Netzhaut werden auch Bacillen-Haufen ohne Ansammlung von Zellen beobachtet.

Riesenzellen spielten bei der Resorption der Linse eine Rolle, fehlten im Uebrigen aber fast ganz.

Dass einzelne Bacillen in Zellen lagen, war unverkennbar, im Ganzen führten die Befunde aber zu der Annahme, dass vorwiegend Lymphspalten mit Bacillen angefüllt waren. In Blutgefässen, insbesondere in den Endothelien, werden keine Bacillen nachgewiesen.

Die Frage, ob die Bacillen in sogenannten Lepra-Zellen eingelagert waren, lassen die Verff. offen, da das Material nach dieser Richtung hin nicht zu verwerthen war. Ebenso wenig liess sich entscheiden, ob eine ectogene oder endogene Infection stattgefunden hatte, die vermuthlich beide vorkommen. Da die Ciliarkörper besonders stark und die oberflächlichen Schichten der Augäpfel relativ weniger ergriffen waren, so liegt die Annahme einer endogenen Infection näher. Wahrscheinlich waren die Ciliarkörper zuerst afficirt, und breitete sich der krankhafte Process von hier nach hinten und vorn aus.

Das Granulations-Gewebe, welches sich bei dieser maculo-anästhetischen Form entwickelt hatte, entsprach ganz dem der Hautknoten der tuberösen Form.

In 2 Augen fand sich Papillitis, in dem entzündeten Gewebe fehlten aber Bacillen, so dass es sich schwerlich um eine lepröse Erkrankung handelte. Den von Trantas beschriebenen Veränderungen am Aequator des Augenhintergrundes stehen die Verff. skeptisch gegenüber.

---

5) **Untersuchungen über das Sehen der Schielenden,** von Dr. Alfred Bielschowsky, Privatdocent und Assistent an der Univers.-Augenklinik zu Leipzig.

Die umfangreiche Arbeit ist für ein kurzes Referat wenig geeignet, da die Wiedergabe der eingehenden und vielseitigen Versuche einen zu breiten Raum einnehmen und die kritische Besprechung der nicht immer eindeutigen Versuchs-Resultate in stark abgekürzter Form kaum verständlich sein würden. Ref. muss auf die Arbeit selbst verweisen und sich damit begnügen, einzelne Ergebnisse der Untersuchungen mitzutheilen, wobei er sich eng an den Wortlaut des Originals anschliesst.

Bei der Untersuchung eines Schielen sind zwei Hauptfragen zu beantworten:

1. Localisirt er die Bilder des Schiel-Auges in Bezug auf die des führenden Auges (relative Localisation) nach dem normalen Modus oder nicht, und wie localisirt er sie in Bezug auf seinen Körper (absolute Localisation)?

2. Nimmt das Schielauge einen Antheil am Aufbau des Sehfeldes und worin besteht derselbe?

Zur Bestimmung der relativen Localisation benutzte Verf. nach dem Vorgange Tschermak's vorzugsweise das Studium der Nachbilder (Glühlicht).

Die absolute Localisation wurde nach Hering dadurch ermittelt, dass im Dunkelzimmer ein Glühlämpchen langsam von der einen zur andern Seite bewegt wurde. Der Patient hatte anzugeben, wann ihm das Lämpchen bei ge-

öffneten beiden Augen und bei wechselndem Verschlusse des einen oder andern Auges gerade vor dem Kopfe zu liegen schien.

Für die Bestimmung des Antheils des Schiel-Auges am Sehact wurde vorzugsweise das Stereoskop und das Haploskop mit grossen charakteristischen Combinationsbildern benutzt.

Für die Prüfung auf binoculare Tiefenwahrnehmung diente der Hering'sche Fallversuch, wobei der Fixationspunkt — nach Hering — um den Betrag des halben Schielwinkels seitwärts gelegt wurde, so dass das Bild der möglichst nahe der Medianebene fallenden Kugel beiderseits auf gleich excentrisch gelegene Stellen der Netzhaut fiel. Unocular wurde der Fallversuch nie bestanden.

Die Untersuchungen führten zu folgenden Ergebnissen:

Es giebt Schielende mit ungestörter Correspondenz und andre mit anomaler Beziehung der Netzhäute.

Das Sehfeld des Schielenden wird in einer Reihe von Fällen nur aus dem Bilde des führenden Auges, in andern Fällen aus gesonderten Antheilen beider Augen aufgebaut, oder endlich es besteht normales, binoculares Sehen. Man muss annehmen, dass die Eindrücke des Schiel-Auges häufig eine mehr oder minder ausgeprägte Hemmung erfahren.

Sowohl beim periodischen als auch beim permanenten Schielen tritt aus unbekannten Ursachen öfters neben der erworbenen anomalen die normale, auf angeborener Correspondenz beruhende Localisations-Weise hervor. Unter Umständen sieht man als Ausdruck von zwei gleichzeitig bestehenden verschiedenen Localisationsweisen unoculare Diplopie bezw. binoculares Dreifachsehen.

Bei anscheinend gleichgearteten Fällen beobachtet man theils anomale Beziehungen der Netzhäute, theils ungestörte Correspondenz. Durch Correctur der Schielstellung können Fälle mit ausgesprochener anomaler Correspondenz normales Binocularsehen gewinnen. In den Fällen mit anomaler Beziehung der Netzhäute tritt nach der Operation Doppeltsehen nur vorübergehend auf. War die Correspondenz ungestört und wurde nicht doppelt gesehen, so bleibt anscheinend nach der Operation das Doppeltsehen auch dann aus, wenn binoculare Einstellung nicht erreicht ist.

Die anomale Correspondenz ist der Ausdruck der Anpassung an intra vitam entstandene veränderte Verhältnisse; die normale Correspondenz ist angeboren und geht nie ganz verloren, sondern kann unter Umständen nach Jahren wieder hervortreten. Die Unbeständigkeit und Variabilität des anomalen Systems zeigen, dass in der Anlage desselben principielle Unterschiede gegenüber der normalen Correspondenz bestehen, welche die Annahme einer angeborenen Grundlage für die letztere geradezu als ein unabweisbares Postulat erscheinen lassen.

Somit ist der Sehact der Schielenden keine Stütze der empiristischen Lehre, sondern im Gegentheil ein Argument für die nativistische Theorie.

Scheer.

II. Die ophthalmologische Klinik. 1900. Nr. 6—13.

1) Die Tuberculose der Hornhaut, von Hilbert.

Der Fall betrifft eine an Lupus der Stirnhaut leidende Frau. Auf der einen Hornhaut ein linsengrosses Geschwür von eigenthümlichem Aussehen, das am besten mit der Keratomalacie der Neugeborenen zu vergleichen war. Deck-

glas-Präparate von Material aus dem Geschwürs-Grunde ergeben neben Staphylococcus Tuberkelbacillen. Heilung unter Atropin und Jodoform.

---

2) **Abgekapselter Hydrops des Tenon'schen Raumes,** von Lagrange.
Im vorliegenden Falle war die Orbitalcyste mit einem Sehnerventumor verwechselt worden. Die gewählte Operationsmethode war ohne Nachtheil für den Patienten.

---

3) **Ueber Subconjunctivitis rheumatica,** von Mitsigasu Inouye.
Mittheilung zweier Fälle von circumscripter Episcleralhyperämie in der Nähe des äusseren Augenwinkels mit heftigen Schmerzen. Heilung durch eine einzige Dosis von Natr. salicyl. — Der eine Fall trat im Verlauf einer Erkältung auf, während der andre eine Complication der Polyarthritis rheumatica darstellte.

---

4) **Fall von sympathischer Ophthalmie, complicirt durch entzündliches Primärglaucom,** von Alexander.
Ausbruch der sympathischen Entzündung nach zwei regelrecht angelegten Iridectomien an einem glaucomatösen Auge. Mikroorganismen wurden in dem enucleïrten Bulbus nicht gefunden.

---

5) **Sinusitis ethmoido-frontalis in Folge einer durch Dacryocystitis hervorgerufenen Zellgewebs-Entzündung der Orbita,** von Antonelli.

---

6) **Die Augen-Analgetica und insbesondere das Dionin,** von Darier.
Ohne die Wirkungsweise des Dionin erklären zu wollen, sieht Verf. in ihm ein kräftiges Analgeticum, das den Kliniker in den Stand setzt, für lange Zeit selbst die heftigsten Schmerzen in Fällen von Iritis, Iridocyclitis, Ulcus, Keratitis und Glaucom zu unterdrücken und zu beseitigen.

---

7) **Zur Kenntniss der kleinen tuberkelähnlichen Knötchen bei Episkleritis bezw. Skleritis,** von Vossius.
Wie schon aus der Ueberschrift hervorgeht, haben die in Rede stehenden Knötchen nach des Verf.'s Ansicht nichts mit Tuberculose gemein.

---

8) **Ein Fall von Enophthalmus traumaticus,** von Daulnoy.
Die Verletzung bestand in einem Hufschlage., Der Enophthalmus selbst kam durch Vergrösserung der Orbitalhöhle und Verringerung des retrobulbären Polsters zu Stande.

---

9) **Weitere Bemerkungen über die Augen-Analgetica und insbesondere über das Dionin,** von Darier.

---

10) **Ueber die Jequirity-Behandlung,** von Masselon.
Verf. empfiehlt von Neuem das Jequirity zur Hervorrufung einer Entzündung, um eine pannöse Hornhaut aufzuhellen. Die beste Anwendungsweise, welche eine hinreichend genaue Dosirung gestattet, ist, frisch zubereitetes und entfettetes, feingepulvertes Jequirity mittels eines Pinsels auf die Conjunctiva palpebralis aufzustreuen, wie es bei der Anwendung von Calomel geschieht. Der Kranke befindet sich in liegender Stellung, die Lider werden umgeklappt und die Uebergangsfalten einander so weit genähert, dass nichts von dem

Pulver die Cornea treffen kann. Das Pulver bleibt bis zu fünf Minuten auf der Bindehaut und wird sodann durch einen feuchten Wattebausch sorgfältig entfernt.

---

11) **Die Vernähung der Lider nach Star-Operationen,** von Jaqueau.
Verf. verwendet Silberdraht, der vor der Operation durch die Lider geführt und nachher zusammengedreht wird.

---

12) **Iritis gonorrhoica,** von Del' Castillo.
Die Krankheit verlief unter dem Bilde einer Iritis serosa und heilte ohne Hinterlassung von Synechien.

---

13) **Validol bei Scotoma scintillans,** von Neustätter.
Verf. rät bei jedem Fall von Flimmer-Scotom, der anderen Mitteln nicht weicht, einen Versuch mit Validol zu machen. Das Mittel hat keine üblen Nebenwirkungen und wird vortheilhaft im Anfall zu 20 Tropfen auf Zucker genommen.

---

14) **Fungös-hämorrhagische Iridocyclitis in Folge von Depression einer Cataracta senilis,** von Jatropoulos.

---

15) **Ueber den Nebennieren-Extract in der Augenheilkunde,** von Darier.

---

16) **Casuistische Beiträge,** von Jocqs.
Mittheilung eines Falles von Embolie der Arteria centralis retinae bei einem $8^1/_2$jährigen Kinde, sowie eines Falles von hartem Schanker am äussern Lidwinkel bei einem 28 Monate alten Kinde. Endlich wird über die rasche Heilung einer alten Episcleritis durch Massage mit gelber Salbe berichtet.

Moll.

III. Archivio di Ottalmologia von Angelucci. 1900. Januar—Februar. Fasc. 7—8.

1) **Eine besondere Form von Lid-Cysten,** von Sala. (Klinik von Prof. Gallenga.)
Eine 41jährige hatte seit 8 Jahren beiderseits am äussern Augenwinkel in der Cutis einen kleinen Tumor, welcher rechts bis zur Grösse einer Haselnuss, links einer Erbse gewachsen war. Der Tumor war etwa 2 mm entfernt von der äussern Lidcommissur und betheiligte eine kleine Strecke der Cutis des Unterlides etwa 3 mm vom Lidrande entfernt. Haut darüber verdünnt, nicht verschieblich. Bei der Exstirpation stellte sich heraus, dass die Cyste am rechten Auge mehrfächrig war, indem durch Verletzung eines Hohlraums das helle, leicht gelbliche Serum zum Theil ausfloss. Die bedeckende Haut-Schicht ist stark gefaltet, die in den unregelmässigen, faltigen Einsenkungen sich berührenden, zum Theil verdickten Epithelien sind stellenweise verklebt. Die Hauptcyste, sowie die kleineren Nebencysten haben 3—4schichtiges Epithel, dessen tiefste Zellen cubisch, während die oberflächlichen fast kugelig sind. Stellenweise ist das Epithel von gelbem Detritus bedeckt, welcher sich nicht färbt. Die innere Cysten-Oberfläche hat zottenartige Hervorragungen aus Bindegewebe, das auch Faserbündel des Musc. orbicularis enthält. Der Detritus ist aus dem Zerfall der Epithelzellen hervorgegangen. Verf. kommt zu dem Schlusse, dass die Cysten aus Faltungen der Haut entstanden sind, deren Epidermis-Oberflächen verwachsen sind. Derartige Cysten sind an anderen Stellen der Haut mit Sicherheit nachgewiesen worden.

---

2) **Ueber die Therapie der Netzhautablösung,** von Mazzoli.

Verf. erhielt von subconjunctivalen Chlornatrium-Injectionen (je eine Spritze von 2% Lösung, alle 3—5 Tage) auffällige Besserung der Sehschärfe, sowie Erweiterung des Gesichtsfeldes mit entsprechender Wiederanlegung der Retina, mitunter schon nach 24 Stunden, auch nach 2—3 Tagen. Es wurde auch mit der Concentration der Lösung bis auf 4% gestiegen, und Verf. erhielt mit stärkerer Lösung in Fällen gutes Resultat, wo die schwächere wirkungslos war. Er folgert hieraus, dass die Art der therapeutischen Einwirkung nicht auf localer Revulsion, auf Beschleunigung des Lymphstromes im Auge, sondern auf einer modificirenden Wirkung auf das subretinale Exsudat beruhe, welches zur Resorption geeignet gemacht werde. Die Chloride der schweren Metalle mumificiren die Gewebe, während die der Alkalien vorzugsweise fettige Degeneration der Gewebe hervorrufen. Der Eiter enthält Alkali-Salze, NaCl fehlt hingegen in den Exsudaten und Neubildungen, welche, wie z. B. der Tuberkel, nicht einer Rückbildung entgegen gehen, ist dagegen andrerseits reichlich in solchen Exsudaten vertreten, welche auf dem Wege der Resorption sich befinden, deren Fibrin coagulirt ist und schleimige Metamorphose eingeht, und deren Zellen fettig degeneriren und zerfallen. Es darf daher von den Kochsalz-Injectionen nur in diesem Sinne Nutzen erwartet werden; sie werden bei Sklerochoroiditis posterior mit Myopia progressiva den Zustand wenig ändern.

---

3) **Panophthalmitis durch Diplokokken-Auto-Infection,** von Axenfeld.

Malfi beschrieb einen solchen Fall, aber schon vor ihm beobachtete Herrnheiser (1894) Verf. u. A. solche Auto-Infection. Da der Pneumococcus in seiner Virulenz sehr wechselt, kommen auch benigne Fälle vor, z. B. mit kleinen Herden wie bei einer Chorioiditis dissem. oder der Retinitis albuminurica. Verf. wendet sich auch gegen die von Malfi ausgesprochene Ansicht, dass Panophthalmitis ohne Infection (frische metastatische, aseptische Suppuration) möglich sei, indem hierbei stets Localisation von Mikroorganismen nöthig sei. — Dass in etwa $^1/_3$ der Fälle von metastatischer Ophthalmie diese Affection bilateral ist, obwohl im übrigen Gebiete der Carotis keine Metastasen sich finden, hat seinen Grund in der Enge der Capillaren der Retina und Chorioidea, sowie in der grossen Empfindlichkeit der Retina gegen Circulationsstörungen (z. B. Retinitis septica, Roth).

---

4) **Untersuchungen über die Pupillenbewegung,** von Angelucci. (Schluss.)

Betreffs der Pupillen-Dilatatoren ergab ein Versuch beim curarisirten Hunde, dass nach Durchschneidung des vordern und hintern Astes der Ansa Vieussenii Reizung des centrifugalen vordern Stumpfes Dilatation der gleichseitigen Pupille, Reizung des peripheren hintern Stumpfes gar keinen Effect, Reizung des centralen Stumpfes beider Aeste leichte reflectorische Dilatation beider Pupillen bewirkte. Reizung des Vagus brachte starke Dilatation der Pupille und Exophthalmus hervor.

Reizung der Nervi ciliares longi bei der Katze ergab starke Pupillen-Dilatation, welche auf der Seite des Bulbus begann, an der der gereizte Nerv verlief. (Auch elektrische Reizung eines beschränkten Punktes der Sklera hat Dilatation der Pupille zur Folge, welche am stärksten in dem Sector ist, welcher dem gereizten Punkte entspricht.) Nach Durchschneidung des Nervus ciliaris zeigte sich, dass nur Reizung des peripheren Stumpfes die Pupillen-Dilatation erzeugte. Die des centralen Stumpfes brachte nur unsichere Dilatation hervor.

Nach dieser Durchschneidung war die Pupille leicht erweitert; diese Dilatation nahm bei Reizung des Gangl. cervic. sup. nur wenig zu. Sogleich nach Exstirpation des letzteren blieb die Pupille unverändert, verengerte sich aber darauf etwas und zwar war die Verengerung unregelmässig, stärker auf der Seite der Pupille, welche dem durchschnittenen Ciliarnerven entsprach. Wurde nun der Vagus gereizt, so übte dies mehrmals gar keinen Effect aus, andre Male erweiterte sich die Pupille leicht. Ganz ebenso war die Wirkung der Ischiadicusreizung. — Bei einer zweiten Katze erhielt Verf. bei galvanischer Reizung eines N. cil. longus Verengerung der Pupille. Nach Durchschneidung des letzteren zeigte sich, dass nur Reizung des peripheren Stumpfes diese Wirkung hatte. — Dieser Widerspruch klärt sich anatomisch auf. Bei 2 Katzen erwies genaue Präparation der Orbitalnerven, dass bei der einen die 2 vorhandenen Nn. cil. longi direct vom Trigeminus ausgingen, aber auf ihrem Verlaufe einen Ast von Ganglion ciliare erhielten, bei der andren beide Nn. cil. longi von letzterm Ganglion sich abzweigten. Verf. betont noch, dass die Theorie von Franck unrichtig ist, wonach centripetale Reizung der langen Ciliarnerven im Ganglion ciliare active Pupillendilatation auslöse. Diese könnte höchstens passiv sein, eine Hemmungswirkung auf die irido-constrictorischen Neurone des Ganglions.

Experimente über die Hirnrinde und über Nicotinwirkung. Beim Huhne setzt Reizung der Hirnrinde einer Seite Pupillenverengerung auf der andern Seite. Auch während der Vergiftung mit Nicotin bleibt dieses Phänomen unverändert. Durch diese Vergiftung selbst verengert sich übrigens bekanntlich die Pupille stark. Beim Hunde erhielt Verf. bei schwacher Reizung der Hirnrinde in keinem Punkte Pupillenbewegungen, ausser in der vordren Windung des Gyrus sigmoideus, da wo die innern $^2/_3$ mit dem äussern Drittel zusammenstossen. Hier erhielt er bei schwacher Reizung leichte Dilatation, welcher eine leichte, rasch verschwindende Verengerung voranging. Bei stärkerer Reizung erfolgte stärkere Dilatation ohne vorangehende Constriction. Bei sehr starken Strömen erzielte er epileptiformen Anfall und maximale Pupillendilatation an jeder Rindenstelle.

Das Ganglion cervicale superius wurde beim Kaninchen und Hunde mit einer $1\,^0/_0$ Nicotinlösung befeuchtet. Sofort verengte sich die Pupille, und auch Reizung des Hals-Stranges vermochte sie nicht mehr zu erweitern, auch fiel sofort die Nickhaut vor. Bei Instillation der Nicotin-Lösung in den Conjunctival-Sack, wie bei Injection in die Orbita, trat erst leichte Miosis und Vorfall der Nickhaut, dann Mydriasis ein. Die Miosis war beim Kaninchen stark, deutlich beim Affen, vorübergehend beim Hunde. Beim Kaninchen waren sehr starke Nicotin-Dosen nöthig, um Mydriasis zu erreichen. Viel leichter trat Mydriasis beim Hunde ein. Auf der Seite, wo der Sympathicus des Halses durchschnitten war, trat schwieriger Mydriasis ein und war von kürzerer Dauer. Auch die bei Nicotin-Installation eintretende Miosis war stärker auf der Seite der Sympathicus-Durchschneidung. Bei Injection in die Orbita erfolgten die Erscheinungen auf beiden Augen nebst Tetanus der Extremitäten. Das Nicotin lähmt die sympathischen Zellen, somit das Gangl. cerv. sup., aber auch flüchtig die Sphinkter-Action. Die Wirkung des Nicotins erstreckt sich auch auf das Ganglion ciliare, wofür namentlich die Experimente an Vögeln den Beweis liefern, und ist offenbar verschieden bei Vögeln und Säugethieren. — Verf. besteht nun namentlich auf folgendem Punkte: Atropin bewirkt bei exstirpirtem Ganglion cervicale sup. nie maximale Mydriasis, wohl aber Instillation von Nicotin (beim Hunde). Bei dieser Nicotin-Mydriasis ist der Lichtreflex der Pupille

aufgehoben, kehrt aber auf der Seite des exstirpirten Ganglion cervicale früher zurück, als auf der gesunden, sowie auch die maximale Mydriasis eher auf der gesunden Seite entsteht; — beides erklärt sich aus der Aufhebung der dilatatorischen Action des Sympathicus. Er betont nun, dass die mydriatische Wirkung des Nicotins bei durchschnittenem Sympathicus absolut unerklärlich sei bei der Annahme, dass der letztere einen Musculus dilatator als Antagonisten des Sphincter innervire.

Verf. liess ferner durch seinen Assistenten, Dr. Lodato, die Veränderungen des Ganglion ciliare untersuchen, welche nach Durchschneidung einer seiner 3 Wurzeln sich herausstellen. a) Nach Abtragung des Gangl. cervic. sup. ist der grösste Theil der grossen Ganglienzellen geschwollen, ihre Chromatinschollen nicht gut begrenzt, sondern das Protoplasma stellenweise gleichmässig diffus gefärbt. In andern Zellen sind die Chromatinschollen in feine Körnchen zerfallen. Der Zellkern ist mitunter an die Peripherie gedrängt, oft ganz verschwunden. Die kleinen Zellen des Gangl. cil. sind ebenso wie die aus dem Ganglion austretenden Nervenstämmchen normal befunden worden. b) Nach Durchschneidung des N. oculomotorius sind die grossen Zellen fast alle normal, die wenigen kleinen hingegen haben ihre Chromatinpartikeln verloren, werden von Thioxin diffus gefärbt. Ciliarnerven normal. c) Nach Abtragung des Ganglion Gasseri erscheinen viele grosse Zellen des Ganglion ciliare alterirt und zwar in andrer Weise, als bei Sympathicus-Durchschneidung. Sie zeigen nämlich eine meist peripher beginnende Zone, in der das Chromatin vollständig fehlt, während die übrige Zelle normal aussieht. Viele Zellen sind in weiter vorgeschrittener, vollständiger Chromatolyse, mitunter nebst Vacuolenbildung im Protoplasma. Der Kern liegt immer peripher. — Verf. kommt zu folgenden Endresultaten seiner Arbeit:

1. N. oculomotorius: Ein corticales Centrum der Pupillen-Verengerung kennt man nicht. Der Edinger-Westphal'sche Kern vermittelt die Reflex-Verengerung auf Lichteinfall. Es besteht ein Tonus des Oculomotorius, sonst müsste in der Finsterniss maximale Mydriasis eintreten. Das von jenem Kerne ausgehende Neuron endigt im Ganglion ciliare, was theils anatomisch, theils durch die nach Durchschneidung des Oculomotorius auf dies Neuron beschränkte Entartung bewiesen ist (Lodato). Reizung dieses Neurons verengert nicht die Pupille, wenn nicht das Ganglion ciliare, d. h. das zweite pupillenverengende Neuron mitgereizt wird. Verf. vermuthet ferner, dass mit den von H. Müller im Musc. ciliaris beschriebenen Ganglienzellen, welche als sympathische aufzufassen sind und die Action des Muskels und mit dieser auch die Pupillenbewegung beeinflussen, ein drittes pupillenverengerndes Neuron gegeben sei. Wichtig ist, dass Mydriasis durch Beeinträchtigung des 2. Neurons, also ohne Schädigung des Oculomotoriusstammes (z. B. durch Nicotin) entstehen kann. Die Mydriasis in Folge von sensibler Reizung, sowie von corticaler Reizung kommt durch Hemmungswirkung auf das cerebrale Neuron zu Stande. Ebenso die asphyktische Mydriasis, welche nicht, wie Braunstein will, zugleich durch Reizung des Sympathicus durch das dyspnoische Blut entsteht, da sie auch bei Sympathicus-Durchschneidung in derselben Weise erfolgt.

2. Trigeminus: enthält weder dilatatorische, noch constringirende Fasern. Effecte auf die Pupille bei elektrischer Trigeminusreizung sind Wirkungen durch Stromschleifen auf das Ganglion ciliare. Daher erfolgt beim Hunde und Kaninchen Pupillenverengerung, bei der Katze Erweiterung. Beim Kaninchen sind die Zellen des Ganglion ciliare bipolar wie die der Intervertebralganglien, beim Hunde sind gleichzeitig sympathische Zellen vorhanden, bei der Katze nur die

letzteren. Der erste Trigeminus-Ast enthält Sympathicusfasern, seine Durchschneidung hat daher Einfluss auf die Gefässwände der Iris, aber die so entstehende Miosis ist nicht maximal. Die im weiteren Verlaufe nach dieser Durchschneidung fortdauernde Miosis ist Folge der schweren Ernährungsstörungen der Iris, wobei die Gefässe im Gegentheil verengert sind.

3. Halssympathicus: Die Ganglien längs des Sympathicus verstärken die Wirkung des letzteren, daher wird die durch Exstirpation des obersten Halsganglions producirte Miosis nach Abtragung des mittleren und unteren Ganglions stärker und dauerhafter. Der vasomotorische Einfluss des Sympathicus auf die Entstehung der Miosis ist ganz belanglos. Verf. schreibt der Gewebs-Elasticität eine wichtige Rolle bei der Entstehung von Mydriasis zu.

4. Mechanismus der Pupillenbewegung: Verf. hält denselben für identisch mit den vasomotorischen Erscheinungen. Bei den Gefässen ist es noch nicht entschieden, ob in den sympathischen Bahnen verengernde und erweiternde Fasern vorhanden sind, Thatsache ist nur, dass je nach der Stärke der Reizung Gefässverengerung oder Erweiterung eintritt. Nach Luciani ist die glatte Muskulatur ebenso activ bei der Constriction wie bei der Dilatation, bei welch letzterer das Sarcoplasma sich ausdehnt. Der Metabolismus der Muskelelemente ist eben ein doppelter, ein catabolischer und ein anabolischer, und a priori besteht, wie Förster sagt, kein Grund anzunehmen, dass nicht beide durch nervösen Impuls eingeleitet werden. Verf. meint nun, dass der Sympathicus auf die pupillenverengernden Neurone einen antagonistischen Einfluss ausübt. Wenn das erste Neuron, das mächtigste, ausser Action gesetzt wird (Durchschneidung des Oculomotorius-Stammes), so haben die dilatatorischen Kräfte das Uebergewicht über den Tonus der zwei übrigen pupillenverengernden Neurone. Elektrische Reizung des Halssympathicus bewirkt dadurch maximale Mydriasis, dass sie wie Nicotin die Action des 2. und 3. Neurons aufhebt, ganz so wie Vagusreizung die Thätigkeit der sympathischen Herzganglien unterdrückt.

Fasc. 9—10. (März—April.)

1) **Einfluss des Pupillendurchmessers auf Farbenempfindung,** von Magnani.

Verf. stellte Versuche an, um die Quantität jeder Farbe zu bestimmen, welche bei verschiedener Pupillenweite eben wahrnehmbar ist. Er stellt weitere Versuche in Aussicht.

---

2) **Die physiologischen Veränderungen der Retina durch Licht und andere Einflüsse,** von Lodato.

Verf. giebt in diesem Hefte zunächst einen historischen Ueberblick über die bereits gemachten Untersuchungen. Peschel.

IV. La Clinique Ophtalmologique. 1900. Nr. 5—12.

(Die bereits in der deutschen Ausgabe angeführten Arbeiten bleiben unberücksichtigt.)

1) **Technique opératoire de la résection du ganglion supérieur du grand sympatique cervical,** par Faure.

Im Original nachzulesen.

2) **Suture épisclérale dans l'opération du ptérygion,** par Terson.

Verf. führt den die Conjunctivalwunde verschliessenden Faden durch die oberflächlichste Schicht der Sklera, um die Narbe fester und unverschieblicher zu gestalten.

2) **Cryptophtalmos consécutif à l'érysipéle**, par Santos Fernandez.

In dem gänzlich zerstörten Gesicht eines Negers sind überhaupt nur zwei Oeffnungen zu sehen: Nase und Mund. Die Augenhöhlen sind verschwunden und die Lider narbig mit einander verwachsen. Syphilis liegt nicht vor.

---

3) **Des changements brusques de la réfraction oculaire dans le diabète sucré**, par Sourdille.

Mittheilung eines Falles von Manifestation bisher latent gewesener Hypermetropie im Verlauf von Diabetes. — Ausser dieser Beobachtung hat Verf. nur noch zwei gleiche Fälle in der Literatur auffinden können.

---

4) **Kyste épithéliaux de la conjonctive**, par de Savigerie.

---

5) **Quelques cas cliniques**, par Jocqs.

Mittheilung eines Falles von syphilitischem Primäraffect des Lides bei einem Kinde; Heilung einer alten Episkleritis durch Massage mit gelber Salbe.

---

6) **Kyste hydatique de l'orbite**, par Isola.

Es handelte sich um eine einheitliche Cyste, welche keinen der charakteristischen Haken enthielt.

---

7) **Trois foyers de choroidite (tubercules?) perimaculaires guéris par les injections sous conjonctivales de CyHg**, par Daulnoy.

Dass es sich um eine tuberculöse Chorroiditis gehandelt hat, ist nur eine Vermuthung des Verfassers. Er sieht in dem Falle eine neue Stütze für den therapeutischen Effect der subconjunctivalen Injectionen. Moll.

V. Archives d'ophtalmologie. 1900. März—Juni.

1) **Le chancre syphilitique de la conjonctive bulbaire**, par Sourdille.

Verf. bespricht Diagnose, Behandlung und pathologische Anatomie des Primäraffects auf der Bindehaut des Augapfels und stellt ausser einer persönlichen Beobachtung noch 12 andre aus der Literatur gesammelte zusammen.

---

2) **Tumeurs épithéliales de la cornée**, par Kalt.

Die Mittheilungen über epitheliale Neubildungen, die ihren Sitz und Ausgangsort ausschliesslich in der Hornhaut haben, sind so ausserordentlich selten, dass es schwer ist, sie vom klinischen Standpunkte in ein System zu bringen. In anatomischer Beziehung unterscheidet Verf. wahre Epitheliome, Papillome und einfache Hypertrophien des Epithels.

---

3) **Recherches sur le développement des voies lacrymales chez l'homme et chez les animaux**, par Stanculeaun.

Die Studie des Verf.'s erstreckt sich auf Embrya von Schaf, Schwein, Huhn und Kaninchen. Vom Menschen kamen Embrya jeden Alters zur Beobachtung.

---

4) **Des voies d'élimination des liquides intra-oculaires hors de la chambre antérieure et au fond de l'oeil**, par Nuel et Benoit.

Beim Menschen, Hund, Katze und Huhn wird der weitaus grösste Theil des Humor aqueus in der Vorderkammer ausgeschieden. Nur beim Kaninchen

verlässt ein ansehnlicher Theil der Flüssigkeit das Auge durch den Sehnerven entlang der Centralgefässe.

Beim Menschen verlässt der grösste Theil des Kammerwassers das Auge durch den Schlemm'schen Canal, ein geringerer wird von der Vorderfläche der Iris aufgenommen, und zwar durch Stomata, die namentlich im Pupillar- und peripheren Theil gelegen sind. Von hier vertheilt er sich durch das interstitielle Gewebe und gelangt in die Venen der Iris auf dem Wege durch die Capillaren.

In vorgeschrittenen Stadien des idiopathischen Glaucoms sind die Ausfuhrwege mehr oder weniger verlegt. Dagegen vermag die Vorderfläche der Iris in gewissen Formen von Secundärglaucom noch zu absorbiren, jedoch in verlangsamter Form. Eine vicariirende Ableitung durch den Sehnerven findet nicht statt.

---

5) **Prolifération connective post-hémorrhagique ou reliquats hyaloidiens? Colobome central,** par van Duyse.

---

6) **Recherches sur l'anatomie et la pathologie des voies lacrymales chez l'adulte et le nouveau-né,** par Rochon-Duvigneaud.

Verf. hat es sich hauptsächlich angelegen sein lassen, den Thränennasengang von Föten und Erwachsenen in Longitudinal-Schnitten zu studiren. Durch Aneinanderreihen dieses bekommt man ein vollständiges Bild des Verlaufes der Thränenwege und zugleich eine sehr werthvolle Bereicherung und Ergänzung der schon vorher durch Section, Corrosion oder Injection erhaltenen Resultate.

---

7) **Contribution à l'étude des kystes de l'iris,** par Lagrange.

Mittheilung zweier Fälle von Iris-Cysten; die eine war eine traumatische, die andre angeboren.

---

8) **De l'exentération ignée dans la panophtalmie,** par de Lapersonne.

Die methodische Zerstörung durch den Thermokauter aller eitrigen Theile des inneren Augapfels nach kreuzweiser Spaltung der Hornhaut ist in allen Fällen von Panophthalmie angezeigt. Das Glüheisen wirkt nicht nur durch Zerstörung der Uvea, von der die Eiterung ausgeht, sondern auch durch strahlende Hitze und sterilisirt sozusagen die Gewebe der Orbita. Die Schmerzen verschwinden sofort und der Erfolg ist die Bildung eines kleinen regelmässigen Stumpfes, der das Tragen einer Prothese leicht ermöglicht. — Verf. glaubt, dass die obige Behandlung stets der Enucleation und Exenteration vorzuziehen sei.

---

9) **Lipomes et dermo-lipomes sous-conjonctivaux,** par Lagrange.

Mittheilung von drei Fällen.

---

10) **L'insomnie due aux troubles de réfraction,** par Trousseau.

---

11) **Moyens d'explorer par l'ophtalmoskope — et par translucidité — la partie antérieure du fond oculaire, le cercle ciliaire y compris,** par Trantas.

Verf. combinirt die Untersuchung im aufrechten Bilde mit einem Fingerdruck auf die Ciliargegend, die er der Untersuchung zugänglich machen will. Vorbedingung ist Mydriasis und vortheilhaft Cocaïn-Anästhesie. Auf dieselbe Weise macht er sich die Firsten der Ciliarfortsätze der schiefen Beleuchtung

zugänglich. Namentlich gelingt das Verfahren bei jugendlichen weichen Augen, in denen ein deutliches Hineinragen der Ciliarfortsätze im Augeninnern durch den Fingerdruck erreicht werden kann.

---

12) **Nouvelle pince à plaque pour l'opération du trichiasis**, par Didikas.

Im Wesentlichen eine Desmarres'sche, aber verschiebbare Pincette.

Moll.

VI. Annales d'oculistique. 1900. März—Mai.

1) **Les théories de l'accommodation**, par Dianoux.

---

2) **Traitement du ptosis congénital par le procédé de Motais**, par Dianoux.

Das Princip besteht in der Vereinigung des Tarsus mit dem Rectus superior, ohne letzteren in seiner Function zu stören. Der kosmetische Erfolg war im mitgetheilten Falle ein guter.

---

3) **Péricystite gangréneuse**, par Veillon et Morax.

Es wurden in dem Falle ausser Streptococcus pyogenes noch zwei anaërobe Bakterien isolirt, von denen der eine noch nicht beschrieben ist. Letztere beiden haben nach Ansicht der Verff. der Krankheit ihren gangränösen Charakter aufgeprägt.

---

4) **Les délires post-opératoires en ophtalmologie**, par Fromaget.

Verf. ist der Ansicht, dass die postoperativen Delirien nicht durch das Verbinden der Augen zu Stande kommen, sondern durch eine Autointoxication, welche durch mangelnde Urin- und Stuhlentleerung zu erklären ist.

---

5) **Troubles visuels et ophtalmoscopiques d'origine cardiaque**, par Valude.

Der Spiegelbefund bestand in sehr stark geschlängelten Venen mit sinusartigen Ausbuchtungen.

---

6) **Un cas de retard de cicatrisation de la plaie cornéenne chez un opéré de cataracte**, par Querenghi.

---

7) **Sur la conjonctivite à pneumocoques**, par Hallé.

Es handelt sich um zwei Fälle von Inoculation pneumokokkenhaltiger Secrete ins Auge eines Arztes und einer Wärterin.

---

8) **Hystérotraumatismes oculaires**, par Borel.

Die vielfachen hysterischen functionellen Störungen am Auge werden in ihrer Pathologie und Diagnose eingehend besprochen, da sie noch vielfach verkannt werden, um so mehr, als sie häufig das einzige Symptom der Hysterie darstellen.

---

9) **Contribution à l'étude des kystes dermoides de l'orbite**, par Lagrange.

---

10) **La tumeur prélacrymale et son traitement**, par Rollet.

---

11) **Étude sur le traitement des lésions de l'appareil lacrymal par l'électricité**, par du Gourlay.

Verf. benutzt die Elektricität in folgenden zwei Formen:

Den faradischen Strom von geringer Intensität zur Elektrolyse von Narben, Stricturen, zur Erweiterung des Sackes, sowie bei Catarrh der Thränenwege. Zur Kaustik gelangt derselbe Strom von grösserer Intensität zur Anwendung. Den faradischen Strom benutzt Verf. zur Simulirung der in Betracht kommenden Muskulatur.

---

12) **Un appareil simple pour mesurer l'amplitude de l'accommodation**, par Nicolai.

---

13) **Cataracte familiale congénitale, influence de la consanguinité et de l'hérédité névropathique**, par Pisenti.

Zwei Kinder und ein Enkelkind der betreffenden Familie hatten congenitale Cataract.

---

14) **Valeur prognostique de l'iritis dans la syphilis**, par Trousseau.

Verf. hat die Erfahrung gemacht, dass das Auftreten einer Iritis syphilitica für die Grundkrankheit eine schlechte Prognose bedeutet. Fast immer folgten schwere cerebrale oder andere nervöse Manifestationen.

---

15) **Cellulite orbitaire consécutive à un empyème ethmoido-frontal, mort rapide par meningite suppurée**, par Collin et Eymeri.

Moll.

Vermischtes.

1) Dr. v. Grosz in Budapest ist zum Professor ernannt.

2) Der v. Graefe-Preis ist den Herren Prof. Hess und Bernheimer zuerkannt worden.

3) S. 170, Nr. 4 lies Pihl statt Pöhl.

Bibliographie.

1) Ausfall der mit dem willkürlichen Lidschluss synergisch verbundenen Augenbewegung, von Doc. Dr. H. E. Hering in Prag. (Prager med. Wochenschr. 1900. Nr. 18 u. 19.) Bei einer an Pseudobulbärparalyse leidenden Patientin, die die Lider willkürlich nicht zu schliessen vermochte, beobachtete Verf. ein Ausbleiben der synergischen Augenbewegung, wenn man sie aufforderte die Augen zu schliessen. Die oberen Lider senkten sich, während die Pupillen in der Lidspalte wie beim Blick nach abwärts standen. Fuhr man jedoch mit dem Finger gegen die Augen oder berührte man die Wimpern, so kam es zum Lidverschluss und die Augen gingen nach aufwärts. Verf. giebt eine Erklärung dieses Symptoms. Schenkl.

2) Ueber Trachom, mit besonderer Berücksichtigung seines Vorkommens in Krain mit einer Kartenskizze, von Primarius Dr. E. Bock in Laibach. (Wien, Verlag von Josef Šafář. 1900. 43 S.) Gestützt

auf anatomische Untersuchungen und klinische Beobachtungen, tritt Verf. für Trennung des Trachom und der Conjunctivitis-follicularis von einander ein. Das Trachom befällt die tieferen Schichten der Bindehaut, ergreift nach und nach alle Schichten der Lider, setzt immer Narben und zieht in einer Anzahl von Fällen auch die Oberfläche der Cornea in Mitleidenschaft. Das Trachom ist durch unmittelbare Uebertragung ansteckend, kommt sporadisch, epidemisch und endemisch vor und ist eine Krankheit der Familie, Waisenhäuser u. s. w. Je jünger man ist, desto schwerer erkrankt man an Trachom. Dürftigkeit der äusseren Verhältnisse und Unsauberkeit der Menschen begünstigen das Trachom. — Die folliculare Bindehaut-Entzündung verläuft mehr an der Oberfläche der Bindehaut. Die Lider-Bindehaut ist der einzig erkrankte Theil, — das übrige Lid und der Augapfel bleiben immer gesund, — sie heilt ohne Narben und ist vorwiegend eine Schulkrankheit, ergreift daher nur jugendliche Individuen. Das Trachom ist eine bösartige, Conjunctivitis follicularis eine gutartige Erkrankung; während das Trachomkorn eine in Folge des Reizes durch ein noch unbekanntes kleines Lebewesen entstandene Entzündung des Bindegewebes um die Lebewesen darstellt, ist das Korn der Conjunctiva follicularis echtes adenoides Gewebe, welches theils in der gesunden Bindehaut des unteren Lides, besonders der Uebergangsfalte, bereits sichtbar ist, theils erst auf den Reiz der Erkrankung durch Anschwellung sichtbar wird. Bezüglich der Behandlung des Trachoms bevorzugt Verf. noch immer den Höllenstein und das schwefelsaure Kupfer. Sublimat hält er in frischen Fällen für wirkungslos, dagegen bei alten Fällen von Narben der Bindehaut mit häufig wiederkehrenden Reiz-Erscheinungen für empfehlenswerth. Protargol wendet er bei Fällen, welche schon der Heilung entgegengehen, mit Vortheil an; Jequirity hat er ganz aufgegeben. Die Ausschneidung der Uebergangsfalte mit nachfolgender Naht hält er nur für angezeigt bei Formen mit vereinzelten Körnern in der Uebergangsfalte und in Fällen von so reichlicher Wucherung des Gewebes, dass die Behandlung mit medicamentösen Mitteln entweder gar nicht, oder nur in kaum absehbarer Zeit zum Ziele führt. Von den Methoden der Entfernung der Trachomkörner mit Schonung des Gewebes zieht er der Zerstörung mit dem Glühdraht das Ausquetschen (mit Fingernagel oder eigenen Instrumenten) vor. — Was nun das Trachom speciell in Krain anbelangt, so zählt Verf. unter 22 539 Augenkranken, die er in einem Zeitraum von 12 Jahren zu sehen bekam, 741 Trachomkranke (3,98 %). Im Verhältniss zu anderen Ländern ist sonach Krain noch nicht stark heimgesucht. Nach seinen Untersuchungen kommt das Trachom in ganz Krain vor, und zwar vereinzelt in zahlreichen Ortschaften und in einigen bestimmten Gemeinden endemisch. Der Oertlichkeit nach finden sich die wenigsten Fälle im nordwestlichen Theile, was seinen Grund nicht etwa in der Bodenbeschaffenheit, sondern in der spärlichen Bevölkerung und der weltentrückten Lage hat. Die meisten Trachome entstammen der südlichen Hälfte von Krain. Auch hier sind nicht die Boden-, sondern die Verkehrsverhältnisse, der grosse Wassermangel und die dadurch bedingte geringere Reinlichkeit der Menschen das Entscheidende. Gegen Osten hin nimmt die Zahl der Trachome bedeutend ab. Es kamen alle Trachomformen in den verschiedensten Stadien zur Beobachtung; überwiegend erschien das weibliche Geschlecht ergriffen; alle Altersstufen, vom zartesten Kindesalter bis zum Greisenalter, waren vertreten. Auffallend war in den letzten 2 Jahren das Vorkommen von Trachom bei Kindern unter 10 Jahren, meist mit Erkrankung der Hornhaut. Die überwiegende Mehrzahl der Fälle gehörte dem Bauern- und Arbeiterstande an, doch fanden sich nebenbei die verschiedensten Berufsarten vertreten. Was die Quelle und den

Weg der Ansteckung anbelangt, so kann für Krain sichergestellt werden, dass das Trachom nicht durch Militär eingeschleppt wurde, sondern dass, ausser den schon im Lande vorhandenen Fällen, die Nachbarschaft der an Trachom reichen Ländern (Südsteiermark, Croatien, Küsten des adriatischen Meeres) in Betracht kommt. Zur Bekämpfung des Trachoms und zur Verhütung seiner Weiterverbreitung hält Verf. folgende Maassnahmen für nothwendig: Trachom-Erkrankte und des Trachom Verdächtige müssen der betreffenden Behörde angezeigt und betreffs Behandlung, Verhalten und Verhütung der Weiterverbreitung genau instruirt werden. Die Schule besuchende Trachomkranke müssen derselben mindestens so lange fernbleiben, als vermehrte Absonderung der Bindehaut vorhanden ist. Beim Wiedereintritt in die Schule müssen der Kranke, der Lehrer und die Mitschüler genaue Weisungen erhalten, wie der Uebertragung der Krankheit vorgebeugt werden kann. Dasselbe gilt von Arbeitern, die mit andern gemeinschaftlich in Werkstätten arbeiten. Trachomkranke dürfen in keiner Stellung belassen werden, in der sie mit einer grossen Zahl Gesunder verkehren müssen. Der mit Trachom Behaftete ist von der betreffenden Behörde mit einem Controllzettel zu versehen, auf dem der Arzt bestätigt, dass der Kranke sich behandeln lässt. Trachomkranke, die den behördlichen Aufträgen nicht nachkommen, sind mit aller Strenge zu behandeln. Schulen, in denen Trachom-Erkrankungen vorkommen, müssen je nach der Zahl der Erkrankungen für kürzere und längere Zeit geschlossen und einer gründlichen Desinfection unterzogen werden. Letzteres gilt auch für Waisenhäuser, Strafanstalten u. s. w. Sonderung der Kranken von Gesunden, namentlich in den Schlafräumen, erscheint dringend geboten. Trachomkranke dürfen aus der Anstalt nicht entlassen werden, sondern müssen bis zur Genesung daselbst bleiben. Epidemisches Auftreten von Trachom erfordert besonders strenge Maassregeln. Schulen müssen von Zeit zu Zeit planmässig untersucht werden. Herbergen, Massenquartiren u. dgl. muss bezüglich des Trachoms besondere Aufmerksamkeit geschenkt werden. In Gegenden, wo Trachom bereits beobachtet wurde, muss zeitweise die Bevölkerung mindestens mit Stichproben untersucht werden. Trachomkranke, welche weit vom Arzte entfernt wohnen, können durch Laien nach Vorschrift und Untersuchung von Seiten des Arztes behandelt werden. Der Arzt hat dann zeitweise die Behandlung zu controlliren. Finden in Gegenden, wo Trachom herrscht, Truppenansammlungen statt, so sind die Militärbehörden zum Zwecke entsprechender Maassregeln betreffs Schutzes der Soldaten gegen Ansteckung zu verständigen. Die Schaffung eines Reichs- bezw. Landesgesetzes erscheint sehr nothwendig zur Stütze der ärztlichen und behördlichen Anordnungen, um Trachomkranke, welche diesen nicht gehorchen, auf gesetzlichem Wege hierzu zu zwingen. Schenkl.

3) Zwei Operations-Methoden zum Einlegen künstlicher Augen in Fällen, wo dies bisher unmöglich war; über das künstliche Auge, von Dr. Fukala in Wien. (Wiener med. Wochenschr. 1900. Nr. 12 bis 16.) In Fällen, wo der Fornix conjunctivae am unteren Lide entweder zu seicht geworden oder überhaupt nicht vorhanden ist, trennt Verf. den unteren Knorpel sammt Bindehaut von der Lidhaut operativ, setzt ersteren tiefer unter den Lidrand und fixirt ihn durch Nähte in der neuen Stellung. In Fällen, wo durch Zunahme des Fettzellgewebes der Flächencontact zwischen Lidhaut und Knorpel aufgehoben erscheint, und dadurch das künstliche Auge seinen Halt verliert, entfernt er das Fett und Zellgewebe und näht den Knorpel und die der Länge nach durchtrennte Conjunctiva an die Lidhaut. Bei bedeutender Weite des Bindehautsackes nach Enucleation eines Buphthalmus oder eines

abnorm grossen Auges excidirt er ein Stück der Bindehaut und vernäht die Wundränder. Im Allgemeinen scheint es ihm zur Regel zu gehören, dass man mit kleineren Prothesen anfängt und stufenweise zu grösseren übergeht. Den Schluss der Arbeit bildet eine kurzgefasste Geschichte des künstlichen Auges. Schenkl.

4) Zur Geschichte des künstlichen Auges, von Primarius Dr. E. Bock in Laibach. (Wiener med. Wochenschr. 1900. Nr. 24.) Richtigstellung einiger Angaben aus Fukala's Arbeit über die Geschichte des künstlichen Auges. Schenkl.

5) Giebt es eine Amblyopia ex anopsia? von Doc. Dr. S. Klein in Wien. (Wiener med. Wochenschr. 1900. Nr. 20.) An der Hand von zwei Fällen sucht Verf. den Beweis zu liefern, dass es eine Amblyopia ex anopsia[1] giebt. In beiden Fällen verlor sich die Schwachsichtigkeit des einen Auges von dem Momente an, wo der Patient gezwungen war, sein schwachsichtiges Auge zu gebrauchen. In einem Falle musste das ursprünglich sehtüchtige Auge wegen Cysticercus entfernt werden. Im zweiten Falle ging das sehtüchtige Auge durch einen Fremdkörper zu Grunde. In beiden Fällen waren nun die Patienten nur auf das schwachsichtige Auge angewiesen, welches durch systematische Uebungen einen relativ hohen Grad von Sehschärfe erreichte. Schenkl.

6) Ein Fall von cerebraler Kinderlähmung mit wechselständiger Abductionsparese, von Dr. E. Menz in Triest. (Wiener klinische Wochenschrift. 1900. Nr. 19.) Bei einem 6 Monate alten Kinde war cerebrale Hemiplegie (rechtsseitige Hemiparese mit Contracturen und Muskelspasmen) und wechselständige Abducenslähmung vorhanden. Ein Herd im Pons Varoli mit Integrität des linken Abducenskernes (da die conjugirten Bewegungen beider Augen nach links erhalten waren) wurde angenommen. Schenkl.

7) Ueber aphakischen Gesichtsschwindel, von Dr. L. Königstein in Wien. (Wiener med. Presse. 1900. Nr. 27.) Verf. berichtet über 2 Fälle, Aphakische betreffend, bei denen sich bei Benutzung der Stargläser Gesichtsschwindel einstellte. Verf. bezieht den Schwindel auf das Sehen durch die Randtheile der starken Convexgläser und auf deren prismatische Wirkung. Die relative Seltenheit dieser Fälle erklärt er durch das Fehlen des Zusammenarbeitens der Muskulatur der Augen und des Kopfes, in seinen beiden Fällen durch das fast vollständige Fehlen der Kopfbewegungen. Schenkl.

8) Ueber aphakischen Gesichtsschwindel, von Doc. Dr. S. Klein in Wien. (Wiener med. Presse. 1900. Nr. 24.) Bei einer staroperirten 60jährigen Patientin trat regelmässig heftiger Gesichtsschwindel auf, sobald sie sich des corrigirenden Convexglases bediente. Verf. bezieht diesen Schwindel auf durch die Wirkung der Randstrahlen des Glases bedingte monoculare Polyopie. Der Schwindel weicht sofort, wenn das Glas beseitigt wird. Die Lesebrille wurde ohne Beschwerden vertragen, da beim Nahesehen genauer fixirt und das Durchsehen durch die Mitte der Gläser leichter ist. Schenkl.

9) Ueber Myopie-Operation spricht Prof. Dr. Dimmer in der wissenschaftlichen Aerztegesellschaft in Innsbruck am 20. Januar 1900. (Wiener klin. Wochenschr. 1900. Nr. 30.) Unter einem Gesammtmateriale von 10800 Patienten 12 Myopie-Operationen (bei 4 Fällen doppelseitige Operation). Der jüngste Patient war 11 Jahre, der älteste 45 Jahre alt; die Myopie betrug bei dem 11jährigen nur 12 D, bei den Uebrigen 13—20 D. Trotz der in einigen

[1] ἀνοψία, Mangel an Zukost. H.

Fällen vorhandenen chorioiditischen Veränderungen war die erzielte Sehschärfe sehr gut ($^5/_{18}$ bis $^6/_{12}$). Schenkl.

10) Ueber zwei seltene Fälle von Irideremie, von Dr. E. von Bogusz, k. u. k. Regimentsarzt Wien. (Wiener med. Wochenschr. 1900. Nr. 29.) In beiden Fällen dienten der vollständig losgerissenen Iris eine relativ sehr kleine Wunde der Augenkapsel als Ausgangspforte. Der erste Fall entstand durch Anschlagen des Auges an eine Bettkante, der zweite durch Hiebe mit einem Spazierstock. Im ersten Falle hatte die Cornealwunde eine Länge von 4 mm, im zweiten Falle von nur 1 mm; in beiden Fällen lag die Wunde nahe dem Limbus; die Iris fehlte vollständig. Schenkl.

11) Ueber die Diagnose functioneller und organischer Störungen am Auge, von Dr. Liebrecht in Hamburg. (Wiener klin. Rundschau. 1900. Nr. 22—25.) Die bei weitem grösste Anzahl derjenigen Individuen, die mit functionellen Augenkrankheiten beobachtet werden, sind Kinder und jugendliche Individuen bis etwa zum 20. Lebensjahr: anämisch, schlecht genährt, mit anderweitigen hysterischen Symptomen behaftet, oder neuropathische Individuen mit erblicher Belastung, mit örtlichen vasomotorischen Störungen, aber ohne Störung der Sensibilität und die übrigen für Hysterie charakteristischen Zeichen. Verf. stellt sich ganz auf die Seite derjenigen, welche neben der Annahme der Häufigkeit bewusst simulirter Symptome und neben der Annahme des Bestehens rein psychischer, in der Vorstellung und Einbildung der betreffenden Individuen vorhandenen Krankheitssymptome noch objective, dem Willen nicht unterworfene Symptome bei der Hysterie und verwandten Zuständen anerkennen. Functionelle Störungen kommen vor, in der Function der äusseren Augenmuskeln und dem Ciliarmuskel, ferner in der Sensibilität der äusseren Bedeckung des Auges, der Hornhaut, Bindehaut, und in der Function der Netzhaut. Die inneren Augenmuskeln erkranken bei functionellen Allgemeinleiden nicht, dagegen kommt es häufig zu Functionsstörung der äusseren Augenmuskeln; echte Lähmungen kommen jedoch nicht vor, während Krampfzustände einzelner Muskelgruppen beobachtet werden. Funktionelle Lähmungen einzelner Muskeln giebt es nicht; wo ohne Augenmuskelkrampf Doppelsehen auftritt, da beruht dasselbe auf einer Störung in der Association der Bewegungen. Functionell ist auch das zuweilen beobachtete monoculare Doppelsehen. Gegenüber dem functionellen Doppelsehen kommt in differential-diagnostischer Beziehung das Doppelsehen bei organischen Nervenkrankheiten in Betracht, so bei Tabes, Paralyse, multipler Sclerose, Gehirn-Tumoren und Cysticercus. Als eine bestimmte Form von functioneller Störung in den Augenmuskeln wäre noch die hysterische Ptosis zu erwähnen. Von Störungen in der Sensibilität der Conjunctiva wird bei Hysterischen nicht selten eine über das physiologische Maass hinausgehende Abschwächung der Reflex-Errregbarkeit beobachtet. Von Sehstörungen kommen solche aus Simulation auf psychischer Grundlage und objective Sehstörungen vor. Letztere sind Anomalien der Accommodation, und Gesichtsfeld-Anomalien (periphere Einschränkung), Adaptions-Störungen (herabgesetzte Empfindlichkeit der Netzhaut bei veränderter Beleuchtung, Blendungs-Erscheinungen als Folge von Adaptions-Störungen im Hellen) endlich Hallucinations-Erscheinungen. Schenkl.

12) Beitrag zur Aetiologie der Basedow'schen Krankheit und des Thyreoidismus, von Dr. R. Breuer, Assistent an der Klinik Nothnagel in Wien. (Wiener klin. Wochenschr. 1900. Nr. 28 u. 29.) In den gewöhnlichen Fällen von Basedow wäre der Krankheitsbeginn in einer Resorption von Schilddrüsensubstanz und einer Ueberschwemmung des Organismus mit solcher zu sehen, welche eine Reihe von Vergiftungs-Erscheinungen erzeugt. Während

diese Vergiftungs-Erscheinungen nun manchmal rasch vorübergehen, weil entweder die Resorption keine ausgiebige oder die Empfindlichkeit des Individuums keine grosse war, stabilisiren sie sich, in andren Fällen, dadurch, dass sie selbst zu Quellen immer neuer Congestionen der Drüse werden. So mag sich ein Circulus vitiosus ausbilden, als dessen Product wir den chronisch gewordenen Thyreoidismus, den Morbus Basedowii, zu betrachten haben. Schenkl.

13) Die glaucomatöse Sehnerven-Atrophie, von Prof. Schnabel. (Wiener med. Wochenschr. 1900. Nr. 24 u. 25. — Wiener klin. Wochenschr. 1900. Nr. 20. Sitzungsbericht der Gesellschaft der Aerzte in Wien, am 11. Mai 1900.) Verf. geht bei seinen Untersuchungen von einem concreten Falle aus: eine alte Frau mit chronisch entzündlichen Glaucom beider Augen war 6 Tage nach der am linken Auge vorgenommenen Iridectomie gestorben. Während des Lebens hinderte Trübung der Hornhäute die Betrachtung der Sehnerven. Die Untersuchung der Augäpfel ergab links Neuritis optica, rechts glaucomatöse Excavation. Um die Frage zu lösen, durch welchen Vorgang Glaucom Anschwellung der Papille erzeugt, und durch welchen Vorgang aus dem Anfangsstadium der Schwellung das Endstadium der Aushöhlung entsteht, hat Verf. 100 Sehnerven untersucht, von denen 42 durch Glaucom, 18 durch andere Processe atrophisch geworden waren; die übrigen waren gesund. Er fand, dass die Gewebsveränderungen an den Nervenfasern im glaucomatös erkrankten Auge im intrascleralen Stück beginnen und rasch auf das extrasclerale übergreifen. Entzündliche Veränderungen fehlen in frischen Fällen. An Stelle der zerfallenen Nervenfaserstücke finden sich kleine, rasch wachsende Cavernen. Im intraoculären Stücke beginnt die Cavernenbildung im intrascleralen Theile. Die kleinen Höhlen setzen einen Spalt zusammen, der den Nerv vor der Lamina cribrosa intrascleralis durchquert. Von diesem Hauptspalt ziehen wir verästigte Spalte zwischen und in die Nervenfaserbündel, so dass das marklose Stück badeschwammähnlich von kleinen Hohlräumen durchsetzt wird, und die verschmächtigten Bündel nach den Seiten und hinten neigen; die Excavationsbildung wird an der Oberfläche sichtbar. Durch Weiterschreiten des Schwundes der Nervenfaser-Bündel gerathen die Balken der intrascleralen Lamina an die Oberfläche und es entsteht so eine einzige, grosse, nach vorn offene Caverne (glaucomatöse Excavation). Auch die gewöhnliche Form des Schwundes, die zur Verdichtung führt, kommt im glaucomatös erkrankten Nerven vor und bewirkt das Ausbleiben der glaucomatösen Excavation oder nur das Zustandekommen einer ganz seichten Einsenkung der Papillen-Oberfläche. Sitzt der Schwund unmittelbar hinter der Lamina, so bleibt die Diolocation der letzteren aus, trotzdem totale Excavation besteht. Sitzt hinter der Lamina Aushöhlungsschwund, und rücken die queren Balken zwischen den leer gewordenen Furchen auseinander, so ziehen sie die Lamina intrascleralis mit sich, und die Excavation wird geräumiger als dem Volumen des intraoculären Stückes entspricht. Die Stauungspapillen-Gestalt der Papille, die Verf. in dem von ihm untersuchten Falle fand, war nicht durch Entzündung, sondern durch Vergrösserung der Gewebsspalten des vorderen Sehnervenendes, ohne Zweifel durch eingetretene pathologische Flüssigkeit, erzeugt. Es ist zu vermuthen, dass Durchtränkung des Sehnerven mit pathologischer Flüssigkeit den Anlass zum Zerfall mit Cavernenbildung giebt. Das Resultat der Untersuchungen fasst Verf. in den Schlussatz zusammen: Die glaucomatöse Sehnerven-Atrophie ist Zerfall der Sehnerven-Fasern mit Bildung von Cavernen. Die glaucomatöse Excavation ist eine von diesen Cavernen. Schenkl.

14) Zur Lehre vom pulsirenden Exophthalmus, von Dr. R. Keschmann, Assistent an der Wiener Poliklinik. (Wiener klin. Wochenschr. 1900.

Nr. 33.) Bei einem 14jährigen, der im Alter von 2 Jahren aus dem Fenster auf die Strasse stürzte, fand sich partielle Verdickung des Stirn- und Schläfenbeins, Abflachung des ersteren und über dem Jochbein gelegene Einziehung des Schädelgerüstes, Verkürzung des rechten Theils des Unterkiefers, Parese des M. pterygoides internus dexter und Atrophie des M. temporalis und Masseter derselben Seite, Atrophie und Hyperästhesie der rechten Zungenhälfte, pulsirender Exophthalmus ohne subjective oder objective Geräusche; Pulsation durch Compression der Carotis communis abgeschwächt aber nicht aufgehoben; Tiefestand des rechten Auges, Ptosis und Ektropium des oberen Lides, Parese des M. rectus sup. und externus, hochgradige Myopie des rechten Auges, Fehlen der gewöhnlich bei pulsirendem Exophthalmus vorkommenden Veränderungen am Augengrunde. Die Diagnose, die gestellt wurde, lautete: Cavernöses Angiom in der Nähe des Foramen opticum und der Fissura orbitalis superior, Läsion des zweiten Trigeminusastes durch einen Knochensplitter oder durch eine Fissur in der Wand des Foramen rotundum. Da die Compression der rechten Carotis communis nur einen geringen Effect mit sich brachte, und da die Unterbindung der Carotis bisher bei Angiomen wenig Erfolg aufzuweisen hatte, so wurde von der Unterbindung der Carotis communis abgesehen und nur die Beseitigung der Ptosis und des Ektropiums vorgenommen. Als Grund der hochgradigen Myopie des rechten Auges wurde eine Achsenverlängerung des Auges durch Zerrung des Opticus in Folge des an der Spitze der Orbita knapp beim Foramen opticum oder hinter der Orbita gelegenen Angioms angenommen. Schenkl.

15) Staphyloma posticum und Dienst-Tauglichkeit, von Regimentsarzt Dr. H. Hofer in Budapest. (Der Militärarzt. Nr. 14, 15 u. 16. — Wiener med. Wochenschr. 1900. Nr. 34.) Die Sehschärfe und nicht die Anzahl der Dioptrien muss der Bestimmung der Waffendienst-Tauglichkeit zu Grunde gelegt werden. Myopie schliesst die Dienst-Tauglichkeit aus, wenn die Sehschärfe weniger, als die Hälfte ($^6/_{12}$) der normalen beträgt. Myopie 10 D und mehr schliesst jede Waffentauglichkeit aus. Schenkl.

16) Beitrag zur Klinik des Herpes zoster ophthalmicus, von Doc. Dr. L. Königstein in Wien. (Wiener med. Presse. 1900. Nr. 31.) Drei Fälle von Herpes zoster ophthalmicus werden vom Verf. mitgetheilt; zwei derselben zeigen seltnere Complicationen, und zwar ging ein Fall mit Lähmung nur der äussern Muskeln des Oculomotorius, ein zweiter Fall mit Glaucom einher. In Bezug auf den ersten Fall ist Verf. geneigt, die Complication im Sinne Lesser's als Uebergreifen der Entzündung auf einander benachbarte Nerven zu deuten. Im zweiten Falle fasst er das Glaucom als durch den Zoster, bezw. durch die Trigeminus-Erkrankung, hervorgerufen auf, da vorher und nachher keinerlei Zeichen vorhanden waren, die auf einen Habitus glaucomatosus hinwiesen, das zweite Auge dauernd von Glaucom verschont blieb und das erkrankte Auge nach der Iridectomie seine volle Sehschärfe wieder erhalten und auch beibehalten hat. Schenkl.

17) Zur Casuistik hysterischer Sehstörungen (Hysteria virilis), von Dr. F. Wettendorfer, Augenarzt in Bielitz. (Wiener med. Wochenschr. 1900. Nr. 31.) Zwei Fälle von hysterischer Sehstörung werden vom Verf. mitgetheilt. In einem Falle handelte es sich um traumatische Hysterie, nicht als directe Folge des primär einwirkenden, ganz geringfügigen Trauma, sondern um Auslösung derselben durch einen ebenfalls geringfügigen, vollkommen indicirten ärztlichen Eingriff. Der zweite Fall bot ein complicirteres Symptomenbild dar, welches eine schwere intracranielle Erkrankung vortäuschte. Eine suggestive Behandlung, für die sich der Kranke sehr empfänglich zeigte, war von

bestem Erfolg begleitet. Das hervorstechendste Symptom war Accommodationsparese beider Augen. Schenkl.

18) Beobachtungen über Seh- und Hörstörungen, sowie über Augenmuskel-Lähmungen nach Schädel-Verletzungen, von Dr. J. Knotz, Leiter des Stadtspitals in Banjaluka, Bosnien. (Wiener med. Presse. 1900. Nr, 30, 31 u. 35.) Verf. hat 11 Fälle von Schädel-Verletzung beschrieben; in allen Fällen kam es zu Störungen seitens der Augen (Amblyopie, Erblindung, concentrische Gesichtsfeld-Beschränkung, Augenmuskel-Lähmung), in einigen auch zu Hör- und Sehstörungen. Zumeist war das auf Seite der Verletzung gelegene Auge ergriffen, während das andre frei blieb oder nur geringe oder kurz dauernde Störungen darbot; Hörstörungen betrafen nur das auf Seite der Verletzung gelegene Ohr. In allen Fällen masste an eine Fractur im Bereiche des Canalis opticus, des Siebbeines, bezw. der Fissura orbitalis sup. und des Felsenbeines gedacht werden. Schenkl.

19) Protargol, ein neues Silberpräparat. Von Dr. Emmert in Bern. (Correspondenzbl. f. Schweizer Aerzte. 1899. Nr. 19. S. 577. Verf. empfiehlt das Protargol auf Grund von Versuchen an 350 Patienten bei allen secernirenden Bindehaut-Entzündungen, bei Heucatarrh, bei Dakryocystblennorrhoe u. A. Emmert.

20) Die Verletzungen des Seh-Organs mit Kalk und ähnlichen Substanzen, von Dr. Julius Andreae. (Leipzig, 1899. Verlag von Wilhelm Engelmann.) Verf. weist in seiner 178 Seiten langen Monographie auf Grund eigener Versuche die Auffassung zurück, dass bei der Behandlung von Kalkverletzungen die Anwendung von Wasser zu vermeiden sei. Eine thermisch zerstörende Wirkung können die am meisten gebrauchten Kalkverbindungen, namentlich also der sog. gelöschte, d. h. wieder erkaltete Kalk (Kalkhydrat), in Wirklichkeit nicht entfalten, weil diese geringen Kalkmengen durch die Thränenflüssigkeit sofort abgekühlt werden; überhaupt erhitze sich der Aetzkalk (Calciumoxyd) beim Löschen mit Wasser nur sehr allmählich und erst nach Ablauf von mindestens 10 Minuten auf mehr als 40° Celsius. — Die Entstehung und Natur der Kalktrübungen in der Cornea sei so zu erklären, dass das Calcium neue, unlösliche Verbindungen mit der Hornhautsubstanz eingehe; Verf. nennt sie Calciumalbuminat. Das Stadium der (an die directe Aetzwirkung sich anschliessenden) pathologischen Veränderungen kann mehrere Monate dauern. Instrumentelle Entfernung der zurückgebliebenen Kalkreste darf erst dann versucht werden, wenn reichliche Wassermengen, in mässig-kräftigem Strahl applicirt, die zu festsitzenden Kalktheilchen nicht wegzuspülen vermochten. Zuckerwasser erklärt Verf. für eher schädlich als nützlich, weil in Berührung mit ihm der Kalk eine viel grössere Erhitzung erfahre als mit Wasser; auch sei es nicht rasch genug frisch zu bereiten; ebenso wenig seien Säuren, Salzlösungen oder Glycerin mit Vortheil verwerthbar. Am Schlusse stellt Verf. die Ergebnisse seiner Untersuchungen in 77 Thesen zusammen. Das Literaturverzeichniss umfasst 315 Nummern. C. Hamburger.

21) Zur Trachomfrage der k. und k. Armee, von Dr. Rudolf Ebert, Regimentsarzt 1. Classe. (Wien, Verlag von Josef Šafář, 1898.) Dass nur durch ein Zusammenwirken von Militär- und Civil-Hygiene eine Besserung erzielt werden kann, geht daraus hervor, dass jährlich rund 2000 Mann an Trachom in der Armee erkranken und 500—1000 mit Trachom behaftete Stellungspflichtige am Assentplatze erscheinen. Verf. verlangt daher, dass in erster Linie alles aufgeboten werde, um trachomatösen Zuzug zu verhindern —

eine Forderung, die in der österreichischen Armee nicht im Entferntesten befolgt werde. Verf. macht den Vorschlag „jeden von wo immer ankommenden Mann für verdächtig zu erklären, so lange eine ärztliche Visitirung nicht das Gegentheil erwiesen habe.“ — Die Möglichkeit, das Trachom in der Armee zu beseitigen, verneint er selbst für den Fall, dass es gelingen sollte, die Einschleppung neuen Infections-Materials zu verhüten. — „So lange die Armee Trachomkranke überhaupt hat, hat sie auch Infectionsherde“. Diese Trachomkranken nennt Verf. „Stamm-Impflinge“ und schätzt in Uebereinstimmung mit Feuer ihre Anzahl im österreichischen Heere auf 2000—3000. „Soll also die Armee frei von Trachom werden, so muss sie jene Stamm-Impflinge unbedingt isoliren und, sofern ihre sichere Heilung nicht möglich, rücksichtslos ausscheiden.“ Für zweifelhafte Fälle sollen ausreichende Isolir-Räume zur Verfügung stehen; sind die Trachomkranken geheilt, so sollen sie nicht sofort zur Truppe zurück, sondern erst zur Beobachtung in eignen Anstalten, die man „Trachomkasernen“ nennen könnte; die Beobachtung habe hier noch volle 2 bis 3 Monate zu dauern. Recidive sollten niemals bei der Truppe behandelt werden. — Zur Erklärung des Zustandekommens der Trachom-Epidemien giebt Verf. einige sehr lehrreiche Beispiele aus einer offenbar reichen praktischen Erfahrung. C. Hamburger.

22) Ueber die Vererbung von Augenleiden mit besonderer Berücksichtigung der Neuritis optica in Folge von Heredität und congenitaler Anlage (Leber), von Prof. Dr. A. Vosssius. (Sammlung zwangl. Abhandl. aus dem Gebiete der Augenheilkunde. 1900. III. Band. Heft 6.) Mittheilung dreier Fälle von retrobulbärer Neuritis auf hereditärer Grundlage im Sinne Leber's. Im ersten Falle hätte mit Rücksicht darauf, dass der Patient im Anschluss an eine acute Infectionskrankheit von einer Arm- und Beinlähmung betroffen wurde, vielleicht an einen Zusammenhang des Augenleidens mit der Affection des Centralnervensystems gedacht werden können; jedoch liess die Anamnese und das Auftreten weiterer Erkrankungen derselben Art an den Augen mehrerer Mitglieder derselben Familie keinen Zweifel übrig, dass es sich um hereditäre Sehnerven-Entzündung handelte. Wie in den meisten Fällen dieser Krankheit betraf auch hier die Erkrankung Männer und zwar durch drei Generationen hindurch. Der Endausgang des Leidens steht in völligem Einklang mit den ersten Angaben über den Verlauf, wie ihn Leber beschrieb: keiner der Patienten erblindete oder wurde so sehschwach, dass er eines Führers bedurfte. In allen drei Fällen setzte die Neuritis ganz acut ein, und in zwei Fällen begann sie mit dem auch schon von Leber erwähnten Flimmern. In zwei von diesen drei Krankheitsfällen glaubte Verf. Anomalien des Schädelbeines für die Entzündung des Sehnerven verantwortlich machen zu können. C. Hamburger.

23) Mittheilungen aus der St. Petersburger Augen-Heilanstalt. Heft 4. (Jubiläumsheft, zum 75jährigen Bestehen der Anstalt. 1899. Verlag von C. Ricker, St. Petersburg u. Leipzig.) Der Bericht, verfasst von dem Director der Augenheilanstalt (Dr. Graf Magawly), umfasst „die Räumlichkeiten und die Einrichtung der Anstalt“, ferner „Organisation, Personal-Etat und Dienst-Ordnung“; zum Etat der Anstalt gehören 34 Personen von ärztlichem und Verwaltungspersonal. Die Ambulanz betrug 1895 : 20 183, 1896 : 22 215, 1897 : 22 728 und 1898 : 24 016 Kranke. Die Gesammtzahl der stationär Behandelten betrug 1895 : 1258, 1896 : 1059, 1897 : 979 und 1898 : 1118 Kranke. „St. Petersburg ist ein Sammelpunkt der Augenkranken; etwa 40 % der Kranken sind Einwohner der Stadt und des Gouvernements St. Petersburg, 60 % liefern die umliegenden Gouvernements.“ — Die beigegebenen Abbildungen zeigen,

dass bezüglich der Einrichtung der Operationszimmer die modernen Regeln der Asepsie streng befolgt sind. C. Hamburger.

24) Ueber Glioma retinae, von Jakob Isler. (Inaug.-Diss. aus der Universitätsklinik in Basel. 1899.) Mittheilung von 17 Fällen, in denen (von 1864—1898) in der Universitäts-Augenklinik zu Basel Glioma retinae diagnosticirt worden war. Nur 3 Fälle hiervon kamen nicht zur Operation, in diesen 3 Fällen waren beide Augen gliomatös erkrankt. In 2 Fällen ergab die anatomische Untersuchung einen diagnostischen Irrthum, indem es sich das eine Mal um ausgedehnte Tuberkulose des Augen-Innern bei allgemeiner Miliartuberkulose handelte, das andre Mal um Iridocyklitis mit totaler Netzhautablösung. In den 12 übrigen Fällen wurde die Diagnose anatomisch bestätigt.

		Angeboren waren	2	Fälle,
im	1.	Lebensjahre entstanden	5	-
-	2.	- -	3	-
-	3.	- -	3	-
-	4.	- -	2	-

Erwähnenswerth ist, dass der eine Fall ein 1 Jahr altes Zwillingskind betraf, während das andre gesund blieb. In einem andren Falle wurden die krankhaften Veränderungen gleich bei der Geburt festgestellt. Unter 11 operirten Fällen wurden 5 = 45,4 % geheilt: in 4 Fällen sind seit der Operation mehr als 2 Jahre verflossen, der 5. Fall ist seit 1 Jahre recidivfrei. „Bei keinem der 5 geheilten Fälle waren von dem Auftreten der ersten Krankheitserscheinungen bis zur Operation mehr, als 3 Monate, verflossen. Das stimmt überein mit der Ansicht von Hirschberg, dass etwa 3 Monate nach dem Sichtbarwerden des hellen Scheines die Prognose eine schlechte wird."

C. Hamburger.

25) Contribution à l'étude clinique de la tuberculose oculaire, par Chesneau. (Paris. 1900. Maloine.) Verf. theilt mehrere Fälle von Hornhaut-Infiltration mit, welche unter Knötchenbildung einhergeht, meist mit einer Skleritis combinirt ist und nicht immer zur Eiterung führt. Er hält die Affection für tuberculös. Sehr häufig folgt sie erst auf eine Skleritis, welch letztere immer verdächtig ist, wenn sie bei einem jugendlichen Individuum auftritt und der Behandlung mit Cocaïn und Salicylsäure trotzt. Im Uebrigen räth Verf., die Tuberculose des Auges stets als locales Leiden aufzufassen und demgemäss zu behandeln. Namentlich kommt hierbei das Jodoform in subconjunctivaler Anwendung in Betracht. Moll.

26) Note sur un cas de tuberculose de la conjonctive, par Haemers. (Annales de la Société de Médecine de Gand. 1900. Bd. LXXIX.) Die Conjunctival-Tuberculose kommt durch Inoculation zu Stande, durch irgend eine Verletzung des Epithels der Schleimhaut. In seltnen Fällen kann man aber auch den Eindruck einer tuberculösen Embolie gewinnen. Die lupöse Form der Conjunctivitis ist in ihrer Pathologie wohl von der eigentlichen Conjunctival-Tuberculose zu unterscheiden. Moll.

Um Einsendung von Separatabdrücken wird gebeten (Berlin NW. 26 Schiffbauerdamm).

Verlag von Veit & Comp. in Leipzig. — Druck von Metzger & Wittig in Leipzig.

Centralblatt

für praktische

AUGENHEILKUNDE.

Herausgegeben von

Prof. Dr. J. Hirschberg, Geh. Med.-Rath, in Berlin.

Unter ständiger Mitwirkung der Herren Dr. Ancke in München, Dr. Berger in Paris, Prof. Dr. Birnbacher in Graz, Dr. Brailey in London, Prof. Dr. H. Cohn in Breslau, Doc. Dr. Cl. du Bois-Reymond in Berlin, Dr. Dahrenstaedt in Herford, Doc. Dr. E. Emmert in Bern, Prof. C. Gallenga in Parma, Dr. Ginsberg in Berlin, Prof. Dr. Goldzieher in Budapest, Dr. Gordon Norrie in Kopenhagen, Prof. Dr. Horstmann in Berlin, Dr. Issigonis in Smyrna, Prof. H. Knapp in New York, Prof. Dr. Krückow in Moskau, Dr. Kuthe in Berlin, Dr. Landau in Coblenz, Prof. Dr. Magnus in Breslau, Major F. P. Maynard, J. M. S., in Ost-Indien, Dr. Michaelsen in Görlitz, Dr. Moll in Berlin, Prof. Dr. J. Munk in Berlin, Dr. Neuburger in Nürnberg, Dr. Peltesohn in Hamburg, Dr. Pergens in Brüssel, Prof. Peschel in Frankfurt a. M., Dr. Purtscher in Klagenfurt, Dr. M. Reich in Petersburg, Med.-Rath Dr. Schrer in Oldenburg, Prof. Dr. Schenkl in Prag, Prof. Dr. Schwarz in Leipzig, Dr. Spiro in Berlin, Dr. Stiel in Köln.

Monatlich ein Heft. Preis des Jahrganges 12 Mark. Zu beziehen durch alle Buchhandlungen des In- und Auslandes und die Postanstalten des Deutschen Reiches.

October. **Vierundzwanzigster Jahrgang.** **1900.**

Inhalt: **Original-Mittheilung.** I. Ein Fall von jäher Schrumpfung des Augapfels nach Anwendung des Riesen-Magneten. Von **J. Hirschberg** und **S. Ginsberg.** — II. Ein Beitrag zur Augenheilkunde des XVI. Jahrhunderts. Von Dr. **Vollert,** Augen-Arzt in Leipzig. — III. Ein zweiter Fall von Doppel-Refraction eines Auges in Folge von Sklerose des Linsenkerns. Von Dr. **Emil Guttmann** in Breslau.

Neue Instrumente, Medicamente etc. 1. Eine Modification (Verbesserung) am Sphaerometer. Von Dr. A. Neuschüler (Rom). — 2. Ueber ein neues Skiaskop. Von Dr. A. Neuschüler (Rom).

Neue Bücher.

Gesellschaftsberichte. 1) Aus den Sitzungsberichten der Niederrhein. Gesellschaft f. Natur- und Heilkunde in Bonn. 1900. — 2) Medicinische Section der Schlesischen Gesellschaft für vaterländische Cultur.

Referate, Uebersetzungen, Auszüge u. s. w. 1) Therapie der Augenkrankheiten, von Prof. Dr. Wilh. Goldzieher in Budapest. — 2) Entwicklungs-Geschichte des menschlichen Auges, von Prof. M. Nussbaum in Bonn. — 3) Die Wurzelgebiete der Augennerven, ihre Verbindungen und ihr Anschluss an die Gehirnrinde, von Dr. St. Bernheimer in Wien. — 4) Mikroskopische Anatomie der Linse und des Strahlenbändchens, von Prof. O. Schultze in Würzburg. — 5) Vier Fälle von Orbital-Verletzungen, von Friedrich Schoeler aus Fellin in Livland.

Journal-Uebersicht. I. Zeitschrift für Augenheilkunde. Januar—Juni. — II. Wochenschrift für Therapie und Hygiene des Auges. Nr. 25—38.

Vermischtes. Nr. 1—3.

Bibliographie. Nr. 1—11.

I. Ein Fall von jäher Schrumpfung des Augapfels nach Anwendung des Riesen-Magneten.

Von **J. Hirschberg** und **S. Ginsberg.**

I. (J. H.) Nachdem ich eine grössere Reihe von glänzenden Erfolgen[1] mit HAAB's Riesen-Magneten beobachtet hatte, erlebte ich kürzlich in einem schwierigen Fall, wo der Splitter bereits 12 Wochen in der Tiefe des Auges verweilt hatte, und in einer andren Anstalt vergeblich ein Lederhaut-Schnitt mit Einführung des Magneten gemacht worden war, nach regelrechter Ausziehung des Splitters mittelst des HAAB'schen Riesen-Magneten ein akute Schrumpfung des Augapfels, wie ich sie noch nie nach einer Magnet-Operation gesehen. Der Fall erscheint mir um so eher mittheilenswerth, als wir eine genaue anatomische Beschreibung des entfernten Augapfels beifügen können: was diejenigen Fachgenossen, welche gleichfalls, nach der Operation mit HAAB's Magneten, zur Entfernung des Augapfels sich genöthigt sahen, leider meistens ganz unterlassen haben. Fehlt doch in vielen der Kranken-Geschichten über Magnet-Ausziehung auch die Sideroskopie oder das Röntgen-Bild oder beides und sogar das Gewicht des entfernten Splitters; aber derartig unvollständige Kranken-Geschichten sind, wie mir scheint, für den Leser nur von sehr geringem Nutzen.

Der 19jährige P. S. erlitt am 7. April 1900, als er mit dem Eisenhammer auf eine Stahlplatte schlug, eine Verletzung des rechten Auges, dessen Sehkraft sofort erlosch. $1^1/_2$ Stunden später war er in einer Augenheilanstalt, wurde aber erst 2 Tage später aufgenommen, nachdem das Sideroskop Eisen im Innern des verletzten Auges nachgewiesen. An demselben Tage wurde er unter Narcose operirt, jedoch erfolglos: der Splitter verblieb im Auge. 4 Wochen verweilte er noch in der Anstalt. Gegen Ende Mai wurde er gesund geschrieben und arbeitete wieder 3 Wochen lang. In den letzten Tagen verspürte er Schmerz im verletzten Auge. Deshalb wurde er am 14. Juni 1900 von dem Kassen-Arzt in meine Anstalt gesendet.

Das verletzte, rechte Auge ist gereizt, weich, druckempfindlich. Unten aussen verläuft in der Hornhaut, vom Rande beginnend, eine etwa 6 mm lange, wagerechte Narbe. Sie ist nicht ganz glatt und etwas infiltrirt. Auf der Hinterfläche der Hornhaut liegt eine dünne Blut-Schicht. Rost-Punkte sind nicht an der Hornhaut vorhanden. Die Regenbogenhaut, welche früher blau gewesen, ist grün von Blut-Färbung; sie wird auch von deut-

[1] Zum Theil ist schon darüber berichtet. Vgl. Therapie der Gegenwart, Januar 1900, und Centralbl. f. pr. Augenh. 1900, S. 52; ferner den Bericht über die October-Sitzung der Berliner ophthalm. Gesellschaft.

lichen Blutgefässen durchzogen. Die Pupille ist eiförmig, nach der Hornhaut-Narbe hingezogen und mit derselben verwachsen. Einzelne hintere Synechien werden durch Atropin-Einträuflung gesprengt. Eine etwa 5 mm lange, geradlinige Narbe in der Lederhaut aussen-unten stammt von von dem Operations-Versuch. Der Augenspiegel zeigt mattrothen Reflex, nach aussen-unten bläulichen; vom Splitter ist nichts sichtbar. Das Auge erkennt Handbewegung auf 2 Fuss und projicirt die Lichtflamme ziemlich richtig. Mein Sideroskop giebt aussen-unten maximalen Ausschlag, unten grossen, unten-innen mässigen. Das Röntgen-Bild, von aussen-hinten aufgenommen, zeigt deutlich den grossen Eisensplitter aussen-unten, wo wir ihn angenommen. (Vgl. Fig. 1.)

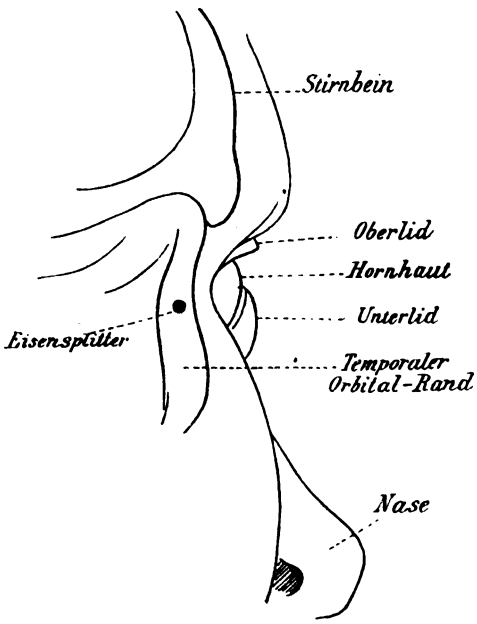

Fig. 1.

Am 15. Juni 1900 machte ich den ersten Magnet-Versuch mit Schlösser's Instrument; Empfindung wird verursacht, aber nichts gefördert. Am 16. Juni 1900 wird der zweite Versuch mit Haab-Hirschmann's Riesen-Magnet angestellt. Anlegen der Magnet-Spitze an die Eingangspforte des Splitters macht nur unbedeutende Empfindung und fördert nichts. Anlegen an den Ausschlagspunkt macht sofort heftige Schmerzen. Die halbe Kraft (6 Ampères) fördert nichts, wohl aber die volle Kraft (12 Ampères): man sieht, wie der Fremdkörper an der Augapfelwand nach vorn geleitet wird, indem (durch Bewegung von Kopf und Auge) die Spitze des Magneten nach vorn gleitet; wie der Splitter anstandslos die Iris durchbohrt und in der Vorderkammer liegt. Der Schmerz war gross, trotz Holocaïn; und der noch junge Patient wenig standhaft. Unterer Hornhaut-Schnitt und Einführung meines kleinen Magneten entfernen leicht den Splitter aus dem Augen-Innern. Er ist von Blut und einem pigmentirten Gewebsfetzen bedeckt. Blutwasser folgt dem ausgezogenen Fremdkörper. Derselbe hat ein Gewicht von 22 mg und eine unregelmässige Gestalt ($2 \times 2 \times 1^1/_2$ mm). Er ist also an der oberen Grenze der von mir sogenannten kleinen Splitter.

17. Juni 1900. Das operirte Auge ist schmerzlos, wenig geröthet, von befriedigender Spannung. Man sieht nichts von dem Eingriff, weder

die Durchbohrung der Iris, noch die verharschte Hornhaut-Wunde. 18. Juni 1900 Kopfschmerz.

Es trat eine acute Cyclitis auf, bei fast normalem Aussehen der vordersten Theile, mit Schmerzhaftigkeit, Röthung, rascher Schrumpfung, so dass schon am 2. Juli die quadratische Form des Augapfels deutlich war. Enucleation am 2. Juli 1900, unter Chloroform. Das andre Auge ist gesund geblieben. (3. September 1900 mit + 0,5 S = $^5/_7$, Gesichtsfeld normal, On.)

Wenn ich den Fall an der Hand der Erfahrung prüfe, so glaube ich, dass die Spaltung der alten Lederhaut-Narbe von der ersten Operation — tief hinein bis in den Glaskörper — und die richtige Einführung meines kleinen Elektro-Magneten den Splitter sofort entbunden hätte. Die jähe Schrumpfung des Augapfels — und somit seine Ausschälung — wäre vermieden gewesen. Vielleicht hätte ein Rest von Sehkraft sich erhalten. Es ist aber begreiflich, dass ich das Auge, welches schon eine vergebliche Schnitt-Operation durchgemacht hatte, mit der äusseren Anwendung des Magneten, welche für weniger verletzend angesehen wird, zu behandeln versuchte.

II. (S. G.) Der Bulbus wurde mir, vertical halbirt, nachdem er vier Tage in 10% Formol gelegen hatte, übergeben.

Er war deutlich vierkantig und zeigte aussen-unten eine circa 1 cm lange Furche, die hinter der Gegend des Ciliarkörpers begann und nach hinten verlief. In der Cornea sah man zwei graue Narben, von denen die längere näher dem unteren Rande lag, beide schräg von aussen und etwas von unten nach der Mitte zu laufend. Die Linse war aus dem Auge herausgefallen. Retina, soweit sichtbar, überall abgelöst; mit rothem Blut bedeckt. Chorioidea liegt grösstentheils an, nur an einer umschriebenen Stelle aussen-unten in der Aequator-Gegend ist sie abgelöst; der Gipfel der Ablösung ist kegelförmig ausgezogen, und an seiner Spitze haftet, fest verwachsen, eine gleichfalls zipfelförmig ausgezogene Netzhautfalte.

Mikroskopische Untersuchung: Die oberflächlichen und tiefen Conjunctival-Gefässe sind strotzend mit Blut gefüllt und ihre Lymph-Scheiden zellreicher, als normal.

Die Hornhaut zeigt, ausser den beiden Narben, im Ganzen normale Verhältnisse; nur fehlt die Bowman'sche Schicht zum grossen Theil und ist durch ein zellreiches Gewebe ersetzt. Von den beiden Narben ist die ältere, vom Fremdkörper herrührende, nur in der oberflächlichen Hälfte deutlich: hier ist die Bowman'sche Schicht zerrissen, die Ränder sind umgeschlagen. Im Schnitt dringt ein aus schmalen Spindelzellen bestehender Strang schief zur Richtung der Lamellen in die Tiefe; hinter der Mitte etwa werden die Zellen immer spärlicher, in den tiefen Theilen ist die Zahl und Richtung der Zellen ziemlich normal, nur unmittelbar auf der

Descemet'schen Schicht ist wieder ein stärkerer Gehalt an Spindelzellen im Parenchym zu constatiren; die D.'sche Haut selbst ist hier nicht deutlich sichtbar. Zahlreiche feine, blutführende Gefässe finden sich, besonders in den tiefen Theilen, neben der Narbe. Ebensolche Gefässe verlaufen auch in der Nachbarschaft der Operations-Narbe. Diese lässt sich durch die ganze Dicke der Cornea verfolgen. Sie ist zellreicher, als die ältere; die Zellen sind grösser, ihre Form fast nur spindlig, ihre Richtung entspricht der Richtung der Narbe. Im tiefsten Drittel ist ein Zipfelchen der Iris mit dem Sphinkter eingelagert.

Die Iris ist ihrer Structur nach nicht merklich verändert, nicht infiltrirt, das vordere Epithel meist deutlich. Der Vorderfläche liegen mehrfach grosse, blasige, mit scholligem, gelbbraunem oder körnigem, schwarzbraunem Pigment gefüllte Zellen auf; erstere geben Eisen-Reaction. Ebensolches Pigment findet sich reichlich in den Fontana'schen Räumen, meist frei, selten in Zellen eingeschlossen.

Von der Linse findet sich nur die Kapsel mit Spuren von Rinde.

Die von aussen in der Sklera sichtbare Furche erweist sich als eine ihre ganze Dicke durchsetzende, eingezogene Narbe, bestehend aus senkrecht zum übrigen Faserverlauf ziehenden Zügen von Spindelzellen und feineren Fasern. Daneben sieht man einige Gefässe mit Blut-Pigment. Nach innen, der Aderhaut zu, lagern die Faserbündel mehr horizontal, um dann wieder eine mehr senkrechte Richtung anzunehmen und einen Strang zu bilden, der durch den Glaskörper-Raum hindurch weit nach vorn verfolgt werden kann; sein Ende ist durch eine grosse, bis an die Linse reichende Blutlache verdeckt. Aderhaut und Netzhaut zeigen entsprechend der Innenfläche des vorderen Endes der Skleralnarbe einen Defect, dessen Ränder mit denen der letzteren verwachsen sind; die übrige Netzhaut ist in unentwirrbare Falten gelegt.

Am vorderen Ende der Narbe ist der Strang nicht scharf von der Sklera abzugrenzen, es scheint, dass letztere sich nach innen umgeschlagen hat. Nach einer kurzen Strecke aber, auf der die Fasern feiner werden, ändert sich sein Aussehen. Er wird zellreicher, zugleich treten feine Gefässe und ausgedehnte frische Blutungen auf, die zum Theil im Glaskörper-Raume, zum Theil im Strang selbst liegen. Dadurch erscheint die Gewebsmasse vielfach zerrissen.

Die Zellen dieses neugebildeten Gewebes sind da, wo die faserigen Theile reichlich sind, spärlich, schmal, spindelförmig; das Bild unterscheidet sich hier nicht wesentlich von gewöhnlichem jungen Narbengewebe.

So ist das Bild vorn, wo die Sklera sich direct in den Strang fortzusetzen scheint. Weiter nach hinten hört dieser Zusammenhang auf, indem erst Blut und dann Netzhaut-Falten an die Stelle treten, wo vorn der Strang lag; in diesen Partien sieht man noch die sklerale Narbe, über welche hier die Aderhaut glatt und intact hinwegzieht. Auf letzterer liegen

die Netzhaut-Falten. Der im Schnitt hier von der Sklera getrennt erscheinende Strang zeigt nun faserige, zellarme Theile nur noch in der Peripherie; die Hauptmasse wird von dichtliegenden polygonalen, spindel- und sternförmigen Zellen eingenommen, untermischt mit massenhaftem, theils freiem, theils intracellulärem, goldbraunem, scholligem Pigment. Die Grösse der Zellen wechselt. Besonders aber fallen ganz enorm grosse protoplasma-reiche, meist langgestreckte Gebilde auf, die mit schwarzbraunen Pigment-Körnchen mehr oder weniger angefüllt sind; Spiesse finden sich nicht, doch stimmen die Körnchen nach Grösse und Farbe mit den retinalen Pigment-Molekülen überein. Die Perls'sche Eisen-Reaction fällt positiv aus an allen den Klümpchen, die schon nach Form und Farbe als Blut-Pigment anzusprechen waren. Die faserigen Bestandtheile liegen zwischen

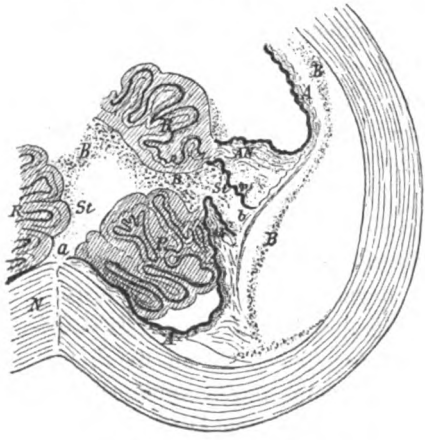

Fig. 2. Lupen-Vergrösserung.
N Skleral-Narbe. *R* Retina. *A* Aderhaut. *AN* Ränder der Aderhautnarbe. *B* Blut. *St* Neugebildeter Strang, bei *a* mit der Skleral-Narbe, bei *b* mit dem zerrissenen Gipfel des abgelösten Aderhautstückes in Zusammenhang.

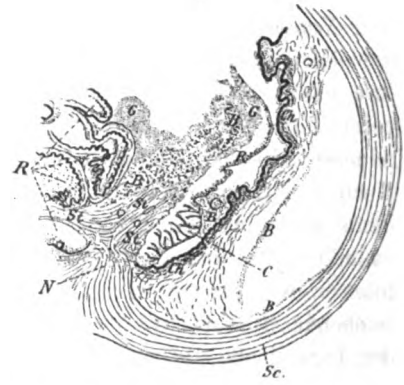

Fig. 3. (Schnitt weiter vorn, als der von Fig. 2) Lupen-Vergrösserung.
Sc Sklera. *N* Skleral-Narbe. *St* Neugebildeter Strang. *B* Blut. *R* Retina, *C* Gefalteter Ciliartheil derselben. *G* Glaskörper. *Ch* Chorioidea.

den Zellen spärlich, meist neben ihnen. An einer Stelle sind die Fasern dicker und eigenthümlich bräunlich gefärbt. Mit Hämatoxylin färben sich diese Fasern graublau, etwa so, wie das Zell-Protoplasma bei Hämatoxylin-Färbung nach vorangegangener Eisen-Beize. Sie geben eine deutliche Eisen-Reaction, die Farbe wird prachtvoll himmelblau, nicht schwarzblau, wie bei den Pigmentschollen. Auch einzelne unpigmentirte, spindelförmige Zellen in dieser Gegend werden schön himmelblau, an einigen ist die Färbung deutlich auf den Kern beschränkt.

Die neugebildete Gewebsmasse nimmt, wie erwähnt, den Glaskörper-Raum zum grossen Theil ein, verdichtete Partien des letzteren mit vermehrtem Zellgehalt finden sich vorn in ihrer Umgebung; von Netzhaut-Falten wird sie umschlossen. Da, wo die Aderhaut abgelöst war, findet sich an

der Spitze des Kegels ein Defect, dessen Ränder nach hinten umgeschlagen sind; mit letzteren ist die Netzhaut verwachsen und zeigt auch ihrerseits eine Continuitätstrennung. Durch diese setzt sich der narbige Strang direct in die oberflächlichen Aderhaut-Schichten hinein fort, überall stark durchblutet. Soweit die Narbe in der Aderhaut selbst liegt, zeigt sie viel Gänge und Züge von Zellen, die mit retinalem Pigment gefüllt sind.

Die Aderhaut ist bis auf ein Paar umschriebene Herde einkerniger Leukocyten in der Umgebung der Narben normal. Im Perichorioïdal-Raume findet sich etwas frisches Blut und Blut-Pigment, ebenso in den Spalten zwischen den Netzhaut-Falten.

Die Netzhaut weist im Ganzen normale Structur auf. Stäbchen- und Zapfen-Aussenglieder sind gequollen und vielfach undeutlich, die Schichten bis auf zahlreiche kleine Blutungen und Schollen von Blut-Pigment in der Nähe des Narbenstranges normal. Die Nervenfasern zeigen manchmal klumpige Degeneration (varicöse Hypertrophie). In einigen der Falten, welche in unmittelbarer Nähe des Stranges liegen, sind die Stützfasern durch blasse, homogene Massen auseinandergedrängt; diese nehmen bei der Eisenreaction himmelblaue Farbe an, während die Gewebs-Elemente der Netzhaut selbst ungefärbt bleiben.

Wir haben also eine mit der Skleralnarbe und dem Gipfel des abgelösten Aderhaut-Stückes organisch zusammenhängende, narbenartige Gewebsmasse, welche reichlich mit Blut durchsetzt, durch den Glaskörper-Raum nach vorn zieht. Offenbar sass in dieser Masse der Eisensplitter, und zwar jedenfalls in der Nähe des Aderhaut-Zipfels. Der Fremdkörper hatte die oberflächlichen Aderhaut-Schichten durchschlagen und blieb hier stecken. Er wurde vom Granulationsgewebe umhüllt, an dessen Bildung sich auch das Pigment-Epithel betheiligte. Von der Skleral-Wunde aus, die nur ca. $^1/_2$ cm vom Sitz des Fremdkörpers entfernt lag, hat sich, vielleicht von einem Stückchen nach innen umgeschlagenen Randes der Sklera her, ebenfalls Granulations-Gewebe entwickelt, welches mit dem erst erwähnten sich vereinigte. Dieses machte dann die gewöhnlichen Veränderungen durch, indem es in schwieliges Gewebe sich umzuwandeln begann. Möglicher Weise war schon bei der damit einhergehenden Schrumpfung die Aderhaut etwas abgezogen worden. Jedenfalls darf wohl angenommen werden, dass der Splitter so fest sass, dass er bei Anlegen des grossen Magneten zunächst weiter an seiner Umgebung zerrte und erst dann diese durchgerissen hat. Die hierbei auftretende heftige Blutung, die grösstentheils wohl aus den Gefässen des neugebildeten Gewebes stammt, zertrümmerte den Glaskörper. Daher schrumpfte dieser, es kam zur Ablösung der Netzhaut und weiter zur Schrumpfung des ganzen Auges. Im weiteren Verlauf hätte sich, wie man das in ähnlichen Fällen sieht, wohl auch die Aderhaut weiter abgelöst. Von Entzündung, wie von Verrostung des Auges ist so gut wie nichts zu sehen. Das eisenhaltige Pigment stammt aus dem Blut. Nur

jene dicht bei einander liegenden Stellen, an denen Fasern und nicht-pigmentirte Zellen des neugebildeten Gewebes, sowie die homogenen Massen zwischen den Stützfasern der Netzhaut sich der Eisen-Reaction gegenüber positiv verhalten, möchte ich als „xenogen siderotisch“ (v. HIPPEL) ansprechen.

II. Ein Beitrag zur Augenheilkunde des XVI. Jahrhunderts.

Von Dr. Vollert, Augen-Arzt in Leipzig.

In der Göthe'schen Uebersetzung des Benvenuto Cellini stossen wir zweimal auf Vorkommnisse, die den Arzt und speciell den Ophthalmologen interessiren können. Am Ende des 11. Capitels des I. Buches (i. J. 1531, 1532) giebt Cellini, der sich häufig in Differenzen mit seinen Arbeitgebern, in diesem Falle dem Papste, befand, ein Augenübel als Entschuldigung an, dass er bestimmte Arbeiten nicht zur rechten Zeit gefertigt hatte. Doch bedienen wir uns seiner eigenen Worte: „An diesem Uebel ist nur der Cardinal Salviati Schuld, denn sobald Ew. Heiligkeit verreist war, liess er mich rufen, nannte meine Arbeit einen Zwiebelmus und drohte mit der Galeere. Die Gewalt dieser niederträchtigen Worte war so gross, dass mir auf einmal von heftiger Leidenschaft das ganze Gesicht brannte, und mir eine so unendliche Hitze in die Augen drang, dass ich den Weg nach Hause nicht finden konnte. Wenige Tage darauf fiel mir's wie ein Star vor beide Augen, ich sah fast nicht und musste die Arbeit stehen lassen.“ Ein Edelmann giebt ihm ein Mittel: „Nimm Lilie mit Stengel und Blume, destillire sie bei gelindem Feuer; mit dem Wasser, das du gewinnst, salbe dir die Augen mehrmals des Tages, und du wirst gewiss von dem Uebel genesen, aber vor allen Dingen musst du ein Reinigungsmittel brauchen und alsdann mit dem Wasser fortfahren.“ Entgegen der Meinung der Aerzte stellte Cellini selbst die Diagnose auf französisches Uebel: „Eigentlich aber mochte an meinem Augenübel das schöne Mädchen Schuld sein, das ich bei mir hatte, als ich bestohlen wurde. (I. Buch 10. Cap.) Mehr als 4 Monate blieb die Krankheit verborgen, alsdann zeigte sie sich mit Gewalt auf einmal; sie äusserte sich aber nicht, wie gewöhnlich; vielmehr war ich mit rothen Bläschen, so gross wie Pfennige, überdeckt. Die Aerzte wollten das Uebel nicht anerkennen, was es war, ob ich ihnen gleich die Ursache und meine Vermuthung angab. Eine Zeit lang liess ich mich nach ihrer Art behandeln, aber es half mir nichts; doch zuletzt entschloss ich mich, das Holz zu nehmen, gegen den Willen dieser, welche man für die ersten Aerzte von Rom halten musste. Nachdem ich diese Medicin eine Zeit lang mit grosser Sorgfalt und Diät genommen hatte, fühlte ich grosse Linderung, so dass ich im Verlauf von fünfzig Tagen mich geheilt

und gesund wie ein Fisch fühlte.“ Von einem Rückfall befreit er sich ebenfalls durch das heilige Holz, worunter das Lignum Guajaci zu verstehen ist, das Ullrich von Hutten 1519 genauer beschrieb, und das er als Heilmittel gegen Syphilis empfohlen hat. Lignum sanctum dürfte wohl in Italien eher bekannt gewesen sein, wie in Deutschland. Ueber die Art des Augenleidens, das 1532 auftrat, sind wir natürlich nur auf Vermuthungen angewiesen. Dass die Erkrankung nach einer Erregung entstanden sein soll, entspricht Laienschilderungen, denen wir auch heute noch begegnen, die aber anamnestisch nur beim Glaukom von einigem Werthe sind. Halten wir mit dem Autor an der Lues als Aetiologie fest, so dürfte es sich vielleicht um eine Iritis luetica (grosse Hitze) mit Exsudat (wenige Tage darauf fiel es Patient wie Star vor beide Augen) oder mit einer Complication des hinteren Abschnittes des Bulbus gehandelt haben. Die Sehkraft beider Augen wurde wieder derartig, dass feinste Arbeit ausgeführt werden konnte; doch trat später eine zweite Erkrankung ein, als dem Künstler bei der Arbeit an seinem grossen Perseus ein Splitter von feinstem Stahl ins rechte Auge sprang und, um wieder die Worte des Autors zu gebrauchen, „so tief in den Augapfel drang, dass man ihn auf keine Weise herausziehen konnte und ich glaubte, das Licht des Auges zu verlieren. Nach verschiedenen Tagen rief ich Meister Raphael Pilli, den Chirurgen, der zwei lebendige Tauben nahm und, indem er mich rückwärts auf den Tisch legte, diesen Thieren eine Ader durchstach, die sie unter dem Flügel haben, so dass mir das Blut in die Augen lief, da ich mich dann schnell wieder gestärkt fühlte. In Zeit von zwei Tagen ging der Splitter heraus, ich blieb frei und mein Gesicht war verbessert. Als nun das Fest der heiligen Lucia herbeikam, es war nur noch 3 Tage bis dahin, machte ich ein goldnes Auge aus einer französischen Münze und liess es der Heiligen durch eine meiner Nichten überreichen.“ (Buch IV, Cap. 5, Ende.) Die Idee, den vielleicht schon gelockerten Fremdkörper durch die Gewalt des unter einem gewissen Druck herausspritzenden aseptischen Taubenblutes fortzuschwemmen, ist ganz artig.[1]

(Aus der Augenklinik von Herrn Prof. Magnus in Breslau.)

III. Ein zweiter Fall von Doppel-Refraction eines Auges in Folge von Sklerose des Linsenkerns.

Von Dr. **Emil Guttmann** in Breslau.

Im Jahre 1898 veröffentlichte ich in diesem Centralblatt (Juli-Heft)[2] einen Fall von doppelter Linsen-Refraction, verursacht durch abnorm starke

---

[1] Vgl. übrigens die Augenheilkunde des Aëtius, herausgegeben von J. Hirschberg, S. 42: *περὶ τῶν ἐμπλησσομένων εἰς τὸν ὀφθαλμόν . . , εἶτα ἐγχυματιζέσθω αἵματι τρυγόνος ἢ περιστερᾶς . . .*

[2] „Doppelte Refraction auf einem Auge in Folge von Kern-Sklerose.“

Sklerose des Kerns. Im Laufe des gegenwärtigen Jahres ist in der Magnus'schen Klinik ein weiterer Fall dieser Art zur Beobachtung gekommen, dessen Mittheilung bei der Seltenheit des Phänomens geboten erscheint.

Hermann K., 62 Jahre alt, pensionirter Zugführer, stellt sich am 14. Mai 1900 mit der Angabe vor, dass er seit anderthalb Jahren auf dem rechten Auge schlecht sehe, und zwar schienen ihm hier die Gegenstände verwaschen, die Flamme einer Laterne als heller Kreis, der von lauter kleinen Flämmchen begrenzt sei. Früher will er auf dem rechten — ebenso wie jetzt noch auf dem linken Auge — sehr gut gesehen haben; er sei Soldat, Sergeant, gewesen und habe mit dem rechten Auge geschossen. In den Bahn-Akten, die uns zur Verfügung gestellt wurden, finden sich diese Angaben bestätigt; ausserdem geht aus ihnen hervor, dass K. im Jahre 1897 zum letzten Male bahn-ärztlich untersucht wurde und auf jedem Auge normal gesehen hat. Pensionirt wurde er vor 2 Jahren wegen Gicht-Beschwerden.

Patient ist ein kräftiger Mann mit stark ergrautem Kopf- und Barthaar. Arterien nicht auffallend rigide, Herz gesund, Urin frei von Zucker und Eiweiss. An den Augen äusserlich nichts Abnormes. Auf dem linken Auge S = $^5/_{10}$ mit absoluter Hypermetropie 1 D und Correction bis S = 1, kleine Schrift wird ohne Glas gar nicht, mit + 3 D bis auf 20 cm Annäherung gelesen; Spiegelbefund normal. Auf dem rechten Auge ist S = knapp $^5/_{30}$, wobei die Buchstaben nur verschwommen gesehen werden. Mit Convexgläsern wird schlechter gesehen, mit Concavgläsern besser, mit — 5 D ist S = $^5/_{12}$. Am besten wird durch ein feines Kartenloch gesehen, vor welches — 1 D gehalten wird; S ist dann = $^5/_{10}$. In der Nähe wird feine Schrift ohne Hilfsglas fliessend gelesen, und zwar Sn 0,75 innerhalb von 15 cm Abstand vom Auge. Objectiv sieht man bei Durchleuchtung von Weitem in der atropinisirten Pupille eine etwa 3 mm im Durchmesser haltende dunkle Scheibe, in deren Bezirk man bei der Annäherung (aber nicht näher als 20 cm) deutlich Gefässe des Hintergrundes erkennt, die sich entgegengesetzt von der Drehung des Spiegels bewegen. Die Skiaskopie ergiebt, dass der Schatten sich im gleichen Sinne, wie der Concavspiegel, bewegt. Bis hierher scheint es sich also lediglich um Myopie zu handeln. Im Gegensatze hierzu sieht man im aufrechten Bilde aus nächster Nähe deutlich den Hintergrund, sowohl ohne Hilfsglas, als auch mit + 1 D — wie beim Hypermetropen, — wenn man möglichst peripher hineinsieht; bemüht man sich aber gerade von vorn hineinzusehen, so wird das Bild undeutlich. Der Lupenspiegel ergiebt an keinem Punkte der Linse auch nur die Spur einer materiellen Trübung. Dementsprechend ist auch das umgekehrte Bild ein durchaus klares und vollkommen normales. Die gewöhnlichen drei Purkinje'schen Linsenbildchen sind ohne Weiteres sichtbar; ausserdem konnte ich noch ein ganz schwaches, diffuses Bildchen mitten in der Linse

(also auf die Vorderfläche des Kerns zu beziehen) entdecken, ganz in der Weise, wie es Demicheri aufzeichnet;[1] dagegen gelang es mir nicht, von dem hellen, hinteren Linsenbildchen ein Bildchen der Hinterfläche des Kerns zu differenziren.

Bemerkt sei, dass Patient Anfang October d. J. wiederum auf das Genaueste untersucht wurde, und dass dabei der Befund in keiner Hinsicht von dem eben geschilderten abwich.

Der vorstehende Fall reiht sich also dem früher von mir veröffentlichten als vollkommen gleichartiger an. Es handelt sich auch hier wieder um eine partielle, d. h. nur auf den Kern beschränkte, abnorm starke Sklerose der Linse, welche zu einer erheblichen Differenz (6 D) zwischen der Refraction des Linsen-Centrum und der Linsen-Peripherie, zu einer monoculären Anisometropie, geführt hat. Das Nähere über den Vorgang ist aus der früheren Publication zu entnehmen. Hier möchte ich nur constatiren, dass seit dem Juli 1898 meines Wissens kein weiterer derartiger Fall von andrer Seite publicirt worden ist. Auch Pflüger erwähnt in seiner neuen Arbeit („Die operative Beseitigung der durchsichtigen Linse")[2] unter den selteneren Indicationen zur Entfernung der ungetrübten Linse nur meinen und die in meiner Arbeit citirten Fälle, ohne einen neuen hinzuzufügen. Dass die Erscheinung, wenn auch selten, doch nicht so ganz ungewöhnlich ist, geht immerhin daraus hervor, dass wir im Laufe von zwei Jahren zwei solcher Fälle beobachten konnten; vielleicht dürfte sich allmählich, wenn erst die die Aufmerksamkeit allgemeiner darauf gerichtet wird, die Casuistik mehren.

Zu therapeutischem Eingreifen bot der gegenwärtige Fall keine Veranlassung, da Patient keine Berufs-Arbeit verrichtet und die mässigen Beschwerden gern erträgt, ohne nach einer Operation Verlangen zu haben. Um so bessere Gelegenheit ist hier zu andauernder Beobachtung des interessanten Phänomens gegeben. Innerhalb der bisherigen Beobachtungsdauer (Mai bis October) war kein Fortschreiten des Processes zu bemerken — entgegen den Angaben Demicheri's,[3] der von einer rapiden Zunahme der centralen Myopie spricht. Patient wird sich weiterhin in regelmässigen Zeiträumen vorstellen; später soll gelegentlich über den ferneren Verlauf berichtet werden.

Bezüglich des im Jahre 1898 veröffentlichten Falles sei hier noch nachgetragen, dass die bei ihm nach künstlicher Reifung vorgenommene Extraction einen vorzüglichen optischen Erfolg gehabt hat, und dass das Auge mit Hülfe der Star-Brillen für die Nähe und Ferne wieder völlig gebrauchsfähig geworden ist.

---

[1] Annal. d'Oculist. Tom. CXIII, p. 97.

[2] Wiesbaden, J. F. Bergmann, 1900.

[3] l. c. p. 103.

Neue Instrumente, Medicamente u. s. w.

1. Eine Modification (Verbesserung) am Sphaerometer.

Von Dr. A. Neuschüler (Rom).

Die günstige Aufnahme des Sphaerometer-Cylinders hat mich veranlasst, einige kleine Veränderungen daran vorzunehmen, welche den Gebrauch desselben noch erleichtern und das erste Modell noch vereinfachen, welches ich die Ehre hatte, der italienischen Ophthalmologischen Gesellschaft beim XV. Congress 1898 in Turin zu überreichen.

In Fig. 1 wird das alte Modell dargestellt. Fig. 2 stellt das neue Modell dar.

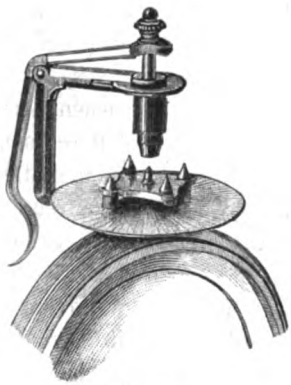

Fig. 1.

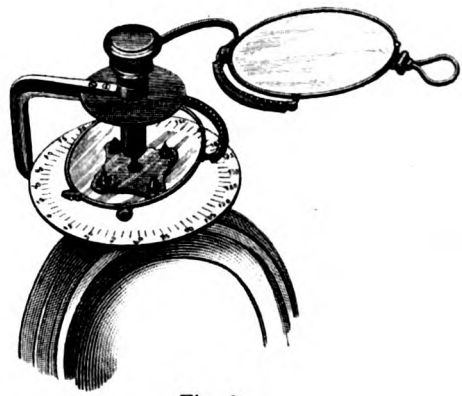

Fig. 2.

Wie man wohl beobachten kann, liegt die Aenderung desselben in dem oberen Theil des Instrumentes, besonders in zwei Punkten:

1. Die graduirte runde Platte, zur Andeutung der Axe der cylindrischen Linse, ist im Durchmesser verkleinert worden.

2. Das System der Triebfeder, welches die Linse automatisch an die 5 Punkte des Spherometers fügte, ist modificirt.

Beim alten Modell musste man den über der Triebfeder gelegenen Knopf mit einer gewissen Anstrengung und zugleich Unbequemlichkeit aufziehen, da zu diesem Manöver beide Hände nöthig waren. Beim neuen Modell hingegen ist ein besonderer Hebel angebracht, durch welchen man mit einer Hand leicht, ohne Schwierigkeit und Anstrengung die Feder heben kann, und so kann die Linse, deren Grad man sucht, leicht angepasst werden. Das ganze Instrument ist mit grösster Sorgfalt verschönert, sowie an Gewicht und Umfang verkleinert.

Wie das alte Modell, ist auch das neue von der Société des Lunettiers, Rue Pastourelle 6, Paris, angefertigt worden. Das Instrument ist verkäuflich sowohl bei genannter Gesellschaft, als auch in der Agenzie der Poliklinik in Rom.

2. Ueber ein neues Skiaskop.

Von Dr. A. Neuschüler (Rom).

Ein neues Skiaskop zu präsentiren, oder wenigstens ein neues Modell eines solchen, kann auf den ersten Blick als unnütz erscheinen. Meiner Meinung nach bietet aber dasselbe nicht zu vernachlässigende Eigenschaften dar, welche ihm den Vorzug vor andren schon existirenden Modellen geben.

Nur die grössten Fehler will ich andeuten, welche alle Modelle der bisherigen Skiaskope besitzen:

1. Die Complication des Instrumentes, welche seinen Gebrauch langsam, schwer und unsicher macht.

2. Die unbequeme Stellung des Beobachters, welche zuweilen Ursache eines Versehens ist.

3. Die nothwendig dazu gehörenden Neben-Instrumente.

Zwei Haupttheile hat mein Instrument:

1. Der vom Beobachter gehandhabte Theil gleicht einem einfachen Ophthalmoskop mit langem Griff. Zwischen dem Griff und dem Spiegel ist eine kleine Trommel angebracht, welche ein gewöhnliches Meterband aus Leinwand aufgerollt enthält. Unter der Trommel macht eine kleine Feder es dem Beobachter möglich, das Band des Meters zu hemmen, wie auch immer die abgerollte Länge desselben sei. Das Meterband trägt auf einer Seite das Centimeter-Maass, auf der andern Seite seine Correspondenz in Dioptrien.



Der Spiegel des Instrumentes kann, je nach Willkür des Beobachters, bald in einen ebenen, bald in einen gewölbten verwandelt werden.

2. Der vom Beobachter gehaltene Theil wird von einer Gabel gebildet, auf welcher eine oder mehrere Linsen angebracht werden können; dazu kommen noch einige kleine Federn, welche die in die Gabel eingefügten Linsen festhalten; ein graduirter Bogen zeigt uns die Richtung der Axe, wenn eine der Linsen cylindrisch wäre; und endlich befindet sich an seinem vorderen und mittleren Theil ein kleiner Haken. Die Gabel hat einen genügend langen, be-

quemen Griff, damit der Beobachtete ihn leicht halten und dem zu prüfenden Auge anpassen kann, wie eine gewöhnliche Lorgnette.

Der Durchmesser der Gabel ist so beschaffen, dass man die Linsen des gewöhnlichen Brillenkastens darauf passen kann.

Zu haben bei Sydow in Berlin.

Unser Büchertisch.

Neue Bücher.

1. Das Lehrbuch von Fuchs, dessen 8. Auflage wir 1898 angezeigt, ist so-eben in 9. Auflage erschienen, verbessert, vermehrt, besonders auch in Hinsicht auf die neuen Funde der Bakteriologie bereichert, — der wirkliche Kanon der heutigen Augenheilkunde, soweit dieselbe in einem einbändigen Werke sich darstellen lässt.

2. Lehrbuch der Optik von Dr. Paul Drude, Prof. der Physik an der Universität Giessen. Mit 110 Abbildungen, Leipzig, S. Hirzel, 1900. Das Werk will den mit den Grundbegriffen der Differential- und Integral-Rechnung vertrauten Leser — und solche giebt es ja zum Glück unter den Augenärzten in nicht zu kleiner Anzahl, — in das Gebiet der Optik derart einführen, dass er auch die Ziele und die Ergebnisse der neuesten Forschungen verstehen kann.

*3. Grundriss der Theorie und Praxis der Schattenprobe (Skiascopie). Gleichzeitig Erläuterung zu den Tafeln und Phantomen zur Skiascopie von Dr. Otto Neustätter, Augenarzt in München. München, J. F. Lehmann, 1900.

4. Pseudo-isochromatisshe Tafeln für die Prüfung des Farbensinnes von Dr. J. Stilling, Prof. an der Universität Strassburg. Zehnte Ausgabe, mit 10 Tafeln. Leipzig, G. Thieme, 1900. Die zahlreichen Auflagen bürgen für die Brauchbarkeit. Durchschlüpfen kann wohl kein Farbenblinder, der mit diesen Tafeln geprüft wird. H.

Gesellschaftsberichte.

1) Aus den Sitzungsberichten der Niederrhein. Gesellschaft f. Natur- und Heilkunde zu Bonn. 1900.

Sitzung vom 21. Mai 1900.

Prof. Peters: 1. Ueber einen Fall von Neuritis retrobulbaris durch chronische Benzin-Vergiftung.

Ein 14jähriges Mädchen, welches star-operirt war, zeigte eine Sehschärfe, die viel schlechter war, als nach den optischen Verhältnissen der Augen zu erwarten stand. Es ergab sich, dass die Patientin an Neuritis retrobulbaris litt, welche ihren Ursprung darin hatte, dass Patientin täglich an Benzin so lange roch, bis sie in einen rausch-ähnlichen Zustand gerieth. Die Entziehung des Benzins führte zur Heilung der Neuritis.

2. Augen-Erkrankung durch Primula sinensis.

Bei einer älteren Dame bestand seit einigen Tagen Jucken und Brennen im Gesicht und in der Umgebung der Lider; diese waren geschwollen

Links bestand iritische Reizung. Am Körper fand sich ein urticaria-artiger Ausschlag. Das Krankheitsbild ähnelte ungemein dem von Hilbert beschriebenen Fall von „toxischer Iritis“ (Wochenschr. f. Therapie u. Hygiene d. Auges, 1900, Nr. 24), der durch Riechen an einer Primel hervorgerufen worden war. Dieselbe Ursache konnte auch in dem Falle vom Vortr. nachgewiesen werden. C. Hamburger.

---

2) **Medicinische Section der Schlesischen Gesellschaft für vaterländische Cultur.** (Aus der Allg. med. Central-Zeitung, 1900, Nr. 15.)

Sitzung vom 2. Februar 1900.

Uhthoff stellt eine 26jährige Patientin mit „isolirter seitlicher Blick-Lähmung nach rechts und links“ vor; die Lähmung betraf beide Recti ex- und interni. Die Beweglichkeit nach oben und unten war frei, ebenso die Accommodation und die Pupillen-Reaction. Vortr. zeigt sodann Präparate von einem Kinde, einen grossen Solitär-Tuberkel im Pons; hier hatten zu Beginn der Krankheit ganz analoge Lähmungs-Erscheinungen am Auge bestanden, wie bei der vorgestellten Patientin. C. Hamburger.

Referate, Uebersetzungen, Auszüge.

1) **Therapie der Augenkrankheiten.** Für praktische Aerzte und Studirende, von Prof. Dr. Wilh. Goldzieher in Budapest. Zweite, völlig umgearbeitete Auflage. Leipzig, Veit & Comp., 1900.

Das vorliegende Werk ist ein rechtes Lehrbuch. Vor allem für die Bedürfnisse der allgemeinen Praxis bestimmt, lehrt es sehr eingehend diejenigen Augenkrankheiten, die in ihr am häufigsten vorkommen, erkennen und behandeln. Auch für den Augenarzt ist es von grossem Werthe, aus dem Buche zu erfahren, was der Verf. in seiner 25jährigen Thätigkeit als vortheilhafteste Therapie erprobt hat. Die Darstellung zeichnet sich durch leichte Verständlichkeit bei genügender Ausführlichkeit aus, besonders dankenswerth ist das Eingehen auf kleine Handgriffe der Praxis, das man in den Lehrbüchern meist vermisst.

Einen grossen Raum nimmt der praktischen Wichtigkeit entsprechend das Kapitel über die Krankheiten der Bindehaut ein. Bei der Therapie ist neben der Beachtung von Refractions-Anomalien grosser Werth auf Feststellung von Leiden der Thränenwege gelegt. Verf. empfiehlt häufiges Probesondiren durch das ungeschlitzte Thränenröhrchen, zumal bei jedem einseitigen Conjunctivalcatarrh. Bei der Conjunctiv. blennorrhoica hält Verf. das Argent. nitr. (2%) für das einzige ernst zu nehmende Mittel, Prophylaxe und Nachbehandlung finden gebührende Berücksichtigung.

Das Trachom scheidet Verf. scharf von der Conjunctiva follicularis. Abweichend von dem in Deutschland allgemein getheilten Standpunkte nimmt er an, dass Trachom und Blennorrhoea gonorrhoica ätiologisch desselben Ursprungs sind, wobei das Trippergift geschwächt sein muss, um im speciellen Falle Trachom und nicht acute Blennorrhoe zu erzeugen. Der Rassen-Disposition legt er eine wichtige Rolle bei. Die wirksamen Maassregeln gegen Trachom-Verbreitung sind cultureller Art, alles andre bis auf Errichtung zahlreicher Augenkliniken ist illusorisch. Die beste medikamentöse Behandlung ist die mit Arg. nitr., das beste mechanische Verfahren das mit der Rollzange.

Gegen Pannus geht Verf. energisch vor, er ätzt die einzelnen Infiltrate mit dem Galvanokauter, sucht die einzelnen grösseren Gefässstämme des Pannus auf und durchschneidet sie mit dem Brenner auf dem Sklerotikalgebiet, schliesslich greift er die Gefässverzweigung auf der Hornhaut durch eine bogenförmige Brennung an.

Von der Behandlung der Keratitis phlyctänulosa sei erwähnt, dass Verf., wenn die allgemein übliche Behandlung keinen Erfolg in kürzerer Zeit zeitigt, die zerfallenen phlyctänulären Hornhaut-Infiltrate mit dem Galvanokauter ausglüht oder mit scharfem Hohlspatel auskratzt.

Die Keratitis diffusa, deren typische Form auf syphilitischer Grundlage beruht, behandelt Verf. mit energischer Quecksilberkur; local ist die Anwendung feuchter oder trockner Wärme unentbehrlich.

Der Aufhellung von Hornhauttrübungen ist eine eingehende Besprechung gewidmet, man findet darin alle unsere bescheidenen Mittel vollständig.

Bei der Iritis und ihren Folge-Zuständen ist die Behandlung der Aetiologie entsprechend. Genauer geht Verf. auf das Wesen der Ophthalmia sympathica ein. Er bekennt sich zu der neuritischen Ciliarnerven-Theorie. Der Reiz, der von den Ciliarnerven des erst erkrankten Auges auf das zweite Auge überstrahlt, spielt nicht eine ausschlaggebende Rolle, die Hauptsache sind gewebliche Veränderungen, die sich in den in cyklitischem und retrochorioidealem (zwischen Sklera und Chorioidea) Schwartengewebe eingebetteten und von ihnen gezerrten Ciliarnerven ausbilden. Diese geweblichen (neuritischen) Veränderungen schreiten allmählich centripetal vor, bis sie im Centralorgan die Ursprünge der jenseitigen Ciliarnervenfasern erreicht haben, um dann längs derselben in das zweite Auge zu gelangen. Verf. ist für eine prophylaktische Entfernung Gefahr drohender Augen, zumal wenn sich auf dem zweiten die Vorläufer der sympathischen Erkrankung zeigen. Ist die sympathische Augenentzündung fortgeschritten, so stiftet die Enucleation keinen Nutzen mehr.

Die Krankheiten des Linsensystems sind, gemäss der Bestimmung des Buches, kurz abgehandelt, da sie therapeutisch in das Gebiet der Operationslehre gehören. Die Entfernung der Linse bei höchstgradiger Kurzsichtigkeit empfiehlt Verf. als gefahrlos, doch bedarf das neue Verfahren noch sehr vorsichtiger Beurtheilung.

Bei der Therapie der Krankheiten des Glaskörpers geht Verf. näher auf die wichtige und schwer zu lösende Aufgabe der Aufhellung von Glaskörper-Trübungen ein. Nächst methodischen Schwitz- und Ableitungs-Kuren empfiehlt Verf., falls Schmierkur nicht angebracht, Schwitzkur nicht vertragen wird, als ableitendes Verfahren den Gebrauch alkalisch-salinischer Heilwässer (Elster, Marienbad). Unterstützt kann deren Wirkung werden durch Fussbäder oder Einpackung der Unterschenkel. Die Dauer der combinirten Kur soll 3—4 Wochen betragen.

Bei den Erkrankungen der Aderhaut spielt die Inunctionskur bei der Aufsaugung bestehender Herde und Verhinderung der Ausbreitung derselben die grösste Rolle, zumal wenn eine andre Krankheitsursache als Syphilis nicht mit Bestimmtheit festzustellen ist. Von den Quecksilber-Zuführungsarten erweist sich die Schmierkur den andren überlegen. Ein unentbehrliches Hülfsmittel der Behandlung ist nach des Verf.'s Ansicht der Aufenthalt des Kranken im verdunkelten Raume; ist dies nicht durchzuführen, so ist für möglichste Lichtabhaltung zu sorgen.

Bei den Erkrankungen der Netzhaut und des Sehnerven ist der Erkennung der Aetiologie besondere Aufmerksamkeit gewidmet, wie bei der Retinitis

syphilitica, nephritica, diabetica. Die Behandlung ergiebt sich daraus von selbst. Unter den operativen Methoden der Heilung von Netzhaut-Ablösung erscheint dem Verf. als bestes Verfahren die von Hirschberg ausgebildete Skleralpunction.

In den Kapiteln über die glaukomatösen Erkrankungen, Hemianopsie, Amblyopien finden wir die allgemein üblichen Behandlungsweisen. Bei centralen Amblyopien, welcher Aetiologie immer (Diabetes, Intoxications-Amblyopie), hat Verf. die günstige Wirkung von subcutanen Strychnin-Injectionen erprobt. Zu ihrer Unterstützung wendet er warme Bäder an.

Die Geschwülste des Augapfels und des Sehnerven sind kurz abgehandelt, ebenso die Krankheiten der Orbita.

Eingehender ist die Basedow'sche Krankheit besprochen. Bei den Krankheiten der Thränenorgane führt Verf. eine rationelle Sonden-Behandlung durch, deren Erfolg durch Ausspritzungen, am besten mit dem Kuhnt'schen Irrigator, gefördert wird. Bei Thränensack-Eiterungen sind alle Methoden von der Exstirpation des Thränensackes mit Recht verdrängt, falls die Eiterung einfacher Therapie trotzt.

Die häufigen Erkrankungen der Augenlider sind in allen therapeutischen und chirurgischen Maassnahmen aufs eingehendste besprochen. Spiro.

---

2) **Entwickelungs-Geschichte des menschlichen Auges**, von Prof. M. Nussbaum in Bonn. (Graefe-Saemisch, Handb. der gesamten Augenheilk. 2. Aufl. Bd. II. Cap. VIII. Leipzig, W. Engelmann, 1900.)

Eine Entwicklungs-Geschichte des menschlichen Auges zu geben, ist noch nicht möglich, da das Material zu lückenhaft ist. Verf., der das bisher Bekannte vollständig benutzt, giebt einen klaren Ueberblick über die Entwicklung des Thier-Auges mit ihren zahlreichen Analogie-Schlüssen. Die Verständlichkeit der gedrängten Darstellung gewinnt durch zahlreiche Abbildungen im Texte. Spiro.

---

3) **Die Wurzelgebiete der Augennerven, ihre Verbindungen und ihr Anschluss an die Gehirnrinde**, von Dr. St. Bernheimer in Wien. (Graefe-Saemisch, Handbuch der gesamten Augenheilk. 2. Aufl. Bd. I. Cap. VI. Leipzig, W. Engelmann, 1900.)

Bei der Entwicklung der Einzelfächer der Medizin in den letzten Jahrzehnten hat die wissenschaftliche Erforschung der Grenzgebiete, welche die Uebergänge zu den Einzelfächern vermitteln, sehr gewonnen. Ein solches, früher wenig bearbeitetes Grenzgebiet, bildet als Bernheimer's Abhandlung ein grosses, interessantes Kapitel. Nach kurzer Mittheilung der Forschungsmethoden beschreibt er die Bahnen des Sehnerven. Durch einen Fall, bei dem es ihm gelang, eine ansehnliche Menge natürlich isolirter, voll entwickelter Sehnerven-Fasern in ein und demselben Schnitte ununterbrochen als Bündel und sogar als Einzelfaser vom linken Sehnerven in den gleichseitigen Seh Strang zu verfolgen, erklärt er den rein anatomischen Nachweis der ungekreuzten Sehnervenfasern für erbracht. Die Lage der Fasern im Sehnerven wie ihre Weiterverfolgung veranschaulicht Verf. in farbigen Abbildungen. Von grosser Wichtigkeit für die Endigung der Sehnervenfasern ist der äussere Kniehöcker, in dem 70% aller Fasern, darunter alle Macularfasern endigen.

Eingehend bespricht Verf. sodann das Kerngebiet des Oculomotorius. Die vielfach beschriebene Gliederung der Seiten-Hauptkerne in anatomisch nachweisbare Theilkerne erklärt er als auf einer Täuschung beruhend. Der dorsale

Theil der Hauptkerne führt fast nur gekreuzte Fasern, im proximalen Theile verlaufen nur ungekreuzte. Beide Fasernarten verlaufen getrennt, bis sie sich kurz vor dem Austritte aus dem Gehirne zum Oculomotorius-Stamme vereinigen. Bei der Besprechung der Wurzelstätten für die einzelnen vom Oculomotorius versorgten Augen-Muskeln kommt Verf. zu dem Schlusse, dass die Wurzelstätten für die Binnenmuskulatur des Auges in diesen ausgedehnten Nebenkernen des Oculomotorius zu suchen sei und der kleinzellige, paarige Nebenkern sehr wahrscheinlich dem Sphinkter, der grosszellige, unpaarige dem Ciliarmuskel angehören dürfte.

Es folgen Besprechungen des Trochlearis, Abducens, anschliessend die des Facialis, Sympathicus, Trigeminus, soweit sie für das Auge in Betracht kommen. Der zweite Abschnitt behandelt die Verbindungen der Wurzelgebiete der Augennerven, der dritte den Anschluss dieser Wurzelgebiete an die Gehirnrinde. Bei der vielumstrittenen Frage, wie die Thatsache des Freibleibens der Fixationspunkte beider Augen bei Hemianopsie durch Herde im Occipitallappen zu erklären sei, schliesst sich Verf. aus eigenen Untersuchungen der Ansicht an, dass die Maculafasern im Corpus geniculatum so ausgedehnt verbreitet sind, dass Anregungen der Macula immer noch corticalwärts befördert werden können, so lange noch leitungsfähige Sehstrahlungsfasern vorhanden sind. Spiro.

---

4) **Mikroskopische Anatomie der Linse und des Strahlenbändchens,** von Prof. O. Schultze in Würzburg. (Graefe-Saemisch, Handb. der gesamten Augenheilk. 2. Aufl. Bd. I. Cap. VI. Leipzig, W. Engelmann, 1900.)

Verf. bespricht in ausführlicher, übersichtlicher Darstellung, der zahlreiche Abbildungen zu Hilfe kommen, den feineren Bau der Linse, Linsenkapsel und des Strahlenbändchens. Was den Bau des Strahlenbändchens anlangt, so ist die frühere Anschauung, dass sich die Membrana hyaloidea nach vorn in zwei Blätter theile, die die Zonula bilden und den sogenannten Canalis Petiti einschliessen sollten, aufgegeben. Es ist erwiesen, dass sich die Zonula ausschliesslich aus Fasern aufbaut, zwischen denen sich überall mit einander zusammenhängende und vorn nach der hinteren Augenkammer, hinten nach dem Glaskörper geöffnete, spaltenartige Räume (Spatia zonularia) finden. Der Ursprung der Zonulafasern ist noch nicht genügend geklärt. Verf. schliesst sich der Ansicht an, dass die Zonulafasern ektoblastische Gebilde sind und wie die Netzhaut von der Augenblase abstammen. Spiro.

---

5) **Vier Fälle von Obital-Verletzungen,** von Friedrich Schoeler aus Fellin in Livland. (Inaug.-Diss. 1900. Berlin.)

Die relative Seltenheit der Orbital-Verletzungen (nach Berlin und H. Cohn nur 0,2 % aller Augenkrankheiten) rechtfertigen die Veröffentlichung dieser 4 Fälle. Der 1. Fall betraf einen 32jährigen Mann, dem ein Schrotkorn durch das linke obere Lid in die Augenhöhle eingedrungen war, ohne den geringsten Schaden zu stiften. Sehschärfe beiderseits = $^3/_4$. Reactionslose, aseptische Einheilung. — 2. Ein 4jähriges Kind, welches sich beim Fallen eine Stricknadel aussen unten durch das untere Lid des rechten Auges gestossen hatte, zeigte bei der ca. 3 Monate nachher erfolgten Untersuchung Strabismus convergens und die Erscheinungen des pulsirenden Exophthalmus. Die Unterbindung der Arteria carotis communis wurde abgelehnt. — 3. Einem 27jährigen Schlosser fliegt ein abspringender Eisensplitter ins Auge. 3 Stunden später in der Klinik wurde constatirt, dass die Pupille weit und reactionslos war, der Bulbus vorgetrieben.

Pulsation fühlbar, S = 0. Papille und Netzhaut blass, Arterien fadenförmig. Diagnose: Zerreissung des Sehnerven zwischen der Eintrittsstelle der Centralgefässe und dem Bulbus. Da die, wenn auch minimale, Füllung der Netzhaut-Arterien gegen völlige Durchtrennung sprach, entschloss man sich zur Punction der vorderen Kammer und Iridectomie, um durch Herabsetzung des Augendruckes die Blutzufuhr zu erleichtern. Zwei Tage später gab Patient Lichtschein an, die Papille erwies sich geröthet und von normaler Farbe. Die Sehschärfe hob sich bis auf $^3/_4$. Verf. erinnert daran, dass partielle Zerreissungen des Sehnerven in dieser Gegend ganz enorme Seltenheiten sind, es existire nur ein ähnlicher Fall, von Hirschberg 1899 mitgetheilt. — Das Röntgen-Bild zeigte das Stück Eisen in der Tiefe der Augenhöhle. — 4. Ein 20jähriger erblindet im Verlauf von sechs Tagen auf einem Auge völlig, nachdem ihm ein 2 cm langes und ebenso breites Eisenstück gegen den Bulbus geflogen war (Augenbrauengegend). Augengrund normal. Diagnose: Neuritis retrobulbaris hervorgerufen durch ein Extravasat, also Contusions-Amaurose. Ein Theil des Sehvermögens stellte sich wieder her (Sehschärfe etwa = $^1/_5$), doch war die Beurtheilung durch falsche Angaben des Patienten erschwert.

C. Hamburger.

Journal-Uebersicht.

I. Zeitschrift für Augenheilkunde. Redigirt von Prof. Kuhnt und Prof. v. Michel. Band III. Heft 1. 1900. Januar.

1) **Ueber Erkrankungen der Sehnerven im Frühstadium der multiplen Sklerose**, von Dr. L. Bruns, Nervenarzt und Dr. B. Stölting, Augenarzt, Hannover.

Verschiedene Veröffentlichungen über multiple Sklerose haben in letzter Zeit dargethan, dass das Auftreten isolirter Sehstörungen mehr oder weniger lange Zeit vor den übrigen Sklerose-Symptomen eine typisch verlaufende Form der multiplen Sklerose charakterisirt. Den Verff. ist bei ihrem Material das Auftreten dieser Form als besonders häufig aufgefallen; sie haben dieselbe in 13 von 38 Fällen sicherer multipler Sklerose, d. ist 32%, beobachtet.

Anatomisch handelte es sich bei der Sehnerven-Erkrankung der multiplen Sklerose um eine interstitielle Neuritis; klinisch kann die Sehstörung entweder acut auftreten und rasch anwachsen, wie Verff. es häufig beobachteten, oder sich allmählich einstellen. Meist wurde zunächst nur ein Auge ergriffen, selten beide zugleich, häufig eins nach dem andern. Ophthalmoskopisch beobachtet man entweder Neuritis der Papille, oder der Process spielt sich hinter der Papille ab, relativ häufig bildet sich aus letzterer Form eine partielle temporale oder eine diffuse Sehnerven-Atrophie aus. Die Sehschärfe ist meist erheblich herabgesetzt, bessert sich aber bald wieder, oft beträchtlich. Die Gesichtsfeld-Einengungen stehen gewöhnlich nicht im Verhältniss zu der Atrophie des Sehnerven. Im Beginn des Leidens sind centrale Skotome, oft nur für Farben, nicht selten. Die Zeit des Auftretens der Sehstörungen vor andern Symptomen der multiplen Sklerose währte bis zu 12 Jahren. Verff. glauben, dass die Augen-Symptome in den besprochenen Fällen oft nicht an sich die ersten, nur die ersten sind, die der Patient beobachtet, und die objectiv festgestellt werden.

Auffallend ist das Ueberwiegen des weiblichen Geschlechts in dem Material der Verff. Die kritisch besprochenen Krankenfälle, auch solche ähnlicher, nicht völlig zugehöriger Fälle veranschaulichen die Ausführungen.

2) **Ueber Astigmatismus perversus — eine erworbene Refractionsanomalie,** von Dr. G. Pfalz in Düsseldorf.

---

3) **Eine eigenartige Veränderung der Netzhaut um die Macula lutea und die Retinitis circinata Fuchs,** von Prof. Dr. Hoor in Klausenburg.

Bei der im Uebrigen ganz der Retinitis circinata Fuchs gleichenden Veränderung war die Farbe der Stippchen und Flecke um die Macula nicht wie bei Retinitis circinata milchweiss und mattglänzend, sondern gelblich und hellglänzend, zum Theil grau. Sehnerv und Gesichtsfeld waren bei dem 16jährigen Patienten, der sonst ganz gesund ist, normal.

---

4) **Ein Fall von disseminirtem Uvealsarkom,** von V. Kamocki in Warschau.

In Verf.'s Falle verbreiterte sich ein Aderhaut-Sarkom, nachdem es in die Vorderkammer hineingewachsen war, durch Aussaat von Geschwulst-Keimen in gesunde Theile der Augenhäute weiter. Die Filtrationsströmung des Humor aqueus begünstigte die Aussaat. Die vorwiegende Betheiligung des unteren Bulbus-Abschnittes spricht für den Einfluss der Schwerkraft.

Es folgen **Referate** und **Gesellschaftsberichte.**

Heft 2. Februar.

1) **Ueber eine eigenthümliche Veränderung der Netzhaut ad maculam (Retinitis atrophicans sive rareficans centralis),** von H. Kuhnt, Königsberg.

Verf. beobachtete innerhalb von 9 Jahren 4 Fälle eines Krankheitsbildes, welches durch Auftreten eines kleinen, kreisrunden, intensiv roth gefärbten Fleckes an der Macula inmitten einer mehr oder weniger getrübten Netzhaut charakterisirt ist. Der Fleck war stets $^1/_2$—$^2/_3$ Papillen-Durchmesser gross, nahm die Stelle der Fovea und der inneren Macula ein. Es kann sich nur um Gewebs-Schwund an dieser Stelle handeln, zumal eine Niveaudifferenz festgestellt wurde. In einem Falle ist eine Contusion directe oder Gelegenheitsursache, in den andern Fällen neigt Verf. zu der Annahme einer genuinen Retinitis des hintern Pols, die zu einer centralen Gewebs-Atrophie des widerstandsunfähigsten Theiles der Netzhaut führt.

---

2) **Die traumatische Durchlöcherung der Macula,** von O. Haab in Zürich.

Das gleiche Krankheitsbild, wie es Kuhnt in dem ersten Artikel dieses Heftes schildert, beschreibt Verf. als Lochbildung in der Macula nach starken Quetschungen. Unter seinen zwölf näher mitgetheilten Fällen (seit 1884) sind nur drei, bei denen ein Trauma nicht sicher nachweisbar ist. Es könnte sich bei diesen um eine Nekrose des centralsten und zugleich verwundbarsten Theiles der Macula in Folge einer Spontan-Erkrankung des höheren Alters handeln, während sie sonst eine Folge der Quetschung ist.

---

3) **Nero's Augenglas,** von Prof. J. Stilling in Strassburg.

Nach des Verf.'s Auslegung der bekannten Stellen des Sueton und Plinius war Nero myopisch, die Kurzsichtigkeit den alten Römern bekannt, wie die Wirkung der Concavgläser, als welches Nero's Smaragd diente. (Wird bestritten.)

---

4) **Ausgedehnte Tuberculose der Bindehaut und der Cornea, geheilt durch Auftreten eines Erysipelas faciei,** von H. Kuhnt.

Eine ausgedehnte Tuberculose der Conjunctiva und Cornea, die Monate lang jeder Therapie getrotzt hatte, heilte im Anschluss an ein Erysipelas faciei spontan, gleichzeitig vernarbten die exulcerirenden Drüsen.

---

5) **Ein Fall von Irideremia traumatica mit Luxatio lentis ohne Ruptura bulbi,** von A. Toyt, Assist. a. d. Univ.-Augenkl. in Leiden.

---

6) **Eindringen eines Schrotkorns in den Sehnerven ohne Verletzung des Bulbus mit Erhaltung des Sehvermögens,** von Dr. Cramer in Cottbus.

Es folgen **Referate** und **Gesellschaftsberichte.**

Heft 3. März.

1) **Ueber die diphtheritischen Bindehaut-Entzündungen,** von Dr. Fritz Schanz in Dresden.

Das Auftreten der giftigen Löffler'schen Bacillen bei gesunden oder leicht kranken Augen, ihr häufiges Fehlen bei schweren membranösen Erkrankungen lassen daran zweifeln, dass die giftigen Löffler'schen Bacillen allein Diphtherie erzeugen können, und machen es unmöglich, an Stelle der klinischen Erfahrungen ätiologische Gesichtspunkte den Anschauungen über Bindehaut-Entzündungen zu Grunde zu legen.

---

2) **Zur Bakteriologie der Conjunctivitis mit besonderer Berücksichtigung der Schul-Epidemien,** von Dr. W. Hauenschild. (Aus der Univ.-Augenklinik zu Würzburg, Prof. v. Michel.)

Verf. untersuchte 25 Fälle von acutem Bindehaut-Catarrh, fand 13 Mal überwiegend Pneumokokken. Die Pneumokokken-Conjunctivitis ist charakterisirt durch leichtes Oedem der Lider, besonders des Oberlides, diffuse Schwellung und Röthung der Schleimhaut der Lider und der Uebergangsfalte mit lividem Farbenton, geringe Injection der Conjunctiva, geringe Secretion. Bei einer Schul-Epidemie konnte Verf. als Erreger den Pneumococcus nachweisen.

---

3) **Ueber Heilung von Linsen-Wunden beim Frosch.** Experimentelle Studie, von Dr. P. Knapp, Assistent der Univ.-Augenklinik in Basel.

Die Versuche des Verf.'s an Froschlinsen zeigen, dass den Verletzungen der Linsen proportionale Trübungen entsprechen. Selbst tiefgehende Linsen-Wunden führten beim Frosch nicht zu Cataracta, sondern heilten, indem durch Wucherung der Kapsel-Epithelien Schluss der Kapsel-Wunde und Ausfüllung der zerstörten Linsen-Partie erfolgt. Durch Aufhellung dieser Kapsel-Epithelien und Gestalt-Aenderung hellt sich die Trübung auf. Bei Entfernung der Linse und Zurückbleiben der Kapsel bildet sich aus der letzteren eine neue Linse, die etwas kleiner als die normale ist.

---

4) **Stämme der Wirbelvenen neben dem Sehnerven,** von Dr. G. J. Schoute in Amsterdam.

Verf. sammelte 4 Fälle, bei denen Wirbelvenen neben dem Sehnerven das Auge verliessen, entgegen der allgemein verbreiteten Annahme, dass die Wirbelvenen nur in der Gegend des Aequators die Sklera durchbohren.

---

5) **Abnorme Fäden in der vorderen Augenkammer,** von Dr. G. Schoute in Amsterdam.

Bei einem 15 Monate alten Cretin lag in beiden Augen der Iris ein äusserst zarter weisser Faden auf, der einen geschlossenen Kreis bildete und mit kleinen Gewebshügelchen in Verbindung stand. Nach einem Jahre erschien der Faden leicht atrophirt, so dass es sich nicht um eine Geschwulstbildung handeln kann. Am nächsten liegt der Gedanke an nicht zurückgebildetes fötales Gewebe.

Heft 4. April.

1) **Ueber die Beziehungen zwischen den Bewegungen der Augen und denen des Kopfes,** (vom klinisch-ophthalmologischen Standpunkte), von Dr. M. Sachs, Assist. der II. Univ.-Augenklinik in Wien.

Verf. stellt das auf diese Frage bezügliche geringe Material zusammen und bespricht die Einzel-Erscheinungen im Zusammenarbeiten der den Kopf und die Augen bewegenden Muskeln, dessen verwickelte Verhältnisse im Original nachzulesen sind.

---

2) **Zur Untersuchung der Muskel-Verhältnisse des oberen Lides bei der Ptosis congenita,** von Prof. Dr. Koster in Leiden.

Verf. beobachtete, dass nach Cocaïn-Einträufluug der Grad des Herabhängens des Oberlides beträchtlich abnimmt. Die Erscheinung beruht auf der Contraction der Musc. tarsales Mülleri, und man kann aus ihrem Eintreffen schliessen, dass der Musc. levator palpebr. vorhanden sein muss, da die Musc. tars. sup. Mülleri seinen Anheftungspunkt an dessen Sehne hat und nicht wirken könnte, wenn sein Stützpunkt fehlt. Bei einer guten Cocaïnwirkung käme eine Verkürzung der Levator-Sehne bei einer Ptosis-Operation in Betracht.

Auch folgt aus der Cocaïnwirkung, dass die Musc. tarsales als unwillkürliche Muskeln zu betrachten sind, denn wiewohl sie sich, wie die Cocaïnwirkung häufig beweist, in gutem Zustande befinden, waren Patienten mit totaler Ptosis doch nie im Stande, activ die Lid-Spalten unter dem Einflusse des Willens zu öffnen.

Die dauernde Anwendung des Cocaïns bei Ptosis verbietet sich durch die Gefährdung des Auges bei Anästhesie.

---

3) **Symmetrische Augenmuskel-Lähmung.** — Ein Beitrag zur Localisation im Oculomotoriuskern, von L. Bach in Würzburg.

Eine klinische Beobachtung einer symmetrischen Augenmuskel-Lähmung, die auf Blutung im Oculomotorius- und Trochlearis-Kern-Gebiet links zurückzuführen war, verwerthet Verf. zur Stützung der Anschauung, dass symmetrischen Augenmuskel-Lähmungen eine hohe Bedeutung für die Diagnose einer Kern-Lähmung zukommt, zumal Lähmungen, bei denen sowohl der Oculomotorius als auch der Trochlearis befallen ist.

---

4) **Ueber den Werth der Hornhaut-Naht,** von H. Kuhnt.

Auf Grund langjähriger, eigner Erfahrung unterzieht Verf. das Verfahren der Hornhaut-Naht einer neuen Besprechung. Das primäre Verfahren (sogleich nach einer Operation oder Verletzung) ist häufig bei einfacher Star-Extraction zur Sicherung des Wund-Verschlusses angewendet worden, doch ist der Eingriff in mindestens 85 % der Fälle unnöthig, in einem Theile der übrigen Fälle ohne Erfolg. Als einfacheres Verfahren wendet Verf. das Herunterklappen eines

doppelt gestielten Bindehaut-Lappens auf die Wundstelle an. Für indicirt hält er letzteres Verfahren in allen Fällen von complicirter Cataracta, er hatte damit sehr gute Erfolge. Ist der Bindehaut-Sack in Folge alten Trachoms oder Verätzung geschrumpft, so ist die Hornhaut-Naht nach der Methode von Kalt zu empfehlen.

Erheblichen Werth hat die primäre Hornhaut-Naht bei ausgedehnten Rissen der Hornhaut, zumal zur Unterstützung der Bindehaut-Plastik.

Die secundäre Hornhaut-Naht erweist sich, trotzdem länger erkrankte Augen in Betracht kommen, oft noch als sehr werthvoll, wenn pathogene Mikroben fern gehalten werden können. Während man bei der primären Naht gewöhnlich damit auskommt, dass man die oberen Hornhaut-Schichten fasst, wird man bei der secundären stets die ganze Hornhaut fassen müssen.

---

5) **Wiederersatz eines abgebissenen oberen Lides durch Ueberpflanzung des unteren Lides, combinirt mit Transplantation stielloser Haut-Lappen,** von H. Kuhnt.

Heft 5. Mai.

1) **Geometrisch-optische Täuschungen,** von Dr. G. Schoute in Amsterdam.

---

2) **Tuberculose und sympathische Ophthalmie,** von Prof. A. Peters in Bonn.

Verf. nahm bei einem 28jährigen eine Transfixion der Iris an einem Auge vor, das seit 8 Jahren an Iridochorioiditis litt, und sah mehrere Wochen darauf eine chronische Entzündung des Uvealtractus auf dem andern Auge auftreten. So nahe der Gedanke an sympathische Ophthalmie lag, zeigte schliesslich Exsudation, Knötchen-Bildung, wie Gesammtverlauf, dass es sich auf beiden Augen um Tuberculose handelte. Verf. ist der Ansicht, dass oft Tuberculose unter dem Bilde der sympathischen Ophthalmie auftritt. Er erinnert daran, dass nach v. Michel die Hälfte aller spontan auftretenden Uveal-Erkrankungen tuberculöser Natur sind, und dass Hirschberg 1885 hervorhob, dass ein sympathisirendes Auge in frischem Zustande das anatomische Bild der Tuberculose liefern könne, wie letzterer auch erwähnt, dass wir als Ursache der sympathischen Entzündung nicht Eiter erregende, sondern Granulationen bildende Bacillen zu vermuthen haben. Bei dieser Verwandtschaft der klinischen Bilder und der Häufigkeit localer posttraumatischer Tuberculose regt Verf. an, bei Fällen von sympathischer Ophthalmie zu prüfen, ob nicht etwa Tuberculose vorliegt, und bei spontaner Tuberculose in der Anamnese auf ein Trauma zu achten.

---

3) **Statistischer Beitrag zur klinischen Bedeutung der Augen-Störungen bei intracraniellen Erkrankungen,** von Dr. A. Schott. (Aus der Breslauer Universitäts-Augenklinik.)

Aus den Befunden bei 190 Fällen von intracraniellen Erkrankungen sei hervorgehoben, dass sich Stauungspapille in 51 Fällen fand, Atrophie in 52, Neuritis optici in 22, Augenmuskel-Störungen in 52, Pupillen-Veränderungen in 102, Hemianopsie in 20, Gesichtsfeld-Veränderungen in 34 Fällen fanden. Von den 51 Fällen von Stauungspapille entfielen auf Tumor cerebri 37 oder 72,5 %, Lues cerebri 8 oder 15,68 %. Unter den 52 Fällen von Augenmuskel-Störungen war der Oculomotorius 26 Mal. = 50 % betroffen, dabei ist Hirn-

Syphilis überwiegend, und zwar mit 16 Fällen betheiligt. Der Abducens war in 16 Fällen = 30,70% betroffen, ebenfalls überwiegend bei Lues cerebri.

Im Ganzen zeigte sich, dass Tumor cerebri (51 Fälle) die häufigste intracranielle Erkrankung ist, die in Augenkliniken zur Beobachtung kommt, an Zahl nahe steht ihm Lues cerebri (45 Fälle). In 72,5% der Fälle von Tumor cerebri wurde Stauungspapille beobachtet. Bei schwankender Diagnose zwischen Tumor und Lues cerebri spricht Einseitigkeit für Lues cerebri.

---

4) **Ptosis als Folge von contralateraler Otitis chronica,** von Dr. Edmond Blaann in Buffalo.

Beobachtung eines Einzelfalles, bei dem die Ptosis mit der Besserung der Otitis verschwand. Verf. nimmt als Ursache eine Neuritis des Oculomotorius in Folge von Retention putrider Stoffe im Felsenbein und als einziges Symptom der Neuritis die Ptosis an.

Heft 6. Juni.

1) **Ueber Pemphigus der Bindehaut,** von Prof. J. v. Michel.

Das klinische Bild des Pemphigus der Bindehaut gleicht demjenigen eines Schleimhaut-Pemphigus überhaupt. Man kann das Auftreten der Bläschen nur äusserst selten beobachten, statt dessen an der erkrankten Stelle Exsudat-Membranen von unregelmässiger Begrenzung und grauer Farbe. Als Ort des Auftretens ist besonders bevorzugt die Bindehaut im medialen Lidwinkel und die untere Hälfte der Skleralbindehaut. Verf. veranschaulicht das klinische Bild durch die Mittheilung charakteristischer Fälle. Die Prognose ist ungünstig, und eine fortschreitende Vernarbung und Schrumpfung der Bindehaut ist zu erwarten. Als Therapie empfiehlt Verf. das Einstreichen von Borvaselin mit Beimischung von Cocaïn und bei vorhandenem Narben-Entropion eine Marginoplastik.

---

2) **Ueber die Krümmungsänderungen der Hornhaut nach Star-Operationen,** von Dr. Treutler. (Aus der Univ.-Augenklinik zu Marburg.)

Aus Messung an 12 operirten Fällen und Berücksichtigung der Literatur findet Verf., dass in allen Fällen eine Refractionsänderung der Hornhaut stattfindet und zwar als Regel eine Verkleinerung des verticalen Hornhaut-Meridians und gleichzeitig Vergrösserung des horizontalen

---

3) **Ueber die sogenannte paradoxe Pupillen-Reaction,** von Prof. Silex in Berlin.

Verf. beobachtete eine 52jährige, bei der auf starken Lichteinfall Erweiterung der Pupillen eintrat. Er nimmt an, dass erhöhte Erregbarkeit und geringe Widerstandskraft des ganzen Nervensystems, auch der Pupillenfasern besteht; auf Lichteinfall folgt eine schnelle Ermüdung dieser Fasern mit Herabsetzung der Function und dann Entfaltung der Dilatatorkraft.

---

4) **Ueber den weiteren Verlauf des in meiner Arbeit über den künstlichen Hornhaut-Ersatz mitgetheilten Falles von Cornea artificialis, sowie des von Schröder'schen Falles,** von Dr. Fritz Salzer, Privat-Docent in München.

In beiden Fällen erwies sich das Resultat als kein dauerndes; im ersten musste die Prothese entfernt werden, nachdem sie $2^3/_4$ Jahre ohne Schaden für das Auge gelegen hatte; im zweiten wurde die Prothese im 9. Monat anscheinend spontan ausgestossen, nachdem der Patient bis dahin verhältnissmässig

gut gesehen hatte. In letzterem Falle hatte sich nicht wie im ersten die undurchsichtige Membran hinter dem Gläschen, gebildet. Verf. erhofft durch Verbesserung der Prothese gute Resultate.

---

5) **Ueber Heilung von Linsen-Wunden beim Fisch.** Experimentelle Studie, von Dr. P. Knapp, Assistent der Univ.-Augenklinik in Basel.

Verf. bezweifelt die Ansicht Obarrio's, dass bei Kaninchen und Katzen Linsen-Verletzungen durch Einwanderung von Leukocyten aus dem Corpus ciliare her zur hinteren Kapsel heilten, fand vielmehr bei verschiedenen Thierarten bestätigt, dass die Heilung durch Wucherung der Kapsel-Epithelien stattfindet. Beim Fisch führten selbst tiefe und starke Verletzungen der Linse nur zu umschriebenen, oberflächlichen Trübungen. Eine Aufhellung findet nur in beschränktem Maasse statt. Spiro.

II. Wochenschrift für Therapie u. Hygiene des Auges. Herausgeg. von Dr. Wolffberg. 3. Jahrgang. 1900. Nr. 25.

Modell zu einer Augen-Schutzklappe, von Dr. Wolffberg.

Verf. theilt das Modell einer Augenklappe mit, die er sich selbst anzufertigen scheint, aus „Lederpappe" mit Hülfe einer kleinen Drahtheft-Maschine, „wie sie wohl kaum auf einem gut ausgestatteten Schreibtisch noch fehlen dürfte". (?)

Nr. 27.

1) **Noch einmal vom Dionin in der Augenheilkunde,** von Dr. Wolffberg.

Bezüglich einer Mittheilung Graefe's-Berlin (vgl. unten S. 318 dieses Heftes), wonach durch Dionin-Application so heftiges Niesen erzeugt wurde, dass Wundsprengung eintrat, äussert sich Verf., dass er geneigt sei, die Art der Application bei Graefe's Kranken als Ursache des Niesens anzusehen. Weder er (Verf.), noch ein College, welcher Nasen-Schleimhaut und Pharynx vieler Patienten mit Dionin in Pulver und in Lösung behandelt habe, hätten je beobachtet, dass einer geniest habe. Verf. bringt eine „etwa hirsekorngrosse Menge" in den unteren Bindehaut-Sack, Gegend der Uebergangsfalte, und hält es für ausgeschlossen, dass hierdurch Niesen erzeugt werde; Graefe aber pulvert es mittelst eines Bläsers ins Auge, — hierdurch sei erstens denkbar, dass ein Theil des Staubes in die Nase geräth, zweitens aber werde jedenfalls bei Graefe's Verfahren der ganze vordere Bulbus-Abschnitt getroffen, namentlich die Hornhaut, und dies sei vermuthlich die Ursuche des Niesens, ebenso wie auf diese Weise auch die Lymph-Ueberschwemmung viel stürmischer erfolge, als bei Verf.'s Vorgehen.

---

2) **Hygiene und Prophylaxe eines Augenarztes des 16. Jahrhunderts,** von Dr. Kauffmann in Ulm.

„Ich sage aber, dass kein aufrichtiger, ehrbarer, berühmter, redlicher Oculist auf freiem Platz, im Winde, vor allen Leuten, Mann und Weib, vor guten und bösen Menschen den Star sticht; denn Scharfrichter und Dieb-Henker thun ihr Werk auf dem Markte andern zur Abscheu, aber redlichen Leuten, Aerzten und Patienten, mag dieses nicht gebühren. . . ." „Bei der Operation darf keine Weibsperson zusehen und anwesend sein."

Nr. 30.

1) **Zur Aetiologie und Therapie des Schielens**, von Dr. Wolffberg.

Verf. behandelt schon seit Jahren den Strabismus convergens vom ersten Auftreten an mit Atropin in den frühesten Lebensjahren. Er geht dabei von der Anschauung aus, dass „die häufigste Ursache des Schielens in der dauernd erhöhten Accommodations-Spannung, bezw. im Accommodations-Spasmus" zu suchen sei. Verf. atropinisirt „zunächst nur das hauptsächlich schielende Auge, und zwar durchschnittlich wöchentlich einmal". Daneben verfährt er wie Priesthley, Smith und Landolt und lässt Uebungen des schwächeren Auges anstellen, ebenso stereoskopische für beide Augen, und verordnet so früh wie möglich Brillen, die auch beim Spielen zu tragen sind.

---

2) **Zur Frage der Behandlung skrophulöser Augenleiden**, von Dr. Heddaeus in Essen.

Von der Anschauung ausgehend, dass Calomel und gelbe Augensalbe gegen skrophulöse Augenleiden specifisch wirken, empfiehlt Verf. zur Behandlung dieser Affectionen das Quecksilber in Form von Calomel oder als graue Salbe, weil hierdurch „alle örtlichen Maassnahmen mit ihren Quälereien und Schindereien der Kinder" überflüssig werden.

---

3) **Aetiologie des Stares**, von Dr. J. Jonas in Liegnitz.

Verf. betont noch einmal, dass nach seiner Ueberzeugung und Erfahrung der graue Star eine Reflex-Erkrankung ist, ausgelöst durch ein Leiden der mittleren Nasen-Muschel. Verf. kann ferner „den thatsächlichen Beweis erbringen", „dass die Myopie von der Nase aus heilbar ist". Diesen Beweis zu erbringen behält Verf. leider einer späteren Publication vor.

Nr. 31.

1) **Dionin und Star-Extraction**, von Dr. Wolffberg.

Bei einer 76jährigen Frau, bei welcher Verf. nach der Star-Extraction, wie er stets zu thun pflegt, etwas Dionin in Substanz in den Conjunctivalsack gebracht hatte, entwickelte sich eine so stürmische Dionin-Ophthalmie, dass der Verband mehrmals gewechselt werden musste und „sehr heftige Schmerzen im Augapfel" und in der Stirn bestanden; die Haut sah aus wie beim Erysipel. Das Oedem erstreckte sich nicht nur bis auf die Stirn, sondern sogar bis zur Conjunctiva des andern Auges. Die Schmerzen waren trotz Phenacetin noch in der zweiten Nacht von beträchtlicher Höhe; erst nach drei Tagen liessen sie völlig nach. — Der Wundverlauf war trotzdem ein guter. Verf. nimmt an, dass die Ursache der starken Dionin-Wirkung ein Riss in der Conjunctiva bulbi war, welchen die Fixir-Pincette veranlasst hat, so dass das Dionin gewissermaassen subconjunctival zur Wirkung kommen konnte.

Nr. 32.

1) **Ueber Dionin-Wirkung**, von Dr. F. Daxenberger in Regensburg.

Verf. verwirft das Dionin, ebenso wie Graefe, bei Bulbus-Wunden und -Epitheldefecten und -Geschwüren; hingegen sei es mit Vortheil anzuwenden zur Aufhellung von „Exsudaten und Trübungen in Vorderkammer und Glaskörper" u. s. w. In einem Falle (frisches Hornhaut-Geschwür mit leichter iritischer

Reizung) trat so heftige Ophthalmie auf, dass Patient 2 Nächte nicht schlafen konnte und nicht zu bewegen war, den betreffenden Arzt wieder aufzusuchen.

---

2) **Calomel innerlich gegen Skrophulose im Auge,** von Dr. Guttmann.
Verf. ist der Ansicht, dass die innerliche Calomel-Behandlung bei Skrophulose des Auges zwar die Local-Behandlung wirksam unterstützt, aber nicht überflüssig macht.

---

3) **Ueber die Grund-Bedingungen einer ökonomischen Licht-Erzeugung, unter besonderer Berücksichtigung des Nernst-Lichtes,** von E. Rasch, Ober-Ingenieur.

Nr. 33.

Neue Art von Hohl-Verband, von Dr. Wolffberg.
Momentan benutzt Verf. statt des Schutzpapieres Bor- oder Verband-Lint.

Nr. 34.

1) **Eine Mücke im Thränen-Nasencanal,** von Dr. Wolffberg.
Bei einer 40jährigen Patientin, bei welcher wegen Dakryocysto-Blennorrhoe der Thränen-Sack exstirpirt worden war, entleerte sich drei Tage nach der Operation beim Ausdrücken des Eiters aus der Tiefe „etwas Schwärzliches", das sich als eine Mücke erwies. Patientin hatte stark an Ozäna gelitten.

---

2) **Ueber Benvenuto und seine ophthalmologischen Schriften** (Annali di Ottalmologia XXVII, fasc. 3, Pavia 1898), von Guiseppe Albertotti. Abgekürzt übersetzt von Dr. Ohlemann.

---

3) **Bericht über die augenärztliche Untersuchung der Zöglinge des Waisenhauses zu Rummelsburg und der Erziehungs-Anstalt zu Lichtenberg für das Jahr 1898/1899,** von Prof. Silex.
Die Untersuchung betraf 275 Knaben mit 549 Augen. (Einer war einäugig.) Auffallend ist der hohe Procentsatz an Astigmatikern (13,9 %), zumal nur diejenigen mit As = oder > 1 D mitgezählt wurden.

Nr. 36.

Die strafrechtliche Verantwortung des Augen-Arztes, von Dr. F. Daxenberger.

Nr. 37.

Bemerkungen zur Behandlung der gonorrhoischen Ophthalmie, von Dr. Wolffberg.

Nr. 38.

Neues zur Hohlverband-Technik, von Dr. Wolffberg.
Momentan benutzt Verf. Sublimat-Gaze, eventuell combinirt mit Bor-Lint.

C. Hamburger.

Vermischtes.

1) Wir beklagen den Tod von Dr. J. Osio zu Madrid. October 1840 zu Caracas (Venezuela) geboren, 1865 promovirt, besuchte er die Kliniken von Sichel, Desmarres, Wecker, Galezowski in Paris, von Critchett in London, von A. v. Graefe und Hirschberg in Berlin, von Magnus in Breslau, von Arlt und Fuchs in Wien. 1869 liess er sich in Barcelona als Augenarzt nieder und entfaltete auch eine grosse wissenschaftliche und organisatorische Thätigkeit, als Mitarbeiter der Independencia Medica, als Gründer der Revista de Ciencias Medicas, sowie des Hospital del Sagrado Corazen, des ersten zum Studium der Specialitäten in Spanien gegründeten Krankenhauses, woselbst der ausgezeichnete Chirurg Dr. Cardenal sein Werk fortgesetzt und weiter entwickelt hat. Hier begann Osio seine Vorlesungen über Augenheilkunde, die er als freier Professor der medizinischen Facultät zu Barcelona fortsetzte und vom Jahre 1881 ab an der zu Madrid, woselbst er eine unermüdliche Thätigkeit entfaltete. Als warmer Menschenfreund verfasste er ein Büchlein über l'oftalmia purulenta del recien nascido (Madrid 1886), als Kenner und Vermittler der verschiedenen Schulen übersetzte er Mooren's Werk Relacion entre los padecimientos uterinos y las afeciones de los ojos (Madrid 1884). Seit einigen Jahren kränkelte er, doch harrte er wie ein tapferer Soldat auf seinem Posten aus, bis zu seinem Tode, am 21. Juli 1900.[1]

M. Menacho, Barcelona.

2) Pierre Désire Lebrun,

geb. 1836 in Renlies, gest. am 24. August 1900 zu Brüssel. Lebrun studirte Heilkunde in Loewen und bildete sich dann in Paris unter Sichel, Chassaignac und Desmarres, ferner in London unter Bowman und Critchett weiter in der Augenheilkunde aus. 1872 veröffentlichte er sein Verfahren der Star-Ausziehung aus flachem Hornhaut-Lappenschnitt ohne Iridectomie. (Congress zu London 1872, Beilagen, S. 217 und Annal. d'Ocul. LXXI, S. 19). Sein umfassender Geist würde vielleicht noch mehr zur Förderung der Wissenschaften beigetragen haben, wenn er durch die Einrichtungen seines Vaterlandes mehr Förderung erfahren hätte. Pergens.

3) Prof. Oeller aus München ist zum Nachfolger von Prof. Eversbusch nach Erlangen berufen. (Vgl. S. 223.)

Bibliographie.

1) Zur Kenntniss der Ursachen einer primären Iritis auf Grund einer statistischen Zusammenstellung, von J. v. Michel. (Münchner med. Wochenschr. 1900. Nr. 25.) Verf. giebt eine Zusammenstellung der in den Jahren 1898, 1899 und 1900 (1. Vierteljahr) in Würzburg beobachteten Iritiden und der Allgemein-Erkrankungen, von denen die Patienten gleichzeitig behaftet waren. Er schliesst, dass die primäre Iritis ausschliesslich im Zusammenhange mit Allgemein-Erkrankungen vorkommt und daher die Allgemein-Untersuchung, wenn irgend möglich, jedesmal auszuführen, besonders aber das Vorhandensein einer chronischen Nephritis mehr, als dies

[1] Jeder von uns, der das Glück hatte, ihn bei sich zu empfangen und in Madrid zu besuchen, wird dem liebenswürdigen Collegen eine dauernde Erinnerung bewahren. H.

bisher geschehen, zu berücksichtigen sei. „Nur auf Grund des Ergebnisses der Allgemein-Untersuchung ist eine entsprechende Behandlung der primären Iritis einzuleiten.“ Für Keratitis parenchymatosa nimmt Verf. im Grossen und Ganzen dieselbe Aetiologie in Anspruch, namentlich chronische Nephritis und Krankheiten des Circulations-Apparates. Der Begriff der Allgemein-Erkrankung ist sehr weit gefasst; so wird z. B. in einer Krankengeschichte (Absatz 1, Nr. 4) Folgendes gesagt: „Beiderseitige Iritis mit tuberculösen Herden in der Aderhaut. Allgemeinbefund: Vater an Lungenleiden gestorben.“

C. Hamburger.

2) Das Ulcus rodens der Cornea, von Albin Pihl in Gothenburg. (Verlag von Robert Noske, Borna-Leipzig. 1900.) Verf. erinnert daran, dass der Name und die erste Beschreibung dieses Leidens von Mooren stammt (1867), und dass derselbe diese Krankheit für ausserordentlich selten erklärt, auf 3500 Augen-Kranke käme einer mit Ulcus corneae rodens. Der 2. Abschnitt, „kasuistischer Theil“, enthält die bisher publicirten Fälle zusammengestellt und eine tabellarische Uebersicht über die meist sehr schlechten Heilerfolge. Verf. fügt zwei eigne Beobachtungen hinzu, beide betreffen Frauen im vorgerückten Alter mit sehr geschwächter Constitution; beide heilten mit relativ leidlichem Sehvermögen. Bei der Therapie fand Verf. das Fluorescein[1] unentbehrlich, indem er alles dasjenige mit dem scharfen Löffel abschabte oder kauterisirte, was sich mit Fluorescein grün gefärbt hatte. — Verf. ist nicht abgeneigt, das Ulcus corneae rodens der Keratomalacie der Säuglinge gleichzusetzen, weil es, wie diese letztgenannte Affection, mit Vorliebe bei stark heruntergekommenen Individuen auftrete. C. Hamburger.

3) Ein Beitrag zur Vaccine-Blepharitis, von Franz Strerath-Schlebusch. (Inaug.-Dissert. aus der Univers.-Augenklinik zu Giessen. 1900.) Verf. beschreibt zwei Fälle von Impf-Erkrankung des Auges: der erste Fall betraf ein 2jähriges Mädchen, welches 3 Tage nach der Impfung von einer Hordeolum-ähnlichen Lidrand-Entzündung befallen wurde. Binnen 3 Tagen schwoll das Auge ganz zu, wie bei einer Phlegmone. Auf den Lidern bildeten sich 5 eitrige Blasen von Erbsengrösse. Die Hornhaut blieb intact. Unter einem Salbenverband heilte die Affection in 8 Tagen, doch waren die Wimpern sämmtlich ausgefallen. — Der zweite Fall betraf eine 53jährige Frau, welche bei der Pflege eines geimpften kleinen Kindes sich inficirt hatte: beide Lider des linken Auges waren stark geschwollen und geröthet; auf der Innenseite der Lider waren Diphtherie-ähnliche Geschwürsflächen, die Hornhaut zeigte ein Infiltrat, das jedoch nicht ulcerirte. Unter Ausspülungen und Umschlägen mit 2% Borsäure ging die Affection zurück. Auf der Höhe der Entzündung hatte Drüsenschwellung und Fieber bestanden. C. Hamburger.

4) Das Geschwür der Hornhaut-Hinterfläche (Ulcus internum corneae), von E. v. Hippel-Heidelberg. (Aus der Festschrift zur Feier des 25jährigen Professoren-Jubiläums von Geh.-Rath v. Hippel-Halle, Halle, Marhold, 1900.) Gestützt auf einen von ihm selbst früher mitgetheilten Sections-Befund (v. Graefe's Archiv, Bd. XLIV), wodurch gezeigt wurde, dass ein Geschwür an der Hornhaut-Hinterfläche die Ursache angeborener Hornhaut-Parenchym-Trübungen sein könne, versucht Verf. den Nachweis an der Hand mehrerer Krankengeschichten, dass Erkrankungen der Hornhaut-Rückseite die Ursache sehr vieler angeborner parenchymatösen Trübungen dieses

[1] Nicht von Straub (1888), wie Verf. annimmt, sondern von Ehrlich (1882) ist das Fluorescein in die Augenheilkunde eingeführt worden. Ref.

Organes sein können. Je nach der Schwere und Ausdehnung des Krankheitsprocesses könne die Trübung bleiben oder verschwinden, die Hornhaut im Ganzen sich vergrössern oder normale Gestalt behalten, das Auge selbst von normaler Grösse bleiben oder hydropisch entarten mit Excavation der Papille und Drucksteigerung. Zum Nachweis des Geschwürs an der Hornhaut-Rückseite bedient er sich des Ehrlich'schen Fluoresceïns in besonderer Methode.

C. Hamburger.

5) Zur Kenntniss der Netzhaut-Gliome, von Dr. Julius Steinhaus-Warschau. (Aus dem Centralblatt für allgemeine Pathologie und pathol. Anatomie. 1900. Bd. XI.) Bei einem 8monatigen Kinde, in dessen Familie Gliome häufig gewesen waren, wird in früher Entwicklungsperiode ein gliomatös erkranktes Auge enucleïrt. Länge des Tumors 12, Breite 7, Dicke 6 mm. Bezüglich der von einigen Autoren beschriebenen rosettenartigen Gebilde, die sich bei Gliomen finden und wie Drüsen-Querschnitte aussehen, neigt Verf. der Ansicht zu, dass der Tumor im Wesentlichen aus versprengten embryonalen Zellen entsteht, von denen die meisten sich in Glia-Zellen umwandeln; ein Theil aber kann den epithelialen Charakter wahren; aus ihnen werden die drüsenähnlichen Rosetten. C. Hamburger.

6) Ueber den intermittirenden Exophthalmus, von Hieronymus Ostrowitzky. (Inaug.-Dissert. Greifswald. 1900. Aus der Univers.-Augenklinik.) Verf. beschreibt einen Fall dieser ziemlich seltenen Affection bei einem 21jährigen kräftigen Manne (Soldat): beim Bücken trat ihm jedesmal das rechte Auge aus der Höhle heraus; Pulsation nicht zu fühlen, der Bulbus lässt sich leicht in die Orbita zurückdrängen. Nach $^1/_2$—$^3/_4$ Minute langem Bücken beträgt die Prominenz 16 mm. Sehschärfe beiderseits gut. — Zur Erklärung der Affection wird angenommen, dass die Venenwandungen von einer gewissen Schlaffheit und Dehnbarkeit sein müssen. C. Hamburger.

7) Giebt es eine Amblyopie aus Nichtgebrauch? von Prof. Dr. P. Silex. (Deutsche med. Wochenschr. 1900. Nr. 24.) Verf. verneint diese Frage. C. Hamburger.

8) Das Trachom in der Ost-Schweiz nach den Beobachtungen der Züricher Universitäts-Augenklinik in den Jahren 1862—1899, von Dr. C. Bauer. (Correspondenzblatt für Schweizer Aerzte. 1900. Nr. 9.) Von 1862—1880 waren unter 8945 Augenkranken 20 Trachome = 2,2 $^0/_{00}$; hiervon waren nur 6 Inländer (= 0,7 $^0/_{00}$). Von 1881—1899 kamen 133 Trachomatöse in Behandlung; hiervon waren nur 8 im Inland inficirte Schweizer (= 0,15 $^0/_{00}$). Diese Zahl sei viel besser, als sie Hirschberg für eine trachomfreie Gegend verlangte, denn „trachomfrei" nennt er eine Gegend, in welcher die einheimische Bevölkerung nicht mehr Trachomfälle, als 1—2 $^0/_{00}$ der Augenkranken liefert. — Die meisten der Trachom-Kranken waren stets Italiener. Verf. ist geneigt, eine Immunität der Schweizer Bevölkerung dem Trachom gegenüber anzunehmen. C. Hamburger.

9) Das Dionin in der Augenheilkunde, von Dr. A. Graefe-Berlin. (Deutsche med. Wochenschr. 1900. 22. März.) Verf. hat an 200 Patienten das von Wolffberg und von Darier empfohlene Dionin (das salzsaure Salz des Monoäthyl-Aethers des Morphin) probirt, im Verlaufe von ca. 5 Monaten; er benutzte es theils in 10—20 $^0/_0$ Lösung oder stäubte es in Pulverform ins Auge. Fast unmittelbar darauf zeigte sich Röthung und Schwellung der Conjunctiva bulbi et palpebrarum, so dass die Hornhaut in der Tiefe der sie wallartig umgebenden Bindehaut lag. Diese Chemosis dauerte in manchen Fällen $^1/_2$, in andern 24 Stunden; dabei zeigte sich eine sehr rasche Ge-

wöhnung an das Mittel. Hornhaut-Affectionen (Keratitis phlyctaenulosa, pannosa, Rand-Infiltrate scrophulösen und andren Charakters, Maculae corneae) wurden nur dann günstig beeinflusst, wenn sie älteren Datums waren; frische Affectionen heilten unter der alten Therapie besser und schneller. Alte Hornhaut-Trübungen hellten sich bedeutend auf. Bei einer perforirenden Corneoskleralwunde von 8 mm Länge trat unmittelbar nach dem Einstäuben eine Iris-Blutung auf. Als dann acht Tage lang Jodoform eingestäubt wurde, trat keine Blutung auf. — Durch das Vorkommen der Blutung vorsichtig gemacht, wendete Verf. das Dionin „bei drei complicirten Star-Operationen nicht an und stäubte es bei vier andern glatten grauen Star-Operationen erst nach Abnahme des Verbandes am 5. Tage ein.“ Den Erfolg schildert Verf. folgendermaassen: „Bei zwei von diesen Operirten trat nach dem Einträufeln einer 20% Dionin-Lösung starker Schmerz und Chemosis der Bindehaut auf, und bei der Abendvisite in meiner Klinik fand ich alles normal und wurde das Dionin weiter gebraucht, aber eine Beschleunigung der Heilung war nicht zu constatiren. Bei der dritten Operirten trat unmittelbar nach dem Einträufeln der 20% Dionin-Lösung ein sechsmaliges so heftiges Niesen auf, dass die Operationswunde gesprengt wurde. Die vierte Operirte klagte sofort nach der Dionin-Einträuflung über Schmerzen; als ich nach 5 Minuten das wie vorher geschildert aussehende Auge beleuchtete, zeigte sich die Vorderkammer voll Blut. Selbstverständlich wurde unter Vornahme geeigneter Maassregeln die Dionin-Behandlung ausgesetzt. Die beiden letztgenannten Patienten bekamen aber beide einen tüchtige Nachstar, den ich im Januar discindiren musste.“ Nach diesen Krankengeschichten dürfte wohl das Dionin aus der Nachbehandlung der Stare endgiltig verschwinden! In einem Falle von Myopie-Operation (Discission der Linse) war eine Beschleunigung der Resorption durch Dionin nicht zu bemerken. Bei alten chronischen Conjunctival-Katarrhen wirkt die Lymph-Ueberschwemmung sehr wohlthätig; ebenso bei Episcleritis. Auch bei Glaskörper-Trübungen und specifischer Chorioretinitis wurden Erfolge erzielt durch monatelanges Dionin-Einträufeln; auch Netzhaut-Blutungen wurden günstig beeinflusst.

C. Hamburger.

10) Ueber die Beziehungen der Augenheilkunde zur Balneotherapie, von Doc. Dr. S. Klein in Wien. (Wiener med. Wochenschr. 1900. Nr. 29—33.) Oertliche Erkrankungen: Bei chronischen Bindehaut-Catarrhen und Trachom Aufenthalt in Gebirgsluft (Höhenkurorte). Bei hochgradiger Myopie mit Veränderungen am Augengrunde: klimatologische Behandlung mit Gebrauch lösender Mineralwässer. — Von Allgemeinleiden abhängige Augen-Erkrankungen, Krankheiten der Lider und Conjunctiva: Bei zu Grunde liegender Skrophulose: mildes Klima in geeigneter Seehöhe, selbst tiefgelegene Gegenden am Meere und an den Süsswasser-Seen; Soolbäder, jodhaltige Bäder, Schwefelthermen; bei zu Grunde liegender Syphilis nach überstandener Schmierkur Aufenthalt in einem Jod- oder Schwefelbad. — Krankheiten der Cornea und Sklera, die sich auf scrophulöser Basis entwickeln, geben dieselben Indicationen wie die Krankheiten der Conjunctiva des gleichen ätiologischen Momentes. Liegt Syphilis, namentlich hereditäre Form, vor, dann kommen jodhaltige Bäder und Trink-Kuren, Schwefelwässer und selbst indifferente Thermen in Verbindung mit Quecksilber-Kuren in Betracht. Als Nachbehandlung wohl auch Luftkuren (Aufenthalt am Meere mit mildem Klima). Bei den seltenen Fällen, in welchen eine Corneal-Erkrankung von einer nervösen Disposition abhängig ist, dürften sich hydrotherapeutische Behandlungen empfehlen. Bei Skleritis und Episkleritis werden je nach dem ätiologischen Momente Jod-

oder Schwefelbäder zu wählen sein oder auflösende Kuren in Frage kommen. — Krankheiten des Uvealtractus und Glaskörpers: Iritis, die wohl in der Mehrzahl von Syphilis abhängig ist, wird Schwefelthermen in Verbindung mit regelrechter Quecksilber-Kur indiciren. Auch bei gichtischen und rheumatischen Formen werden Schwefelthermen ihre Indication finden. Dasselbe gilt von den Erkrankungen des übrigen Uvealtractus und des Glaskörpers. Iritiden in Folge von Diabetes erfordern eine Karlsbader Kur. Contraindicationen gegen natürliche Warmbäder geben acute Reizzustände bei Iritis, Cyclitis u. s. w.; weiter intraoculäre Blutungen, glaucomatöse Zustände, hochgradige Myopie, Erkrankungen des Herzens und der Gefässe insofern, als dieselben zur Embolie der Augengefässe führen können; endlich entzündliche Erkrankungen der Conjunctiva und Cornea. Gerade in solchen Fällen, bei denen Thermal-Badekuren contraindicirt sind, erweisen sich Trinkkuren mitunter besonders wirkungsvoll und heilkräftig. Als Nachkuren bei den in Rede stehenden Affectionen des Uvealtractus empfehlen sich Bäder und Trinkkuren in Jod-Kurorten und Aufenthalt in Luftkurorten (Alpenluft, Seeluft). — Bei Glaukom (in Fällen, die bereits ein Mal oder mehrere Male einer Operation unterzogen worden sind) müssen Thermalbäder wegen der Gefahr von Congestionirung gemieden werden. Auch hydriatische Proceduren sind nicht angezeigt. Dagegen empfehlen sich salinische Trinkkuren. — Bei den Krankheiten der Retina und des Opticus wird nach dem Causalmomente vorgegangen werden; bei Netzhaut-Ablösungen, deren Ursache unbekannt geblieben ist, können diaphoretische und resorptionsfördernde Thermalkuren versucht werden. Bei Sehnerven-Schwund wären tonisirende Luftkuren in Verbindung mit kräftigender Diät, sowie elektrische Kuren und Hydrotherapie zu empfehlen; dabei ist selbstverständlich auf die directen und indirecten Ursachen Rücksicht zu nehmen. Toxische Amblyopien erheischen neben Abstinenz Aufenthalt in frischer Luft und kräftigende Diätkuren, hysterische Amblyopien hydriatische und elektrische Kuren, Seebäder. — Von Krankheiten der Linse wäre nur die Cataracta diabetica zu nennen, bei der des Diabetes wegen eine Karlsbader Kur erspriesslich sein wird. Prophylactisch wären bei gewissen Gefäss-Anomalien, die nicht selten Cataracte im Gefolge haben, Badekuren (Jodbäder, lösende salzige Quellen) in Betracht zu ziehen. Reconvalescenten nach Star-Operationen wird ein Aufenthalt in einem Luftkurort zuträglich sein. — Krankheiten der Augenmuskeln, die auf Syphilis basiren, erfordern merkurielle Behandlung und den Gebrauch von Schwefel-Thermen (Aachen). Von letzteren kann auch bei peripheren Lähmungen, die chronisch geworden sind oder häufig recidiviren, Gebrauch gemacht werden. Bei Orbital-Erkrankungen und Krankheiten der Thränenorgane, wofern sie auf Syphilis beruhen, werden ebenfalls, nebst Quecksilber-Kuren, Schwefel-, Jod- und andre Warmbäder verordnet werden können. — Accommodationsschwäche in Folge von Anämie und Chlorose indicirt Eisenbäder, tonisirende Luftkuren, Seebäder, Hydrotherapie. Schenkl.

11) Die Hydrotherapie der Augen-Erkrankungen, von Dr. Ernst Hertel-Jena. (Lehrbuch der klinischen Hydrotherapie von Prof. Dr. Max Matthes. Jena, 1900.) Besprechung der hydrotherapeutischen Maassnahmen, die bei Augenkrankheiten in Betracht kommen, Umschläge, Augen-Douchen u. s. w. und specielle Indicationsstellung bei den einzelnen Formen der Augenkrankheiten. C. Hamburger.

Um Einsendung von Separatabdrücken wird gebeten (Berlin NW. 26 Schiffbauerdamm).

Verlag von Veit & Comp. in Leipzig. — Druck von Metzger & Wittig in Leipzig.

Centralblatt

für praktische

AUGENHEILKUNDE.

Herausgegeben von

Prof. Dr. J. Hirschberg, Geh. Med.-Rath, in Berlin.

Unter ständiger Mitwirkung der Herren Dr. Ancke in München, Dr. Berger in Paris, Prof. Dr. Birnbacher in Graz, Dr. Brailey in London, Prof. Dr. H. Cohn in Breslau, Doc. Dr. Cl. du Bois-Reymond in Berlin, Dr. Dahrenstaedt in Herford, Doc. Dr. E. Emmert in Bern, Prof. C. Gallenga in Parma, Dr. Ginsberg in Berlin, Prof. Dr. Goldzieher in Budapest, Dr. Gordon Norrie in Kopenhagen, Prof. Dr. Horstmann in Berlin, Dr. Issigonis in Smyrna, Prof. H. Knapp in New York, Prof. Dr. Krückow in Moskau, Dr. Kuthe in Berlin, Dr. Landau in Coblenz, Prof. Dr. Magnus in Breslau, Major F. P. Maynard, J. M. S., in Ost-Indien, Dr. Michaelsen in Görlitz, Dr. Moll in Berlin, Prof. Dr. J. Munk in Berlin, Dr. Neuburger in Nürnberg, Dr. Peltesohn in Hamburg, Dr. Pergens in Brüssel, Prof. Peschel in Frankfurt a. M., Dr. Purtscher in Klagenfurt, Dr. M. Reich in Petersburg, Med.-Rath Dr. Scheer in Oldenburg, Prof. Dr. Schenkl in Prag, Prof. Dr. Schwarz in Leipzig, Dr. Spiro in Berlin, Dr. Stiel in Köln.

Monatlich ein Heft. Preis des Jahrganges 12 Mark. Zu beziehen durch alle Buchhandlungen des In- und Auslandes und die Postanstalten des Deutschen Reiches.

November. Vierundzwanzigster Jahrgang. 1900.

Inhalt: **Original-Mittheilung.** I. Zur Charakteristik der augenärztlichen Landpraxis in Russland. Von **N. Andogsky**, Privatdocent in St. Petersburg. — II. Ueber eine bisher nicht beschriebene Affection des äusseren Augenwinkels. Von Dr. **Camill Hirsch**, Augen-Arzt in Prag.

Neue Instrumente, Medicamente u. s. w. 1. Die Kapsel-Pinzette. Von J. Hirschberg. — 2. Ueber Röntgen-Bilder von Geschwülsten des Augen-Innern. Von J. Hirschberg. — 3. Ueber Röntgen-Bilder von Geschwülsten im Augen-Innern. Von Prof. Dr. E. Grunmach. — 4. Ueber Augen-Magnete. Von J. Hirschberg.

Gesellschaftsberichte. IX. Congrès périodique international d'ophtalmologie. Utrecht, 14.—18. August 1899.

Referate, Uebersetzungen, Auszüge u. s. w. Die operative Beseitigung der durchsichtigen Linse, von Prof. Dr. Ernst Pflüger in Bern.

Journal-Uebersicht. I. Recueil d'ophtalmologie. Januar—August. — II. Revue générale d'ophtalmologie. Januar—Juni.

Vermischtes.

I. Zur Charakteristik der augenärztlichen Landpraxis in Russland.

Von Dr. **N. Andogsky**, Privatdocent an der kais. militär-medicin. Akademie und Prof. der Augenheilkunde an dem medicinischen Institut für Frauen zu St. Petersburg.

Nach dem ausführlichen Bericht meines geehrten Lehrers und Chefs Prof. Bellarminoff auf dem Moskauer internationalen medicinischen Congress 1897 und nach den Berichten, welche schon in der deutschen

Presse[1] erschienen, sind unsere westeuropäischen Collegen mit der Thätigkeit der sogenannten fliegenden oder mobilen augenärztlichen Colonnen bekannt. Diese Art, den Augenkranken Hilfe zu leisten, ist bekanntlich auf Initiative von Prof. Bellarminoff im Jahre 1893 vom Blinden-Curatorium der Kaiserin Maria angesichts des Fehlens von Augenärzten in vielen Gegenden Russlands organisirt. Obgleich das Blinden-Curatorium jetzt seine besondere Aufmerksamkeit auf die Entwicklung der stationären Hilfeleistung richtet, indem es Augen-Heilanstalten errichtet und viele Provinzial-Aerzte mit oculistischen Instrumenten und mit Geldmitteln unterstützt, werden in Folge verschiedener Umstände und hauptsächlich in Folge von dringender Noth an schleunigster Hilfe in den Gegenden, wo die Augenkrankheiten viel zu stark verbreitet sind, fliegende Colonnen auch bis jetzt abgeschickt; und die Zahl derselben wird mit jedem Jahr nicht nur nicht kleiner, sondern sie wächst sogar.

In diesem kurzen Bericht will ich die Data über die Thätigkeit der augenärztlichen Colonne, welche unter meiner Leitung stand, mittheilen, da sie, wie mir scheint, für die Charakteristik der Augen-Erkrankungen und des Zustandes der oculistischen Hilfeleistung in einigen Gegenden Russlands nicht ohne Interesse sein können.

Die der speciell oculistischen Hilfe am meisten bedürftigen Gegenden Russlands sind die östlichen Gouvernements desselben, welche von zahlreichen fremdländischen Stämmen wie Tataren, Tschuwaschen, Tscheremissen, Wotjaken u. A. bewohnt werden. Auf Anweisung des medicinischen Departements des Ministeriums des Innern commandirte mich das Blinden-Curatorium im November 1899 in eine dieser Gegenden ab und zwar in den Ssarapulschen Kreis des Wjatka-Gouvernements, als Leiter der fliegenden augenärztlichen Colonne. Letztere bestand aus den Assistenten der Augenklinik der kaiserlichen Militär-Medicinischen Akademie Stabsarzt Dr. med. Chorzeff und Stabsarzt Dr. med. Wassiljeff, dem Studenten des letzten Semesters Herrn Holmsten, einer barmherzigen Schwester, 3 ärztlichen Gehilfen und 3—4 Leuten der niedern Hospital-Bedienung. Als Punkte der Thätigkeit der Colonne waren gewählt: die Stadt Ssarapul (20 000 Einwohner), das Dorf Ischewsky Sawod (mit 40 000 Einwohnern und einer staatlichen Gewehrfabrik) und das Dorf Wotkinsky Sawod (mit 20 000 Einwohnern und einer Maschinenfabrik); in jedem dieser Punkte arbeitete die Colonne ungefähr je einen Monat und hatte zu ihrer Verfügung eine Räumlichkeit für 72—120 Kranke mit der nothwendigsten Hospital-Einrichtung. Im Ganzen dauerte die Thätigkeit der Colonne 3 Monate.

Der erste Punkt, die Stadt Ssarapul, liegt in einer Gegend, welche von Russen bevölkert ist, die übrigen zwei sind umringt von Dörfern der

---

[1] Dr. Walter, Bericht und Erfahrungen eines fahrenden Starstechers aus dem Ende des 19. Jahrhunders. Archiv für Augenheilkunde Bd. XXX.

Wotjaken, — eines den Finnen verwandten Stammes. Dieser Stamm, welcher in schlechten hygienischen Bedingungen lebt und in Folge der niedrigen Entwicklungsstufe und der Unwissenheit sich selten an ärztliche Hilfe wendet, ist sehr den Augenkrankheiten, hauptsächlich dem Trachom, unterworfen.

Die Gesammtzahl der Patienten der Colonne erreichte die Ziffer 6393, die Anzahl der von ihnen gemachten Besuche 14858.

Nach den Nationalitäten lassen sie sich folgendermaassen vertheilen:

Russen	4871.
Wotjaken	1452.
Tataren	60.
Andre Nationalitäten	10.

Nach Ständen:

Bauern	3882.
Kleinbürger und Fabrikarbeiter	2240.
Adelige	106.
Kaufleute	105.
Andre Stände	60.

Von 6393 waren 2205 Männer, 3137 Frauen und 1051 Kinder. Stationär wurden 704 Patienten behandelt, welche im Ganzen 5655 Tage im Krankenhause zubrachten.

Was die Form der beobachteten Erkrankungen betrifft, so kann man sie nach dem Grade der Verbreitung folgendermaassen eintheilen:

1. Erkrankungen der Conjunctiva und der Lider, von welchen 6079[1] oder 41 % registrirt waren. Davon müssen notirt werden: Conjunctivitis et Blepharo-conjunctivitis chronica 1062, Trachoma acutum 66, Trachoma chronicum 1106, Tr. cicatricans 1476, Trichiasis 330 und Entropion 1602.

2. Erkrankungen der Hornhaut 3908 oder 26,3 %, darunter: Pannus 2073, Ulcera corneae 162, Leucoma partiale 205, L. totale 431, L. adhaerens 293, Staphyloma corneae 192.

3. Refractions- und Accommodations-Anomalien 2330 oder 16 %, darunter: Myopie 398, Hypermetropie 610, Astigmatismus 128 und Presbyopie 994.

4. Erkrankungen der Thränenwege 591 oder 4 %.

5. Erkrankungen der Linse 570 oder 3,6 %, darunter: Cataracta senilis matura 188.

6. Erkrankungen des Bulbus, Entwicklungsfehler u. A. 365 oder 2,6 %, darunter: Atrophia bulbi 299, Microphthalmus et Anophthalmus cong. 20, sympathische Entzündung 4.

7. Erkrankung des Uveal-Traktus und Glaukom 343 oder

[1] Jedes Auge apart.

2,3 %, darunter: Chorioiditis disseminata 48, Glaucoma acutum 1, Gl. chronicum 75, Gl. absolutum 155.

8. Erkrankungen der Iris und des Corp. ciliare 225 oder 1,5 %.

9. Krankheiten des Nervus opticus und der Retina 222 oder 1,4 %, darunter: Atrophia nervi optici 142, Chorio-retinitis 16.

10. Erkrankungen des Muskel-Apparates 192 oder 1,2 %.

11. Erkrankungen der Sklera 10 oder 0,1 %.

Wie aus dieser Aufzählung zu ersehen ist, nimmt das Trachom eine dominirende Stellung unter den Erkrankungen bei der Bevölkerung des Ssarapulschen Kreises ein. Das Trachom in seinen verschiedensten Stadien wurde bei 2305 oder 36 % aller Patienten der Colonne gefunden. Nach den Nationalitäten liessen sich die trachomatösen Kranken folgendermaassen vertheilen:

Russen .	1070 oder 22 %	im Verhältniss zur ganzen Anzahl von Kranken derselben Nationalität.
Wotjaken	1208 oder 83 %	
andere .	27 oder 38 %	

Ein grosser Theil der Trachomatösen wurde im Verlauf von einigen Wochen bis 2 Monaten behandelt. Wo es möglich war, wurde chirurgische Behandlung, hauptsächlich Ausquetschung des Trachoms in frischen Fällen, und Operationen an den Lidern in Fällen von Entropion angewandt.

Von der ganzen Anzahl 6393 Kranker sind von der Colonne 604 Blinde auf beiden Augen (oder 9,5 %) registrirt, darunter 199 Heilbar-Blinde und 405 Unheilbar-Blinde.

Die Vertheilung nach dem Geschlecht war folgende:

Heilbar-Blinde:	Männer 90,	Frauen 89,	Kinder 20
Unheilbar-Blinde:	„ 161,	„ 187,	„ 57
Im Ganzen: . .	Männer 251,	Frauen 276,	Kinder 77.

Nach den Nationalitäten:

Heilbar-Blinde:	Russen 166,	Wotjaken 29,	andere 4
Unheilbar-Blinde:	„ 299,	„ 101,	„ 5
Im Ganzen: . .	Russen 465,	Wotjaken 130,	andere 9.

Die Anzahl Blinder speciell unter den Russen in der Ambulanz der Colonne im Verhältniss zur ganzen Anzahl Russen war 9,5 %. Das Verhältniss der Anzahl von heilbaren zu derselben von unheilbaren Kranken war gleich 36 : 64. Unter den Ursachen der heilbaren Blindheit nehmen die Erkrankungen der Linse (Cataracte) die erste Stelle ein, welche heilbare Blindheit in 71,9 % nach sich gezogen haben. Weiter folgen: Erkrankungen der Hornhaut 17,1 % und der Iris 11,0 %. Von den Ursachen der unheilbaren Blindheit verdiente besondere Beachtung: Pocken 25,9 % und Trachom 21,8 %; weiter folgen Glaukom 15,5, Krankheiten der Retina und des N. opticus 12,4, Keratitiden 6,7, Krankheiten des Uvealtraktus 4,0, Gehirnkrankheiten 2,6, Blenorrhoe der Neugeborenen, Trauma und Entwicklungsfehler

je 2,5, akute Exanthemen und misslungene Operationen je 1,6, akute Allgemein-Erkrankungen 1,0 und sympathische Entzündung 0,3 %.

Das Verhältniss der Anzahl blinder Wotjaken zu der ganzen Anzahl derselben in Procenten ist fast ebenso, wie bei den Russen (9,0 %), das Verhältniss der heilbaren zu den unheilbaren jedoch ist ein wenig anders, und zwar 22:78. Der Star, als Ursache der heilbaren Blindheit wurde bei den Wotjaken im Gegensatz zu den Russen nur in 17 % beobachtet, die Hauptursache dieser Blindheit aber bilden bei ihnen die Folgen des Trachoms (Erkrankungen der Hornhaut) und zwar in 70 %; Erkrankungen der Iris haben heilbare Blindheit in 16 % nach sich gezogen. Als Ursache der unheilbaren Blindheit steht das Trachom auch an der Spitze (67 %), die übrigen Ursachen der Blindheit weit überragend; weiter folgen: Glaukom 9,9, Pocken 6,9, Krankheiten des N. opticus und des Gefässapparats des Auges je 3,9, Blenorrhoe 2,0 und akute Exanthemen, Keratitiden verschiedener Abstammung, Gehirnkrankheiten, Entwicklungsfehler je 1 %.

Wenn man den enormen Procentsatz der in Folge von Trachom Erblindeten unter den Wotjaken mit der unbedeutenden Anzahl der Cataracta-Kranken, die unter ihnen beobachtet werden, vergleicht, so wird es nicht übertrieben sein, wenn man sagt, dass die Wotjaken in einem Alter durch Trachom erblinden, bevor sich noch ein Star, die gewöhnliche Ursache der heilbaren Blindheit der Greise, bilden kann.

Die von der Colonne gesammelten Erfahrungen geben uns aber, bei aller ihrer Trostlosigkeit, noch keinen Begriff über den wahren Zustand der Blindheit unter der Bevölkerung des Kreises, da offenbar lange nicht alle Blinde aus der Bevölkerung der Umgegend sich der Colonne zeigten; nach den Mittheilungen der Statistik der Landschaftsverwaltung sind unter der russischen Bevölkerung des Ssarapulschen Kreises 867 Blinde oder circa 0,39 % im Verhältniss zur ganzen russischen Bevölkerung, während es unter den Wotjaken 1143 Blinde giebt, oder 1,3 % im Verhältniss zur ganzen Anzahl Wotjaken im Kreise.[1]

Was die Blindheit unter den Vertretern andrer Nationalitäten im Kreise (Tataren, Tscheremissen, Baschkiren, Hebräer) anbetrifft, so geben die erhaltenen Zahlen, in Folge der verhältnissmässig geringen Anzahl solcher Kranker in der Ambulanz der Colonne, nicht das Recht, irgend welche bestimmte Schlüsse über das Uebergewicht dieser oder jener Ursache der Blindheit zu ziehen.

Was die operative Thätigkeit der augenärztlichen Colonne anbetrifft, so sind im Verlauf von 3 Monaten 1869 grosse und 1152 kleine, im Ganzen 3021 Operationen gemacht worden.

[1] In Preussen (1881) 0,08 % oder 8 auf 10,000 Einwohner.

I. Operationen:

Extraction der Cataract	110
Discision „ „	12
Iridectomie und Iridotomie	177
Abtragung eines Irisprolaps	1
Staphylom-Abtragung nach CRITCHETT	5
Pterygion-Operation	19
Tätowirung	151
Tenotomie	16
Muskel-Vorlagerung	3
Enucleation und Exenteration des Bulbus	7
Exstirpation des Thränensacks	3
„ von Geschwülsten	16
Plastische Lid-Operation	2
Lid-Operation nach SNELLEN	667
„ „ GRAEFE	6
„ „ FLARER	28
„ „ KUHNT[1]	3
„ „ RUDIN[2]	6
Transplantation der Cutis und der Lippenschleimhaut bei Trichiasis	164
Canthoplastik	472
Symblepharon-Operation	1
	1869.

II. Kleine operative Eingriffe:

Ausquetschung des Trachoms	635
Spaltung der Thränenwege	470
Entfernung von Fremdkörpern	29
Entfernung von Wucherungen der Schleimhaut bei Trachom	5
Eröffnung von Abscessen	13
	1152.

Der Antheil der Assistenten an der operativen Thätigkeit der Colonne lässt sich durch folgende Zahlen ausdrücken: Dr. CHORZEFF hat 344 Operationen gemacht, Dr. WASSILJEFF 262, der Student HOLMSTEN 304; von freiwilligen Mitarbeitern der Colonne, von örtlichen Aerzten sind im Ganzen 354 Operationen gemacht worden, und zwar von Dr. IGNATJEFF 123, Dr. SPASSKY 164 und Dr. BARANOFF 67 Operationen.

Wie aus der Tafel zu ersehen ist, bilden die Operationen bei Entropion die Hauptmasse der Operationen, nämlich 1344 oder 70 %; unter

[1] Excision des oberen Bindehautsackes sammt Tarsus bei Trachom.

[2] Blepharorrhaphie bei Xerophthalmus.

denselben treten besonders die Operationen nach SNELLEN (667) und die der Canthoplastik (472) hervor, dann folgen Transplantation der Cutis und der Schleimhaut (164). In Folge der Schmalheit der Augenspalte bei den Wotjaken nimmt das Entropion bei ihnen geradezu erschreckende Formen an. Fast jede Operation des Entropion musste man bei den Wotjaken mit der Canthoplastik beginnen, um die Augenspalte zu erweitern. Verhältnissmässig bedeutend erscheint auch die Anzahl der Operationen der künstlichen Pupille (177 oder 9 %) bei Leukomen, als Folgen von Pocken und allen möglichen Entzündungen der Hornhaut. Wo es möglich war, ging dieser Operation Tätowirung des Leukoms voran (151 oder 8 %).[1] Von den Operationen der Extraction der Cataracta, derer im Verhältniss zur ganzen Anzahl Kranker wenig gemacht wurden, nämlich 110 oder ca. 6 %, fallen den Wotjaken nur vereinzelte Fälle zu; die übrigen Star-Operationen wurden an Russen ausgeführt.

Von der ganzen Anzahl Star-Operationen wurde ein ungünstiger Ausgang in Gestalt einer eitrigen Augenentzündung nur bei einem Kranken, welcher dazu noch an Trachom litt, beobachtet. Misserfolge bei Operationen an Lidern und bei Operationen der Iridektomie, in dem Sinne, dass aus diesen oder jenen Gründen der erwartete Effect nicht eintrat, waren nur in vereinzelten Fällen.

Den Leser dieser Zeilen werden wahrscheinlich die enormen Ziffern der Augenkranken, die von der Colonne in so kurzer Frist, wie es 3 Monate sind, empfangen wurden, sowie das colossale Operationsmaterial, das derselben zufiel, in Erstaunen versetzen. Mit allem, was die Colonne gethan hat, fertig zu werden, war nur bei der allerintensivsten Arbeit aller Theilnehmer der Colonne möglich. Der Arbeitstag der Colonne hatte 12 bis 16 Stunden und erforderte eine enorme Anspannung der physischen und moralischen Kräfte. Keine Arbeit in Kliniken oder beständigen Krankenhäusern kann mit dieser Arbeit der Aerzte der fliegenden Colonnen verglichen werden.

Die enormen Ziffern der Kranken und Operationen lassen sich erstens durch die furchtbare Verbreitung der Augenkrankheiten in der gegebenen Gegend und zweitens durch die verhältnissmässig ungenügende Organisation der localen stationären oculistischen Hilfeleistung erklären. Der ganze

[1] Die Operation der Tätowirung wurde nach der Methode ausgeführt, die nach der Erfahrung der Klinik von Prof. BELLARMINOFF die besten Resultate giebt, nämlich mit der Nadel von v. WECKER, unter der bestimmten Bedingung, dass die Tusche in das Gewebe der Hornhaut mittelst tiefer Stiche und nicht in das Epithel eingeführt wird, was bei den andern Methoden der Tätowirung geschieht. Die Tätowirung wurde bei jeder Grösse des Leucoms überall in einer Sitzung vorgenommen, und sehr oft wurde gleich nach derselben Iridectomie ausgeführt. Bei guter Qualität der chinesischen Tusche wurden niemals irgend welche ungünstige Complicationen, immer aber dauerndes Resultat beobachtet.

Ssarapulsche Kreis hat ca. 330 000 Einwohner und 10 Landschafts-Verwaltungs- und ca. 5—6 andre Aerzte. Obgleich in der Stadt Ssarapul eine besondere Augenabtheilung an dem dortigen Krankenhause mit einem Chirurgen an der Spitze existirt, welcher jährlich 100—150 Augen-Operationen macht, und obgleich einige andre Aerzte unter andrem auch die einfachsten Augen-Operationen machen, ist ihre Hilfe der Bevölkerung dennoch eine nichtige, da alle diese Aerzte mit Arbeit in allen Specialitäten überhäuft und nicht im Stande sind, sich speciell mit der Ophthalmologie zu beschäftigen. Bei dem niedrigen Grade von Cultur bei der fremden Bevölkerung ist das Zutrauen derselben zur medicinischen Hilfe bis jetzt nicht gross; es giebt eine Menge Kranker mit Entropion, Blinder in Folge von Staren u. A., welche viele Jahre zu Hause sitzen und nicht daran denken, sich an ärztlichen Beistand zu wenden, bis sie endlich in das Ambulatorium einer augenärztlichen Colonne gelangen, deren Personal, Dank der hohen Autorität der sie absendenden Behörde — des Blindencuratoriums der Kaiserin Maria — sich überall eines grösseren Zutrauens erfreut, als die örtlichen Aerzte.

II. Ueber eine bisher nicht beschriebene Affection des äusseren Augenwinkels.

Von Dr. **Camill Hirsch**, Augen-Arzt in Prag, ehem. I. Assistent der k. k. deutschen Universitäts-Augenklinik.

Wenn ich im Nachfolgenden alle Befunde der in Rede stehenden Affection der Oeffentlichkeit übergebe, welche ich in der Zeit von mehr als einem Jahre, seit meine Aufmerksamkeit auf diese Anomalie gerichtet ist, zu machen Gelegenheit hatte, so geschieht dies aus dem Grunde, weil diese Befunde, sich gegenseitig ergänzend, ein anschauliches Bild von der Entwicklung eines Zustandes geben, welcher, obwohl anscheinend gar nicht zu selten vorkommend, sich bisher der Aufmerksamkeit der Fachgenossen entzogen hat. Abgesehen von dem Interesse, das die merkwürdige Entstehungsgeschichte dieser Affection erwecken muss, kommt derselben auch klinisch für eine ganze Reihe von Kranken, die bisher sicher falsch beurtheilt wurden, eine gewisse Wichtigkeit zu.

Die Befund-Skizzen folgen wahllos nach einander in derselben Reihenfolge, wie sie zur Beobachtung kamen:

I. S. F., 29jähriger, Dr. med., eingetreten 9. October 1899.

Leidet schon seit einigen Jahren an häufig exacerbirendem, chronischem Follicular-Catarrh der Bindehaut beider Augen. Seit einigen Tagen wieder acute Exercerbation.

Beide Augen: stark gereizt, Augapfel-Bindehaut lebhaft netzförmig oberflächlich injicirt, besonders in der Peripherie. Bindehaut der Lider stark geschwollen und geröthet, im Uebergangstheile zahlreiche Follikel. — Die Cilien sind auffallend lang und stark. Am lateralen Ende der oberen Wimper-Reihe beider Augen zeigen, am rechten Auge die zwei letzten, am linken Auge (siehe Fig. 5) ein ganzes Büschel davon, ein ganz merkwürdiges Verhalten. Im Gegensatze zu den übrigen ganz normal gestellten Wimpern ziehen die erwähnten von ihrem Ursprunge in der hintersten Reihe direct nach unten und verschwinden, nachdem sie den äusseren Augenwinkel überbrückt haben, hinter dem lateralen Ende des Unterlides im unteren Bindehautsacke. Auch bei starkem Auseinanderziehen des Winkels sind sie aus dieser Lage nicht zu befreien. Als Grund hierfür ergiebt die genauere Inspection folgendes Verhalten:

Die Wimpern sind an der Stelle, wo sie die hintere Kante des freien Randes des Unterlides kreuzen, d. i. in der unmittelbaren Nachbarschaft des lateralen Augenwinkels durch einen Ring durchgesteckt, der aus Granulationen bestehend der genannten Kante aufgesetzt ist und mit dem in dieser sitzenden Rinne einen annähernd cylindrischen Canal bildet. Der Ring ist natürlich nicht regelmässig, es erstreckt sich der Ueberschuss an Granulationen in den Winkel hinein, und sie bilden hier ein ohne Auseinanderziehen des Winkels schon sichtbares Hügelchen. — Nachdem sie diesen Canal passirt, liegen die Cilien der Bindehaut-Fläche des Unterlides auf, müssen sich jedoch, um Platz im Bindehaut-Sacke zu finden, (da ihre Länge die Höhe jenes übersteigt) umbiegen und scheuern so an der Bindehaut des Lides, Fornix und Augapfels. Erst mittelst einer unter dem in der Lidspalten-Zone befindlichen Theile der Wimpern durchgesteckten Sonde lassen sie sich herausheben. Eine Stellungs-Anomalie der freien Lid-Rand-Fläche besteht nicht.

Nach Entfernung der fehlerhaft stehenden Cilien mittelst Cilien-Pincette hat sich der Catarrh in kürzester Zeit sehr bedeutend gebessert. In 14 Tagen bis 3 Wochen wuchsen die Cilien nach. Pat. hat jedoch gelernt, sie herauszustülpen und sich so stets vorübergehende Erleichterung zu schaffen.

II. K. A., 47jähriger Heizer; eingetreten 26. Februar 1900.

Seit 14 Tagen bemerkt er Druck in den Augen und Thränen derselben bei der Arbeit.

An beiden Augen bemerkt man am äusseren Augenwinkel folgende Veränderungen:

Die letzten paar (rechts 2, links vier) Cilien des oberen Lides sind nicht, wie die übrigen aus der vorderen Lidkante normal herauswachsenden, langen und sonst normal beschaffenen Wimpern nach vorne und leicht unten gerichtet. Sie gehen vielmehr direct nach unten und verschwinden hinter dem lateralen Ende des Unterlides; sie überbrücken so den äusseren Augenwinkel und sind nur so weit sichtbar, als dieser hoch

ist. Sie liegen weiterhin dem lateralen Ende der Conjunctiva tarsi des Unterlides, von der hinteren Lidkante beginnend, der ganzen Breite nach fest auf und scheuern mit ihren spitzen Enden im untern Fornix conjunctivae und den benachbarten, bezw. gegenüberliegenden Partien der Augapfel-Bindehaut.

Diese anomal stehenden Cilien sind ebenso lang und stark wie die übrigen und gehören der hintersten Wimper-Reihe des Oberlides an. Eine Stellungs-Anomalie der freien Lidrand-Flächen konnte ich nicht feststellen.

Die von den Spitzen dieser Cilien gescheuerte Partie der Uebergangs-Falte und die ihr benachbarte Augapfel-Bindehaut-Partie sind in einen dicken, sulzig infiltrirten, höckerigen Wulst (wie bei Trachom) verwandelt, die Umgebung oberflächlich injicirt. Die 6 falsch stehenden Cilien wurden epilirt.

20. Juni 1900: Bis vor einer Woche, also ungefähr 4 Monate, Ruhe. Seither wieder Stechen und Drücken in beiden äusseren Augenwinkeln.

Die Haut am äusseren Augenwinkel beiderseits erodirt. Rechts: Momentan keine falsch stehenden Cilien, links: die äussersten Cilien des Oberlides offenbar gerade jetzt herausgestülpt, da ihre Spitzen noch mit frischem Schleim bedeckt sind. Hier findet sich auch jetzt am lateralen Ende der hinteren Lidkante des Unterlides eine weitere charakteristische Veränderung: Knapp neben dem Winkel zeigt dieselbe nämlich eine fast lineare rinnenförmige Einkerbung, deren Ränder als kleine Knöpfchen vorspringen. Rechts fehlt dieses Symptom. Die circumscripte, sulzig infiltrirte Bindehaut-Falte ist noch (oder wieder?) da, ist jedoch nicht so dick.

23. October 1900 stellt er sich auf meinen Wunsch vor. (Nachtrag zum Status.) Die Cilien-Reihe des Oberlides reicht am linken Auge bis zu der im äusseren Augenwinkel errichteten Verticalen, am rechten Auge nahezu bis zu derselben. Die äussere Commissur ist kurz. Umgeschlagene Cilien sind momentan nicht vorhanden. Der lineare Abdruck am linken Unterlide ist verschwunden. Der sulzige Conjunctival-Wulst hat sich bis auf einzelne undeutliche Follikel aufgelöst.

III. K. F., 21jähr. Comptorist; eingetreten am 28./II. 1900.

Seit einiger Zeit Schmerz im äusseren Augenwinkel des rechten Auges beim Lesen. Zeitweilig Röthung der Augen.

Rechtes Auge: Die äussersten Cilien des Oberlides (ein ganzes Büschel) stehen statt nach vorne, direct nach unten, verschwinden hinter dem lateralen Ende des Unterlides und überbrücken den Augenwinkel ähnlich, wie bei Fall II beschrieben, und scheuern im Winkel die Bindehaut. Beim Auseinanderziehen der Lider nahe dem Winkel stülpen sie sich heraus. Die Cilien sind, wie die übrigen normal stehenden, lang und stark.

Entsprechend dem Lager der Cilien zeigt die hintere Lidkante des Unterlides nahe dem äusseren Winkel eine flache Kerbe.

Der Winkel selbst erscheint nicht spitz, sondern (durch Einrollung der äusseren Haut?) abgestumpft.

Epilirt!

Ausgeblieben. (Geheilt?)

IV. V. F., 20jähr. Kürschner; eingetreten am 20./IV. 1900.

Seit mehreren Jahren Röthung der Augen und Schlechtersehen. Manchmal früh verklebt. Affection, abwechselnd links und rechts stärker. Momentan am linken Auge stärker.

Rechtes Auge: Die Lidränder verdickt, geröthet, stark schuppend (chronische Blepharitis). Cilien lang, nicht sehr dicht. Die freien Lidrand-Flächen stehen überall (speciell an beiden Oberlidern bis an das laterale Ende) vollkommen richtig. Der äussere Augenwinkel selbst ist an beiden Augen nicht spitz, vielmehr ersetzt durch eine kleine rundliche Aushöhlung (Platz für ein Mohn-Korn), die eine höckerige Oberfläche hat, wie eine granulirende Wundfläche. Der halbkreis-förmige Rand dieser Höhle ist ebenso beschaffen und endet am oberen und unteren Lide mit je einem Granulations-Knöpfchen in der freien Lidrand-Fläche näher der hinteren Lidkante.

Am linken Auge: Schliesst sich an jenes in der hinteren Lidkante des Unterlides eine Kerbe an, die, andrerseits wieder von einem kleinen Granulations-Wall begrenzt, zu einer Rinne umgewandelt wird. Eine wohl erhaltene, lange Cilie des Oberlides wächst ca. 3 mm vom lateralen Ende der Cilienreihe entfernt und knapp hinter der hier etwas verbreiterten Wimpern-Reihe aus der freien Lidrandfläche direct nach abwärts; ihr Ende ist lateral(winkel)wärts umgebogen. Sie liegt zunächst in jener Rinne am Unterlide und scheuert auf der Bindehaut und am Augapfel. Die Oberfläche des letzteren zeigt hier auch stärkere Injection der Bindehaut. — Beim Auseinderziehen des Winkels wird sie aus dem unteren Bindehaut-Sacke befreit und geht direct nach unten, der Hautfläche des Unterlides aufliegend.

An beiden Augen ziemlich starker chronischer Follicular-Catarrh mit zahlreichen kleinen Follikeln und Schleimfäden.

Epilirt!

Bis zum 16./VII. 1900 beobachtet. Der Zustand hat sich nicht mehr wiederholt.

V. P. R., 24jähr. Commis; eingetreten am 6./VI. 1900.

Seit 5 Tagen „Entzündung“ des rechten Auges. Röthung und Stechen im inneren Winkel, das wieder vorüberging.

Ich finde eine sehr mässige subacute Conjunctivitis und leichte netzförmige conjunctivale Injection der Augapfel-Oberfläche. Am rechten Unterlide am lateralen Ende der hinteren Lidkante knapp neben dem Winkel eine deutliche rinnen-förmige Einkerbung jener. Die Kerbe tritt noch deutlicher hervor durch ein sich knapp daran anschliessendes Granulations-Knöpfchen. Am linken Unterlid ein analoger Befund.

Trotzdem ich sonst keinerlei Anomalie der Stellung der Lidrand-Fläche und keine falsch stehenden Cilien fand, habe ich diesen Fall, schon sofort auf Grund des Befundes an der hinteren Lidkante, den in Rede stehenden Fällen eingereiht. Die Folge gab mir Recht.

Ich sah Pat. von da ab täglich und tropfte ihm Zinklösung ein.

26./VI. 1900: Stechen im linken äusseren Augenwinkel. Die drei letzten Cilien am lateralen Ende der oberen Wimpern-Reihe, lange, steife Haare, sind in der oben (bei Fall II) ausführlich geschilderten Weise hinter das Unterlid eingestülpt. Sie überbrücken parallel zu einander (wie Saiten ausgespannt) den äusseren Augenwinkel. Die mittlere liegt in der oben beschriebenen Rinne, die zweite medial davon, die dritte im Winkel selbst. Die Spitzen derselben scheuern im Fornix conj. Erst bei stärkerem Auseinanderziehen werden sie aus ihrer anomalen Lage befreit, und gleich hört das Stechen auf. Die genaue Inspection ergiebt jetzt, dass sich am linken Auge nicht eine, sondern drei feine Einkerbungen der hinteren Lidkante finden, durch feinste Knöpfchen von einander getrennt. (Auch rechts sind mehrere Kerben vorhanden.)

Bis zum 2./VII. 1900 kein Recidiv. — Dann ausgeblieben.

Geheilt?

13. October 1900: Ich bat diesen Kranken zu mir, um ihn nach längerer Zeit wieder zu untersuchen. Seit der Epilation am 26./VI. 1900 — also bis heute $3^1/_2$ Monate — hat er kein Stechen im Winkel mehr. Er fühlt sich gesund.

Die Augäpfel sind vollkommen reizfrei, die Cilien stehen richtig, ebenso die freien Lidrand-Flächen. Die Kerben an den lateralen Enden der hinteren Lidkanten beider Unterlider bestehen jedoch unverändert.

Die Doppel-Kerbe am rechten Unterlid habe ich nun bei starker Lupen-Vergrösserung nochmals besichtigt, und es ergiebt sich, dass es sich nicht um zwei Rinnen, vielmehr um einen halbkreis-förmigen Substanz-Verlust der hinteren Lidkante handelt, aus dessen Grunde ein kugeliger, lebhaft vascularisirter Granulations-Knopf herauswächst (s. Fig. 3), der jedoch den Substanz-Verlust nicht ganz ausfüllt, so dass zu beiden Seiten noch rinnen-förmige Defecte frei sind.

VI. D. J., 41jähr. Getreide-Händler; eingetreten 26. September 1900.

Kam wegen einer Seh-Störung des rechten Auges, die sich bei der Untersuchung als durch eine Thrombosis venae centralis retinae hervorgerufen erwies.

Nebenbei klagt er über Druck in den Augen. Früh seien die äusseren Winkel verklebt.

Am linken Auge (das rechte Auge ist in dieser Richtung normal) ergiebt sich folgender Nebenbefund: Circa 2 mm vom äussern Winkel entfernt überbrückt eine grosse starre Cilie den Winkel und zieht

direct nach abwärts in den unteren Bindehaut-Sack. Der Ursprung der Cilie am Oberlide ist diesmal thatsächlich beträchtlich hinter der Wimpern-Reihe aus der freien Lidrand-Fläche, ohne dass diese eine Stellungs-Anomalie aufwiese. Die Kerbe im Unterlide ist deutlich ausgebildet. Sie beginnt etwas hinter der Cilien-Reihe in der Lidrand-Fläche als zarter linearer Abdruck und zieht quer durch jene, sich allmählich zur Rinne vertiefend. In der hinteren Lidkante bildet sie schon einen tiefen Einschnitt. Noch keine deutlichen Granulations-Knöpfe. Der Einschnitt ist vom normal geformten Augenwinkel etwa $1^1/_2$ bis 2 mm entfernt.

Die Cilie ist durch einfaches Abziehen des Winkels nicht zu befreien, sondern erst nach mehrfachem kräftigen Zuge.

Die ihr entsprechende Bindehaut der Lider, Uebergangs-Falte und Augapfel-Bindehaut sind injicirt, leicht verdickt. Von Follikeln ist nichts zu sehen.

24. October 1900. Während bei der ersten Untersuchung das rechte Auge frei und bloss das linke afficirt erschien, weist heute das rechte Auge die Anomalie auf. Am linken Auge ist keine Cilie umgeschlagen, auch der rinnenförmige Abdruck am Unterlide hat sich geglättet und ist nicht mehr nachweisbar.

Am rechten Auge sind zwei Cilien des Oberlides, die durch ihre ganz ungewöhnliche Länge und Stärke vor den andern sich auszeichnen, in der bekannten Weise nach abwärts umgeschlagen. Sie wachsen mitten aus der oberen Wimpernreihe nahe dem lateralen Ende dieser — das bis zu der im äusseren Winkel errichteten Verticalen reicht — heraus und stehen direct nach unten. Ein Abdruck am Unterlide ist nicht nachweisbar. Sie sind wegen ihrer Länge und Mächtigkeit aus der abnormen Lage durch keinerlei Manöver mit den Lidern zu befreien; dies gelingt erst mit einer Sonde, die darunter durchgesteckt sie heraushebelt. Die Lidspalte ist von gewöhnlicher Länge und Höhe. Eine kurze laterale Commissur ist vorhanden.

VII. Sch. M., Kaufmann; eingetreten am 28. September 1900.

Klagt über zeitweilige „Entzündung“ in den äusseren Augenwinkeln, besonders rechts. Hier ist auch ein leichtes Ekzem um den Winkel nachweisbar. (Offenbar vom Reiben an dieser Stelle herrührend.)

Rechtes Auge: Keine falsch stehende Cilie; jedoch zeigt die hintere Kante des Unterlides, circa 1 mm vom äusseren Winkel entfernt, unmittelbar neben einander drei feine lineare Kerben: die zwischen diesen eingeschlossenen erhabenen Stellen der Kante sind wie feine Perlen an einander gereiht. (Ob diese abnorm, etwa durch Granulation verdickt sind oder nur durch Contrast gegen die Einschnitte hervortreten, lässt sich nicht entscheiden. Wahrscheinlich ist mir das Letztere. Die Kerben sind kaum 1 mm von einander entfernt.)

Linkes Auge: Eine Cilie des Oberlides überbrückt den Winkel; auch ist eine deutliche Kerbe in der hinteren Kante des Unterlides sichtbar. Auch hier kein Granulations-Knopf. Die Cilie entspringt nicht deutlich ausserhalb der Wimpern-Reihe des Oberlides, gehört jedoch den hintersten zu. Eine ausgesprochene Stellungs-Anomalie der freien Lidrand-Fläche des Oberlides ist nicht vorhanden. Es besteht regionäre Injection ohne Follikel.

VIII. H. Ph., 43jähr. Fabrikant; eingetreten 8. October 1900.

Kommt wegen Beschwerden, die durch die Untersuchung als Erscheinungen beginnenden Glaukoms festgestellt werden.

Es ergiebt sich der folgende Nebenbefund, wobei die Anamnese besonders interessant ist.

Vor einigen Monaten hatte er offenbar einen acuten Bindehaut-Katarrh, in dessen Verlaufe ihm von seinem Arzte die Cilien an den Augenwinkeln epilirt wurden. Er erinnert sich, dass er sich schon während seiner Schulbesuchs-Jahre die Wimpern aus den Winkeln herausstreichen musste, wozu er sich immer zusammengefalteten Papieres bediente. An beiden äusseren Augenwinkeln je ein Büschel Cilien des Oberlides in einer knapp neben dem Winkel liegenden, mit Granulations-Knöpfen begrenzten tiefen Rinne der hinteren Kante des Unterlides gefangen. Die Cilien sind hier nicht so stark wie in den übrigen Fällen (vielleicht in Folge der wiederholten Epilationen) und auch stärker gekrümmt. Sie gehören den hintersten der normalen Cilien-Reihe des Oberlides an, die hier am lateralen Ende etwas verbreitert ist. Hingegen scheint in diesem Falle ein Entropium partiale vorhanden zu sein, d. h. das laterale Ende der freien Lidrand-Fläche ist gegen die Bulbus-Oberfläche leicht gedreht und lässt sich durch einen leichten Zug am Oberlide in die normale Lage bringen.

Es besteht wohl Reizung der Bindehaut, aber keine Follikel.

Bei Lupen-Betrachtung erweist sich die Rinne als halbkreis-förmiger Defect der hinteren Lidkante, aus dessen Grunde ein grösserer und ein kleinerer Granulations-Knopf herauswachsen (s. Fig. 4).

(Schluss mit den Figuren folgt.)

Neue Instrumente, Medicamente u. s. w.

1. Die Kapsel-Pinzette.

Von J. Hirschberg.

Ueber mein Verfahren[1], zur Operation des sympathischen Weich-Stars mit einer Kapsel-Pinzette die verdickte Linsenkapsel im Bereich der Pupille zu fassen und auszuziehen und danach eine möglichst vollständige Entbindung der Krystall-Linse vorzunehmen, hat Herr College O. Schirmer[2] in seiner vortreff-

[1] Centralbl. f. Augenheilk. 1899, S. 246.

[2] Graefe-Saemisch, zweite Aufl., II. Thl., VI. Bd., VIII. Cap., S. 160, 1900. — Der Fall, den S. auf der folgenden Seite unter Nr. 232 citirt (Centralbl. f. Augenheilk. 1883, S. 53) ist nicht von dem Assistenz-Arzt, der ihn beschrieben, sondern von mir operirt worden.

lichen Abhandlung über sympathische Augen-Entzündung etwas abfällig sich geäussert: „Sehr fraglich erscheint mir aber, ob es immer gelingen wird, die mit der Kapsel gefasste Pupillen-Schwarte von der mit ihr verwachsenen Iris loszulösen, ohne dass erhebliche Zerreissungen der Membran entstehen, und ob sich durch das enge Pupillen-Loch hinreichende Linsen-Massen extrahiren lassen".

Ich nehme an, dass mit Membran die Schwarte, nicht die Iris gemeint ist; und setze voraus, dass Herr College Schirmer eigne Versuche mit dem Verfahren noch nicht gemacht hat. Dann muss ich meine Empfehlung doch aufrecht erhalten, zumal ich vor Kurzem einen neuen Fall befriedigend operirt habe.

Gute Werkzeuge sind für diesen zarten Eingriff unerlässlich. Ich veröffentliche deshalb die drei Formen der Kapsel-Pincette, welche mir Herr Windler in Berlin angefertigt hat; und bemerke, dass ich die kleinste, mit zwei

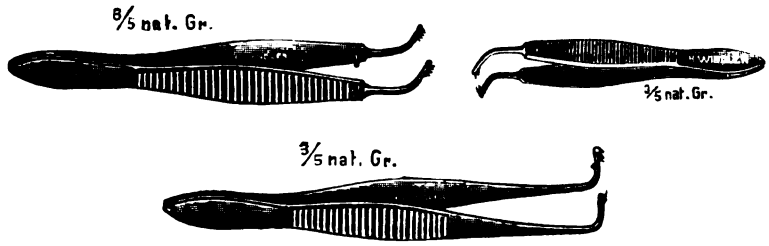

Zähnen, bevorzuge. Unter Chloroform-Betäubung wird ein Lanzen-Schnitt von 5—6 mm Länge am Hornhaut-Rande angelegt, gemeinhin nach unten, gelegentlich aber, wenn dies einen Vortheil zu bieten scheint, auch nach einer andren Richtung; unter scharfer Beleuchtung des Pupillen-Gebiets mittelst eines elektrischen Lämpchens wird die geschlossene Kapsel-Pinzette in das Pupillen-Gebiet geführt, bis zum gegenüber liegenden Pupillen-Rand, dann geöffnet, unter sanftem Druck nach hinten wieder geschlossen, eine kurze, ganz zarte Schüttel-Bewegung (wie zur Lockerung eines auszuziehenden Zahnes) ausgeführt und hierauf die festgefasste Kapsel-Schwarte herausgefördert, — zur späteren anatomischen Untersuchung. Dies ist das beste Verfahren, eine flächenhafte, genügende Eröffnung des Linsen-Kapsel-Sacks zu bewirken, aus der man nunmehr, mit Hilfe des Spatels, die ausserordentlich zähe, dick-kleisterartige Linsen-Masse zum grössten Theil herauszubefördern vermag, — während, bei der Weichheit des Augapfels und der Zähigkeit der nicht verhärteten Linse, selbst aus einem geräumigen Schnitt nach Wenzel, die Linse nur schwer und unvollständig entleert werden kann. Bei dieser Handhabung des Spatels (ich benutze immer nacheinander zwei bis drei,) hat man, unter Zuwarten, bezw. neuer Betäubung, einige Minuten zu verharren, bis das Pupillen-Gebiet anfängt, schwärzlich durchzuscheinen. Da man die gänzlich entartete Regenbogenhaut bei diesem Verfahren gar nicht angerührt hat, so erfolgt weder Blutung bei der Operation, noch Reizung nach derselben, unter der selbstverständlichen Voraussetzung strengster Asepsie.

Die Critchett'sche Tunnel-Bildung durch wiederholte Discission hält Herr College O. Schirmer, „allerdings ohne eigne Erfahrung", für weniger leistungsfähig, gegenüber der von A. v. Graefe u. A. empfohlenen Wenzel'schen Ausziehung der Linse. Ich muss die erstere, nach eigner Erfahrung, selbst bei vorsichtigster Ausführung, für gefährlich und überhaupt für undurchführbar

erklären, da Drucksteigerung hinzutritt und uns zur Ausziehung der Linse — unter ungünstigeren Verhältnissen! — zwingen kann. Die Wenzel'sche Linsen-Ausziehung liefert niemals sogleich eine freie Pupille, nöthigt zu wiederholten Nach-Operationen mit Betheiligung der Iris, erfordert eine ausserordentlich lange, qualvolle Heil-Dauer für den Kranken und führt sogar gelegentlich zur reizlosen Schrumpfung des Augapfels, wie ich das an einer jungen Frau beobachtet habe, die von einem unsrer hervorragendsten Fachgenossen operirt worden ist.

2. Ueber Röntgen-Bilder von Geschwülsten des Augen-Innern.

Von J. Hirschberg.[1]

So klar die Erscheinung, so sicher die Erkennung von Geschwülsten im Augen-Innern, so lange der vom Augen-Spiegel hineingesendete Lichtstrahl bis zu ihrer Oberfläche hin kein Hinderniss vorfindet; so schwierig kann die Beurtheilung werden, wenn die Neubildung von weit abgehobenen Falten der

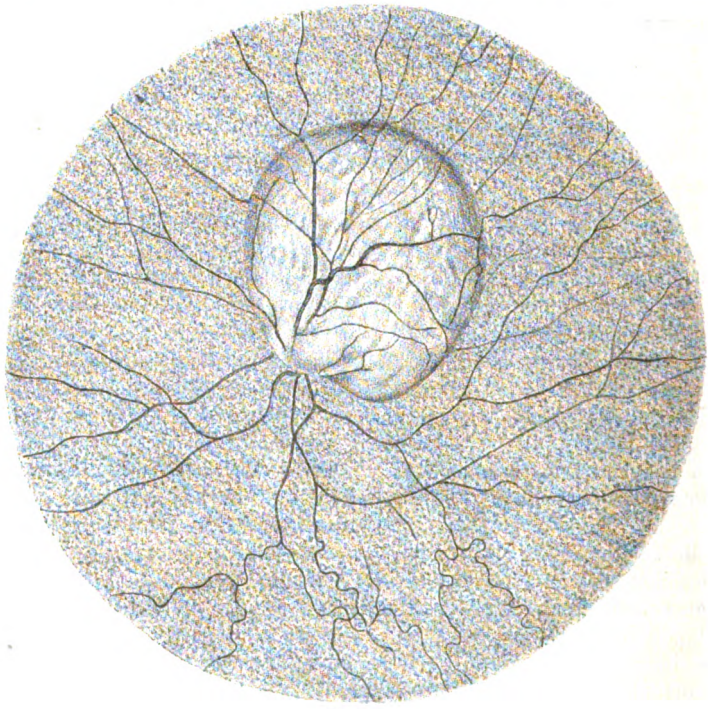

Fig. 1.

Netzhaut bedeckt oder gar durch Trübung der durchsichtigen Theile des Augapfels verhüllt wird. Schon vor 32 Jahren[2] hatte ich versucht, den von Geschwulst theilweise erfüllten Augapfel mit concentrirtem Licht von aussen her zu durchleuchten, später hat Prof. Dr. A. v. Reuss zu diesem Behuf den licht-

[1] Nach einer Mittheilung in der October-Sitzung der Berliner ophthalm. Gesellsch.
[2] Klin. Monatsbl. 1868, S. 164. — Aehnlich Lange, Klin. Monatsbl. 1884, S. 410 und Exner, Sitz.-Ber. der K. K. Ak. d. W. 1883, Maiheft.

leitenden Glas-Stab angegeben und schliesslich mit einem besondren Glüh-Lämpchen Erfolge erzielt.[1] Immerhin sind doch von mir[2] u. A. gelegentlich Punctionen zur Sicher-Stellung der Diagnose und Rechtfertigung der Operation in Anwendung gezogen worden.

Deshalb schien es mir des Versuchs wohl werth zu sehen, was das Röntgen-Bild leistet, welches ja neuerdings sogar bei Geschwulst-Bildung im Innern des Schädels, des Brustkorbes u. s. w. so erheblichen Nutzen gestiftet hat. Dankbar erkenne ich an die Unterstützung des Kgl. Instituts für Röntgen-Untersuchungen und seines Leiters Herrn Prof. Grunmach.

Zuerst wählte ich natürlich einen durchsichtigen Fall, um Augenspiegel- und Röntgen-Bild vergleichen zu können.

Am 15. Juli 1900 wurde, von Herrn Collegen Kuthe, der 45jähr. W. S. gesendet. Rechtes Auge gesund, S = $^5/_7$. Das linke erkannte nur Handbewegung auf 1,3 m und zeigte im Gesichtsfeld, ausser einer Beschränkung der oberen Peripherie bis zum 30. Grade, einen sehr grossen Ausfall in der Mitte, der schläfenwärts bis 40°, nasenwärts bis 15°, nach oben bis 13°, nach unten bis 38° reichte. Das reizlose Auge zeigte hinten im Augengrund eine bläuliche Geschwulst. Dieselbe reicht vom Sehnerven-Eintritt, den sie fast ganz bedeckt, etwa 8 P nach oben, hat eine grösste Breite von 6 P und eine Erhebung über die umgebende Netzhaut von etwa 4—5 mm. Die bläuliche Oberfläche der Neubildung ist uneben, von der Netzhautgefäss-Ausbreitung überdeckt, von weisslichen, glitzernden Punkten durchsetzt, ohne Andeutung von Aderhaut-Gefässen oder Pigment. Die obere innere Netzhaut-Blutader ist sehr stark erweitert, taucht dicht an der Stelle des Sehnerven-Eintritts in die Tiefe der Geschwulst-Masse, die hier einen (blut-)rothen Schimmer annimmt. (Vgl. Fig. 1.) Obwohl die Diagnose eines Aderhaut-Sarcom feststand, wurde zunächst Jodkali gegeben, aber ohne jeden Erfolg. Die Neubildung ist gewachsen, hat eine deutliche Pigment-Umrandung (oder Kappe) bekommen, während unten in der Peripherie eine ausgedehnte Netzhaut Ablösung hinzugetreten ist.

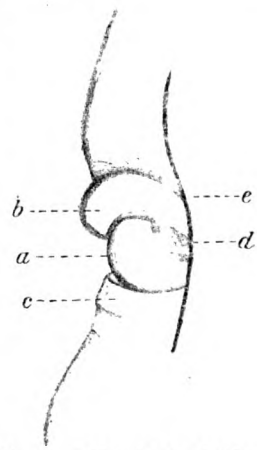

Fig. 2. *a* Hornhaut. *b* Oberlid. *c* Unterlid. *d* Geschwulst. *e* Knöcherner temporaler Orbital-Rand.

Am 9. October 1900 wurde, durch Herrn Prof. Grunmach, von dem erkrankten Augapfel ein Röntgen-Bild angefertigt, welches deutlich die Geschwulst nachweist. (Vgl. Fig. 2.)

Fig. 3.

Am 11. October 1900 wurde die Ausschälung des erkrankten Augapfels vorgenommen, unter Cocaïn, normal: Dauer der Operation 65 Sekunden, ausschliesslich der Nähte. Heilung, wie gewöhnlich. Die anatomische Untersuchung ergiebt die Anwesenheit einer ziemlich hellen Aderhaut-Geschwulst, an der alle mit dem Augenspiegel gefundenen Einzelheiten wieder gefunden werden: die Geschwulst bedeckt den Seh-

[1] Wiener klin. Wochenschr. 1889, Nr. 15.
[2] Centralbl. f. Augenheilk. 1896, S. 268.

nerven-Eintritt und wird ihrerseits wieder von einer zusammenhängenden Lage der Netzhaut überzogen. (Vgl. Fig. 3.) Das Mikroskop zeigt die Structur eines kleinzelligen, pigmentarmen Sarcoms.

Somit ist die Brauchbarkeit des Röntgen-Bildes zur Diagnose der im Augen-Innern wachsenden Geschwülste durch Erfahrung nachgewiesen.

---

3. Ueber Röntgen-Bilder von Geschwülsten im Augen-Innern.

Von Prof. Dr. E. Grunmach.

(Berliner ophth. Gesellschaft, October-Sitzung 1900.)

Vortr. erklärte zunächst, dass er, wie auf den verschiedensten Gebieten der Medicin, so auch auf dem der Augen-Heilkunde die hohe, diagnostische Bedeutung der sogenannten X-Strahlen feststellen konnte. — Wie es ihm mit Hilfe derselben gelang, Geschwülste innerer Organe der Brust- und Bauchhöhle, z. B. substernale Tumoren als Ursache der Stimmband-Lähmungen und verschiedenartige Nieren-Geschwülste aus den gewonnenen Aktinogrammen zu erkennen, so vermochte er auch im Bereich des Kopfes und insbesondere des Auges Fremdkörper, die ein oder wenige Milligramm wogen, sowie auch intraoculare Neubildungen mit Hilfe der Aktinographie nachzuweisen.

Besonders wichtig für die Diagnostik erwies sich Vortr. das neueste Untersuchungs-Verfahren in den Fällen von Augen-Verletzung durch sehr kleine Metall-Splitter, deren Anwesenheit zwar mittelst des Sideroskops zu vermuthen, aber wegen ihrer versteckten Lage mit Hilfe des Augenspiegels nicht nachweisbar war. Indessen nicht minder bedeutungsvoll zeigt sich die Aktinographie zur Feststellung von Geschwülsten in solchen Augen, deren ophthalmoskopische Untersuchung wegen Trübung der brechenden Augen-Medien sich überhaupt nicht ausführen lässt.

Zum bessern Verständniss seiner bisher in der Augen-Heilkunde mittelst der X-Strahlen gewonnenen Resultate schilderte Vortr. noch kurz die von ihm empfohlenen Untersuchungs-Apparate, insbesondere seine neueste Vacuum-Röhre mit kühlbarer Antikathode durch circulirendes Wasser und mit regulirbarem Vacuum. Solche für den Dauerbetrieb mit dem elektrolytischen Unterbrecher und grossen Inductor leistungsfähigen Röhren gestatten nämlich, wie von den Brust-Organen des Erwachsenen, so auch vom Augen-Innern in einem Moment auf kleinen, schmalen, am Ende abgerundeten Schleussner-Platten vom Durchmesser eines Monocles contrastreiche Aktinogramme insbesondere von sehr kleinen Fremdkörpern, aber auch von intraocularen Geschwülsten zu gewinnen.

Um möglichst grosse Schattenbilder vom Bulbus auf die so geformte Platte zu erhalten, empfiehlt es sich, dieselbe in sagittaler Richtung zwischen dem Canthus internus und der Nasenwand einzuklemmen, sowie das Vacuumrohr an der temporalen Seite aufzustellen.

Handelt es sich dagegen um grössere Fremdkörper, z. B. Schrotkörner im Augen-Innern oder um Geschwulst-Bildungen, wie sie vom Oberkiefer ausgehend den Augapfel in Mitleidenschaft ziehen, so kann zur Feststellung der Diagnose in einfacher Weise die photographische Platte entweder auf der temporalen oder frontalen Kopfseite befestigt, und der Focus der Vacuumröhre senkrecht zur Platten-Ebene auf der entgegengesetzten Kopfseite eingestellt werden. Zur genauen Localisation solcher Fremdkörper und zur Bestimmung der Lage und Grösse solcher Geschwülste ist durchaus die

Aufnahme zweier Aktinogramme in zwei auf einander senkrechten Ebenen oder von zwei sogenannten stereoskopischen Aktinogrammen erforderlich. — Letztere werden in der Weise hergestellt, dass bei derselben ruhigen Haltung der Versuchs-Person und der empfindlichen Platten der zu letzteren senkrecht gestellte Focus der Vacuumröhre in zwei auf einander folgenden Aufnahmen um etwa 7 cm in derselben Ebene verschoben wird. Die so gewonnenen, zwei grossen Aktinogramme lassen sich mit Hilfe des gewöhnlichen, photographischen Apparats zu passender Grösse des Stereoskops verkleinern, und in diesem vereint als ein körperliches Gebilde zum Zweck der Diagnose betrachten.

Mit Hilfe dieser neuesten Untersuchungs-Methode konnte Vortr. in mehreren Fällen Tumoren des Oberkiefers, die auf den Augapfel übergingen, nach ihrer Lage und Ausdehnung so genau nachweisen, wie sie später bei dem operativen Eingriff auch festgestellt wurden.

Zum Beweise für die hohe, diagnostische Bedeutung der X-Strahlen in der Augen-Heilkunde demonstrirte Vortr. noch zum Schluss neben normalen Augen-Bildern lehrreiche Aktinogramme von wichtigen Augen-Erkrankungen, und zwar einen Tumor der Chorioidea (Sarkom) und einen äusserst kleinen, mit dem Augenspiegel nicht sichtbaren Eisensplitter im Augen-Innern, dessen Auffindung bei der Anwendung der X-Strahlen einem andren Beobachter nicht gelungen war.

Die betreffenden interessante Kranken gehörten der Klinik des Herrn Geheimrath Hirschberg an, dessen Ergebnisse der Augen-Untersuchung und Operation sich mit den durch die Aktinographie gewonnenen Resultaten in vollkommener Uebereinstimmung befanden.

---

4. Ueber Augen-Magnete.[1]

Von J. Hirschberg.

M. H. Der 42jährige Schlosser, der Ihnen soeben vorgestellt ist, hatte im März 1899 sein rechtes Auge verletzt. In einer hervorragenden Augenheil-Anstalt war ihm gesagt, dass kein Eisen drin wäre. Am 1. October 1900, also nach $1^3/_4$ Jahren, wurde er von Herrn Dr. Michaelsen in Görlitz, welcher sofort die richtige Diagnose stellte, zu mir gesendet. Ich fand mässige Reizung, S = $^1/_2$, Gesichtsfeld gut, Verrostung der Hornhaut-Hinterfläche, der Iris (?), einzelne Rost-Herde in der Linse und dazu eine sternförmige Trübung in der hinteren Rinde, zahlreiche glitzernde Flöckchen unten im Glaskörper. Sehnerv sichtbar, Fremdkörper nicht. Sideroskop giebt unten maximalen Ausschlag; unten-aussen, sowie unten-innen nicht. In der Lederhaut oben, dicht am Hornhaut-Saum, zarte Narbe von fast 2 mm Länge. Röntgen-Bild, von Herrn Prof. Grunmach, zeigt unten in der Netzhaut den nicht zu kleinen Splitter.

Es wurde unten in der Netzhaut ein Splitter von fast 2 mm Länge und geringem Gewicht angenommen. Der Riesen-Magnet befördert den Splitter in die Vorderkammer, und zwar über die Hinterfläche der Iris fort nach vorn, von wo er leicht ausgezogen wird. Heilung reizlos, S = $^1/_2$, Gesichtsfeld normal. Die glitzernden Herde im Glaskörper und die Veränderungen der Linse bestehen fort bei der Entlassung am 29. October 1900. Jetzt Röntgen und Sideroskop negativ. Der Splitter ist 2 mm lang, $^1/_2$ mm breit und ganz dünn, so dass er bei der Messung zerbricht, und wir grosse Mühe haben, die beiden Theile zu bergen. Die genaue Wägung (durch Prof. J. Munk) ergiebt

[1] Nach einer Mittheilung in der October-Sitzung der Berliner ophthalm. Gesellsch.

weniger als 0,5 mgr und mehr als 0,4 mgr. Es ist der kleinste Splitter, welcher durch den Riesen-Magnet nach vorn gelockt und glücklich extrahirt ist.

Unser Riesen-Magnet ist wohl stärker, als die bisher üblichen.

Ich werde Ihnen die Einrichtung meines Magnet-Operations-Zimmers hoffentlich in der nächsten Sitzung zeigen können. Es findet sich dort, alles ausgeschlossen an unsre elektrische Leitung (von 220 Volt), 1. der Riesen-Magnet, 2. der Schlösser'sche Magnet, 3. mein kleiner Hand-Magnet, sowie noch eine grössere Ausgabe des letzteren. Es hat sich nämlich gezeigt, dass mein Hand-Magnet, durch Anschluss an die elektrische Leitung, erheblich mehr leistet, als beim Anschluss an die Accumulatoren.

Die Versuche sind in der Werkstatt des Herrn Färber[1] angestellt worden. Ich zeige Ihnen hier eine Reihe von solchen Hand-Magneten und füge die Zahlen bei, welche ihre Tragkraft erläutern.

1. Kleiner Hand-Magnet Nr. I: 360 gr.
2. „ „ „ „ II: 750 „
3. „ „ „ „ III: 800 „
4. „ „ „ „ IV: 1900 „
5. Grösserer „ „ mit Sonde: 2500 gr.

5a. Derselbe „ stumpfem Ende: 14 k 500 gr.

Auch Nr. 5 ist noch bequem mit einer Hand zu führen.

Gesellschaftsberichte.

IX. internationaler Congress für Augenheilkunde. Utrecht, 14. bis 18. August 1899.

Eröffnungssitzung, den 15. August 1899.

On the treatment of strabismus in young children, by Priestley Smith, Prof. of ophthalm., Birmingham.

Der Vortr. tritt für eine möglichst frühzeitige Behandlung ein. Er verwerthet Untersuchungen an 576 Fällen von convergentem Strabismus. Bei 347 konnte die Anfangszeit des Schielens festgestellt werden; in 60 % davon begann das Schielen vor dem vollendeten 4. Jahre, und zwar meist im Alter von 3 Jahren, während nach dem 6. Lebensjahre Schielen selten beginnt. Zur Behandlung kamen 68 % erst ein Jahr, 47 % drei Jahre nach Schiel-Beginn. Es ist das darauf zurückzuführen, dass einige Schiel-Fälle von selbst heilen, auch das Publicum fürchtet, die Operation sei das einzige Heilmittel.

So entsteht häufig der Verlust der Fähigkeit, mit dem Schiel-Auge zu fixiren. Es tritt dieser bei einseitigem Strabismus in $^1/_3$ dieser Fälle ein und hängt mit frühzeitigem Beginn und langer Dauer des Schielens zusammen. Das Fusions-Vermögen wird beeinträchtigt und damit die Fähigkeit, Formen zu erkennen. Diese Schädigungen hängen mit frühzeitigem Beginn und langer Dauer des Schielens zusammen. Auf die Frage der Amblyopie geht Vortr. nicht näher ein.

Die Behandlung besteht 1. in Fernhalten der Accommodations-Anstrengung durch Verordnung von Gläsern, eventuell Atropin, 2. in Uebung des Schiel-Auges, 3. Operation. Von 96 Kindern, die in Behandlung kamen, bevor sie

[1] Dörffel und Färber, Berlin, Friedrichstrasse 105a.

4 Jahre alt waren, zeigten 55 eine genügende Ausdauer und daher auch Erfolge. 51 dieser Letzteren trugen Brillen, das jüngste Kind begann damit im Alter von 14 Monaten (?), 12 dieser 51 wurden durch Brillen allein geheilt, 38 übten zugleich das Schiel-Auge durch Verdecken des andren. Der Nutzen dieser Uebung ist ausser Frage. Tenotomie wurde in 15 Fällen angewandt; sie ist angebracht, wenn die andren Versuche fehlschlagen, dann aber auch schon (?) im Alter von 2 Jahren. Das Auge muss vor Schädigung des Sehens geschützt werden, eine falsche Muskel-Stellung kann später corrigirt werden.

Hauptsitzung, den 16. August 1899.

Ueber die Ernährungs-Verhältnisse des Auges, von Prof. Dr. Th. Leber, Heidelberg.

Der Vortr. geht von dem Flüssigkeits-Wechsel des Auges im Ganzen aus, der die Aufgabe hat, den optischen Apparat unverändert zu erhalten und die Constanz der Krümmung wie die Durchsichtigkeit seiner brechenden Theile zu sichern. Die Erfüllung dieser Erfordernisse hängt von der stets gleich bleibenden Höhe des intraocularen Druckes ab. Die Druckdifferenz zwischen Inhalt und Umgebung der Gefässe vermittelt die Absonderung der den Augen-Druck unterhaltenden Flüssigkeit, die durch die Gefäss-Wände und das Epithel des Ciliar-Körpers filtrirt wird.

Vortr. hält daran fest, dass die Ciliar-Fortsätze das eigentliche Secretions-Organ der intraocularen Flüssigkeit sind, und bezweifelt, dass die Vorderfläche der Iris sich an der Absonderung betheiligt. Den Ehrlich'schen Versuch, bei dem Fluorescin von der Vorderfläche der Iris in das Vorderkammer-Wasser tritt, erklärt er als Diffusion. Gegenüber Hamburger, der feststellte, dass in die Hinterkammer gebrachtes Fluorescin noch nach $^1/_4$ Stunde nicht in der Vorderkammer erschienen ist, erklärt Vortr. unter Anerkennung der Richtigkeit der Versuche, dass er den Uebergang in die Vorderkammer vor Ablauf einer halben Stunde eintreten sah. Dennoch spreche der Versuch nur für eine grosse Langsamkeit der Absonderung des Kammerwassers. Versuche, eine Absonderung der Iris festzustellen, ergaben ein negatives Resultat. Dagegen scheine die Vorderfläche der Iris sich lebhaft an der Resorption des Kammerwassers zu betheiligen.

Als Regulator des Augendrucks dient die elastische Spannung der Augen-Kapsel. Die Flüssigkeits-Abfuhr des Auges wird durch Filtration in den Circulus venosus und im Geringen durch die perivasculären Räume der Centralgefässe vermittelt. Die Hornhaut verdankt die Erhaltung ihrer Integrität trotz des Fehlens der Blutgefässe ihrem starken Anziehungsvermögen für Wasser, von dem sie das 4—5fache ihres Gewichtes aufnehmen kann. Durch ihre Lage zwischen dem flüssigkeitsreichen Bindehautsack und der Vorderkammer ist sie am wirksamsten gegen Austrocknung geschützt. Epithel und Endothel wirken als Schutz gegen zu starke Flüssigkeits-Aufnahme. Die Flüssigkeit ist in der Hornhaut nicht frei, sondern physikalisch absorbirt. Das Ernährungsbedürfniss der Form gebenden Theile des Auges ist gering, da nur Arbeit leistende Elemente des Körpers einer stetigen Stoffzufuhr bedürfen. Die Gefässlosigkeit dieser Theile, der Hornhaut, der Linse, des Glaskörpers ist deshalb kein Mangel, da ihr geringes Nahrungsbedürfniss auf dem Wege der Diffusion völlig gedeckt wird. Die Stoffzufuhr wird vermittelt durch die Intercellular-Substanz, bei den Epithelien liegen die Ernährungswege in dem feinen intracellularen Lückensystem. Die Hornhaut anlangend, verwirft Vortr. die Annahme von Saft-

Kanälchen, vielmehr glaubt er, dass die Zufuhr des Ernährungsmaterials ganz diffus durch die Intercellular-Substanz, wesentlich durch Diffusion, erfolgt. Eigentliche Nährsubstanzen haben dieselbe Art der Zufuhr, da die Descem. Membran für Eiweiss-Körper durchlässig ist. Die Vermittlung haben in erster Linie die Randgefässe, doch kann eine Betheiligung des Vorderkammer-Wassers nicht in Abrede gestellt werden. Das Fibrillen-Gerüst des Glaskörpers ist mit Flüssigkeit frei durchtränkt, und giebt sie bei Möglichkeit des Abflusses ab. Die Quelle dieser Flüssigkeit ist die Secretion der Ciliar-Fortsätze, wobei der Glaskörper seinen gegenüber dem Kammerwasser grösseren Eiweiss-Gehalt wohl der Diffusion aus den umgebenden Gefässen verdankt.

Auf den weniger erforschten Stoffwechsel der Aderhaut und Netzhaut kann Vortr. nicht eingehen, er regt zu dessen Studium an.

Hauptsitzung, den 17. August 1899.

Paralysies oculaires motrices d'origine traumatique, par Prof. Panas, Paris.

Die Beobachtung zweier Fälle und Versuche am Todten ergaben, dass die allgemeine Annahme, die Ursache von Muskel-Lähmung bei directem Trauma sei in der Loslösung der Muskel-Sehne von der Sklerotica zu suchen, gewöhnlich nicht zutrifft. Die Mehrzahl der Muskel-Lähmungen unter den nervösen traumatischen Lähmungen entstehen durch Läsion der Nerven an der Schädelbasis, selten sind sie nucleäre Lähmungen. Vom 10. Lebensjahre an bis ins Greisenalter ist ist die Lähmung gewöhnlich von einer Fractur der Schädel-Basis, insbesondere des Felsenbeins, herzuleiten, selten von einem blossen Bluterguss oder einer Verletzung der Meningen. Das Umgekehrte findet bei Kindern des ersten Lebensalters statt, hier spielt die Verletzung der Venen-Sinus der Dura mater, besonders des Sinus petrosus inferior die Hauptrolle. Es giebt einen congenitalen Strabism. concomitans; derselbe kann mit mechanischem Druck auf den Kopf zusammenhängen, der meningeale Blutungen hervorruft, welche die Nerven in ihrem intracraniellen Verlaufe drücken.

Hauptsitzung, den 18. August 1899.

Sur le correction opératoire des défauts minimes de courbure de la partie optique de la cornée, par Prof. Reymond, Turin.

Die bisherigen Ergebnisse der Versuche, Krümmungs-Anomalien der Hornhaut chirurgisch zu bekämpfen, genügen nicht, um bestimmte Regeln aufzustellen. Man wird warten müssen, bis es gelingt, den Grad der durch den Eingriff verursachten Widerstands-Veränderung an einer bestimmten Stelle zu regeln.

Ueber die Symmetrie der Augen und eine darauf gegründete einheitliche Bezeichnung der Meridiane und des Sehfeldes, von Herm. Knapp in New York.

Vortr. spricht über die Mängel der Bezeichnungsweise für die Meridianrichtung der Augenkugel. Die Hornhaut-Meridiane, an sich unsymmetrische Curven, zeigen symmetrische Anlage. Unter 2473 Fällen von binocularem Astigmatismus fand Vortr. volle symmetrische Hauptmeridiane in 80 %, bei Berücksichtigung sehr geringer Unterschiede. Darauf fussend, schlägt Vortr. folgende rationelle Bezeichnungsweise vor. Das nasale Ende des horizontalen Meridians beider Augen würde mit 0^0 bezeichnet, aufwärts bis zum vertikalen Meridian 90^0, dann abwärts temporal würde man über 135^0 zum temporalen Ende des horizontalen Meridians (180^0) gelangen, unten könnte man über 270^0 zurück zum Ausgangspunkte kommen.

Sectionssitzungen.

A. Anatomie.

Prof. W. Einthoven (Leiden) demonstrirt seine Erfahrungen über optische Täuschungen, die er in Pflüger's Archiv B. 71 veröffentlicht hat.

In der Discussion bezweifelt Schoute (Amsterdam) die Richtigkeit von Einthoven's Theorie, während Einthoven wiederum Schoute's Ausführungen für unrichtig erklärt.

Voies d'élimination de l'humeur aqueuse dans la chambre antérieure, par J. Nuel, Prof., et F. Benoit, assistant, à l'université de Liège.

Die Vortr. injicirten einen Tropfen chinesischer Tusche in den Glaskörper einiger Thiere und tödteten sie kürzere oder längere Zeit danach. Auch an 2 Menschen-Augen, die wegen Orbital-Tumoren entfernt werden mussten, machten sie die Injection, das erste Mal $2^1/_2$ Stunden, das andre 5 Stunden vor der Enucleation. In beiden Fällen zeigte sich schon vor der Enucleation das Eindringen von Tusche in die Vorderkammer. Es fand sich, dass die Tusche stark in die Iris eindringt, dort die tiefen Schichten einnimmt und vom Pigment-Epithel durch einen dünnen Gewebs-Streifen getrennt bleibt. Das Eindringen findet ausschliesslich an 2 Stellen statt, an der Iris-Peripherie und am Pupillen-Rande und zwar durch die von Fuchs beschriebenen Oeffnungen. Ausserdem dringt die Tusche durch die Fontana'schen Räume und ihre Umgebung ein, zieht bis in die innersten Lagen des Corpus ciliare, umhüllt den Schlemm'schen Canal, ohne in ihn einzudringen, und begleitet einzelne perforirende Gefässe bis fast an die Oberfläche der Sklera.

Bei den untersuchten Thieren ist die Rolle der Iris bei der Absorption eine sehr verschiedene. Beim Hund und der Katze tritt mässige, beim Huhn starke, beim Kaninchen gar keine Aufnahme in die Iris ein.

Beim Menschen wie beim Thiere zieht der Farb-Stoff nach den Blutgefässen hin, ohne in sie eindringen zu können, ebenso ist es beim Schlemm'schen Canal.

Dennoch zeigt der Weg der Tusche beim Menschen deutlich den Weg der Aufsaugung des Vorderkammer-Wassers.

Versuchs-Ergebnisse, die nicht mit denen der Vortr. übereinstimmen, führen sie vor Allem auf Verwendung von Kaninchen zurück, die hier ganz ungeeignet sind.

Voies d'élimination de la lymphe au pôle postérieur de l'oeil, par F. Benoit, assistant, et J. Nuel, Prof. à l'université de Liège,

Es bestehen 2 Lymphweg-Verbindungen zwischen dem Innern des Auges und den Räumen zwischen den Sehnerven-Hüllen, die eine kommt vom Glaskörper, die andre von den Suprachorioidal-Räumen dahin. Eigne Versuche der Vortr. mit Tusche-Injectionen bestätigten den ersten Lymph-Abfluss beim Kaninchen, man findet hier die Tusche in den perivasculären Räumen der Centralarterie und in den Sehnerven-Scheiden. Ein negatives Resultat ergaben analoge Versuche bei Hunden, Katzen, auch beim Menschen. Damit fällt auch die für das Glaukom wichtige Annahme, dass beim Menschen ein Lymph-Strom vom Glaskörper durch den Nervus opticus ziehe.

Der zweite Lymph-Abflussweg ist die Verbindung des suprachorioidalen Spaltraumes mit dem Intervaginal-Raum um die Papille. Diese Verbindung liegt entwicklungs-geschichtlich nahe. Man sieht diesen Weg beim Kaninchen deut-

lich. Michel und Schwalbe haben diesen Weg auch beim Menschen beschrieben, doch ist er mit dem beim Kaninchen an Bedeutung nicht vergleichbar.

Un nouveau stéréoscope, destiné au rétablissement de la vision binoculaire, par Dr. E. Landolt (Paris).

Ein mehrfach verstellbarer Apparat, bei dem als Wesentlichstes dem Schiel-Auge ein sehr lichtstarkes, dem andern Auge ein nach Bedürfniss lichtschwaches Bild geboten werden kann.

Anatomy and congenital defects of the ligamentum pectinatum, by Treacher Collins.

Vortr. resümirt seine Ausführungen dahin, dass bei fast allen Säugethieren das Ligamentum pectinatum eine grössere Ausdehnung hat, als beim Menschen. Während bei den Thieren das Band aus einer äusseren lamellären Zone mit interstitiellen Räumen und einer cavernösen Zone mit grossen unregelmässigen Hohl-Räumen besteht, fehlt letztere Zone beim Menschen. Mit dieser Vereinfachung und dem geringeren Volumen von Cornea und Bulbus beim Menschen hängt eine Verlängerung des Kammer-Winkels nach aussen zusammen. Vortr. geht auf einige Anomalien ein. Er schliesst aus seinen Befunden, dass durch die Vereinfachung des Lig. pect. beim Menschen der Abfluss der intraocularen Flüssigkeit erleichtert wird. Bei angeborenen Verdickungen des Bandes, bildet dieses ein Hinderniss und verursacht Druck-Steigerung, es sei denn, dass zugleich Mikrophthalmus besteht.

Zwei Fälle von intermitirendem Exophthalmus mit Pulsation des Auges, von Prof. Dr. Mulder, Groningen.

Die Fälle zeigten als bisher noch nicht beschriebenes Symptom Pulsation des Auges synchron mit der Herzpulsation. Wahrscheinlich ist diese verursacht durch eine vergösserte Einmündung der Vena orbitalis superior in den Sinus cavernosus.

Ueber die Photographie des Augen-Hintergrundes, von Prof. F. Dimmer, Innsbruck.

Vortr. vermeidet bei seinen Versuchen den störenden Hornhaut-Reflex durch Vorhalten eines auf einer Seite total reflectirenden Glasstabes. Als Licht-Quelle benutzt er sehr starkes elektrisches Bogenlicht. Es wurden Bilder von 36 mm Durchmesser erzielt, die ein Augengrund-Gebiet von 4 Papillen-Breiten zeigen. Die Versuche gaben gute Resultate und werden fortgesetzt.

In der Discussion sprachen Thoma, Parrent, Dimmer, Grunert.

Photographies microscopiques en couleurs, par L. Dor (Lyon).

Vortr. demonstrirt farbige Mikro-Photographien, erhalten durch Uebereinanderdecken einer rothen, blauen, gelben Photographie nach dem Verfahren von Lumière.

Pathologisch-anatomische Demonstrationen, von Prof. Th. Axenfeld (Rostock).

1. Präparate regenerirter Nerven nach Neurectomia optico-ciliaris, besonders des retrobulbären Narben-Neuroms.
2. Vordere perforirende Ciliar-Nervenstämme.
3. Frische Tuberkel der Glandula lacrymalis bei allgemeiner Miliar-Tuberculose.
4. Glaukomatöse Excavation der Lamina cribrosa ohne Excavation der

Papille bei einem Glaukoma inflammatorium acutum. Hier bestand wohl vorher eine Schwellung der Papille.

Demonstration einer portativen Westien'schen Binocular-Lupe mit verstellbarer Pupillar-Distanz und verstellbarem Kopf-Halter, von Prof. Th. Axenfeld (Rostock).

Localisation of foreign bodies in eyeball and orbit by means of Röntgen rays, by J. Mackenzie Davidson (London).

Vortr. macht bei fixirtem Kopf und Auge zwei Aufnahmen von zwei 6 cm auseinander liegenden Punkten aus mit einer Expositionsdauer von 10 Sekunden bis $1^1/_2$ Minuten. Die Bilder geben, stereoskopisch betrachtet, eine gute Localisation von Augen-Fremdkörpern, auch sehr kleinen.

In der Discussion spricht sich Mc. Hardy (London) sehr anerkennend über das Verfahren, bezw. seine Resultate aus.

On the localisation of foreign bodies in the eye by X-rays, by Carl Grossmann (Liverpool).

Anstatt wie Mackenzie Davidson von 2 verschiedenen Punkten aus Photographien aufzunehmen, macht Vortr. 2 Aufnahmen bei verschiedener Stellung der Augen, um eine leichte Localisation von Fremdkörpern zu erhalten. Bei fixirter Kopfhaltung lässt er den Patienten bei der ersten Aufnahme nach unten, bei der zweiten nach oben blicken. Der Schatten wandert nach oben, wenn der Fremdkörper in der vorderen Hemisphäre liegt, nach unten, wenn dieser sich in der hinteren Hemisphäre befindet, nach rückwärts bei Lage in der unteren, nach vorwärts in der oberen Hemisphäre. Bleibt der Schatten an derselben Stelle, so liegt der Fremdkörper in der Rotations-Axe, in diesen Fällen entscheiden 2 Aufnahmen mit temporaler, bezw. nasaler Blick-Richtung. Wandert der Schatten nach vorn, so liegt er in der temporalen, nach rückwärts in der nasalen Hemisphäre. Bewegt er sich auch dann nicht, so ist er, wenn überhaupt im Auge, im Rotations Centrum.

Zur Erleichterung der Localisation können Richtungs-Marken aus Blei in den Conjunctival-Sack gebracht werden.

Ueber freie Metastasen-Bildung bei Augen-Geschwülsten, von Prof. J. von Michel.

Vortr. berichtet über die Untersuchungs-Ergebnisse bei drei Geschwülsten des Auges und zieht daraus die Schlüsse, 1. dass bei Augen-Geschwülsten ein freies Wachsthum metastatischer Geschwulst-Elemente erfolgen kann, 2. dass das Wachsthum der metastatischen Geschwulst-Elemente in einer Form stattfindet, die der jeweiligen Geschwulstart entspricht, wobei die Carcinome Platten bilden, während die Sarcome je nach der Struktur des Gewebes sich verschieden verhalten, ja selbst sich ohne jeden näheren Zusammenhang zu einander entwickeln und alsdann zu einer mehr flüssigen Gewebs-Formation führen können.

Beitrag zur Kenntniss der Arterio-Sklerose der Augen-Gefässe, von A. Siegrist in Basel.

Bei zwei Patienten, einem 65jährigen Manne und einer 50jährigen Frau, die an hochgradiger allgemeiner Arterio-Sklerose litten, fand Vortr. die noch nicht beschriebene Erscheinung, dass einzelnen Aesten von Aderhaut-Gefässen die noch normal roth waren, Pigment-Klumpen verschiedenster Form und Grösse rosenkranz-förmig aufgelagert werden. Der erste Fall kam zu anatomischer Untersuchung. Den Pigment-Klumpen entsprachen warzenförmige Wucherungen

von Pigmentzellen und zwar unmittelbar über grösseren Netzhaut-Gefässen, die krankhaft verändert waren. Diese Veränderungen bestanden in Nekrose der Gefässwand oder Endarteriitis obliterans mit hyaliner Entartung der Gefässwand. Zahlreiche Hirngefässe zeigten sich endarteriitisch verändert.

Pathological changes of the retinal vessels, by O. Ole B. Bull.

Sehstörungen, die durch Erkrankungen der Retinal-Gefässe veranlasst werden, können entweder plötzlich oder allmählich eintreten. Als Aetiologie für erstere Form fand B. unter 55 beobachteten Fällen 17 Mal keine sichere Ursache, 9 Mal war Contusion vorhergegangen, sonst sind Hysterie, Neurasthenie und ähnliche Ursachen anzunehmen. Von den 9 Contusionsfällen heilten 3; von den übrigen 46, bei denen die Störung durch alte Erkrankung verursacht war, kamen nur 3 zur Heilung oder Besserung. Die langsam auftretenden Störungen des Seh-Vermögens bei Gefäss-Erkrankungen weisen auf Syphilis hin. Die ophthalmoskopischen Veränderungen sind sehr geringfügig, es ist hierbei sehr wichtig, das Vorhandensein kleiner peripherer Scotome durch genaues Gesichtsfeld-Prüfen festzustellen.

Iritis glaucomatosa, von Prof. O. Goldzieher (Budapest).

Siehe Originalartikel dieses Centralbl. 1899, S. 257.

Die Tragkraft der Netzhaut, von O. C. Nicolai.

Vortr. weist nach, dass die Netzhaut im lebenden Auge einen Theil des intraocularen Druckes trägt und deshalb gespannt ist. Er verglich die Dicke der Netzhaut in punktirten und nicht punktirten Augen und fand sie in ersteren um $^1/_5$ dicker, als in letzteren. Das Dickerwerden beruht auf dem Zusammenziehen der nicht mehr gespannten Netzhaut.

Die drei wesentlichen anatomischen Veränderungen des Glaukom-Processes, von Prof. W. Schoen (Leipzig).

Beim Glaukom entstehen neben unwesentlichen drei wesentliche anatomische Veränderungen, nämlich 1. Excavation der Sehnerven mit ellenbogenförmiger Verziehung der Sehnerven-Scheide und Fasern, entstanden durch Muskelzug, 2. Ausziehung des Netzhaut-Saumes zu Zotten und Bildung der Blessig'schen Hohlräume (als erworbene Veränderung, da beim Neugeborenen der Netzhaut-Saum gerade ist), 3. Atrophie der Ciliarmuskeln. Statt des straffen Muskel-Bündels findet man schlaffe, gewundene, leere Schläuche, es handelt sich um einfache Muskel-Atrophie, verbunden mit Myositis interstitialis fibrosa. Man muss annehmen, dass einfache häufige Ermüdung und wirkliche Entzündung des Muskels zu dieser Atrophie führen.

In der Discussion bemerkt Hess, dass er bei normalen Augen von Neugeborenen die winklige Verknickung der Seh-Nerven gefunden habe, ferner habe er nachgewiesen, dass jede nachweisbare accommodative Verschiebung des Ciliarmuskels schon dicht hinter dem Aequator aufhöre.

Schoen entgegnet, dass die Augen von Neugeborenen stammen müssten, die an Krämpfen litten, und dass die Thier-Accommodations-Versuche mit zu groben Mitteln gemacht waren.

Sitzung vom 17. August 1899.

Ueber Nerven-Regenerationen nach der Neurectomia optico-ciliaris, sowie über vordere Ciliar-Nerven, von Prof. Th. Axenfeld in Rostock und A. Bietti, Priv. Doc. in Pavia.

Zur Klärung der Frage, wie das fast regelmässige Wiederkehren der Sensibilität nach Neurectomie zu erklären ist, hat Vortr. einen Bulbus, der

6 Jahre nach der Neurectomie wegen Schmerzhaftigkeit entfernt wurde, anatomisch untersuchen lassen. Es fand sich, dass zahlreiche, markhaltige Nerven-Stämmchen von hinten in alten und neuen Bahnen durch die Sklera eingetreten waren; ferner Bildung markloser Nerven-Fasern, Bildung eines ausgedehnten retrobulbären Narben-Neuroms, das entsprechend andren Operationsnarben-Neuromen für die Schmerzen verantwortlich gemacht werden kann.

Von den vorderen Ciliar-Nerven, die Vortr. früher beschrieb, hält er es für möglich, dass es sich vielleicht um intrasclerale Schleifen eines einzelnen hinteren Ciliar-Nerven handelt, der senkrecht in die Sklera einbiegt, um sofort wieder zurückzukehren.

Die Keratitis neuroparalytica, von E. v. Grósz, (Budapest).

Es ist zu unterscheiden zwischen einer Keratitis, welche im Verlauf von Lähmung, Verletzung und Resection des Trigeminus vorkommt, und echter K. n. Die Ursache der ersteren ist eine Infection, die erleichtert wird durch infolge der Anästhesie auftretende Austrocknung und veringerten Schutz gegen Trauma. Die echte K. n. (Keratonecrose) ist bedingt durch Degeneration des Ganglion ciliare, welche durch Cachexie, locale Blutungen oder Verletzungen hervorgerufen wird.

Zur pathologischen Anatomie der Lepra des Auges, von E. Franke (Hamburg).

Siehe Ref., dieses Centralbl. 1900, S. 267.

Giebt es im Augen-Innern einen primären Krebs oder überhaupt primäre anatome epitheliale Neubildung, von O. E. Krückmann (Leipzig).

Vortr. fasst seine Befunde in folgenden Sätzen zusammen, die seinen verneinenden Standpunkt begründen.

Es wiederholt sich in allen Fällen, dass die Epithelien weder ungestüm in die Tiefe vordringen, noch schrankenlos wuchern oder destruirend auf die Gewebe einwirken. Es ergiebt sich, dass eine meistens an eine Verletzung oder Entzündung anschliessende Epithel-Störung von einer Regeneration begleitet wird, welche über das gewöhnliche Maass hinausgeht. Mit dieser Regeneration verbindet sich früher oder später eine Bindegewebs-Vermehrung, welche dermassen die Ueberhand zu gewinnen vermag, dass sie die epitheliale Wucherung ganz oder theilweise verwischen kann.

Giebt es eine metastatische Conjunctivitis, von O. van Moll aus Rotterdam.

Aus der Beobachtung von 6 Fällen schliesst Vortr., dass auch metastatisch eine Conj. gonorrhoica bei Infection der Urethra eintreten kann. Diese Conj. geht gewöhnlich mit Gelenk-Leiden einher, schwankt mit den Besserungen der anderen kranken Organe und wird metastatisch entweder durch Gonococcen oder Staphylococcen verursacht.

In der Disc. legt auch Axenfeld dem Fehlen von Gonococcen im Conjunctivalsecret bei der Annahme einer metastat. Conj. keine Bedeutung bei, er weist auf die Wirkung der Toxine hin. Scheffels berichtet über zwei entsprechende Fälle.

Morax erklärt, dass diese Form der Conjunctivitis lange in Frankreich bekannt ist, es sprechen noch Bahr, Becker, Wicherkiewicz, v. Moll.

(Schluss folgt.)

Referate, Uebersetzungen, Auszüge.

Die operative Beseitigung der durchsichtigen Linse, von Prof. Dr. Ernst Pflüger in Bern. (Wiesbaden, 1900, J. F. Bergmann.)

Das Buch bringt als Wesentlichstes 100 ausführliche Krankengeschichten solcher Myopie-Operirter, die wenigstens 2 Jahre nach der Operation in Beobachtung blieben. Bevor Verf. auf das Material eingeht, spricht er sich, die Messung des Myopie-Grades anlangend, für die Wahl des vorderen Brennpunktes des Auges aus. Um die Minderung der Refraktion durch Aphakie zu berechnen, veränderte er die Badal'sche Formel, erhielt dadurch eine der Hirschberg'schen sehr ähnliche Formel, mit der die Resultate gut übereinstimmten.

Bei 43 der operirten 95 Patienten (101 Augen) waren Angehörige aus vorhergehenden Generationen als kurzsichtig zu ermitteln, bei 87 (91 %) war die Myopie angeboren. Die Operation wurde vollzogen an Individuen im Alter von 7 — 51 Jahren, am meisten ist die Altersperiode von 16 — 20 Jahren vertreten. Bei jugendlichen Patienten hat Verf. schon von 10 Dioptr. an operirt, und zwar bei M. 10 — 13 D. in 28 Fällen, bei M. 14 und 15 D. in 16 Fällen. Indication gab hier stark verminderde Sehschärfe, die Resultate befriedigten den Verf. durchaus.

Die Sehschärfe hat sich in allen Fällen gebessert, bis auf einen Fall mit secundärer Infection nach der Discission des Nachstars und einen, der in einem Anfalle von Del. trem., centrale Haemorrhagie der Netzhaut erlitt. Nach Jahren verloren ihre Sehschärfe ein Fall infolge von Netzhaut-Ablösung ($4^1/_2$ Jahre nach der Operation), ein zweiter infolge schwerer Chorioiditis.

Die Verbesserung der Sehschärfe, des Gesichts-Feldes (Erweiterung), der Farben-Wahrnehmung nach der Operation beruht nach des Verfs. Ansicht auf Besserung der Funktionen durch bessere Ernährung der Netzhaut.

Eine erhebliche Zunahme der Myopie nach der Operation zeigte sich in keinem Falle, wohl aber an 30 nicht operirten Augen.

Von Complicationen der Myopie bilden hinteres Staphylom und centrale Chorioiditis keine Gegen-Anzeige, eine acute schwere centrale Chorioiditis vielmehr eine dringende Indication.

Verf. schliesst sich der Ansicht an, dass in letzteren Fällen eine heilende Wirkung durch die Operation ausgeübt wird, dass diese oft prophylaktisch wirkt.

Das Verfahren der Operation war Discission (in 8 Fällen wiederholt), ihr folgte Linear-Extraction stets nach; 8 Mal war eine zweite, 3 Mal eine dritte nöthig, 2 Mal wurde wegen des Alters der Patienten eine Iridectomie beigefügt, was Verf. jetzt nicht mehr thut.

Verf. schliesst sich in Bezug auf die Operationsmethode der Ansicht Hirschberg's an, von dem er citirt, dass nicht nur der Verlust vom Glaskörper als Grund der Netzhaut-Ablösung anzusehen ist, sondern auch die wiederholten Dilacerationen des Nachstars, welche nicht ohne Verletzungen des Glaskörpers ausgeführt werden können. Verf. kann sich nicht dahin aussprechen, dass eine der anderen Methoden besser als die seinige ist. Besser wäre ein Verfahren, das den Nachstar verhütet, den er in 62 % der Fälle eintreten sah.

Complicationen nach der Operation fanden sich in einem Falle als schwere Infection bei der Nachstar-Discission, in einem Falle als Netzhaut-Ablösung. Die Frage, ob bei Myopie-Operirten die Netzhaut-Ablösung häufiger auftritt, als bei

nicht operirter Myopie, ist noch nicht zu entscheiden, trotzdem sein Resultat zu Gunsten der Operation zu sprechen scheint.

Post-operatives Glaucom trat in Verf.'s Fällen nicht ein, nur die Spannungszunahme durch Linsen-Quellung, die sich durch Extraction beseitigen liess.

Dagegen sah Verf. eine post-operative Complication, in Trübungen des Glaskörpers bestehend, bei 12 Fällen auftreten, doch blieb das Endresultat ein gutes. Spiro.

Journal-Uebersicht.

I. Recueil d'ophtalmologie. 1900. Januar.

1) **Contribution à l'étude de la tuberculose de la conjonctive**, par Dr. Vieusse.

---

2) **Un cas de morve oculaire primitive guérie par la cautérisation au galvanocautère**, par Dr. Strzeminski (Wilna).

Verf. beobachtete bei einem 36jährigen Thierarzt auf der Conj. palp. inf. einen erbsengrossen Knoten. Die benachbarte Schleimhaut war angeschwollen, geröthet und mit eitrigem Schleim bedeckt. Die äussere Haut des unteren Lides war ebenfalls geröthet und geschwollen. Verf. entfernte den Knoten durch Excision, und nachdem die bakteriologische Untersuchung die Anwesenheit von Rotz-Bacillen festgestellt hatte, cauterisirte er die kranke Stelle gründlich mit dem Thermometer. Die Entzündungs-Erscheinungen verschwanden bald, und es trat völlige Heilung ein. — Verf. schliesst an die Schilderung seines Falles die der bisher veröffentlichten Fälle von Rotz-Erkrankung des Auges an und macht darauf aufmerksam, dass sein Fall der einzige ist, in welchem der Rotz primär am Auge auftrat.

Es folgen **Sitzungsberichte** und **Referate**.

Februar.

1) **Des thromboses artérielles du nerf optique de nature athritique**, par Dr. Galezowski.

---

2) **Un cas d'anesthésie par l'éther**, par Dr. Valois (Moulins).

Verf. hat schlechte Erfahrungen mit der Aether-Narkose gemacht, die er in fünf Fällen anwendete. In den vier ersten Fällen entwickelten sich nach der Narkose Bronchitiden, die zwar nicht schwer waren, aber immerhin die Reconvalescenz störten. In dem fünften Fall aber entwickelte sich aus der Bronchitis eine Pneumonie, an der der sonst gesunde 54jährige Patient im Verlauf einiger Tage zu Grunde ging. Die Aether-Narkose ergiebt eine bessere Statistik betreffs der Todesfälle als die Chloform-Narkose, weil man gewöhnlich nur die während der Narkose vorkommenden Unglücksfälle rechnet. Die Aether-Narkose hat, abgesehen von ihrer Gefährlichkeit, auch noch andre Schattenseiten. Die Patienten beschweren sich über Aether-Geschmack im Munde noch mehrere Tage nach der Operation, und auch das speciell bei Augen-Operationen so störende Erbrechen tritt bei Aether-Narkose nicht seltener auf, als bei Chloroform-Narkose.

Es folgen **Sitzungsberichte** und **Referate**.

März.

1) **Complications oculaires de la grippe,** par Dr. A. Péchin.

2) **Des thromboses artérielles du nerf optique de nature athritique,** par Dr. Galezowski. (Suite.)

Es folgen **Sitzungsberichte** und **Referate.**

April.

1) **Conjonctivite blennorrhagique métastatique,** par Dr. Fage, médecin en chef de l'hôpital Saint-Victor, d'Amiens.

Verf. beobachtet bei einem 45jährigen Mann 15 Tage nach dem Beginn eines Trippers das auf beiden Augen gleichzeitige Auftreten einer heftigen Bindehaut-Entzündung mit starker Injection und Chemosis, aber ohne Lid-Schwellung, Schmerz und vor Allem ohne Absonderung. Die Bindehaut-Entzündung heilte unter warmen Umschlägen binnen 8 Tagen ab. Die bakteriologische Untersuchung wies im Secret nur Staphylococcus albus, nicht aber Gonokokken nach. Aus dem Umstand jedoch, dass bald nach dem Erscheinen der Conjunctivitis auch an mehreren Gelenken Tripper-Rheumatismus auftrat, schliesst Verf., dass die Augen-Erkrankung keine zufällige Complication, sondern eine Metastase darstelle.

2) **Des thromboses artérielles du nerf optique de nature arthritique,** par Dr. Galezowski. (Suite.)

Es folgen **Sitzungsberichte** und **Referate.**

Mai.

1) **Des thromboses artérielles du nerf optique, de nature arthritique,** par Dr. Galezowski. (Suite.)

Es folgen **Sitzungsberichte** und **Referate.**

Juni.

1) **Faits intéressants relatifs à la réfraction et à l'accommodation,** par Dr. A. Bourgeois.

2) **Des thromboses artérielles du nerf optique de nature arthritique,** par le Dr. Galezowski. (Suite et fin.)

Es folgen **Sitzungsberichte** und **Referate.**

Juli.

1) **Rapports des affections oculaires et dentaires,** par Dr. Despagnet.

2) **Syndromes oculaires hystériques simulateurs d'affections organiques,** par Dr. E. Koenig (Paris).

Es folgen **Sitzungsberichte** und **Referate.**

August.

1) **Étiologie et traitement du chalazion**, par Dr. Strzeminski (Wilna).

Verf. stimmt zwar nicht mit Tangl überein, der jedes Chalazion für tuberculös ansieht, neigt jedoch der Ansicht zu, dass in einzelnen Fällen das Chalazion als eine tuberculöse Neubildung anzusehen sei. Zu der Ansicht kam er auf Grund der Beobachtung von 119 Fällen von Chalazion, die er in den letzten 5 Jahren diesbezüglich genauer untersuchte. Er fand unter den Patienten 6 Fälle mit phthisischem Habitus, 5 mit Spitzen-Affection, 15 Scrophulöse, 5 mit abgelaufener katarrhalischer Pneumonie und 8 mit hereditärer tuberculöser Belastung. Ohne die Scrophulösen mitzuzählen, giebt das eine Proportion von 20 % suspecter Fälle. — Was die Behandlung anlangt, so verschrieb Verf. eine Salbe (Jod. pur. 0,2, Jodkalium 0,6, Lanolin 4,0, Vaselin 0,8, aq. dest. 0,8) und zwar im Anfang ohne besonderes Vertrauen auf ihre Wirksamkeit nur bei Patienten, die sich nicht operiren lassen wollten. Später überzeugte er sich jedoch davon, dass selbst alte Chalazien unter Gebrauch der Salbe in einer grossen Reihe von Fällen sich zurückbildeten. Von 103 genügend lange beobachteten Chalazien schwanden 65 unter Gebrauch jener Salbe, während nur 38 schliesslich doch operirt werden mussten. Die Jod-Salbe macht keine Schmerzen, färbt die Haut nicht und kann vom Patienten selbst angewendet werden ohne Assistenz des Arztes.

2) **L'acuté visuelle et la faculté chromatique chez les agents du service actif des chemins de fer**, par Dr. Despagnet.

3) **De l'empyème du sinus frontal et des ses complications orbitaires**, par Dr. Vieusse (Toulouse).

Es folgen **Sitzungsberichte** und **Referate**. Ancke.

II. Revue générale d'ophtalmologie. 1900. Januar.

Enthält nur **Referate**.

Februar.

1) **L'héméralopie traitée par le sérum physiologique de cheval**, par Dr. Juan Santos Fernandez (Havanna).

Verf. berichtet über 4 Fälle von essentieller Hemeralopie, die durch einmalige Injection von 10—20 ccm physiologischen Pferdeblut-Serums sofort gebessert, durch 2—4malige Injection dauernd geheilt wurden.

Es folgen **Referate**.

März.

1) **Transformation de la loupe simple en loupe binoculaire et stéréoscopique**, par Dr. Émile Berger.

Das Instrument ist ganz ähnlich dem v. Sicherer'schen. Die beiden Linsen sind entsprechend der Convergenz der Seh-Axen schief gestellt und decentrirt.

April. Mai. Juni.

Enthalten nur **Referate**.

Vermischtes.

Zur Richtigstellung eines Prioritäts-Anspruches.

Das im Supplement zum Jahrgang 1899 des Centralbl. f. pr. Augenheilk. S. 402 enthaltene Referat über meinen im Sept.-Heft 1899 von Zehender's Klin. Monatsbl. erhobenen Prioritäts-Anspruch erwähnt den Gegenstand nicht, auf welchen sich mein Prioritäts-Anspruch eigentlich bezieht.

In der angezogenen, früheren Mittheilung von mir (Knapp's Arch. f. A., III., 2., pag. 146) findet sich wörtlich folgende Stelle:

„Liebreich glaubt, dass in seinem Falle nur der eine Schenkel der Schlinge der Arterie angehört, während er den andren Schenkel für den Rest einer Vena hyaloidea ansieht, weil er dessen Uebergang in eine Netzhautvene, wenngleich mit Schwierigkeit, verfolgen konnte. Eine Vena hyaloidea ist aber von den Embryologen bisher nicht gefunden worden."

Ich habe demnach Liebreich gegenüber den Einwand, dass eine Vena hyaloidea im Embryo nicht existirt, mithin auch nicht persistiren kann, schon vor Otto Becker erhoben, und hierauf bezieht sich mein Prioritäts-Anspruch.

Soviel zur Richtigstellung dieses Anspruchs.

Ich möchte mir nun erlauben, diese Gelegenheit zu benutzen, um auf eine eigenthümliche Beobachtung Finkbeiner's hinzuweisen, welche, wie mir scheint, die Grundlage bietet für eine höchst plausible Deutung der bisher so räthselhaften, von der Papille in den Glas-Körper vordringenden, schlingenförmigen Gebilde. Finkbeiner's Beobachtung wird zwar von Heinrich Müller in seinem grundlegenden Aufsatz: Ueber die Arteria hyaloidea als ophthalmoskopisches Objekt (A. f. O., II., 2., und Gesamm. und Hinterl. Schr., pag. 364) angeführt, sie hat aber, soviel mir bekannt, weiter keine Berücksichtigung gefunden. H. Müller sagt: „Den Canal (d. i. den Canalis hyaloideus) hat auch Finkbeiner (Zeitschr. f. wiss. Zoologie, VI., 330) im Ochsen-Auge gesehen, giebt jedoch an, gewöhnlich zwei offene Canäle gefunden zu haben, ohne dabei der Arterie Erwähnung zu thun. Die zwei Ampullen, welche derselbe in einem Ochsen-Auge ausnahmsweise in der Nähe des Seh-Nerven fand, und deren Fortsetzung in einen Strang vereinigt, durch den ganzen Glas-Körper lief, entsprechen wahrscheinlich dem eben beschriebenen Bulbus u. s. w. u. s. w."

Es existirt demnach nach Finkbeiner's Angabe eine Varietät des Canalis hyaloideus im Ochsen-Auge, bei welcher dieser Canal an seinem, der Sehnerven-Papille zugekehrten Ende verdoppelt erscheint. Da der Canalis hyaloideus, wenn er typisch einfach verläuft, nur die niemals von einer Vene begleitete Arteria capsularis beherbergt, so darf man wohl vermuthen, dass, wenn der Canal ausnahmsweise mit zwei Aesten von der Papille entspringt, welche sich mehr gegen die Linse hin zu einem Stamme vereinigen, diese zwei Aeste das Gehäuse einer Arterien-Schlinge darstellen, von deren Gipfel erst die eigentliche Arterie capsularis ihren Anfang nimmt. Eine Varietät, wie sie nun Finkbeiner beim Ochsen wiederholt festgestellt hat, wird aber wohl auch beim Menschen vorkommen können. Giebt man Letzteres zu, so wird man ohne Weiteres die von der Papille in den Glas-Körper vordringenden schlingenförmigen Gebilde als persistirende Reste dieser „Basalschlinge" ansprechen dürfen.

A. Schapringer.

Um Einsendung von Separatabdrücken wird gebeten (Berlin NW. 26 Schiffbauerdamm).

Verlag von Veit & Comp. in Leipzig. — Druck von Metzger & Wittig in Leipzig.

Centralblatt

für praktische

AUGENHEILKUNDE.

Herausgegeben von

Prof. Dr. J. Hirschberg, Geh. Med.-Rath, in Berlin.

Unter ständiger Mitwirkung der Herren Dr. Ancke in München, Dr. Bergen in Paris, Prof. Dr. Birnbacher in Graz, Dr. Brailey in London, Prof. Dr. H. Cohn in Breslau, Doc. Dr. Cl. du Bois-Reymond in Berlin, Dr. Dahrenstaedt in Herford, Doc. Dr. E. Emmert in Bern, Prof. C. Gallenga in Parma, Dr. Ginsberg in Berlin, Prof. Dr. Goldzieher in Budapest, Dr. Gordon Norrie in Kopenhagen, Prof. Dr. Horstmann in Berlin, Dr. Issigonis in Smyrna, Prof. H. Knapp in New York, Prof. Dr. Krückow in Moskau, Dr. Kuthe in Berlin, Dr. Landau in Coblenz, Prof. Dr. Magnus in Breslau, Major F. P. Maynard, J. M. S., in Ost-Indien, Dr. Michaelsen in Görlitz, Dr. Moll in Berlin, Prof. Dr. J. Munk in Berlin, Dr. Neuburger in Nürnberg, Dr. Peltesohn in Hamburg, Dr. Pergens in Brüssel, Prof. Peschel in Frankfurt a. M., Dr. Purtscher in Klagenfurt, Dr. M. Reich in Petersburg, Med.-Rath Dr. Schirm in Oldenburg, Prof. Dr. Schenkl in Prag, Prof. Dr. Schwarz in Leipzig, Dr. Spiro in Berlin, Dr. Stiel in Köln.

Monatlich ein Heft. Preis des Jahrganges 12 Mark. Zu beziehen durch alle Buchhandlungen des In- und Auslandes und die Postanstalten des Deutschen Reiches.

December. Vierundzwanzigster Jahrgang. 1900.

Inhalt: **Original-Mittheilung.** I. Ueber einen Fall von Schicht-Star bei Trauma. Von Dr. **Ch. Merz-Weigandt.** — II. Ueber eine bisher nicht beschriebene Affection des äusseren Augenwinkels. Von Dr. **Camill Hirsch,** Augen-Arzt in Prag. (Schluss.)

Neue Bücher.

Gesellschaftsberichte. IX. Congrès périodique international d'ophtalmologie. Utrecht, 14.—18. August 1899. (Schluss.)

Journal-Uebersicht. I. Annali di Ottalmologia. Fasc. 1—3. — II. Archivio di Ottalmologia von Prof. Angelucci. Mai—August.

Vermischtes.

Bibliographie.

[Aus dem Ambulatorium des Prof. Dr. Birnbacher in Graz.]

I. Ueber einen Fall von Schicht-Star bei Trauma.

Von Dr. **Ch. Merz-Weigandt.**

S. A. 31 Jahre alt, Grundbesitzers-Sohn, hatte bei der Infanterie gedient und war dort Schütze erster Klasse geworden. Weder während seiner Militär-Dienstzeit, noch früher hatte er jemals eine Seh-Störung des rechten Auges bemerkt. Ende November 1895 schlug er sich mit dem Knoten einer nassen Leder-Peitsche in das rechte Auge. Der Schmerz, den dieser Schlag verursachte, war so mächtig, dass Patient ohnmächtig umsank und mit einem Wagen nach Hause gebracht werden musste. Das Auge blieb

durch 10 Tage verbunden, und der behandelnde Arzt sagte, es sei Blut im Auge ausgetreten. Nach Weglassen des Verbandes war die Schmerzhaftigkeit verschwunden, das Sehvermögen aber im Vergleich zum linken Auge erheblich herabgesetzt. Allmählich gewann das rechte Auge wieder normales Aussehen. Das Seh-Vermögen besserte sich etwas, blieb aber trotzdem gegenüber dem linken Auge bedeutend geschwächt. Etwa $1^1/_2$ Monate nach der der Verletzung begann, ohne äussere Ursache und ohne dass am Auge eine äusserliche Veränderung sich bemerkbar gemacht hätte, eine neuerliche Verschlechterung des Seh-Vermögens, welche allmählich zunahm und nach etwa $^1/_2$ Jahr constant auf der jetzigen Höhe blieb. Von Krampf-Anfällen oder diesen ähnlichen Zuständen war weder vor noch nach der Verletzung die geringste Spur zu bemerken, auch bei den übrigen Familien-Mitgliedern ist nie etwas Ähnliches vorgekommen.

Stat. praes. S. A., ein sehr kräftiger, grosser und wohlgebauter Mann, von gutem Ernährungs-Zustand, intelligent, zeigt am rechten Auge folgenden Befund: Umgebung des Auges, Stellung der Lider und Cilien, sowie Thränen-Wege vollkommen normal. Die Bindehaut der Lider und des Bulbus zeigt keinerlei Veränderungen. Nach unten-aussen im Hornhaut-Limbus befindet sich eine tangential zum Limbus verlaufende 2 mm lange sehr zarte Narbe. Die übrige Hornhaut ist normal. Die vordere Kammer ist etwas vertieft. Nach unten-aussen gegen die Hornhaut-Narbe verlaufend befindet sich ein am pupillaren Ende 5 mm, am ciliaren Ende 3 mm breites Iris-Colobom. An den Colobom-Rändern steht das Pigment-Blatt der Iris ungefähr $^1/_2$ mm weiter vor, als das übrige Iris-Gewebe, so dass es einen schmalen schwarzen Rahmen bildet. Die Iris ist am ciliaren Ende des Coloboms nicht etwa umgeschlagen, sondern direkt zerrissen. Die Linse erscheint central getrübt, und zwar sieht man ziemlich breite, radiär angeordnete Streifen und zwischen diesen zahlreiche, grössere und kleinere punktförmige und unregelmässig geformte Trübungen, zwischen welchen man, wie durch ein feines Gitter-Werk, im durchfallenden Lichte etwas rothes Licht vom Fundus erhält. Im Colobom-Gebiet zeigt sich bei durchfallendem Lichte eine ungefähr $1^1/_2$ mm breite, rothe, von Trübungen vollkommen freie Randzone. Die Linsen-Trübung bildet dort eine scharf begrenzte, concentrisch zum Linsen-Rand gelegene Linie. Der Linsen-Rand selbst ist bei steilem nach Abwärts-Sehen im Colobom-Gebiet deutlich sichtbar. Nach Erweiterung durch Atropin sieht man, dass diese freie Rand-Zone die ganze Linsen-Peripherie einnimmt. Auch zahlreiche der Trübung aufsitzende kleine Reiterchen, wie sie für das Bild des progressiven Schicht-Stares typisch sind, werden sichtbar.

Die Pupillen-Reaktion ist sowohl bei direkt einfallendem Lichte, als auch consensuell sehr träge. Farben werden gut erkannt. S = Fingerzählen in $^3/_5$ m.

Linkes Auge bis auf ein kleines Pterygium vollkommen normal S = $^5/_5$.

Wir haben es hier mit einer traumat. Cataract zu thun, welche das typische klinische Bild des Schicht-Stares zeigt. Dass es sich um eine traumat. Cataract handelt, unterliegt gar keinem Zweifel. Einerseits spricht schon die Einseitigkeit der Cataract gegen congenitale Entstehung, anderseits war Patient Schütze I. Classe, was eine, bei der Tragweite unsrer modernen Waffen ganz vorzügliche Sehschärfe voraussetzt; auch hätte der Patient gar keinen Grund, eine früher bestandene Cataract zu leugnen. Er kommt auch nicht wegen seines rechten Auges, sondern wegen des vorerwähnten Pterygiums des linken Auges in's Ambulatorium.

Ich finde in der Litteratur keinen derartigen Fall erwähnt. Es sind eine Reihe von Schichtstar-Bildungen im späteren, wie im frühen Kindes-Alter beschrieben, so namentlich von Schirmer, der einen Fall von erworbenem Schicht-Star bei einem in Folge von partiellem Staphylom an Glaucoma secundär erkrankten Auge beschreibt. Ferner von demselben einen Fall von „sehr zarten schichtstar-ähnlichen" Trübungen nach Leucoma adhaerens.[1] Derselbe beschreibt einen Fall von Schicht-Star bei einem 27-jährigem Mädchen mit partiellem Hornhaut-Staphylom, nach Perforation anatomisch nachgewiesen. Mit 19 Jahren war in diesem Falle das Sehen noch normal.[2] Einen Fall, von dem Schicht-Star ganz ähnlicher Bildung in Verbindung mit Pyramiden-Star nach Leucoma adhaerens beschreibt Becker.[3] Graefe erwähnt ferner einen Fall von Schicht-Star nach öfters recidivierender Iritis.[4] Peters[5] fand in seinen zwei Fällen von Tetanie-Star die anatomischen Substrate, wie sie nach den Untersuchungen von Schirmer, Deutschmann, Beselin u. A. als für Schicht-Star charakteristisch festgestellt wurden, wenn auch beide Fälle klinisch als Schicht-Star nicht diagnosticirbar waren. Wenn wir aber alle diese Fälle in's Auge fassen, so handelt es sich mit Ausnahme der beiden Fälle von Peters um Folge-Erscheinungen schwerer Erkrankungen des vorderen Uvealtractes. Allerdings ist es dabei auffällig, dass dadurch nur gerade diejenigen Linsen-Schichten getrübt wurden, deren Trübung eben für das klinische Bild des Schicht-Stares typisch ist. In meinem Falle muss ich das Bestehen derartiger Schädlichkeiten direkt ausschliessen, und es könnte nur eine ausgedehnte Zerreissung im Ciliar-Körper mit nachfolgender Schrumpfung desselben in Betracht kommen. Für diese Art intra-oculärer Verletzung spricht die sehr träge Pupillen-Reaction, vielleicht auch die etwas vertiefte Kammer. Dass pathologische Veränderungen im Ciliar-Körper eine Ernährungs-Störung der Linse und in Folge dessen Trübung derselben hervorrufen können, ist nach den Ausführungen von Schoen,[5] Magnus[6] und Wettendorfer mehr als wahrscheinlich, wenn

[1] Graefe's Archiv XXXV. 3, S. 175. [2] Daselbst, S. 171.
[3] Bericht über die Wiener Augenkl. 1863—1865, S. 96. Wien, 1864.
[4] Graefe's Arch. II. 1, S. 273.
[5] Archiv für Augenheilkunde XIX, S. 77.
[6] Graefe's Archiv XXXIII. S. 195.

auch andrerseits völlige Atrophie des Ciliar-Körpers ohne die geringste Linsen-Trübung vorkommt, wie man es hie und da an Augen mit chronischem Glaucom zu sehen in der Lage ist. Peters, der in seinen beiden Fällen, die klinisch als Schicht-Star nicht diagnosticirbar waren, die anatomischem Schichtstar-Veränderungen mit Kern-Schrumpfung fand, zieht daraus und aus den histologischen Befunden zweier gewöhnlicher seniler, mit der Kapsel extrahirter Cataracte, welche ebenfalls Schichtstar-Veränderungen zeigten, den Schluss, dass zwischen Schichtstar-Bildung und der des gewöhnlichen juvenilen und senilen Total-Stares kein durchgreifender Unterschied besteht, und dass der Schicht-Star nichts weiter als ein in Folge der weicheren und elastischeren Beschaffenheit der Corticalis und der weicheren Beschaffenheit der Kern-Peripherie nur unvollständig entwickelter Total-Star ist. Wenn man sich dieser Ansicht anschliesst, so wäre die Star-Bildung im Allgemeinen und die Schichtstar-Form im Speciellen für den vorliegenden Fall durch Verletzung des Ciliar-Körpers mit nachfolgender Schrumpfung und Zug an der Zonula und durch dadurch bedingte Ernährungs-Störung der Linse erklärt.

Sehr nahe liegend ist es, auf die alte, vielfach angefochtene Theorie von Arlt zurückzugreifen, welcher annahm, dass heftige Convulsionen eine Lockerung zwischen Kern und Corticalis herbeiführen, und dass sich dann die betroffene Schicht secundär trübe. Hat man doch gegen diese Theorie als einen hauptsächlichen Einwand die Thatsache in's Feld geführt, dass im Kindes-Alter kein Kern vorhanden sei, und dass man beim Erwachsenen, wo ein solcher vorhanden ist, niemals nach heftigen Erschütterungen Schicht-Star auftreten sieht.[1] Für den vorliegenden Fall wäre diese Theorie nicht so kurzer Hand zu verwerfen, da ja einerseits bei dem Alter des Patienten eine thatsächliche Differenzirung zwischen Kern- und Rinden-Schicht besteht, andrerseits die Erschütterung eine aussergewöhnlich heftige war, was daraus zu entnehmen ist, dass der Patient, ein äusserst kräftiger und gesunder Mensch, in Folge des auftretenden Schmerzes ohnmächtig vom Platz transportirt werden musste.

Es wäre die Entstehung des Schicht-Stares auch so zu erklären, dass in Folge des Trauma die ganze Linse getrübt wurde und erst durch Nachwachsen neuer Linsen-Fasern die freie Randzone entstand. Diese Art der Genese ist aber in unserem Falle auszuschliessen, da ja die freie Randzone doch so breit ist, dass bei dem Alter des Patienten und in der kurzen Zeit ein so ausgiebiges Wachsthum der Corticalis unwahrscheinlich erscheint.

Interessant ist dieser Fall namentlich für den Unfalls- und Gerichts-Arzt, denn Nichts ist verlockender, als beim Vorfinden eines Schicht-Stares nach Trauma diesen als präexistirend zu erklären.

[1] Ein Beitrag zur Aetiologie des juvenilen Total-Stars, Wiener med. Wochenschrift 1897, Nr. 11 und 12.

II. Ueber eine bisher nicht beschriebene Affection des äusseren Augenwinkels.

Von Dr. **Camill Hirsch**, Augen-Arzt in Prag, ehem. I. Assistent der k. k. deutschen Universitäts-Augenklinik.

(Schluss.)

IX. P. O., 35jähr. Fabrikant; eingetreten 17. October 1900.

Seit ungefähr 7 Jahren leidet er an häufig recidivirenden Reizzuständen beider Augen, die immer als Conjunctivitis betrachtet und ärztlich behandelt wurden. In den Jahren 1893 und 1894 wurde er continuirlich, dann bloss zeitweilig behandelt. Jetzt wird er seit fast 2 Jahren wieder continuirlich behandelt, und zwar mit Collyrium und einem Alaunstift, der ihm vom Arzte mitgegeben wurde, und mit dem er sich selbst in der Weise täglich behandelte, dass er ihn durch den unteren Bindehaut-Sack vom inneren Augenwinkel her gegen den äusseren durchführt. Die Wirkung des Stiftes lobt der Kranke sehr, da sie ihm, wie er angiebt, sofortige Beseitigung seiner Beschwerden, die in stechenden Schmerzen in den äusseren Augenwinkeln bestehen, verschafft.

Leider hatte er, kurz bevor er zur Ordination kam, diese Procedur mit dem Stifte durchgeführt.

Ich finde: Die Bindehaut des Oberlides ist vollständig normal, die des Unterlides netzformig injicirt, die Injection setzt sich auf die peripherischen Theile der Augapfel-Bindehaut fort. Die Bindehaut des Tarsus ist nicht wesentlich verdickt, ihre Oberfläche ist auffallend glatt (diffuse narbige Veränderung?), keine Spur von Follikeln, hingegen einzelne Infarcte zu sehen. Die Lider äusserlich normal, die Cilien sind ungewöhnlich lang, wohl erhalten, sämmtlich vollkommen richtig stehend an beiden Lidern. Auffallend ist, dass die Wimpern-Reihe am Oberlide ungewöhnlich weit über den lateralen Winkel hinausreicht und sich hier stark verbreitert, und dass sich direct lateral am Winkel einzelne lanugohaar-ähnliche anschliessen, fast continuirlich in die untere Wimpern-Reihe übergehen, also der Winkel von Wimpern-Haaren gesäumt erscheint.

Obwohl hier keine Cilie in der Nachbarschaft der äusseren Commissur nach unten umgeschlagen war, manifestirte sich auch dieser Fall als zu den in Rede stehenden gehörig durch den Befund an der hinteren Lid-Kante beider Unterlider. Diese zeigte nämlich nahe der lateralen Commissur an beiden Augen die charakteristische Veränderung. Am rechten Unterlide in Form einer am Ende derselben sitzenden, deutlich mit Granulationen gesäumten Rinne. Am linken Unterlide war das ganze Endstück durch Granulations-Knöpfchen-Bildung wie gezähnelt; die Granulations-Bildung setzte sich auch etwas auf den Winkel selbst, bezw. die Commissur fort. Diese selbst ist auffallend kurz.

Nach diesem Befunde war mir auch die augenblickliche Wirkung des Alaunstiftes klar. Derselbe hat offenbar mechanisch, d. h durch Herausstreichen der Cilien aus dem unteren Bindehaut-Sacke, bezw. äusseren Winkel, „sofortige“ Erleichterung gebracht.

Ausser den weiter unten zu besprechenden Symptomen der eigentlichen Erkrankung, welche alle diese Fälle als zusammengehörig kennzeichnen, fallen noch einige Momente auf: Vor allem der Umstand, dass die Affection von den neun Kranken bei acht auf beiden Augen auftrat. Der neunte Fall wurde nicht längere Zeit beobachtet, und es ist die Möglichkeit nicht ausgeschlossen, dass die Affection, die bei der einzigen Untersuchung nur ein Auge betraf, sich zu einer anderen Zeit auch auf dem anderen Auge zeigte, wie dies bei Fall VI z. B. zutraf.

Bei fast allen Fällen waren die Cilien der Oberlider stark und lang, bei einzelnen (z. B. I und IX) sogar ganz ungewöhnlich. Diese Eigenschaften kamen aber stets den umgeschlagenen Wimpern zu.

Bei einem beträchtlichen Bruchtheile der Fälle fanden sich Follikel in der Bindehaut zum Theile spärlich, zum Theile reichlich (Fall I). Ganz besonders sei hervorgehoben, dass der Fall II durch Bildung von Follikeln nur in der circumscripten Partie der Bindehaut des Fornix und Aug-Apfels reagirte, und zwar nur dort, wo dieselben von den Cilien gescheuert wurden. In keinem der Fälle kann jedoch von Trachom die Rede sein, da Narben oder erhebliche Hypertrophie der Bindehaut vollkommen fehlten.

Als ein wichtiges negatives Moment ist noch festzustellen, dass in keinem der Fälle die freien Lidränder oder Lidrand-Flächen irgend welche Anomalie ihrer Stellung darboten; (die Andeutung von Entropium im Falle VIII fällt nicht in's Gewicht gegenüber allem Uebrigen und dem Umstande, dass gerade die schwersten Fälle keine Spur eines solchen zeigten). Dasselbe gilt von den Stellungs-Anomalieen der Wimpern (Trichiasis und Distichiasis).

Als ich vor ziemlich genau einem Jahre bei Fall I jene merkwürdige Anomalie zum ersten Male sah, stand ich ziemlich rathlos da; es fehlten mir so ziemlich alle Anhaltspunkte, um mir die Entstehung dieser sonderbaren Veränderung zu erklären. Ich beschloss daher, dem äusseren Augenwinkel einige Aufmerksamkeit zu schenken, um eventuell die Anfangs-Stadien der Erkrankung zu finden.

Der Zufall war mir so günstig, dass er mir in den vorliegenden neun Fällen eine lückenlose Kette in die Hände spielte, deren Glieder den allmählichen Werdegang der Affection deutlich nachweisen.

Den ersten, leichtesten Grad stellt Fall II, rechtes Auge, dar. Hier ist eine Cilie des Oberlides eingestülpt; von der zugehörigen Veränderung am Unterlide ist keine Spur da; nicht einmal ein Abdruck an der hinteren Lidkante.

Den zweiten Grad stellen Fall II, linkes Auge, III, VI, VII dar, bei welchen bereits ein linearer Abdruck oder eine flache Kerbe in der hinteren Lidkante vorhanden ist.

Den dritten Grad, wo die Kerbe bereits zur Rinne vertieft ist, durch Granulation ihrer Ränder, finden wir in Fall IV, V, VIII und IX.

Den vierten höchsten Grad, wo sich die Granulationen über der Rinne bis zur Vereinigung berühren und diese zu einem Canal schliessen, bietet der Fall I.

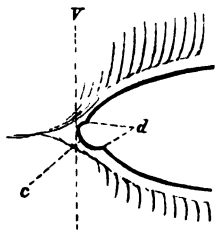

Fig. 1.

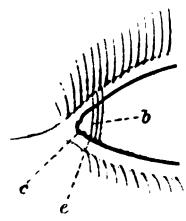

Fig. 2.

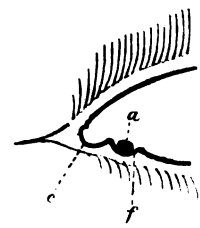

Fig. 3.

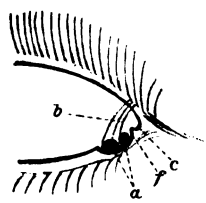

Fig. 4.

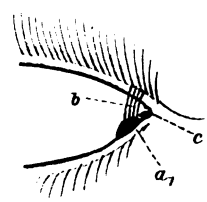

Fig. 5.

Fig. 1. Normaler lateraler Augen-Winkel mit deutlich ausgebildeter Commissur. V = Verticale, d = Beginn der Verengerung der freien Lidrand-Fläche, c = Commissur.

Fig. 2. II. Grad der Affection (Fall II). b = die umgeschlagenen Cilien; e = Abdrücke (Kerben) in der hinteren Lid-Kante.

Fig. 3. (Fall V) u. Fig. 4 (Fall VII). III. Grad der Affection (bei Lupen-Vergrösserung) a = Granulations-Knöpfe, die aus dem Substanz-Verluste (f) der hinteren Lid-Kante herauswachsen. Sonstige Bezeichnung wie bei Fig. 1 u. 2.

Fig. 5. Höchster Grad der Affection (Fall I) a = die Granulationen, die umgeschlagenen Cilien gänzlich einschliessend.

Um Wiederholungen zu vermeiden, habe ich die Abbildungen einzelner Fälle nur soweit in den Text eingefügt, als sie die einzelnen Characteristica zeigen. Sie sind alle vergrössert gezeichnet. Dadurch tritt der flache, halbmondförmige Substanz-Verlust (Erosion) der hinteren Lidkante (Fig. 3 und 4) deutlich hervor, wie er sich bei Lupen-Betrachtung präsentirt, sowie die Granulations-Knöpfe in seinem Grunde, die bei Betrachtung mit unbewaffnetem Auge als Doppel- und mehrfache Kerben imponiren.

Die Affection setzt sich aus zwei Theilen zusammen, deren einen offenbar das Primäre, das Umschlagen einer oder mehrerer der äusseren Commissur benachbarten Cilien, darstellt. Dieser erzeugt dann erst den

zweiten, secundären, Theil, die Veränderung der entsprechenden Gegend der hinteren Lidkante des Unterlides, welcher, von den Fällen ersten Grades abgesehen, niemals fehlt und so charakteristisch ist, dass er die Diagnose des Zustandes zu einer Zeit ermöglicht, wo momentan gerade keine Cilie eingestülpt ist. (Siehe Fall V und IX.)

Betreffend den Vorgang bei der Entstehung kann man sich nun bezüglich des zweiten Theiles leicht vorstellen, dass an der fraglichen Stelle am Unterlide durch Druck bezw. durch Reiben der Cilie eine Erosion und nachfolgend Granulations-Bildung hervorgerufen wird. Hierbei hätte man sich gar nicht zu denken, dass das Unterlid dabei nur eine passive Rolle spielt. Vielmehr glaube ich, dass die in dem unteren Bindehaut-Sack eingedrungenen Cilien, hier als Fremdkörper wirkend, reflectorisch Orbicularis-Krampf hervorrufen, wodurch das Unterlid immer stärker gegen den Bulbus drückt und die Cilie sich in die hintere Lidkante immer mehr einpresst, hier endlich eine Erosion setzt, und, wenn sie genügend lang hier sitzt, durch die sie umwuchernden Granulationen gefangen bleibt; oder irgendwie befreit und nächstens wieder einmal in den Bindehaut-Sack eindringend, hier das Lager bereits vorbereitet findet und durch frische Erosion noch weitere Granulations-Bildung anregt, bis sie endlich ganz umwachsen wird. (Wie in Fall I.)

Sehen wir uns nach einem Analogon in der Pathologie um, so finden wir eine solches nur noch am sogenannten „Unguis incarnatus," wo der Nagel ebenfalls durch Granulationen vom Nagelbette aus allmählich umwuchert und endlich von diesen ganz eingeschlossen wird.

Viel weniger einleuchtend ist das Zustandekommen des primären Theiles der Affection. Warum kam es gerade in diesen Fällen zu dieser Einstülpung der Wimpern, wo doch die gewöhnlichen Anlässe für eine solche, wie Trachom, Entropium, Trichiasis, so ziemlich vollständig fehlen?

Da muss uns nun zunächst die durchwegs vorhandene Beiderseitigkeit der Affection auffallen, ein Umstand, der uns darauf hinzuweisen scheint, dass die Entstehung möglicherweise durch eine bestimmte Configuration des äusseren Augenwinkels bei diesen Kranken begünstigt wird.

Ich habe daraufhin eine sehr grosse Reihe von Individuen mit normalen Augen angesehen und fand, dass die üblichen Beschreibungen des äusseren Augenwinkels in den Lehr- und Handbüchern einer Ergänzung insofern bedürfen, als gerade bezüglich der uns hier interessirenden Details, wie Bildung der Commissur, Verhalten der Wimpern zum Winkel, grosse individuelle Schwankungen auffallen. So sagt z. B. Merkel im Handbuche von Graefe-Saemisch[1]) blos: „Sie (i. e. die freien Ränder der Augenlider) treffen am lateralen und medialen Ende der Spalt-Oeffnung aufeinander und bilden hier

[1] Band I, S. 63.

durch ihre Verwachsung die beiden Augenwinkel. Der laterale Augenwinkel ist nur eine spitzwinkelige Commissur ohne weitere Besonderheit, der mediale hingegen . . . stellt eine ausgerundete Bucht dar."

Was zunächst die Art und Weise angeht, wie sich die freien Lidränder zum äusseren Augenwinkel vereinigen, so ist zu bemerken, dass diese selbst sich niemals im Winkel mit einander berühren, und dass dieser Vereinigung stets eine Zuspitzung resp. Verschmälerung der freien Lidrand-Flächen vorangeht. Die obere reicht wohl in der Regel fast bis zur Spitze des Winkels, die untere hört hingegen beträchtlich (oft bis 2 mm) früher auf. Die Verbindung erfolgt durch eine bogenförmige, zarte Hautleiste, die äussere Commissur, deren Concavität der Lidspalte zugewandt ist, und welche continuirlich übergeht in die flachen, ebenfalls bogenförmigen Ausschnitte, durch welche die Zuspitzung der Enden der Lidrand-Flächen von der hinteren Lidkante her erfolgt (s. Fig. 1.) Hierdurch wird der äussere Augenwinkel ebenfalls zu einer ausgerundeten Bucht verwandelt, wenn die Commissur eine halbwegs beträchtliche Länge erreicht. Diese ist nun individuell ungeheuer variabel. Manchmal kaum messbar, reicht sie eben hin, die Verbindung der beiden Lidrand-Enden herzustellen. Meist ist dieselbe 1 bis $1^1/_2$, ja 2 mm lang (gemessen bei ruhigem Blick gerade aus) und misst bei Auseinanderziehen der Lider in senkrechter Richtung ausgespannt oft 3 mm. Bei alten Leuten mit schlaffen Lidern und derartiger Commissur entsteht hier thatsächlich ein nahezu kreisförmig begrenzter Hohlraum, dessen Grenze lidspaltenwärts durch den lateralen Contur der Augapfel-Oberfläche gegeben ist.

Das zweite uns interessirende Moment ist das Verhalten der Cilien zum Augenwinkel. Denken wir uns in der Spitze des Augenwinkels (von der Hautfläche gesehen) eine Vertikale errichtet (s. Fig. 1.), so endet die Wimpern-Reihe des Oberlides in der Regel in einer Entfernung von $1^1/_2$ oft auch mehr als 2 mm vor derselben. Zumeist stehen auf dieser kurzen Strecke noch spärliche, im Gegensatze zu den übrigen Wimpern, zarte, oft lanugoähnliche Haare mit ganz unregelmässiger Wachsthums-Richtung. Die Wimpern-Reihe des Unterlides hört immer etwas eher auf, als jene des Oberlides. Gegen das laterale Ende hin verbreitert sich in der Regel der wimpernbesetzte Rand-Saum, so dass bei Leuten mit etwas längeren Cilien diese sich hier mit denen des Unterlides schon beim Blicke geradeaus (nicht erst bei Lidschluss) kreuzen. Hie und da kommt es vor, dass die Wimpern-Reihe des Oberlides die Vertikale erreicht, ausnahmsweise, dass sie diese nach aussen überschreitet, und dass die letzten lanugo-ähnlichen Ausläufer der Reihe mit denen des Unterlides zusammenstossen, so dass der Winkel von Wimper-Haaren völlig umsäumt erscheint. Die Wachsthums-Richtung der Wimpern an und jenseits der Verticalen ist dann nicht dachförmig nach vorne unten, sondern mehr oder weniger nach aussen und nach unten.

Prüfen wir nun die in Rede stehenden Fälle hinsichtlich der eben geschilderten Details im Baue des äusseren Augenwinkels, so scheint es, dass das Zusammentreffen mehrerer Excesse in gedachter Beziehung das begünstigende Moment für die Entstehung der Anomalie darstellt: Länge der Wimpern-Reihe bis zur Verticalen und darüber hinaus, bei gleichzeitig vorhandener, aber nicht zu langer Commissur, und ungewöhnlich lange und starke Cilien. (Die eingestülpten Cilien waren immer solche, niemals vielleicht die Lanugo-Haare). Unter diesen Umständen kann es leicht durch eine, von irgend einem Anlass hervorgerufene krampfhafte Contraction des Orbicularis zur Einstülpung der der Commissur benachbarten (äussersten und hintersten) Cilien kommen, da sie von Haus aus, wie oben dargelegt, bereits stark nach abwärts geneigt sind. Die ungewöhnliche Länge der letzteren verhindert die sofortige Befreiung derselben durch den Lidschlag; der Patient kann dies mit den gewöhnlichen Manövern (Reiben der Augen, Auseinanderziehen der Lider) in der Regel auch nicht, und so ist der der oben geschilderte Circulus vitiosus geschlossen, der Entwickelung jener weiteren Erscheinungen am Unterlide steht nichts mehr im Wege. Dass die Cilien jedoch so lange an dem ungehörigen Orte verweilen können, bis sie jene secundären Veränderungen erzeugt haben, ist nicht so sonderbar, wenn man bedenkt, dass oft Menschen, die am Unterlide sämmtliche Cilien im Bindehaut-Sacke tragen, nicht im Geringsten belästigt sind.

Die grosse Aehnlichkeit der Fälle, sowie die verhältnissmässige Häufigkeit des Auftretens und Constanz der Erscheinungen ist so bemerkenswerth, dass diese Anomalie sicher mehr ist, als ein zufälliger Befund. Dem typischen Befunde entspricht auch meist eine ziemlich stricte Anamnese: Die Betroffenen klagen meist über ziemlich genau (im äusseren Winkel) localisirte Beschwerden (Druck, Stechen, „Verklebtsein" etc.).

Dass die Erscheinung bisher übersehen wurde, erklärt sich daraus, dass die schwersten Grade der Affection offenbar ziemlich selten sind, bei den leichteren zur Zeit der Untersuchung möglicherweise keine Cilien gerade eingestülpt sind, oder durch Auseinanderziehen der Lider, gleich zu Beginn der Untersuchung, da darauf nicht geachtet wird, etwa umgeschlagene Cilien ausgestülpt werden; (über die Diagnose auch in diesen Fällen siehe oben Fall V und IX). Und so werden nun diese Fälle, die ja alle mit theils einfachem, theils Follicular-Catarrh behaftet sind, als solche geführt und behandelt, da ja im Allgemeinen die Angaben solcher Kranker über localisirte Empfindungen auf der Augapfel-Oberfläche unterschätzt oder nicht beachtet werden.

Die Behandlung dürfte wohl am zweckmässigsten in elektrolytischer Epilirung der schuldigen Cilien bestehen. In Fällen der niederen Grade dürfte wohl die einfache Ausreissung der Wimpern, wie in unseren Fällen II, III und V, zum Ziele führen, da offenbar die nachwachsenden Cilien den

entfernten nicht mehr gleichwerthig sind oder eine andere Wachsthums-Richtung einschlagen.

Eventuell vorhandene rinnenförmige Abdrücke glätten sich dann und verschwinden vollständig. War bereits Granulations-Bildung vorhanden, so bleibt eine dauernde Spur der Affection bestehen.

Unser Büchertisch.

Neue Bücher.

1. A handbook of the diseases of the eye and their treatment, by Henry R. Swanzy, A. M., M. B., F. R. C. S. I., Surgeon to the Royal Victoria Eye and Ear Hospital and ophth. Surgeon to the Adelaide Hosp., Dublin. Seventh edition, with illustrations. (London, H. K. Lewis, 1900, 633 S.)

Das Werk ist Leber gewidmet, klar geschrieben und vollständig und zeichnet sich von der Mehrzahl der englischen Lehrbücher dadurch aus, dass es auch die deutsche Literatur gebührend berücksichtigt. H.

2. Refraction and how to refract. Including sections on optics, retinoskopy, the fitting of spectacles and eye glasses, etc., by James Thorington, Adjunct Prof. of Ophthalm. in the Philadelphia Policlinic etc. Philadelphia, P. Blakistons Son and Co., 1900.

Das Buch, vor allem für den Anfänger berechnet, lehrt in leicht verständlicher Weise die angewandte Optik des Auges, Bestimmung der Refraction und der praktisch zugehörigen Messungen (Muskel-Insufficienz u. s. w.). Sehr unterrichtend ist der Theil, in dem gezeigt wird, nach welchen Grundsätzen die Corrections-Gläser verschrieben werden, wie die verschiedenen Gläser aussehen, wie die Pupillen-Distanz gemessen wird, wie das Brillen-Gestell sitzen soll. 200 Abbildungen tragen sehr zur Verdeutlichung des Textes bei. Spiro.

3. The refraction of the eye. Including a complete treatise on ophthalmometry, a clinical text-book for students and practitioners, by A. Edw. Davis, A. M., M. D., Adjunct. Prof. of the Diseases of the Eye in the New-York Post Graduate Medical School and Hospital etc. (New York. The Macmillan Co. 1900.) Die Vervollkommnung des Ophthalmometers und seine dadurch geförderte schnellere Einführung in die Praxis erfordert nach des Verf.'s Ansicht ein Buch, das den klinischen und praktischen Gebrauch des Ophthalmometers genau lehrt. Das vorliegende Werk soll diesen Zweck erfüllen. Es schildert das Instrument und giebt dann weniger in theoretischer Erörterung als durch Vorführung zahlreicher praktischen Fälle aller Refractionszustände eine leicht verständliche Anweisung zu seinem Gebrauch. Spiro.

4. Letter-word- and mind-blindness, by Hinshelwood. (London. Lewis. 1900.) Das Buch entsprang dem Bedürfniss, den in England weniger beachteten Gegenstand einer grösseren Menge von Lesern vorzuführen. Es besteht zum grössten Theil in einer Zusammenstellung von Artikeln, die bereits im „Lancet" veröffentlicht worden waren. Die ausländische Literatur wird eingehend benutzt und ein selbstbeobachteter Fall von theilweiser Seelen-Blindheit und Dyslexie genau analysirt. Moll.

5. La fatigue oculaire et le surmenage visuel, par le Dr. Louis Dor. (Paris. Baillière et fils. 1900.) Der Symptomen-Complex der Ermüdung des Auges wird in seinen einzelnen Theilen dargestellt und die in Betracht kommenden Reflexe beschrieben. Es folgt eine Therapie und Prophylaxe des Krankheits-Bildes. Moll.

Gesellschaftsberichte.

IX. internationaler Congress für Augenheilkunde. Utrecht, 14. bis 18. August 1899.

(Schluss.)

Sitzung vom 17. August 1899.

Sur les anneaux colorés que l'on peut voir autour des flammes à l'état normal ou pathologique, par A. Druault, Interne des Hôpitaux de Paris.

Das Auftreten von Regenbogen-Sehen bei physiologischen Zuständen hat in der Praxis bisher wenig Beachtung gefunden. Ihr Zustandekommen, auch das bei einigen pathologischen Zuständen, Conjunctivitis, Glaucom, suchte Vortr. experimentell zu erforschen.

Es bestehen Beziehungen zwischen der Grösse der Farben-Kreise und der Grösse der Gebilde, durch die sie hervorrufen werden.

Ein physiologischer Farben-Ring kommt durch die strahlen-förmige Anordnung der Linsen-Fasern zu Stande. Diesen Ring sehen viele Personen mit normalem Auge, die weite Pupillen haben; sonst genügt meist Pupillen-Erweiterung durch Cocaïn, um den Ring deutlich zu machen. Verdeckt man die Pupille nach und nach mittelst eines Schirmes bis über die Hälfte, so verschwindet der Ring auf beiden Seiten mit einem Male. Der Bezirk für das Gelbe ist hier 3° 30′. Viele Personen können auch ohne Pupillen-Erweiterung einen Ring von 2° 15′ für den gelben Bezirk sehen, der durch das Endothel an der hintern Seite der Hornhaut verursacht ist. Man kann das experimentell nachweisen. Betrachtet man ein Licht durch eine im Wasser-Kasten befindliche Hornhaut, so sieht man den Farben-Ring: derselbe verschwindet, wenn man das Endothel abkratzt; bleibt aber, wenn das Epithel entfernt wird.

Vortr. hält es auch für sehr wahrscheinlich, dass ausnahmsweise das vordere Epithel der Cornea und das der Linse im normalen Zustande Farben-Ringe hervorrufen können. Der Glaucom-Ring hat einen gelben Bezirk von 4° 10′, er scheint durch Trübung in den tiefen Schichten des Hornhaut-Epithels zu entstehen und ist grundverschieden von dem Linsen-Ring. Die Ringe, die manche Personen beim Erwachen erblicken, sind wahrscheinlich durch Blut-Körperchen im Vorderkammer-Wasser oder auf der Hornhaut-Oberfläche veranlasst, sie sind sehr gross (6° 50′ für das Gelbe).

Die Ringe bei Conjunctivitis (5°), Einwirkungen von Wasser oder Osmium-Säure auf die Hornhaut sind durch Veränderungen der oberflächlichen Epithel-Lagen der Hornhaut veranlasst, bei der Conjunctivitis vielleicht häufiger durch Eiter-Körperchen auf der Hornhaut.

L'atrophie tabétique des nerfs optiques, par Emile de Grósz.

Vortr. hat 101 Fälle von Tabes mit Sehnerven-Atrophie klinisch, 12 Mal anatomisch untersucht. Die Kranken waren meist im Alter von 30—50 Jahren (70 %) und männlichen Geschlechts (85 %), 6 waren völlig blind seit zwei Jahren, 32 nur auf einem Auge. Es zeigte sich, dass zuerst die bekannte Grau-Färbung der Papille auftritt, die später in einfache Atrophie übergeht. Dabei treten periphere Gesichtsfeld-Einengungen auf, zuletzt erst Abnahme der Sehschärfe. Der Sitz der Erkrankung ist peripher vom Chiasma zu suchen.

Die anatomische Untersuchung bestätigte dies und ergab, dass die Atrophie eine einfache ohne Bindegewebs-Wucherung ist.

Die Atrophie ist ein der Erkrankung des Rückenmarks coordinirtes Symptom. Alles drängt zu der Annahme, dass die Gefässe zur Verbreitung der Krankheit beitragen, und dass Syphilis die Ursache ihrer Entstehung ist.

Sur certaines fibres non descrites du nerf optique, par A. Neuschüler (Rome).

Vortr. fand einige Nerven-Fasern in der Gegend der Lamina cribrosa, deren Bedeutung nicht klar ist.

In der Discussion bemerkt Greef, dass es sich wohl nicht um Anastomosen, sondern mehr um Associationen handelt.

Les nervi nervorum du chiasma et des nerfs optiques. (Nouvelle théorie de la stase papillaire.) Par Dr. Louis Dor (Lyon).

Eine Zahl von Fasern, die von der grauen subopticalen Schicht stammen, verläuft in der Scheide des Sehnerven und vermischt sich mit ihm nach Durchbruch durch die Scheide. Diese Fasern sind centrifugal, da sie nach Enucleation nicht degeneriren. Bei Druck der cerebrospinalen Flüssigkeit sollen sie in der subopticalen Schicht leiden und ihre Veränderungen Ursache des Oedems und der Vordrängung der Papille bei Hirntumoren sein.

Sitzung vom 18. August 1899.

The law of Listing and palsy of the muscles of the eye, by K. Grossmann (Liverpool).

Prüfungs-Tafel für Farben-Blinde, von Prof. Dr. Pflüger (Bern).

Vereinfachung der Flor-Contrast-Tafeln des Vortr.

Ueber Sehschärfe-Bestimmung in der Nähe für hochgradig Kurzsichtige, von Prof. Dr. Pflüger (Bern).

Vortr. benutzt photographisahe Verkleinerungen seiner Seh-Proben, um bei hochgradig Kurzsichtigen die Sehschärfe für die Nähe zu berechnen.

Das Wesen der Fuchs'schen Atrophie im Sehnerv, von Prof. Dr. Greef (Berlin).

Es handelt sich bei der Fuchs'schen Entdeckung nicht um eine pathologische Atrophie, sondern um den Nachweis eines normalen Neuroglia-Mantels um den Sehnerven-Stamm, wie er auch Gehirn und Rückenmark umhüllt.

Zur Anatomie der Conus myopicus, von Dr. L. Heine (Breslau).

Siehe dieses Centralblatt 1899, S. 371.

Sitzung vom 15. August 1899.

Le mécanisme de l'accommodation, par M. Tscherning (Paris).

Vortr. theilt ein neues Verfahren mit, das er Skiaskopie mit einem leuchtenden Punkte nennt, mit dem gezeigt werden kann, dass bei der Accommodation eine Art Lenticonus anterior entsteht, die Mitte der Linse stärker sich wölbt, als die Seiten-Theile.

Im Anschluss verliest Hess:

Contrahirter und erschlaffter Ciliarmuskel, von Dr. L. Heine.

Heine gelang es, das Affen-Auge im accommodirten (Eserin) und ruhenden Zustande in warmer Flemming'scher Lösung zu fixiren. Die Linse zeigte

keine constanten Differenzen, dagegen rückte der Ciliar-Muskel im accommodirten Auge nach vorn und innen, ebenso die Iris-Wurzel, der Fontan'sche Raum wird entfaltet, die Processus ciliares rücken nach vorn und innen. Der Ciliar-Muskel ähnelt dem im hypermetropischen Auge, während der erschlaffte dem im myopischen Auge gleicht.

In der Discussion sprechen Schoen, Hess, Koster, Tscherning.

Sur la pseudo-accommodation dans l'aphakie, par Dr. Rogman (Gent).

Vortr. hat bei Myopie-Operirten, bei denen der Lid-Druck durch Heben der Lider ausgeschaltet wurde, eine Pseudo-Accommodation von 2—5 Dioptr. gefunden. Diese beruht auf der Neutralisation der Zerstreuungs-Kreise, wie sie schon v. Graefe annahm. Um diese zu erreichen, ist eine Operation ohne Iridectomie zu erstreben. Neben der „wirklichen" Pseudo-Accommodation wird eine falsche durch Verschieben der Gläser, Sehen durch den Rand derselben erzielt.

Ueber perversen Astigmatismus, von Dr. Pfalz (Düsseldorf.)

Vortr. hat 2574 Augen mit Refractions-Anomalien untersucht. Er stellte durch Messungen in verschiedenen Zeiträumen fest, dass die Cornea in jedem Lebens-Alter Wölbungs-Aenderungen eingeht, besonders im Pubertäts- und vor allem in Greisen-Alter. Der Linsen-Astigmatismus, der an sich pervers ist, tritt mit dem höheren Lebens-Alter mehr in Erscheinung. Ein perverser Astigm. corneae wird nicht durch astigm. Accommodation aufgehoben, letztere wirkt stets nur im Sinne einer Refractions-Erhöhung des verticalen Meridians.

Sitzung vom 15. August 1899.

Neues Instrument zur Prüfung der hemianoptischen Pupillar-Reaction, von Dr. Kempner (Wiesbaden).

Das Licht einer Glühlampe wird so concentrirt, dass es nur als feiner Strahl die Netzhaut trifft.

Ueber Pupillen-Weite, von Dr. Lans (Dordrecht).

Vortr. untersuchte, wie sich die Pupillen-Weite zwischen 0—1000 Meter-Kerzen verhält, abgesehen von Convergenz, Accommodation, psychischen oder sensiblen Reizen und unter Berücksichtigung der maximalen Adaption.

Bei völliger Dunkelheit und 15 Minuten Adaption zeigten Moment-Photographien die Pupille in des Vortr. Auge 7,8—8 mm gross, die Pupille verengte sich bis zu 25 Meter-Kerzen gleichmässig, entsprechend der Zunahme der Licht-Stärke. Von 25—1000 Meter-Kerzen fand sich Anfangs eine stärkere, später langsamere, jedoch stetige Abnahme der Pupillenweite.

Auffallend ist die Uebereinstimmung der Abnahme der Pupillen-Weite mit der Zunahme der Sehschärfe bei wachsender Beleuchtung.

Sitzung vom 16. August 1899.

Ueber den Zusammenhang zwischen Accommodation und Convergenz, von Prof. C. Hess (Marburg).

Vortr. hat gefunden, dass wir leicht unsern Ciliar-Muskel stärker zu contrahiren vermögen, als zu maximaler Wölbung der Linse nöthig ist, so dass die Zonula wirklich schlaff wird und die Linse der Schwere nach herunterfällt. Danach ist die Annahme unrichtig, dass durch Eserin eine grössere Accommo-

dations-Breite durch starke Anspannung des Ciliar-Muskels erreicht wird. Derlei Angaben beruhen auf dem Einfluss verschiedener Pupillen-Weite. Vortr. schaltet diesen durch Messen nach dem Scheiner'schen Princip aus. So stellte er fest, dass der monoculare Nahe-Punkt gleichweit vom Auge entfernt ist, wie der binoculare, die angenommene Möglichkeit, monocular durch stärkeres Convergiren stärker accommodiren zu können, also nicht zutrifft. Auf dem Zusammenwerfen der Begriffe von maximaler Linsen-Wölbung und maximaler Ciliar-Muskel-Contraction beruht es, dass die Donders'schen Curven der relativen Accommodations-Breite ein unzutreffendes Bild des Zusammenhanges von Convergenz und Ciliar-Muskel-Contraction geben. Vortr. giebt eine Darstellung, nach der die relativen Nahe-Punkte wie die relativen Fern-Punkte im manifesten Accommodations-Gebiete annähernd auf je einer zur Convergenz-Linie parallelen Geraden liegen.

Fatigue from the effort to maintain binocular single vision, by George J. Bull (Paris).

Ermüdung der Augen und daraus folgende Störungen des Nerven-Systems sind häufig durch die Schwierigkeiten, binocular einfach zu sehen, bedingt. Dabei ist verschiedene Refraction beider Augen sehr wesentlich. Vortr. geht auf verschiedene Anstrengungen ein, welche die Patienten machen, und berichtet über einen Fall, in dem Neurasthenie, bedingt durch solche Anstrengungen, mittelst Tenotomie geheilt wurde.

Ueber das Sehen der Schielenden, von Dr. A. Bielschowsky (Leipzig).

Siehe dieses Centralblatt, 1900, S. 268.

On the elasticity of the sclera and its relation to the development of glaucome, by Prof. Koster Gzn. (Leiden).

Die bisherigen Elasticitäts-Messungen an ausgeschnittenen Skleral-Streifen, ergaben ungenaue Resultate. Vortr. giebt ein neues Verfahren der Messung vermittelst Gips-Abgüssen an. Er fand, dass die Möglichkeit der Ausdehnung sehr gering ist, stärkste Einwirkung fand ihren Ausdruck nur in Aenderung der Form des Auges.

Sitzung vom 17. August 1899.

Ueber die Beeinflussung des centralen Sehens durch seitliche Blendung, von Prof. W. Uhthoff (Breslau).

Der Einfluss der Seiten-Blendung wechselt je nach der Beleuchtung des central gesehenen Objects. Sie wirkt um so störender, je intensiver sie ist, und um so mehr, je schwächer die Beleuchtung des Objectes ist. Ist letztere so intensiv, dass dabei eine volle oder übervolle Seh-Schärfe erzielt wird, so kann sogar die Seh-Schärfe durch Seiten-Blendung noch eine geringe Steigerung erfahren, wenn der Winkel, unter dem die seitlichen Licht-Strahlen auffallen, kein zu kleiner wird. Dies ist auf Pupillen-Verengerung zurückzuführen, die das Bild schärfer macht. Bei niedriger Beleuchtungs-Intensität der Seh-Proben hält die Pupillen-Verengerung mehr Licht ab, als das Sehen schärfer wird.

Die Veränderung der centralen Seh-Schärfe durch die Blendung wird um so grösser, je intensiver die seitliche Blendungs-Quelle und je kleiner der Winkel ist, unter dem sie das Auge trifft.

Refractäre Phasen bei Augen-Reflexen, von Prof. H. Zwaardemaker (Utrecht).

Vortr. beobachtete bei den Lidschlag-Reflexen das Vorkommen einer refractären Phase, d. h. eines Zeitraums, innerhalb dessen der Reflex-Bogen für neue Reize verschlossen, unerregbar ist. Es wird am Reflexe unterschieden 1. eine Latenz, welche als Reflex-Zeit gemessen wird, 2. eine Schliessungs-Phase, 3. eine Eröffnungs-Phase, dazu kommt nun 4. die refractäre Phase. Die Dauer, für das Blinzeln z. B. gemessen, war im Anfang eine Deci-Sekunde für die letzte Phase, später wird sie grösser bis zum völligen Ausbleiben des Reflexes. Auf Ermüdung kann dies nicht beruhen, da die temporäre Erregbarkeit am deutlichsten hervortritt, wenn die beiden einander folgenden Reize wenig intensiv genommen werden. Erklärungen des Phänomens lassen sich noch nicht geben.

Ueber Pseudo-monochromasie, von Dr. Silex (Berlin).

Ein 45jähriger gesunder Ingenieur mit normalen Augen erschien bei verschiedenen Untersuchungen total farben-blind. Bei der spectralen Untersuchungs-Methode kann er jedoch bei gleicher Helligkeit eine gewisse Differenz einzelner Farben wahrnehmen, er verfügt demnach über etwas Farben-Empfindung, ist Pseudochromat. Der Versuch spricht dafür, dass stets spectrale Untersuchung anzuwenden ist.

Die Stützfasern der Netzhaut, von Dr. Silex (Berlin).

Untersuchungen von Pines. Siehe dieses Centralbl. 1899, S. 413.

De la périmétrie des couleurs, par M. Sulzer (Paris).

Bei der Farben-Perimetrie ist es sehr wichtig, vier Farben anzuwenden. Vortr. fand für Roth am geeignetsten rothes Glas, für Gelb, Grün, Blau farbige Lösungen. Ferner muss auf gleiche Intensität der Farben geachtet werden. Vortr. bestimmt mittelst Diaphragma die kleinste Fläche, die eben farbig empfunden wird, und misst mit einem Vielfachen dieses Minimums.

Bei diesen Maassnahmen ergab sich für alle Farben ein gleich grosses Gesichtsfeld.

Recherches expérimentales sur les verres périscopiques, par Dr. Ostwalt (Paris).

Siehe dieses Centralbl. 1900, S. 244.

Sur le maximum de l'acuité visuelle, par Dr. P. de Obarrio.

Vortr. bestimmte die Seh-Schärfe nach der Methode von Wülfling durch Messung der eben wahrnehmbaren Verschiebung zwischen den Hälften einer leuchtenden Linie bei deren parallelen Auseinandergehen. Bei sich und 8 anderen Personen ergab sich im Durchschnitt als kleinster Gesichts-Winkel ein solcher von 14″.

Action de certaines toxines sur le cornée, par le Dr. Henri Coppez (Brüssel).

Ein Theil der in den Bindehaut-Sack gebrachten Toxine geht in den Kreislauf über, ein anderer breitet sich mit der Thränen-Flüssigkeit über Conjunctiva und Cornea aus. Die Conjunctiva, zumal in entzündetem Zustande, resorbirt schlecht. Bei der Cornea setzt das Epithel dem Eindringen kräftigen Widerstand entgegen; ist es verletzt oder angegriffen, so wirkt das Toxin rasch schädigend.

Die speciellen Wirkungen der einzelnen Toxine sind verschieden. Diphtherie-Toxin und Abrin (Jequirity) wirken auf die Hornhant, beide erweitern die Gefässe, unterbrechen also die Circulation nicht. Das Streptococcen-Toxin wirkt wenig auf die Hornhaut, ebenso das des Pneumococcus.

Wahrer und falscher Schatten beim Skiaskopiren, von Dr. Neustätter (München). — Wandtafeln und Phantome zur Erläuterung der skiaskopischen Erscheinungen (Demonstration), von Dr. Neustätter (München). (Wird im Januar-Heft referirt werden.)

Le numérotage rationnel des verres prismatiques employés en ophtalmologie, par le Dr. Landolt (Paris).

Vortr. empfiehlt wiederum, die Prismen nicht nach dem Kanten-Winkel, sondern nach dem Grade der Ablenkung, die sie hervorrufen, zu benennen. Damit würde das Prisma zugleich den Grad des Schielens, den es corrigirt, angeben.

Sitzung vom 18. August 1899.

Etudes ophtalmométriques sur l'oeil humain après la mort, par le Dr. S. Holth (Christiania).

Vortr. fand den Radius der vorderen Hornhaut-Fläche bei einem Kinde von 7 Wochen 7,3 mm, bei einem von 13 Monaten 7,5 mm gross. Die Hornhaut plattet sich nach der Peripherie wie beim Erwachsenen ab. Weitere Messungen ergaben, dass durch das ganze Leben die Hornhaut die Form eines concaven Meniscus hat. Während die Hornhaut eines Neugeborenen kaum von der eines Erwachsenen differirt, sind die Linsen-Flächen beim Neugeborenen viel stärker gewölbt.

In der Discussion bemerkt Axenfeld, dass man die Messungs-Resultate vom todten Auge auf das lebende richtig übertragen kann; Pfalz warnt davor; es sprechen ferner Petella, Tscherning, Berry.

Ueber die primären Veränderungen bei der bandförmigen Keratitis, von Dr. Schieck, Assist. an d. Univ.-Augenklin. zu Halle.

Siehe dieses Centralbl. 1900, S. 62.

Ein neuer stabiler Augen-Spiegel mit reflexlosem Bilde, von Walther Thorner (Berlin).

Sitzung vom 15. August 1899.

Ueber benigne postoperative Cyclitis auf infectiöser Basis, von O. Schirmer.

Vortr. beobachtete während $^5/_4$ Jahren bei 20 % der Star-Extractionen eine leichte, seröse Iridocyclitis, die vorher nie aufgetreten war. Es stellte sich heraus, dass eine benutzte Borsäure-Lösung nicht steril war, was offenbar die Infection verschuldet hatte, da nach genauer Sterilisation die Iritiden fortblieben. Trotz des infectiösen Ursprungs blieb diese Cyclitis stets gutartig.

In der Discussion erklärt Knapp, dass solche Fälle von Cyclitis exsudativa nach Star- und Nachstar-Operationen nicht selten sind, er hält sie nicht für infectiöse, sondern für mechanische Entzündungen. Es sprechen ferner Guttmann, Goldzieher, Uhthoff.

Zur Klinik der Hyalitis, von Prof. Straub (Amsterdam).

Vortr. scheidet das Krankheitsbild der Hyalitis von der Cyclitis. Er hat es in 26 Fällen beobachtet. Die Symptome sind ähnlich wie bei experimenteller

Hyalitis: Exsudation in den Glaskörper, fibrinöse Ausscheidung in die Pupille, Adhäsion des Iris-Randes an der Linsen-Kapsel, Hypopyon, zunächst Erhöhung, dann Verminderung des intraocularen Druckes.

In der Discussion schliessen sich Schmidt-Rimpler und Greef der Annahme einer Hyalitis an, während Schirmer es nicht für zutreffend hält, von Hyalitis zu sprechen, bis eine Betheiligung der fixen Glaskörper-Zellen bewiesen ist.

Ueber Scleritis und ihre Beziehung zur Myopie, von W. Schoen (Leipzig).

Vortr. hat früher beschrieben, dass die Veränderungen des myopischen Auges beruhen 1. auf einer mechanischen Convergenz-Verziehung des Hornhaut-Scheitels, 2. auf einer mechanischen Aderhaut-Verziehung zur Auskleidung des Raum-Zuwachses. Er fügt nun hinzu, dass Veränderungen des hintren Pols durch Skleritis entstehen, die stets zu Verwachsungen zwischen Ader-Haut und Leder-Haut führt. Das Auftreten der Skleritis stempelt den Process zu einer bösartigen Form des Langbaues. Sie kommt mehr unter Leuten mit schlechten Gesundheits-Verhältnissen vor, da Rheuma, feuchte Wohnungen das Auftreten der Skleritis begünstigen.

In der Discussion bestreitet Uhthoff die Richtigkeit der Folgerungen.

Sitzung vom 15. August 1899.

Sur le traitement du décollement de la rétine, par Prof. Dr. Dor (Lyon).

Vortr. theilt mit, dass er durch sein Verfahren (subconj. Inject. von Kochsalz-Lösungen, Cauterisationen der Sklera, Ruhe) weiter gute Heilungs-Resultate erhielt, jetzt 14 Heilungen auf 20 Fälle, darunter drei Beobachtungen einer Heilungs-Dauer von über 4 Jahren.

In der Discussion theilt Guttmann gute Erfolge der Scleral-Punction mit, es sprachen ferner Jocqs, Wolfe.

Ueber intraoculare Desinfection, von O. Haab.

Vortr. berichtet über gute Erfolge der Einbringung von Jodoform ins Bulbus-Innere bei tuberculösen und eitrigen Entzündungen. Er bringt es in Form von Röhrchen in die Vorder-Kammer, von wo es langsam resorbirt wird, ohne erheblich zu reizen. In 17 Fällen, die z. Z. verzweifelt lagen, leistete es ausgezeichnete Dienste.

Sitzung vom 16. August 1899.

Zur operativen Behandlung der Eisen-Cataract, von H. Sattler.

Unter Eisen-Star versteht Vortr. Stare, bei denen ein Eisen-Splitter in der Linse steckt und ihr eine charakteristische Färbung giebt. Er räth, diese Stare durch Bogen-Schnitt wie Alters-Stare zu entbinden, da Linsen, die Eisen über $^1/_2$ Jahr enthalten, dadurch chemisch verändert und consistenter gemacht werden. Die Linsen-Färbung ist verschieden intensiv bräunlich. Einzelne braune Flecke am Linsen-Rande sind nicht charakteristisch für Eisen in der Linse, sie kommen auch bei Eisen im Bulbus vor. Eine deutliche Blähung kommt beim Eisen-Star anscheinend nicht vor, die Oberfläche zeigt häufig Seiden-Glanz und Zeichnung radiärer Speichen. Das Eisen in der Linse löst sich nicht nur, wie nach Leber angenommen wird, als doppelt-kohlensaures Eisen-Oxydul mit weiterer

Oxydation zu Eisen-Oxyhydrat, sondern wird durch Anwesenheit verschiedener organischer Körper sofort in Oxyd übergeführt.

Ueber die dauernden Erfolge der Myopie-Operation, von A. v. Hippel (Halle).

Siehe dieses Centralbl. 1900, S. 176.

In der Discussion tritt Sattler für primäre Extraction ein. Wagenmann weist auf die Häufigkeit der Nach-Stare bei Myopie-Operation hin. Wicherkiewicz entlässt den Patienten nach leichter Discission, bestellt ihn wieder, wenn die Linse völlig getrübt ist, kommt dann mit einer Operation aus. v. Hippel ist im Gegensatz für ergiebige Linsen-Eröffnung durch Kreuz-Schnitt.

On a method of predicting the effect of operation for conical cornea, by George M. Berry (Edinburgh).

Berry bestimmt durch einen stenopäischen Apparat den Effect, den eine Trübung der Conus-Spitze haben würde.

The union of corneal wounds, by Ernest Clarke.

Aus Thier-Versuchen schliesst Vortr., dass Hornhaut-Wunden sehr rasch heilen und durch frühen Abschluss ($^3/_4$ Stunden beim Kaninchen) einer Infection widerstehen können. Er weist auf die Wichtigkeit vollkommener Ruhe zur Heilung hin. Dem entsprechend sollen Operirte vom Operations-Tisch zu Bett in Rückenlage gebracht werden, nicht sprechen, der Darmkanal soll entleert sein, die strenge Ruhe-Lage 24 Stunden innegehalten werden.

The ocular manifestations of hyperostosis cranii, by Dr. Robert Sattler (Cincinnati).

The ocular and orbital expressions of expressive dilation of the pneumatic sinuses of the skull, by Dr. Robert Sattler (Cincinnati).

Du role des toxines dans la production des inflammations de la conjonctive, par V. Morax et M. Elmassian.

Durch continuirliche Instillation in den Bindehaut-Sack gelang es Morax, beim Kaninchen mit lebenden oder todten Culturen des Gonococcus, des Week'schen Bacillus, des Diplo-Bacillus, des Staphylococcus, auch mit dem Product des Filtrates solcher Culturen, eine Conjunctivitis, ähnlich der beim Menschen, zu erzeugen. Bei andren Methoden war dies nicht gelungen, da die Schleimhaut des Kaninchens die Toxine sehr schwer eindringen lässt, die Bacterien sich im Bindehaut-Sack des Thieres nicht vermehren. Der lange Contact durch Einträufelung während mehrerer Stunden (alle 2 Minuten ein Tropfen) begünstigt die Einwirkung. Die Reaction erfolgt nicht unmittelbar; beim Diphtherie-Toxin z. B. erst nach 12—20 Stunden und nach Instillation von 8—10 Stunden. Da die Wirkung mit getödteten Culturen erreicht wird, muss sie auf den Toxinen beruhen, letztere werden erst durch sehr hohe Erhitzung (120°, bei Gonococcen) unwirksam gemacht.

Aehnliches zeigte sich beim Menschen-Auge. Hier wird die lange Einwirkungs-Dauer durch Vermehrung der Bacterien erreicht.

Im Gegensatz hierzu genügen bei Schlangen-Gift und Pflanzen-Gift (Abrin-Jequirity) 1 oder 2 Tropfen, die kurze Zeit im Bindehaut-Sacke bleiben, um heftige Entzündungen hervorzurufen. Diese tritt beim Schlangen-Gift sehr rasch, beim Abrin sehr spät, erst nach 20 Stunden ein.

Méthode d'opacification rapide et complète du cristallin transparent sans déchirure de la capsule, par Dr. Jocqs (Paris).

Eine mit einer feinen Spitze versehenen Pravaz-Spritze wird durch die

Hornhaut-Peripherie in die Vorder-Kammer eingeführt, darauf werden einige Tropfen Humor aqueus eingesaugt, dann die Linse schräg punktirt und die aspirirte Flüssigkeit in sie injicirt. Nach 24 Stunden ist die Linse völlig getrübt. Das Verfahren ist beim Menschen noch nicht erprobt.

The operative treatment of glaucoma, by J. Hern.

Auch bei chronischem Glaucom ist Vortr. für operatives Vorgehen, er macht in allen Fällen eine Iridectomie. Hat diese nicht genügenden Erfolg, so stösst er ein zweischneidiges Graefe'sches Messer durch die Cornea am Skleral-Rande im Bereich der Iris-Lücke oberhalb des Linsen-Randes in den Glas-Körper ein, dreht dann das Messer leicht, um den Infiltrations-Winkel möglichst weit zu öffnen. In 30 % der Fälle blieb danach der Druck dauernd normal.

Later developments in the treatment of conical cornea by galvano-cautery, by Anderson Critchett (London).

Vortr. modificirt sein Verfahren dahin, dass er eine breitere Fläche schwach anglüht, um dann die Spitze noch einmal kräftiger zu brennen.

Sitzung vom 17. August 1899.

Action bactéricide des larmes, par E. Valude.

Vortr. hat die Wirkung menschlicher Thränen-Flüssigkeit gegenüber verschiedenen Bacterien versucht. Er fand, dass die Flüssigkeit an sich steril ist, dass sie einen schlechten Nähr-Boden für Mikro-Organismen abgiebt und selbst fähig ist, die Virulenz einiger Bacterien zu neutralisiren, wie bei Milzbrand-Bacillen, Bact. coli und ein wenig beim Staphylococcus aureus. Auch die Reaction der Thränen-Flüssigkeit untersucht Vortr. seit längerer Zeit und fand, ohne es erklären zu können, dass saure Reaction (3 Fälle unter 80) zu post-operativer Infection prädisponirt.

Des injections d'eau de mer dans les infiltrations de la cornée, par Prof. Dianoux.

Durch eine gewisse Aehnlichkeit des Meer-Wassers[1] mit der Zusammensetzung des Blut-Serums aufmerksam geworden, verwandte es Vortr. zu subconjunctivalen Injectionen und hatte bessere Resultate als bei Kochsalz- und medicamentösen Injectionen.

Des massages oculaires, massage corneen, massage vibratoire, du massage-pression et de son action sur l'accomodation et la réfraction, par Dr. A. Darier.

Nach kurzen Bemerkungen über Massage der Augen-Lider bei Conjunctivitis, der Cornea bei Hornhaut-Flecken, des Bulbus bei Embolie der Central-Arterie u. s. w. geht Vortr. auf die neueren Verfahren der Vibrations-Massage und Druck-Massage nach Domec ein. Ueber die Wirkung der Vibrations-Massage haben verschiedene Autoren Gutes berichtet. Vortr. gebrachte die Massage nach Domec. Hierbei legt man die Daumen-Spitze auf das Lid entsprechend der Hornhaut-Mitte, während die übrigen Finger gespreizt der Schläfe anliegen. Es wird nun abwechselnd ein leichter Druck auf die Hornhaut geübt. Dieser drängt die Iris zurück, vergrössert den Kammer-Winkel, setzt sich auf den Ciliar-Muskel fort. Vortr. sah danach das Accomodations-Vermögen erhöht, accomadative Asthenopie verschwinden. Zweimal je 10 Massagen (täglich eine) mit einem Monate Zwischenraum genügten zur Wirkung.

[1] Schon von den Alten angewendet. Vgl. Aëtius, Ausg. von Hirschberg, S. 32.

In der Discussion betont Hirschberg, dass die Massage der Lider und des Bulbus sehr alt ist und die alten Griechen sie schon bei verschiedenen Zuständen, auch bei der Asthenopie (Atonie) übten. Man findet näheres in Hirschberg's Gesch. d. Augen-Heilk., Bd. I, S. 345 u. 389. (Vgl. C.-Bl. f. A. 1899, S. 33.)

Des névrites optiques liées aux sinusites sphénoidales et aux maladies de l'arrière-cavité des fosses nasales, par Prof. de Lapersonne (Lille).

Vortr. berichtet über drei Fälle von einseitiger Neuritis mit Stauungs-Papille, die auf eitrige Entzündung des Sinus sphenoidalis, die bisher symptomlos verlaufen war, zurückzuführen waren. Die Neuritis ist wohl infectiöser Art. Die Eröffnung der Keilbein-Höhle hatte auf den ungünstigen Verlauf des Sehnerven-Leidens keinen Einfluss.

Discussion: Knapp, Meyer, Kuhnt, Gutmann.

Traitement de la conjonctivite granulaire par l'électrolyse combinée au sublime et au jéquirity, par Henry Coppez.

Das Verfahren beginnt mit Electrolyse in Chloroform-Narkose. Die de Wecker'sche Stahl-Gabel wird als negative Elektrode über die Binde-Haut geführt, nur grosse Granulations-Packete werden angeritzt. Die Strom-Stärke muss 4—5 Milliampères betragen, die Dauer 20—25 Minuten. Danach folgt Abreibung mit Sublimat-Wattebäuschen (4:1000), Verband für 24 Stunden. Darauf tägliche Sublimat-Watte-Abreibungen (4:1000), 20—30 Abreibungen, die nicht schmerzen, in einer Sitzung. Das Verfahren wird 3—4 Wochen fortgesetzt. Bei Pannus wird 3—4 Tage nach der Electrolyse eine 5 % Jequirity-Maceration eingeträufelt. Das Verfahren gab in 350 Fällen stets gute Erfolge, nur 9 Mal war eine Wiederholung der Electrolyse nöthig.

In der Discussion spricht Meyer über den geringen Nutzen der Sublimat-Abreibungen.

Sitzung vom 17. August 1899.

On removal of the cervical sympathetic in certain ocular diseases, glaucoma and optic nerve atrophy, by J. M. Ball (St. Louis).

Vortr. hat das Verfahren 4 Mal angewendet. Er schliesst, dass es beim Glaucom von Werth ist und zwar mehr beim einfachen, als beim entzündlichen. Bei letzerem ist es anzuwenden, wenn die Iridectomie nichts erreicht. Ferner ist es bei schmerzhaftem absoluten Glaucom zu versuchen, ehe man zur Enucléation schreitet, weiter bei Exophthalmus. Bei Opticus-Atrophie ergab es kein Resultat. Die Entfernung des mittleren und oberen Ganglions ist in den Händen eines geschickten Operateurs ein sicheres Verfahren, gefährlicher ist die Excision des untern Ganglion.

In der Discussion bemerkt Valude, dass die Operation ein sehr ernsthaftes Verfahren ist, dessen Berechtigung zweifelhaft erscheint; er sah gute Erfolge von der Einwirkung des constanten Stromes auf den Sympathicus. Axenfeld sah bei Exophthalmus (Morbus Basedowii) von der Exstirpation des Ganglion cervicale keinen Erfolg.

Zur Behandlung der Cataracta complicata, von G. Gutmann (Berlin).

Siehe dieses Centralblatt, 1900, S. 183.

Some rare tumors of the orbit (five cases), by Herman Knapp (New York).

1. Drei grosse Lipome an der linken Orbita mit Exophthalmus und Blindheit. Gutes kosmetisches Resultat durch Entfernung der Tumoren.

2. Zwei grosse seröse Cysten, welche die ganze Orbita ausfüllten, Exophthalmus, Blindheit. Exenteration der Orbita.

3. Verknöcherndes, gross-spindelzelliges Sarcom tief in der Orbita, Exstirpation mit Erhaltung der Sehkraft des Auges.

4. Grosse Dermoidcyste im innern obern Theil der Orbita, die viel Eiter enthielt.

5. Eingekapseltes, klein-spindelzelliges Sarkom, das durch seine Weichheit eine Cyste vortäuschte; es liess sich glatt durch die Lid-Haut entfernen.

Une nouvelle operation d'épicanthus, par B. Wicherkiewicz.

Ausschneidung eines winkligen Hautlappens auf der inneren Nasenseite und Naht.

Sitzung vom 18. August 1899.

Trachomatous pannus and periectomy, by Prof. Ed. Boeckmann (St. Paul).

Vortr. hat die Periectomie in 25 Jahren an 1000 Fällen als bestes, sicheres und harmloses Verfahren bei Pannus erprobt. Er entfernt einen 2 bis 3 mm breiten Conjunctival-Streifen in einer der Pannus-Peripherie entsprechenden Ausdehnung mit gründlicher Entfernung des subconjunctivalen Gewebes. Auch die entzündete Sklera wird scarificirt, bis normal-weisses Gewebe zum Vorschein kommt und die Pannus-Gefässe verschwinden. Es ist nöthig, die Wunde breit offen zu halten, Vortr. überwacht sie dazu zunächst, pulvert Jodoform ein. Die Reaction und nachfolgenden Beschwerden sind gering, der Eingriff kann eventuell wiederholt werden. Die Wundgranulationen bilden einen Schutz gegen das Vorrücken krankhafter Processe von der Conjunctiva auf die Cornea.

Du traitement des conjunctivites par les différents sels d'argent et en particulier par le protargol, par Dr. Darier (Paris).

Vortr. giebt dem Protargol den Vorzug vor allen Silbersalzen. Es hatte sichere Erfolge bei Conjunctiv. catarrh. simplex, eitrigen Augen-Entzündungen. Bei Diplo-Bacillen-Conjunctiv. trat nur Besserung, Heilung nach Zinksulfat, Plumbum acetic. Ichtyol ein. Bei Granulose keine Heilung. Gut wirkte es bei Blepharo-Conjunctiv., bei Dacryo-Cystitis, hier in Form von Injectionen einer 5—10 % Lösung. Die Anwendung geschah sonst als Einträuflung einer 5—10 % Lösung, 3—4 Mal täglich bei einfachen Entzündungen. Dazu kommt Pinselung mit einer 50 % Lösung bei schweren Erkrankungen (auch bei Blepharo-Conj.), endlich Einstäubung des Pulvers selbst in schwersten Fällen.

Die Durchspülung der Thränenwege von den Thränen-Punkten aus mittelst Aufsetzens der Canüle auf letztere, von Dr. O. Neustätter (München).

Siehe dieses Centralblatt, 1900, S. 184.

Die durch Krämpfe bewirkten Veränderungen im Kinder-Auge, von W. Schön.

Krämpfe des Ciliar-Muskels sind die nächste Ursache des Schicht-Stars, sie wirken durch Zerrung der Zonula. Ferner werden Netzhaut-Veränderungen am

Netzhaut-Saume durch die Krämpfe hervorgerufen, in ausgesprochensten Fällen Retinitis pigmentosa. Anatomisch ergab sich für Linsen- und Netzhaut-Veränderungen als Gemeinsames die Bildung von Hohl-Räumen in den Crystall-Faser-Zellen und den Ciliar-Epithel- und Netzhaut-Zellen.

Communication sur une nouvelle methode de correction et guérison du nystagmus congenital, par Dr. Jos. Lavagna (Monaco-Principauté).

Bei einem 10jährigen Knaben erzielte Vortr. einen Erfolg, indem er das Kind zum binocularen Sehen sehr grosser Bilder im Reymond'schen Stereoskop brachte. Bei fortgesetzter Uebung schwand der Nystagmus nach einigen Monaten.

Operative Beseitigung des Astigmatismus, von Dr. Adolf Weber.

Vortr. hat lange Zeit Beobachtungen über Veränderungen der Hornhaut durch Lanzen-Schnitte, speciell mit der Hohl-Lanze gemacht. Nach einigen 30 zur Heilung excessiver Myopie mit der Hohl-Lanze ausgeführten Extractionen glaubt er, die Regel aufstellen zu können, dass Schnitte von der Länge der zu gleichem Centri-Winkel gehörenden Parallel-Kreisstücke gleichwerthigen Astigmatismus erzeugen.

Bei den Versuchen, störende Grade von regulärem Astigmatismus nach dieser Methode operativ zu beseitigen, erwies sich die Methode als nicht zufriedenstellend. Spiro.

Journal-Uebersicht.

I. Annali di Ottalmologia. 1900. Fasc. 1—2.

1) **Ein neues Tonometer**, von Gradenigo.

Verf. zieht den Ausdruck Piesimeter vor (von πίεσις das Drücken, Druck). Ueber das Instrument ist bereits referirt worden. Dasselbe ist bei Giuseppe Cavignato in Padua zu haben.

---

2) **Ein neuer Irrigator der Thränenwege**, von Neuschüler.

Die Injections-Canüle ist sehr fein und wird, nach leichter Erweiterung eines Thänen-Canälchens durch eine conische Sonde, in dieses eingeführt. Die Injection erfolgt aus einer Spritz-Flasche mittelst Gummi-Gebläse.

---

3) **Ein Fall periodischer Lähmung des N. oculomotorius bei Hysterie**, von Morano (Catania).

Diese von Charcot 1890 als Hemicrania ophthalmoplegica beschriebene Krankheits-Form war lange vorher von deutschen Autoren als recidivirende oder periodische Oculomotorius-Lähmung gekannt.

Verf. beobachtete durch 3 Jahre folgenden Fall. Ein 17jähriges hysterisches Mädchen litt seit Beginn ihrer Menstruation, d. h. seit dem 14. Jahre, während derselben stets an heftigen Kopfschmerzen, öfter auch an Amenorrhoe, seit Kurzem an hystero-epileptischen Krämpfen. Die erste Untersuchung (1896) zeigte Neuralgie des Supra- und Infra-Orbitalis rechts, starke Ptosis, Auge nach unten und aussen rotirt, Bewegung nach innen aufgehoben, nach oben und unten limitirt, Accommodations-Lähmung. Pupille war wegen Leucoma adhaerens und Pupilla artific. nicht controlirbar. Nach 2 Tagen waren alle Symptome gebessert, Rectus internus noch paralytisch, alle andern Muskeln hatten ihre Function wieder erlangt. Nach weiteren 3 Tagen vollständige

Heilung. Diese Anfälle wiederholten sich mit dem Eintreten der Menstruation, fehlten, wenn diese nicht eintrat, und verschwanden stets spurlos nach 4 bis 8 Tagen. Im Jahre 1897 kamen sie 8 Mal. Später trat functionelle Parese und Hyperästhesie der untern Extremitäten hinzu, auch Anästhesien und Hyperästhesien an verschiedenen Körperstellen, stets beim Erscheinen der Menstruation. Allmählich wurden die Anfälle schwächer, und seit December 1898 ist Patientin geheilt und normal menstruirt.

Die Patientin war hereditär neuropathisch, wie es auch in andern Fällen constatirt ist. Manche Fälle betrafen einfach Hysterische, andre Epileptische. Die Pathogenese betreffend, weist Verf. auf die Ansicht von Sciamanna hin (Patologia del simpatico), dass sehr gut bei functioneller Hyperämie eines Organs relative Ischämie in andern denkbar ist, und dass in der Pathologie bei arterieller Contractur eines beschränkten Gefäss-Bezirkes gleichzeitig Gefäss-Erweiterung in einem mit diesem in Beziehung stehenden Bezirke stattfinden kann. So könnten Convulsionen durch Ischämie einer Cortical-Zone des Gehirns hervorgerufen werden und gleichzeitig compensatorische Hyperämie in den Kernen oder dem Stamme des Oculomotorius Paralyse dieses Nerven bedingen.

---

4) **Ceratomycosis durch Aspergillus fumigatus**, von Basso (Genua).

Von einem Falle von Hypopyon-Ceratitis, welcher durch Galvanocaustik zur langsamen Heilung (Leucoma adhaerens) gebracht wurde, ergaben Culturen vom Boden des Geschwürs nur Entwicklung von Aspergillus fumigatus. Verf. verglich bei Kaninchen die experimentelle Ceratitis durch Aspergillus mit der durch Staphylococcus pyog. aureus. Bei letzterer erzielt man schon am 2. Tage eine heftige Keratitis, bei ersterer erst nach 3 Tagen. Ferner tritt bei der Schizomyceten-Infection nicht deutliche Modificirung des Gewebes an der Impf-Stelle auf, und das Geschwür ist feucht und weich beim Abkratzen, während die Impf-Stelle bei Aspergillus trocken und hart wird durch wirkliche Mortificirung. Ferner verbreitet sich Staphylococcus mehr der Oberfläche nach, während die Keratitis aspergillina circumscript bleibt, dabei aber auch sehr tief greift. Histologisch findet man bei letzterer in der Umgebung der necrotischen Zone ausserordentlich dicht gedrängte Leucocyten, die sich nur blass färben und offenbar im Zerfall begriffen sind. Namentlich dicht an der necrotischen Zone sind sie zu Detritus zerfallen. Weiter entfernt sind sie besser färbbar. Die fixen Hornhaut-Zellen sind in der infiltrirten Zone verschwunden, weiterhin sichtbar und verhalten sich passiv, höchstens etwas geschwollen und hier und da in Karyokinese. Bei der Staphylococcen-Ceratitis zeigt sich Necrose nur in dem Lappen, hinter welchem unter Taschen-Bildung die Impfung geschah, sodass Ränder und Grund des Geschwürs mit Leucocyten durchsetzt sind, dies aber in weit geringerem Grade, als im vorigen Falle. Auch fehlt der Zerfall der Zellen zu Detritus. Die fixen Hornhaut-Körperchen sind in entsprechender Zone verschwunden. Zahlreiche Mast-Zellen sind nachweisbar.

Das Ulcus serpens (Staphylococc., Diplococc. — Fraenkel, u. s. w.) zeigt einen halb transparenten Geschwürs-Grund, Ränder an einem Theile stark infiltrirt und unterminirt, die Cornea sehr schwach getrübt, Humor aqueus klar, Hypopyon deutlich begrenzt, Iris nur hyperämisch, im Verlaufe Nachschübe in Folge von Rand-Infiltration, Ausgang öfters ohne Perforation innerhalb eines Monats. Die atypische Hypopyon-Ceratitis durch Aspergillus hingegen hat folgende hiervon abweichende Charaktere: Geschwürs-Grund porzellanartig, trocken, necrotisch, Ränder einfach ringförmig grau infiltrirt, Cornea stark getrübt, Trübung nach der Peripherie abnehmend; Humor aqueus von Anfang an trüb,

Hypopyon gering und ohne scharfe Grenze, auf der Iris und Pupille fibrinöse Exsudate, Verlauf gleichmässig, die Läsion dehnt sich wie ein Oelfleck zuerst allmählich aus, dann folgt langsame Besserung; Ausgang in Perforation nach Abstossung des centralen necrotischen Theiles, Heilung sehr langsam in etwa 3 Monaten.

---

5) **Gumma des Ciliar-Körpers**, von de Lieto-Vollaro.

Verf. führt 7 Beobachtungen mit anatomischem Befunde vor. Er wies stets bei circumscripten Knoten 3 Lagen nach: periphere kleinzellige Infiltration, eine mittlere epitheloide Schicht und necrotisches oder necrobiotisches Centrum mit fettiger Degeneration oder Coagulations-Necrose. Vielfach fand sich als Ersatz des absorbirten Gewebes Narben-Gewebe, in mehreren Fällen wurden auch Riesen-Zellen beobachtet. Nach vorn breitete sich meist das Gumma in Iris-Winkel, Cornea, Iris aus und durchwucherte öfters die Sclera, unter der Conjunctiva nahe dem Limbus als Prominenz erscheinend. In 2 Augen trat Perforation ein, indem die Conjunctiva über der Neubildung durchbrochen wurde, in einem Falle geschah die Perforation des Bulbus durch weitgehende Necrose des Gewebes bis in das Centrum des Gumma hinein. Immer verbreitete sich die Wucherung auch auf die vorderen Theile der Chorioidea und Retina, sowie des Glas-Körpers unter Atrophirung der Linse, welche starke Kapsel-Wucherung zeigte und einmal ganz absorbirt war. Der Rest der Chorioidea zeigte Verdickung, hyaline Degeneration der Gefäss-Wände, Wucherung der Intima. Die Retina war immer mehr oder weniger abgelöst, theils durch fibrinöses Exsudat, theils durch Hämorrhagie, ihre übrigen Veränderungen waren leichtes Oedem, perivasculäre Leucocyten-Infiltration, Verengerung der Gefäss-Lumina durch Wucherung der Intima, auch hyaline Degeneration der Gefäss-Wände. Glaskörper fibrillär verändert, seine Zellen in 2 Fällen durch Vacuolen-Bildung entartet. In einem Falle trat das Gumma 5 Jahre, in den übrigen 6 Fällen sehr früh, 6 bis 15 Monate nach der Infection auf. Bekanntlich sind von andern Beobachtern die frühesten Gummen im Ciliarkörper mit $2^1/_2$ Monaten beobachtet und im Allgemeinen bis 2 Jahre nach der Infection als Gumma praecox bezeichnet worden. Mitunter bestehen gleichzeitig noch Secundär-Erscheinungen.

---

6) **Epitheliom des Thränensacks**, von Sgrosso.

Der Tumor wurde mit dem grössten Theil des Oberkiefers und der ganzen Seitenwand der Nase von Prof. Gallozzi exstirpirt.

---

7) **Kur der Dacryo-Cystitis**, von Sgrosso.

Verf. empfiehlt bei chronischer Dacryocysto-Blennorrhoe folgendes Verfahren: leicht schräger Einschnitt der Haut über dem Sack. Schonung des Ligamentum palpebr. internum, Abpräpariren der Haut vom Thränen-Sack, Abtragung der vordern Wand des letzteren, soviel nöthig ist, um bei Ectasie normale Proportion wieder herzustellen, Stricturotomie, Spaltung des unteren Thränen-Röhrchens, Abkratzen der Sack-Schleimhaut wenn dieselbe Granulationen und Wucherungen zeigt, Irrigation mit Formol, Einführung einer biegsamen Dauersonde, einer Art Scarpa'schen Nagels, dessen oberes, leicht gebogenes Ende sich in dem gespaltenen unteren Thränen-Canälchen verbirgt, Naht des Thränen-Sacks und schliesslich der Cutis. Verband durch 5—6 Tage, Abnahme der Sonde nach 3 Tagen, Weiterbehandlung mit Ausspritzung und Weber'schen Sonden. Aehnlich operirt de Vincentiis.

---

8) **Experimente über die dilatatorischen Pupillen-Fasern**, von Giurato. (Istituto di Fisiologia Prof. Albini, Napoli.)

Verf. wollte den Verlauf dieser Fasern in der Orbita des Hundes studiren. Er gelangte durch folgende Operation an die Ciliar-Nerven: 2 cm über der Nasen-Wurzel Hautschnitt nach oben in der Medianlinie, und von demselben Punkte ausgehend ein zweiter Hautschnitt bis unter den Joch-Bogen. Der dreieckige Haut-Lappen wird zurückgeschlagen, der Process. zygomaticus und coronoid. des Oberkiefers abgetragen, der Musc. temporalis von der Crista sagittalis, von der innern Orbital-Wand und vom Knorpel, welcher beim Hunde den obern Orbital-Rand bildet, losgelöst und zurückgeschlagen. So präsentirt sich in weitem Felde die Fascie, welche incidirt und durch Faden-Schlingen auseinander gehalten wird. Rectus super. und externus werden von einander abgezogen, Fett entfernt, der Sehnerv nach innen gedrängt, so erblickt man das Ganglion ciliare und die Ciliar-Nerven. Bei jungen Hunden ist das Ciliar-Ganglion verschwindend klein, weshalb ältere vorzuziehen sind. Bei Abtragung oder Zerstörung des Ganglion ciliare giebt das Thier Zeichen heftigsten Schmerzes, und es tritt Miosis ein. Sofort nachher manifestirt sich enorme Mydriasis, Cornea und Conjunctiva sind unempfindlich, Augen-Druck bedeutend herabgesetzt. Es gelang nach Wiederannähung des Muskels und Schliessung der Wunde, die Hunde am Leben zu erhalten. Die Cornea trübte sich alsbald; am folgenden Tage war die Conjunctiva bulbi xerotisch, ihr Lidspalten-Theil necrotisch, Tension blieb sehr verringert; Panophthalmitis. Dieselben Erscheinungen constatirte Verf. bei 2 Hunden nach Durchschneidung der Nn. ciliares breves. Ferner suchte Verf. die Nn. ciliares longi auf, welche beim Hunde 2 oder 3 sind, aus dem 1. Trigeminus-Aste nahe dem Ganglion Gasseri oder aus diesem selbst entspringen, nach vorn den Oculomotorius kreuzen und sich dann an die innere Seite des N. opticus legen, ehe noch die Nn. cil. breves hinzukommen. An dieser Stelle, vor ihrer Vereinigung mit den letzteren wurden sie blossgelegt, wobei das Thier heftigen Schmerz äusserte und Mydriasis auftrat. Nach der Durchschneidung zeigte sich geringe, vorübergehende Dilatation der Pupille, dann mässige Miosis, d. h. nicht so hochgradige wie nach Sympathicus-Durchschneidung am Halse. Wurde bei diesen Thieren das oberste Hals-Ganglion nun ausserdem exstirpirt, so erfolgte höchstgradige Miosis. Reizung der einzelnen Nn. cil. longi mit dem Marey'schen Excitator war schmerzhaft und erweiterte die Pupille stark. Dieselbe Reizung der Nn. cil. breves war ebenfalls schmerzhaft und bewirkte nur mässige Verengerung der Pupille. Deshalb vermuthete Verf., dass dabei sowohl dilatatorische, als constrictorische Fasern gereizt würden, dass also dilatatorische vom Hals-Sympathicus in das Ganglion ciliare und von da in die Nn. cil. breves verlaufen. Dies bestätigte der Versuch. Nach Durchschneidung der Nn. cil. longi ergab Reizung des obersten Hals-Ganglions leichte Pupillen-Erweiterung, welche wegfiel, wenn auch die Nn. cil. breves durchschnitten wurden.

---

9) **Angeborenes partielles Hornhaut-Staphylom**, von Grossetti.

Es bestand zugleich Secundär-Glaucom bei dem 4monatigen Kinde.

---

10) **Isolirte Ruptur der Choroidea**, von Bossalino.

Referirt über 2 beobachtete Fälle.

---

11) **Granulom der Iris**, von de Berardinis.

Fall von solitärem Iris-Tuberkel bei einem 6jährigen Mädchen mit anatomischer Untersuchung des enucleirten Bulbus.

Es folgen in diesem Heft die ausführlichen Arbeiten von Pes (Dacryoadenitis), Bocchi (Amblyopia intox.), Mazza (Keratitis filamentosa), Neuschüler (Cylindro-Sphaerometer Javal), Bardelli (Nerven der Uvea). Trombetta (Nystagmus), Parisotti (Perimeter), Mazza (Arg. nitr.), de Fales (Skiaskopie), über welche bereits in diesem Centralblatt 1898, S. 454 ff. berichtet wurde.

Fasc. 3.

1) **Retinal-Cyste**, von Addario.

Beschreibung eines Falles mit Netzhaut-Ablösung und Kapsel-Linsenstar. Verf. meint, dass die Retinal-Cysten sich in Folge der Ablösung der Retina entwickeln. Er fand neben einer grossen Cyste kleinere Räume in den Körner- und Zwischenkörner-Schichten, welche mit necrotischen und Degenerations-Produkten erfüllt waren. Dieses sei das Vorstadium der Cysten-Bildung und sei eine Folge der in der abgehobenen Retina eintretenden exsudativen, degenerativen, sclerosirenden Vorgänge und Circulations-Störungen. Er fand keinen Anhalt für die Annahme Treitel's, dass die Cysten aus Hämorrhagien hervorgehen.

2) **Heilung der perforirenden Corneal-Wunden**, von Monesi.

Verf. experimentirte an Kaninchen. Die Wund-Ränder ziehen sich an den zwei Oberflächen stärker zurück, als in den mittleren Lagen der Cornea, weshalb der Wund-Canal dort breiter ist, am breitesten im hinteren Theile. Das erste Ereigniss ist nun Exsudation von Fibrin aus dem vorderen Theile der Uvea, welches mit dem Humor aqueus in den Wund-Canal gelangt. Bei aufgehobener Vorderkammer berühren sich die cornealen Wund-Ränder wegen der erwähnten trichterförmigen Form des Wund-Canals nur in den mittleren Lagen der Cornea, und das Fibrin deponirt sich daher hauptsächlich im hinteren Trichter und an der hinteren Oberfläche, kann aber nicht in den vorderen Trichter gelangen. Der Epithel-Zapfen, welcher den vorderen Trichter überzieht und ausfüllt, entsteht zum Theil durch Hineindrängen des Epithels der Nachbarschaft. Verf. fand nahe der Wunde nur 2 Schichten im Epithel, eine tiefe cubischer Zellen und eine oberflächliche glatter Zellen. Aber er fand auch Karyokinese der Epithel-Zellen, und zwar häufiger in einiger Entfernung vom Wund-Rande, als unmittelbar an diesem. Die Mehrzahl der während des Heilungs-Processes auftretenden Bindegewebs-Zellen stammen von den fixen Hornhaut-Zellen, die wenigen Wander-Zellen sind nur von ganz untergeordneter Wichtigkeit. Verf. bestreitet auch die Existenz der Fibres synaptiques von Ranvier. Er bestätigt auch die Bildung einer neuem Glas-Membran als Produkt des cornealen Endothels. Endlich kann er nicht den Befund Ranvier's erhärten, dass perforirende Hornhaut-Wunden schneller heilen, als nicht perforirende.

3) **Die neuen Optotypi von Landolt**, von Luciano.

Dieselben stellen Kreise mit einer offenen Stelle dar, welche den Proportionen der Snellen'schen Tafeln entsprechen. Zu beziehen von C. F. Hausmann in St. Gallen.

4) **Ueber Lid-Plastik**, von Neuschüler.

Einige Plastiken an Kaninchen ergaben, dass gänzlich abgeschnittene Lid-Haut wieder anheilte, Transplantation derselben auf das Lid des zweiten Auges bei Weitem seltener gelang, und noch seltener mit Rücken-Haut desselben Thieres oder gar Haut andrer Kaninchen eine Lid-Plastik Erfolg hatte.

---

5) **Die Incision des Iris-Winkels bei Hydrophthalmus**, von Scalinei.

Verf. referirt über 13 Augen, welche dieser Operation von de Vincentiis unterworfen wurden. Nach 24 oder 48 Stunden trat stets Erniedrigung des intraoculären Druckes bis zur Normalisirung desselben ein und blieb meist bestehen. Auch das Gesichts-Feld und Seh-Schärfe hoben sich, wo dieser Nachweis überhaupt möglich war. Ziemlich constant beobachtete man episclerale Injectionen an der Stelle des Schnittes. Nach der Operation wurde Pilocarpin instillirt.

Die von Valude vorgeschlagene Nadel wird verworfen und die des de Vincentiis vorgezogen. Zur Fixation des Bulbus wird eine modificirte Graefe'sche Pincette angegeben, deren sehr lange Zähnchen beim Schluss der Feder sich nicht berühren, sondern neben einander stehen, während die Branchen in diesem Momente in Folge einer convexen gegenseitigen Krümmung sich bereits berühren.

---

6) **Ein Hyalin-Amyloid-Tumor der Conjunctiva**, von Colucci.

Anatomische Untersuchung des exstirpirten Tumors mit Abbildungen.

Peschel.

II. Archivio di Ottalmologia von Prof. Angelucci. Jahrg. VII. Fasc. 7—8. Mai—Juni.

1) **Die physiologischen Veränderungen der Retina**, von Lodato. (Schluss.)

Verf. prüfte die chemische Reaction der Retina von Fröschen mittelst des Reagens von Moleschott (Kali causticum mit Phenol-Phtaleïn), modificirte aber das Verfahren folgendermaassen, um genaue Resultate zu erhalten. Die Retina wurde in einer bestimmten Menge H_2O geschüttelt, dann ein Tropfen Lösung von Phenol-Phtaleïn hinzugefügt. Ist die Retina alkalisch, so nimmt die Lösung nach dem Grade der Alkalinität eine mehr oder weniger intensive Rosa-Farbe an, ist die Retina sauer, so bleibt die Lösung farblos, und man bestimmt nach der Menge des zur Hervorrufung der Rosa-Färbung nöthigen Alkalis den Grad der Acidität. Eine Fehler-Quelle bestand darin, dass auch ohne Einlegen der Retina eine gewisse Menge Alkali nöthig war, um die Rosa-Färbung zu erzeugen, namentlich, um die Kohlensäure zu neutralisiren, welche an verschiedenen Tagen in verschiedener Menge auftrat. Daher wurde bei jedem Versuche gleichzeitig in Controlfläschchen die Grösse dieses Fehlers bestimmt und in Rechnung gezogen. Verf. kommt zu folgenden Resultaten. Die Dunkel-Retina reagirt alkalisch, selten neutral, sehr selten sehr leicht sauer. Die Retina der belichteten Frösche ist immer sauer und zwar stets deutlich ausgesprochen. Die saure Reaction ist um so stärker, je länger die Retina dem Lichte ausgesetzt ist. Mit Spektralfarben ausgeführte Versuche ergaben, dass das Maximum der Acidität etwa in einer Stunde erreicht wird. Sie ist am schwächsten für grünes, am stärksten für blaues und violettes, mittelmässig für rothes und gelbes Licht. Faradisation der Dunkel-Frösche bewirkt ebenso starke Acidität, wie Belichtung, und Faradisation der Licht-Frösche erhöht den Grad der Acidität der Retina. Die Elektricität entfärbt bei Dunkel-Fröschen nicht den Seh-Purpur, scheint im Gegentheil dessen Farbe mehr hervortreten zu lassen. Mässige Wärme (35 bis

40° C.) bewirkt in $^3/_4$—1 Stunde Acidität der Retina, doch ist dieselbe geringer als durch Licht-Wirkung. Längere Einwirkung der Wärme (über $^1/_2$ Stunde) verstärkt den Seh-Purpur. Strychnin-Injection bewirkt saure Reaction der Retina, die aber weniger ausgesprochen ist, als die durch Wärme erzeugte. Subcutane oder besser intraorbitale Cocaïn-Injection verhindert oder verringert die Säuerung der Retina, welche im Lichte eintritt, und bei Licht-Fröschen verringert sie die Acidität oder führt sie in neutrale, ja in alkalische Reaction über.

Es besteht vollständige Unabhängigkeit zwischen Seh-Purpur und Reaction der Retina. Diese kann alkalisch mit Seh-Purpur (Dunkel-Retina) oder ohne diesen reagiren (mit Cocaïn vergiftete und darauf dem Lichte ausgesetzte Frösche). Sie kann sauer bei verschwundenen (Licht-Frösche) oder bei erhaltenem Seh-Purpur reagiren (Dunkel-Frösche mit Elektricität oder Strychnin behandelt). Eine enge Beziehung hingegen besteht zwischen der Reaction und den Bewegungs-Erscheinungen des Seh-Epithels und der Färbbarkeit der Retinal-Elemente. Dem Ruhezustande der Stäbchen und Zapfen entspricht alkalische Reaction, die saure dem Contractions-Zustande. Dieser wächst freilich bei monochromatischem Lichte vom rothen nach dem violetten Ende des Spektrums, während die Acidität der Retina sich den Spektral-Farben gegenüber nicht ganz ebenso verhält, sondern für grün am schwächsten ist.

---

2) Buphthalmus, von Angelucci.

Verf. hält gegen Axenfeld (Jahresbericht für Ophthalm. 1900, S. 384) seine Behauptung aufrecht, dass Buphthalmus stets mit Anomalien der Gefäss-Innervation einhergehe und diesen seine Entstehung verdanke.

---

3) Ein neues Skiaskop, von Neuschüler.

Eine Gabel, in welche die einzelnen Gläser eingesetzt werden sollen, ist durch ein Centimeter-Maassband mit dem Spiegel verbunden. Zu haben bei Sydow in Berlin. (Ausführliche Beschreibung s. S. 301.)

Jahrgang VIII. Fasc. 1—2. Juli—August.

1) Incision des Iris-Winkels als Glaucom-Operation, von Capolongo.

Verf. beschreibt 8 neue von Sgrosso nach den Vorschriften von de Vincentiis operirte Glaucom-Fälle. Er verwirft für die Ausführung der Operation das von Wecker benutzte Graefe'sche Messer, sowie die von Valude und Duclos empfohlene Nadel als ungeeignet und gefährlich. Bei richtig calibrirter Nadel von de Vincentiis tritt fast nie der Humor aqueus aus. Meist stieg die Sehschärfe und erweiterte sich das Gesichtsfeld nach der Operation. In einem Auge mit Glaucoma chron. simplex, wo T + 3 und blosse Licht-Empfindung bestand, bewirkte Iridectomie Besserung, S = $^1/_{60}$, doch nur vorübergehend. Die später ausgeführte Incision des Iris-Winkels setzte von Neuem den Druck herab und verbesserte die wieder auf Lichtschein gesunkene Sehschärfe auf $^1/_{60}$. Doch auch dieser Erfolg blieb vorübergehend, die Tension stieg von Neuem und die Sehschärfe sank. In einem andern Falle von chronisch entzündlichem Glaucom, wo starke Gesichtsfeld-Beschränkung, Excavation, S = $^1/_2$ bestand, besserte die Incision vorübergehend, 6 Wochen später traten jedoch wieder heftige Glaucom-Anfälle auf, und eine breite Iridectomie heilte die Krankheit definitiv mit S = $^2/_3$.

2) **Wirkung einiger Gifte auf die Conjunctiva**, von Valenti.

Bei subcutaner oder intraperitonealer Injection der Toxine des Bacterium coli zeigte sich bei Katzen, welche für diese Gifte vorzugsweise empfindlich sind, durch Elimination auf die Conjunctiva constant Conjunctivitis, welche sich allmählich von der serösen bis zur purulenten Form innerhalb 24 Stunden nach der Injection steigerte. Diese Beobachtung veranlasste die Prüfung andrer Gifte auf ähnliche Wirkungen.

Abrin zeigte beim Kaninchen nach subcutaner Injection keine Wirkung auf die Conjunctiva, desgleichen sogar bei localer Anwendung auf die Conjunctiva. Bei Katzen blieb subcutane und intraperitoneale Injection gleichfalls ohne diesbezügliche Wirkung, dagegen entstand typische Jequirity-Conjunctivitis bei localer Application.

Ricin blieb bei Injection für Kaninchen ohne alle Wirkung auf die Conjunctiva, dagegen bewirkte locale Application des Pulvers pseudo-membranöse Conjunctivitis.

Diphtheritis-Toxin: Da intraperitoneale und parenchymatöse Injection bekanntlich dessen Wirksamkeit aufheben, wurden nur subcutane Injectionen gemacht, welche aber bei Meerschweinchen und Katzen für die Conjunctiva negativ blieben. Locale Instillation blieb bei ersteren ganz negativ und bewirkte bei letzteren nur leichte Hyperämie der Conjunctiva.

Staphylokokken-Protein. Dasselbe wurde ähnlich wie beim Bact. coli durch Centrifugiren isolirt und blieb ohne jede Wirkung auf die Conjunctiva, sowohl bei Injection als bei localer Anwendung.

Bacterium coli: 2 getrennte Gifte wurden experimentirt:

1. Toxi-Protein Celli-Scala. Dies wird durch Culturen in Bouillon erhalten, welche 14—16 Tage gehalten, dann durch Alkohol präcipitirt werden. Das Präcipitat wird im Exsiccator mit Chlorcalcium getrocknet und im Finstern aufbewahrt. Injection bei Katzen (lethale Dosis 5 cgr) sowohl subcutan, wie intraperitoneal, bewirkte purulente Conjunctivitis, welche mitunter auch mit Hornhaut-Geschwüren einherging. Locale Application ebenfalls, aber in geringerem Maasse.

2. Die Proteïne. Agar-Culturen werden abgekratzt, getrocknet, gemörsert und destillirtes Wasser hinzugefügt. Centrifugiren trennt Flüssigkeit (oberes Colin) und Bodensatz (unteres Colin). Für beide ist lethale Dosis bei Katzen 5 cgr. Beide zeigten bei Injection dieselbe Wirkung, nämlich purulenten Catarrh eventuell mit Trübung der Cornea, bei localer Application weniger intensive, aber gleiche Erscheinungen. Subconjunctivale Injection hatte locale Abscedirung, Injection in die Vorderkammer plastische Iridocyclitis zur Folge.

3. Im hygienischen Institut in Rom wird ein Heil-Serum gegen Dysenterie durch Bact. coli experimentirt. Präventive Injection desselben liess die Conjunctival-Erscheinungen nach der Injection der obigen Gifte nicht aufkommen, und curativ unterdrückte sie die bereits vorhandenen Erscheinungen.

Typhus-Protein ergab weder Injection noch local stärkere Conjunctival-Erscheinungen. Ebenso Karbunkel-Protein.

Gifte nicht pathogener Mikro-Organismen ergaben stets negative Resultate, ausser nach Reizung der Conjunctiva mittelst einer 0,25 % Ammoniak-Lösung. Hier rief locale Application der Saprophyten-Proteïne schwere Conjunctivitis hervor, Injection derselben blieb hingegen wirkungslos.

3) **Alterationen der Retina in Folge von Exstirpation des obersten Halsganglion,** von Lodato.

Elinson (Sur les fibres centrifuges du nerf optique 1896) fand bei Hunden nach Exstirpation des Ganglion ciliare Pupillen-Dilatation und Unempfindlichkeit der Cornea, welcher Hornhaut-Ulceration folgte mit Heilung unter Bildung eines Leucoma adhaerens. Vom 12. Tage an nach der Operation fand er, mittelst Methode Marchi, sehr zahlreiche degenerirte Fasern im N. opticus derselben Seite. Weniger zahlreiche degenirte Fasern fand er 15 Tage nach Exstirpation des Ganglion cervicale sup. bei Hund und Katze, mitunter gar keine; zahlreiche hingegen einen Monat nach der letzteren Operation. Einen Monat nach Durchschneidung des Hals-Stranges bei Katzen liessen sich nur wenige degenerirte Fasern nachweisen. Der N. opticus erhält also sympathische Fasern vom Ganglion ciliare, vom Ganglion cervicale superior und vom Hals-Sympathicus-Strange. Diese Fasern gehen nur zum geringsten Theile durch das Ganglion Gasseri, denn nach Durchschneidung des Trigeminus vor dem Ganglion Gasseri treten nur wenige degenerirte Fasern im Opticus auf. Die meisten gehen durch Anastomosen in den N. oculom. über und mit der Radix brevis ins Ganglion ciliare, denn nach Oculomotorius-Durchschneidung hinter dem letzteren in der Orbita finden sich ebenso zahlreiche Degenerations-Fasern im Opticus, wie nach Exstirpation des Ganglion ciliare. Mislawsky vermuthete nun, dass die von Ramon y Cajal namentlich in der Umgebung der amacrinen Zellen nachgewiesenen freien Nerven-Endigungen in der Retina jenen sympathischen Opticus-Fasern zugehören, und da sie auch gerade in den Schichten der Retina sich befinden, wo die Gefässe liegen, dass es vasomotorische Fasern sind. Verf. hat nun unter der Controle der Versuche Elinson's speciell die Netzhaut mittelst Nissl's Methode nach Exstirpation des Ganglion cerv. sup. studirt. Bei Hunden zeigten nach bis 14 Tagen einzelne Ganglien-Zellen der Retina Chromatolysis in verschiedenem Grade, oft gequollenen excentrischen Kern, auch Vacuolen-Bildung im Protoplasma. Die amacrinen Zellen waren wie die sämmtlichen andern Retinal-Elemente normal. Bei Kaninchen sind die Erscheinungen etwas anders, es fand sich geringe Chromatolysis, prädominirend hingegen Quellung der Zelle und des Kernes, mitunter alles Chromatin nach einer Seite gedrängt. Letzterer Befund wurde von Lugaro und Marina (1898) an anormalen Nerven-Zellen gemacht und als „en coup de vent" bezeichnet, wie wenn ein Windstoss das Chromatin nach einer Seite getrieben. Circa 25 Tage nach der Exstirpation des Ganglions fanden sich bei Hunden starke chromatolytische Veränderungen und Vacuolen-Bildung, in einzelnen Zellen Zerstörung der Zellen-Wand mit Austritt des Kernes. Nach 30 Tagen zeigten die Zellen weniger deutliche Chromatolyse, waren aber meist etwas verkleinert, der pericelluläre Raum verbreitert. Mitunter finden sich Detritus-Häufchen als Reste von untergegangenen Zellen, bisweilen mit noch sichtbarem Kerne. Bei Kaninchen fanden sich nach 30 Tagen sehr wenige chromatolytische Vorgänge, einige Zellen waren geschwollen, ebenso ihr Kern, aber weniger als 14 Tage nach der Operation. Bei Hunden waren nach 2 Monaten die meisten Ganglien-Zellen normal, viele pericelluläre Räume verbreitert, wenige Zellen untergegangen. In der inneren Körner-Schicht waren einzelne Elemente gequollen und schwach gefärbt, ebenso einzelne amacrine Zellen. Einzelne äussere Körner waren in feine Fragmente zerfallen, die von Thionin stark gefärbt wurden.

Die Veränderungen betrafen also in der ersten Zeit nur die Ganglien-Zellen, waren beim Kaninchen gering und glichen sich leicht wieder aus, beim Hunde

schwerer, wo einzelne Zellen der Necrobiose zerfallen. Nach 2 Monaten traten auch in andern Schichten leichte Veränderungen hinzu. Verf. glaubt nun, dass die Degeneration der Opticus-Fasern Folge der Veränderungen der retinalen Ganglien-Zellen sei, da sie erst in späteren Perioden auftritt. Er konnte bei Kaninchen überhaupt nie mittelst der Methode Marchi degenerirte Fasern im Opticus nachweisen, und beim Hunde nur wenige, und nur 30 Tage nach der Exstirpation des Ganglions, überdies in constanter Vertheilung im Nerven. Von ganz vereinzelten schwarzen Punkten, welche auch im normalen N. opticus vorkommen, sah er ab. Bei einem 2 Monate nach der Operation getödteten Hunde fanden sich gar keine degenerirten Opticus-Fasern. In jedem Falle handelt es sich nicht um centrifugale sympathische Opticus-Fasern, sondern um wirkliche centripetale Opticus-Fasern, welche secundär degeneriren.

Die Degeneration von Opticus-Fasern, welche Elinson nach Durchschneidung des N. oculomot. in der Orbita oder nach Exstirpation des Ganglion ciliare beim Hunde erhielt, überraschen nicht, da durch solche Operationen eine schwere Verletzung der Orbita herbeigeführt wird, und zwar in unmittelbarer Nähe des Opticus.

---

4) **Ueber die Ernährung der Linse,** von Ovio.

Verf. giebt zunächst einen historischen Ueberblick. (Fortsetzung folgt.)

Peschel.

Vermischtes.

Am 16. December fand in der Universitäts-Augenklinik zu Berlin die feierliche Enthüllung der Büsten von A. v. Graefe und C. Schweigger statt. Das Wort nahmen Waldeyer, C. Schweigger und I. v. Michel.

Bibliographie.

1) Ueber den antiseptischen Werth des Quecksilber-Oxycyanids, von Dr. Otto Sicherer, Privatdoc. für Augenheilk. an der Univers. München. (Münch. med. Wochenschr. 1900 Nr. 29.) Wenn man bisher mit Quecksilber-Oxycyanid mitunter sehr gute, mitunter aber auch schlechte baktericide Resultate erzielte, so liegt das nach den Untersuchungen v. Pieverling's daran, dass die in den Handel kommenden Präparate keine constante Zusammensetzung haben. Als das werthvollste Präparat erachtet v. Pieverling dasjenige, welches aus 2 Molekülen Quecksilber-Oxyd und 3 Molekülen Quecksilber-Cyanid besteht. Verf. hat nun dieses Präparat, das Hydrarg. oxycyanat. Gronvelle's und auch die von v. Pieverling hergestellten Pastilli hydrarg. oxycyan., welche aus 1 Theil Hydrarg. oxycyanat. und 1.3 Theilen Natriumchlorid bestehen, betreffs ihrer keim-tödtenden Wirksamkeit gegenüber Staphylokokken und Milzbrand-Sporen geprüft und gleichzeitige Control-Versuche mit Sublimat angestellt, indem er sich gleichconcentrirter Lösungen von 1:500 resp. 1:100 bediente. Er stellte dabei fest, dass das Quecksilber-Oxycyanid wesentlich schwächer wirkt, als das Sublimat, dass aber die Pastillen v. Pieverling's mehr leisten als das Hydr. oxycyan. Gronvelles. Verf. ist der Ansicht, dass das Ergebniss seiner Versuche deshalb noch nicht gegen das Cyansalz spreche, da man das Oxycyanid in viel stärkerer Lösung am Auge anwenden dürfe, als das Sublimat, und da Hydr. oxycyan. selbst in 1 % Lösung die Instrumente nicht angreife. Ancke.

Um Einsendung von Separatabdrücken wird gebeten (Berlin NW. 26 Schiffbauerdamm).

Verlag von Veit & Comp. in Leipzig. — Druck von Metzger & Wittig in Leipzig.

Centralblatt

für praktische

AUGENHEILKUNDE.

Herausgegeben von

Prof. Dr. J. Hirschberg, Geh. Med.-Rath, in Berlin.

Unter ständiger Mitwirkung der Herren Dr. Ancke in München, Dr. Berger in Paris, Prof. Dr. Birnbacher in Graz, Dr. Brailey in London, Prof. Dr. H. Cohn in Breslau, Doc. Dr. Cl. du Bois-Reymond in Berlin, Doc. Dr. E. Emmert in Bern, Prof. C. Gallenga in Parma, Dr. Ginsberg in Berlin, Prof. Dr. Goldzieher in Budapest, Dr. Gordon Norrie in Kopenhagen, Prof. Dr. Horstmann in Berlin, Dr. Issigonis in Smyrna, Prof. H. Knapp in New York, Prof. Dr. Krückow in Moskau, Dr. Kuthe in Berlin, Dr. Landau in Coblenz, Prof. Dr. Magnus in Breslau, Major F. P. Maynard, I. M. S., Civil Surgeon of Patna and Superintendent of the Medical School, Dr. Michaelsen in Görlitz, Dr. Moll in Berlin, Prof. Dr. J. Munk in Berlin, Dr. Neuburger in Nürnberg, Dr. Peltesohn in Hamburg, Dr. Pergens in Brüssel, Prof. Peschel in Frankfurt a. M., Dr. Purtscher in Klagenfurt, Dr. M. Reich in Petersburg, Med.-Rath Dr. Scheer in Oldenburg, Prof. Dr. Schenkl in Prag, Prof. Dr. Schwarz in Leipzig, Dr. Spiro in Berlin, Dr. Stiel in Köln.

Monatlich ein Heft. Preis des Jahrganges 12 Mark. Zu beziehen durch alle Buchhandlungen des In- und Auslandes und die Postanstalten des Deutschen Reiches.

Januar. **Fünfundzwanzigster Jahrgang.** **1901.**

Inhalt: Unser Programm. Von **J. Hirschberg.** — **Original-Mittheilung.** Ueber die recidivirenden juvenilen Netzhaut- und Glaskörper-Blutungen. Von Dr. **Fehr**, I. Assistenz-Arzt.

Klinische Beobachtungen. Ueber einen Fall von Keratitis diffusa e lue acquisita. Von Dr. Fritz Mendel, zweitem Assistenz-Arzt.

Neue Bücher.

Gesellschaftsberichte. Berliner ophthalmologische Gesellschaft.

Journal-Uebersicht. I. v. Graefe's Archiv f. Ophthalmologie. L. 3. — II. Zehender's klinische Monatsblätter für Augenheilkunde. 1900. November.

Vermischtes. Nr. 1—5.

Bibliographie. Nr. 1—16.

Unser Programm.

Vor einem Vierteljahrhundert haben wir das Centralblatt für Augenheilkunde begründet. Unser Plan, kurze Original-Mittheilungen, genaue, kritische und unparteiische Berichte über die Gesammt-Leistungen in der Augen-Heilkunde aus allen Ländern an jedem Monats-Ersten unsren Lesern vorzulegen, hat sich vollständig bewährt. Die 24 Bände, welche bisher erschienen sind, enthalten ein getreues und vollständiges Bild von der Entwicklung der Augen-Heilkunde im letzten Vierteljahrhundert. Das Centralblatt gehört zu den verbreitetsten und wirksamsten Organen unsres Faches. Wir danken unsren Mitarbeitern und unsren Lesern und eröffnen den neuen Jahrgang, getreu unsren bisherigen Grundsätzen.

[Aus Prof. Hirschberg's Augen-Heilanstalt, Berlin.]

Ueber die recidivirenden juvenilen Netzhaut- und Glaskörper-Blutungen.[1]

Von Dr. **Fehr**, I. Assistenz-Arzt.

Während man für die im höheren und mittleren Lebensalter auftretenden intraocularen Blutungen gewöhnlich in Arteriosclerose und Herzfehlern, in Albuminurie, Diabetes, Lues und andren constitutionellen Krankheiten eine Ursache findet; ist die Aetiologie für das bekannte Krankheitsbild der recidivirenden juvenilen Netzhaut- und Glaskörper-Blutungen immer noch in Dunkel gehüllt. Die Uebereinstimmung der verschiedenen Fälle in dem Krankheits-Bild und dem Verlauf des Leidens, das durch sein Auftreten in dem bevorzugten Alter von 15—25 Jahren, durch die profuse Art der Blutungen, relativ schnelle Resorption und grosse Neigung zu Rückfällen charakterisirt ist, lässt aber vermuthen, dass eine einheitliche Krankheits-Ursache besteht.

Gewöhnlich werden 3 Gruppen von Krankheits-Ursachen genannt: 1. Anomalien der Blut-Zusammensetzung, 2. Störungen der Circulation und 3. locale Erkrankung der Gefässe als Begleit-Erscheinung von Allgemein-Erkrankungen, wie perniciöser Anämie, Lues, Tuberculose, Malaria u. a.[2] Aber nur in den seltensten Fällen ist das Grundleiden mit einiger Sicherheit festgestellt; fast immer muss man sich mit mehr oder weniger begründeten Vermuthungen begnügen; zumal oft gerade die kräftigsten und anscheinend ganz gesunde Menschen, bei denen die Untersuchung der innern Organe einen absolut normalen Befund liefert, befallen werden.

Als Quelle der Blutungen hatte man früher in erster Linie die Gefässe des Ciliarkörpers, in gleicher Weise Arterien und Venen, angesehen, ferner die Gefässe der Aderhaut beschuldigt. So schreibt im Jahre 1882 Nieden: Die Hämorrhagien stammen aus Chorioideal-Gefässen der äquatorialen Zone mit Durchbruch durch die Retina.[3] Klinische Beobachtungen der letzten Jahre haben aber wahrscheinlich gemacht, dass die Blutungen aus den Venen der Netzhaut stammen. Panas sieht gerade darin ein Unterscheidungs-Merkmal von den Blutungen im höheren Alter, die

---

[1] Nach einem am 20. December 1900 in der Berliner ophthalmologischen Gesellschaft gehaltenen Vortrag.

[2] Scheffels, Netzhaut-Erkrankung als Ursache recidivirender jugendlicher Netzhaut- und Glaskörper-Blutungen. Deutsche med. Wochenschr. 1897. Nr. 13.

[3] Nieden, Ueber recidiv., idiopathische Glaskörper-Blutung bei jungen Leuten. Bericht über die XIV. Versammlung der Ophthalmologischen Gesellschaft zu Heidelberg 1882.

durchweg arterieller Natur sind. Berichte über Schlängelung und Erweiterung der Venen der Netzhaut bei jugendlichen Blutungen finden sich bereits in den Arbeiten von Eales, Schleich, Pröbsting, Schultze, Nieden, Gunn.[1] Letzterer bringt die sehr schöne ophthalmoskopische Abbildung eines Falles von Retinitis haemorrhagica bei einem 29jährigen Manne, auf der die Venen, besonders die kleinen, Kaliber-Schwankungen, Schlängelung und weisse Einscheidungen zeigen. Es ist aber das Verdienst Friedenwald's[2], zuerst darauf hingewiesen zu haben, dass eine Netzhautvenen-Erkrankung die Ursache für die recidivirenden jugendlichen Glaskörper-Blutungen abgeben kann. Er beobachtete 2 typische Fälle, in denen ausgeprägte Veränderungen an den Netzhaut-Venen in Form einer Perivasculitis ophthalmoskopisch sichtbar waren. Es folgte die Veröffentlichung einer gleichen Beobachtung von Simon[3], einer ebensolchen von Fischer[4] und die Beschreibung von 4 analogen Fällen von Scheffels.[5] Dass diese Venen-Erkrankung stets die Ursache für das Leiden darstellt, ist natürlich damit noch nicht bewiesen, das müssen weitere Beobachtungen lehren; in den Fällen, in denen solche mit dem Augen-Spiegel nicht sichtbar waren, ist aber zu berücksichtigen, dass man öfters die Veränderungen an den Venen hat völlig zurückgehen sehen (Simon, Scheffels), dass sie also wohl bestanden haben können, ferner dass sie möglicher Weise zu weit nach vorn liegen, um ophthalmoskopisch sichtbar zu sein.

In allen Fällen der letztgenannten Autoren konnte aber kein Anhaltspunkt für das Vorhandensein eines Grundleidens, das für Periphlebitis verantwortlich gemacht werden konnte, gefunden werden. Scheffels beschuldigt die hereditäre Lues, obwohl die Anamnese in seinen Fällen keinen positiven Aufschluss gab. Er stützt sich dabei auf eine frühere Beobachtung von Perivasculitis der Netzhaut-Venen in einem zweifellosen Fall von hereditärer Lues. Diese Hypothese Scheffels erhält eine Stütze durch einen von Pressel[6] veröffentlichten Fall von recidivirenden Glaskörper-Blutungen bei einem jungen Mädchen, das später von Keratitis diffusa befallen wurde, also wohl sicher an angeborener Syphilis litt.

---

[1] Sämmtlich citirt von Simon, Centralbl. f. Augenh. 1896. S. 329. Literaturangaben s. dort.

[2] Friedenwald. Ueber jugendliche Netzhaut- und Glaskörper-Blutungen durch sichtbare Netzhaut-Venen-Erkrankung bedingt. Centralbl. f. Augenh. 1896. S. 33 ff.

[3] Simon, Netzhaut-Venen-Erkrankung als Ursache der jugendlichen Netzhaut- und Glaskörper-Blutung. Centralbl. f. Augenh. 1896. S. 325.

[4] Fischer, Glaskörper-Blutung bei jugendlichen Individuen. Gefässveränderung. Centralbl. f. Augenh. 1897. S. 173.

[5] Scheffels. Netzhaut-Venen-Erkrankung als Ursache recidiv. jugendlicher Netzhaut- und Glaskörper-Blutungen. Deutsche med. Wochenschr. 1897. Nr. 13.

[6] Pressel. Ein Fall von recidivirenden Glaskörper-Blutungen in Folge von Menstruationsstörung. Inaug.-Dissert. Würzburg 1894.

Ich habe die in Herrn Geheimrath Hirschberg's Augenheil-Anstalt stationär behandelten Fälle von recidivirenden juvenilen Glaskörper-Blutungen zusammengestellt. Es sind acht an der Zahl.[1] Ich bin in der Lage, in zwei Fällen, in denen wegen nachfolgenden Glaucoms die Enucleation des Augapfels nöthig wurde, über die anatomische Untersuchng zu berichten. Der eine Bulbus wurde nach seiner Herausnahme Herrn Prof. Birnbacher in Graz übersandt, der mir die Präparate und eine Beschreibung derselben gütigst zur Verfügung gestellt hat, wofür ich ihm auch an dieser Stelle meinen ergebensten Dank sage. Der andre wurde von mir untersucht. Ich will vorausschicken, dass die Untersuchung in beiden Fällen vorzugsweise eine Netzhaut-Erkrankung und in meinem Falle ausserdem eine allgemeine Erkrankung der Netzhaut-Gefässe, besonders der Venen, ergeben hat. Ich beginne mit den beiden anatomisch untersuchten Fällen.

Fall I. A. M., 20jähriger Musiker, aus Potsdam.

In seinem 18. Lebensjahre war plötzlich, beim Bücken, auf dem rechten Auge eine Seh-Störung aufgetreten. In einer andren Anstalt war laut Protokoll derselben am 2. Juni 1886 folgender Befund aufgenommen: Rechts dichte Glaskörper-Blutung, links flockige, bewegliche Glaskörper-Trübungen. Hintergrund verschleiert.

S R. = Handbewegungen in 1 Meter.
L. = $^6/_9$.

Herztöne dumpf, aber keine Geräusche.

Er wurde ein Jahr lang mit Jodkali und Karlsbader Salz behandelt und trat dann in homöopathische Behandlung. Im März 1888 kam er zu uns. Es finden sich bei reizlosem Auge beiderseits hintere Synechien der Iris und sehr reichliche Trübungen des Glaskörpers in Form feiner festgesponnener Fäden und kleiner, beweglicher Punkte; ausserdem bestehen rechts in der nasalen Peripherie massige graue Trübungen, die als Folgen frischerer Blutungen angesehen werden; dementsprechend ist das Gesichts-Feld peripher eingeengt.

Der Augenhintergrund ist verschleiert; hier und da sind kleine Netzhaut-Blutungen zu erkennen und feine Exsudate um die Gefässe.

S R. = Finger in 12 Fuss | Sn. $4^1/_2$ in 5″
L. = 0,75 D $^{15}/_{LXX}$ | Sn. $1^1/_2$ in 5″.

Die Untersuchung des Herzens ergiebt, abgesehen von einer unregelmässigen Action, normalen Befund. Milz und Drüsen sind nicht vergrössert, Urin und Blut werden ebenfalls normal befunden.

Der Kranke erhält Tannin, Secale und Jodkali. Die Blutungen saugen sich auf und recidiviren; dem entsprechend ist die Sehschärfe bald besser,

[1] In der Poliklinik wurden natürlich viel mehr beobachtet. — In die stationäre Klinik werden bei uns solche Fälle nur selten aufgenommen, schon aus dem Grunde, weil selten Raum für sie vorhanden ist. Die meisten unsrer 8 Fälle betreffen auswärtige Patienten, für die man noch am ehesten Platz zu beschaffen beflissen war.

bald wieder schlechter. Allmählich werden im Augengrund periphere, leichtgescheckte Herde sichtbar, sowie Linsen-Trübungen. Im December 1891 wird notirt:

$$S \begin{matrix} \text{R.} = \text{Finger in } 3-4 \text{ Fuss} \mid \text{Sn. } 12 \text{ in } 6'' \\ \text{L.} = {}^{15}/_{\text{xxx}} \mid \text{Sn. } 1^1/_2 \text{ in } 6''. \end{matrix}$$

Gesichts-Feld rechts oben bis auf 35° eingeengt. Augen reizlos. Beiderseits hintere Synechien. Mit dem Augen-Spiegel sieht man rechts 1. Cataracta capsul. ant. und Cataracta corticalis post. 2. Fibrin-Wall, als Rest der Blutungen, in der inneren, unteren und äusseren Peripherie des Augen-Grundes. 3. Glaskörper gleichmässig trübe, so dass man nur rothen Reflex bekommt. Links 1. Sternförmige Cataracta cortic. post. 2. Glaskörper-Trübungen, die polypen-ähnlich aus langen, halbdurchsichtigen Schläuchen bestehen und am hinteren Linsenpol fixirt sind. 3. In der Netzhaut periphere Pigment-Herde, ferner nach aussen bläuliche Fibrin-Reste, nach unten mehr schwarze und gelbliche Herde, nach innen Aderhaut-Sclerose und glänzende Figuren in der Netzhaut, die weissen, obliterirten Netzhaut-Gefässen ähnlich scheinen, im aufrechten Bild aber als Bindegewebs-Streifen sich erweisen (Chorioretinitis striata). Während links der Glaskörper klarer und die Sehschärfe besser wird, nimmt rechts die nasale Gesichtsfeld-Beschränkung zu, und die Sehschärfe sinkt auf Fingerzählen in 2 Fuss, was jedoch zum grossen Theil auf die Zunahme der Linsen-Trübung zu schieben ist. Im April 1893 wird die complicirte Cataract dieses Auges zufallsfrei und erfolgreich von Herrn Geheimrath Hirschberg extrahirt. Danach hebt sich die Sehschärfe auf Fingerzählen in 3 Metern. Wegen Nachstars wird sie jedoch wieder schlechter. Nach einer Discission im Frühjahr 1896 ist

$$S \begin{matrix} \text{R.} + 11 \text{ D} = \text{Finger in } 8 \text{ Fuss} \\ \text{L.} - 1 \text{ D} = {}^5/_6. \end{matrix}$$

So hält es sich fast 2 Jahre bis zum Januar 1898, als plötzlich auf dem rechten Auge hochgradige Seh-Störung sich einstellt. Als Ursache derselben findet man ausgedehnte Netzhaut-Ablösung, die durch Blutung bedingt sein kann. Die Iris ist grünlich, am Boden der Vorderkammer sieht man ein Cholestearin-Depot, die Sehschärfe ist auf Erkennen von Fingern in nächster Nähe reducirt. 3 Tage nach Auftreten der Seh-Störung setzt heftigstes Glaucom ein, das bald wegen unerträglicher Schmerzen, nachdem schnell der Lichtschein erloschen ist, zur Entfernung des Augapfels zwingt.

Der Zustand des linken Auges bleibt unverändert. Bei der letzten Untersuchung, im Herbst 1900, ist das Auge reizlos, der Druck normal. S mit -1 D $= {}^5/_7$; Sn. $1^1/_2$ in 8″. Das Gesichts-Feld nasal leicht eingeengt. Ophthalmoskopisch constatirt man netzförmige Trübung der hintern Rinde, einzelne kleine Flocken im Glaskörper und starke Pigment-Veränderungen in der Netzhaut-Peripherie.

Der enucleïrte Augapfel wird in Formol gehärtet und im Aequator aufgeschnitten. Fig. 1 stellt die beiden Hälften in vergrössertem Maassstabe dar. Beim Aufschneiden entleert sich eine dünne, opalescirende Flüssigkeit, in der reichliche Haufen von gut erhaltenen rothen Blutkörperchen, Blutkörper-Schatten, Pigment-Körnern und weissen Blutkörperchen suspendirt sind. Die Sclera ist verdünnt. Es besteht trichterförmige Netzhaut-Ablösung, die nasal und oben bis zu den Ora serrata und unten temporal sich bis in die Gegend des Aequators erstreckt. In der Netzhaut bestehen hochgradige Veränderungen. Der nicht abgelöste Theil ist schwartig verdickt, von schmutzig weisslicher Farbe und mit dunklen Punkten bestreut. Diese Veränderungen sind besonders ausgeprägt unten und temporal und reichen vom Aequator bis zu den Ora serrata. An 3 Stellen finden sich

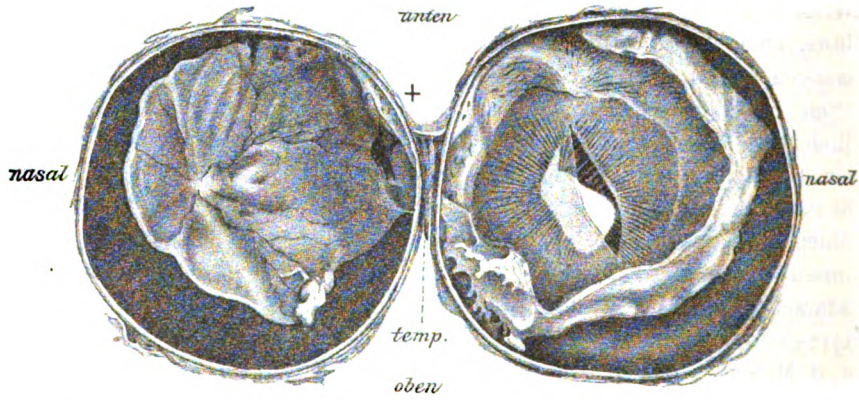

Fig. 1.
Rechter Augapfel von Fall I durch Frontalschnitt im Aequator halbirt. Vergrössert.

an der Grenze von abgelöster und schwartig verdickter, anliegender Retina Netzhaut-Risse; an anderen sind die Anwachsungen auf circumscripte Stellen beschränkt, an wieder anderen sind die Adhäsionen fadenförmig ausgezogen. Auch im abgelösten Theil der Netzhaut fällt aussen und oben ein grössrer, weisslicher Herd auf; etwas mehr nach vorn von dieser Stelle ist die Netzhaut mit einem knopfartigen, weisslichen Auswuchs an ihrer Unterlage festgewachsen. Durch die durchsichtige Hyaloidea und den von der Discission herrührenden Spalt sieht man den Ciliarkörper und die (durch Iridectomie unregelmässige) Pupille. Gelbliche Punkte auf der Netzhaut deuten auf Blutungen hin.

Aus allen Abschnitten des Augapfels wurden mikroskopische Präparate hergestellt, bei deren Deutung Herr Dr. Ginsberg mich gütigst unterstützte. Wie schon makroskopisch sichtbar, sind die mikroskopischen Veränderungen besonders ausgedehnt im vorderen Bulbus-Abschnitt und betreffen vorzugsweise die Netzhaut. Sie zeigt herdweise vorgeschrittene

Entartungs-Zustände, die in erster Linie in Glia-Wucherungen und erheblichen Gefäss-Veränderungen sich darstellen. Letztere werden auch in den Präparaten gefunden, die weniger geschädigten Netzhaut-Partien entnommen sind, in denen die einzelnen Schichten der Netzhaut, selbst die der Ganglien-Zellen erhalten sind; überall finden sich Cysten-Bildungen in den äusseren Schichten. Fast sämmtliche Netzhaut-Gefässe haben verdickte, hyalin entartete Wände; zum Theil sind sie thrombosirt, zum Theil durch hyaline Entartung ganz verschlossen. Solche Gefässe werden auch zwischen den Körner-Schichten angetroffen. Manche thrombosirte Gefässe tragen einen Pigment-Mantel, wie bei Retinitis pigmentosa. In erster Linie scheinen die Venen ergriffen. Hierüber können allerdings nicht die vorgeschrittenen Veränderungen im vorderen Bulbus-Abschnitt Aufschluss geben, da Venen und Arterien nicht mehr zu unterscheiden sind; zu dieser Vermuthung führte die Betrachtung der Gefäss-Verhältnisse in den weniger veränderten Theilen. In den Präparaten, die aus der Um-

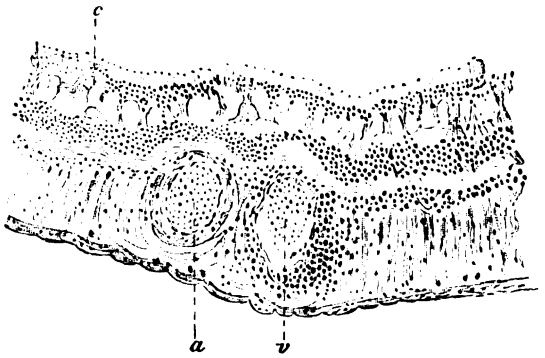

Fig. 2. Schnitt durch die Netzhaut nahe dem Sehnerven (Fall I)
a. Arterie. *v*. Vene mit perivasculärer Infiltration. *c*. cystoide Entartung der äusseren Netzhaut-Schichten.

gebung der Papille stammen, findet sich nämlich, bei ziemlich normaler Central-Arterie, die Vene von reichlicher Leukocyten-Infiltration umgeben, also eine deutliche Periphlebitis. Fig. 2 ist die Abbildung einer dicht unter dem Sehnerv gelegenen Netzhaut-Partie. Vene und Arterie liegen dicht neben einander; dadurch ist der Befund sehr anschaulich illustrirt. Somit könnte man sich wohl den Process derart vorstellen, dass er an den kleinen Venen der Netzhaut-Peripherie begonnen und sich mehr und mehr centralwärts ausgedehnt hat.

Die Aderhaut ist in viel geringerem Maasse afficirt; auf grössere Flächen hin wird sie annähernd normal befunden. An einzelnen Stellen erscheint ihr Stroma etwas verdichtet, an andern zeigt sie geringfügige Infiltration. Nach vorn zu aber, speciell wo sie mit der Netzhaut verwachsen ist, ist sie stärker verändert, und zwar scheint es sich um mehr, als secundäre

Veränderungen zu handeln. Fig. 3 giebt das schwach vergrösserte Bild eines mikroskopischen Präparates wieder, dass aus der untern-äussern Aequatorial-Gegend entnommen ist — die Stelle ist auf Fig. 1 mit einem Kreuz bezeichnet. Der Schnitt geht Anfangs durch schwartig verdickte Netzhaut, sodann dicht unterhalb eines Netzhaut-Risses durch sehr verdünnte Netzhaut und trifft schliesslich noch ein gutes Stück der abgelösten Retina. Oben im Bilde sieht man starke Bindegewebs-Schwielen, die nur als Reste eines selbständigen, chorioiditischen Processes zu deuten sind; unten weist sie absolut normale Verhältnisse auf. Der Seh-Nerv ist nicht ausgehöhlt, die Central-Arterie hat normales Aussehen, die Central-Vene ist von mässiger, aber deutlicher Leukocyten-Infiltration umgeben.

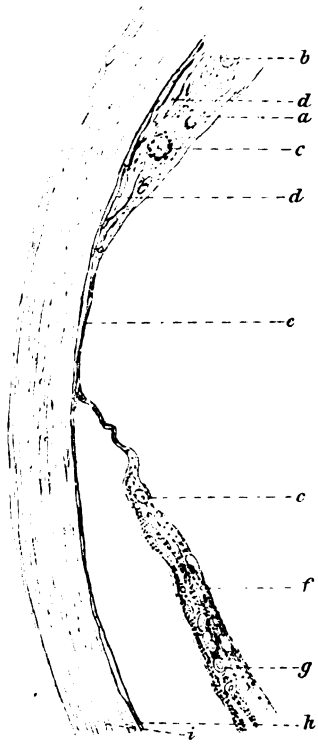

Fig. 3, Schnitt aus der unteren-äusseren Aequatorial-Gegend (Fall I).
a. anliegende, schwartige, durch Glia-Wucherung verdickte Netzhaut, *b.* hyalin entartete Gefässe, *c.* ganz obturirtirtes, mit Pigment umrandetes Gefäss, *d.* bindegewebige Schwiele der Aderhaut, *e.* stark verdünnte Netzhaut dicht vor dem Riss, *f.* abgelöste Netzhaut, *g.* Gefässe innerhalb der Körner-Schichten, *h.* Aderhaut, *i.* Sclera.

Der Kammer-Winkel ist in grosser Ausdehnung mit der Iris-Wurzel verwachsen. Ciliar-Körper und Iris sind atrophisch, letztere am Pupillen-Rand zum Theil ectropionirt, zum Theil mit den Kapsel-Resten verklebt. Die schwartig verdickte Netzhaut setzt sich nach vorn zu in ein fibrilläres Gewebe fort, das in die aus Zonula und Linsen-Kapsel mit Linsen-Resten bestehende durchsichtige Haut übergeht. In der Hornhaut, die im Uebrigen nicht wesentlich verändert ist, ist die von der Star-Operation herrührende Narbe, besonders an der Unterbrechung der Descemet'schen Schicht, erkennbar.

Fall II. E. M., 15jähriger Mechaniker-Lehrling, aus Potsdam.

Vor $^1/_4$ Jahr (October 1897) trat auf dem linken Auge eine allmählich zunehmende Seh-Störung auf. 14 Tage später ging er zum Arzt, der Blut im Glaskörper und Netzhaut-Entzündung feststellte. In einem Kranken-Haus wurde eine gründliche Schmierkur durchgeführt. Die Sehschärfe blieb aber schlecht. Seit 14 Tagen ist das Auge entzündet, und der Kranke empfindet einen Druck-Schmerz.

Status praesens. Starke Reizung, Augapfel hart. Hornhaut rauchig trübe und unempfindlich. Vorderkammer seicht, Pupille mittelweit. Hyphaema.

$$S \begin{matrix} R. = {}^5/_6 \\ L. = {}^1/_{\infty} \end{matrix}$$

Gesichts-Feld rechts normal, links Projection von der Nasenseite her beschränkt. Augenspiegel-Befund rechts normal, links Medien nicht durchleuchtbar wegen grosser Glaskörper-Blutung.

Diagnose: Hämophthalmos mit Glaucom bei jugendlichem Individuum.

Verlauf: Nachdem Eserin-Einträuflungen nur vorübergehend Linderung geschafft haben, wird eine Punction der Hornhaut mit der Lanze gemacht. Danach erhebliche Besserung: Die Hornhaut wird klar bei guter Entspannung des Augapfels. Nach 3 Tagen aber tritt eine frische Blutung ein mit starker Druck-Steigerung und heftigen Schmerzen, die nicht zu bekämpfen sind. Daher wird 8 Tage nach der Punction der Augapfel enucleirt. Das andre Auge bleibt völlig normal und hatte bei der letzten Untersuchung im December v. J. eine Sehkraft von ${}^5/_4$.

Die von Herrn Prof. Birnbacher angestellte Untersuchung des Augapfels lieferte folgendes Ergebniss: „Die Hornhaut zeigt nahe ihrem obern Rande eine scharfe, ihre ganze Dicke betreffende Continuitäts-Trennung, herrührend von der Punction. Zwischen den Lamellen der Schnitt-Ränder, im subconjunctivalen Gewebe des Limbus und in der hintern Wundöffnung liegen dicht gedrängt Anhäufungen von rothen Blut-Körperchen, alle in wohlerhaltenem Zustande. Im Uebrigen ist das Gewebe der Hornhaut nicht wesentlich verändert, wenn man von den sehr zahlreichen, das Hornhaut-Epithel durchwandernden Wander-Zellen absieht. Die Vorderkammer ist erfüllt von einer gleichmässigen, anscheinend structurlosen, geronnenen Masse, in welcher wenige Blut-Körperchen enthalten sind. In der Kammer-Bucht, besonders in ihrem unteren Abschnitt, liegt eine frische Blutung. Eine dicke Lage unveränderten Blutes bedeckt auch die Vorderfläche der Iris. Der Pupillar-Rand ist deutlich ectropionirt, das Iris-Stroma verdichtet, wenig pigmenthaltig, die Gefäss-Wandungen nicht verändert, die Blut-Gefässe des Ciliar-Körpers strotzend mit Blut gefüllt. Der Kammer-Winkel ist im ganzen Umkreis auf eine grosse Strecke durch Verwachsung der Iris mit der Hornhaut-Hinterfläche verschlossen und dadurch die Kammer-Bucht centripetal verschoben. Die Ciliar-Fortsätze sind atrophisch, einzelne von ihnen, welche noch als dünne Falten vorragen, enthalten frische Blutungen. Die Hinterkammer ist unten von einer geschlossenen Blut-Masse ausgefüllt, die bis nahe an die Ora serrata reicht, während im obern Augapfel-Abschnitte dieser Raum von einer ähnlichen Masse erfüllt ist, wie sie in der Vorderkammer liegt. Zwischen und längs der Zonula-Fasern sieht man Blutstreifen. Die vordere Glaskörper-Grenze ist mit einer zarten

Blut-Schicht bedeckt; im Glas-Körper, finden sich soweit es an Schnitten des vordern Abschnittes sichtbar ist, nur wenige zarte Blut-Streifen.

Die Linse zeigt nichts besonders. Die Netzhaut ist von der Ora serrata an abgelöst.

Im hinteren Abschnitte sieht man die Lamina cribrosa deutlich nach hinten ausgebuchtet. Die Netzhaut ist in verschiedenen Schichten durch grössere und kleinere Blutergüsse in ihrem Gefüge stark zerworfen, theils sind durch vermehrte Gewebs-Flüssigkeit Gewebs-Theile auseinandergedrängt. Stäbchen, Zapfen und Ganglien-Zellen fehlen. An mehreren Stellen findet man Blutergüsse von Kugenform, sowohl zwischen Netz- und Aderhaut, als auch auf der inneren Netzhaut-Oberfläche. In geringerem Maasse ist Pigment-Einwanderung in die inneren Netzhaut-Schichten zu sehen. Längs einiger Netzhaut-Gefässe sieht man eine dichte, das Gefäss rings umscheidende Infiltration von kleinen Zellen. Die Netzhaut-Gefässe und die des Sehnerves sind prall mit Blut gefüllt, in ihren Wandungen nicht wesentlich verändert. Im äquatorialen Abschnitt zeigt die Aderhaut Verdichtung ihres Stromas und heerdförmige Zellen-Infiltration, ist im Uebrigen aber nicht wesentlich alterirt." (Schluss folgt.)

Klinische Beobachtungen.

[Aus Geheimrath Hirschberg's Augen-Klinik.]

Ueber einen Fall von Keratitis diffusa e lue acquisita.

Von Dr. Fritz Mendel, zweitem Assistenz-Arzt.

Während in Folge der ererbten Lues so häufig diffuse Hornhaut-Entzündung angetroffen wird, ist die letztere bei der erworbenen Lues eine verhältnissmässig seltene Erscheinung. In der Literatur findet sich wohl gelegentlich die Bemerkung, dass die für diffuse Hornhaut-Entzündung typischen tiefen Hornhaut-Gefässe in den Fällen nach erworbener Lues nicht beobachtet werden, eine Behauptung, die übrigens von Herrn Geheimrath Hirschberg schon widerlegt war. Der vorliegende Fall ist mit Rücksicht auf diese Frage bearbeitet und bietet wegen seiner Besonderheit sowohl für den Augen-Arzt, wie für den Syphilidologen ein besonderes Interesse, da ausser der vorher im 22. Lebensjahre erworbenen Lues möglicher Weise auch noch angeborene vorgelegen hatte.

Es handelt sich um einen jetzt 34jährigen Mann, der im December 1894 zum ersten Male Prof. Hirschberg's Augen-Heilanstalt aufgesucht. Die Aufzeichnungen über die ersten Erkrankungen des Patienten verdanke ich den Journalen des jüdischen Kranken-Hauses, die mir in liebenswürdigster Weise von Herrn Prof. Dr. Israel zur Verfügung gestellt wurden.

Zwei Monate vor der Geburt des Patienten wurde die Mutter, wie sie mir kürzlich wieder bestätigt hat, von ihrem Ehemann syphilitisch inficirt. Vom 22. December 1865 finde ich folgende Notiz:

„Amalie K., 24 Jahre alt. Aufgenommen wegen Syphilis mit Schwangerschaft. Am 13. Februar 1866 von einem Sohn entbunden (im Kranken-Haus.)

20. März 1866: Mutter und Kind entlassen.

12. Mai 1866: Amalie K. (mit ihrem Söhnchen) Aufnahme wegen Syphilis.

9. Juli 1866: Geheilt entlassen.

30. November 1866: Amalie K. Aufnahme wegen Syphilis.

30. December 1866: Geheilt entlassen.

30. November 1866: Adolf K., 9 Monate alt, Aufnahme wegen Syphilis.

30. December 1866: Geheilt entlassen.

Während aus der Notiz vom 12. Mai 1866 nicht zu entnehmen ist, ob das Kind syphilitisch inficirt gewesen, ist doch aus der letzten Aufnahme, am 30. November 1866, wo unser Patient selbständig als Kranker geführt wird, die Annahme einer Lues congenita, wenn auch nicht als vollkommen sicher, so doch in hohem Grade wahrscheinlich. (Genauere Kranken-Geschichten existiren leider aus der damaligen Zeit nicht mehr.) So möchte ich nur noch die Aeusserungen der Mutter erwähnen, dass ihr Söhnchen damals „weisse Bläschen" am Scrotum gehabt habe, und dass es ebenso wie sie selbst mit „Einwicklungen" behandelt worden sei.

Patient entwickelte sich nun vollkommen normal, war sehr gesund, nie augenkrank; bis er am 10. November 1888, also im Alter von 22 Jahren, wegen eines syphilitischen Ausschlags in das jüdische Kranken-Haus sich aufnehmen liess.

Unter diesem Datum finde ich folgende Aufzeichnung:

„Patient hat Ende 1887 und vom April 1888 ab an Gonorrhoe gelitten. Im April 1888 acquirirte er Lues. Im Juli bekam er einen harten Schanker, kurze Zeit darauf an den Genitalien einen Ausschlag, der aber bald verschwand. Vor einigen Tagen bekam er einen Ausschlag am ganzen Körper. Im Verlauf der letzten Gonorrhoe litt er an Cystitis, die durch innere Medicin gehoben wurde, und an Epididymitis, die nur wenige Tage anhielt. Die Gonorrhoe ist noch nicht geheilt.

Diagnose: Gonorrhoe, Roseola luetica.

Therapie: Injectionen von Kali hyperm.; ferner Unguent. ciner.

Im Jahre 1893 verheirathete sich Patient und hat von seiner Frau, die niemals abortirt hat, ein gesundes Kind.

Es handelt sich also in unsrem Falle um einen Patienten, der von einer syphilitischen Mutter geboren, wahrscheinlich im ersten Lebensjahr eine hereditäre Syphilis durchgemacht hat,[1] und der in seinem 22. Lebensjahr eine frische Lues acquirirte. Die Frage, ob ein an Lues congenita Erkrankter dadurch immun gegen spätere Infectionen geworden, ist vielfach erörtert worden und zur Zeit noch nicht völlig entschieden. Die meisten Autoren indessen sprechen sich jetzt dafür aus, dass eine Heilung der ererbten Lues und eine neue Infection möglich sei.

„Immerhin ist nicht zu bezweifeln", schreibt Lesser in seinem Lehrbuch der Geschlechts-Krankheiten, 1893, S. 257, „dass auch die hereditäre

---

[1] Uebrigens würde unser Fall, wenn wir die hereditäre Syphilis vollkommen ausschliessen wollten, gegen das „Profeta'sche Gesetz" sprechen, nach dem gesund geborene Kinder syphilitischer Eltern (Profeta selbst sprach nur von syphilitischen Müttern) gegen eine spätere Syphilis-Infection immun sind.

Syphilis einer völligen Heilung fähig ist; das beweist am sichersten die bisher zwar nur in einigen wenigen Fällen beobachtete Ansteckung eines Erwachsenen, der in der Kindheit hereditäre Syphilis durchgemacht hatte, mit Syphilis, Fälle, die der in gewöhnlicher Weise stattfindenden zweiten Infection, der „„Reïnfection"", völlig analog sind."

So verhält es sich wohl in unsrem Falle. Die Lues congenita, die Patient unmittelbar nach der Geburt durchgemacht, heilte vollkommen aus, und 22 Jahre später inficirte sich Patient von Neuem.

Am 26. December 1894, 6 Jahre nach der zweiten Infection, kam der nunmehr 28jährige Patient in Prof. Hirschberg's Augen-Heilanstalt und klagte über eine Entzündung des rechten Auges, die angeblich vor 8 Tagen entstanden war. Es bestand rechts eine typische, diffuse Hornhaut-Entzündung, mit Lachs-Fleck am obern Rande.

Sehschärfe rechts Finger in 5′; links = $^5/_5$; Gesichtsfeld beiderseits normal.

Nach $1^1/_2$ Monaten entzündete sich auch das linke Auge, jedoch nicht in so starkem Grade wie das rechte. Fig. 1 zeigt eine Skizze beider Augen

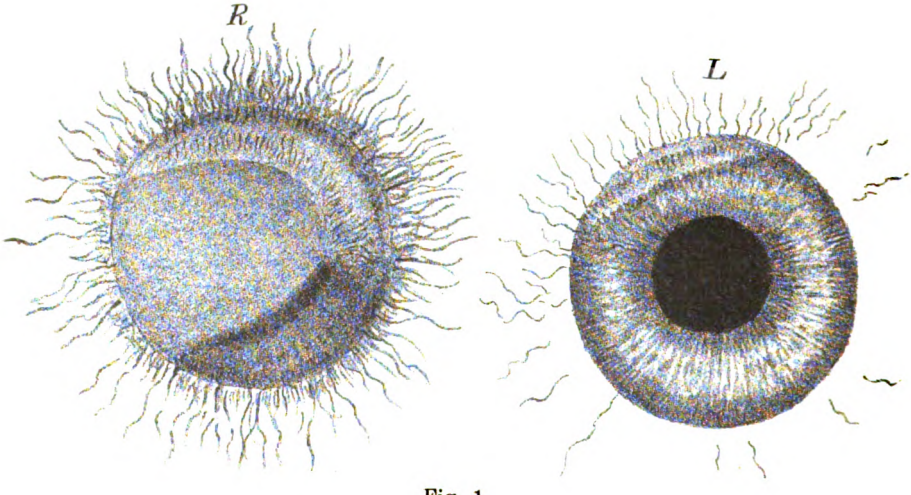

Fig. 1.

vom 15. Februar 1894. Man sieht rechts den Lachs-Fleck und die ausgedehnte Trübung der oberen $^4/_5$ der Hornhaut; links den beginnenden Lachs-Fleck.

Nach energisch vorgenommener Schmier-Kur besserten sich die Entzündungen allmählich, und am 25. November 1894 waren die Augen reizlos. Sehrschärfe beiderseits = $^1/_2$.

In den folgenden 6 Jahren fühlte sich Patient vollständig wohl, bis am 14. October 1900 wiederum eine starke Entzündung des rechten Auges auftrat, während das linke völlig reizlos blieb.

Die Diagnose wurde auf specifische Episcleritis des rechten Auges gestellt.

Die Sclera zeigte umschriebene bläulich-rothe Verfärbung, nahe dem lateralen Hornhaut-Rand, und war auf Berührung etwas empfindlich. Diese

Entzündung ging nach einer Salben-Kur im Laufe von etwa 3 Wochen vollständig zurück.

$$S \begin{matrix} R - 1\,D = {}^{5}/_{7}\,\text{fast}, \\ L - 0{,}75\,D = {}^{5}/_{10}—{}^{5}/_{7} \end{matrix} \Big\} \text{Sn. } 1{}^{1}/_{2}—6''.$$

Gesichtsfeld und Augen-Hintergrund normal.

Bei seitlicher Beleuchtung mit der Lupe und bei durchfallendem Licht mit dem Lupen-Spiegel waren als Ueberreste der abgelaufenen Keratitis diffusa eine grosse Anzahl tiefer Gefässe in der Hornhaut sichtbar (vgl. Fig. 2) und zwar so angeordnet, dass die Hauptmasse senkrecht verlief, entsprechend der ursprünglichen Anordnung der Gefässe in dem Lachs-Fleck[1] am obern Hornhaut-Segment. Das sind die Blut-Gefässe, die aus dem Jahre 1894 stammen. Vor diesen, aber auch noch in der Tiefe des Hornhaut-Gewebes, ziehen einige Büschel besenreiser-artig verästelter Gefässe in mehr horizontaler Richtung. Das sind die während des Rückfalls der Entzündung im Jahre 1900 neugebildeten Blut-Gefässe der Hornhaut.

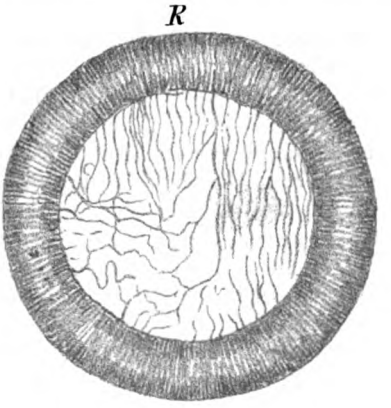

Fig. 2.

Handelt es sich nun bei unsrem Kranken um eine diffuse Hornhaut-Entzündung durch erworbene Lues? Nach meiner Ansicht jedenfalls. Selbst wenn wir als erwiesen annehmen, dass Patient eine Lues congenita durchgemacht hat, sind doch seine Augen zunächst ganz sicher frei geblieben. Während er bis zum 28. Lebensjahr niemals über die Augen zu klagen hatte, wurde er damals, 6 Jahre nach der zweiten Infection, von der heftigen Keratitis diffusa befallen, der nun jetzt, nach 6 Jahren, eine Episcleritis folgte.

Die Augen-Affectionen, sowohl die Keratitis diffusa, als auch die Episcleritis, stehen also wohl mit der im 22. Lebensjahr erworbenen Lues in innigem Zusammenhang, und das, was wir jetzt noch davon beobachten können, sind die tiefen Hornhaut-Gefässe einer diffusen Hornhaut-Entzündung aus erworbener Lues.

---

[1] Dies ist immer so. Vgl. den demnächst erscheinenden 2. Theil von Prof. Hirschberg's Einführung in die Augen-Heilkunde, S. 109, Z. 7 v. u.

Unser Büchertisch.

Neue Bücher.

1. Atlas seltener ophthalmoskopischer Befunde, zugleich Ergänzungs-Tafeln zu dem Atlas der Ophthalmoskopie, von Hofrath Dr. J. Oeller, Prof. an der Universität München. Erste Lieferung, 5 Tafeln mit Text. (Der letztere ist auch englisch, übersetzt von Thos. Snowball, M. A., M. R., Aberd.) Wiesbaden, J. F. Bergmann, 1900.

Das Werk von Oeller, das wegen seiner künstlerischen Ausführung so viele Freunde gefunden, konnte nach der Natur des Gegenstandes auf absolute Vollständigkeit nicht Anspruch machen. Deshalb erscheinen Ergänzungs-Hefte, von denen das erste vorliegt.

Taf. 1 enthält Apoplexiae ret., Endart. oblit., Thrombos. ven. temp. inf.; Ret. circin.; Taf. 2 Striae ret. et membranae vitreae; Taf. 3 Chorioret. album., Sanatio sublationis retinae spontanea; Taf. 4 Staph. post. congen., Ven. vertic. choriovaginalis; Taf. 5 Disc. und con. optico-hyaloideus, in dessen Text ich die Berücksichtigung der Befunde vermisse, die im Centralbl. f. Augenh., 1893, S. 135 niedergelegt sind.

2. Deutsche Medicin im neunzehnten Jahrhundert. Säcular-Artikel der Berliner klin. Wochenschrift. Herausgegeben von C. A. Ewald und C. Posner. I. Bd. Berlin, A. Hirschwald, 1901. (491 S.) Enthält an dritter Stelle J. Hirschberg, Die Entwicklung der Augenheilkunde im neunzehnten Jahrhundert (S. 25—62).

3. Monographien zur deutschen Kultur-Geschichte, herausgeg. von G. Steinhausen: Hermann Peters, der Arzt und die Heilkunst in der deutschen Vergangenheit. Mit 153 Abbildungen und Beilagen nach den Originalen aus dem 15.—18. Jahrhundert. Verlegt von Eugen Diederichs in Leipzig, 1900. Ausser andren merkwürdigen Dingen findet man auf S. 44, Abb. 46: die Brillen-Händler, Kupfer von Collaert, 1520—67, nach Joh. Stradanas.

4. Gesammelte Abhandlungen, von Katharina Kastalsky, Dr. med. Nach dem Tode der Verfasserin herausgegeben, Moskau, 1900.

Eine Todten-Klage, aus warmen Herzen der Freunde, wie Goethe's Euphrosyne oder Schiller's Naenie. Frl. Kastalsky wurde am 9. März 1864 zu Moskau als Tochter eines Oberpriesters geboren. Sie studirte zuerst Philosophie, dann zu Bern Medicin 13 Semester lang und arbeitete an der Moskauer Augenklinik, sowie in fliegender Colonne. Ihre hauptsächlichen Arbeiten sind: Zur Aetiologie der Panophth. (Wjest Ophth. 1897; Centralbl. f. Augenh. 1898, S. 611). Aktinomykose des Thränen-Röhrchens (Deutschmann's B., H. 30). Ein Fall von doppelseitigem Colobom der Macula lutea (A. f. Augenh., Bd. 36). Ueber hyaline Kugeln beim Trachom (Ber. des Moskauer Congr.; Centralbl. f. Augenh., 1898, S. 43). Sie hat nachgewiesen, dass nicht-pathogene Bakterien beim Menschen Ursache der eitrigen Pantophth. sein können. Ihr ist die Rein-Kultur des Strahlen-Pilzes aus den Excrementen der Thränen-Röhrchen zuerst gelungen. „Den Sinn des Lebens sah sie im uneigennützigsten Dienst der Wissenschaft und dem Nächsten". — Jeder, der Prof. Krückow's Klinik zur Zeit des Moskauer Congresses besucht, wird ihr ein sympathisches Gedenken bewahren.

5. Anleitung zur mikroskopischen Untersuchung des Auges von Prof. Dr. R. Greef, dir. Arzt an der Abth. für Augenkr. in dem kgl. Charité-Krankenhaus zu Berlin. Zweite, vermehrte Auflage, mit 5 Figuren im Text. Berlin, A. Hirschwald, 1901.

Schon nach kurzer Zeit ist eine zweite Auflage nöthig geworden. Das Buch entsprach einem Bedürfniss.

6. Bilder für stereoskopische Uebungen, zum Gebrauch für Schielende, herausgeg. von Dr. med. C. Dahlfeld, Augen-Arzt in Riga. Dritte Aufl. Stuttgart, F. Enke, 1900.

Diese Bilder sind ausgezeichnet. Ein normales Augen-Paar verschmilzt die Halbbilder sofort.

7. Kroll's stereoskopische Bilder für Schielende. 28 farbige Tafeln. 5. verbesserte und vermehrte Auflage von Dr. R. Perlia, Augen-Arzt in Crefeld. Hamburg, Leopold Voss, 1900.

Der Gegenstand der Bilder ist dem Geist der Kinder angepasst. Zuerst werden die Uebungen mit den Bildern begonnen, welche ungleichartige Figuren zeigen. Hat man dadurch die Möglichkeit des gleichzeitigen Gebrauchs beider Augen angebahnt, so sind die Bilder vorzunehmen, welche denselben Gegenstand doppelt zeigen. Der erklärende Text ist in deutscher, französischer und englischer Sprache beigegeben.

8. Die Gesundheits-Pflege der Augen, von Dr. Georg Crainiceanu, Augen- und Stabs-Arzt in Bukarest. Tübingen, F. Pietzcker, 1900.

Verf. beabsichtigte auf möglichst praktische und leichtfassliche Art die Regeln für Schonung und Pflege gesunder und kranker Augen anzugeben.

*9. Die Functions-Krankheiten des Auges. Zweiter Theil. Ursache und Verhütung der Erkrankung der Netz- und Aderhaut, sowie der Ciliar-Muskeln, von Dr. W. Schoen, Prof. an der Universität in Leipzig. Mit eingeheftetem Atlas von 37 Tafeln. Wiesbaden, J. F. Bergmann, 1901. (205 S.) — Auf den Inhalt dieses Werkes werden wir demnächst zurückkommen.

10. Grundriss der Physik zum Gebrauch für Mediciner, von Dr. Bruno Borchardt. Mit 60 Abbildungen. Zweite, neu bearbeitete Auflage. Stuttgart, Ferd. Enke, 1900. (178 S.)

„Ueberraschend leicht gestaltet sich die Darstellung, wenn man das Energie-Princip voranstellt und aus ihm die wichtigsten mechanischen Sätze ableitet". Die Optik ist auf S. 88—116 abgehandelt.

11. Tafeln zur Bestimmung der Sehschärfe mittels der Uhr, von Dr. E. Praun, Augen-Arzt in Darmstadt. Wiesbaden, J. F. Bergmann, 1901.

*12. Allgemeine Theorie der monochromatischen Aberration und ihre nächsten Ergebnisse für die Ophthalmologie, von Allvar Gullstrand. Mitgetheilt der Königl. Gesellschaft der Wissenschaften zu Upsala am 21. Sept. 1900. Upsala, Akad. Buchdruckerei, 1900. H.

Gesellschaftsberichte.

Berliner ophthalmologische Gesellschaft.

Vorsitzender: J. Hirschberg. Schriftführer: Wertheim.

Sitzung vom 25. October 1900.

1. Herr J. Hirschberg und Herr Grunmach (a. G.): Ueber Röntgen-Bilder von intraocularen Geschwülsten. (Vgl. d. Oct.-Heft d. Centralbl. f. Augenh. 1900.)

2. Herr F. Mendel: Ueber Magnet-Operation.

3. Herr Hamburger: Ueber die Quellen des Kammer-Wassers.

Die Leber'sche Auffassung, dass der Ciliar-Körper das alleinige intraoculare Secretions-Organ sei, ist nach Vortr. nicht berechtigt. Es besteht ein physiologischer Pupillen-Abschluss, denn in die hintere Augen-Kammer eingebrachtes Fluorescin gebraucht mehr als eine halbe Stunde, um in der Vorder-Kammer zu erscheinen. Da nun nach Leber's Versuchen aus der Vorder-Kammer beständig Flüssigkeit herausfiltrirt, muss diese innerhalb der Vorder-Kammer selbst ersetzt werden; und zwar stammt sie aus der Vorder-Wand der Iris; die Secretion der Iris-Vorder-Wand kann man bei Augen mit Druck-Herabsetzung nach intravenöser Fluoresceïn-Einspritzung direct beobachten. Der Ciliar-Körper wird nach Fluoresceïn-Einspritzung frei von dem Farbstoff gefunden.

Sitzung vom 22. November 1900.

1. Herr Mühsam: Ueber Magnet-Operation.

2. Herr Fehr: a) Spontane Frei-Beweglichkeit der Linse, durch Operation geheilt.

M. H.! Ich habe die Ehre, Ihnen einen Fall von Linsen-Dislocation vorzustellen, der wegen seines Verlaufes und besonders des operativen Heil-Erfolges wegen von grösstem Interesse ist.

Es handelt sich um eine angeborene Linsen-Verschiebung, Ectopia lentis congenita, die zu einer Verlagerung in die Vorder-Kammer führte und mit Anfällen schwersten acuten Glaucoms einherging, indem die Linse sich in die Pupille einklemmte.

Da der Knabe zur Zeit der Sommer-Reise meines Chefs, Hrn. Geh. Rath Hirschberg's, in die Anstalt kam, und ich vor die Möglichkeit gestellt war, jeden Augenblick operativ eingreifen zu müssen, so empfand ich es sehr schwer, aus der Literatur keine Winke für eine Erfolg versprechende Behandlung solcher ausserordentlicher Fälle gewinnen zu können. Die spärlichen Berichte über die operative Behandlung verlagerter Linsen ermuthigten mich wenig zur Nachahmung der bisher geübten Methoden, und ich war zufrieden, dass es mir gelang, den Knaben unbeschadet für das Auge bis zu Hrn. Geh. Rath Hirschberg's Rückkehr ohne Operation hinzuhalten.

Albrecht v. Graefe hat schon vor 50 Jahren die vorgefallene und mit der Hornhaut verklebte Linse mit Discission behandelt. Es erfolgte aber, da der Fall zu spät in seine Behandlung kam, Hornhaut-Vereiterung, Durchbruch und Verlust des Auges. Sattler und Eversbusch haben bei Subluxation wiederholt die Discission angewendet.

Bei Vorfall in die Vorder-Kammer hat man mehrfach die Extraction nach verschiedenen, mehr oder weniger künstlichen Methoden versucht, bei denen die Weber'sche Schlinge und die Discissions-Nadel, welche die Linse vorher aufspiesst, die Hauptrolle spielt.

Fast immer ist von grossem Glaskörper-Verlust die Rede, der mit der Linse hervorschoss, oft auch ohne sie, die in dem Rest des Glaskörpers sich versenkte; und es kam vor, dass die Enucleation der Extraction nachgeschickt werden musste.

Die Frage aber, wie man das Glaucom behandelt, wenn die Linse vollständig in die Pupille eingeklemmt ist, wenn sich der Sphincter iridis wie ein Gummiband um sie schnürt, ist nirgends in der Literatur aufgeworfen, geschweige denn beantwortet worden.

Der Knabe kam zum ersten Male vor $2^1/_2$ Jahren zu uns mit beiderseitiger angeborener Ectopie der Linse nach innen-oben. Die Iris schlottert. Am atropinisirten Auge ist aussen und unten der Rand der verkleinerten Linse zu sehen. Mit — 17 D. hatte das rechte Auge $^5/_{30}$, das linke $^5/_{20}$ der normalen Sehschärfe.

Ende Juli 1900, nachdem der Knabe 4 Monate die Schule besucht hatte, führte uns ihn der Vater wieder zu, da man auf dem rechten Auge eine Veränderung bemerkt hatte und die Sehschärfe dieses Auges erheblich verringert war. Das Auge zeigt ciliare Injection. Die Pupille ist weit und vor ihr in der Vorder-Kammer liegt die durchsichtige Linse; nur der obere innere Rand befindet sich hinter der Pupillen-Ebene. Die Iris erscheint durch die als Lupe wirkende Linse vergrössert. Die Tension ist normal, die

$$S \begin{matrix} R = \text{Finger in nächster Nähe,} \\ L = {}^5/_{20}. \end{matrix}$$

Der Knabe wird sofort aufgenommen, und durch Rückenlage, Atropin und schliesslich Eserin wird versucht, den früheren Zustand wiederherzustellen. Dieses gelingt auch, aber nicht für die Dauer, da es unmöglich ist, durch Eserin eine sehr enge Pupille zu erzielen. Beim ersten Aufstehen fällt die Linse wieder vor. Dabei bleibt das Auge reizlos und der Druck normal.

Am 9. Tage des Aufenthaltes in der Anstalt stellt sich plötzlich unter Erbrechen und grössten Schmerzen schweres acutes Glaucom ein. Die Linse liegt eingeklemmt in der Pupille und wird fest umschnürt vom Sphincter iridis. Ich gab sofort reichliche Mengen Atropin, um diesen Krampf zu lösen, der durch Abschluss der Vorder-Kammer die Drucksteigerung bedingte. Nach 3 Stunden ist noch alles unverändert, nach der 4. aber finde ich den gefährlichen Zustand überwunden, das Auge noch geröthet, aber weich, die Linse hinter der Iris bei mittelweiter Pupille. Jetzt wird mit Eserin fortgefahren.

Nunmehr stellte sich ein wechselnder Zustand heraus, indem die Linse bald vorn, bald hinten lag. In der letzten Zeit, wo man mit Eserin aufhörte, lag die klare Linse, deren seitlicher Durchmesser etwa 6 mm, deren Längsdurchmesser 8 mm betrug, meist vorn, so zwar, dass der innere obere Linsenrand hinter dem Pupillen-Rand verblieb, der übrige Theil der Linse aber mit glänzendem Rand soeben frei in der Vorder-Kammer lag.

Es gelang nicht, die Linse ganz in die Vorder-Kammer hineinzubringen, da die Zonula sie oben und innen noch festhielt; in andrem Falle hätte man jetzt wohl nicht mehr mit der Extraction gezögert. Aber auch so wurde es, nachdem der gefährliche Glaucom-Zustand Ende September noch ein Mal sich wiederholt hatte, klar, dass die friedliche Behandlung unzulässig war.

Herr Geh. Rath Hirschberg, der inzwischen zurückgekehrt war, schritt daher, sobald dieser zweite Glaucomanfall durch Atropin beseitigt war und man gute Druckverhältnisse für die Eröffnung des Auges hatte, zur Extraction.

Als aber der Knabe fertig zur Operation tief chloroformirt mit leicht erhöhter Körperlage auf dem Operationstische lag, da schlüpft plötzlich die Linse, die man so gut wie möglich mittels Eserin in der Vorder-Kammer festzuhalten versucht hatte, wieder zurück, und von der Operation muss Abstand genommen werden, da es unmöglich ist, aus dem Glaskörper eine Linse herauszufischen.

Nach weiterem Zuwarten trat am 20. October abermals ein heftiger Anfall von Glaucom auf, schwerer noch, als die vorhergehenden, mit andauerndem Erbrechen und furchtbaren Schmerzen. Atropin fruchtet dieses Mal gar nichts, die Iris schnürt sich fest um die Linse. Die Vorder-Kammer ist aufgegeben. Am folgenden Morgen besteht noch derselbe Zustand bei steinerner Härte. Nunmehr musste etwas geschehen, schon der grossen Schmerzen wegen.

Für das Aufschneiden des Augapfels bestanden jetzt die denkbar ungünstigsten Bedingungen. Die Vorder-Kammer fehlte. Der Glaskörper wäre bei dem hohen Druck, unter dem er sich befand, in Strömen herausgekommen, vielleicht mit, vielleicht auch ohne die Linse. Der verlockende Plan, die Linse mit der Schlinge zu holen, musste daher aufgegeben werden.

Nach reiflicher Ueberlegung wird von Hrn. Geh. Rath Hirschberg ein andrer Plan beschlossen, um das Auge von dem Glaucom zu befreien, ohne es in die grösste Gefahr zu bringen, d. i. die Durchschneidung der prall gespannten Linse.

Unter tiefer Chloroform-Narkose wird am äusseren Hornhaut-Rande ein haarscharfes Gräfe'sches Starmesser eingeführt, fast bis zum medialen Hornhaut-Rande vorgestossen und durch eine Hebel-Bewegung der Linse ein kräftiger Schnitt beigebracht. Mit einem hörbaren Ruck geht die angeschnittene Linse in den Glaskörper hinter die Iris zurück.

Von dem Moment der Operation waren die Schmerzen fort, und bis heute hat der Knabe nicht die geringste Empfindung wieder gehabt. Der Druck blieb dauernd normal und das Auge dauernd reizlos.

Man hatte damit gerechnet, dass die Linse schnell sich trüben und quellen würde. Dies geschah aber nicht: Die Linsen-Trübung blieb localisirt, die Kapsel-Wunde muss sich wieder geschlossen haben. — Die Linse ist durchsichtig geblieben, und schon bald nach der Operation bemerkt man sie an normaler Stelle hinter der Iris, und zwar verklebt mit ihr durch eine hintere Synechie.

In diesem Zustande kann ich Ihnen, m. H., heute Abend den Knaben zeigen.

Wäre die Linse, wie erwartet, gequollen, so hätte der Resorption im Glaskörper nichts im Wege gestanden; wären die quellenden Linsenmassen nach vorn gekommen, so hätte man ohne besondere Gefahr für das Auge die Linsen-Extraction vornehmen können. Ich möchte daher nicht ermangeln, dieses Verfahren für ähnliche Fälle zu empfehlen, auch wenn das Glaucom noch nicht eingetreten ist.[1]

---

[1] Nachschrift. Der reizlose Zustand hat nach der Entlassung fortbestanden. Aber die Sehkraft ist später gesunken, wohl durch Zunahme des präexistirenden Glaskörper-Leidens. — Januar 1901 musste das zweite Auge operirt werden, — mit Erfolg.

b) Ueber Glaucom nach Star-Operation.

c) Sarcom der Iris. (Wird ausführlich veröffentlicht werden.)

3. Herr F. Mendel: Ueber nasale Augen-, insbesondere Sehnerven-Leiden. (Wird demnächst ausführlich in diesem Centralbl. f. Augenh. veröffentlicht.)

4. Herr Steindorff: Drei Fälle von Aderhaut-Sarcom.

Vortr. zeigt drei Fälle von Aderhaut-Sarcom, aus Prof. Hirschberg's Anstalt, im mikroskopischen und makroskopischen Präparate. Der erste Tumor, der einer 36 Jahre alten Frau entstammt, war schon mit seitlicher Beleuchtung zu sehen; er ist ausgezeichnet durch seinen Reichthum an grossen blutgefüllten Hohlräumen, die nicht einmal eine endotheliale Wandung besitzen, sondern von den (Rund-)Zellen der Geschwulst direct begrenzt werden (Sarcoma cavernosum chorioideae, Leber). Der Tumor entspringt aus dem vorderen Theile der Aderhaut nahe dem Ciliar-Körper. Die zweite Geschwulst sass im hinteren Abschnitte; das Röntgen Bild[1] ist hier zum ersten Male mit Erfolg als Hilfsmittel zur Diagnose intraocularer Tumoren verwendet worden. Auch dieser Tumor ist relativ pigment-arm, seine Zellen haben Spindelform. Alter des Kranken 45 Jahre. Im dritten Falle war das Auge der 70 Jahre alten Frau phthisisch geworden, nachdem es in dem überaus pigmentirten Rundzellen-Sarcom zur Necrose gekommen war; ob letztere durch Thrombosirung bezw. Abknickung von Gefässen oder ob sie durch Mikroben-Einwanderung zu erklären ist, bleibt zweifelhaft.

Sitzung vom 20. December 1900.

1. Herr Steindorff: Neuroparalytische Keratitis nach Versetzung.

Vortr. stellt vor Eintritt in die Tages-Ordnung einen Kranken vor, dem Anfang October eine Stockspitze das linke Auge verletzt hatte. Als er etwa 7 Wochen später Geh. Rath Hirschberg's Poliklinik aufsuchte, war der Befund folgender: Ptosis, völlige Unbeweglichkeit der Auges, Fehlen jeglicher Pupillen-Reaction, Keratitis neuroparalytica, verminderter Druck, erloschene Sensibilität der Cornea und herabgesetzte im Gebiete des N. supraorbitalis, Atrophia nervi optici. Unter stetem Verband heilte die Keratitis ab, im Uebrigen blieb der Zustand unverändert. Die Blindheit hat der Kranke schon am Tage nach der Verletzung bemerkt; Licht-Erscheinungen im Momente der Verletzung hatte er nicht. Eine feine Narbe am medialen Lidwinkel zeigt an, wo die Stockspitze in die Augenhöhle eindrang. Es handelt sich also um eine intraorbitale, directe Zerreissung des N. opt., oculomot., abd. bei intactem Augapfel. Secundäre Pigment-Anhäufungen durch Zerreissung von Ciliar-Gefässen sind bis jetzt noch nicht zu sehen.

2. Herr Bähr: Ueber Enucleation. (Wird im Centralbl. f. Augenh. demnächst erscheinen.)

3. Herr Fehr: Ueber juvenile Glaskörper-Blutung. (Im Januar-Heft dieses Centralbl. f. Augenh. ausführlich veröffentlicht.)

[1] Centralbl. f. Augenh., November-Heft 1900. S. 336 ff.

Journal-Uebersicht.

I. v. Graefe's Archiv f. Ophthalmologie. L. 3.

1) **Die Gefahren der Ligatur der grossen Hals-Schlagadern für das Auge und das Leben des Menschen,** von Dr. med. August Siegrist, Augenarzt in Basel.

Unter normalen Verhältnissen scheint nach den bisherigen Erfahrungen die Ligatur der Carotis communis keine dauernde Schädigung der Augen herbeizuführen. Die nach der Ligatur beobachtete Anämie der Netzhaut, Abnahme der Tension und Veränderungen der Pupillenweite verschwinden rasch wieder.

Bei 997 vom Verf. zusammengestellten Carotis-Ligaturen, welche unter den verschiedensten pathologischen Verhältnissen ausgeführt wurden, traten 42 Mal Störungen an den Augen auf. Die Beobachtungen reichen bis in das Jahr 1800 zurück und sind z. Th. unvollständig und ungenau veröffentlicht worden. Eine kritische Besprechung der 42 Fälle führt zu dem Schlusse, dass die Unterbrechung der Circulation an sich Störungen im Bereiche des Seh-Organs nicht verursachten, sondern dass es sich um Complicationen handelte, wie Infection, Läsion des Sympathicus, Erkrankung des Hirns und der Hirngefässe, Läsion der Art. vertebrales, Herzschwäche, ascendirende Thrombose der Carotis int. etc.

In einem vom Verf. beobachteten und eingehender beschriebenen Falle wurde bei der Operation eines Carcin. linguae die Carotis externa unterbunden. Nach 8 Tagen erfolgte aus dieser usurirten Stelle der Gefäss-Wand eine profuse Blutung, welche spontan dadurch entstand, dass sich ein Blut-Gerinnsel in den Spalt legte. Unterbindung der Carotis communis und interna unter Cocain. Schon an demselben Tage gab Pat. an, dass er mit dem gleichseitigen Auge nicht mehr sehe. Die Untersuchung zeigte das typische Bild der Embolia art. centr. retin. Die Blut-Säule war in den Arterien und Venen unterbrochen, in ersteren bewegten sich — und zwar unabhängig von dem Puls-Rhythmus — die Blut-Säulchen abwechselnd peripher- und centralwärts. Dieses Phänomen dauerte 3 Tage. Pat. starb 8 Tage später an Pneumonie.

Die Section ergab einen aufsteigenden Thrombus der Carotis interna, welcher, kegel-förmig endend, 6 mm weit in die art. ophthalm. sich hineinerstreckte. Ein zweiter Pfropf fand sich in der Art. centr. retin. vor ihrem Eintritte in den Opticus. Dieser Pfropf zeigte nahe dem centralen Ende eine Partie, welche, wie der Bau und die von der Gefäss-Wand in sie eindringenden Endothel-Sprossen bewiesen, offenbar älteren Datums war. Nach beiden Seiten hin, central- und besonders peripherwärts, setzten sich frischere Blut-Gerinnsel an diese Partie an. Verf. nimmt an, dass von dem (aus der ersten Ligatur der Carotis ext. herrührenden) Thrombus ein Stückchen losgerissen wurde und in die Art. centr. retin. gelangte, dieselbe aber nicht vollständig verstopfte. Erst als sich von beiden Seiten thrombotische Massen anlagerten, erfolgte der Verschluss.

Aus der eingehenden Untersuchung des Bulbus sei nur folgendes hervorgehoben. Die bei der Unterbrechung der Circulation der Central-Arterie auftretende Trübung der Netzhaut beruht vor allem auf einem Oedem der Nervenfaser-Schicht und der Zapfen-Schicht in der Gegend der Macul. lut. Der bekannte rothe Fleck erscheint, weil die „Foveola" centralis — nicht, wie vielfach angegeben wird die ganze Fovea centralis — frei von Nerven- und

Zapfen-Fasern ist und sich daher nicht trübt, so dass die Chorioidea durchscheint.

In einem zweiten Falle des Verf.'s handelte es sich um einen nach heftiger Contusion des Kopfes entstandenen pulsirenden Exophthalmus: Ruptur der Carotis im Sinus cavernosus. Ligatur der Carotis ext. und int. Am folgenden Tage fast vollständige Erblindung des gleichseitigen Auges. Der Augenspiegel ergiebt Anfangs stärkere Füllung der Venen und dünne Arterien, nach einigen Tagen das Bild der Embolia art. centr. retin. Bald darauf folgten schwere cerebrale Störungen, welche aber zurückgingen. Nach 5 Monaten war die Papille atrophisch, von Netzhaut-Gefässen sah man kleine Reste nur im Bereich der Papille, Fundus mit feinem Pigment übersät, Chorioideal-Gefässe scharf hervortretend, beginnende Sklerose derselben. $1^1/_2$ Jahr später war auch auf der Papille ein blut-führendes Netzhaut-Gefäss nicht mehr sichtbar. Die Chorioideal-Gefässe waren grösstentheils vollständig sklerosirt, blendend weiss, und nur an einzelnen Stellen noch röthlich gefärbt. In diesen Regionen zeigten sich noch die sonst verschwundenen feinen Pigment-Körnchen. Im übrigen sah man massige Pigment-Klumpen besonders an der Grenze zwischen vollständig sklerosirten und relativ weniger veränderten Aderhaut-Bezirken.

In diesem Falle lag nach Ansicht des Verf.'s eine Embolie oder Thrombose der Central-Arterie vor, welche mit Gerinnungen im Aneurysma oder in der Carotis int. im Zusammenhange stand. Später folgte Thrombose der Ciliar-Arterien, Sklerose der Gefässe der Ader-Haut und Einwanderung des Pigments des Pigment-Epithels in die atrophische Netz-Haut.

In beiden Fällen war die Unterbrechung der Circulation der Carotis an sich nicht Ursache der Erblindung des betr. Auges.

Wie weit die Ligatur der Carotis das Leben der Patienten gefährdet, suchte Verf. aus einer Analyse zahlreicher Beobachtungen nachzuweisen. Ausgeschieden wurden diejenigen Fälle, welche der Ligatur an sich sicher nicht zur Last gelegt werden konnten. So blieben 80 Fälle für die Betrachtung übrig, aus der sich zugleich praktische Winke ergeben.

Hohes Alter ist an sich keine Contra-Indikation, falls nicht hochgradige Ernährungs-Störungen irgend welcher Art vorliegen. Herz-Fehler, Herz-Schwäche, gleichzeitige Ligatur des Vagus oder Sympathicus bedingen bei alten und jungen Individuen grosse Gefahren. Wenn möglich, gewöhne man das Herz durch vorhergehende methodische Compression der Carotis an die nach der Ligatur erforderliche Mehrarbeit. Die Operation wird am besten unter Cocain ausgeführt, um das Herz nicht durch Chloroform zu schwächen. Bei Herz-Fehlern und Gefäss-Erkrankungen sei man sehr vorsichtig. Ist die Operation unumgänglich, so achte man auf Stimulirung des Herzens (Digitalis). Nach der Ligatur ist bei drohenden Erscheinungen event. zur Entlastung des Herzens die Venaesection am Platze.

---

2) **Ueber ein neues operatives Verfahren zur Beseitigung des Ektropium senile,** von Prof. Dr. L. Kugel in Bukarest.

Nach einem längs der äusseren Lidkante geführten Schnitte wird die Kante bis in die Nähe des Orbital-Randes abpräparirt, der auf Tarsus und Fascie liegende Theil des Orbicularis ausgeschnitten und endlich der meistens stark verdickte Tarsus durch Abtragen dünner Platten soweit verdünnt, dass die zum Schutze unter das Lid geschobene schwarze Horn-Platte durch-

schimmert. Nach Beseitigung der Verdickung wird die Verlängerung des Lides durch Ausschneiden eines dreieckigen Hautstücks bekämpft. In 8 Fällen gutes Resultat, kein Recidiv.

3) **Zum klinischen Bildo des Aderhaut-Sarkoms**, von Dr. Oscar Fehr, I. Assistenz-Arzt der Klinik. (Aus Prof. Hirschberg's Augen-Heilanstalt zu Berlin.)

Mittheilung von 5 Fällen. In den beiden ersten unter sich ähnlichen Fällen handelte es sich um jugendliche Individuen von 29, bezw. 33 Jahren. Die Tumoren waren, wie auch die vortrefflichen Abbildungen zeigen, mit dem Augen-Spiegel vollständig sichtbar und erschienen als scharf begrenzte, z. Th. von einem Pigment-Saume umgebene Vorbuchtungen in der Nähe der Papille. Die Oberfläche war höckerig, gelb-bräunlich und mit Pigment besät. Nur nach der Papille hin wurde die Oberfläche glatt und bläulich. Wie die Untersuchung erwies, befand sich hier ein Exsudat zwischen Retina und Tumor. Im übrigen waren beide Geschwülste pigment-arm und zwischen den Blättern der Aderhaut gelegen, Nr. 1 ein Spindelzellen-, Nr. 2 ein kleinzelliges Sarkom. Bemerkenswerth ist, dass im ersten Falle der Tumor die Sklera beträchtlich vorgebuchtet hatte.

Im Falle 3 war bei seitlicher Beleuchtung dicht hinter der Linse eine gelb-bräunliche Geschwulst von der Form einer abgestumpften Pyramide sichtbar. Die Oberfläche war mit Pigment bestreut und zeigte nicht die geringsten flottirenden Bewegungen. Bei Durchleuchtung erschien der Tumor bei monocularer Fixation schwarz, dagegen etwas gelblich, wenn auch das zweite Auge des Beobachters geöffnet war. (Reflex von den vorderen Tumor-Schichten.)

Die anatomische Untersuchung ergab ein haselnuss-grosses, misch-zelliges, melanotisches Sarkom. Die Netzhaut war mit der Kuppe der Geschwulst verwachsen, an der Hinterfläche aber durch Exsudat abgehoben.

In Fall 4 fiel schon bei gewöhnlicher Beleuchtung gelblicher Reflex auf. Bei seitlicher Beleuchtung erkannte man einen grossen Tumor, dessen Vorderfläche die Linse zu berühren schien. Die Oberfläche war höckerig und mit Pigment besät. Nach Durchschneidung des Bulbus zeigte sich, dass die helle derbe Geschwulst fast die Hälfte des Innen-Raums einnahm und Hohl-Räume in sich schloss, welche aus Gefäss-Erweiterungen hervorgegangen waren. Die Netzhaut war binde-gewebig entartet und mit der Geschwulst verwachsen, in dem von Geschwulst freien Bezirke abgelöst.

Fall 5 betrifft eine 47 Jähr. Frau, welche unter dem Bilde eines Glaucoma fulminans erkrankte. Anamnestisch wurde festgestellt, dass das Auge vor 14 Jahren an Netzhaut-Ablösung erblindet war. Keine Beschwerden bis vor 11 Tagen. Blut in der vorderen Kammer verhindert jeden Einblick in die Tiefe. Da die Diagnose auf Tumor gestellt werden musste, so wurde enucleirt. Bei der Section des Bulbus fand sich ein kirsch-grosser Tumor von vorzugsweise heller Farbe und weicher Consistenz. Auffallend war die hochgradige nekrotische Degeneration der Geschwulst, die auch die Erklärung für die Gutartigkeit des Verlaufes giebt: in 14 Jahren keine Metastasen. Obgleich sich an der Hinterfläche ein kleiner extra-bulbärer Tumor befand, so trat doch bis jetzt — nach 2 Jahren — weder Recidiv noch Metastase auf.

Auch die anderen 4 Patienten blieben gesund.

4) **Brucin und seine Einwirkung auf das normale Auge**, von Dr. med. Heinrich Singer in Elberfeld.

Brucin findet sich neben dem Strychnin vorwiegend in der Rinde von Strychnos nux vomica. Extract. Strychni enthält Strychnin und Brucin zu annähernd gleichen Theilen.

Verf. liess sich mehrere Male 0,01 bis 0,02 Brucin in die rechte Temporal-Gegend injiciren und beobachtete an sich selbst die Wirkung auf das Auge. Sonstige Vergiftungs-Erscheinungen blieben vollständig aus.

Die Einwirkung des Brucins beschränkte sich stets auf das gleichseitige rechte Auge.

Im Ganzen zeigte sich eine erhöhte Functions-Leistung des Auges nach allen Richtungen hin: feinere Unterscheidung von Helligkeits- und Farben-Differenzen, Erkennen dieser Differenzen bei relativ geringerer Beleuchtungs-Intensität, Vergrösserung des schärfer sehenden centralen Netzhaut-Bezirks, vorübergehende Steigerung der Seh-Schärfe, Fortfallen der Einschränkung des Gesichts-Feldes bei Ermüdung.

Brucin ist ein empfehlenswerther Ersatz für Strychnin, zumal es weniger giftig wirkt. Auf Reinheit des Präparats muss geachtet werden.

---

5) **Eine Ergänzung zu meiner Veröffentlichung im XLIX. Band dieses Archivs, S. 303: „Ein epibulbärer syphilitischer Pseudo-Tumor von typisch tuberculöser Structur,“** von Dr. F. Peppmüller, Augen-Arzt in Halle. (Aus der Univers.-Augenklinik zu Rostock.) Vgl. dieses Centralblatt 1900. S. 175.

In dem Referat ist der negative Ausfall der Untersuchung auf T. B. nicht besonders hervorgehoben.

Verf. berichtet nun, dass nachträglich noch Tuberkel-Bacillen in den Präparaten gefunden wurden. Die seiner Zeit bei dem Fehlen von Bacillen und der anscheinend glänzenden Wirkung der specifischen Behandlung berechtigte Annahme, dass es sich um luetische Processe handelte, ist daher nicht haltbar. Es bleibt die auffallende Thatsache, dass eine ausgesprochen geschwulst-artige, nicht ulcerirende Conjunctival-Tuberkulose(?) bei antiluetischer Behandlung in 10 Tagen ohne Narben-Bildung ganz ausheilte.

Man wird sich bei etwaigen Diagnosen ex juvantibus in ähnlichen Fällen dieser Beobachtung erinnern müssen.

---

6) **Notiz über spontane Resorption der Cataract**, von Prof. Eugen v. Hippel in Heidelberg.

Untersuchung eines Auges, welches im 13. Lebensjahr des Pat. von einem Kiesel-Steine getroffen wurde, angeblich aber erst im 40. Lebens-Jahre Seh-Störung zeigte (Cataract) und im 61. Lebens-Jahre plötzlich unter sehr heftigen entzündlichen Erscheinungen erkrankte. Starke Injection, Cornea gestichelt, Iris und Linse schlotternd, Glaukom. Enucleation. Die Untersuchung ergab, dass die Linse z. Th. resorbirt war. Der vorhandene Rest bestand aus geronnener Flüssigkeit und dem nach unten und hinten gesunkenen Kern. Der für den Inhalt zu weit gewordene Kapsel-Sack war gefaltet. Die Innen-Fläche der Kapsel zeigte nicht eine Epithel-Zelle. Unter diesen Verhältnissen wird der Zutritt des Kammer-Wassers zur Linsen-Substanz begünstigt.

Scheer.

II. Zehender's klinische Monatsblätter für Augenheilkunde. 1900. November.

1) **Ein neuer Exophthalmometer,** von Birch-Hirschfeld.

Beschreibung eines Instruments, wie es für die Leipziger Universitäts-Augen-Klinik gebraucht wird. (Siehe Original.)

2) **Blepharo-sphincterectomie, eine Operation zur Behandlung der Keratitis trachomatosa und scrophulosa,** von M. E. Mulder.

Verf. wandte bei verschiedenen Augen-Krankheiten, besonders bei Keratitis trachomatosa und scrophulosa eine Operation an, welche im Entfernen eines Theiles der Orbicularis-Fasern besteht. Er bezeichnet sie Blepharo-sphincterectomie. Hierdurch wird eine Verringerung des Druckes des obern Augen-Lides auf die Cornea, sowie eine Aufhebung der Ptosis erzielt. Die mannigfachste Indication findet diese Operation bei Trachom in fast allen Stadien. Man incidirt die Haut etwa 2 mm oberhalb des Lid-Randes und parallel zu demselben in der ganzen Länge des Lides. Alsdann wird ein kleiner ovaler Haut-Lappen von 2—4 mm Breite umschnitten und mit allen darunterliegenden Muskel-Fasern entfernt. Die Wunde wird mit 2 oder 3 Suturen geschlossen. Hierauf wird die Ptosis und der abnorme Druck aufgehoben und dem Entstehen einer Keratitis vorgebeugt und eine schon bestehende Keratitis leichter geheilt, sowie eine der grössten Ursachen für das Entstehen von Einstülpung fortgenommen. Auch bei Keratitis scrophulosa wird die Operation mit Vortheil ausgeführt.

3) **Drei Fälle von Conjunctival-Tuberculose,** von A. Birch-Hirschfeld und W. Hausmann. (Schluss.)

Zunächst wird ein 3. Fall von Conjunctival-Tuberculose, der das Bild des Lupus conjunctivale darstellt, beschrieben. In sämmtlichen 3 Fällen hatte mit grösster Wahrscheinlichkeit eine örtliche Infection stattgefunden. Das Lebensalter der Patienten betrug 26, 17 und 2 Jahre. Einmal wurde ein gesunder, kräftiger, hereditär nicht belasteter Mann betroffen, in den andern Fällen bestanden gleichzeitig noch andere Erkrankungen tuberculöser Natur, Drüsen-Tuberculose und Gesichts- und Nasen-Lupus.

4) **Ausziehung des grauen Stares durch die hintere Kammer,** von J. Heddaeus.

Vermittelst einer besonders construirten Linear-Lanzette oder eines Scleral-Messers sticht Verf. in der „Scleral-Linie", d. i. 1 mm vom Hornhaut-Saume entfernt in die Sclera ein, schiebt das Messer längs der Iris durch die hintere Kammer, macht die Contrapunction wieder 1 mm vom Scleralborde und führt für die ganze Länge der Wunde diese Entfernung einhaltend den Schnitt aus. Auf leisen Druck, öfter auch ohne solchen, schlüpft die Linse, mit Zurückbleiben der Kapsel aus der Wunde. Auf diese Weise kann die Linse auch in geschlossener Kapsel extrahirt werden.[1] Manchmal ist es hierbei erforderlich, den Pagenstecher'schen Löffel oder die Draht-Schlinge, die Zonula durchbrechend, anzuwenden.

5) **Ein Fall von chronischer Tuberculose der Chorioidea,** von A. Tuyl.

Im linken Auge eines 7jährigen scrophulösen Mädchens zeigte sich eine Tumor-Bildung der Chorioidea, tuberculöser Natur, mit käsigem Zerfall, welche die Sclera durchwuchert hatte.

[1] Vgl. Centralbl. f. Augenh. 1889, S. 129. — Netzhaut-Ablösung ist zu befürchten. H.

6) **Eine Verletzung des Auges durch Blitzschlag,** von J. Brixa.

Eine 21jährige Telegraphistin erlitt einen Blitzschlag. Danach zeigten sich unmittelbar unter der Linsen-Kapsel im mittlern Theil äusserst zarte und in der Peripherie strichförmige Trübungen, ausserdem in der hintern Corticalis solche von Tropfen-Form. Ausserdem fanden sich im Fundus schwarze Flecken. Das Gesichtsfeld war etwas eingeschränkt, es bestand ein kleines paracentrales, absolutes Scotom. Die Sehschärfe betrug $^{6}/_{60}$.

---

7) **Ueber einen Fall von Leucosarcom des epibulbären Gewebes,** von Karl Krautner.

Verf. berichtet über einen Tumor von der Episclera ausgehend bei einer 5jährigen, sonst völlig gesunden Patientin, der herausgeschält wurde und sich als kleinzelliges Spindel-Sarcom erwies.

---

8) **Zur Casuistik der angeborenen Beweglichkeits-Defecte der Augen,** von H. Salomonsohn.

Verf. berichtet über eine angeborene Beweglichkeits-Störung des linken Auges im Gebiet des Musculus rectus externus und beider Obliqui und über einen weiteren Fall, wo dieselbe Affection rechts bestand. Ausserdem fand sich in beiden Fällen Enophthalmus. Im 3. Falle handelte es sich um eine isolirte Störung im Gebiete des Rectus superior. Horstmann.

Vermischtes.

1) Am 12. November 1900 verstarb zu New York, etwa 70jährig, Henry D. Noyes. Nachdem er 1855 seine Studien zu New York vollendet, ging zu seiner weiteren Ausbildung nach Europa, namentlich zu A. v. Graefe, und wurde dann 1859 Assistent, 1864 Chirurg an „The New York Eye and Ear Infirmary" und verblieb in dieser Stellung 36 Jahre, bis zum 23. October 1900, d. h. bis 3 Wochen vor seinem Tode. Er hat zur Entwicklung dieses Krankenhauses wesentlich beigetragen und überhaupt in den Vereinigten Staaten das Studium der Augenheilkunde erheblich gefördert, namentlich auch durch sein flott geschriebenes Lehrbuch der Augenheilkunde. (A Text-book on the Diseases of the Eye by Henry D. Noyes, Prof. of Ophth. and Otology in Bellevue Med. College etc., New York, 1890, 729 S.)

H. D. Noyes' liebenswürdiger Charakter war allen Fachgenossen bekannt, welche die wissenschaftlichen Congresse besuchen. Noch zu Utrecht (1899) erfreute er uns durch die Frische seines Wesens. Mich hat er durch seine Gastfreundschaft (zu New York, 1887) besonders verbunden.

In den folgenden Zeilen habe ich eine Liste seiner hauptsächlichsten Veröffentlichungen zusammengestellt:

1. Fremdkörper im Glaskörper. Transact. of the Am. ophth. Soc., 1870, S. 104. 2. Plast. Operat., ebendas., 129. 3. a) Schema f. Prüf. d. Asth., b) Apparat zur Farben-Prüfung, c) Netzhaut-Ablösung. Ebendaselbst 1871. 4. Lähmung des 5. Nerven. N. Y. med. J. XIV, 103. 5. Ablösung des Glaskörpers. Med. Record, 15. Mai. 6. Der erste Fall von Ast. in Amerika, der durch Cyl.-Gläser corrig. w. Am. J. of. m. Sc. 63, 355. 7. Augen-Spiegelung von 60 Geisteskranken. Am. J. of Insanity, 1872, Januar. 8. Beziehung von Augenkr. zu andern Kr., Med. Rec., 15. August 1872. 9. Krebs-Geschwür der Augapfel-Oberfl., Tr. of Am. ophth. Soc., 1873, S. 28. 10. Gicht. u. rheum. Scleritis. Ebendas., S. 34. 11. Herpes zoster mit

beiderseitiger Erblindung. Ebendas., S. 71. 12. Camera lucida am Augen-Spiegel. Ebendas., S. 80. 13. Die relative Häufigkeit gewisser Augen-Leiden. Bericht des Congr. zu London 1873, S. 148. 14. Astigm. durch Tenotomie. Transact. of Am. ophth. Soc., 1874, S. 128. 15. Extreme Kurzsichtigkeit. Ebendas., S. 155. 16. Neue Instrumente. Ebendas., S. 215. 17. Verbesserungen an Brillen-Gestellen. Ebendas., 1875, S. 356. 18. Subret. Ergüsse. Ebendas., S. 358. 19. Orbital-Erkr. The Richmond and Louisville med. J., 1875, S. 658. 20. 1079 Fälle von Asthenopie u. Muskel-Schwäche, 5. internat. ophth. Congr., S. 148. 21. Iridotomie. Med. Record, 1876, 15. Januar. 22. Ein naso-buccaler Lappen zur Blepharoplastik. Fifth ophth. Congress, 1877, Centralbl. f. Augenh., 1877, S. 183. 23. Lid-Operationen bei Hornhaut-Geschwür. Ebendaselbst. 24. Ueber Keratoconus. Ebendaselbst; Centralbl. f. Augenh. 1877, S. 225. 25. Ret. apoplect. and embol, Amer. J. of med. Sc., 1877, October; Centralbl. f. Augenh. 1878, S. 42. 26. Diagnose der ohne Augen-Spiegel erkennbaren Augenkr. N. Series. of Am. clinic. Lect. 1879. 27. Augen-Störungen in der allgemeinen Praxis. Medical Record, 1879, S. 361. 28. Parese des Obliq. inf., Transact. of the Amer. ophth. Soc. XV; Centralbl. f. Augenh. 1879, S. 44. 29. Melanot. Epithelialkrebs auf dem Augapfel. Arch. von Knapp und Hirschberg IX, 2; Centralbl. f. Augenh. 1880, S. 89. 30. Heilung des Buphth., Transact of the Amer. ophth. Soc. XVI; Centralbl. f. Augenh. 1881, S. 160. 31. Acute Myelitis mit doppelseit. Neuritis optica. Arch. von Knapp und Hirschberg, X, 3. 32. Pulsir. Exophth., Transact. of the Am. ophth. Soc., XVII; Centralbl. f. Augenh. 1882, S. 29. 33. Entfernung v. Fremdkörpern aus der Hornhaut. — Augen-Geschwülste. Ebendaselbst; Centralbl. f. Augenh. 1883, S. 500. 34. Neurotom. opticociliar. Med. News, 1882, Februar. 35. Ein Fremdkörper in Nase, Orbita und Schädel. Am. med. Soc., 1882, Juli. 36. Zwei Fälle von Hemiachromatopsie. Arch. f. A., XIII, 2 u. 3. 37. Insuff. d. Interni. VIII. intern. med. Congr. zu Kopenhagen; Centralbl. f. Augenh., 1884, S. 333. 38. Cocaïn. Med. Record, 1884, 11. October; Centralbl. f. Augenh., 1884, S. 366. 39. Evisceratio bulbi. Centralbl. f. Augenh., 1885, S. 95. 40. Tod nach Star-Operation. Transact. of the Amer. ophth. Soc. XXII; Centralbl. f. Augenh. 1886, S. 339. 41. Glioma retinae. Transact. of the Am. ophth. Soc. XXIII; Centralbl. f. Augenh. 1887, S. 370. 42. Enucleation bei Panophth., Transact. of the Amer. ophth. Soc. XXV; Centralbl. f. Augenh. 1889, S. 369. 43. Extract. des Kern-Stars. The med. Rec., 1889, 30. März; Centralbl. f. Augenh., 1889, S. 384. 44. Ectropium-Operation. Amer. Journ. of Ophth., 1889, Nr. 8; Centralbl. f. Augenh., 1890, S. 21. 45. Wimper im untern Thränen-Kanälchen. Ebendas. 46. Behandlung der muscul. Asthenopie. Transact. of the Amer. ophth. Soc., XXVI; Centralbl. f. Augenh., 1890, S. 296. 47. Tumoren des IV. Ventrikels nebst linksseit. Anophth., Med. Record, 1890, 26. Juli; Centralbl. f. Augenh., 1891, S. 482. 48. Hemianopsie. Ebendas., 1891, 4. April; Centralbl. f. Augenh., 1891, S. 520. 49. Klinische Beiträge a) plast. Op., b) Star-Fälle. New York Eye and Ear Inf. Rep. II, 1; Centralbl. f. Augenh., 1894, S. 155. 50. Ueber centrale Pup.-Bildung nach schwerer Iridocyclitis. VIII. intern. opht. Congr. zu Edinburgh; Centralbl. f. Augenh., 1899, S. 338. 51. Blutung nach Star-Operation. Transact. of the Amer. ophth. Soc., XXXI; Centralbl. f. Augenh., 1896, S. 444. 52. Carc. (metast.) und Sarcom der Aderhaut. Ebendaselbst; Centralbl. f. Augenh., 1896, S. 446. 53. Discussion über Asepsie in der Augen-Heilkunde. Brit. med. Assoc. 65th meeting; Centralbl. f. Augenh.,

1897, S. 449 u. 657. 54. Pemphigus der Bindehaut. New York Eye and Ear Inf. Rep. V; Centralbl. f. Augenh., 1897, S. 563. 55. Myopie-Operation. Transact. of the Amer. ophth. Soc. XXXIII; Centralbl. f. Augenh., 1898, S. 411. 56. a) Ectrop.-Operation, b) Ethmoiditis. New York Eye and Ear Inf. Rep. VII; Centralbl. f. Augenh., 1899, S. 336. H.

2) John Frederick France, F. R. C. S. Eng., J. P., geboren 1818, gestorben October 1900. Seine ärztliche Erziehung erhielt er in Guy's Hospital und trat hier als Assistenz-Arzt der Augen-Abtheilung ein im Jahre 1840, als Augen-Arzt und Lehrer der Augen-Heilkunde 1847 und zog sich zurück 1861. Im Jahre 1848 veröffentlichte er die 1. Auflage von Morgan's Lectures on Diseases of the Eye und veröffentlichte von 1842—1861 zahlreiche augenärztliche Abhandlungen in Guy's Hosp. Rep. und in andren Zeitschriften, z. B. über Cataract bei Diabetes, über Fixir-Pincetten für Star-Operation u. A. Die lange Musse seines zurückgezogenen Lebens widmete J. F. France gelehrten Studien (er veröffentlichte Preces veterum cum hymnis coaevis, II. Ausg., 1887) und den Werken edler Menschen-Liebe.

Weder Hirsch noch Pagel erwähnen seinen Namen, der auch dem jetzt lebenden Geschlecht der Augen-Aerzte ganz unbekannt ist. Aber diejenigen, denen er Wohlthaten erwiesen, werden ihn nie vergessen; und der Geschichts-Forscher unsrer Wissenschaft wird ihm einen ehrenvollen Platz einräumen. H.

3) Die durch den Rücktritt von Rählmann erledigte Professur der Augen-Heilkunde an der Universität Dorpat (Giurgiew) ist dem Prof. Ewetzki aus Moskau übertragen worden.

4) Moskau, 14./26. November 1900.

Hochgeschätzter Herr Professor!

Mit Gegenwärtigem erlaube ich mir, Sie von der Eröffnung des Moskauer städtischen Augen-Spitals, das am 17./28. November 1900 stattfinden wird, zu benachrichtigen. Das Spital ist auf Grund der Schenkung von Frau Barbara Alexeewa erbaut, für 54 stationäre Augen-Kranke eingerichtet, hat 3 Abtheilungen für Kinder, Frauen und Männer, ein isolirtes, gut eingerichtetes Ambulatorium und wird als Stadt-Eigenthum von der Stadt und den Zinsen des Alexeew'schen Kapitals unterhalten.

Als Haupt-Arzt und Director dieses Spitals habe ich die Ehre von der Eröffnung Ihnen mitzutheilen ganz ergebenst

C. Adelheim.

Adresse: Moskau. Fourmannij Perenlok, Ecke der Sadowaja, Alexeew'sches Augen-Stadt-Spital.

5) Berichtigung.

Im November-Heft dieses Central-Blattes heisst es S. 351 (unten) in dem Referat über die binoculare Lupe von Dr. Émile Berger „das Instrument ist ganz ähnlich dem v. Sicherer'schen". Dies beruht auf einem Missverständniss. Die von mir im hiesigen ärztlichen Verein demonstrirte Lupe war die von Berger angegebene, und ich hatte sie in seinem Namen dort vorgestellt. von Sicherer.

Bibliographie.

1) Beitrag zur Kenntniss der Erkrankungen des Glaskörpers, von Dr. H. Bałłaban, Augen-Arzt in Lemberg. (Wiener med. Wochenschr. 1900. Nr. 42—45.) Bei einem an allgemeiner Arterio-Sklerose leidenden, hochgradig kurzsichtigen Arzte fand sich in einem Auge eine atypische, weder mit der Papille, noch mit dem hinteren Linsen-Pole in Verbindung stehende, schlauchförmige Binde-Gewebs-Bildung; dieselbe änderte bei Augen-Bewegungen ihre Stellung, ohne jedoch ihre Lage im Glas-Körper aufzugeben. Verf. fasst dieselbe als Resultate einer Glaskörper-Blutung auf, die in den Glaskörper-Kanal eindrang und dort zu Verdichtungen Anlass gegeben hat. Im Anschlusse an diesen Fall, bei dem eine Verwechslung mit einem Cysticercus im Bereiche der Möglichkeit lag, bespricht Verf. einen 2. Fall, bei dem die Diagnose eines Cysticercus mit grösster Wahrscheinlichkeit gestellt werden musste. Bei einer plötzlich erblindeten 30jährigen Dame fand sich in den hintersten Partien des Glaskörpers, und zwar nach unten und aussen, eine grau-grünliche Blase, deren Oberfläche mit zarten, spindel-förmigen Vortreibungen besetzt war und zahlreiche glashelle Fäden in den Glas-Körper aussendete. Bei Augen-Bewegungen waren Bewegungen an der Blase bemerkbar. Die Netzhaut zeigte sich überall anliegend. Nachdem eine Verletzung des Auges nicht vorlag, an eine Neu-Bildung nicht gedacht werden konnte, wurde die Diagnose auf abgestorbenen und abgekapselten Cysticercus gestellt. (? H.) Schenkl.

2) Ueber den Werth des Enophthalmin als Mydriaticum, von Dr. Anton Giuseppe Cipriani. (Wiener med. Wochenschr. 1900. Nr. 46.) Das Enophthalmin ist in 2—5% Lösung ein vollkommen unschädliches Mydriaticum und erzeugt eine längere Zeit andauernde Mydriase; bei Iritis verhindert es das Entstehen von Synechien und löst bereits vorhandene; auch bei einer grösseren Anzahl andrer Augen-Erkrankungen erweist es sich nützlich und wirksam. Schenkl.

3) Ueber die praktische Bedeutung der Frage der sympathischen Reizung, von Dr. Bäck, Augen-Arzt in Gleiwitz (Ober-Schlesien). (Wiener klin. Rundschau. 1900. Nr. 39.) Es sind 2 Arten der sympathischen Reizung zu unterscheiden; solche, die dauernd immer nur sympathische Reizungen bleiben, und solche, die als ein Vorstadium einer veritablen Entzündung aufzufassen sind. (?) In diagnostischer Beziehung lassen sich die beiden Formen nicht trennen; es müssen daher erstere stets als Vorstufe der letztern angesehen, und danach muss die Therapie gerichtet werden. Letztere lautet immer: Entfernung des primär erkrankten Auges. Selbst in Fällen, wo dieses Auge noch eine leidliche Seh-Schärfe hat, räth Verf. zur Enucleation, wenn bei bestehender sympathischer Reizung die Beschwerden und Symptome trotz Cocaïn-Einträuflung u. s. w. länger als 3 Tage bestehen bleiben. (? H.) Schenkl.

4) Ueber die Anatomie der bei Morb. Bright. vorkommenden Netzhaut-Ablösung. Vortrag, gehalten in der kgl. Gesellschaft der Aerzte in Budapest am 3. Februar 1900, von Prof. Dr. W. Goldzieher. (Wiener med. Wochenschr. 1900. Nr. 39.) Bei einem Patienten, der einer profusen Nasen-Blutung erlag, wurde bei der Section Granular-Atrophie der Niere constatirt. An den Augen fand sich ausser dem typischen Befunde der

Retinitis ex morb. Bright. eine Ablösung der Netzhaut in verschiedenem Grade. Stellenweise war dieselbe schon makroskopisch nachweisbar, stellenweise waren nur kleine, zipfel-förmige Ablösungen sichtbar. Diese Ablösungen hält Verf. für einen Folge-Zustand des Oedems der Retina, wobei Zugwirkungen von Seiten des Glaskörpers auszuschliessen wären. Doch glaubt er, dass jedes mechanische Moment bei dem Zustande-Kommen dieser Gattung von Ablösungen immer doch nicht auszuschliessen ist, denn sowohl die varix-ähnlichen Erweiterungen der überfüllten Venen, wie auch die Streckung der Arterien in Folge des sclerotischen Processes üben eine Zugwirkung auf die Netzhaut aus und befördern hierdurch das Eindringen der hydropischen Flüssigkeit zwischen Retina und Pigment-Epithel. Schenkl.

5) Zur Lehre vom Trachom, von Dr. C. Ziem in Danzig. (Wiener klin. Wochenschr. 1900. Nr. 41 u. 42.) Gegenüber der rein contagionistischen Auffassung der Lehre vom Trachom vertritt Verf. den Standpunkt, dass auch gewisse allgemein einwirkende klimatische oder tellurische Verhältnisse die Entstehung des Trachoms begünstigen können (?). Von diesen hebt er hervor: Dunst und Staub (letzterer mechanisch wirkend), Moder-Stoffe, besonders in Malaria-Gegenden, entweder als Sumpfluft auf die Respirations-Organe und zwar zunächst auf die Nase wirkend, dann entweder längs der Contiguität der Schleimhaut, oder auch vermittelst nachbarlicher Gefäss-Verbindungen die Bindehaut befallend, oder als ein durch den Nahrungs-Weg, dann durch den Circulations-Apparat fortgeführtes, auf das Auge sich localisirendes Agens. Bei dieser Auffassung muss natürlich auch die Therapie und Prophylaxe des Trachoms eine Aenderung erfahren. Die Versuche einer operativen Beseitigung müssten als nicht entsprechend fallen gelassen und es müsste zu einem mehr friedlichen und vor allem zu einem diätetischen Heil-Verfahren gegriffen werden. Schenkl.

6) Blinden-Institute, von Prof. Dr. A. v. Reuss in Wien. (Sociale Verwaltung in Oesterreich am Ende des 19. Jahrhunderts aus Anlass der Welt-Ausstellung Paris 1900, herausgegeben vom Special-Comité für Social-Oekonomie, Hygiene u. öffentl. Hülfswesen; III. Bd. Gesundheitswesen. 1900.) Es giebt in Oesterreich 20 Blinden-Anstalten; davon fallen 10 auf Wien, 2 auf Linz, 2 auf Graz, 2 auf Brünn, 3 auf Prag und 1 auf Lemberg. In diesen 20 Anstalten sind 971 Blinde (520 männliche, 451 weibliche) untergebracht, davon entfallen auf die Erziehungs-Anstalten für Jugendliche 565, auf die Anstalten für Erwachsene 406 Blinde. Da ausserdem 39 Kinder, die nicht in den Anstalten wohnen, Unterricht geniessen, so wurde dieser im Ganzen 604 jugendliche Blinde vom 5. bis 20. Lebensjahre zu Theil. Von den 14 624 Blinden Oesterreichs (amtlicher Ausweis aus dem Jahre 1896) standen 1655 im 5. bis 20. Lebensjahre; es genossen somit 36,31 % der jugendlichen Blinden Oesterreichs einen regulären Blinden-Unterricht. Was die Ursachen der Erblindungen anbelangt, so konnte constatirt werden, dass die Blattern die häufigste Ursache der Blindheit in Oesterreich-Ungarn ist; die Augen-Entzündung der Neugeborenen, die in allen andern Ländern den ersten Platz beansprucht, wird durch die Blattern in 2. Reihe gedrängt. Von der Gesammtzahl erblindeten durch Blattern 21,06 % durch Blennorrhoea neonat. 20,47 % durch Gehirnkrankheiten 11,21; in 12,59 % war die Blindheit angeboren. Schenkl.

7) Ueber das Waschen der Augen, von Doc. Dr. Herrnheiser in Prag. (Gesundheitslehrer, Warnsdorf. 1900. Nr. 7.) Schenkl.

8) Die Blinden in der Schweiz. Medicinal-statistische Untersuchungen nach dem Ergebnisse der Zählung von 1895—1896. (Inaug.-Dissert. von Laurenz Paly aus Graubünden, im Entlebuch [Ct. Luzern] in „Zeitschrift für Schweizerische Statistik", 36. Jahrg. 1900. Bern, Buchdruckerei Stämpfli.) Auf 170 Quart-Seiten, incl. 20 Tabellen, berichtet Verf. eingehend über die Resultate einer Blinden-Zählung, welche unter Mithülfe des Directors des Eidgenössischen statistischen Bureaus, Herrn Dr. Guillaume und einer Schweizer. Augen-Aerzte-Commission, bestehend aus den Professoren Dr. M. Dufour in Lnusanne, Haab in Zürich, Haltenhoff in Genf, Pflüger in Bern und Schiess in Basel, unternommen worden ist. Diese Commission einigte sich zu folgender Definition der Blindheit: „Als blind wird Jedermann betrachtet, welcher im praktischen Leben als blind angesehen wird, der z. B. an fremden Orten sich nicht selbst führen kann, oder, der einen Beruf, welcher directes Sehen erfordert, nicht auszuüben vermag." Im Einzelnen unterschied sie vier Blindheits-Grade: I. S = 0 (absolute Amaurose). II. S = $^1/_{\infty}$ (quant. Licht-Empfindung, Unterscheidung von hell und dunkel). III. S = $^1/_{1000}$ (qual. Licht-Empfindung, ausreichend, um Bewegungen der Hand, Zahl der Finger bis auf $^1/_3$ m Distanz zu erkennen). IV. Gleiche qual. Licht-Empfindung wie bei III, aber mit entsprechend erweiterter Distanz für die Entfernung der Hand-Bewegungen und Finger-Zählen bis auf 1 m. Die Arbeit ist im Uebrigen so umfangreich und behandelt die Frage statistisch nach so verschiedenen Richtungen, dass hier nur verhältnissmässig Weniges berichtet werden kann und, wer sich mit dem Gegenstande näher beschäftigen will, die Arbeit im Original nachlesen muss. Es wurden im Ganzen 2107 Blinde gefunden bei einer Gesammt-Bevölkerung von 2 917 752 Seelen der gesammten Schweiz nach der Zählung vom Jahre 1888, also im Durchschnitt 0,0722 %, gegen 0,0761 %, welche der Ref. im Jahre 1874 nachgewiesen hatte. Blinde Augen wurden 3666 gefunden und zwar A) angeborene Erblindungen 245 oder 6,870 %; B) erworbene Erblindungen, a) durch idiopathische Erkrankungen der Augen 2388 oder 66,967 %; b) durch Verletzungen 452 oder 12,675 %; c) durch allgemeine Körper-Krankheiten 481 oder 13,488 % u. s. f. Emmert.

9) Riesen-Sarcom der Augen-Höhle, von Dr. C. Krafft und J. Gonin in Lausanne. (Revue médicale. 1900. Nr. 7. S. 384, mit Abbildung.) Ein 15jähriges kräftiges Mädchen fühlte seit Anfang des Jahres 1899 ein unangenehmes Jucken im rechten Auge. Bereits im Juni wies Prof. M. Dufour eine grosse Geschwulst unter dem oberen Lid und zwischen Augapfel und Nase nach. Von ihm im gleichen Monat operirt, bekam sie Recidiv und wurde am 22. Januar 1900 zum zweiten Mal operirt. Die herausgeschnittene Geschwulst wog 570 g. Wegen eines dritten Recidivs wurde sie am 10. April 1900, dieses Mal unter Entfernung auch des Augapfels und Eröffnung der Stirn- und Nasenhöhlen, in welche sich die Geschwulst erstreckte, operirt. Tod am 10. Mai. Die makro-mikroskopische Untersuchung ergab vollständige Intactheit des Sehnerven, der Muskeln und des Augapfels, welcher sich jedoch durch die Hornhaut hindurch grösstentheils entleert hatte. Einzig das pericorneale, subconjunctivale Gewebe war erkrankt, von welchem wahrscheinlich die Geschwulst ihren Anfang genommen hatte. Uebrigens zeigte die Geschwulst hauptsächlich fibromatösen Charakter. Emmert.

10) Zur Aetiologie der Dakryocystitis acuta, von Th. Wernicke,

Assist. der Univ.-Augenklinik Dorpat, 1900. (Inaug.-Dissert.) Aus der histologischen Untersuchung zahlreicher Thränensäcke ergaben sich folgende Schlüsse: Es giebt ein Trachom des Thränensacks, und es ist eine Uebertragung des Trachoms von der Conjunctiva palpebrae auf die Thränensack-Schleimhaut wohl möglich. Es besteht ein Zusammenhang zwischen Trachom und Dakryocystitis acuta, d. h. dem Thränensack-Abscess, insofern, als letztere Erkrankung durch den Charakter des Trachoms im Ulceration-Stadium seine Erklärung findet, indem durch die Ulcerationen der Trachom-Follikel eine Eingangspforte für die Infection des umliegenden Gewebes geschaffen wird. Spiro.

11) La bactériologie dans la pratique ophtalmologique, par Minne. (Annales de la Société de Médecine de Gand. Bd. LXXIX. 1900.) Nach einer kurzen bakteriologischen Technik folgt eine Zusammenstellung der durch die bisher bekannten Mikrobien bedingten Bindehaut-Affectionen. Es werden behandelt der Bacillus von Koch-Weeks, der Gonococcus, der Diplobacillus, der Diphtherie-Bacillus, Pneumococcus, Streptococcus, Staphylococcus, Tuberkelbacillus und das Bacterium coli. Moll.

12) Contagious ophthalmia, by Stephenson. (Medical monograph series, No. 1. London. Baillière, Tindall and Cox. 1900.) Das Buch bringt eine Zusammenstellung des pathologisch und therapeutisch Bekannten über die verschiedenen contagiösen Ophthalmien. Die sichergestellten Krankheitserreger finden sich in Abbildungen; ebenso eine Beigabe von Recepten der Färbeflüssigkeiten und der zur Behandlung nöthigen Augenwässer u. s. w. Moll.

13) Traitement igné de la panophtalmie. (Sitzungsber. der Acad. de méd. im Progrès méd. 1900. Nr. 15). Bei Panophthalmie gelang es de Lapersonne, die vollkommene Antisepsis der Augenhöhle zu erreichen, indem er den Glaskörper mittels des Thermokauters verkohlte und sodann in die leere Höhlung eine wässerige Sublimat-Lösung einspritzte. Mit Hilfe dieses Verfahrens vermeide man sekundäre Infektion und sympath. Ophthalmie. Ancke.

14) Ein Beitrag zur Aetiologie und Therapie der Episcleritis periodica fugax, von Dr. W. Stöltzing, prakt. Arzt in Hersfeld. (Münch. med. Wochenschr. 1900. No. 7). Verf. beschreibt sehr eingehend einen Fall von Episclerit. period. fugax. Es handelt sich um eine sonst gesunde 64jährige Frau. Die Dauer des Leidens betrug 5 Jahre und die Zahl der einzelnen Anfälle von Episcleritis weit über 100. Stets wurde nur Gefäss-Injektion constatirt, nur einmal fand sich ein kleines episcleritisches Knötchen, das aber schon nach 24 Stunden verschwand. Mitunter häuften sich die Anfälle so, dass der Bulbus wochenlang nicht entzündungsfrei wurde, sodass sich das Bild dem der gewöhnlichen Episcleritis näherte, die ja bekanntlich auch wandert. Doch waren Ortsveränderung und Röthung immer noch auffallend schnell und vielfach sprunghaft. Von Complikationen sind zu erwähnen erstens eine mit einem Anfall gleichzeitiger Iritis, die aber nicht recidivirte, und zweitens ein sonderbares Haut-Erythem auf dem Handrücken, das eine Zeit lang den einzelnen Anfällen vorausging. Auch Neuralgien im Gebiet des Trigeminus gingen den einzelnen Attaquen eine Zeit lang so regelmässig voraus, dass die Patientin den Rückfall voraussagen konnte, ja aus dem Sitz dieser Neuralgien liess sich sogar im Voraus sagen, ob die episcleritische Röthung in der oberen oder unteren Hälfte der Bindehaut sitzen werde. Die Therapie blieb ziemlich machtlos bis zu dem Zeitpunkt, an welchem wegen der schon erwähnten Iritis Jodkalium gegeben wurde. Nach 9 Tagen schon waren die Augen absolut reizlos, und

von da ab wurden die Recidive immer seltener, und jeder einzelne Rückfall wurde durch Jodkalium in einigen Tagen prompt coupirt. Ancke.

15) Traitement du goitre exophtalmique par la voltaïsation stabile; par Dr. L. R. Regnier, chef du laboratoire d' élektrothérapie et de radiographie de la Charité. (Le progr. méd. 1900. No. 6.) Verf. hatte schon im Jahre 1895 einen Fall von Basedow vorgestellt, der mit stabiler Voltaisation erfolgreich behandelt worden war. Die Elektricität in dieser Form übt einen segensreichen Einfluss aus, indem sie beruhigend auf die Herzaktion wirkt, elektrolytisch auf den Kropf, excitirend auf Secretion der Drüse und regulirend auf den Sympathicus. Dabei ist die Methode völlig gefahrlos. Verf. theilt nun jetzt weitere 5 Fälle von Basedow mit, die er in gleicher Weise gebessert resp. geheilt hat. Die stabile Voltaisation wurde in der Weise angewendet, dass die negative Elektrode in einer Grösse von 200 Quadratcentimetern auf den Rücken, die positive in einer Grösse von 80 Quadratcentimetern auf den Kropf appliciert wurde, während ein Strom von 10 M. A. ungefähr 20 Minuten lang einwirkte. In der Woche fanden ungefähr 3 Sitzungen statt. In allen Fällen liess sich eine deutliche Beeinflussung der Cardinal-Symptome der Krankheit constatiren. Ancke.

16) L'écriture en miroir (Acad. de méd., séance du 30 janvier 1900. Progr. méd. 1990. No. 5). M. Marinesco stellt einen sonderbaren Fall von Spiegel-Schrift bei einem Neurastheniker vor. Als ich bei der Untersuchung bemerkte, sagt Marinesco, dass die Hände des Patienten zitterten, wollte ich mich davon überzeugen, ob sich dieses Zittern auch in der Schrift des Patienten äussern werde, und liess ihn schreiben. Mein Erstaunen war gross, als ich bemerkte, dass er spontan von rechts nach links und in Spiegel-Schrift schrieb, und zwar sowohl rumänisch, als auch französisch und deutsch. Er blieb bei seiner Spiegel-Schrift, wenn er copirte, und auch, wenn er Diktirtes schrieb. Wenn man ihn mit dem linken Fuss die Wort-Bilder auf den Erdboden zeichnen liess, entstand ebenfalls Spiegel-Schrift. Noch sonderbarer war es, dass der Patient, welcher auch hebräisch zu schreiben verstand, wenn er mit der linken Hand das Hebräische in der gewöhnlichen Weise von rechts nach links schrieb, keine Spiegel-Schrift lieferte, wenn er aber mit derselben Hand von links nach rechts schrieb, in seinen alten Fehler zurückfiel. Nur beim Copiren von Mustern lieferte er keine Spiegel-Bilder. Auf unsere Frage, warum er Spiegel-Schrift schreibe, gab Patient an, dass er unter einem unwiderstehlichen Drang so handle, und dass er die Buchstaben auch in Spiegel-Schrift sehe. (?) Ich habe wiederholt, ebenso wie andere Autoren, Spiegel-Schrift gesehen bei Leuten mit rechtsseitiger Hemiplegie mit oder ohne Aphasie, dann auch in zwei Fällen von Schreib-Krampf und noch seltener bei gesunden Leuten, die ich mit der linken Hand schreiben liess. Bis jetzt habe ich aber noch Niemanden, wie meinen Patienten, unter einem unwiderstehlichen Drang Spiegel-Schrift schreiben sehn. Ich glaube, dass es sich in dem vorliegenden Fall um die Folgen einer Störung des Seelen-Sehens handelt, die einhergeht mit einer constanten Deviation in der Richtung der Bewegungen, die nothwendig sind zum Schreiben.

Ancke.

Um Einsendung von Separatabdrücken wird gebeten (Berlin NW. 26 Schiffbauerdamm).

Verlag von Veit & Comp. in Leipzig. — Druck von Metzger & Wittig in Leipzig.

Centralblatt

für praktische

AUGENHEILKUNDE.

Herausgegeben von

Prof. Dr. J. Hirschberg, Geh. Med.-Rath, in Berlin.

Unter ständiger Mitwirkung der Herren Dr. Ancke in München, Dr. Berger in Paris, Prof. Dr. Birnbacher in Graz, Dr. Brailey in London, Prof. Dr. H. Cohn in Breslau, Doc. Dr. Cl. du Bois-Reymond in Berlin, Doc. Dr. E. Emmert in Bern, Prof. C. Gallenga in Parma, Dr. Ginsberg in Berlin, Prof. Dr. Goldzieher in Budapest, Dr. Gordon Norrie in Kopenhagen, Prof. Dr. Horstmann in Berlin, Dr. Issigonis in Smyrna, Prof. H. Knapp in New York, Prof. Dr. Krückow in Moskau, Dr. Kuthe in Berlin, Dr. Landau in Coblenz, Prof. Dr. Magnus in Breslau, Major F. P. Maynard, I. M. S., Civil Surgeon of Patna and Superintendent of the Medical School, Dr. Michaelsen in Görlitz, Dr. Moll in Berlin, Prof. Dr. J. Munk in Berlin, Dr. Neuburger in Nürnberg, Dr. Peltesohn in Hamburg, Dr. Pergens in Brüssel, Prof. Peschel in Frankfurt a. M., Dr. Purtscher in Klagenfurt, Dr. M. Reich in Petersburg, Med.-Rath Dr. Scheer in Oldenburg, Prof. Dr. Schenkl in Prag, Prof. Dr. Schwarz in Leipzig, Dr. Spiro in Berlin, Dr. Stiel in Köln.

Monatlich ein Heft. Preis des Jahrganges 12 Mark. Zu beziehen durch alle Buchhandlungen des In- und Auslandes und die Postanstalten des Deutschen Reiches.

Februar. **Fünfundzwanzigster Jahrgang.** **1901.**

Inhalt: **Original-Mittheilung.** I. Ueber nasale Augen-, insbesondere Sehnerven-Leiden. Von Dr. F. Mendel, 2. Assistenz-Arzt. — II. Ueber die recidivirenden juvenilen Netzhaut- und Glaskörper-Blutungen. Von Dr. Fehr, 1. Assistenz-Arzt. (Schluss.)

Neue Bücher.

Journal-Uebersicht. I. v. Graefe's Archiv f. Ophthalmologie. LI. 1. — II. a) Archiv für Augenheilkunde. XLI. 1—3. b) Archiv of Ophthalmology. XXVIII. 3—5.

Vermischtes. Nr. 1—4.

Bibliographie. Nr. 1—2.

[Aus Prof. Hirschberg's Augen-Heilanstalt.]

I. Ueber nasale Augen-, insbesondere Sehnerven-Leiden.

Von Dr. **F. Mendel**, 2. Assistenz-Arzt.

Nicht allein der directe Uebergang der Epithels von der Schleimhaut der Nase auf die der Augen, sondern auch die verschiedenen Gefäss-Verbindungen zwischen Auge und Nase schaffen einen Zusammenhang zwischen den beiden Organen. Die Arteria ophthalmica entsendet die Arteriae ethmoidales anteriores, welche die Seiten-Theile der Nase und den vorderen Theil des Septum versorgen; und ebenso zieht, wie Zuckerkandl nachgewiesen hat, ein directer Ast vom Auge her den Thränen-Canal entlang. Die Venen der Nasen-Schleimhaut stehen durch den Plexus lacrymalis mit der Vena ophthalmica in Verbindung. Vermöge dieser zahlreichen

Anastomosen ist eine Verbindung zwischen Nasen- und Augen-Affectionen hergestellt, und die Literatur bietet uns eine beträchtliche Anzahl von Arbeiten, die diesen Gegenstand behandeln.

So hat KUHNT[1] in seiner im Jahre 1895 erschienenen Schrift über die entzündlichen Erkrankungen der Stirnhöhlen berichtet, die eine Prädisposition für Augen-Affectionen schaffen können.

NIEDEN[2] hat in einer Abhandlung eingehend auf die äusseren Augen-Erkrankungen bei Nasen-Schleimhaut-Catarrhen hingewiesen und z. B. Thränen-Träufeln, Trachom, Corneal-Affectionen, besonders auch Keratitis phlyctaenularis,[3] asthenopische Beschwerden, auf die übrigens GRÜNWALD[4] in seinem Werke auch besonders aufmerksam macht, auf Nasen-Leiden zurückführen können.

Im Jahre 1895 gab WINKLER[5] seine Erfahrungen über den Zusammenhang von Nasen- und Augen-Erkrankungen heraus, und im Jahre 1898[6] veröffentlichte derselbe Autor eine Arbeit, die von „den Beziehungen zwischen einigen Affectionen der Nase wie des Rachens[7] und Augen-Krankheiten" handelt.

All' die oben erwähnten Autoren bringen die Affectionen der Nase und ihrer Neben-Höhlen fast ausschliesslich mit den äusseren Erkrankungen der Augen in Zusammenhang.

Nach ZIEM[8] handelt es sich in den Fällen von Verstopfung der Nase um Lymph-Stauungen, die dann in den Hirn-Ventrikeln, im Ohr-Labyrinth und an der Sehnerven-Papille nachweisbar sind und zur Beeinträchtigung der Leistungsfähigkeit der Netzhaut Veranlassung geben. Sobald das Hinderniss[9] in der Nase gehoben ist, kann ein vorher eingeschränktes

---

[1] Ueber die entzündlichen Erkrankungen der Stirnhöhlen und ihre Folgezustände. Wiesbaden 1895.

[2] Ueber den Zusammenhang von Augen- und Nasen-Affectionen. Archiv für Augenheilkunde Bd. XVI, S. 381.

[3] Diese hat Prof. HIRSCHBERG in den Therap. Monats-Blättern 1884, bezüglich ihres Zusammenhangs mit Nasen Leiden, genauer erörtert.

[4] Die Lehre von den Nasen-Eiterungen mit besonderer Rücksicht auf die Erkrankungen des Sieb- und Keilbeins und deren chirurgische Behandlung. München und Leipzig, 1893.

[5] Therap. Wochenschrift, 1895, Nr. 42.

[6] Klinische Vorträge aus dem Gebiete der Otologie und Pharyngo-Rhinologie. Jena 1898.

[7] Gewisse Beziehungen wurden schon in alter Zeit erkannt oder geahnt. Galen, von den Ursachen der Krankheiten, c. VIII (Bd. VII, S. 33): *ὀφθαλμοῖς δὲ καὶ φάρυγγι τραχύτητες.* (Vgl. HIRSCHBERG, Wörterbuch der Augen-Heilkunde, S. 108.)

[8] Berliner klin. Wochenschr. 1888, Nr. 37, 1889, Nr. 38, 39. Deutsche med. Wochenschr. 1889, Nr. 5.

[9] Andrerseits aber ist auch schon eine Neuritis optica nach Nasen-Operation beobachtet: Intervention chir. nasale avec complications oculaires, par Ph. Pholiadis et A. Trantas. (*Ὁ ἐν Κωνστ. Ἑλλην. φιλολογ. συλλογ. Βιολ. ἐπιτρ.* 1896.)

Gesichts-Feld wieder grössere Ausdehnung annehmen. Vor einigen Monaten beschrieben Senn und Spirig[1] eine Anzahl von Fällen, in denen auf das Nebeneinanderbestehen einer chronischen Iridochorioiditis und einer chronischen Nasen-Erkrankung mit eitrigem oder fötidem Secret hingewiesen wurde.

Auf dem letzten internationalen ophthalm. Congress (Utrecht 1899)[2] berichtete Prof. Lapersonne über drei Fälle von einseitiger Neuritis mit Stauungs-Papille, die auf eitrige Entzündung des Sinus sphenoïdalis, welche bis dahin symptomlos verlaufen war, zurückgeführt werden konnte. Die Neuritis ist wohl infectiöser Art. Die Eröffnung der Keilbein-Höhle hatte auf den ungünstigen Verlauf des Sehnerven-Leidens keinen Einfluss.

Knapp, E. Meyer, Kuhnt führten ähnliche Beobachtungen an; letzterer sah wohl bei der Papillitis (durch Sinusitis) Besserung, nicht aber bei der milchigen Verfärbung des Sehnerven mit Verengerung der Blut-Gefässe. Nach Fertigstellung dieser Arbeit hat Hr. Prof. Königshöfer[3] noch einen Fall veröffentlicht, in dem einseitige Neurit. opt. im Anschluss an die Entfernung adenoider Vegetationen des Nasen-Rachen-Raumes geheilt wurde.

Drei Zustände sind es hauptsächlich, welche (abgesehen von Thränensack-Leiden, Hornhaut-, Bindehaut-, Lidrand-Entzündungen u. s. w.) nach den langjährigen Erfahrungen unsrer Anstalt verhältnissmässig häufig auf Leiden der Nase und ihrer Neben-Höhlen zurückzuführen sind:

I. Einseitige Exophthalmus,

II. Einseitige Sehnerven-Entzündung,

III. Einseitige Phlegmone der Orbita.

Zunächst möchte ich einige prägnante Beispiele anführen.

I. 1. Am 1. Januar 1881 kam in die Privat-Sprechstunde des Hrn. Prof. Hirschberg ein 49jähriger Herr wegen Vorrückens des linken Augapfels, das langsam und schmerzlos, angeblich seit einigen Jahren[4] beobachtet wurde, nachdem vor fünf Jahren ein so heftiger Stoss gegen die Gegend des linken Auges stattgefunden, dass Patient das Auge für verloren gehalten hatte. Es war aber keine Seh-Störung eingetreten. Beiderseits ist mit + 5 D sph. ⌒ + 1,25 D cyl. ↑ S = $^1/_2$; G.-F. normal. Augen-Hintergrund normal. Links Ptosis, Divergenz, leichter Exophthalmus. An der unteren Wand der Orbita fühlt man eine höckrige Geschwulst von knorpliger

---

[1] Correspondenz-Blatt für Schweizer Aerzte, 1900, 1. September, S. 530.

[2] Bericht des IX. internationalen ophthalm. Congresses, Amsterdam 1900, S. 535. Ebendaselbst, S. 460 findet sich eine Arbeit von Robert Sattler in Cincinnati: The ocular and orbital expressions of excessive dilatation of the pneumatic sinuses of the skull.

[3] Ophthalm. Klinik, 1901, 5. Januar.

[4] Der langsame und zunächst, selbst für Jahre, symptomenlose Verlauf ist nach mehreren unsrer Erfahrungen besonders charakteristisch.

Härte.[1] Jodkali vergeblich. Die Geschwulst wächst. Bei der von Geh. Rath v. Langenbeck Ende Mai 1881 vorgenommenen Operation zeigte es sich, dass eine cystische Erweiterung der Highmors-Höhle vorlag, mit schleimig-eitrigem Inhalt. Der Inhalt wurde entleert und eine Drainage angelegt. Rasche Heilung. Der Exophthalmus ist beseitigt. Die Heilung konnte 7 Jahre später als bleibend festgestellt werden.

2. Ein ähnlicher Fall kam kürzlich in der Privat-Sprechstunde von Hrn. Geh. Rath Hirschberg vor.

Ein 63jähriger, der sehr gut gesehen, nie augenkrank gewesen, war im März 1900 platt auf die Nase gefallen, wonach eine heftige Blutung auftrat. 3—4 Wochen später bemerkte Patient, dass das rechte Auge stärker hervortrat. Ein hinzugezogener Augen-Arzt verordnete Jodkali.

Nachdem 14 Tage lang Jodkali eingenommen war, trat ein starker Schnupfen auf, und beim Schnauben stellte sich wiederum Nasen-Bluten ein, das mit geringer Unterbrechung 48 Stunden anhielt. Jetzt sollte eine Einreibungs-Kur vorgenommen werden.

Am 7. XI. 1900, wo sich Patient das erste Mal bei Prof. Hirschberg vorstellte, zeigte sich ein mässiger Exophthalmus des rechten Auges mit Tiefer-Stand.

Eine Geschwulst ist nirgends fühlbar. Ein grosses Stück nekrotischen Knochens ragt aus dem harten Gaumen heraus.

S beiderseits mit + 1,25 D = $^5/_4$.

Das Gesichts-Feld ist beiderseits normal, ebenso der Augen-Hintergrund.

Im oberen horizontalen Meridian von Prof. Hirschberg's Blickfeld-Messer werden gleichnamige, über einander stehende Doppel-Bilder[2] angegeben. Eine Eiterung der Kiefer-Höhle wurde angenommen, und Patient zu Hrn. Privatdocent Dr. Jansen gesendet, welcher die Diagnose bestätigte und die Aufmeisselung der Kiefer-Höhle, des Siebbeins und der Keilbein-Höhle vornahm, mit bestem Erfolge.

Die Höhlen waren mit einer dick geschwollenen Membran ausgefüllt. Der durch den harten Gaumen vorspringende Knochen war das Kau-Ende eines verlagerten Augen-Zahnes.

3. Ein dritter Fall aus der Privat-Praxis zeigt einseitigen Exophthalmus mit Sehnerven-Leiden und bildet somit den Uebergang von der ersten zu der zweiten Gruppe von Fällen.

Der 18jährige Patient wurde von Hrn. Dr. Michaelsen aus Görlitz

---

[1] Vor Kurzem kam in die Privat-Sprechstunde von Prof. Hirschberg ein junger Mann mit einer ganz ähnlichen Geschwulst an der obern Wand der Orbita, die vermuthungsweise für Sarcom gehalten worden war. Es wurde Erweiterung der Stirn-Höhle angenommen, was die Operation bestätigte.

[2] Das Doppelt-Sehen ist natürlich auch ein wichtiges Zeichen dieses Leidens. (Uebrigens kann ersteres nach einiger Zeit schwinden, ohne dass die Stellung des Augapfels normal geworden.)

zu Hrn. Geh. Rath HIRSCHBERG geschickt. Der linksseitige Exophthalmus bestand seit etwa 2 Jahren, und die Sehkraft hatte auf dem linken Auge allmählich abgenommen.

Nach der Mittheilung von Hrn. Dr. MICHAELSEN betrug die Sehschärfe im Mai 1899 noch $^5/_{50}$, ohne pathologische Veränderungen am Sehnerven, während am 8. VIII. 1900 die Sehkraft bis auf Finger-Zählen gesunken war, und die Papille verfärbt erschien.

Am 24. X. 1900 fanden wir

S R. = $^5/_4$
L. = Finger in 3 Fuss.

Im linken Gesichts-Feld fehlt die ganze untere und ein Theil der temporalen Hälfte. Die linke Papille ist unscharf begrenzt und abgeblasst. Der Befund von Hrn. Dr. JANSEN lautet:

„Gegend der linken Kiefer-Höhle dunkler, als rechts, bei der Durchleuchtung. Beide Stirn-Höhlen wenig durchleuchtet. In der linken Nase eine nach hinten aufwärts steigende Crista septi, die sich in die Muschel einbohrt. Mässige Hypertrophie der Rachen-Mandel."

Bei der Anbohrung der linken Kiefer-Höhle wird ziemlich reichlicher, dick-schleimiger Eiter entleert.

Bei der am 16. XI. 1900 vorgenommenen Untersuchung zählt Patient Finger in 6 Fuss. Der hervorgetretene Augapfel ist etwas zurückgegangen. as Gesichts-Feld ist unverändert.

II. Die einseitige Stauungs-Papille ist zumeist ein orbitales Leiden, die doppelseitig zumeist ein intracranielles.[1]

Ziemlich in der Hälfte der Fälle von einseitiger Sehnerven-Entzündung ist nasaler Ursprung im weiteren Sinne nachweisbar; und bei frühzeitiger Diagnose[2] Heilung durch Eröffnung von eitergefüllten Neben-Höhlen der Nase möglich, während dieselben Fälle, vernachlässigt oder zu spät diagnosticirt, zur Erblindung des betroffenen Auges führen.

Einen besonders interessanten Fall, wie er meines Wissens bis jetzt in der Literatur noch nicht beschrieben war, möchte ich zunächst anführen.

4. Am 8. X. 1900 kam ein 23jähriges Fräulein in die Privat-Sprechstunde von Hrn. Geh. Rath HIRSCHBERG. Sie war nie augenkrank gewesen, stets etwas „kurzsichtig." Vor 5 Tagen waren Schmerzen im

[1] Vgl. HIRSCHBERG, Ophthalmoskopie. (EULENBURG, Real-Encyklop. II. Aufl.) Uebrigens giebt es auch doppelseitige Sehnerven-Leiden durch Empyem der Siebbein-Höhlen. Ein Fall ist Januar 1901 im British med. J. mitgetheilt. Auch wir hatten vor Kurzem bei einer Landfrau einen Fall von doppelseitiger Atrophie der Sehnerven mit länger bestehender Amaurose, die leider durch Behandlung des ursächlichen Nasen-Leidens nicht mehr geheilt werden konnte.

[2] Wir üben selber die einfache Durchleuchtung von Kiefer- und Stirn-Höhlen, wurden aber in der Diagnose und Therapie dieser Fälle von verschiedenen Specialisten, namentlich von den Herren Prof. Dr. B. BAGINSKY, Dr. JANSEN und Dr. FRIEDLÄNDER unterstützt.

linken Auge aufgetreten, und 3 Tage später liess die Sehkraft desselben ganz plötzlich nach. Die Schmerzen und die Abnahme der Sehkraft wurden immer stärker. Patientin schob den krankhaften Zustand auf eine starke Erkältung, da sie ihrer Schwester beim Umzug geholfen und danach im kalten Zimmer der noch ungeordneten Wohnung geschlafen. Wir werden sehen, dass hier diese volksthümliche Aetiologie nicht so einfach von der Hand zu weisen ist.

Die vorgenommene Untersuchung ergab:

S R. — 2,0 D cyl. → = $^5/_6$ fast; L. Finger in 4 Fuss.

Das linke Gesichts-Feld zeigte normale Aussen-Grenzen, aber ein grosses absolutes Skotom von 30° in der Mitte. Der Sehnerv ist undeutlich begrenzt, aber röthlich. Kj. und Natr. salicyl. werden verordnet. 2 Tage später zählte das linke Auge nur Finger in 2 Fuss, das centrale Skotom reicht jetzt von 30° schläfenwärts bis 40° nasenwärts, nach oben bis zum 25.°, nach unten bis zum 40.°, nimmt also den grösseren Theil der Gesichtsfeld-Ausdehnung ein, wie bei echter retrobulbärer Neuritis malignen Charakters. Eine Erkrankung der Neben-Höhlen der Nase wurde angenommen, schon wegen der Schmerzhaftigkeit der Percussion der linken Stirn-Höhle, und Patientin sofort zu Dr. Jansen gesendet, welcher am 11. X. 1900 Abends die Eröffnung der medialen und vorderen eitrig erkrankten Siebbein-Zellen in möglichster Ausdehnung vornahm.

Unmittelbar nach der Operation trat eine augenfällige Besserung ein. Die Schmerzen in der Augen-Gegend verschwanden, und das linke Auge, das der Kranken zur Zeit der Operation wie ein stockblindes erschien, fing am Morgen nach der Operation wieder an zu sehen, und im Laufe desselben Tages besserte sich die Sehkraft ständig. Da die Stirn-Höhle mit ergriffen gewesen, indessen aus kosmetischen Rücksichten bei der jungen Dame eine Eröffnung von aussen nicht zulässig war; so wurden noch einzelne kleinere operative Eingriffe in der Nase vorgenommen, wodurch der Eiter aus der Stirn-Höhle durch die Nase entfernt wurde. Am 16. X. 1900 ergab die Durchleuchtung der Stirn-Höhle, dass die ursprünglich bestehende Verdunkelung sich gänzlich aufgehellt hatte. Von Tag zu Tag nach der Operation hatte der Schmerz, bezw. die Empfindlichkeit bei den Bewegungen des Augapfels abgenommen, die centrale Sehschärfe zugenommen, das Skotom sich verkleinert.

Am 15. XI. 1900 ist S = $^1/_{15}$, das Skotom 25° breit, nur ein kleiner centraler Theil noch absolut; dabei besteht am Sehnerv nur noch zarteste Perineuritis. Am 17. XI. 1900 ist S = $^1/_{10}$, am 20. XI. = $^1/_4$, dabei das Skotom nur noch relativ, 20° breit. Am 23. XI. ist S = $^1/_3$, am 26. XI. aber $^1/_2$; am 30. XI. endlich $^3/_5$; es besteht noch ein kleines, halbmondförmiges, relatives Skotom, das excentrisch im nasalen Theil des Gesichts-Feldes liegt, von 5° Ausdehnung.

Obwohl Fälle von sog. retrobulbärer Neuritis auch spontan, oder unter einfacher Behandlung mit Kj. und Natr. salicyl. von S = $\frac{1}{\infty}$ auf 1 ansteigen können, so ist doch im vorliegenden Fall der Verlauf der Sehstörung ganz eigenartig, und der Einfluss der operativen Therapie nicht von der Hand zu weisen.

Aus unsren poliklinischen Journalen der letzten 11 Monate habe ich die Fälle von einseitiger Sehnerven-Entzündung herausgesucht. Im Ganzen waren es 7 Fälle, in denen 4 einen positiven Befund in der Nase bezw. ihren Neben-Höhlen zeigten: der eine, ein 56jähriger, ein Empyem der Highmors-Höhle, das alsbald später operirt wurde. Da jedoch der Patient schon mit vollständiger und längere Zeit bestehender Amaurose des erkrankten Auges in Behandlung kam, konnte leider nach der Operation eine Besserung im Sehvermögen nicht erzielt werden. Die Fälle der Privat-Sprechstunde waren prägnanter und lehrreicher, als die der Poliklinik.

III. Ueber einseitige Phlegmone der Orbita möchte ich nur hervorheben, dass wir Fälle gehabt, wo ein starker Fall auf die Nase Monate lang, z. B. bei einem Knaben, voraufgegangen, so dass der nasale Ursprung der Phlegmone durch das Mittelglied vor Erkrankung der Nasen-Höhle auf der Hand lag. Heilung durch Incision. Vor Kurzem hatten wir auch einen Fall von starker Phlegmone mit Vortreibung des rechten Augapfels bei einem Mädchen, wo die Nase des Arztes sofort die Diagnose an die Hand gab, und Beklopfung der Highmors-Höhle durch heftigen Schmerz Bestätigung brachte. Hr. Dr. Jansen heilte diesen Fall von stinkendem Empyem der Highmors-Höhle durch Eröffnung, wonach die Phlegmone der Orbita rasch zurück ging.

Wenn wir uns auch nach Kräften vor Uebertreibungen und Ueberschätzungen einer einzelnen Seite unserer Therapie freihalten wollen, so sehen wir doch an den angeführten Fällen, welches Gewicht man bei gewissen einseitigen Augen-Erkrankungen auf die Untersuchung der Nase und ihrer Neben-Höhlen legen muss.

Meinem verehrten Chef, Hrn. Prof. Hirschberg, sage ich für Anregung und Unterstützung bei dieser Arbeit meinen besten Dank.

[Aus Prof. Hirschberg's Augen-Heilanstalt, Berlin.]

II. Ueber die recidivirenden juvenilen Netzhaut- und Glaskörper-Blutungen.

Von Dr. **Fehr**, 1. Assistenz-Arzt.

(Schluss.)

Fall III. Frau Sch., 25 Jahre alt, aus Gross-Neuendorf, Nov. 1886. Als Mädchen von 12 und 13 Jahren Intermittens tertiana, seit 1875 nicht wieder. Sonst immer gesund. Kein Anhaltspunkt für erworbene oder

angeborene Lues. Keine Herzbeschwerden. Patientin ist verheirathet und hat ein gesundes Kind. Keine Aborte.

Früher beiderseits immer sehr gut gesehen. Seit längerer Zeit Schlechtsehen links, seit 10 Tagen auch Abnahme der Sehschärfe rechts.

Status praesens: Augen reizlos. Rechts hintere Synechien der Iris.

$$S \begin{matrix} \text{R.} = \text{Finger in 3 Fuss} \\ \text{L.} = \text{Finger in } {}^1/_2 \text{ Fuss} \end{matrix}$$

Gesichts-Feld rechts von oben und unten eingeengt, links nicht mehr aufzunehmen.

Ophthalmoskopisch, beiderseits grosse Blutflocken im Glaskörper, die nur beim Blick nach oben etwas rothen Reflex hindurchlassen. Die Untersuchung der innern Organe ergiebt normale Befunde.

Verlauf: Nach einer Mercurialkur verbunden mit Ergotin-Injectionen unter die Haut und mit innerlichem Gebrauche von Jodkali wird rechts die Sehkraft schnell besser, verschlechtert sich aber wegen eines Recidivs noch einmal vorübergehend, um dann aber sich fortschreitend zu bessern. Im Frühjahr 1887 $S \begin{matrix} \text{R.} = {}^{15}/_{\text{XL}} \\ \text{L.} = {}^{15}/_{\text{CC}} \end{matrix}$ und im Nov. 1887 $S \begin{matrix} \text{R.} = {}^{15}/_{\text{XL}} \\ \text{L.} = {}^{15}/_{\text{CC}} \end{matrix}$. Das Gesichts-Feld ist besonders in der Peripherie eingeengt, rechts besonders aussen oben, links innen-oben. Sobald der Hintergrund wieder klar geworden, werden neben einzelnen verstreuten Blutungen der Netzhaut in der Peripherie zahlreiche kleine und grössere hellröthliche scheckige Heerde sichtbar.

Fall IV. Herr A. Str., 19 Jahre, aus Dramburg, Februar 1892.

Früher immer sehr gut gesehen, nie augenkrank, auch sonst stets gesund. Lues negatur.

Seit ${}^1/_2$ Jahr zunehmende Verschlechterung der Sehkraft beider Augen unter entzündlichen Erscheinungen, erst rechts, dann auch links. Eine gründliche Schmier- und Schwitzcur war bereits auswärts gemacht, aber erfolglos gewesen.

Status praesens. Augen reizlos. Beiderseits hintere Synechien der Iris.

$$S \begin{matrix} \text{R.} \\ \text{L.} \end{matrix} \Big\} = \text{Finger in 8 Fuss.}$$

Gesichts-Feld: beiderseits grosse Defecte, rechts sectorenförmig von oben bis über das Centrum hinaus, links centrales Scotom.

Ophtalmoskopisch: beiderseits schwere Retinitis haemorrhagica mit starken peripheren Pigmentär-Aenderungen; links, wo der Process noch frischer ist, besteht ausserdem Oedem der Netzhautmitte, Gefäss-Erweiterung und leichte Neuritis.

Im Glaskörper constatirt man staubförmige Trübungen, so wie gröbere, die als Blutreste gedeutet werden.

Blut, Urin und innere Organe werden normal befunden.

Verlauf: Unter fortgesetzter gründlicher Schmiercur und späterem Gebrauch von Jodkali wird die anfängliche Besserung des linken Auges durch viele

recidivirende frische Blutungen unterbrochen. Links wird die Sehschärfe allmählich besser, und wie der Glaskörper klarer wird, werden auch hier ausgedehnte periphere Pigment-Veränderungen sichtbar. Im April 1892 ist S $\begin{matrix}\text{R.} = \text{Finger in } 7'\\ \text{L.} = {}^{15}/_{\text{C}}\end{matrix}$, im September 1892 S $\begin{matrix}\text{R.} = {}^{15}/_{\text{CC}}\\ \text{L.} = {}^{15}/_{\text{L}}\end{matrix}$, beiderseits zahlreiche Scotome im Gesichts-Feld.

Im Januar 1893 treten rechts wieder zahlreiche frische Blutungen auf, und die Sehschärfe sinkt rechts wieder auf Fingerzählen in 5 Fuss. Dieses aber ist das letzte Recidiv, von da an wird die Besserung durch keinen neuen Rückfall mehr unterbrochen. Mit der Zeit entsteht das Bild einer ausgedehnten Chorioretinitis disseminata areolaris, auf dem rechten Auge mit Gefäss-Schlingen, die in den Glaskörper ragen. Die Sehschärfe am 13. October 1899 ist rechts = ${}^{5}/_{60}$, links = ${}^{5}/_{7}$. Das Gesichts-Feld hat beiderseits viele kleine Scotome, ist ausserdem rechts von oben her fast bis zum Fixirpunkt eingeengt. Bei der letzten Untersuchung im Nov. 1900 ist der Zustand noch derselbe.

Fall V. 24jähriger Arbeiter, J. Th., 1893.

Dieser Fall wurde uns durch die Freundlichkeit des Herrn Dr. Simon in die Anstalt überwiesen. Er ist von Herrn Dr. Simon ausführlichst veröffentlicht und liegt der schon mehrmals citirten Arbeit zu Grunde. Hier soll der Fall somit nur zu statistischen Zwecken aufgeführt werden.

Fall VI. Frl. Bertha Schr., 15 Jahre alt, von auswärts, Febr. 1894.

Am Morgen zuvor trat plötzlich vor dem rechten Auge ein Flimmern von lebhaft sich bewegenden bunten, besonders rothen Streifen und Wolken auf. Diese verdichteten sich schnell, so dass Patientin nach etwa 2 Stunden mit diesem Auge fast nichts mehr sah.

Seit 2 Jahren ist sie menstruirt und zwar ganz regelmässig; früher litt sie viel an Nasenbluten, dass nach Eintritt der Periode aufhörte. Im Uebrigen war sie stets gesund.

Status praesens: Blühendes kräftiges Mädchen. Innere Organe, ferner Blut und Urin ganz normal.

Augen reizlos. S $\begin{matrix}\text{R.} = \text{Handbewegungen}\\ \text{L.} = {}^{15}/_{\text{XX}}\end{matrix}$

Gesichts-Feld: rechts fehlt das innere und obere Drittel, links normal.

O. Beiderseits Blutung in Netzhaut und Glaskörper; rechts sehr stark. Nur oben ist von der r. Netzhaut ein kleiner Abschnitt zu sehen, mit Blut-Heerden und beginnender Bindegewebs-Bildung (Retinitis proliferans). Unten erkennt man schon bei focaler Beleuchtung die Blutung dicht hinter der Linse.

Links sind die Blutungen viel geringer. Eine grössere Blutung sitzt unter Netzhautmitte, von theils rother, theils bräunlicher Farbe; kleine Blutungen mit bläulicher Masse finden sich an verschieden Stellen des Augengrundes; in der äussersten obern Peripherie sind starke bläuliche Massen zu sehen.

Die Behandlung besteht in Bettruhe, Secale, Tannin und später subconjunctivalen Sublimat-Injectionen.

Verlauf: Nach dem ersten Aufstehen 3 Min. anhaltendes Nasenbluten.

Jm Juni 1894 erst merkliche Besserung rechts, insofern die Blutung nicht mehr absolut schwarz, sondern röthlich erscheint, und sich bewegt. Auch werden Finger erkannt. Links ist der Hintergrund ganz klar. Die Blutungen sind geringer, aber die Bindegewebs-Bildungen sind deutlicher.

Die Besserung rechts schreitet nun schnell vorwärts, so dass im September 1894 die Sehschärfe R. = $^1/_3$ und im November = $^1/_2$ ist. Links tritt im November 1896 ein Recidiv in Form einer massigen Blutung auf der Netzhaut nahe den Sehnerven und einer grossen Blutlache in der Netzhaut-Peripherie. S = $^1/_2$. Allmählich kann beiderseits in der Peripherie das Auftreten scheckiger Heerde und Pigment-Veränderungen beobachtet werden.

Im Mai 1895 wird folgender Befund notirt:

Augen reizlos. S $\begin{matrix}\text{R.}\\\text{L.}\end{matrix}$ = $^5/_6$ | Sn. $1^1/_2$ in 10″.

Gesichts-Feld beiderseits normal.

O. Rechts staubförmige und dickere Glaskörper-Trübungen. Bläuliche bindegewebige Schlinge auf Sehnerv und angrenzender Netzhaut. In der Peripherie hellrosafarbene, zum Theil schwarz umrandete Heerde und scheckige Pigment-Veränderungen; unten ausserdem eine kullissen-förmige, bläuliche Masse, mit Blut auf der Netzhaut. Links ebenfalls feiner Glaskörper-Staub, einzelne Blutfleckchen mit bläulichem Bindegewebe auf der Netzhaut und zarte periphere Pigment-Veränderungen.

Fall VII. Herr H. Z., aus Eberswalde, 25. Jahre alt, Mai 1896.

Im Alter von 10 Jahren erkrankte das rechte Auge in ähnlicher Weise, wie jetzt das linke. Es war 3 Monate lang ganz blind, dann kehrte eine geringe Sehkraft wieder, die sich bis heute unverändert erhalten hat. Tags zuvor beobachtete der Kranke vor dem linken Auge das Auftreten eines Schleiers und hin und her sich bewegende Fäden.

Im Uebrigen war er immer gesund.

Status praesens: Rechts Reste alter, links frische Netzhaut- und Glaskörper-Blutungen.

Augen reizlos. S $\begin{matrix}\text{R.} = \text{Fing. in 13 Fuss}\\\text{L.} = \text{Fing. in 2 Fuss.}\end{matrix}$

Gesichts-Feld beiderseits nasal leicht eingeengt.

O. Rechts Medien klar, Papille etwas undeutlich begrenzt, dicht unterhalb derselben ein grosser silber-grauer Heerd und unter diesem ein noch grösserer von langgestreckter Form und weisslicher Farbe. Netzhaut-Gefässe ziehen darüber fort.

Links dicke klumpige Blut-Massen im Glaskörper. Sehnerv nur andeutungsweise zu erkennen.

Urin normal.

Verlauf: Unter Bettruhe und Jodkali-Behandlung schnelle Besserung.

Ende Mai 1896 war S R. = $^5/_{60}$, L. = Fing. in 10 Fuss,

im Juni S R. = $^5/_{60}$, L. = Fing. in 15 Fuss.

Das Gesichts-Feld zeigte links innen oben einen sectorenförmigen Defect.

Im Glaskörper schwammen zahlreiche Blutflocken, die den Hintergrund noch verschleierten.

Fall VIII. Friedrich H., 19 Jahre alt, 5. Juli 1900. Familien-Anamnese ohne Belang. Patient war immer gesund, bis auf rheumatische Beschwerden im Rücken und den Gliedern. Lues negatur.

Früher stets sehr gut gesehen und nie augenkrank. Vor 17 Tagen bemerkte er nach einem Nachmittags-Schlaf vor dem linken Auge eine Flocke. Er suchte die Poliklinik von Herrn Dr. Settegast auf, wo von Herrn Dr. Bähr eine Netzhaut-Blutung festgestellt wurde, was er uns freundlichst mittheilt. Seit 8 Tagen plötzlich aufgetretene erhebliche Verschlechterung der Sehschärfe. Ihm ist, als befände sich ein Gewebe vor dem linken Auge, das das Sehen stört, zeitweise jedoch einen freien Durchblick zulässt.

Status praesens. Kräftiger, blühend aussehender junger Mann, bei dem die allgemeine körperliche Untersuchung nur normale Befunde ergiebt.

Augen sind reizlos.

S R. = $^5/_{15}$ | Sn. $1^1/_2$ in 10″
S L. = $^5/_{15}$ | Sn. $1^1/_2$ in 8″ mühsam.

Gesichts-Feld beiderseits normal.

O. Rechts ganz normal. Fig. 4 (S. 44) giebt ein Bild des linken Augengrundes. Grosse Blutungen im Glaskörper, dicht vor der Netzhaut. Der Sehnerv schimmert durch. Unten-innen ist die Netzhaut frei. Bogenförmig zieht die dunkelrothe scharfe Grenze der Blutung 2 Papillen breit unterhalb des Sehnerven-Eintrittes nach innen, fast bis zur Peripherie, und biegt dann in der Peripherie bleibend nach oben um. Ein dunkles, fadenförmiges Gerinsel führt von der Mitte der Papille gerade nach unten ebenfalls zu einer grossen Blutlache, die nach oben zu dünner und durchsichtiger wird. In der Gegend des Centrums scheint die Netzhaut mit ihren Gefässen klar hindurch. Mehrfach treten noch dunkle Faden nach vorn in den Glaskörper; in ihm schimmern auch einige freie Flocken.

Ganz oben in der Peripherie im Zusammenhang mit der Blutung beginnt sich bläuliches Binde-Gewebe zu bilden; nasal davon befinden sich eine Reihe schwarzer Pigment-Heerdchen.

Verlauf: Am 7. Juli, 2 Tage nach der ersten Untersuchung, kehrt Pat. wieder mit fast totaler Glaskörper-Blutung. S. des l. Auges ist reducirt auf Erkennen von Hand-Bewegungen, und mit dem Augenspiegel erhält man nur

einen matt-rothen Reflex. Der Kranke wird sofort aufgenommen, in's Bett gelegt und ihm Secale verabreicht.

Bald Besserung. Schon am 19. Juli 1900 Erkennen von Fingern in 6 Fuss und heller, rother Reflex bei der Augenspiegel-Untersuchung. Am 20. aber bereits wieder schwerer Rückfall in Form einer totalen Glaskörper-Blutung, die sich bis heute, d. h. binnen 5 Monaten, noch nicht gebessert hat. Bei der letzten Untersuchung am 24. Dezember 1900 erkannte das linke Auge nur Hand-Bewegungen in nächster Nähe und ist ganz undurchleuchtbar. Tension normal. Das rechte Auge ist normal und hat eine

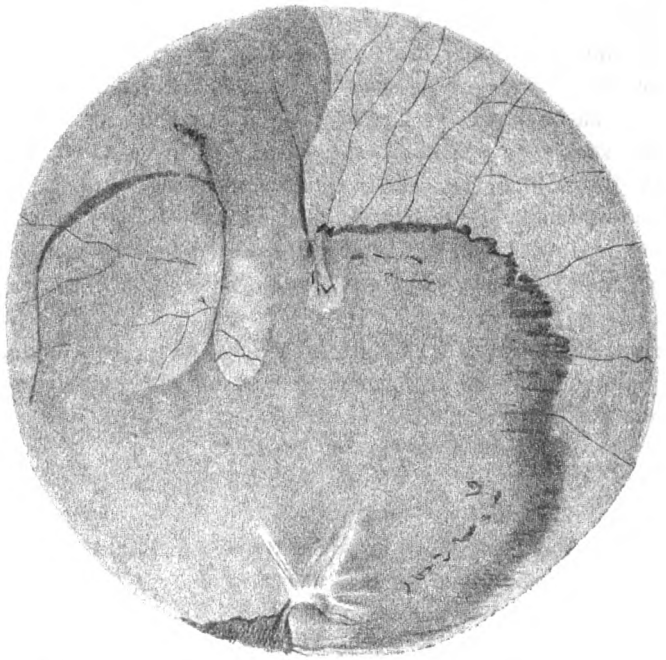

Fig. 4. Ophthalmoskopisches Bild im Fall VIII vom 5. Juli 1900.

Sehschärfe von $^5/_5$. Zu erwähnen ist noch, dass Patient während seines Aufenthaltes in der Anstalt eine pleuritische Reizung hatte mit heftigen Stichen bei der Athmung und vorübergehendem hohen Fieber bis zu 40°.[1]

Aus diesen Kranken-Geschichten lassen sich folgende Punkte zusammenfassen:

Es waren zwei weibliche und sechs männliche Individuen im Alter von 15—25 Jahren. In sämmtlichen Fällen handelte es sich um kräftige, gesund scheinende Patienten, bei denen die Allgemein-Untersuchung kein körperliches

[1] Bei seiner letzten Vorstellung am 5. Februar 1901 konnte eine Besserung festgestellt werden. Mit dem Augenspiegel erhielt man einen matt-rothen Reflex, und das Auge erkannte Finger in 1 Fuss.

Leiden nachweisen konnte.[1] Auch die Anamnese ergab bis auf einen Fall (III), der 10 Jahre vorher eine Malaria durchgemacht, und einen andern (V), wo ein Ulcus molle vorausgegangen war, keinen Anhaltspunkt für die Aetiologie. In 2 Fällen (V u. VI) hatte häufiges Nasenbluten bestanden; einmal (VI) trat dieses während der klinischen Behandlung beim ersten Aufstehen nach längerer Bettruhe auf.

Bei beiden weiblichen Patienten bestanden keinerlei Menstruations-Störungen.

In 6 Fällen war die Erkrankung doppelseitig, nur in einem (II) war sie einseitig. Der letzte Fall ist noch zu frisch, um in dieser Beziehung verwerthet werden zu können.

In 7 Fällen gingen die Blutungen einher mit entzündlichen Veränderungen im Augengrund oder waren gefolgt von solchen. Im letzten Fall war der Hintergrund wegen totaler Glaskörper-Blutung nicht zu sehen. Diese Veränderungen bestanden vorzugsweise in mehr oder weniger ausgedehnten Heerden in der Peripherie des Augengrundes und Pigment-Entfärbungen; im Fall IV waren sie über den ganzen Hintergrund verstreut und boten das Bild der Chorioretinitis disseminata areolaris; ferner in ophthalmoskopisch sichtbaren Gefäss-Anomalien, wie sie in 3 Fällen (I, IV, V) besonders hervorgehoben sind, in Form von Wand-Verdickung, Erweiterung und perivasculären Exsudaten. In 2 Fällen (IV u. VI) wurden staubförmige Glaskörper-Trübungen, in einem Netzhaut-Oedem und Neuritis (IV) und in 3 Fällen (II, III, VI) die Complication mit hinteren Synechien der Iris gefunden. In sämmtlichen Fällen traten früher oder später Bindegewebs-Bildungen auf der Netzhaut und im Glaskörper von der Form der sogenannten Retinitis proliferans auf.

In den beiden anatomisch untersuchten Fällen trat auch unter dem Mikroskop die Netzhaut-Veränderung in den Vordergrund, die Affection der Aderhaut war ihr gegenüber geringfügiger Art. Im ersten Fall war der wesentlichste Befund die allgemeine Erkrankung der Netzhaut-Gefässe, die in dem stärker ergriffenen vorderen Abschnitt in gleicher Weise Arterien und Venen betroffen hat, in dem weniger afficirten hinteren Bulbus-Abschnitt aber auf die Venen als Periphlebitis beschränkt geblieben war. Im zweiten Fall war am bedeutungsvollsten die Zertrümmerung des Netzhaut-Gefüges durch grössere und kleine Blut-Ergüsse, ferner die einzelne Netzhaut-Gefässe umscheidende Rundzellen-Infiltration, sowie die geringe Betheiligung der Aderhaut.

Der Krankheits-Verlauf war in allen Fällen schleppend, und die Heilung durch Rückfälle unterbrochen. Der schliessliche Ausgang war in 2 Fällen gut (IV und VI), in 3 Fällen leidlich gut (III, V, VII), in 2 Fällen (I, II) schlecht, insofern wegen Glaucom die Enucleation gemacht werden

[1] Auch nicht bei genauerer Urin-Untersuchung, z. B. auf Oxal-urie.

musste. Der letzte Fall steht noch in Behandlung. — Die Behandlung bestand in Ruhelage, Schmierkur, Darreichung von Secale, Tannin, Jodkali und in Sublimat-Einspritzungen unter die Bindehaut. Eine hervorragende specifische Heil-Wirkung kann keinem dieser Mittel zugeschrieben werden. Den besten Erfolg scheinen strenge Bettruhe und Schmierkur zu sichern.

Der für die kritische Verwerthung unsrer Fälle wichtigste Punkt ist, dass wir, wenn wir von dem letzten noch nicht abgelaufenen Fall absehen, in allen Fällen mehr oder weniger ausgedehnte entzündliche Veränderungen im Augen-Grund, sei es ophthalmoskopisch, sei es mikroskopisch, nachweisen konnten. Das sind Veränderungen, die nicht Folgen einer einfachen Circulations-Anomalie sein können, wie sie zur Zeit der Pubertät zusammen mit erhöhter Durchlässigkeit der feinern Gefäss-Bezirke ohne locale Wand-Erkrankung auftreten sollen; es sind auch nicht Veränderungen, die hervorgerufen sind durch Störungen der Blut-Mischung oder Stoffwechsel-Anomalien, die stets unter den Ursachen der juvenilen Glaskörper-Blutungen mit aufgeführt werden; denn die hierhergehörigen Grund-Krankheiten wie Leucämie, perniciöse Anämie, Oxalurie u. s. w. wären uns nicht entgangen. Es bleibt also nur noch die 3. Gruppe der oben aufgezählten Krankheits-Ursachen, nämlich die locale Gefäss-Erkrankung als Folge einer constitutionellen Krankheit. Vasomotorische Störungen, Blut-Wallungen des Pubertäts-Alters, retardirte Menses, Obstipationen u. s. w. können in unsern Fällen wenigstens nur begünstigende Momente, aber nicht die Ursache für das Leiden darstellen.

Welcher Art dieses constitutionelle Leiden ist, ist auch in unsren Fällen nicht aufgeklärt. Die ophthalmoskopischen Bilder erinnerten oft an das der Chorioretinitis e lue congenita. Dieser Umstand und die Berücksichtigung, dass die anamnestische Erforschung der Lues congenita im vorgeschrittenen Jünglings-Alter aus leicht fasslichen Gründen weit grössere Schwierigkeiten macht, als im Kindes-Alter, zwingt uns bei dem absoluten Fehlen sonstiger ätiologischer Momente, zuzugeben, dass die Ansicht Scheffel's[1], die ich auch schon öfters von Herrn Geheimrath Hirschberg habe äussern hören, dass Lues congenita eine Ursache ist, etwas für sich hat.

Die entzündlichen Veränderungen sind vorwiegend retinitischer Art, doch ist auch der Uvealtractus an dem Krankheitsprocess betheiligt. Nach Leber[2], der mehrere den unsrigen analoge Fälle von Combination von Chorioiditis disseminata mit multiplen Netzhaut- und Glaskörper-Blutungen bei jungen Leuten beobachtete, sind die Veränderungen in Netzhaut und Aderhaut von einander unabhängig, was sich schon aus dem Umstande ergiebt, dass die Entzündungs-Herde und Extravasate beider Theile sich

[1] a. a. O.

[2] Leber in der Festschrift zur Feier des 70. Geburtstages von Herrn v. Helmholtz. Ueber das Zusammentreffen von dissem. Chorioiditis und hämorrhagischer Retinitis oder Netzhaut-Blutungen am gleichen Auge. S. 54.

räumlich keineswegs entsprechen. Leber sieht die Veränderungen in Netz- und Aderhaut als eine durch die anatomische Eigenthümlichkeit dieser Organe, besonders ihre Gefäss-Anordnung bedingte verschiedenartige Folge derselben Schädlichkeit an. Störungen im Gefäss-Apparat der Netzhaut mit ihren Endarterien führen eben leichter zu Blutungen, als in der Aderhaut.

Dass die Quelle für die Blutungen die Netzhaut ist, dafür spricht in unsern Fällen: 1. das in fast allen Fällen klinisch beobachtete vorwiegende Vorhandensein retinitischer Erscheinungen, zum Theil mit sichtbaren Gefäss-Veränderungen der Netzhaut, 2. die Form der ophthalmoskopisch sichtbaren Blut-Herde, besonders im Beginn des Leidens, nebst dem Fehlen von Netzhaut-Rissen an den Stellen grösserer Blutungen, 3. der anatomische Befund der Netzhaut-Veränderungen im 1. und 2. Fall. Dass sich in schweren Fällen später noch Blutungen aus der Aderhaut hinzugesellen können, kann natürlich nicht geleugnet werden. Im ersten Fall scheint die plötzlich aufgetretene Netzhaut-Ablösung darauf hinzuweisen, im zweiten ist der anatomische Befund von Blut zwischen Ader- und Netzhaut verdächtig. Das ändert jedoch nichts an unsrer Auffassung, dass wir es bei den juvenilen Glaskörper-Blutungen in erster Linie mit einer entzündlichen Netzhaut-Gefäss-Erkrankung zu thun haben, der Veränderungen in der Uvea coordinirt sein können.

Abadie[1] will die juvenilen Blutungen trennen in solche, die ohne sichtbare Veränderungen im Augen-Grund auftreten von solchen, die bei Chorioretinitis vorkommen. In der Literatur finden wir Uebergänge von zarten Veränderungen an den Venen, die sich manchmal ganz zurückbildeten, bis zu den stärksten chorioretinitischen Veränderungen. Sollte es sich da wirklich um principielle und nicht vielmehr um graduelle Unterschiede handeln?

Dass die ophthalmoskopischen Veränderungen an den Venen stärker waren, als an den Arterien, fand ich in den Kranken-Journalen, abgesehen von dem Simon'schen Fall, nicht besonders hervorgehoben. Die anatomische Untersuchung in Fall I aber ergab das Vorhandensein einer typischen Periphlebitis, s. Fig. 2, so dass man auch darin eine Stütze für die zuerst von den ehemaligen Assistenten des Herrn Geheimrath Hirschberg, Friedenwald und Simon, aufgestellte Lehre von der Netzhaut-Venen-Erkrankung als Ursache der juvenilen recidivirenden Glaskörper-Blutungen sehen kann.

---

[1] Abadie, Des hémorrhagies de fond de l'oeil chez les jeunes sujets et les adultes. (Progrès médicale 1897, Nr. 17 und Centralbl. für Augenh. 1897, S. 422.)

Unser Büchertisch.

Neue Bücher.

1. Handwörterbuch der gesammten Medizin. Unter Mitwirkung von Prof. Dr. Albrecht ..... Dr. Th. Weyl. herausgegeben von Dr. A. Villaret. Kgl. Preuss. General-Oberarzt. Zweite, gänzlich neu bearbeitete Auflage. Stuttgart. Ferdinand Enke. (2 Bände. 1084 und 1180 Seiten.)

Schon im Alterthum und im Mittel-Alter wurden Werke über Heilkunde verfasst, welche nicht bloss zum Lesen, sondern hauptsächlich zum Nachschlagen bestimmt waren. Heutzutage haben diese alphabetisch geordneten Nachschlage-Werke eine noch viel grössere Bedeutung gewonnen, da die Zahl der wichtigen Einzel-Thatsachen der Erfahrung so in's Ungeheure angewachsen ist, dass das glücklichste Gedächtniss nicht ausreicht, sie auch nur annähernd zu beherrschen. Das vorliegende Werk hat den gewaltigen Stoff in glücklicher Behandlung zu einem wirklichen Handbuch ausgestaltet, welches den Schreibtisch des praktischen Arztes ziert und vervollständigt. Es ist nicht, wie andre Werke ähnlicher Richtung, zu einer ganzen Bibliothek angewachsen, sondern hat sich mit dem Umfang (und also auch mit den Kosten) des klassischen Dictionnaire de Medecine von Littre u. Robin begnügt. Die Augenheilkunde hat Prof. Horstmann, die Nerven-Krankheiten Prof. Goldscheider bearbeitet.

2. Heron's von Alexandria Mechanik und Katoptrik. Herausgegeben und übersetzt von L. Nix und W. Schmidt. Im Anhange Excerpte aus Olympiodor, Vitruv, Plinius, Cato, Pseudo-Euklid. Mit 101 Figuren. Leipzig. B. G. Teubner. 1900.

Die Schrift des Heron ist uns in einer lateinischen, aus dem griechischen Text. 1268 (wahrscheinlich von Wilhelm von Moerbeck) angefertigten Uebersetzung unter dem Titel Ptolemaei liber de speculis überliefert. 1518 zu Venedig gedruckt. 1870 durch V. Rose's Ausgabe bequem zugänglich gemacht.[1] Die neue Ausgabe fügt die Figuren und eine deutsche Uebersetzung hinzu.

3. u. 4. Augenärztliche Unterrichts-Tafeln, herausgegeben von Prof. Dr. H. Magnus. XXI. XXII. Breslau. 1900. J. U. Kern's Verlag.

XXI. Anatomie der Hornhaut-Entzündung und des Hornhaut-Geschwürs von Prof. Dr. Karl Baas, Assistent der Universitäts-Augenklinik zu Freiburg i. Br. 12 Tafeln in Lichtdruck mit Text.

Die erste Tafel stellt die Entwicklungs-Geschichte der Phlyktäne dar, die von innen her gegen die Bowman'sche Membran vordringt; die zweite den skrophulösen Pannus. Neben diesem und dem trachomatösen, wo auch die Bowman'sche Membran zerstört wird, unterscheidet Verf. den degenerativen bei Iridocyclitis und Glaucom, bei dem ein zellreiches Bindegewebe mit weiten Gefässen über der ganz unveränderten Bowman'schen Membran sich findet. (Taf. III u. IV.) Bei der diffusen Hornhaut-Entzündung sitzen die entzündlichen Veränderungen mehr in den mittleren und hinteren Lagen, die Gefässe stammen aus den tiefen, scleralen. (Taf. V.)

Taf. VI und VII geben das eitrige Geschwür (von blennorrh. Conj. eines Neugeborenen). Ein kleiner Substanz-Verlust kann durch eine Neubildung allein der Epithel-Zellen geschlossen werden. Grössere Defecte werden durch

[1] Vergl. meine Geschichte der Augenheilkunde 1. A., S. 155. H.

ein Narben-Gewebe ersetzt, das zunächst noch Gefässe einschliesst. Später verschwinden[1] dieselben, und es bleibt ein Fleck oder eine Weiss-Narbe zurück. Bei der geschwürigen Durchbohrung leistet die Descemet'sche Membran etwas längeren Widerstand.

Taf. X zeigt Vorfall der Iris und der Linse, Taf. XI die vordere Synechie, Taf. XII das partielle Staphylom.

XXII. Der Faser-Verlauf im menschlichen Chiasma, nach Marchi-Präparaten dargestellt von Dr. A. Pichler, 1. Assistent an der deutschen Universitäts-Augenklinik in Prag. 12 Tafeln mit Text.

Die Marchi-Färbung mit Osmium-Säure schwärzt die zerfallenden Markscheiden im Beginn der Entartung. Die Sehnerven-Fasern erleiden im menschlichen Chiasma eine nur theilweise Kreuzung: daher Degeneration in nur einem Opticus und in beiden Tractus. Unmittelbar vor dem Austritt aus dem Chiasma, also in der Gegend des Foramen opticum, liegen die ungekreuzten Sehnerven-Fasern, welche die äussere Netzhaut-, also die innere Gesichtsfeld-Hälfte versorgen, in der äusseren Opticus-Hälfte. Die Macular-Fasern nehmen im Sehnerven, im Chiasma und im Seh-Stiel eine centrale Lage ein. — Die Tafeln sind recht lehrreich. H.

Journal-Uebersicht.

I. v. Graefe's Archiv f. Ophthalmologie. LI. 1.

1) **Die Conjunctivitis petrificans nach klinischen, mikrochemischen, histologischen und bakteriellen Untersuchungen, nebst Beobachtungen und Bemerkungen über hyaline Thrombose, amyloide Degeneration, Fibrin-Infiltration des Bindegewebes, eosinophile Zellen und über eine besondere Art von Amyloid-Körperchen in der Bindehaut,** von Prof. Dr. Leber in Heidelberg.

Eingehende Beschreibung von 3 Fällen, welche, wenn sie auch gewisse Verschiedenheiten zeigen, doch als wahrscheinlich zusammengehörig angesehen werden. Es würde zu weit führen, die zahlreichen Einzelheiten der umfangreichen Arbeit hier wiederzugeben. Ref. darf sich darauf beschränken, die klinischen und anatomischen Verhältnisse kurz zusammenzufassen.

In der Bindehaut zeigen sich weisse Flecke, welche wenig prominiren und nicht aufgelagert sind, sondern aus verändertem Bindehaut-Gewebe bestehen. Anfangs klein, dehnen sie sich allmählich nach der Fläche und Tiefe hin aus, so dass sie einen grösseren Bezirk einnehmen. Verschiedene Stellen können gleichzeitig befallen sein oder nach einander erkranken. Einzeln entstehen Herde an Stellen, welche mit einem gegenüberliegenden Herde in Contact waren, so dass der Gedanke einer Infection nahe liegt. Nachschübe in verschiedener Form sind häufig und treten bald an einem, bald an beiden Augen auf. In der nächsten Umgebung der Herde ist die Bindehaut geröthet und geschwollen, im Allgemeinen aber relativ wenig verändert. Die subjectiven Beschwerden sind im ganzen gering.

Kleinere Flecke können rasch und spurlos verschwinden; bei den grössern entwickelt sich nach Abstossung des Epithels ein Geschwür, dessen Grund von einer weissen, harten Masse gebildet wird, die Anfangs sehr fest haftet

[1] Nach meinen klinischen Erfahrungen möchte ich das „Verschwinden" bezweifeln. H.

und erst nach und nach abbröckelt. Nach Abstossung des erkrankten Gewebes vollzieht sich die Heilung des Geschwürs im Ganzen in auffallend günstiger Weise, indessen können bei sehr häufigen Nachschüben störende, dauernde Narben gesetzt werden. Im Allgemeinen ist die Hornhaut widerstandsfähig, doch verfällt sie, wie Fall II zeigt, unter Umständen ausgedehnter Verschwärung. Unter diesen Verhältnissen sind auch die subjectiven Beschwerden erheblich.

Histologisch zeigen die Herde zwei ziemlich scharf geschiedene Zonen, von denen die tiefere Proliferation des Bindegewebes und zellige Infiltration, die oberflächliche dieselben Veränderungen und ausserdem Nekrose, Imbibition mit eiweiss- und fibrinhaltiger Flüssigkeit und später Verkalkung zeigt. Die Gefässe waren in einem Falle, wie das übrige Gewebe, nekrotisirt, im andern Falle von hyalinen Thromben angefüllt, welche aus rothen Blut-Körperchen gebildet waren, nachdem Wucherung des Endothels eine mehr oder minder hochgradige Verlegung des Lumens herbeigeführt hatte. Binde-Gewebe und Gefäss-Wände zeigten in Folge ihrer Durchtränkung mit fibrinhaltigem Transsudat dieselbe Reaction, wie das sogenannte Hyalin. Zahlreiche eosinophile Zellen deuten auf eine seitens des nekrotischen Gewebes ausgeübte chemotactische Wirkung hin. Die eosinophilen Zellen dürften im Verein mit zahlreichen Riesenzellen zur Auflösung des erkrankten Gewebes mitwirken.

Was die Kalk-Einlagerung anlangt, so geht der eigentlichen Petrification vermehrter Kalk-Gehalt des in regressiver Metamorphose befindlichen Gewebes vorauf. Die Einlagerung tritt theils diffus, theils in Form von Gruppen spiessiger Krystalle und krystallinischer Körnchen auf. Die mikrochemische Untersuchung ergiebt, dass sicher kohlensaurer, wahrscheinlich auch an Phosphorsäure gebundener Kalk nachgewiesen werden kann. Wesentlich verschieden von der gewöhnlichen Verkalkung ist das Verhalten gegen kaustische Alkalien, welche die petrificirten Partien der Conjunctiva, und zwar neben dem Kalk auch das organische Gewebe, vollständig auflösen, während sonstige verkalkte Gewebsstücke von Kalilauge nicht verändert werden.

Die Kalk-Einlagerungen der Conjunctiva waren in Säuren und Alkalien löslich und stellen wahrscheinlich eine organische Kalk-Verbindung dar.

Die Untersuchung auf Mikroorganismen fiel negativ aus. Die Aetiologie des Leidens ist vorläufig unaufgeklärt.

Die Behandlung erzielt nur geringe Erfolge. Feuchtwarme Umschläge sind nützlich, Antiseptica und reizende Tonica werden auf die Dauer nicht ertragen, Excisionen der erkrankten Partien kürzen die Anfälle ab und können, ohne erhebliche Störungen herbeizuführen, in ausgiebiger Weise verrichtet werden. Innere Mittel waren gänzlich unwirksam.

---

2) **Ueber die Resorption des Kammer-Wassers von der vorderen Fläche der Iris,** von Dr. J. Asayama aus Kioto (Japan).

Wenn bei der Injection von gefärbten körnigen Substanzen in die vordere Kammer das Kammerwasser abfliesst, so bildet sich auf der Iris eine Fibrin-Schicht, welche zunächst das Eindringen von Farbstoff-Körnchen in die Iris verhindert. Alsdann treten Wanderzellen auf, welche den Farbstoff in sich aufnehmen und mit demselben in die Iris einwandern. Werden dann später Farbstoff-Partikelchen in der Iris nachgewiesen, so ist schwer zu entscheiden, ob dieselben ausschliesslich durch die Zellen eingeschleppt oder auch frei in die Iris gelangt sind.

Dass Berliner Blau und Tusche von der Vorderfläche in die Iris eindringen, ist beobachtet worden; nicht erwiesen ist aber bis jetzt, ob sie auch in das Innere der Blut- und Lymphgefässe gelangen und durch dieselben aus dem Auge abgeführt werden. Da abführende Lymphgefässe der Iris nicht bekannt sind, so handelt es sich wesentlich um die Venen.

Bei den Versuchen an den Augen frisch getödteter Thiere wurde, da Fibrin-Ausscheidung nicht zu erwarten war, das Kammerwasser abgelassen und $^1/_2$ bis $^3/_4$ Stunden lang unter 25 bis 30 mm Hg-Druck eine feine Tusche-Verreibung injicirt. Fast regelmässig zeigte sich sehr rasch Füllung der vorderen Ciliar-Gefässe mit Tusche, dagegen waren unter 25 Versuchen nur 6 Mal einige Ven. vortic. injicirt.

Mikroskopisch fand Verf., dass die Iris von der Vorderfläche aus bis zu einer gewissen Tiefe mit Tusche diffus infiltrirt war. Berliner Blau dringt weniger tief ein. Mit Sicherheit konnte Tusche in den Gefässen nachgewiesen werden bei Capillaren, welche nahe der Vorderfläche lagen, nicht nur im Innern, sondern auch in den Wandungen. Der Farbstoff wandert durch die Wandungen in die Lumina hinein.

Dieselben Versuche wurden an lebenden Thieren unter Vermeidung des Abflusses des Kammer-Wassers angestellt. Auch hier fand sich, dass die Tusche von der Vorderfläche in die Iris eindrang und in die Capillar-Wandungen, doch nicht bis ins Innere gelangte. Auch nach Injection in den Glaskörper beobachtete Verf. Tusche im Iris-Gewebe und in den Gefäss-Wandungen, aber nicht in dem Innern der Gefässe.

In die Gefässe des Ciliar-Körpers tritt Tusche anscheinend leichter ein, als in die der Iris. Wenn die Ven. vortic. sich mit Injections-Flüssigkeit füllen, kann die Aufnahme durch die Gefässe des Corp. cil. erfolgt sein, und dann ist für die Aufnahme in die Iris-Gefässe kein Beweis erbracht.

Die hintere Fläche der Iris scheint nicht durchgängig zu sein.

Jedenfalls betheiligt sich die Iris des Kaninchen-Auges an der Resorption des Kammer-Wassers.

---

3) **Beitrag zur Kenntniss der papillomatösen Geschwülste der Bindehaut,** von Dr. O. Kopetzky v. Rechtperg in Wien. (Aus der Univ.-Augen-Klinik des Herrn Hofraths Prof. Dr. E. Fuchs in Wien.)

Von den 5 Fällen, welche Verf. beschreibt, ist vor allem der zweite bemerkenswerth, weil es sich bei ihm um carcinomatöse Degeneration eines Bindehaut-Papilloms handelte. Wenn auch für Papillom andrer Körper-Regionen die Möglichkeit einer derartigen Degeneration zugegeben ist, und wenn auch bereits unvollständige ophthalmologische Beobachtungen vorliegen, welche auf eine krebsige Entartung von Papillomen hindeuten, so ist doch der histologische Nachweis einer solchen Misch-Geschwulst bisher nicht geliefert worden. Bei einem 69jährigen Manne fand sich in der Lidspalte eine etwa pflaumengrosse, weiche, fleischartige Geschwulst, welche mit dem Bulbus exstirpirt wurde. Die Geschwulst sass auf der untern Uebergangs-Falte, der untern Skleral-Bindehaut und dem vordern Bulbus-Pol. Die Hornhaut war zerstört, und die Tumor-Massen wucherten von vorn in den Bulbus hinein.

Der extrabulbäre Theil der Geschwulst erwies sich unter dem Mikroskop der Hauptsache nach als typisches Papillom, nur in einem kleinen Bezirke waren lange, solide Epithel-Zapfen in das episklerale Gewebe eingedrungen. Der im Bulbus gelegene Theil der Geschwulst bot in soweit andre Verhält-

nisse, als die Papillen in Folge des auf ihnen lastenden Druckes an einander gepresst und gewunden waren. An der Peripherie der intraocularen Geschwulst erstreckten sich überall solide Epithel-Zapfen ohne Bindegewebe in das angrenzende Gewebe, besonders in die Retina.

Fall III zeigte ein Epitheliom des Oberlides mit papillomatösen Wucherungen der Bindehaut, Fall IV ein Epitheliom der unteren Uebergangsfalte und der Bindehaut des Bulbus mit papillomatösen Wucherungen am Limbus. In beiden Fällen trat das Epitheliom-Gewebe gegenüber den Papillomen wesentlich in den Vordergrund.

In Fall I handelte es sich um einen 45jährigen Mann, bei welchem vor 7 Jahren ein Papillom im innern Lidwinkel exstirpirt worden war, und welcher jetzt wieder 3 Papillome zeigte. Der mikroskopische Befund ergab in den im übrigen typisch getrennten Geschwülsten zahlreiche Becher-Zellen.

Fall V gehört nicht eigentlich hierher: Eine Geschwulst von der Grösse einer Kinderfaust ging von der Haut des obern Lides aus. Die Oberfläche war von zahlreichen Furchen durchzogen. Der Bau stimmte mit dem der Bindehaut-Papillome überein, nur waren die oberflächlichen Epithel-Schichten stark verhornt. Am Lidrande werden die Papillen flacher. Die Bindehaut des Lides war in Folge von Rundzellen-Infiltration und starker Wucherung der Schleim-Drüsen auf das Sechsfache verdickt.

---

4) **Anatomische Untersuchungen über angeborene Korektopie mit Linsen-Luxation, nebst Bemerkungen über die pathologische Anatomie der Netzhaut-Ablösung**, von Prof. Eugen v. Hippel, I. Assistent an der Univ.-Augenkl. zu Heidelberg.

Bei einem 36jährigen Manne musste das eine Auge, welches durch Contusion einen starken Blut-Erguss in den Glaskörper erlitten hatte, wegen traumatischer Cyclitis und Glaucoma secund. enucleïrt werden. In dem andren Auge lag die kleine Pupille unten-innen, 2—3 mm vom Hornhaut-Rande entfernt. Die klare Linse war nach oben-aussen verschoben, der Rand zog durch die Pupille. Mit + 7,0 S = $^5/_{35}$, mit + 11,0 Schw. 0,75 : 6 cm, aber auch ohne Glas Schw. 0,40. Patient benutzt also bald die Linse, bald nicht; keine monoculare Diplopie. Die Iris schlotterte stark.

Die mikroskopische Untersuchung des enucleïrten Bulbus ergab, abgesehen von Netzhaut-Ablösung und Glaukom, folgende Verhältnisse. Die getrübte Linse war ganz von dem Zusammenhange mit der Zonula losgelöst und stand mit dem verdichteten Glaskörper und der Netzhaut in Verbindung, die vordere Fläche war wohl in Folge der Contusion nach hinten gekehrt.

Die Pupille war stark nach unten-innen verlagert. Der schmale Iris-Saum zeigte sich stark verdickt, die vordere Fläche gefaltet. Das Gewebe war reich an Zellen, unter denen besonders vor dem Sphinkter zahlreiche Spindel-Zellen auffielen. Sphinkter und Pupillar-Rand waren nach hinten umgebogen und standen in Verbindung mit einem Strange verdichteten Glaskörpers. Vor dem Sphinkter verlief eine Arterie nach hinten in den Glaskörper und löste sich in Capillaren auf, welche sich zu 3 Venen-Stämmen sammelten, die in die Iris zurückkehrten.

Im Gegensatze zu dem verdickten, schmalen Iris-Stamme war der breite Saum oben-aussen stark gedehnt und verdünnt.

Mit der Zehender-Westien'schen Lupe konnte nachgewiesen werden, dass auch in dem andern Auge der schmale Iris-Saum verdickt und der entsprechende Theil des Pupillar-Randes nach hinten umgeschlagen war.

Eine einwandfreie Deutung des Befundes ist nicht zu geben. Verf. erörtert ausführlich, dass es sich sowohl um eine Hemmungs-Bildung, wie um das Resultat eines fötalen Entzündungs-Processes handeln kann. Jedenfalls darf man annehmen, dass die Pupille ursprünglich central gelegen war und erst secundär durch Zug verlagert wurde, wobei der eine Iris-Abschnitt gefaltet und verdickt, der gegenüberliegende gedehnt und verdünnt wurde.

Zufällig konnte Verf. nach Abschluss seiner Arbeit noch einen zweiten Fall beobachten, welcher mit dem ersten übeinstimmende Verhältnisse darbot, so dass die geschilderten Veränderungen vielleicht als typisch angesehen werden dürfen.

---

5) **Sehschärfe und Tiefen-Wahrnehmung,** von Dr. L. Heine, I. Assist. und Privat-Docent an der Univ.-Augenkl. in Breslau.

Eine einigermaassen erschöpfende Inhalts-Angabe ist ohne Abbildungen nicht möglich.

Wir sehen zwei isolirte Punkte, wenn die Reiz-Maxima (Reiz-Centren) in der Netzhaut mindestens um den Durchmesser eines Zapfens von einander entfernt sind. In der Fovea beträgt der Durchmesser eines Zapfen-Innengliedes 4 μ, und das Experiment ergiebt, dass wir zwei Punkte getrennt wahrnehmen, wenn der Abstand der entsprechenden Reiz-Centren in der Netzhaut 5 μ beträgt. Es entspricht das etwa S = $^5/_6$ nach Snellen. Betrügen die Zapfen-Querschnitte nur 2 μ, so würde die Sehschärfe auf 2 steigen.[1]

Diese Verhältnisse gelten für monoculares Sehen, die Tiefen-Wahrnehmung ist nur bei binocularem Seh-Act möglich. Werden drei Stäbchen neben einander aufgestellt, so dass die obern und untern Enden verdeckt sind, und wird das mittlere Stäbchen nach vorn und hinten eben so weit verschoben, dass der Beobachter eine Tiefen-Vorstellung gewinnt, so giebt uns der Grad der Verschiebung ein Maass für die Feinheit der Tiefen-Wahrnehmung. Bei 5 m Abstand wird schon eine Verschiebung von 10 mm wahrgenommen. Das entspricht, wie die Rechnung ergiebt, einer „binocularen Quer-Disparation", d. h. einem Abstande der Reiz-Centren im imaginären Einauge von $^1/_2$ μ. Diese geringen Werthe sind nur zu erklären, wenn wir annehmen, dass die fovealen Zapfen beider Augen im Gehirn eng verknüpft sind, und dass jeder einzelne Zapfen eine isolirte Leitung bis zur Hirnrinde besitzt. Wahrscheinlich besteht eine nervöse Doppel-Versorgung der Macula in dem Sinne, dass centrale Commissuren vorhanden sind, welche bewirken, dass von der Macula jedes der beiden Augen Fasern zu beiden Hemisphären gelangen. Wir müssen eine Empfindung dafür haben, ob die zu unsrem Bewusstsein kommenden Eindrücke vom rechten oder linken Auge ausgehen. Beide Reize, welche die den betreffenden Zapfen zugehörigen Ganglien-Zellen treffen, werden zusammengefasst und im Sinne einer Entfernungs-Differenz in Bezug auf den fixirten Punkt gedeutet.

---

[1] In Uebereinstimmung damit erklärt Prof. Greeff (Berl. klin. W. 1900, 17. Dec.) die hohe Sehschärfe der Raubvögel dadurch, dass bei diesen die Zapfen der gut entwickelten Macula ausserordentlich klein sind und dicht stehen. — Nach Hirschberg ist auch die optische Güte des Vogel-Auges zu beachten. (A. f. Physiol. 1882.) Ref.

Gute Sehschärfe ist nicht unbedingt mit feiner Tiefen-Wahrnehmung (Tw) verknüpft. Tw kann beeinträchtigt werden durch Herabsetzung der Sehschärfe beider Augen oder nur eines Auges, sowie durch Anisometropie mit oder ohne Herabsetzung von Sehschärfe. Nur bei verticalen Contouren ist Tw. möglich, für horizontale Contouren besitzen wir die Fähigkeit der Entfernungs-Unterscheidung nicht.

Nach Flemming'scher vitaler Fixirung gelang es dem Verf. an Affen- und Menschen-Augen feine Flachschnitte herzustellen. Die Mikrophotogramme derselben zeigen, dass die Zapfen-Querschnitte in der innersten Fovea, aber auch nur hier, scharf sechseckig sind und dicht aneinander stehen; nach der Peripherie hin werden die Querschnitte zunächst polygonal, dann rundlich, der Abstand wächst, und zwischen ihnen treten Stäbchen-Querschnitte auf.

---

6) **Die Verwerthung der Kopf-Neigung zur Diagnostik von Augenmuskel-Lähmungen aus der Heber- und Senker-Gruppe,** von Dr. F. B. Hofmann, Privat-Docent und Dr. A. Bielschowsky, Privat-Docent und Assistent an der Universitäts-Augenklinik in Leipzig.

Die Verff. bestätigen die Richtigkeit der schon vor Jahren von Nagel ausgesprochenen Annahme, dass die durch Seitwärts-Neigung des Kopfes ausgelöste gleichsinnige Rollung der Augen durch die gemeinsame Action eines obern Muskel-Paares (Rectus und Obliquus sup.) an dem einen und eines untern Muskel-Paares (Rectus und Obliquus inf.) an dem andren Auge ausgeführt wird. Die Rollung erfolgt jeweils durch das Zusammenwirken des obern Muskel-Paares des bei der Seitwärts-Neigung des Kopfes tiefer stehenden und des untern Muskel-Paares des höher stehenden Auges.

Bei Berücksichtigung dieser Verhältnisse kann die Kopfhaltung für die Diagnose der Lähmung eines Hebers bezw. Senkers verwerthet werden. Da, wie nachgewiesen worden ist, bei der Innervation eines Muskels ein Nachlass der Innervation des Antagonisten eintritt, so würde es verständlich sein, wenn bei Lähmung eines Hebers oder Senkers die Kopf-Neigung und die zugehörige Roll-Bewegung in dem Sinne erfolgte, dass zur Verminderung der Innervation des gelähmten Muskels eine Contraction des Antagonisten eintritt. Um festzustellen, welcher Heber und Senker gelähmt ist, bedarf es des Nachweises, wie sich der Höhen-Unterschied der Doppel-Bilder und die Neigung derselben zu einander bei verschiedenen Kopfhaltungen gestaltet. Besteht zugleich Parese eines Seitenwenders, so dass bei dem grossen Seiten-Abstande der Höhen-Unterschied der Doppelbilder schwer zu beurtheilen ist, so wird die Beobachtung der Kopf-Neigung besonders werthvoll.

In der That konnte in einer Reihe von Fällen, in denen die Diagnose einer Lähmung durch die übliche Methode der Beobachtung der Doppelbilder gestellt war, durch Seitwärts-Neigung des Kopfes, ohne Aenderung der Blick-Richtung, die Stellung der Doppelbilder beeinflusst und unter Umständen das Verschwinden derselben bewirkt werden. Eine Patientin mit Paresis m. obliq. dextr. sah bei aufrechter Kopfhaltung die entsprechenden Doppelbilder, dagegen bei Neigung des Kopfes nach links und angedeuteter Links-Wendung einfach. In einem andren Falle, in welchem Paresis m. abduc. dextr. bestand und die gleichnamigen Doppelbilder zugleich eine geringe Höhen-Abweichung zeigten, konnte aus der Verringerung der Seiten- und Zunahme der Höhen-Distanz bei Rechts-Neigung und dem umgekehrten Verhalten bei Links-Neigung auf eine Insufficienz des M. rect. sup. dextr. geschlossen werden.

Die Mittheilung weiterer Einzelheiten würde hier zu weit führen.

7) **Ueber einen Fall von glaukomatöser Entzündung nach Cataract-Extraction mit Druckwirkung auf die Stäbchen-Schicht der Netzhaut,** von Dr. M. Berenstein aus Lodz. (Aus dem Laboratorium der Universitäts-Augenklinik in Heidelberg.)

Bei einem 71jährigen gichtischen Parsen wurde Extract. lent. mit breiter Iridectomie verrichtet. Glatte Operation. Nach 10 Tagen schleichende Iridocyclitis, Exsudat im Pupillar-Gebiet, Beschläge an der Hornhaut, Hypotonie. Später nach Organisation des Exsudats und Verziehung der Iris zur Corneal-Narbe zunehmende Druck-Steigerung, die schliesslich zur Erblindung und Enucleation führte.

Das hypermetropische und bis auf Cataract. incip. gesunde rechte Auge erkrankte 6 Monate nach der Enucleation des linken an acutem Glaukom, welches Anfangs durch eine Iridectomie günstig beeinflusst wurde, aber bald Rückfälle machte und schliesslich zum Verlust des Sehvermögens führte.

Die anatomische Untersuchung des linken Auges ergab die bekannten Veränderungen: Obliteration des Kammer-Winkels und des Circul. venos. Schlemm; atrophische Parese im Uvealtractus, Excavation der Papille, Ectasie der Operations-Narbe. Die Netzhaut zeigte neben Atrophie der Nervenfaser-Schicht und der Ganglien-Zellen eine auffallende Erscheinung. Die Stäbchen und Zapfen waren so schief gestellt, dass sie fast parallel der Oberfläche des Bulbus lagen. Wenn Druck-Steigerung Verdünnung der Retina im Gefolge haben kann, so könnte auch diese Schiefstellung durch den erhöhten intraocularen Druck bewirkt sein.

Mikroorganismen wurden nicht nachgewiesen, doch hat wahrscheinlich zur Zeit eine Infection des linken Auges stattgefunden. Jedenfalls war das Auge, wie die Erkrankung des Partners zeigt, zum Glaukom disponirt.

Scheer.

II. Archiv für Augenheilkunde. XLI. 1.

1) **Ueber angeborene Bulbus-Cysten und ihre Entstehung,** von Prof. C. Hess in Marburg.

Im Anschluss an die eingehende Mittheilung von Bulbus-Cysten bei zwei Schweins-Augen und von Missbildungen am Menschen-Auge erklärt Verf. die Entstehung der Cysten auf folgende Weise: Nach im Wesentlichen normalem Verschlusse der secundären Augen-Blase dehnten sich die wenig festen Bulbus-Hüllen in der Umgebung der Verschluss-Stelle unter dem Einflusse des intraocularen Drucks. Das äussere Blatt folgte dieser Dehnung, so dass es die Innen-Fläche der entstandenen Cyste auskleidete, während das leicht zerreissliche innere Blatt zerriss, so dass der Cysten-Raum mit dem Glaskörper in Communication trat.

Allgemein äussert sich Verf. über die Entstehung der hierher gehörenden Missbildungen des Auges, dass er, ohne die Existenz einer intra-uterinen Entzündung ganz in Frage zu stellen, eine Erklärung für besser hält, welche die Annahme geringfügiger, individueller Verschiedenheiten in der Entwicklung des durch die Augen-Spalte in den Glaskörper-Raum eindringenden mesodermalen Gewebes macht.

---

2) **Notiz über den Gebrauch von Euphthalmin,** von Prof. Dr. H. Knapp, New York.

Das Euphthalmin erweitert die Pupille vollständig und für kurze Zeit, dient also (in 10% Lösung) als beste Hilfe bei ophthalmoskopischen Unter-

suchungen, es reizt die Conjunctiva nicht, dient als Ersatzmittel in Fällen von Intoleranz gegen Atropin.

---

3) **Anatomische und bakteriologische Untersuchungen über das Trachom,** von Dr. Addario aus Catania. (Aus der Universitäts-Augenklinik zu Marburg.)

Aus eingehenden anatomischen Untersuchungen folgert Verf.: das Trachom kann als ein chronisch entzündlicher Process betrachtet werden, der, von einer specifischen Ursache bewirkt, herdweise auftritt, durch die Neubildung von Lymph-Knötchen charakterisirt ist, die in Folge partieller Nekrose und mehr oder weniger vollständiger Entleerung nach aussen verschwinden, indem sie eine Bindegewebs-Neubildung und nachfolgende Vernarbung in der adenoiden Schicht der Bindehaut hervorrufen.

Bakteriologisch fand Verf. eine neue Art von Bacillen in Scheinfäden, welche er für eine Abart der Xerose-Bacillen hält.

---

4) **Beiträge zur pathologischen Anatomie der hämorrhagischen Netzhaut-Erkrankungen,** von Dr. G. Ischreyt, Augen-Arzt in Riga. (Aus der Universitäts-Augenklinik zu Breslau.)

Verf. theilt zunächst den anatomischen Befund eines Falles von Thrombose im Gebiete der Vena centr. retinae mit nachfolgendem Glaukom eingehend mit. Die wichtigsten Veränderungen betrafen Gefäss-Erkrankungen, bestehend in weitverbreiteter Endarteriitis mit obliterirendem Charakter, localisirter Phlebitis, Thrombenbildung in Arterien und Venen, und in Netzhaut-Veränderungen, Blutungen und Drucksteigerung als Folge der Gefäss-Erkrankung. Bei der Entstehung des Secundär-Glaukoms spielen die Blutungen eine wichtige Rolle.

Es folgt der klinische und anatomische Befund eines Falles von Retinitis optica Roth.

Beide Formen von hämorrhagischer Netzhaut-Erkrankung haben gemeinsam das gänzliche Fehlen localer Bakterien-Ansiedlungen und deren Folgen, wie Eiter-Ansammlungen und nekrotische Herde. Beiden Processen fehlt der entzündliche Charakter. Das wichtigste und regelmässigste Symptom ist in beiden Fällen die Netzhaut-Blutung.

Die wichtigsten Unterschiede beider Krankheits-Formen beruhen auf der verschiedenen Entstehung. Bei der Sepsis sind die Netzhaut-Veränderungen acuten Charakters, verursacht durch eine abnorme Blut-Beschaffenheit und damit zusammenhängende Ernährungs-Störung der Gefäss-Wände. Der meist frühzeitig eintretende Exitus lässt es nicht zu stärkeren Reactions-Erscheinungen kommen. Anders bei der Thrombose. Hier finden sich starke sclerotische Gefäss-Veränderungen, welche die Thrombosen mit verschulden, es kommt zu Secundär-Glaukom.

Ein wichtiger Unterschied ist das Auftreten varicöser Herde in der Nervenfaser-Schicht, die sich bei Sepsis fast immer, bei der Angiosclerosis der Netzhaut bisher nicht finden.

---

5) **Ueber indirecte Zerreissung der Regenbogenhaut,** von Dr. Levinsohn, Berlin.

Im Anschluss an die Mittheilung einiger Fälle schliesst Verf., dass die indirecten Verletzungen des Sphinkters und der Iris die Folge sind a) der

Abflachung der Vorderkammer und der dadurch bedingten Zerrung ihrer elastischen Wandungen, b) des nach allen Seiten gleichmässig wirkenden Drucks des Kammer-Wassers. Am häufigsten ist der Ciliar-Rand, dann der Sphinkter, in letzter Reihe die Iris-Continuität betroffen.

---

6) **Schwarze Sehnerven,** von Dr. L. Pick, Augen-Arzt in Königsberg.

Bei einem 7jährigen Mädchen fand sich inmitten einer grossen Ausstrahlung markhaltiger Nerven-Fasern eine fast schwarze Färbung des Papillen-Centrums von einem weissen Ringe umgeben. Die Pigmentirung des Sehnerven dürfte aufzufassen sein als eine auf ungenügender Rückbildung beruhende Persistenz des embryologisch excessiv entwickelten Sehnerv-Pigmentes.

---

7) **Zur Casuistik der Colobome nervi optici,** von Dr. Tereschkowitsch in Moskau.

Bei einem 15jährigen Mädchen zeigte sich nach Extraction einer einseitigen Cataract Coloboma nervi optici mit markhaltigen Nerven-Fasern combinirt.

---

8) **Ueber die ophthalmoskopische Sichtbarkeit der Ora serrata und der Processus ciliares,** von Dr. Reimer in Braunschweig. (Aus der Universitäts-Augenklinik Zürich.)

Es gelingt unter günstigen Umständen beim iridektomirten, linsenlosen Auge ein ophthalmoskopisches Bild der Ora serrata und der Processus ciliares zu erhalten, das Verf. beschreibt.

---

9) **Beiträge zur Anatomie des Secundär-Glaukom,** von Dr. Sachsalber, Privat-Docent in Graz.

Verf. untersuchte 5 Augen mit Secundär-Glaukom und hierdurch bedingter Skleral-Ektasie anatomisch. Ein Corneal-Staphylom hatte in allen Fällen zum Glaukom geführt. Das Ergebniss der Befunde war, dass durch dieselben die völlige anatomische Gleichheit zwischen dem primären Glaukom und dem Secundär-Glaukom bei Corneal-Staphylom-Bildung dargethan erscheint. Die Veränderungen an den Vortex-Venen, sowie den perivenösen Lymph-Räumen sind ganz dieselben, wie beim primären Glaukom.

---

10) **Beiträge zur Kenntniss der anatomischen Grundlage der Alkohol-Amblyopie,** von Dr. A. Siegrist, Augen-Arzt in Basel.

Die Sehnerven eines Falles von Alkohol-Amblyopie zeigten Atrophie des papillo-maculären Bündels mit auffallender Wucherung des interstitiellen Bindegewebes des erkrankten Gebietes im Gegensatz zu dem Bilde der einfachen Sehnerven-Atrophie. Verf. schliesst sich der Ansicht von Samelsohn und Uhthoff an, dass der Alkohol-Amblyopie wie der acuten Retrobulbär-Neuritis wohl eine primäre, interstitielle Neuritis des papillo-maculären Bündels zu Grunde liegt. Er wendet sich gegen Nuel, der den primären Sitz der Erkrankungen in die Netzhaut verlegt, und widerlegt dessen Einwände gegen Uhthoff's Befunde und Folgerungen.

XLI. 2.

11) **Ueber die Möglichkeit eines objectiven Nachweises der Farbenblindheit,** von Dr. Abelsdorff, Berlin.

Die Aenderungen der Pupillenweite durch verschiedenfarbige Belichtung erfährt bei Farben-Blindheit, wo die Helligkeits-Werthe der farbigen Lichte andere werden, Veränderungen, die Verf. zu interessanten Untersuchungen benutzt.

---

12) **Ueber paralactische und perspectivische Verschiebung zur Erkennung von Niveau-Differenzen, bezw. das monoculare körperliche Sehen im Auge,** von Dr. M. Reimar, Augen-Arzt in Braunschweig.

Im aufrechten Bilde erhalten wir, wenn wir mit unserm Auge Bewegungen ausführen, Schein-Bewegungen der hinter einander gelegenen Punkte im Augen-Hintergrunde. Durch diese perspectivische Verschiebung sind kleine Tiefen-Unterschiede genau zu erkennen, wo die paralactische Verschiebung im umgekehrten Bilde im Stiche lässt.

---

13) **Ueber subjective Astigmometrie bei gewissen ophthalmometrischen Verdoppelungs-Methoden, speciell beim Kagenaar'schen Biprisma,** von Dr. S. Holth, Christiania.

Der uncorrigirte, astigmatische Untersucher erhält bei verschiedenen ophthalmometrischen Verdoppelungs-Methoden falsche Resultate, indem sein eigener Astigmatismus abgespiegelt wird. Es sind daher nur Verdoppelungs-Methoden brauchbar, bei denen das Gesichtsfeld nicht gespalten wird, z. B. das Coccius'sche Kalkspath-Prisma und am besten das Wollaston-Prisma.

---

14) **Zwei Fälle von Verletzung des Sehnerven,** von Dr. Caspar, Mühlheim a. Rh.

---

15) **Ueber das Vorkommen isolirter Flecken markhaltiger Nervenfasern in der Retina,** von Dr. Caspar, Mühlheim a. Rh.

Unter 14 000 Fällen sah Verf. 4 Mal markhaltige Nervenfasern in einiger Entfernung von der normalen Papille.

---

16) **Ein Beitrag zur Bakteriologie folliculärer Erkrankungen der Bindehaut, klinisch-bakteriologische Untersuchung aus der Augen-Abtheilung und dem bakteriologischen Laboratorium des Militär-Hospitals in Kiew,** von Dr. Gromakowski, Kiew.

Die bakteriologische Untersuchung von 70 Fällen von Körner-Krankheit veranlasst den Verf. zu dem Schlusse, dass das Trachom in einigen Fällen als Reactions-Erscheinung von Seiten der Conjunctiva auf die Infection mit verschiedenen pathogenen Mikroorganismen sich ausbilden könne. In der Mehrzahl der Fälle sei es auf die Combination zweier Erkrankungs-Formen zurückzuführen, der folliculären und einer hinzutretenden acuten oder chronischen Conjunctiva catarrhalis. In derartigen Fällen sei höchstwahrscheinlich die Follikel-Bildung durch irgendwelche längere Zeit schwach einwirkende, Reizung der Conjunctiva bedingt, während Hinzutreten der acuten, catarrh. Conjunctivitis durch eine Infection, in seinen Fällen mit dem Koch-Week'-

schen Bacillus, hervorgerufen sei. Chronisch verlaufende Entzündungen, die sich der Follicular-Erkrankung zugesellen, würden durch eitererregende Mikroben, wie Streptokokken, Staphylokokken verursacht.

---

17) **Zwei bemerkenswerthe Fälle von Eisen-Splittern in den vorderen Theilen des Auges,** von Dr. Glauning, I. Assistenz-Arzt. (Aus der Universitäts-Augenklinik Erlangen.)

In dem ersten Falle war das Auge beim Holzsägen verletzt. Die entstandene Auflagerung auf der Iris wurde daher als Holz-Splitter angenommen (Sideroskop? Ref.) und mit einem stumpfen Häkchen glatt entfernt. Der Fremdkörper bestand aus Eisen. Im zweiten Falle glaubte ein Knabe mit dem „Griffel" ins Auge gestossen zu sein. Der in Eiter gehüllte Fremdkörper wurde mit einer Haken-Pincette aus der Vorderkammer gezogen. Er erwies sich nicht als Griffel-Stück, sondern als die vordere Hälfte einer Stahlfeder. Im erstern Falle wäre eine Magnet-Extraction schonender gewesen, wenn auch der Erfolg ein sehr guter war, im zweiten Falle hatten die Federspitzen Widerhaken gebildet, die ein directes Anfassen des Fremdkörpers nicht hätten umgehen lassen.

XLI. 3.

18) **Ueber eine einfache binoculäre stereoskopische Lupe,** von Dr. E. Berger, Paris.

Die Lupe besteht aus gegen einander geneigten, decentrirten Convex-Linsen, welche in die vordere Wand eines Gehäuses eingefügt sind, das nach hinten offen ist und sich an Stirn, Schläfe, Wange des Untersuchers anschmiegt. (Und auch an den Ohren befestigt werden kann. H.)

---

19) **Ueber die Kernzone der Linse der Gang-Vögel,** von Dr. Ritter, Bremervörde.

---

20) **Ein Fall von Netzhaut-Vorfall durch eine centrale Hornhaut-Fistel mit Phthise des Augapfels traumatischen Ursprungs, Enucleation, anatomische und mikroskopische Untersuchung,** von Dr. Adam Beduarski, I. Assistenz-Arzt. (Aus der Universitäts-Augenklinik Lemberg.)

Durch eine centrale Hornhaut-Perforation trat nach Linsen-Luxation die durch Blutungen abgehobene Netzhaut hindurch und verklebte mit der Wunde.

---

21) **Ein Fall von Orbital-Cavernom, entfernt nach Krönlein's Methode mit Erhaltung des Auges und Verbesserung der Sehschärfe,** von Dr. Arnold Knapp in New York.

---

22) **Bemerkungen zu dem Aufsatz von Prof. Hess „Ueber angeborene Bulbus-Cysten und ihre Entstehung"** (Arch. f. Augenheilk. XLI, 1), von Dr. Ginsberg in Berlin.

---

23) **Ueber leukämische Pseudo-Tumoren in der Retina,** von Dr. Hugo Feilchenfeld, Augen-Arzt in Lübeck. (Aus der Augen-Abtheilung der königl. Charité in Berlin.)

In einem Falle von lienaler Leukämie, der ophthalmoskopisch Papillitis, Hämorrhagien und zahlreiche weisse Flecke gezeigt hatte, fand Verf. das

anatomische Bild beherrscht durch Pseudo-Tumoren, die aus weissen und rothen Blut-Körperchen bestanden. Da die Gefäss-Wandungen intact waren, muss der Blut-Austritt durch Diapedese erklärt werden, die durch die Zusammensetzung des leukämischen Blutes bedingt ist.

Verf. geht auf die leukämischen Erkrankungen der Netzhaut näher ein.

---

24) **Thrombose der Vena centralis retinae in Folge von Chlorose,** von Dr. Th. Bałłaban, Augen-Arzt in Lemberg.

Klinische Beobachtung einer Thrombose der Central-Vene bei Chlorose mit Papillitis, die es nahe legt, manche Fälle von Retinitis und Neuritis optica bei Chlorose auf Thrombose der Central-Vene zurückzuführen.

---

25) **Die Sachs'sche amaurotische familiäre Idiotie,** von Dr. Michael Mohr, ordin. Augen-Arzt. (Aus dem Pródy-Kinderspitale in Pest.)

Ein selbst beobachteter Fall giebt Verf. Anlass zu einer Literatur-Zusammenstellung. Die Haupt-Symptome der Erkrankung sind: Das Kind wird normal geboren und entwickelt sich bis zu einem Jahre normal, dann verblödet es, Rumpf und Extremitäten werden schwach, Lähmungen treten auf, bald in schlaffer, bald in spastischer Form; die Reflexe können dabei normal, vermindert oder erhöht sein. Das Sehvermögen schwindet. In beiden Augen erscheint in der Macula-Gegend als typisch ein weisser Fleck mit kirschrothem Punkte in der Mitte. Meist noch vor Abschluss des 2. Lebensjahres tritt Exitus letalis ein. Gewöhnlich erkranken mehrere Mitglieder derselben Familie.

Anatomisch findet sich grosser Faser-Ausfall im Gehirn, der Oblongata und dem Rückenmark, besonders in den Pyramiden-Bahnen. Es findet sich ferner gänzliches Fehlen oder rudimentäres Vorhandensein der Pyramiden-Zellen, an einigen Stellen fettige Degeneration, Gliahypertrophie. Im Auge: Oedema maculae luteae, Zunahme der Ganglien-Zellenschicht, Sehnerven-Schwund.

---

26) **Die Original-Artikel der englischen Ausgabe.** (Arch. of Ophthalm. XXVIII, 3.) Erstattet von Dr. Abelsdorff, Berlin.

1. Ein Fall von Lähmung der Divergenz; seine Bedeutung für die Theorie des Schielens und Heterophorie, von A. Duane, New York.
2. Ein weiterer Beitrag zur Extraction von Stahl- oder Eisensplittern mit dem Haab'schen Elektromagneten, von A. Barkan, San Francisco.

Von Verf.'s Fällen mussten 3 Augen wegen Panophthalmie entfernt werden, bei zweien hatte sich diese gleich nach der Verletzung eingestellt. 8 Augen wurden gerettet, 4 mit sehr guter, 4 mit zum Theil brauchbarer Sehschärfe. (Unrichtig ist Verf.'s Behauptung, dass der Haab'sche Magnet zugleich ein sicheres Sideroskop ist.)

3. Kugelschuss-Verletzung durch den Kopf mit Verlust des rechten Auges und starker Herabsetzung der Sehschärfe auf dem linken, von J. H. Delany.

Interessant ist bei dem Falle, dass der Bulbus von der Kugel nicht durchbohrt, sondern diese vom Bulbus nach unten abgelenkt wurde. Die Kugel drang durch die rechte Schläfe in die Orbita, zerriss den rechten

Sehnerven, ging durch Keilbein-Körper unter dem linken Auge entlang und trat unter dem Jochbein aus. Links entstanden grosse Aderhaut-Risse und Blutungen.

4. Die Anwendung von Nebennieren-Extract bei Augen-Erkrankungen, von H. Bates, New York.
   Benutzung der adstringirenden Wirkung bei Entzündungen.
5. Zur Bakteriologie der acuten katarrhalischen Conjunctivitis, von C. A. Veasey, Philadelphia.
   In 64 Fällen fand sich 6 Mal der Mikrococcus pyogenes albus, 2 Mal der Mikrococcus pyogenes aureus, 3 Mal der Week'sche Bacillus, 53 Mal der Fränkel'sche Pneumococcus.

XXVIII. 4.

1. Hyperostose der Schädelknochen, Bericht über einen solchen Fall, der zu Exophthalmus und Blindheit führte, von F. W. Ellis, Monson.
   In einem Falle von diffuser Hyperostose war hauptsächlich der frontale und obere Theil des Gesichts afficirt, die Orbitae waren ebenfalls betroffen. Die entstehende Stenose der Foramina optica führte zu Sehnerven-Atrophie. Die Krankheit bestand 30 Jahre.
2. Circulations-Störungen in der Netzhaut durch Arteriosklerose, von C. Zimmmermann, Milwaukee.
   Fall von Endarteriitis proliferans eines Zweiges der Art. centr. retinae.
3. Amaurose nach Betreten eines Schachtes, in dem Dynamit zur Explosion gebracht war, von D. Brose, Evansville.
   Vergiftung, wahrscheinlich durch Kohlenoxyd, die zu Abblassung der temporalen Sehnerven-Hälften und dauernder Sehschwäche führte.
4. Ein Fall von Vergiftung nach Einträuflung von Eserin in die Augen, von Clarence R. Dufour, Washington.
   Nach Einträuflung von 2 % Eserin-Lösung (8 Mal) trat schwerer Collaps ein, der unter Atropin, Digitalis, Nitroglycerin schwand.

XXVIII. 5.

1. Augen-Anstrengung in Beziehung zur verticalen Centrirung von Linsen, von B. L. Dunn, Syracuse.
   Beim Lesen benutzen die Patienten gewöhnlich den untern Theil ihrer Gläser, so dass diese decentrirt sind. Dadurch entsteht ein astigmatischer und ein prismatischer Fehler. Die wirksamste Correction ist Centrirung der Gläser nach unten. Spiro.

Vermischtes.

1) Leopold Weiss, geboren 1849 zu Giessen, gestorben am 2. Februar 1901 zu Mannheim.

Leopold Weiss studirte Heilkunde in Giessen, Tübingen und Wien, promovirte 1874 in Giessen und war 1875—77 unter O. Becker Assistent an der Universitäts-Augen-Klinik zu Heidelberg. 1876 habilitirte er sich daselbst und wirkte seit 1878 als Augen-Arzt in Heidelberg und dem benachbarten Mannheim; 1895 wurde er zum ausserordentlichen Professor ernannt. Seine literarische Thätigkeit war ausserordentlich umfassend und fruchtbar;

er hat wesentliche Bereicherungen unsrer Wissenschaft geliefert. Sein frühzeitiger Tod im besten Mannes-Alter, durch Lungen-Entzündung, ist tief zu beklagen. Jeder Besucher der Heidelberger Versammlungen wird ihm ein freundliches Angedenken bewahren.

Im Folgenden geben wir eine Liste seiner hauptsächlichsten Veröffentlichungen: 1. Zur Bestimmung des Dreh-Punktes im Auge, Arch. f. O. XXI, 2 (1874). — 2. Polyopia monocularis., ebendas. — 3. Ein Fall von Sehnerven-Blutung, Klin. Mon.-Bl. f. A. XXIII. — 4. Ein Fall von scheinbarer Myopie, ebendas. — 5. Ueber den nach dem Weber'schen Hohlschnitt entstandenen Hornhaut-Ast., ebendaselbst. — 6. Beiderseitige metastat. Chorioiditis nach complicirter Fractur, ebendas. — 7. Beitrag zur Entwicklung der Myopie. Ueber eine leicht ausführbare Messung des Augenspiegel-Bildes, Arch. f. O. XXII, 2. — 8. Ueber die Tuberculose des Auges, Arch. f. O. XXIII, 4. — 9. Ueber die Refract. Veränderung bei Acc.-Lähmung, Arch. f. O. XXIV, 2. — 10. Ueber die Abfluss-Wege der intraocularen Flüssigkeit, Arch. f. O. XXV, 2. — 11. Ein neuer ophthalmoskopischer Befund am myopischen Auge, Klin. Mon.-Bl. f. A. 1879, S. 489. — 12. Extraction eines Eisensplitters mit Hilfe des Elektro-Magneten, ebend. 1883, S. 364. — 13. Zur Anatomie des myopischen Auges, Mittheil. aus der ophth. Klinik zu Tübingen, II, 1884. — 14. Ein Fall von periodischer Oculomotorius-Lähmung, Wiener med. Wochenschr., 1885, Nr. 17. — 15. Ueber den an der Innenseite der Papille sichtbaren Reflex-Bogenstreif und seine Beziehung zur beginnenden Kurzsichtigkeit, Arch. f. O. XXXI, 3. — 16. Ueber die ersten Veränd. des kurzsichtigen Auges, Bericht über die XVII. Versamml. der ophthalm. Gesellsch. zu Heidelberg. — 17. Ueber Länge und Krümmung des Orbitalstückes der Sehnerven und deren Einfluss auf Entstehung der Kurzsichtigkeit, Tageblatt d. 58. Vers. deutscher Naturforscher u. Aerzte. — 18. Ueber den Einfluss der Spannung der Augenlider auf die Krümmung der Hornhaut, Bericht d. XVIII. Versamml. d. ophthalm. Gesellsch. zu Heidelberg. — 19. Beziehung der Form des Orbita-Eingangs zur Myopie, Klin. Mon.-Bl. f. A. 1888. — 20. Beiträge zur Anatomie der Orbita I. (Länge und Krümmung des Sehnerven), Tübingen, 1888, Laupp, 175 S. — 21. Zur Anat. d. Eintritts-Stelle des Sehnerven, VII. internat. Ophth.-Congress zu Heidelberg. — 22. Behandlung der Thränensack-Blennorrhoe der Neugeb., Klin. Mon.-Bl. 1889. — 23. Anat. d. Orbita, XX. Versamml. der ophthalm. Gesellsch. zu Heidelberg. — 24. Messung des Neigungs-Winkels des Orbita-Eingangs, Arch. f. A. XXI. — 25. Schwere Iritis durch Eindringen von Raupen-Haaren, Arch. f. A. XX. — 26. Sections-Befund bei einem Schielenden, Klin. Mon.-Bl. f. A. 1890. — 27. Beitr. zur Anatomie der Orbita, III. (Ueber das Verhalten der Orbita bei den verschiedenen Kopf- und Gesichts-Formen), Tübingen, 1890, Laupp, 132 S. — 28. Zur Pathogenese des Chalaz., Klin. Mon.-Bl. f. A. 1891. — 29. Scharf begrenzte Ektasien am hinteren Pol bei hochgradiger Myopie, Arch. f. A. XXIII. — 30. Zur Diagnose der sympath. Ophth., Arch. f. A. XXV. — 31. Ueber das Verhalten der Augenhöhle bei Einäugigen, ebendas. — 32. Zur Erkrankung d. Thränenwege bei Neugeborenen, Klin. Mon.-Bl. f. A. 1892. — 33. Ueber das Schielen u. seine Spontan-Heilung, XXIII. Versamml. d. ophth. Gesellsch. z. Heidelberg. — 34. Demonstrations-Tafeln aus Glas zum Aufzeichnen, Klin. Mon.-Bl. f. A. 1893. — 34. Zur Casuistik der Sehnerven-Leiden bei Thurm-Schädel (mit O. Brugger), Arch. f. A. XXVIII. — 35. Ueber das Verhalten des M. rect. int. und ext. bei wachsender Divergenz der Orbita, Arch. f. A. XXIX. — 36. Zur Aetiologie der angeborenen Missbildung des Auges,

ebendas. XXX. — 37. Ueber das Schielen, insbesondere über Kopf- und Gesichtsbildung bei den jugendl. Schielenden, Transact. of the VII. internat. Congress, Edinburgh. — 38. Augenärztliche Demonstrations-Tafeln, 4 Bl., Wiesbaden, 1895. — 39. Ueber das Wachsthum des Auges, XXIV. Versamml. der ophthalm. Gesellsch. zu Heidelberg und Anat. Hefte, 1897. — 40. Exophthalmometer, Mikrophthalmus, ebendas. — 41. Einseitige Erblindung und Diabet. nach Trauma (mit M. Görlitz), Arch. f. A. XXXI. — 42. Scharfbegrenzte hintere Ektasien myopischer Augen, Versammlung der deutschen Naturforscher u. Aerzte, 1896 und als Sonderschrift, Wiesbaden, 1897. — 43. Schielen bei Torticollis, ebendas. — 44. Transplantation brückenförmiger Bindehaut-Lappen, XXV. Versamml. der ophth. Gesellsch. zu Heidelberg (und Arch. f. A. XXXIII). — 45. Operation nach Krönlein, ebendaselbst. — 46. Mikrophth. mit Sehnerv-Colobom (mit M. Görlitz), Arch. f. A. XXXIII. — 47. Gesichtsfeld der Schielenden, XXVI. Versamml. der ophthalm. Gesellsch. zu Heidelberg. — 48. Operation d. Narben-Ectrop., ebendaselbst. — 49. Arthrit. und Conjunctiv. blennorrh., Klin. Mon.-Bl. f. A. 1897. — 50. Das Gesichtsfeld der Kurzsichtigen, Leipzig u. Wien, 1898. — 51. Ueber Celluloid-Brillen, XXVII. Versamml. der ophth. Gesellsch. zu Heidelberg. — 52. Subj. Kopf-Geräusche und pulsirender Exophthalmus, Wiener klin. Wochenschr. 1898. — 53. Fremdkörper im Auge und Röntgen-Strahlen, Ophth. Klinik II, 5 und Klin. Mon.-Bl. f. A. 1898. — 54. Accommodation des Schiel-Auges, ebendas. — 55. Enucleation unter Schleich'scher Infiltr.-Anaesthesie, Ophth. Klinik II, 12. — 56. Ueber das Vorkommen von Iris-Rissen (mit Klingelhöfer), Arch. f. A. XXXIX, 1899. H.

2) Bowater J. Vernon, geboren 1837, gestorben 28. Januar 1901. Assistent in Moorfields 1864 und später Curator des Museums daselbst, 1867 Demonstrator für Augenkrankheiten zu St. Bartholemews und seit 1869 Chirurg daselbst. Er schrieb in Bartholemews Hosp. Rep. über angeborene Myopie, Herpes ophth. und Tuberculose des Augapfels, ferner grössere Abhandlungen über intraoc. Geschwülste bei Kindern, Excision und Abscission des Augapfels; doch hat er seit 1871 nichts mehr veröffentlicht. Er war ein eifriger Lehrer, geschickter Operateur und menschenfreundlicher Arzt. H.

3) Zusatz zu S. 24 Nr. 4.

Heddaeus vermeidet jede Verletzung der vorderen Theile des Auges. Er eröffnet entweder die hintere Kammer in der Scleral-Linie, d. i. 1 mm hinter dem Hornhaut-Saume, vermittelst einer besonders construirten Linear-Lanzette oder eines Scleral-Messers, und extrahirt mit oder ohne einen leisen Druck, eventuell mittels des Pagenstecher'schen Löffels oder der Draht-Schlinge die Linse sammt der Kapsel, — oder er sticht ein v. Graefe'sches Linear-Messer in der Scleral-Linie ein, schiebt dasselbe längs der Iris durch die hintere Kammer, macht die Contrapunction wieder 1 mm vom Scleralborde und schneidet in der Scleral-Linie aus, wornach er die Linse, je nachdem eine Verletzung der Kapsel zu vermeiden geglückt ist oder nicht, mit oder ohne Kapsel extrahirt.

4) Das vortreffliche Verhältniss zwischen den französischen und deutschen Fachgenossen ist wiederum in der Sitzung der ophth. Gesellsch. zu Paris vom 4. Dec. 1900 deutlich zu Tage getreten. (Vgl. Recueil d'Ophth. Dec. 1900.) Ein Herr, der Geschichte liebt, versuchte wiederum, einem unsrer Grossen ein wenig am Zeuge zu flicken. Sofort erhob sich, voll warmer Begeisterung, Hr. Abadie zur Vertheidigung des angegriffenen A. v. Graefe.

Zum Angriff hatte eine aus den Annal. d'Ocul. von 1857 (Bd. XXXVII, S. 193 ff.) ausgegrabene Reise-Beschreibung von Dr. Quadri aus Neapel gedient. Da ich ein vollständiges Exemplar der Annal. d'Ocul. besitze, so möchte ich aus dem 1. Bande derselben (vom Jahre 1838) zwei Punkte hervorheben: 1. In dem Vorwort erwähnt Fl. Cunier: Je fus étrangement surpris de les entendre presque tous (sc. les confrères français) proclamer qu'ils étaient en arrière de leurs confrères d'Allemagne, d'Angleterre et d'Italie. 2. Als seine Mitarbeiter nennt er 7 Deutsche, 7 Belgier, 7 Franzosen und 1 Holländer.

Bezüglich des ersten Punktes beglückwünschen wir die neue französische Schule, welche Wandel geschaffen hat.

Bezüglich des zweiten Punktes bemerken wir, dass die Annal. d'Ocul. in ihrem Band CXXV vom 1. Jan. 1901 unter den 11 Correspondenten keinen und unter ihren 58 Mitarbeitern einen Deutschen verzeichnen, aus „Dantzig". H.

Bibliographie.

1) Grundriss der Theorie und Praxis der Schatten-Probe (Skiaskopie) mit einer Reihe von Abbildungen, von Otto Neustätter. (München, 1900, J. F. Lehmann.) Das vorliegende Werk sollte ursprünglich nur eine Beschreibung der zugehörigen Tafeln und Phantome werden. Um aber demjenigen, der es zur Hand nimmt, etwas Abgeschlossenes zu bieten, hielt es Verf. für richtig, eine zusammenfassende Darstellung des ganzen Gebietes zu geben, obgleich Monographien schon in französischer, englischer, italienischer, russischer und auch in deutscher Sprache existiren. Die Schilderung der Tafeln und Phantome nimmt einen relativ noch immer breiten Raum ein; es sollte eben auch dem Anfänger die Möglichkeit gegeben werden, ohne viel Voraussetzungen durch Selbst-Studium dieselben und damit auch die skiaskopischen Vorgänge gründlich verstehen zu lernen. Ueber die praktische Ausführung der Refractions-Bestimmung hat Verf. sich kurz gefasst, da dieselbe leicht nach einigen Versuchen erlernt werden kann. Nachdem im Einzelnen das Wesen der Schatten-Proben und ihr Name erklärt sind, folgt eine Darstellung und Erläuterung der skiaskopischen Vorgänge durch Experimente, Constructionen und Phantome. Dabei werden zunächst die eintretenden, sodann die austretenden Strahlen betrachtet, und schliesslich wird eine kurze schematische Darstellung des gesammten Strahlenganges gegeben. Die Theorie für Astigmatismus beansprucht ein besonderes Kapitel. Der Wunsch des Verf.'s, dass die Arbeit zur weiteren Verbreitung eines gründlichen Verständnisses für die Theorie der Skiaskopie und zu einer Klärung der noch merkwürdig divergirenden Anschauungen über dieselbe beitragen möge, dürfte in der That erfüllt werden. Moll.

2) Ueber einen Fremdkörper im Augen-Innern, dessen Bestimmung mit Röntgen-Strahlen und Magnet-Extraction, von Dr. E. Mock. (Münchener med. Wochenschr. 1900. Nr. 27.) Nachweis eines 25 mg schweren Eisen-Splitters im Augen-Innern mittels Röntgen-Strahlen. Extraction mit dem Hirschberg'schen Magneten. C. Hamburger.

Um Einsendung von Separatabdrücken wird gebeten (Berlin NW. 26 Schiffbauerdamm).

Verlag von Veit & Comp. in Leipzig. — Druck von Metzger & Wittig in Leipzig.

Centralblatt

für praktische

AUGENHEILKUNDE.

Herausgegeben von

Prof. Dr. J. Hirschberg, Geh. Med.-Rath, in Berlin.

Unter ständiger Mitwirkung der Herren Dr. Ancke in München, Dr. Berger in Paris, Prof. Dr. Birnbacher in Graz, Dr. Brailey in London, Prof. Dr. H. Cohn in Breslau, Doc. Dr. Cl. du Bois-Reymond in Berlin, Doc. Dr. E. Emmert in Bern, Prof. C. Gallenga in Parma, Dr. Ginsberg in Berlin, Prof. Dr. Goldzieher in Budapest, Dr. Gordon Norrie in Kopenhagen, Prof. Dr. Horstmann in Berlin, Dr. Issigonis in Smyrna, Prof. H. Knapp in New York, Prof. Dr. Krückow in Moskau, Dr. Kuthe in Berlin, Dr. Landau in Coblenz, Prof. Dr. Magnus in Breslau, Major F. P. Maynard, I. M. S., Civil Surgeon of Patna and Superintendent of the Medical School, Dr. Michaelsen in Görlitz, Dr. Moll in Berlin, Prof. Dr. J. Munk in Berlin, Dr. Neuburger in Nürnberg, Dr. Peltesohn in Hamburg, Dr. Pergens in Brüssel, Prof. Peschel in Frankfurt a. M., Dr. Purtscher in Klagenfurt, Dr. M. Reich in Petersburg, Med.-Rath Dr. Scheer in Oldenburg, Prof. Dr. Schenkl in Prag, Prof. Dr. Schwarz in Leipzig, Dr. Spiro in Berlin, Dr. Stiel in Köln.

Monatlich ein Heft. Preis des Jahrganges 12 Mark. Zu beziehen durch alle Buchhandlungen des In- und Auslandes und die Postanstalten des Deutschen Reiches.

März. **Fünfundzwanzigster Jahrgang.** **1901.**

Inhalt: **Original-Mittheilungen.** I. Ueber Ausschälung des Augapfels. Von Dr **Bähr**, ehemaligem Volontär-Arzt. — II. Ueber die Einführung von Jodoform-Stäbchen in die vordere Kammer. Von Prof. **W. Goldzieher** in Budapest. — III. Iritis suppurativa diabetica mit nachfolgendem Glaucom. Von Prof. **W. Goldzieher** in Budapest. — IV. Die Erosionen der Hornhaut und ihre Folgen. Von Prof. **A. v. Reuss.**

Klinische Beobachtungen. I. Primär-Affect des Augenlids. II. Ein Stein-Splitter aus dem Auge nach 12 Jahren entfernt. III. Tuberculöses Geschwür der Lederhaut. IV. Stich-Verletzung des Orbital-Daches mit letalem Ausgange. V. Ein geheilter Fall diabetischer Sehnerven-Atrophie. VI. Plötzliche, vorübergehende Amaurose bei einem Kinde. VII. Beiderseitige vorübergehende Amblyopie bei einem Kinde. VIII. Retinitis albuminurica, Ausgang in vollständige Heilung. Mitgetheilt von Dr. Eduard Zirm in Olmütz.

Gesellschaftsberichte. XIIIe Congrès internat. de médecine. Paris, 2—9 août 1900.

Journal-Uebersicht. Deutschmann's Beiträge zur Augenheilk. 1900. Heft XLIV.

Bibliographie. Nr. 1—5.

[Aus der Augen-Heilanstalt des Herrn Geheimrath Hirschberg.]

I. Ueber Ausschälung des Augapfels.

Von Dr. **Bähr**, ehemaligem Volontär-Arzt der Anstalt.

In der Augenheil-Anstalt des Herrn Geheimrath Hirschberg wurden, vom Jahre 1869 bis zum 1. October 1900, 819 Enucleationen des Augapfels vorgenommen; dazu kommen, als Ersatz-Operationen, 14 Neurotomien und 2 Exenterationen. Das ergiebt, berechnet auf die Gesammtzahl der klinischen Patienten dieses Zeitraums, die 10951 betrug, 7,6 %.

Die Operation verlief bei allen Kranken ohne Zwischenfälle, und es ist kein Todesfall durch dieselbe zu beklagen gewesen.

Die Aufenthaltsdauer in der Klinik betrug — abgesehen von Ausnahmefällen, die z. B. wegen sympathischer Erkrankung des andren Auges weiterer Behandlung bedurften, — durchschnittlich 9 Tage.

Vor Einführung des Cocain wurde in der Regel in Chloroform-Narcose operirt, wenn es der Zustand des Patienten irgend gestattete. Nur in 49 Fällen finde ich besonders notirt, dass Narcose wegen des Allgemein-Befindens nicht möglich war. Später wechseln Local- und Allgemein-Betäubung ab, und zwar wurden bei ersterer in den letzten Jahren meist subconjunctivale Injectionen von Cocain, nebst Aufträuflungen desselben, vorgenommen. Die Patienten klagten bei diesem Verfahren nicht über nennenswerthe Schmerzhaftigkeit der Operation; diese selbst wurde bei letzterer Methode durchaus nicht verlängert und nahm im Allgemeinen vom ersten Scheeren-Schnitt an nicht mehr als 1 Minute in Anspruch.

Es wurde nach Arlt'scher Methode mit einigen Abweichungen in folgender Weise operirt:

Nach gehöriger Vorbereitung und Einlegen des Sperrers wird die Bindehaut 2—3 mm nasal vom innern Hornhaut-Rande gefasst und eingeschnitten, die Sehne des Musc. rect. intern. auf den Schielhaken geladen und so durchschnitten, dass ein genügender Sehnen-Stumpf zum bequemen Erfassen am Bulbus cornealwärts stehen bleibt. Dieser Stumpf wird mit einer besonderen, sehr kräftigen Pincette (vgl. die Abbildung in halber Grösse)

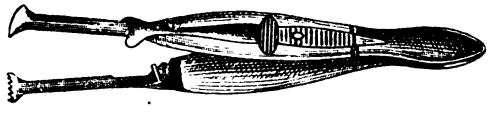

gefasst. Jetzt wird die Bindehaut rings um die Hornhaut durchschnitten, und die Ansätze der übrigen Muskeln durchtrennt. Nunmehr wird der Augapfel mittelst der erwähnten Pincette kräftig nach aussen rotirt, eine gebogene Scheere geschlossen am Augapfel entlang bis zum Sehnerven geführt und dieser mit einem Schlage durchtrennt; die meist nicht erhebliche Blutung wird durch Compression gestillt und die Bindehaut nach gründlicher Aus- und Abspülung mit $1\,^0/_{00}$ Sublimat-Lösung durch mehrere Nähte geschlossen und ein fester Verband angelegt: alles dies natürlich unter Wahrnehmung peinlichster Asepsie. Schwellung entsteht gar nicht oder ist nur mässig, und es können die Patienten meist schon mit künstlichem Auge entlassen werden.

Wie erwähnt, wurden von Ersatz-Operationen im Ganzen 14 Neurotomien ausgeführt, und zwar in den Jahren 1878—1881.

Als Professor Schöler Anfang 1878 die schon von A. v. Graefe und später von Boucheron vorgeschlagene Operation wieder aufgenommen und

darüber in der medicinischen Gesellschaft (24. Januar 1878) berichtete, wies Herr Geheimrath HIRSCHBERG in der Debatte schon damals auf die Bedenken gegen die Neurotomie, gegenüber der Enucleation, hin, „da ja sensible Nervenfasern nach ihrer Durchschneidung wieder zusammenheilen, bezw. nach der Peripherie auswachsen". Und dies bestätigte sich in unsren Fällen; wenn auch die Resultate zum Theil befriedigende waren, so konnte doch fast ausnahmslos nach Jahresfrist Wiederherstellung der Sensibilität des Augapfels, besonders der Hornhaut, wenn solche vor der Operation noch vorhanden gewesen, festgestellt werden; und diese klinische Beobachtung wurde durch die anatomische Untersuchung des Herrn Dr. F. KRAUSE, damaligen Assistenten der HIRSCHBERG'schen Klinik, bekräftigt.

Von den 14 Fällen mussten drei nachträglich enucleirt werden; 1 Patient verweigerte die Operation, trotzdem schon nach 6 Wochen neue Exacerbation der Cyclitis in einem seit 3 Jahren ohne bekannte Ursache erblindeten Auge auftrat. In den andren Fällen handelte es sich zweimal um Phthisis mit Reiz-Erscheinungen (entstanden durch Trauma, bezw. Hornhaut-Ulcerationen); der dritte Patient hatte einen Eisensplitter im Bulbus, der zwar glücklich extrahirt wurde, doch konnte Cyclitis mit nachfolgender Phthisis nicht aufgehalten werden. Da die eventuelle Gefahr der sympathischen Entzündung beseitigt werden musste und Patient zur Entfernung des Augapfels sich nicht entschliessen konnte, wurde die Neurotomie vorgenommen; diese hatte anfänglich guten Erfolg, doch kehrten die cyclitischen Erscheinungen wieder, so dass nach 2 Monaten doch enucleirt werden musste. Weiter sind an dieser Stelle 4 Fälle zu erwähnen, wo anderweitig Neurotomien gemacht waren ohne dauernden Erfolg, so dass nach kürzerer oder längerer Zeit die Enucleation nöthig ward.

Aehnliche Erfahrungen machten andre Operateure, und die meisten stehen wohl jetzt auf dem Standpunkt, möglichst conservativ zu verfahren; muss man aber operativ vorgehen, dann als die sicherste Methode, welche dauernde Resultate gewährt, die Enucleation zu wählen.

Wie übrigens die wachsende Erfahrung zunehmend conservatives Verfahren ermöglicht, ergiebt sich aus der folgenden Beobachtung. Es kamen in der HIRSCHBERG'schen Anstalt

im 1. Jahrzehnt auf 2262 Patienten, bezw. 1867 Operationen, 180 Enucleationen (d. h. 7,9 % bezw. 9,6 %);
im 2. Jahrzehnt auf 4266 Patienten, bezw. 3591 Operationen, 327 Enucleationen (d. h. 7,6 % bezw. 9,1 %);
im 3. Jahrzehnt auf 4125 Patienten, bezw. 3760 Operationen, 296 Enucleationen (d. h. 7,1 % bezw. 7,8 %).

Die zweite Ersatz-Operation, die sog. Exenteratio bulbi, wurde nur in zwei Fällen ausgeführt, beidemal handelte es sich um Pantophthalmie nach Star-Operation, und es wurde das Verfahren an Stelle der Enucleation

zur Verringerung des Eingriffes und zur Abkürzung des Eiterungs-Processes gewählt; jedenfalls erscheint diese Operation auch sonst geboten, wenn die Enucleation vom Patienten verweigert wird, was ja heute recht selten ist.

Ein Fall sei hier erwähnt, wo bei einer traumatischen Phthise in einer andren Klinik exenterirt worden und wegen wiederkehrender starker Schmerzhaftigkeit des Stumpfes die Enucleation nachgeschickt werden musste.

An der genannten Zahl der Operirten war das männliche Geschlecht mit 535 Fällen (64,4 %) und das weibliche mit 292 Fällen (34,7 %) betheiligt; davon betrafen

bei ersterem das rechte Auge 267 Fälle, das linke Auge 236 Fälle,
„ letzterem „ „ „ 134 „ „ „ „ 134 „

Also zeigte sich im Allgemeinen keine Bevorzugung einer Seite. Die wesentlich stärkere Betheiligung des männlichen Geschlechts ist hauptsächlich auf Rechnung der Verletzungen zu setzen und ja von selbst erklärlich.

Nur in einem Falle lag die traurige Veranlassung vor, das zweite blinde Auge zu entfernen, wegen unerträglicher Schmerzen; das erste Auge war 15 Jahre vorher von einem andren Arzte bei schon vorhandener sympathischer Ophthalmie des zweiten Auges enucleirt; seit 13 Jahren war dieses letztere blind und blieb nie schmerzfrei, so dass der 42jährige Patient dringend um Entfernung des Auges bat.

Die verschiedenen Lebensalter sind in folgender Weise betheiligt:

a) das männliche Geschlecht:

1.	Jahrzehnt	85	Fälle oder	16,6 %
2.	„	78	„ „	15,3 „
3.	„	108	„ „	21,2 „
4.	„	81	„ „	15,9 „
5.	„	67	„ „	12,2 „
6.	„	52	„ „	10,2 „
7.	„	28	„ „	5,5 „
8.	„	8	„ „	1,5 „
9.	„	2	„ „	0,4 „

b) das weibliche Geschlecht:

1.	Jahrzehnt	51	Fälle oder	18,8 %
2.	„	44	„ „	16,2 „
3.	„	52	„ „	19,1 „
4.	„	31	„ „	11,4 „
5.	„	32	„ „	11,8 „
6.	„	25	„ „	9,2 „
7.	„	21	„ „	7,7 „
8.	„	12	„ „	4,4 „
9.	„	3	„ „	1,1 „

Bei Besprechung der Indicationen für die Operation sind in erster Linie, der Häufigkeit nach,

I. die Verletzungen zu erwähnen — 389 Fälle; davon betrafen 309 das männliche und 59 das weibliche Geschlecht; der Rest ist ohne Angabe desselben. Es kommen

bei ersterem auf die rechte Seite 156 Fälle, auf die linke Seite 153 Fälle,
„ letzterem „ „ „ „ 32 „ „ „ „ „ 27 „

Es handelt sich entweder um Augen, die wegen weitgehender Zerstörung unmittelbar die Operation erforderten, oder — in der Mehrzahl — um solche, wo zunächst versucht wurde, das Auge zu erhalten, oder wo Patienten zunächst die Enucleation verweigerten, bezw. sich überhaupt nicht eher in ärztliche Behandlung begaben, oder aber um Fälle, die lange Zeit reizlos blieben und durch frisches Trauma sich von Neuem entzündeten.

Als Ursachen der Verletzung finde ich folgende verzeichnet:

1. Splitter im Augen-Innern:

a) Eisen 188 Fälle. Ein Theil derselben stammt aus der Zeit, wo überhaupt keine Magnet-Versuche gemacht wurden (d. h. vor 1879) oder nur ungenügende Erkennungs-Mittel vorhanden waren; ferner handelt es sich theilweise um solche Fälle, wo der Splitter sich schon längere Zeit im Auge befand, oder auch bereits sehr starke Eiter-Bildung veranlasst hatte, ehe der Kranke gekommen, so dass auch zufallsfreie Extraction das Auge nicht mehr retten konnte.

b) Kupfer 8 Fälle,
c) Stein . 5 „

2. Stich- oder Schnittwunden (mit Messer, Gabel, Scheere, Stahlfeder u. s. w.) 66 Fälle,

3. sehr grosses Eisen- oder anderes Metallstück 37 Fälle,
4. Holzstück . . . 21 Fälle,
5. Hufschlag . . . 5 „
6. Schussverletzungen 15 „

Hierbei ein Fall, wo durch Schuss in die rechte Schläfe das linke Auge verletzt wurde, während das rechte gesund blieb.

7. Blaserohrbolzen . . . 10 Fälle,
8. Zündhütchen . . . . 10 „
9. Stoss mit Stock u. s. w. 30 „
   Schlag . . . . . 7 „
   Kuhhornstoss . . . . 5 „
10. Verbrühung bezw. Verbrennung (Kalk, flüssiges Eisen u. s. w.) 11 Fälle.

Der Ausgang der Verletzungen, die nicht bald zur Enucleation kamen, ist, auf Krankheits-Gruppen vertheilt, folgender:

1. Phthisis . . . . . 141 Fälle,
2. Pantophthalmie . . . 141 „
3. Iridocyclitis . . . . 63 „
4. Glaucoma secundarium 14 „
5. Staphylom . . . . 5 „

Hierzu kommen noch 35 Fälle, bei welchen sich im Anschluss an operative Eingriffe (meist Star-Extractionen, die in verschiedenen Anstalten ausgeführt worden waren,) wegen Iridocyclitis u. s. w. Enucleation nöthig erwies.

Die verschiedenen Lebensalter sind in folgender Weise betheiligt:

	a) Männer	b) Frauen
1. Jahrzehnt	43	11
2. „	59	8
3. „	82	11
4. „	60	7
5. „	44	11
6. „	29	7
7. „	16	4
8. „	4	1
9. „	1	1

II. An zweiter Stelle führe ich die malignen Tumoren des Augen-Innern oder dessen Oberfläche bezw. Umgebung an. (100 Fälle.)

Es kamen 63 Sarcome (meist der Aderhaut) zur Operation; davon betrafen

das männliche Geschlecht 30 Fälle, das weibliche Geschlecht 33 Fälle, es kamen

bei ersterem auf das rechte Auge 17 Fälle, auf das linke Auge 7 Fälle,
„ letzterem „ „ „ „ 13 „ „ „ „ „ 16 „

Das weibliche Geschlecht prävalirt auch hier, wie in der Köster'schen Statistik der Tübinger Universitäts-Augen-Klinik, doch ist ein Vorwiegen der linken Seite hier nicht bemerklich. Am häufigsten ist das 5. und 6. Lebensjahrzehnt befallen (33 Fälle), auf die 3 ersten kommen nur 6 Fälle, der Rest auf die übrigen.

27 Fälle waren sicher ohne Metastasen, 24 waren ohne Notiz, (zum Theil war die Beobachtungszeit noch zu kurz,) bei 12 ist Auftreten von Metastasen notirt.

Gliom der Netzhaut kam in 23 Fällen zur Operation:

8 männliche: bei 3 das rechte Auge, bei 4 das linke Auge,
15 weibliche: „ 6 „ „ „ „ 9 „ „ „

9 blieben ohne Recidiv, 9 erlitten ein solches und 5 sind ohne nähere Angaben, — zum Theil war auch hier die Beobachtungs-Zeit nach der

Operation zu kurz. Auch hier überwiegt das weibliche Geschlecht — im Gegensatz zur Statistik von Köster — doch ist keine Seite nennenswerth bevorzugt; die Kranken standen im Alter von 10 Wochen bis 9 Jahren.

Ferner sind notirt: 4 Carcinome (2 rechte und 2 linke Augen) — 2 Mal war Exstirpatio orbitae erforderlich; hierzu kommen noch 2 sogen. Pseudogliome und 2 Fälle von Tuberculose der Iris.

Schliesslich zähle ich hier auf 17 Fälle von Cysticercus; bei einzelnen waren vorher Extractionsversuche gemacht, aber wegen Reiz-Erscheinungen musste nachträglich enucleirt werden. (Aus dem letzten Jahrzehnt kein Fall!)

Auf die verschiedenen Lebensalter ergiebt sich folgende Vertheilung:

	a) Männer	b) Frauen
1. Jahrzehnt	11	17
2. „	2	2
3. „	5	5
4. „	4	7
5. „	11	6
6. „	10	10
7. „	3	7
8. „	3	3
9. „	—	—

(Schluss folgt.)

II. Ueber die Einführung von Jodoform-Stäbchen in die vordere Kammer.

Von Prof. **W. Goldzieher** in Budapest.

Unter dem Eindrucke des Vortrages Prof. Haab's am Utrechter internationalen Congress (1899) beschloss ich die von Ostwald zuerst durch Thier-Experimente begründete und von Haab an Menschen angewendete Methode der Desinfection der vorderen Kammer an meinem Materiale zu erproben. Von vorn herein stand es bei mir fest, nur solche Fälle zu wählen, bei denen eine Besserung durch andere bereits bekannte Heilverfahren nicht wahrscheinlich erschien, und solche auszuschliessen, bei denen nach meiner Ueberzeugung eine Einführung von Jodoform in's Augeninnere nicht indicirt ist, z. B. einfache Iritis serosa, drohende sympathische Entzündung u. s. w.

Derartiger geeigneter Fälle hatte ich bisher nur fünf; der erste müsste eigentlich abgezogen werden, da die Einführung des Jodoformbacillus nicht zum Zwecke der Bekämpfung einer bestehenden Eiterung, sondern lediglich

deshalb geschah, um die Reaction des Auges auf den Eingriff studiren zu können.[1]

1. Ein 25jähriger Bahnarbeiter verletzt sich beim Hämmern einer Schiene und erblindet sofort am rechten Auge. Des Tags darauf, am 4. Mai v. J., finde ich das Oberlid beträchtlich geschwollen, die Schmerzen so stark, dass die Untersuchung nur unter Chloroform-Narkose möglich ist. Ich finde einen etwas collabirten Augapfel, die vordere Kammer voll Blut, eine Risswunde der Sclera temporal von etwa $^1/_2$ cm. Die Ränder der Rissstelle waren beschmutzt, wahrscheinlich war Erde mit hinein geflogen. Um den im Augeninnern befindlichen Körper zu finden, führte ich durch die Risswunde die Hirschberg'sche elektromagnetische Sonde ein, hörte und spürte sofort den bekannten „Klick", und zog mit Mühe einen mächtigen Fremdkörper bis zum Wundrand, wo er ausriss. Hier konnte er leicht mit der Pincette gefasst und extrahirt werden, wo wir ein nahezu parallelogrammatisches Eisenstück von 22, sage zweiundzwanzig Millimeter Länge und 8—10 mm Breite vor uns sahen. Es war sicher, dass ein Fremdkörper von dieser Mächtigkeit eine furchtbare Zertrümmerung des Augeninnern hervorgebracht haben musste. Da nun mit dem Fremdkörper auch erheblich viel Schmutz eingedrungen war, so wäre die sofortige Enucleation nicht irrationell gewesen. Ich beschloss jedoch, an diesem Fall die Toleranz des Augeninnern gegen das Jodoform zu prüfen, und schob den längsten Jodoformbacillus, dessen ich habhaft werden konnte, durch die Wunde in den Glaskörperraum ein. Ueber den Verlauf kann ich aussagen, dass das Blut in der vorderen Kammer sich bald resorbirte, so dass der Jodoformstab gesehen werden konnte, das Auge reiz- und schmerzlos heilte. Der Kranke wurde am 25. Mai ohne Entstellung entlassen. Ein Monat nachher war bereits eine narbige Einziehung in der Gegend der Risswunde bemerkbar.

2. Siehe den Fall von Iritis diabetica u. s. w. in d. Centralbl. S. 74.

3. Ein 30jähriger Tagelöhner verletzt sich die Hornhaut des linken Auges. Es soll ein Fremdkörper herausgekratzt worden sein. Er kommt am 11. IX. mit Ulcus corneae c. hypopyo, der Zustand verschlimmert sich in den nächsten Tagen trotz heisser Umschläge. Atropin und Jodoformeinstäubungen. Die Cornea ganz weiss, sieht stellenweise wie aufgeblättert aus.

Am 14. IX. Punction mit dem Beer'schen Messer, Entleerung des Hypopyon. Einführung eines Jodoformstäbchens. Die Schmerzen hören auf, Hypopyon bildet sich nicht wieder, die Cornea hellt sich zum grössten Theile auf, und der Kranke verlässt das Krankenhaus mit reizlosem Bulbus. Pupille erweitert sich auf Atropin. Das Sehen ist noch schlecht, die Prognose jedoch günstig, da die Cornea noch aufhellungsfähig ist.

[1] Die Jodoformbacillen erhielt ich von Prof. O. Haab selbst, wofür ich dem geschätzten Collegen meinen besten Dank ausspreche.

4. Mann von 60 Jahren mit typischem Ulcus corneae c. hypopyo und Thränensack-Blennorrhoe. Hornhautverletzung vorausgegangen. Die ganze Cornea eitrig infiltrirt. Punction, Entleerung eines mächtigen Eiterklumpens. Einführung eines Jodoformstäbchens. Schmerzen und Eiterbildung hören auf. Das Jodoformstäbchen umgiebt sich mit einem Fibringerinnsel, das an der sich wohl aufhellenden, aber immer wolkig getrübten Cornea haftet. Reizlose Heilung mit Leucom und Pupillarverschluss. Patient kehrt mit secundärem Glaucom wieder, entzieht sich jedoch der weiteren Behandlung.

5. Mann von 60 Jahren mit absolutem Glaucom des rechten Auges und eitrigem Hornhautgeschwür mit Hypopyon. Die Schmerzen sind so gross, dass die Enucleation zugestanden wird. Probeweise wird jedoch eine Iridectomie gemacht und nach Ausschneidung der Iris ein Jodoformstäbchen eingeführt. Reizlose Heilung. Schmerzen hören auf. Patient verlässt mit geheiltem Hornhautgeschwür und reizfrei das Spital. Nach 8 Wochen kommt er wieder wegen neuerlicher Schmerzen. Das Auge wird enucleirt.

Ich habe durch eigene Beobachtung die Ueberzeugung gewonnen, dass die Einführung von Jodoformstäbchen in die vordere Kammer zunächst ein unschädlicher Eingriff ist, da die Operation keine besonderen Schwierigkeiten bietet und eine irgendwie Bedenken verursachende Reaction des Auges in keinem Falle eingetreten ist. Ferner muss constatirt werden, dass der unmittelbare Effect in meinen Fällen ein sehr günstiger war. Freilich wirkte hier noch ein anderer, sehr mächtiger Factor mit: die ausgiebige Punction und die Entleerung des Eiterklumpens, die ja, wie wir wissen, an und für sich schon den Process günstig beeinflussen. Doch muss ich bei allem Skepticismus dennoch hervorheben, dass mir die Aufhellung einer so hochgradig eitrig infiltrirten Cornea, wie in Fall 2 und 3, ohne Leucom (allerdings mit lange andauernden wolkigen Trübungen, die aber aufhellungsfähig sind, wie Fall 2 bezeugt,) die vollkommene Schmerzfreiheit während der ganzen Heilungsdauer, der ganze reizlose Verlauf so bösartiger Eiterungen doch für den Nutzen der Methode zu sprechen scheint. Ich habe den Eindruck gewonnen, dass ich bei Fall 2, 3 und 4 mit keinem anderen Verfahren einen solchen Heilerfolg errungen hätte.

Ein Punct, auf den ich aufmerksam machen muss, sind eben die oben mehrfach erwähnten wolkigen Trübungen der Hornhaut, die sehr hartnäckig sind und selbstversändlich die Sehkraft des sonst geheilten Auges sehr beeinträchtigen. Freilich handelt es sich um Fälle, wo ein eitriger Zerfall der Hornhaut zu befürchten war. Mir scheint diese Trübung weniger durch zurückbleibende Zellenhaufen innerhalb der Faserlücken der Hornhaut bedingt zu sein, vielmehr halte ich sie für das Resultat einer Faserquellung, die dadurch herbeigeführt wurde, dass das Hornhautendothel durch die Berührung mit dem Jodoform und dem es umhüllen-

den Fibrinklumpen in seiner Structur geschädigt und deshalb wasserdurchlässig wurde, wie wir nach den bekannten Leber'schen Forschungen anzunehmen berechtigt sind.

Jedenfalls glaube ich, dass die von Ostwald und Haab inaugurirte Methode in der Therapie schwerer Augenaffectionen eine wichtige Rolle zu spielen berufen ist. Wie alle Heilmethoden, wird auch diese ihre Vollkraft dann entfalten können, wenn sie in der richtigen Minute, d. h. nicht zu spät angewendet wird. Es handelt sich also darum, durch Sammlung und Sichtung möglichst zahlreiche Erfahrungen über die Grenzen und Indication der Methode in's Klare zu kommen.

III. Iritis suppurativa diabetica mit nachfolgendem Glaucom.

Von Prof. **W. Goldzieher** in Budapest.

Die Kenntniss, dass zu den ursächlichen Momenten der Iritis auch der Diabetes zu rechnen sei, ist verhältnissmässig noch jungen Datums. In der mit Recht so viel studirten und citirten Monographie R. Foerster's in der 1. Auflage des Sammelwerkes von Graefe-Saemisch (1877) ist der Coïncidenz beider Krankheiten mit keinem Worte gedacht. Die erste Publication über diesen Gegenstand stammt von einem Fachmann, dessen Nekrolog wir in der Januar-Nummer dieses Centralblattes gelesen haben, von Henry D. Noyes[1], und durch sie wurde die Aufmerksamkeit Leber's geweckt, der wohl anfänglich den Gegenstand mit Skepticismus behandelte, später aber durch eigene Erfahrungen zur Ueberzeugung gelangte, dass ein ursächlicher Zusammenhang zwischen Diabetes und Iritis bestehe. Leber verdanken wir auch die erste zusammenfassende Monographie über diesen Gegenstand.[2] Man kann wohl sagen, dass das Wenige, was über den Zusammenhang von Iritis und Diabetes seither in den Lehrbüchern gesagt wird, nur ein Echo dieser Arbeit ist, denn man trifft, wenn man die Literatur durchforscht, nur auf sehr spärliche neuerliche Beobachtungen. Die Iritis diabetica muss also entweder recht selten sein, oder aber sie bleibt unerkannt, weil sie sich hinter den so häufig vorkommenden und darum auch so häufig mit Regenbogenhaut-Entzündungen coïncidirenden Dyskrasien, der Syphilis und dem Rheumatismus, verbirgt. Aber selbst dann, wenn die Iritis auf diabetischer Grundlage wirklich so selten sein sollte, als man nach

[1] Transactions of the American. Ophthalm. Society, 1869.

[2] Leber, Ueber das Vorkommen von Iritis und Iridochoroiditis bei Diabetes u. s. w. Ferner die aus der Göttinger Klinik hervorgegangene Arbeit Wiesinger's, Ueber das Vorkommen von Entzündung der Iris und Cornea bei Diabetes mellitus. Arch f. Ophth. XXXI, S. 183—240. (Auch Prof. Hirschberg hat über seine Erfahrungen, diese Krankheit betreffend, berichtet. Deutsche med. Wochenschr., 1887, Nr 7 u. 1891, Nr. 13.)

Durchsicht der Literatur vermuthen würde, bietet der Stoff doch mehr als casuistisches Interesse, wenn wir aus den Ausführungen Leber's lernen, dass es sich hier relativ oft um eiterige Iritiden handelt.

Ein Fall dieser Art, den ich viele Wochen auf meiner Abtheilung zu beobachten Gelegenheit hatte, bot in seinem Verlaufe so viel des Lehrreichen, dass ich es mir nicht versagen kann, ihn hier mitzutheilen.

Ein 51jähriger Kaufmann erkrankt gegen Ende Mai vorigen Jahres ohne äussere Veranlassung am linken Auge und sucht, da er sich eben in Wien befindet, die 1. Universitäts-Augenklinik auf. Wie aus dem klinischen Zettel hervorgeht, wurde damals die Diagnose Iritis suppurativa gestellt und der Kranke behufs innerer Untersuchung auf die Klinik Neusser geschickt, wo, wie gleichfalls auf dem Zettel verzeichnet steht, im Urin Zucker und Spuren von Eiweiss gefunden wurden. Der Kranke reist schleunigst in seine Heimath und kommt Anfangs Juni in meine Behandlung. Er giebt an, von gesunden Eltern zu stammen, früher niemals eine erhebliche Krankheit durchgemacht zu haben, niemals geschlechtskrank gewesen zu sein. Eine Verletzung des Auges wird entschieden negirt.

Die Untersuchung der inneren Organe des Kranken ergab vollkommen normale Verhältnisse. Im Urin wird etwa 4% Zucker vorgefunden, Eiweiss jedoch weder bei der ersten, noch bei den späteren Untersuchungen.

Rechtes Auge. M. 7 D, V = $^5/_7$. Medien vollkommen rein. Augen-Hintergrund normal. Der Bulbus vollkommen reizfrei.

Linkes Auge. Oberlid etwas ödematös, hochgradige Conjunctival- und Ciliarinjection. Die untere Hälfte der Cornea ist grau angehaucht, das Epithel etwas gestichelt, die Iris verfärbt, Pupille eng, von einem grauen Schleier bedeckt, in der vorderen Kammer eine beträchtliche Eiter-Ansammlung. Heftige Ciliarschmerzen. Tension nicht erhöht. Sehvermögen auf Finger-Zählen in 2 m herabgesetzt.

Die Behandlung bestand anfänglich in warmen Umschlägen und Atropin-Einträufelungen, bei einer dem diabetischen Grundleiden angepassten reichlichen Diät. Der Zustand des Auges verschlimmerte sich jedoch rapid. Die Schmerzen nahmen zu, das Hypopyon stieg, und was namentlich beängstigend war, die Eiter-Infiltration der Hornhaut nahm derart zu, dass der grösste Theil der Membran weiss wurde und eine eiterige Schmelzung derselben zu befürchten war.

In diesem ernsten Stadium der Krankheit schien mir ein weiteres Zuwarten nicht mehr am Platze, sondern ein operatives Vorgehen geboten. Am 11. Juni 1900 machte ich eine breite Punction der vorderen Kammer am unteren Hornhautrande mit einem Beer'schen Messer, entleerte ein mächtiges Eitercoagulum und schob, um eine Desinfection der vorderen Kammer zu erzielen, nach der Methode, die Ostwald zuerst an Thierversuchen, Haab an Menschen erfolgreich geübt hatten, ein Jodoformstäbchen in die Kammer ein.

Ob es nun das eingeführte Jodoform oder aber die gelungene Punction und Entleerung der vorderen Kammer war, von dem Momente der Operation begann die Besserung rasch fortzuschreiten. Die Schmerzen hörten sehr bald auf, die Cornea hellte sich wohl langsam, aber stetig auf, das Hypopyon bildete sich nicht wieder, die Pupillar-Auflagerung verschwand, und die Pupille erweiterte sich allmählich unter dem Einflusse des Atropin. Das Jodoformstäbchen konnte noch längere Zeit am Boden der Kammer gesehen werden, wo es endlich hinter einem Gerinnsel verschwand, das an der Hinterfläche der an dieser Stelle stärker getrübten Cornea haftete. Der Kranke wurde am 18. Juli 1900 aus dem Spitale entlassen. Die Pupille war fast ad maximum erweitert, der Augapfel reizfrei, die Cornea war noch stellenweise diffus getrübt, doch konnte eine weitere Aufhellung prognosticirt werden. Das Sehvermögen war so weit gebessert, dass Finger auf 4 m gezählt werden.

Die Aufhellung machte auch ausserhalb des Krankenhauses erfreuliche Fortschritte mit weiterer Besserung des Sehvermögens, so dass der Kranke vollkommen arbeitsfähig war, als plötzlich im December vorigen Jahres das linke Auge sich wieder röthete und sehr heftige Schmerzen auftraten, so dass der Kranke abermals aufgenommen wurde.

Status praesens am 20. December 1900: Zuckermenge im Urin etwa 0,9 %, kein Eiweiss. Rechtes Auge normal. Links hochgradige Injection, Cornea anscheinend völlig aufgehellt, doch bei seitlicher Beleuchtung etwas ödematös; Pupille weit, starr, unregelmässig, Linse durchsichtig, Glaskörper diffus getrübt, keine Flocken, der Augen-Hintergrund ist eben noch zu erkennen. Die Tension des Auges ist bis zu Marmorhärte gestiegen (+ 3), die Berührung ist schmerzhaft, V mit — 7 D = $^5/_{50}$. Es ist also ein ausgesprochenes Glaucom vorhanden, gegen welches mit Pilocarpin-Einträuflungen vorgegangen wird. Pupille verengert sich ein wenig, Schmerzen geringer. Spannung jedoch immer hoch, so dass am 23. December die Iridectomie gemacht wird. Ausgiebige Lanzenwunde nach oben, breiter peripherer Iris-Ausschnitt.

Der Erfolg der Iridectomie war ein ganz ausgesprochener in Bezug auf die Drucksteigerung, die erheblich abnahm, so dass einige Zeit Hypotonie vorhanden war, doch trat wieder ein ganz ohne Schmerzen verlaufender, schleichend iritischer Zustand auf, der einen auffallend fibrinösen Charakter zeigte. Bei vollkommen normaler Cornea ist das Kammerwasser trübe, im Pupillar-Gebiete eine wie aus einer gequollenen Masse bestehende Ausschwitzung. Die Behandlung bestand in Atropin-Einträuflungen und warmen Umschlägen, die in einigen Wochen eine völlige Heilung herbeiführten. Der Kranke wird Ende Januar mit vollkommen reiner Cornea, durchsichtigen Medien (bis auf einige Pigment-Klümpchen auf der vorderen Linsenkapsel), normalem Spiegel-Befunde und V = $^5/_{10}$ entlassen. Während des gesammten Spital-Aufenthaltes wurde der Kranke kräftig genährt, und es

wurde namentlich mit der Darreichung von Fett nicht gespart. Zucker-Gehalt des Urins zur Zeit der Entlassung ungefähr 0,9 %.

Wenn wir nun an die vorgeführte Krankengeschichte einige epikritische Bemerkungen knüpfen wollen, so dürfte wohl kein Zweifel darüber herrschen, dass die Iritis suppurativa in ätiologische Verbindung mit dem Diabetes zu bringen ist. Eine „spontane" Iritis suppurativa kommt kaum vor; wenn, ohne dass eine perforirende Verletzung oder ein septisches Hornhaut-Geschwür vorhergegangen wäre, eiterige Iritis auftritt, so müssen wir, wofern eine Metastase von einem nachweisbaren inneren Eiterherde auszuschliessen ist, schon von vornherein an eine Dyskrasie denken. Die Einseitigkeit des Processes spricht nicht gegen den diabetischen Ursprung, da erstens solche Fälle schon beobachtet wurden, und zweitens nichts uns zwingt anzunehmen, dass die (mit höchster Wahrscheinlichkeit von den erkrankten Gefässwänden ausgehenden) zur Iritis führenden Gewebs-Veränderungen gerade paarig sein müssen.

Dass es überhaupt Fälle giebt, wo es ohne Einimpfung von Eitererregern (exogene Infection) zu einer Eiterung im Innern des Auges kommt, wird jeden operirenden Augenarzt aufs Höchste interessiren müssen. Die grosse Seltenheit solcher Fälle noch so sehr betont und zugegeben, ist es aber doch durch sie zweifellos bewiesen, dass es in einem Auge aus inneren Ursachen zu autochthonen Eiterungen kommen kann. Eine solche kann sich demnach gelegentlich auch nach einer mit vollkommener Asepsie durchgeführten Operation aus Ursachen, die in der Constitution des Kranken liegen, entwickeln.

Ein weiterer Punkt, der eine Besprechung verdient, ist das Glaucom, das sich bei unsrem Kranken nahezu 5 Monate nach der Heilung der Iritis einstellte. Wenn wir unsre Krankengeschichte mit jenen in der Literatur spärlich verzeichneten Beobachtungen vergleichen, wo ebenfalls im Verlaufe diabetischer Augenkrankheiten Glaucom verzeichnet wurde, so finden wir sehr wesentliche Verschiedenheiten. In einem Falle Abadie's war bei einer jungen Diabetikerin Iridocyclitis beiderseits aufgetreten, die zu totalen Pupillen-Verlöthungen und später zu secundärem Glaucom führten. In dem zweiten besonders gut beobachteten Falle dieser Art (Leber) war bei einem syphilitischen Diabetiker ein Nierenleiden zur Entwicklung gekommen, ausserdem war Lebercirrhose nachgewiesen worden. Also eine Coïncidenz von krankhaften Zuständen, die jede für sich zu weitverbreiteter sklerotischer Degeneration der Gefässwände führt. Im Verlaufe der Krankheit traten Glaskörper-Blutungen, Retinitis haemorrhagica, Iritis serosa und Glaucom an beiden Augen auf, die zur Erblindung führten. Also eine bösartige Form des Glaucoms, Gl. haemorrhagicum, wie sie bei intraoculärer Arteriosklerose nicht selten ist, und deren Anatomie genügend gut studirt ist. In unsrem Falle waren weder Synechien, noch Hämorrhagien vorhanden, das Glaucom war, wie aus der Krankengeschichte hervorgeht,

seinem Charakter nach eher ein primäres, als ein secundäres zu nennen, da es sich nicht unmittelbar an die ursprüngliche Iritis anschloss, sondern erst in Erscheinung trat, als diese bereits geheilt zu sein schien. Dass darum dennoch das Glaucom bei unsrem Kranken kein von dem früheren Zustande unabhängiges Leiden war, sondern aus diesem direct hervorging, scheint mir nicht zweifelhaft zu sein. Wie können wir uns die Entstehung der Drucksteigerung in unsrem Falle denken? Bei der Dunkelheit der Pathogenese des Glaucoms muss schon aus heuristischen Gründen jede plausible Erklärungsthatsache verwerthet werden. Und so glaube ich, dass für diesen Fall die krankhaft veränderte Zusammensetzung des Kammerwassers die Veranlassung zur Drucksteigerung gewesen sein kann. Schon Leber hat in seiner citirten Arbeit betont, dass den diabetischen Iritiden ein ausgesprochen fibrinöser Charakter zukomme. Ein grösserer Eiweissgehalt des Kammerwassers wird jedoch vorhanden sein, wenn die Gefässe krank sind, durch welche in permanentem Strom die wässerige Feuchtigkeit dringt. Dass der Diabetes Gefässerkrankungen herbeiführt, ist sicher, und gerade wir Augenärzte sind in der Lage, diese Thatsache häufig genug mit dem Augenspiegel in der exactesten Weise verificiren zu können. Ich erinnere nur an die Netzhautblutungen bei Diabetes, ferner an die von J. Hirschberg zuerst beschriebene Form von diabetischer Erkrankung der Netzhaut, die meiner Meinung auch nur auf der fettigen Degeneration (weissen Erweichung) des Gewebes beruht, in Folge der Ernährungsstörungen, herbeigeführt durch die Sklerose der kleinsten Retinalgefässe. Dass, wenn es einmal zu Iritis diabetica gekommen ist, die Irisgefässe bleibende Veränderungen erlitten haben, erscheint sicher, und dass das Kammerwasser dann an Eiweissgehalt zunehmen wird, muss daraus gefolgert werden. Ein grösserer Eiweiss(Fibrin)-Gehalt des Kammerwassers wird jedoch bald zu Gerinnseln in den Lücken des Fontane'schen Raumes und den Ausfuhrswegen der Sklera führen und mechanisch zur Steigerung des Druckes im Augeninnern Veranlassung geben.

IV. Die Erosionen der Hornhaut und ihre Folgen.

Von Prof. **A. v. Reuss.**

Es war im September des Jahres 1869, als ich mit v. Arlt, dessen Assistent ich damals war, in Innsbruck zu einer Nachmittags-Sitzung der Naturforscher-Versammlung ging. Er fürchtete, es werde nicht genügendes Vortrags-Material vorhanden sein, und fragte mich, ob ich nicht etwas mitzutheilen hätte. Auf meine bejahende Antwort erzählte er mir, auch er werde eventuell eine Mittheilung machen. Er habe gefunden, wenn nach traumatischen Erosionen der Hornhaut später die uns wohlbekannten Schmerz-Anfälle kamen, dass dann wieder eine neue Erosion an der ur-

sprünglichen Verletzungsstelle zu finden wäre, dass also offenbar das nicht solid genug regenerirte Epithel wieder abgestossen worden wäre, dass man aber diese Recidive vermeiden könne, wenn man das Auge durch 8—10 Tage verbunden halte. Er kam nicht zu dieser Mittheilung, und erst im Jahre 1874 machte ARLT gelegentlich eines Aufsatzes „Ueber die Verletzungen des Auges in gerichtsärztlicher Beziehung“[1] in der „Wiener medicinischen Wochenschrift“, seine Beobachtung bekannt. Dieselbe Zeitschrift brachte im Jahre 1879 eine Arbeit ARLT's „Zur Aetiologie der Keratitis[2], in der die Beobachtung reproducirt wird, was dann nochmals in der „Klinischen Darstellung der Krankheiten des Auges“, Wien, 1881, geschah.

Die zwei späteren Arbeiten bringen über den Gegenstand nichts Neues, sondern wiederholten fast mit den gleichen Worten das in der ersten Gesagte. Die „Aetiologie der Keratitis“ enthält aber ausführlich die drei Kranken-Geschichten, auf die sich ARLT stets bezieht; es dürfte nicht ganz überflüssig sein, sie hier zum Wieder-Abdruck zu bringen.

„Eine Frau vom Lande[3] hatte durch 5 Monate ab und zu an Recidiven der genannten Zufälle gelitten, als sie, höchst bekümmert um ihr Auge, meine Hilfe suchte. Bei der sorgfältigsten Untersuchung liess sich für die Beschwerden der Kranken keine andre Ursache auffinden, als eine seichte Furche oberhalb des Hornhaut-Centrums. Das Tragen eines gut anschliessenden Verbandes mit Charpie und Flanell-Binde durch 10 Tage reichte hin, diese Furche und mit ihr auch die übrigen Zufälle bleibend zu beseitigen. Erst nach vielfältigem Befragen erfuhr ich, dass sie diese Zufälle zum ersten Male bekommen, nachdem sie von ihrem Kinde mit einem Fingernagel an diesem Auge gestreift worden war. — Ein Advokat, der im Juli oder Anfang August beim Durchgehen durch ein dunkles Vorzimmer sein linkes Auge an einem Besenrütchen angestreift und dann durch einige Tage die obengenannten Zufälle gehabt hatte, wurde auf einer Reise durch Deutschland an demselben Auge von denselben Zufällen durch einige Tage belästigt, weshalb er einen Arzt consultirte, der ihm kalte Umschläge verordnete. Ende October kehrten die heftigen Schmerzen wieder, diesmal mit starker Röthung um die Cornea, weshalb er mich consultirte. Ich fand an der linken Hornhaut, auswärts vom Centrum eine Stelle, die wie ausgekratzt aussah (fast wie ein geplatztes Bläschen), und frug deshalb, ob nicht eine Verletzung vorausgegangen, worauf mir obige Anamnese mitgetheilt wurde. Da mir zu dieser Zeit schon einige solcher Fälle vorgekommen waren, versprach ich ihm dauernde Heilung, wenn er den Verband so lange tragen wolle, als ich für nöthig finden werde (10—14 Tage). Nach pünktlichem Erscheinen durch 6 oder 7 Tage war Patient ausge-

[1] Auch als selbständige Brochüre erschienen, Wien, Braumüller u. Sohn.
[2] Nr. 7—11.
[3] Wohl die „Frau aus der Gegend von Krems“ aus der ersten Arbeit.

blieben, und ich hatte längst auf ihn vergessen, als er kurz nach Neujahr wieder in mein Zimmer trat. Diesmal hielt er aus, und ich habe wiederholt — es sind jetzt wohl 10 Jahre verflossen — Gelegenheit gehabt, ihn wieder zu sehen und zu sprechen. Er ist geheilt geblieben.

Auch bei einem jungen Herrn, der beim Kämmen mit der Zinke eines Kautschuk-Kammes das rechte Auge gestreift hatte, ist nach Heilung der ersten Recidive durch den genannten Verband kein Rückfall — seit etwa 5 Jahren — aufgetreten."

v. ARLT war jedenfalls der Erste, der die Thatsache der recidivirenden Schmerz-Anfälle feststellte und sie seine Schüler lehrte. Die erfolglosen Versuche, das Leiden, das damals als neuralgisches gedeutet wurde, zu beheben, habe ich in meiner Schulzeit gesehen und später selbst unternommen. Ich habe der Affection seit dem erwähnten Gespräche meine besondere Aufmerksamkeit zugewendet und v. ARLT's Beobachtungen bestätigen können, sowohl was das Wiederauftreten der Erosionen betrifft, als den Nutzen des durch längere Zeit getragenen Verbandes. Ich fand aber auch, dass der Verband nicht in allen Fällen vor Recidiven schützte.

Im Jahre 1879 lernte ich den ersten Kranken mit täglich rasch vorübergehenden Schmerz-Anfällen ohne Erosionen kennen; ich habe seitdem viele solche Fälle gesehen, stand ihnen aber als Arzt rathlos gegenüber. Eine Erklärung hatte ich mir allerdings zurecht gelegt, dieselbe, an der ich auch jetzt noch festhalte, und die mit der von SZILI gegebenen vollkommen übereinstimmt. Ich habe dieselbe seit Jahren meinen Schülern mitgetheilt, sie jedoch nicht veröffentlicht. Erst im Jahre 1898 wurde ich durch die Arbeit von CAMILL HIRCH[1] veranlasst, meine Ansichten öffentlich auszusprechen.[2] Es hat dies eine Entgegnung von HIRSCH[3] und einen Aufsatz von WICHERKIEWICZ[4] zur Folge gehabt. Ich hatte eine Erwiderung absichtlich bis zur Auffindung neuer Thatsachen aufgehoben, und als diese gefunden waren, schien mir die längere Beobachtung einiger Fälle wünschenswerth.

Eine ausführliche, ganz ausgezeichnete Arbeit meines Freundes SZILI[5] drückt mir wieder die Feder in die Hand, wenn auch abermals nur, um zu bestätigen, was dieser gefunden.

Ich habe in meiner ersten Publication zwei Gruppen von Folge-Erscheinungen nach oberflächlichen, traumatischen Erosionen der Hornhaut aufgestellt: 1. wenn nach längerem Lidschlusse die Augen geöffnet werden, also zumeist des Morgens beim Erwachen, tritt, besonders wenn das Oeffnen rasch erfolgt, ein heftiger Schmerz auf, der manchmal momentan schwindet,

[1] Wochenschrift für Therapie und Hygiene des Auges, 1898, Nr. 21 und 22.
[2] Prager med. Wochenschrift, 1898, Nr. 21.
[3] Ibidem, Nr. 25.
[4] Wiener klinische Wochenschrift, 1898, Nr. 37.
[5] GRAEFE's Arch. f. Ophth. LI. 1900.

häufiger kurze Zeit andauert, minutenlang bis zu einer halben Stunde, nur ausnahmsweise durch mehrere Stunden. Von diesem kurzen Schmerz-Anfall abgesehen, befinden sich die Kranken vollständig wohl. Der objective Befund ist gewöhnlich vollkommen negativ, nur ausnahmsweise findet man einen unschwer sichtbaren, graulichen, trüben Fleck. Das Auge ist blass, vollständig reizlos, auch bei focaler Beleuchtung ist die Cornea rein, und Fluorescein ruft keine Färbung hervor. In letzter Zeit habe ich jedoch manchmal gefunden, dass eine solche bei Tageslicht scheinbar ungefärbte Hornhaut bei seitlicher Beleuchtung doch an einer Stelle einen verwaschen-grünlichen Schimmer besitzt, den man leicht übersehen kann. Im durchfallenden Licht, wie es Szili empfiehlt, habe ich bisher nicht untersucht, zweifle aber nicht, dass seine Methode in der Folge positive Resultate geben wird. Ich möchte daher für meine Fälle, in denen ich einen ganz negativen Befund notirt habe, die Möglichkeit einer sichtbaren Veränderung bei noch genauerer Prüfung nicht in Abrede stellen.

Die Schmerz-Anfälle treten gewöhnlich allmorgendlich auf, doch ist dies nicht immer der Fall. Sie können sich auch während der Nacht einstellen, wenn der Kranke die Augen rasch öffnet, namentlich dann, wenn er plötzlich geweckt wird. Fast regelmässig wird angegeben, dass es nicht der Schmerz ist, der die Kranken erweckt, sondern dass dieser bestimmt mit dem Oeffnen der Augen zusammenhängt und durch Vorsicht bei dieser Procedur vermieden oder auf ein Minimum herabgedrückt werden kann. Nur ganz ausnahmsweise versichern die Kranken ebenso bestimmt, dass der Schmerz es sei, der das Erwachen herbeiführe. Es ist dann für mich zweifellos, dass Bewegungen im Schlafe gemacht wurden, bei denen eine Drehung der Augen bei geschlossenen Lidern erfolgt, sowie wir ja häufig genug im Schlafe Bewegungen des ganzen Körpers ausführen, die nicht zu unsrem Bewusstsein gelangen. Ich habe also keine Ursache diesen Kranken nicht zu glauben.

Dass es nicht die Nacht ist, welche zum Auftreten der Schmerzen nothwendig ist, hat Szili durch seinen Fall erwiesen, bei dem die Beschwerden auch im Nachmittags-Schlafe auftraten.[1]

In meinen Protokollen finde ich bei einzelnen Kranken Beschwerden verzeichnet, die während des Tages sich einstellen. Namentlich beziehen sich diese auf ein Fremdkörper-Gefühl mit nachfolgenden Thränen durch 3—4 Minuten, wenn die Augen gewischt werden, oder nach dem Waschen; leisere Mahnungen treten bei raschen Augen-Bewegungen ein. Alle diese Leute klagten auch über die morgendlichen Schmerzen beim Erwachen und suchten wegen dieser meinen Rath. In der jüngsten Zeit sah ich einen Kranken, der in den letzten Monaten häufiger, früher seltener an Stichen im Auge litt und an einem Gefühl von Schwer-Beweglichkeit der

[1] Vergleiche Szili, Graefe's Arch. f. Ophth., LI, S. 497.

Lider. Für die erstere konnte ein leichter Bindehaut-Katarrh nicht als Ursache angenommen werden. Beim Erwachen sind diese Beschwerden auch vorhanden, aber nicht stärker als am Tage. Reiben der Augen hat keinen Einfluss. Der Befund an der Cornea war vollständig normal für Fluorescein, für focale Beleuchtung und auch für Szili's Durchleuchtung. Bei genauem Inquiriren erinnert sich der Kranke einer Kindernagel-Verletzung vor 2 Jahren, die aber nur durch einige Stunden Beschwerden machte; seit dieser Zeit mögen auch die stechenden Schmerzen datiren, nur waren sie, wie gesagt, seltener. Der Fall ist mir zu wenig prägnant, um mit Sicherheit hierher gerechnet werden zu können, ich werde aber in Zukunft der Anamnese in Bezug auf vorausgegangene Erosionen in ähnlichen Fällen meine erhöhte Aufmerksamkeit zuwenden. Mit Ausnahme dieses letzteren unsicheren Falles war das Auftreten der Schmerzen stets von kleinen mechanischen Insulten bedingt.

An dieser Stelle möchte ich die Angaben mancher Kranken anführen über die Qualität ihrer Empfindungen. Ein Mann erzählt (Palmblatt-Verletzung), er habe das Gefühl, wenn er Nachts die Augen öffnen will, als ob innen etwas kleben würde, als ob die Lider sich lösen würden. Eine Frau (Nagel-Verletzung) sagt, es scheine ihr, als ob ein Bändchen über die Lider gezogen wäre, so dass sie diese schwer öffnen könne.

Dieser ersten Gruppe stehen die Fälle der zweiten Gruppe gegenüber, welche das mehrfach beschriebene, viel gekanntere Bild der recidivirten Erosion darstellt. An der Stelle der ursprünglichen Erosion oder nicht weit entfernt von derselben (Hirsch) entsteht ein neuer Epithel-Verlust, der heftige subjective Beschwerden verursacht und meist in 3—4 Tagen zur Heilung gelangt, es wiederholt sich genau das Bild der primären Verletzung. Bei dieser wie auch beim Recidiv stehen die subjectiven Beschwerden scheinbar im Missverhältnisse zum objectiven Befunde. Den Epithel-Verlust findet man entweder als solchen, oder man findet das Epithel in Form einer Blase abgehoben (relativ selten), oder die Blase ist geplatzt, und man sieht noch Fetzen ihrer Wand (schon von v. Arlt beobachtet); oder man findet bereits in Verheilung begriffene Defecte als grauliche Trübung, die sich durch Fluorescein färbt, zuletzt eine geringe Trübung ohne Färbungsfähigkeit, endlich den relativen Normal-Zustand der freien Intervalle, bei welchen vielleicht das Szili'sche Phänomen nachzuweisen ist.

Das Epithel ersetzt sich bekanntlich ausserordentlich rasch, weshalb der Arzt nicht immer den Defect constatiren kann. An oberflächlichen Verbrennungen mit Locken-Eisen kann man das ja häufig beobachten. Ein Fall, der mir vor etwa 25 Jahren unterkam, blieb mir im Gedächtniss haften. Ich wurde um Mitternacht von einem Strolche geweckt, dem anlässlich einer Rauferei sein Kamerad mit der glimmenden Cigarre in das Auge geschlagen hatte. Nach Reinigung von der reichlichen Asche

fand ich die ganze Hornhaut des Epithels beraubt. Ich träufelte Atropin ein und legte einen Verband an. Am Morgen zwischen 8 und 9 Uhr sah ich den Kranken wieder; es hatte sich das ganze Epithel bis auf einen kleinen centralen Defect wieder ersetzt.

Die zwei Gruppen gehen in einander über. Es giebt Kranke, welche nur an den leichten Beschwerden leiden und ganz in die erste Gruppe gehören; solche, die ab und zu von heftigen Anfällen mit Epithel-Defecten heimgesucht werden, mit vollständig freien Zwischenzeiten; endlich solche, die zwischen den schweren Anfällen von leichten Beschwerden geplagt werden. In praktischer Beziehung ist es doch gut, die beiden Gruppen auseinander zu halten.

Wenn der Krankheit, was ja selten genug geschah, Erwähnung gethan wurde, handelte es sich immer um Fälle der zweiten Gruppe; die so charakteristischen leichten Beschwerden blieben aber fast unbekannt. v. Arlt hat nie von ihnen gesprochen. Dagegen hat sie Hansen schon im Jahre 1872 sehr gut gekannt, nur wurde das von Krohn in Nagel's Jahres-Berichte erstattete Referat von Andren ebenso übersehen, wie von mir; die schwedische Original-Arbeit blieb natürlich noch unbekannter. Hansen nannte die Affection Keratitis vesicularis neuralgica. Es treten gewöhnlich Anfälle von starken Schmerzen auf, die wenige Stunden dauern, worauf das Auge wieder gesund ist; bisweilen tritt eine Blase auf, welche platzt, nach 4—10 Tagen ist alles zur Norm zurückgekehrt, kaum noch eine Trübung bleibt zurück. Es handelt sich hier also um beide Formen. Als Ursache wird die oberflächliche Erosion durch Fingernägel von Kindern angegeben; den Ausdruck „Nagel-Keratitis" finde ich dort zum ersten Male.

Der Zweite, der die leichte Form nicht nur kannte, sondern auch veröffentlichte, war Szili[1]; er beobachtete sie an sich selbst und an zwei Andren. Seine Publication (1884) theilte aber das Schicksal der von Hansen; in Nagel's Jahresberichte wird nicht darüber referirt.

In den Jahren 1888 und 1889 folgte Grandclément mit seiner „Keratalgie traumatique" und erst im Jahre 1897 abermals Szili mit seinem Spitals-Berichte[2], in dem er die Identität dieser sogenannten Keratalgie mit der in Rede stehenden Affection hervorhob. Hirsch trat 1898 gegen Szili für die neuralgische Natur des Leidens ein, was mich endlich veranlasste, bald darauf meine Erfahrungen und meine Ansichten über die Natur des Leidens bekannt zu geben. Letztere hatte ich mir im Laufe der Jahre gebildet und gelegentlich wiederholt meinen Schülern mitgetheilt; sie stimmen fast vollkommen mit denjenigen Szili's überein, der sie zuerst veröffentlichte, und dem daher die Priorität selbstverständlich gebührt.

[1] Archiv für Augenheilkunde, XIII, S. 39.

[2] Szili und Weiss, Bericht über die Wirksamkeit der Abth. für Augen-Kranke a. Spital d. Pester isr. Religions-Gemeinde. (A. d. Ungarischen) Budapest 1897. — Die „Keratalgie" wurde im Centralbl. f. Augenh. (1890, S. 490) richtig kritisirt.

Da wir aber erfreulicher Weise, jeder auf seinem eigenen Wege, zu gleichen Resultaten gelangt sind, halte ich es für angezeigt, die in der Prager medicinischen Wochenschrift, die sich nicht in aller Händen befinden dürfte, gegebene Erklärung zu reproduciren.

„Ich gehe bei derselben vom sog. Catarrhus siccus aus. Wir wissen, dass manche Kranke Morgens die Augen nur schwer öffnen können, ohne dass Verklebtsein oder Lichtscheu die Ursache sind. Nicht selten gebrauchen die Kranken den Ausdruck, es komme ihnen vor, als ob die Augen nicht recht geschmiert seien, wie etwa ein Schloss, in dem sich der Schlüssel nur schwer drehen lässt. Es bedarf in der Regel mehrfachen Reibens oder Bewegens, um das Oeffnen zu ermöglichen; nachher ist jede Beschwerde geschwunden. In der Regel ist ein Katarrh mit Secretion vorhergegangen. Ich stelle mir nun vor, dass in Folge dieses Katarrhs der Epithel-Ueberzug der Lid- und Augapfel-Bindehaut verändert sei, und dass während der Nachtruhe, unterstützt durch die verminderte Thränen-Secretion, die einander zugewendeten Erhabenheiten und Vertiefungen des Epithels der beiden Bindehaut-Blätter so ineinandergreifen, dass die Lider am Bulbus adhäriren und es einer gewissen Gewalt bedarf, um diesen Zusammenhang zu lösen."

„Wenn, wie schon v. Arlt annahm, nach einer Erosion der Cornea, wenn der Verband nicht lange genug getragen wird, sich das Epithel in nicht genügend solider Weise ersetzt, kann man in ähnlicher Weise wie beim ‚trockenen Katarrh' an ein Adhäriren dieses Epithels an das Tarsal-Epithel durch den innigen Contact im Schlafe denken. Beim Oeffnen des Auges wird das Epithel gezerrt, vielleicht in Form eines Kegels abgehoben, bis endlich die Lösung stattfindet und es wieder in seine Normal-Lage zurückkehrt. Da hierbei die Nerven-Endigungen gleichfalls eine Zerrung erleiden, so tritt ein mehr oder weniger rasch vorübergehender Schmerz ein."[1]

„Auf diese Weise erkläre ich mir den Vorgang bei den Fällen der ersten Gruppe. Ist aber die Adhäsion inniger, oder geschieht das Oeffnen des Auges rascher, oder wird das Auge durch Reiben insultirt, so bleibt das Epithel in Form einer Blase emporgehoben oder es reisst ab, und die Nerven-Endigungen liegen bloss, — die neue Erosion ist fertig."

Ich muss an dieser Stelle zwei kleine Missverständnisse richtig stellen. Hirsch sagt in seinem zweiten Aufsatze[2] und Ohlemann reproducirt es in Wolffberg's Wochenschrift: „Hierbei setzt Reuss voraus, dass das Hornhaut-Epithel mit dem Epithel der Lid-Bindehaut in Folge von Catarrhus siccus der letzteren (während des Schlafes) verklebt." Das ist unrichtig. Ich setze keinen Catarrhus siccus voraus und übertrage nur

[1] Ich denke an eine geringere Absonderung von Thränen-Flüssigkeit wegen des Fehlens äusserer Reize im Schlafe, nicht wie Szili an Verdunstung.

[2] Prager med. Wochenschr. 1898, XXIII. Nr. 25.

eine mir für diese Krankheit plausibel erscheinende Erklärung[1] auf die recidivirenden Erosionen.

Ich muss mich ferner gegen WICHERKIEWICZ[2] wenden. Dieser sagt: „Während wohl die erste Form sich ungezwungen auf die von REUSS angegebene Weise erklären lässt, giebt REUSS für die zweite, nach meiner Erfahrung gerade, wenn nicht ausschliesslich, so doch häufigere, keine Erklärung.“ Ich gebe doch eine deutliche Erklärung für beide Formen; es liegt also hier wohl ein Uebersehen vor.

Wenn ich angab, dass nach v. ARLT's Annahme das Epithel „in nicht genügend solider Weise“ ersetzt werde, so ist dies der Sinn von ARLT's Meinung, ohne dass ich die von ihm gebrauchten Worte wiedergeben könnte. In seinen Publicationen spricht er darüber nicht, er sagt nur, man finde bei aufmerksamer Durchmusterung der Cornea eine Stelle mit einer Abschürfung. Nur einmal sagt er, man müsse den Verband bis zur völligen Herstellung des Glanzes an der betreffenden Stelle tragen lassen. FUCHS meint, dass sich wahrscheinlich an der verletzten Stelle das Epithel „nicht in vollkommen normaler Weise regenerirt hat, so dass es auf eine unbedeutende Veranlassung hin wieder abgehoben und abgestossen werden kann.

Die Dissertation BIBER's lernte ich erst durch SZILI's letzte Arbeit kennen. Wie wenig auf das von ihm gefundene Factum, dass sich in zwei seiner Fälle das Epithel in grossen Strecken von der Cornea ablösen liess, Gewicht gelegt wurde, beweist, dass in NAGEL's Jahres-Bericht HAAB, von dessen Klinik die Dissertation ausgegangen war, nur referirt: „BIBER beschreibt ..... 3) Drei Fälle von recidivirender Keratitis bullosa nach Trauma.“

(Schluss folgt.)

Klinische Beobachtungen.

Mitgetheilt von Dr. Eduard Zirm in Olmütz.

I. Primäraffect des Augenlids.

Wenzel K., 23jähriger Tagelöhner aus Tlumatschau, stellte sich am 30. December 1900 im Ambulatorium der Augen-Abtheilung vor. Das rechte obere Augenlid war hochgradig angeschwollen, über den Bulbus und das unveränderte untere Lid herabhängend. In der Mitte des Lidrandes befand sich eine Exulceration, welche, tief in den Tarsus reichend, einen Theil desselben bereits zerstört hatte. Ihre Ränder sind derb, speckig belegt. Der Substanz-Verlust ist etwa 1 cm breit und $^1/_2$ cm tief. Die derbe Infiltration nimmt fast den ganzen Lidknorpel ein. Cilien sind grösstentheils ausgefallen. Bulbus normal. Die Lymphdrüsen am rechten Unterkiefer sind hochgradig angeschwollen, in ihrer Mitte am Unterkiefer-Winkel befindet sich

[1] Siehe „Conjunctivitis“ in EULENBURG's Real-Encyklopädie der ges. Heilk. 3. Aufl.

[2] Wiener klin. Wochenschr. 1898, Nr. 37.

ein über-taubenei-grosser, fluctuirender Drüsen-Tumor. Allgemeine Anämie. An den Extremitäten und am Stamme ein typisches, grosspapulöses Syphilid. Am Penis ist nichts Abnormes vorhanden.

Die Erkrankung soll Mitte November als „Gerstenkorn" des Augenlids begonnen haben. Damals diente Pat. beim Militär. Der Regiments-Arzt soll es ausgedrückt und mit Umschlägen behandelt haben. Eine Woche später begann die Anschwellung der Lymph-Drüsen unter dem rechten Ohre und Unterkiefer-Winkel. Während dessen nahm die Schwellung und Entzündung am Augenlide stetig zu. Das Auftreten des Haut-Ausschlags hat er ungefähr 6 Wochen nach dem Beginne des „Gerstenkorns" bemerkt. Wegen der zunehmenden Verschlimmerung wurde er vom Militär entlassen und begab sich wegen Zunahme der Drüsenschwellung in die hiesige Kranken-Anstalt, in welcher er zur Eröffnung des Drüsen-Abscesses auf die chirurgische Abtheilung aufgenommen wurde. Von der specifischen Bedeutung der ganzen Erkrankung hatte der Patient keine Ahnung. Er weiss auch keine Angaben zu machen, welche auf die Art der Uebertragung des Virus ein Licht werfen würden.

Während auf der chirurgischen Abtheilung die Drüsen-Abscesse geöffnet wurden, wurde nun nach erfolgter Klarstellung des Falles gleichzeitig eine Schmierkur eingeleitet, und das rechte Auge mit Emplastrum cinereum verbunden. Der weitere Verlauf war der typische. Bereits nach einigen Tagen bildete sich die Infiltration des Tarsus und die Haut-Affection rasch zurück, das Geschwür begann sich zu reinigen, bald sich zu überhäuten. Als ich am 28. Januar 1901 den Kranken das letzte Mal sah, hatte er bereits 20 Einreibungen gemacht, die Haut-Affection war nur noch durch braune Pigmentirung kenntlich, die Drüsen am Unterkiefer-Winkel waren nur noch in ganz geringem Maasse vergrössert, die Incisions-Oeffnung geheilt. Das obere Lid blass, nicht mehr geschwollen, wird normal gehoben, so dass die Lidspalte zwar noch ein wenig niedriger ist, aber normal offen steht. In der Mitte des Lidrandes befindet sich die verkleinerte, völlig glatt übernarbte, eine mässig tiefe Einkerbung bildende, cilienlose Geschwür-Stelle. Tarsus noch mässig verdickt, eine wallartig derbe Auftreibung desselben umgiebt den Rand des vernarbten Substanz-Verlustes. Der Patient setzt die Schmierkur noch weiter fort, ohne sich mir aber weiter vorzustellen.

Dieser Fall von Initial-Sklerose des Lidrandes ist klinisch so klar ausgeprägt, dass er kaum weiterer Erläuterungen bedarf. Theilweise Erweichung und Vereiterung der Lymph-Drüsen durch Misch-Infection oder einfache Verunreinigung der Wunde ist eine bekanntlich auch bei den genitalen Sklerosen nicht allzu seltene Erscheinung.

II. Ein Stein-Splitter aus dem Auge nach 12 Jahren entfernt.

Franz N., 45jähriger Tagelöhner, ist seit 12 Jahren auf dem linken Auge erblindet. Damals war ihm beim Steinklopfen ein Stein-Splitter in's Auge gesprungen, worauf das Auge durch 6 Wochen entzündet war.

Aufgenommen in die Augen-Abtheilung am 6. November 1897.

Status praesens: Rechtes Auge normal. Auf dem linken besteht Ciliar-Injection, die Kammer ist seicht, die atrophische Iris buckelförmig vorgetrieben und im unteren Theile mit einer vertikal stehenden grauen Linie verwachsen, welche das Aussehen einer bindegewebigen Schwarte hat. T + 1. Schmerzen.

8. November. Sklerotomie. Eine gleichzeitige Extraction des hinter der Schwarte vermutheten Fremdkörpers muss aufgegeben werden, weil derselbe mit der Iris untrennbar verwachsen ist und beim Versuche, ihn hervorzuziehen, die Iris unten am Ciliar-Rande sich ablöst. Starke Blutung. Eisbeutel.

11. November. Blut resorbirt, keine Schmerzen.

25. November. Lappenschnitt nach unten. Der Stein-Splitter wird sammt der umgebenden Iris hervorgezogen, letztere abgeschnitten. Der Splitter war gelb-grau, dreikantig, scharf-randig, relativ gross, genau 6 mm lang, 2 mm breit; der Apotheker bestimmt sein Gewicht mit 0,012 gr.

9. December. Pat. wird aus der Anstalt entlassen. Operations-Wunden kaum sichtbar, Augapfel reizlos. Iris nach unten gezogen. T. n. Licht-Empfindung nach innen fehlend.

III. Tuberculöses Geschwür der Lederhaut.

Genovefa T., 7jährige Schülerin, wurde am 12. December 1897 in die Augen-Abtheilung aufgenommen.

Sie ist ein blasses, schwächliches Kind. Am linken Fusse zwei Knochen-Fisteln.

Rechtes Auge: normal.

Linkes Auge: Injection der Conjunctiva bulbi mässigen Grades. An den inneren-unteren Hornhautrand angrenzend und von ihm etwa 4 mm entfernt, befindet sich ein über hanfkorngrosses, tiefes, anscheinend die ganze Sklera durchsetzendes Geschwür mit ausgebuchteten, unregelmässigen, steilen Rändern, dessen Grund einen schmutzig gelben Belag zeigt. In letzterem liessen sich trotz wiederholter Untersuchung keine Tuberkel-Bacillen nachweisen.

Ophthalmoskopisch erwies sich die Papille und ihre nähere Umgebung als normal. Im unteren Theile des Fundus ist die Aderhaut von hellerer Färbung und von spärlichem, rareficirtem Pigment durchsetzt. Ganz nach innen besteht eine umschriebene flache Netzhaut-Ablösung von grau-bläulicher Färbung. Centrale Sehschärfe beiderseits = 1.

13. December. Das Geschwür wird in Narkose mit der galvanokaustischen Schlinge an Rändern und Grund ausgiebig verschorft, nachher Jodoform-Einstäubung, welches später durch Airol ersetzt wurde. Intern Leberthran.

Bei der am 30. Januar 1898 erfolgten Entlassung aus der Kranken-Anstalt war das linke Auge vollkommen blass, der Skleral-Defect vernarbt, die Plica semilunaris ein wenig hineingezogen. Spiegel-Befund und Sehschärfe, wie zuvor.

Wenn auch die Untersuchung des Geschwür-Secretes auf Tuberkel-Bacillen ein negatives Resultat ergab, dürfte dennoch die Annahme, dass das Geschwür tuberculöser Natur war, durch die Beschaffenheit desselben begründet sein, sowie durch den Umstand, dass es sich um ein skrophulöses Individuum gehandelt hatte, an dessen linkem Fusse sich noch eiternde Knochen-Fisteln befanden.

IV. Stich-Verletzung des Orbital-Daches mit letalem Ausgange.

P. N., 30jähriger Tagelöhner, wurde am 10. November 1897 beim Aufladen von Rüben auf einen Wagen von einer Tagelöhnerin durch einen unglücklichen Zufall mit einer eisernen Gabel oberhalb des linken Auges

verletzt. Er war sofort durch eine halbe Stunde bewusstlos. Als er wieder zu sich kam, war er verwirrt und zeigte sofort eine Lähmung der linken Gesichts- und rechten Körper-Hälfte.

Status praesens vom 10. November: Kräftiger Mann. T: 37,3, Puls: 64. Der linke N. facialis leicht paretisch, die rechte obere Extremität vollständig gelähmt, die rechte untere theilweise. Beim Gehen wird sie nachgezogen, im Bette vermag sie der Pat. 30 cm hoch zu heben. Er antwortet auf Fragen, doch theilweise verworren.

Die Gegend des linken oberen Augenlids ist prall geschwollen; 1 cm unterhalb der Mitte des Brauenbogens befindet sich eine linsengrosse, mit unregelmässigen Rändern versehene Wunde, welche dem Anscheine nach in ziemliche Tiefe nach hinten und oben verläuft gegen das Orbital-Dach, deren Sondirung unterbleibt. Druck auf den oberen Orbital-Rand ist schmerzhaft. Nur mit grosser Mühe lässt sich das obere Lid emporziehen und erkennen, dass der Bulbus etwas nach unten verschoben, anscheinend frei beweglich und unverletzt ist. Pat. giebt an, darauf zu sehen.

Therapie: Bettruhe, Eisblase auf den Kopf und die linke Augen-Gegend. In den darauffolgenden 14 Tagen änderte sich der Zustand wenig, die Temperatur blieb normal zwischen 36,4 und 37,5° als unterste und oberste Grenzen; Pat. andauernd apathisch, antwortet jedoch auf Fragen, verwechselt aber häufig Worte. Täglich nach dem Essen Aufstossen und Erbrechen. Die Verletzungs-Wunde ist per primam verheilt, die darüber gelegene Kruste abgefallen. Das obere Lid wird bis zur Hälfte gehoben. Keine Schwellung und Schmerzhaftigkeit in der Orbita nachweisbar.

17. December. Sensorium benommen, lässt Entleerungen unter sich. Er wird von den Angehörigen nach Hause genommen. An einem der nächsten Tage starb er. Section wurde nicht gemacht.

Es wurde angenommen, dass vom oberen Lid aus das obere Orbital-Dach durchstossen war und eine Hirn-Blutung veranlasst hatte. Der Tod erfolgte anscheinend durch eitrige Meningitis.

V. Ein geheilter Fall diabetischer Sehnerven-Atrophie.

Franz R., 33jähriger Bahn-Aufseher, hatte vor 9 Jahren Abdominal-Typhus durchgemacht, während welcher Erkrankung nach seiner Angabe zum ersten Male Diabetes nachgewiesen wurde. (Klinik Hofrath Bamberger). Er hat jedoch seit dieser Zeit in seiner Lebensweise dieses Leiden nicht berücksichtigt, vielmehr täglich einige Liter Bier, viel Schnaps und viel Mehl-Speisen zu sich genommen, auch sehr stark geraucht. Er leidet seit Jahren an „schwachem Magen". Diurese soll nicht gesteigert gewesen sein; vermehrtes Durst-Gefühl. Die Abnahme des Sehvermögens datirt seit 3 Monaten.

Status praesens bei seiner Aufnahme in die Augen-Abtheilung am 17. Februar 1897: Gracil gebautes, mässig abgemagertes Individuum von gesunder Gesichts-Farbe. Im Urin massenhaft Zucker. (Wiederholte Proben mit Fehling'scher Lösung).

Bulbi äusserlich normal, ophthalmoskopisch eine deutliche Abblassung der temporalen Hälften beider Papillen. Uebriger Fundus normal, Em.

Visus: rechts $^5/_{50}$ mit Mühe: Jäger Nr. 13 einige Worte,
links $^5/_{60}$ mit Mühe: Jäger Nr. 14 einige Worte.

Perimetrisch keine Einschränkung, keine Skotome, weder für weisse, noch rothe Farbe.

Die Therapie bestand in entsprechender Diät (Saccharin statt Zucker, Thee, Eier Vormittags; Mittags Braten ohne Zulage; Abends Schinken, Rothwein, 2 kleine Weissbrote für den ganzen Tag), Karlsbader Wasser $^1/_4$ Liter täglich. Strychnin-Injectionen in die Schläfen, 0,025 gr pro die. Halbdunkles Zimmer. Abstinenz von Tabak.

25. Februar. Im Urin nur Spuren von Zucker.

3. März. Visus rechts: $^5/_{18}$, Jäger Nr. 3 mit Mühe, ebenso links.

6. März. Im Urin noch Spuren von Zucker.

8. März. Bisher wurden 20 Strychnin-Injectionen gemacht.

1. April. Der Kranke verlässt die Anstalt. In der letzten Zeit war der Urin constant zuckerfrei gewesen. Die Abblassung der Sehnerven ist noch bemerkbar. Pat. verspricht, zu Hause sich den Vorschriften gemäss weiter zu verhalten.

Visus beiderseits $^5/_6$, Jäger Nr. 3.

Am 29. December 1898 stellt sich Pat. neuerdings vor. Urin nach zwei verschiedenen Portionen vollständig zuckerfrei. Vollkommenes Wohlbefinden. Visus beiderseits $^5/_5$, Jäger Nr. 1. Die Papillen sehen temporalwärts noch leicht blässlich aus.

In dem vorliegenden Falle hat somit ein hochgradiger, bereits vor Jahren zum ersten Male constatirter Diabetes mellitus bestanden, daneben jedoch auch Alkohol- und Schnaps-Missbrauch. Zu dem Zustandekommen der Sehnerven-Erkrankung dürften wohl auch diese drei Momente vereint mitgewirkt haben. Aus dem Umstande aber, dass keine Skotome für Roth die anfänglich ziemlich hochgradige Sehstörung begleiteten, dürfte jedoch mit Berechtigung der Schluss gezogen werden, dass das ausschlaggebende ätiologische Moment der Diabetes gewesen ist. Mit dem Verschwinden desselben stellte sich das Sehvermögen bis zur Norm wieder her, welcher Umstand gewiss auch gefördert wurde durch die strenge Enthaltung von Alkohol und Tabak, die gleichzeitig mit der dem Diabetes angepassten Lebensweise eingeleitet wurde.

Von Interesse ist gewiss auch der Umstand, dass beinahe 2 Jahre nach der Spitals-Behandlung die Fortdauer des Heil-Erfolges nachgewiesen werden konnte.

VI. Plötzliche, vorübergehende Amaurose bei einem Kinde.

Franz R., 11jähriger Tagelöhner-Sohn, giebt an, dass er vor 4 Tagen plötzlich auf dem linken Auge erblindet sei. Weder er, noch die Eltern wissen eine Ursache anzugeben. Seit einem Jahre ist öfter Nasenbluten aufgetreten. Er hat täglich $^1/_2$ Liter Bier getrunken.

Der Knabe wurde am 17. November 1898 in die Augen-Abtheilung aufgenommen.

Status praesens: Kräftiger, normal entwickelter Knabe von gesundem Aussehen. Herz- und Lungen-Befund völlig normal. Urin-Untersuchung auf Eiweiss und Zucker negativ. Im Sedimente nebst einigen Epithelien nichts zu finden. Bulbi äusserlich normal. Spiegel-Befund beiderseits absolut normal.

Visus rechts: übernormal $^5/_4$, Jäger Nr. 1,
links: völlige Amaurose.

Therapie bestand in interner Darreichung — ut aliquid fiat — von Syr. ferri jod. und Galvanisation des linken Auges (täglich durch 3 Minuten $^1/_2$ M. A.).

Bereits am 19. November gab der Kranke an, bereits etwas auf dem linken Auge zu sehen, er zählte Finger auf $^1/_2$ m.

20. November. Fingerzählen auf 1 m.

24. November (Tag der Entlassung). Normale Sehschärfe, $^5/_4$, Jäger Nr. 1, auch auf dem linken Auge.

Nichts erweckte bei dem simplen, ländlichen Knaben den Verdacht etwaiger Simulation, zu welcher auch keinerlei äussere Veranlassungen vorhanden waren. Auch der Annahme einer hysterischen Amaurose, welcher das Krankheits-Bild noch am nächsten kam, widersprach nebst dem Alter des Patienten seine sonstige anscheinend ganz normale Veranlagung. Es bleibt somit dunkel, ob in dem ständigen, verhältnissmässig nicht unbeträchtlichen Bier-Genuss oder in welchen andren Momenten eine Ursache anzunehmen ist. Aehnlich und gleich erfolgreich durch die wahrscheinlich nur suggestiv wirksam gewesene Therapie war der folgende Fall.

VII. Beiderseitige vorübergehende Amblyopie bei einem Kinde.

Miloslava S., 14jährige Schülerin, ist zart gebaut, wenig entwickelt. sonst vollkommen gesund, kam am 11. Mai 1900 in meine Sprechstunde mit ihrer Mutter. Sei 14 Tagen sieht sie schlecht. Anfangs April bestanden durch 8 Tage Halsschmerzen, andre Erkrankungen sind nicht vorausgegangen.

Rechts: $^5/_{50}$ Jäger Nr. 11 mit Mühe. Binoculär + 1,5 D $^5/_{30}$.

Links: $^5/_{50}$ Jäger Nr. 11. „ + 3 D Jäger Nr. 7. keine bessere Correctur.

Der Augenspiegel-Befund war absolut normal, die optische Einstellung der Augen war in geringem Grade hypermetropisch.

Therapeutisch wurde ausser blauen Schutz-Brillen Galvanisation angewendet (1,5—2 M. A.), innerlich Tinct. Valerian., ferri, amara āā.

Schrittweise besserte sich rasch das Sehvermögen, es betrug bereits am

21. Mai binoculär: $^5/_{20}$, Jäger Nr. 9,
29. Mai „ $^5/_{15}$, „ Nr. 5,
6. Juni „ $^5/_5$, „ Nr. 1.

Die Kranke fühlte sich auch vollständig geheilt.

VIII. Retinitis albuminurica, Ausgang in vollständige Heilung.

Marie H., 15jährige Bauerstochter, kam am 29. December 1892 in meine Sprechstunde. Vor 2 Monaten bestand Flimmern auf dem linken Auge, seitdem Abnahme des Sehvermögens.

Die kräftig gebaute, etwas blass, sonst gesund aussehende Patientin hat an den Augen äusserlich nichts Abnormes. Der Spiegel-Befund des rechten. wo normale Sehschärfe besteht, ist negativ, auf dem linken besteht folgender Befund:

Im Glaskörper diffuse Trübung, in der Mitte derselben eine ziemlich fixe, bis nach vorne reichende, dichter umschriebene Trübung. Sehr intensive Netzhaut-Trübung und Schwellung um die ganz verwaschene und geröthete Papille. An deren Rande befindet sich unten und aussen-oben hellweisses Exsudat, nach aussen-oben etwas entfernter neben einem Gefäss ein gleich-

gefärbter Fleck. In der Macula ist nur starke Netzhaut-Trübung vorhanden. Die Untersuchung der inneren Organe ergab nichts Abnormes. Mit dem 14. Jahre Eintritt der Menses, die 3 Mal gut und regelmässig erschienen, dann 3 Monate cessirten, hierauf sich nach Gebrauch einer Medicin wieder einmal einstellten, seither — über 1 Monat — wieder ausblieben. Die Untersuchung des Urins ergab grosse Mengen von Albumen.

In Rücksicht auf letzteren Befund wurde eine entsprechende innere Behandlung durch einen Collegen eingeleitet, welchem ich die Kranke empfahl. Ich sah dieselbe wieder am 31. Januar 1893, somit einen Monat später, es bestand bereits wesentliche Besserung: S = $^{20}/_{30}$, Jäger Nr. 4. Spiegel-Befund: Trübung der Netzhaut viel geringer, die Papille tritt schärfer hervor. Im Urin kein Albumen.

Am 1. März 1893 sah ich die Kranke zum 3. und letzten Male; im Urin kein Albumen, S = $^{20}/_{20}$, Jäger Nr. 1. Mit dem Augen-Spiegel war nur nach oben noch eine Andeutung der Trübung und des Oedems der Netzhaut angedeutet, Papille frei und scharf contourirt, temporalwärts etwas blässlich. Glaskörper-Trübung gering. An der Gefäss-Pforte markirt sich noch ein trüber Fleck. Es war also bereits fast völlige Wiederherstellung eingetreten. Es ist nicht zu zweifeln, dass die geringen restlichen Veränderungen noch nachträglich zur Resorption gelangten. Die Kranke stellte sich aber nicht mehr vor, wahrscheinlich weil sie sich eben vollkommen geheilt fühlte.

Gesellschaftsberichte.

XIIIe Congrès international de médecine. Paris, 2—9 août 1900.

Rapports de la section d'ophtalmologie.

Valeur comparative de l'énucléation et des opérations susceptibles de la remplacer, par Prof. Pflüger (Bern).

Seine ausführlichen Darlegungen über die Operations-Methoden und ihre Indicationen fasst Vortr. in einer Reihe von Schlusssätzen zusammen. Die Enucleation kann bei gewissen Krankheiten nicht ersetzt werden und wird wahrscheinlich nie ersetzt werden können. Ein Uebelstand des klassischen Verfahrens ist die geringe Beweglichkeit der Prothese. Eine Verbesserung der Methode sieht Vortr. in der Methode von Schmidt, bezw. seiner Vereinfachung, wobei die geraden Muskeln an die Conjunctiva genäht werden, oder im Einnähen einer anorganischen Kugel in die Tenon'sche Kapsel nach Frost-Lang. Besser als bei der Enucleation ist der kosmetische Effect bei der einfachen Evisceration, bezw. der mit Einnähung einer Kugel combinirten (Mules). Allem überlegen ist in kosmetischer Beziehung die Abtragung der Cornea. Die Neurectomia optico-ciliaris (bei Glaucom) macht eine Prothese entbehrlich.

Bei der Wahl der Operation sind die Gefahren einer letalen Meningitis und der sympathischen Ophthalmie zu berücksichtigen. Bei Pantophthalmie ist nach Enucleation häufiger, nach Evisceration selten (2 Mal) letale Meningitis beobachtet; doch kann die Erkrankung auch ohne Operation letale Meningitis hervorrufen.

Gegenüber der sympathischen Ophthalmie hat die Enucleation die grösste

Verhütungskraft; innerhalb der ersten drei Wochen nach der Verletzung kann ihr die Evisceration an die Seite gestellt werden.

Die Neurectomie ist bei Gefahr sympathischer Ophthalmie zu verwerfen, Staphylotomien, Abtragung der Hornhaut haben wiederholt sympathische Ophthalmie verschuldet.

Die Enucleation ist streng angezeigt in Fällen von Tumoren des Bulbus (von einigen kleinen Tumoren des Limbus und der Conjunctiva abgesehen), bei bösartigen Geschwülsten der Orbita, ausgesprochener sympathischer Ophthalmie und schmerzhafter Phthise. In Concurrenz mit andren Operationen ist sie angezeigt bei sympathischer Reizung, bei schweren Verletzungen, die schon zum Mindesten drei Wochen behandelt sind, bei Fremdkörpern der Sklera, Orbita, des Sehnerven mit Durchbohrung der Sklera; bei acuter Pantophthalmie, die schon 5—6 Tage oder länger besteht, bei allen Fällen von Pantophthalmie, die Nekrose der Sklera fürchten lassen, bei Verbrennungen, Verätzung des Auges.

Die Evisceration ist indicirt bei frischer Pantophthalmie, der Mehrzahl der durchbohrenden Verletzungen, gewissen Staphylomen der Hornhaut. Ist Substanzverlust der Sklera eingetreten, der das Einsetzen einer Kugel unmöglich macht, oder Nekrose der Sklera zu fürchten, so tritt an die Stelle der combinirten (Mules) die einfache Evisceration.

Die Neurectomie kommt nur bei absolutem Glaucom und totalen Hornhautleucomen, auch wenn sie leicht ectatisch sind, in Betracht.

Die Abtragung der Hornhaut ist indicirt bei Staphylomen der Cornea, zumal doppelseitigen, wenn ein Rest Lichtempfindung erhalten werden kann, und bei partiellen Staphylomen zumal mit abgeschnürter Basis.

Ueber das gleiche Thema berichtet Prof. H. Snellen (Utrecht).

Vortr. bespricht Geschichte und Ausführung der Enucleation, geht dann eingehend auf die von ihm angegebenen Prothesen mit doppelter Wandung (Reform-Augen) ein, die er sehr empfiehlt. Nach combinirter Evisceration des Bulbus, auch nach Einführung einer Kugel bei der Enucleation kommt früher oder später eine Reizung der Häute zwischen dem künstlichen Auge und der Kugel zu Stande.

Vortr. geht auf die Plastik bei Verwachsungen des Bindehautsackes ein und bespricht die Exenteration der Orbita; schliesslich betont er die Wichtigkeit der Schutzbrillen, für die er eine geeignete Form angiebt.

Demnächst berichtet über das gleiche Thema de Schweinitz (Philadelphia).

Nach des Vortr. eigenen Erfahrungen und den Ergebnissen einer Sammelforschung bei 114 amerikanischen Augenärzten ist Enucleation stets vorzunehmen bei malignen Tumoren und Verletzungen, die zu sympathischer Ophthalmie geführt haben. In voller Sicherheit kann man Augen mit Eiterung, die das Orbitalgewebe noch nicht oder eben erst ergriffen hat, enucleïren, sonst ist Evisceration vorzuziehen. Letztere kann auch bei schweren Verletzungen, die noch nicht drei Wochen alt sind, statt haben.

Bei Staphylom, besonders bei Kindern, ist die Enucleation nicht nöthig, hier kann Excision oder vollständige Keratectomie Platz greifen. Allerdings kann später eintretende Verknöcherung oder Verkalkung sympathische Ophthalmie verursachen und Enucleation nöthig machen. Augen mit fortgeschrittener Phthise sind zu enucleïren, da nichts Geeignetes zur Evisceration bleibt.

Bei Glaucoma absolutum oder Erblindung in Folge chronischer, nicht traumatischer Iridocyclitis ist die Evisceration, event. Neurectomie am Platze.

Bei bejahrten Leuten ist die Enucleation der kurzen Reconvalescenz wegen vorzuziehen.

Vortr. hält die endgiltigen kosmetischen Ergebnisse der einfachen Evisceration nicht für besser, als die der Enucleation, dagegen die des Mules'schen Verfahrens.

Die Evisceration hat den Nachtheil von Schmerzen nach der Operation und langsamerer Genesung, letzteres gilt auch vom Einnähen einer Kugel nach der Enucleation. In der Mehrzahl der Fälle ist die Enucleation nicht zu ersetzen. Sie giebt bei Annähung der Sehnen an die Conjunctiva gute kosmetische Resultate und wird bei Verbesserung der Methode und der Prothese Ersatz-Operationen unnöthig machen.

Prof. Swanzy (Dublin) theilt als letzter Referent die in England herrschenden Ansichten, im Wesentlichen nach dem Bericht der englischen ophthalmologischen Gesellschaft, der vor 2 Jahren erstattet wurde, mit.

Die Enucleation ist die sicherste Operation. Die Evisceration verursacht Oedem und Schmerzen, ohne schliesslich an kosmetischem Effect überlegen zu sein; bei Pantophthalmie ist sie vorzuziehen.

Vortr. tritt sehr für die Operation nach Mules ein.

In den ersten 3 Wochen nach dem Trauma gemacht, ist diese ebenso wirksam, wie die Enucleation bei erheblich besserem kosmetischen Effecte.

Ist die Uvea des verletzten Auges erkrankt, so zieht Vortr. stets die Enucleation vor. Ist das zweite Auge sympathisch ergriffen, so hält Vortr. die Enucleation, einfache und combinirte Evisceration für gleichwerthig.

Spiro.

Journal-Uebersicht.

Deutschmann's Beiträge zur Augenheilkunde. 1900. Heft XLIV.

1) **Ueber primäre und traumatische, gürtelförmige Hornhaut-Trübung,** von Dr. Giuseppe Manzutto. (Aus der Augen-Klinik von Prof. E. Fuchs-Wien.)

Bericht über 5 Fälle von gürtelförmiger Hornhaut-Trübung bei Augen, die bezüglich ihrer Ernährung durchaus gesund waren, während diese Affection sonst in der Regel nur bei solchen Augen beobachtet wird, welche „an Iridocyklitis oder Glaukom schwer erkrankt sind." Die „primäre", zirkelförmige Hornhaut-Entzündung befällt zumeist Leute in vorgerückteren Lebensjahren, doch berichtet Verf. auch über einen Fall bei einem 17jährigen jungen Manne. Auch Verletzungen können die Ursache gürtelförmiger Hornhaut-Trübungen abgeben, namentlich Verletzungen mit Säuren oder mit Kalk; in letzterem Falle erzielte Birnbacher „glänzende Resultate" mit Säure-Behandlung, „er pinselte das Epithel ab, behandelte die kalkige Incrustation der Bowman'schen Membran und der obersten Lamellen des Parenchyms mit einer 5% HCl-Lösung mit nachfolgender Neutralisation durch 5% Lösung von kohlensaurem Natron, und erzielte volle Aufhellung." In zwei Fällen primärer Trübung (Knapp und Schiess) trat spontane Rückbildung der bandförmigen Hornhaut-Trübung auf. — Aus der Literatur werden 23 Fälle von primärer gürtelförmiger Hornhaut-Trübung zusammengestellt.

2) **Ein Fall von doppelseitiger Trochlearis-Lähmung,** von Dr. Albert Blaschek. (Aus der Augen-Klinik von Prof. E. Fuchs-Wien.)

Isolirte Lähmung beider Trochleares bei einem 52jährigen Arbeiter nach einem Sturz auf den Kopf. Die Leitungs-Unterbrechung beider Nerven führt dazu, die Störung an einer Stelle anzunehmen, wo sich beide Nerven liegen: also am nächsten am Velum medullare anterius.

---

3) **Netzhautarterien-Krämpfe in einem unter dem Bilde der Embolie der Centralarterie verlaufenden Falle,** von Dr. M. Sachs. (Aus der Augen-Klinik von Prof. E. Fuchs-Wien.)

Verf. beobachtete bei einem 54jährigen Manne, bei welchem sich eine plötzliche Sehstörung entwickelt hatte, mit grauweisser Trübung der Netzhaut und mehrfacher Unterbrechung der Blutsäule in der oberen Temporal-Arterie, dass an einer andren Netzhaut-Arterie, in der Nähe des Sehnerven, ringförmige Einschnürungen auftraten, „die sich wie peristaltische Wellen langsam in distaler Richtung vorschoben", um stets dort zu verschwinden, wo sich das Gefäss gabelte; oberhalb und unterhalb des Schnürringes sah man das Gefäss ganz normal mit Blut gefüllt, im Schnürring selbst schien es blutleer. Diese Einschnürung schob sich mit sehr geringer Geschwindigkeit vorwärts, sie brauchte, um vom Sehnerven bis zur Gabelung zu gelangen, 3—5 Sekunden. Druck auf den Bulbus ändert an diesem Arterien-Krampf nichts, doch schien es, dass nach Aufhören des Druckes die Krämpfe häufiger auftraten. Als der Patient sich drei Tage später wieder vorstellte, waren keine Einschnürungen mehr zu sehen; die Netzhaut zeigte jedoch immer noch das Bild der typischen Embolie.

Verf. weist darauf hin, dass etwaige Thrombenbildung in den Gefässen der Netzhaut durch derartige Krampfzustände begünstigt werden könne, sofern nämlich bei lebhafteren Augen-Bewegungen der periphere Antheil der Blutsäule herausgeschleudert und hierdurch eine Trennung der Blut-Bestandtheile provocirt wird.

---

4) **Ueber Defect-Bildung (incl. Colobom) in der Linse des Auges,** von Dr. Anton Toldt. (Aus der Augen-Klinik von Prof. E. Fuchs-Wien.)

Beschreibung zweier Fälle von Linsen-Missbildung.

---

5) **Ein Fall von Echinococcus der Orbita,** von Prof. Dr. A. Vossius.

Der Fall betraf eine 41jährige Frau. Langsames Entstehen in 3 Jahren. Sitz: oben-aussen vom Bulbus. Heilung nach Entleerung und Verödung der Cyste. Sehkraft nur vorübergehend beeinträchtigt.

---

6) **Ueber das Vorkommen von Knorpel und Knochen in Dermoid-Geschwülsten des Auges,** von Dr. Franz Friedland. (Aus der Augen-Klinik von Prof. E. Fuchs-Wien.)

---

7) **Ueber Aufhellung von Hornhaut-Narben,** von Prof. Dr. Ernst Fuchs.

Verf. macht darauf aufmerksam, dass man alte Hornhaut-Narben sehr häufig von zarten, hellen Linien durchzogen findet; dieselben verhalten sich in optischer Beziehung gerade umgekehrt wie Gefässe der Hornhaut: diese erscheinen in auffallendem Licht als sehr zarte, graue Linien, im durchfallenden

Lichte dagegen dunkel; die klaren Linien aufgehellter Narben jedoch erscheinen in durchfallendem Lichte hell. Das Entstehen dieser Linien stellt Verf. sich so vor, dass zwischen die bereits bestehenden Hornhaut-Fibrillen und Hornhaut-Fasern neugebildete sich einschieben; da auch die trüben Stellen am Wachsthum theilnehmen, so entstehen auch hier neue, durchsichtige Fasern, welche sich dann als helle Linien von dem trüben Grunde abheben. Um diese Auffassung zu controliren, stellte Verf. Versuche über das Wachsthum der Hornhaut bei Kaninchen an, indem er an ihnen in früher Jugend Brandwunden erzeugte und dann beobachtete, ob ihr Abstand von einander, sowie von Hornhaut-Rand und -Mitte der gleiche blieb. Aufhellung der Narben in Form der hellen Linien wurde hier nicht constatirt; bezüglich des Wachsthums aber wurde festgestellt, dass die Narben sich gegen einander so gut wie gar nicht verschieben, dass das Wachsthum der Hornhaut also in allen Theilen das gleiche ist, während Knies der Auffassung ist, dass das Wachsthum der Hornhaut vom Centrum nach der Peripherie hin stattfindet.

C. Hamburger.

Bibliographie.

1) Neuritis optica bei Chlorose; Krankheits-Verlauf und Tod unter den Symptomen eines Hirntumors, von Dr. A. Engelhardt. Aus dem Augusta-Hospital in Köln, Prof. Dr. Leichtenstern. (Münchener med. W. 1900. Nr. 36.) Die Mittheilung betrifft einen interessanten, ein Jahr lang beobachteten Fall, bei dem sich eine anscheinend unanfechtbare Diagnose als vollkommen falsch erwies. Mit grösster Offenheit bekennt Verf., dass eine richtige Diagnose, zu richtiger Zeit gestellt, den Tod durch entsprechende Therapie hätte abwenden oder mindestens verzögern können. Ein 18jähriges, stark bleichsüchtiges Mädchen wird zur Aufnahme in die Klinik gebracht mit der Angabe, dass sie an unerträglichem Kopfschmerz leide, seit $1^1/_2$ Jahren, und seit dieser Zeit fast völlig erblindet sei. Lues ausgeschlossen, hereditär keine Belastung. Die Untersuchung ergiebt, dass es sich um ein kräftiges, wenn auch anämisches Mädchen handelt, im Urin nichts Pathologisches, ebenso wenig in den Brust- und Bauch-Organen; beiderseits typische Strangulations-Papille, Papille pilzartig in die Höhe gehoben (Samelson), Sehschärfe = Fingerzählen dicht vor dem Auge. — Im Laufe der nächsten Monate völlige Erblindung durch Sehnerven-Atrophie, Lähmung des rechten Armes, Patellar-Reflex rechts schwach, links gut auslösbar. Hochgradige Schlafsucht. Epileptische Anfälle. Störung des Schluck-Actes, Anästhesie der rechten Körper-Hälfte; späterhin Somnolenz und rapide Abmagerung. „In Anbetracht des nahenden Todes werden keine Versuche mit künstlicher Ernährung vorgenommen". Zuletzt lebhafte Unruhe; „bei diesen Versuchen, aus dem Bett zu steigen, bewegt das Mädchen die gelähmten Extremitäten genau so gut, wie die der andren Seite." Tod wenige Tage später. — Diagnose: linksseitiger Hirntumor. Sections-Ergebniss: Hirnsubstanz sehr anämisch, von Hirntumor keine Spur. Der Irrthum ist so zu erklären, dass die doppelseitige Stauungs-Papille als Folge-Erscheinung der Chlorose aufzufassen ist, wie dies in einigen sicher beglaubigten Fällen (Gowers, Hirschberg und Litten) berichtet wurde, in denen unter Eisen-Therapie die Neuritis und die Sehstörung zurückgingen; der Kopfschmerz aber, die Lähmungs-Erscheinungen und Krampf-Anfälle, sowie

die halbseitige Anästhesie sind als Ausdruck einer Hysterie anzusehen, an welche intra vitam nicht gedacht worden war. C. Hamburger.

2) Ueber den Werth des Cohn'schen Licht-Prüfers für Helligkeits-Bestimmungen von Arbeits-Plätzen, von Dr. P. Römer. Aus dem hygienischen Institut zu Giessen. (Wochenschrift für Therapie u. Hygiene des Auges. 1900. Nr. 39.) Verf. hat sowohl bei Tageslicht als auch bei künstlicher Beleuchtung befriedigende Resultate mit dem Cohn'schen Licht-Prüfer bekommen; controlirende Messungen mit dem Weber'schen Photometer ergaben gute Uebereinstimmung. Der Cohn'sche Licht-Prüfer könne für schul-hygienische Aufgaben warm empfohlen werden.

C. Hamburger.

3) Die Iris-Veränderung bei Xeroderma pigmentosum, von Dr. A. Elschnig. (Beitr. z. Dermatol. u. Syphilis, Fest-Schrift für Hrn. Hofr. Dr. J. Neumann, Wien, 1900.) Bei einer 39jährigen Frau mit Xeroderma pigmentosum und Carcinombildung an der Wange fand Verf. eine eigenartige herdweise Atrophie des Iris-Gewebes: der Ciliartheil ist hell-grauweiss gefärbt, dem grau-weissen Grunde sind hanfkorn- bis stecknadelkopf-grosse, dunkelbraun pigmentirte Flecke aufgesetzt; letztere bedeuten offenbar den normalen Rest des Gewebes; zwischen ihnen ist das Iris-Stroma wie eingesunken. Der Process in der Iris scheint also bezüglich der Atrophie mit dem Krankheits-Process in der Cutis identisch zu sein, doch fehlen in der Iris alle Anzeichen einer Entzündung. C. Hamburger.

4) Bericht über 337 Fälle von Enucleatio und über 28 Fälle von Exenteratio bulbi, von Jakob Minrath. (Inaug.-Dissert. aus der Univ.-Augen-Klinik zu Giessen, 1900.) Der Bericht umfasst das Material der Universitäts-Augenklinik von 1879 bis 1900. Beachtenswerth ist der grosse Antheil der Kinder unter 14 Jahren: 110 = 26,5 %. Bei Kindern wird in Giessen im Allgemeinen die Exenteration bevorzugt. Unter den 337 Enucleations-Fällen betrafen 32 = 9,2 % Geschwülste. — Verf. giebt der Enucleation den Vorzug bei sympathischer Ophthalmie und bei intraoculären Geschwülsten; hingegen empfiehlt er die Exenteration bei frischen Verletzungen, bei denen die Erhaltung des Auges aussichtslos erscheint, sowie bei Pantophthalmie. — Die Nach-Behandlung dauert bei der Enucleation etwa 8 Tage, bei Exenteration jedoch etwa 16 Tage, weil meist sehr starke Chemose und Lidschwellung eintritt, „so dass man einige Male gezwungen war, die prolabirten Conjunctival-Wulste durch Massage und Scarificationen zu reponiren." C. Hamburger.

5) Un cas de blennorrhagie compliquée de rhumatisme, de troubles nerveux et d'iridocyclite, par Dr. Henri Kucharzewski, médecin de l' hôpital évangélique à Varsovie. Der mitgetheilte Fall ist interessant, insofern bei dem Tripper-Rheumatismus die seltenen Complicationen in Form von nervösen Störungen und doppelseitiger Iridocyclitis bei demselben Individuum zu gleicher Zeit auftraten. Der Verlauf war langwierig, aber schliesslich gutartig. Insbesondere heilte die Iridocyclitis auf dem einen Auge mit völliger Wiederherstellung, während auf dem andren Auge bei der Entlassung in Folge von Glaskörper-Trübungen die Sehschärfe nur $^1/_3$ betrug. Ancke.

Um Einsendung von Separatabdrücken wird gebeten (Berlin NW. 26 Schiffbauerdamm).

Verlag von Veit & Comp. in Leipzig. — Druck von Metzger & Wittig in Leipzig.

Centralblatt

für praktische

AUGENHEILKUNDE.

Herausgegeben von

Prof. Dr. J. Hirschberg, Geh. Med.-Rath, in Berlin.

Unter ständiger Mitwirkung der Herren Dr. Ancke in München, Dr. Berger in Paris, Prof. Dr. Birnbacher in Graz, Dr. Brailey in London, Prof. Dr. H. Cohn in Breslau, Doc. Dr. Cl. du Bois-Reymond in Berlin, Doc. Dr. E. Emmert in Bern, Prof. C. Gallenga in Parma, Dr. Gimberg in Berlin, Prof. Dr. Goldzieher in Budapest, Dr. Gordon Norrie in Kopenhagen, Prof. Dr. Horstmann in Berlin, Dr. Issigonis in Smyrna, Prof. H. Knapp in New York, Prof. Dr. Krückow in Moskau, Dr. Kuthe in Berlin, Dr. Landau in Coblenz, Prof. Dr. Magnus in Breslau, Major F. P. Maynard, I. M. S., Civil Surgeon of Patna and Superintendent of the Medical School, Dr. Michaelsen in Görlitz, Dr. Moll in Berlin, Prof. Dr. J. Munk in Berlin, Dr. Neuburger in Nürnberg, Dr. Peltesohn in Hamburg, Dr. Perenes in Brüssel, Prof. Peschel in Frankfurt a. M., Dr. Puntscher in Klagenfurt, Dr. M. Reich in Petersburg, Med.-Rath Dr. Scheer in Oldenburg, Prof. Dr. Schenkl in Prag, Prof. Dr. Schwarz in Leipzig, Dr. Spiro in Berlin, Dr. Stiel in Köln.

Monatlich ein Heft. Preis des Jahrganges 12 Mark. Zu beziehen durch alle Buchhandlungen des In- und Auslandes und die Postanstalten des Deutschen Reiches.

April. **Fünfundzwanzigster Jahrgang.** **1901.**

Inhalt: **Original-Mittheilungen.** I. Ueber Ausschälung des Augapfels. Von Dr. **Bähr**, ehemaligem Volontär-Arzt. (Schluss.) — II. Die Erosionen der Hornhaut und ihre Folgen. Von Prof. **A. v. Reuss.** (Schluss.)

Klinische Beobachtungen. I. Die Operation des sympathischen Weich-Stars. Von J. Hirschberg. — II. Augenärztliche Mittheilungen über die Behandlung der sympathischen Augen-Entzündung und Anderes. Von Sanitätsrath Dr. Heuse, Elberfeld.

Neue Instrumente, Medicamente u. s. w. I. Zur ophthalmometrischen Messung. Von Dr. W. Mühsam. — II. Mein neuer Hand-Magnet. Von J. Hirschberg. — III. Die Verwendung des Holocaïns. Von Dr. Eduard Zirm in Olmütz.

Neue Bücher.

Referate, Uebersetzungen, Auszüge u. s. w. Allgemeine Theorie der monochromatischen Aberrationen und ihre nächsten Ergebnisse für die Ophthalmologie, von Altvar Gullstrand.

Journal-Uebersicht. I. Archives d'ophtalmologie, 1900, September—December. — II. Annales d'oculistique, 1900, October—December. — III. Revue générale d'ophtalmologie, 1900, September. — IV. Recueil d'ophtalmologie, 1900, September—October.

Vermischtes. Nr. 1—3.

Bibliographie. Nr. 1—9.

[Aus der Augen-Heilanstalt des Herrn Geheimrath Hirschberg.]

I. Ueber Ausschälung des Augapfels.

Von Dr. **Bähr**, ehemaligem Volontär-Arzt der Anstalt.

(Schluss.)

III. Nicht-traumatische Phthise mit zum Theil starker Schrumpfung und heftigen Reiz-Erscheinungen führte in 131 Fällen zur Enucleation; es wurden

bei dem männlichen Geschlecht 64 Augen,
„ „ weiblichen „ 60 „
entfernt; davon betrafen
bei ersterem 28 das rechte Auge, 33 das linke Auge,
bei letzterem 31 „ „ „ 29 „ „ „

Die Lebensalter sind in folgender Weise betheiligt:

	a) Männer	b) Frauen
1. Jahrzehnt	12	5
2. „	16	16
3. „	11	19
4. „	11	7
5. „	3	5
6. „	4	1
7. „	2	2
8. „	1	—
9. „	—	—

Als Ursache finde ich — soweit eine solche angegeben — verzeichnet:

1. Iridocyclitis . . . 25 Fälle,
2. Infectionskrankheiten 33 „ (darunter 10 Fälle nach Meningitis und 4 puerperale Metastasen),
3. Blennorrhoe . . . 9 „ (darunter 1 Erwachsener),
4. Mikrophthalmus . . 3 „ (ad prothesin 2 Fälle), 1 Fall mit Reizung (Folge fötaler Entzündung?),
5. Glaucom . . . . 2 Fälle,
6. Trachom . . . . 3 „
7. Lagophthalmus paralytic. mit Entartung des Augapfels . 1 Fall.
8. Iridocyclitis specifica . . . . . 1 „
9. bindegewebige Entartung des Glaskörpers und Luxatio lentis 1 „.

IV. Wegen Staphylom und Buphthalmus ohne Trauma mussten 61 Augen entfernt werden:

26 männliche: 15 rechte, 10 linke,
34 weibliche: 13 „ 17 „

Es kamen auf das

	a) Männer	b) Frauen
1. Jahrzehnt	10	11
2. „	6	12
3. „	5	8
4. „	2	1
5. „	1	1
6. „	—	1
7. „	1	—
8. „	—	—
9. „	1	—

Als Ursache liess sich eruiren:

1. Blennorrhoe . 20 Fälle,
2. Keratit. ulcer. 7 „
3. Ulcus serpens 6 „
4. Abscess corn., Leuc. total. } 5 „
5. Tuberculose, Meningitis, Pocken } je 4 „
6. congenitale Entartung des Augapfels durch Hydrophthalmus 2 Fälle,
7. Trachom, Keratomalacie, Kerat. diff., Netzhaut-Ablösung je 1 Fall.

V. Bei der Gruppe der primären absoluten Glaucome (9 männliche und 19 weibliche Fälle) handelt es sich entweder um absolut amaurotische Augen, die wegen starker Schmerzen zur Besserung des Allgemeinzustandes entfernt werden mussten, oder um Augen mit schweren Degenerationszuständen, an denen früher schon vergebliche Operationsversuche in verschiedenen Anstalten gemacht waren.

Beim männlichen Geschlecht kamen
auf das rechte Auge 5 Fälle, auf das linke Auge 4 Fälle,
beim weiblichen Geschlecht
auf das rechte Auge 6 Fälle, auf das linke Auge 6 Fälle.

Zur Operation kamen im

	a) Männer	b) Frauen
1. Jahrzehnt	—	—
2. „	1	—
3. „	1	1
4. „	—	1
5. „	—	4
6. „	3	1
7. „	4	6
8. „	—	6
9. „	—	—

VI. Wegen nicht-traumatischen Secundärglaucoms wurden 21 Fälle (9 männliche, 12 weibliche) operirt; davon kamen auf die
ersteren rechts 7, links 2, auf die letzteren rechts 4, links 7;
und auf das

	a) Männer	b) Frauen
1. Jahrzehnt	2	—
2. „	—	2
3. „	1	2
4. „	1	1
5. „	1	2

	a) Männer	b) Frauen
6. Jahrzehnt	3	1
7. „	1	2
8. „	—	1
9. „	—	1

Als Ursache finde ich angegeben:

Iritis . . . . . 7 Fälle,
Thrombose der Vena centr. 3 „
Blennorrhoe . . . . . 2 „
Netzhaut-Ablösung . . . 2 „

Leuc. adh. tot., Embolie und Phlebothrombose je 1 Fall.

VII. Nicht-traumatische Iridocyclitis erforderte 46 Mal Enucleation, 18 Mal beim männlichen und 27 Mal beim weiblichen Geschlecht; es kamen

bei ersterem auf die rechte Seite 10 Fälle, auf die linke Seite 6 Fälle,
„ letzterem „ „ „ „ 18 „ „ „ „ „ 10 „

und nach dem Lebensalter auf das

	a) Männer	b) Frauen
1. Jahrzehnt	3	5
2. „	3	3
3. „	3	6
4. „	3	5
5. „	2	3
6. „	3	3
7. „	1	—
8. „	—	1
9. „	—	—

Als Ursache ist notirt:

Netzhaut-Ablösung . 7 Fälle,
Luxatio lentis . . 4 „
Cataracta accreta . 4 „ (nach Meningitis),
Ulc. corn. . . . . 2 „
Tuberculose . . . 3 „
Catar. complic. . . 2 „
Leuc. adhaer. . . . 2 „
Hornhautfistel . . . 2 „
Irisprolaps (alt) . . } je 1 Fall.
Cycl. sympath. . . }
ringförmige Synechie }
Hypopyonkerat. . . }

VIII. Schliesslich führte Pantophthalmie ohne bekannte traumatische Ursache 13 Mal zur Enucleation. Es betrafen das männliche

Geschlecht 6 Fälle — und zwar 5 das rechte und 1 das linke Auge — und das weibliche Geschlecht 7 Fälle — 3 das rechte und 4 das linke Auge. Davon kamen auf das

	a) Männer	b) Frauen
1. Jahrzehnt	4	2
2. „	1	1
3. „	—	—
4. „	—	2
5. „	—	—
6. „	—	1
7. „	—	—
8. „	—	—
9. „	—	1

Die Ursache war:

Alter Irisprolaps	3 Fälle,
Ulc. corn. perf.	3 „
Abscess. corn.	2 „

je 1 Fall von: Lues congenita, Masern (Pupillarexsudat) und Meningitis — in diesen Fällen handelte es sich um Glaskörper-Abscesse von den Meningen aus.

Abgesehen von den malignen Tumoren, wo auf etwa noch vorhandene Sehkraft naturgemäss keine Rücksicht genommen werden kann, handelt es sich also in unsren Fällen um Augen, die entweder blind waren oder in einem Zustande, der die Erhaltung des dürftigen Lichtscheins absolut ausschloss und dabei durch seinen Reiz-Zustand dem Patienten das Weiter-Leben schwer erträglich machte; oder aber das andre gesunde Auge befand sich obendrein in Gefahr, oder es waren gar schon sympathische Zustände vorhanden.

In letzteren Fällen machte sich auch bezüglich des klinischen Erfolges die wesentliche Verschiedenheit der sympathischen Reizung und der sympathischen Entzündung bemerklich. Es wird auch hier ersichtlich, dass es sich um zwei verschiedene Processe handelt, und dass der eine (die Reizung) nicht als Vorstadium oder leichtere Form des andren aufzufassen ist.

Unter den 63 Fällen erstrer Art finde ich Notizen über die mannigfachen Erscheinungs-Formen des Krankheits-Zustandes — Schwäche und Reiz-Zustände des sensiblen und motorischen Apparates; Licht-Scheu, Thränen, Amblyopie und asthenopische Beschwerden ohne objectiv nachweisbare Ursache. Alle diese Beschwerden schwinden sofort oder doch kurze Zeit nach der Operation völlig, ohne je wiederzukehren.

Ganz anders ist die Situation, wenn sympathische Entzündung zur Zeit der Operation bestand.

Unter den 23 Fällen fanden sich auch bei uns solche, die ohne Reiz-Erscheinungen entstanden — die Patienten stellten sich nur wegen herabgesetzter Sehschärfe ein, und die Untersuchung ergab als Ursache typische sympathische Entzündung; gerade diese Fälle geben Berechtigung zur Empfehlung der präventiven Enucleation — was auch SCHIRMER in seiner Abhandlung in der neuesten Auflage des Handbuches von GRÄFE-SÄMISCH gegenüber MAUTHNER betont, der abzuwarten räth bis zum Eintreten der Prodromal-Erscheinungen.

Nach ausgeführter Operation zeigt sich dann auch der Unterschied gegenüber der sympathischen Reizung. Durch die Operation werden für den weiteren Verlauf zwar günstigere Bedingungen geschaffen, da sonst — bei Nicht-Entfernung — durch die Ciliar-Nerven des sympathisirenden Auges dauernd neue Reize übermittelt werden oder aus dem Bulbus-Innern stets neue Bakterien-Nachschübe zum zweiten Auge gelangen könnten. Doch es tritt nur ein allmähliches Nachlassen der Entzündung ein, da die einmal angesiedelten Bakterien zunächst ihre Thätigkeit weiter entfalten, und nur mit Hilfe gründlicher, andauernder, klinischer Nach-Behandlung, und auch dann nicht immer gelingt es, Exacerbationen zu vermeiden; ja in manchen Fällen lässt sich die Erblindung nicht verhüten.

Zum Schluss fasse ich die statistischen Resultate, wie folgt, zusammen:

1. Verletzungen	424	Fälle	oder	50,7 %.
2. Tumoren (nebst Parasiten) .	111	„	„	13,2 „
a) Sarcom	63	„	„	7,5 „
b) Gliom	23	„	„	2,7 „
c) Pseudogliom	2	„	„	0,2 „
d) Carcinom	4	„	„	0,4 „
e) Tuberculose	2	„	„	0,2 „
f) Cysticercus	17	„	„	2,0 „
3. Phthisis non traumatica . .	131	„	„	15,6 „
4. Staphylom und Buphthalm. non traumat. .	61	„	„	7,3 „
5. Glauc. prim. absolut. . . .	28	„	„	3,3 „
6. Glauc. secund. non traumat.	21	„	„	2,7 „
7. Iridocyclitis	46	„	„	5,5 „
8. Pantophthalmie	13	„	„	1,5 „

Für die Anregung zu obiger Arbeit und die liebenswürdige Unterstützung bei Anfertigung derselben spreche ich Hrn. Geh. Rath HIRSCHBERG meinen verbindlichsten Dank aus.

II. Die Erosionen der Hornhaut und ihre Folgen.

Von Prof. A. v. Reuss.

(Schluss.)

Ich schrieb im Jahre 1898: „Unwillkürlich werde ich hier an die Untersuchungen über Fädchen-Keratitis erinnert, welche Carl Hess veröffentlicht hat. Er fand, dass die Fäden aus Hornhaut-Epithel bestanden, dessen Zellen durch den Lid-Schlag auf das Wunderlichste verändert und in die Länge gezogen sind, sowie dass man von den erkrankten Hornhäuten das Epithel mit Leichtigkeit in grossen Stücken abziehen kann. Sollten nun bei unsrer Krankheit, wenn der Lid-Schlag nicht durch längere Zeit mittels eines Verbandes gehemmt wird, nicht ähnliche Veränderungen eintreten, die von den unregelmässigen Rändern der kleinen Riss-Wunde ausgehen? Und sollten nicht auch hier Lockerungen eintreten, welche ein Emporgehobenwerden des Epithels in Blasenform ermöglichen, weit über den Umfang der ursprünglichen Verletzung hinaus? Wird dann der Lidschlag durch einen lange getragenen Verband aufgehoben, wird sich das Epithel unter günstigeren Verhältnissen regeneriren und Heilung erfolgen. Bei grossen Epithel-Verlusten versteht sich ein solcher Verband von selbst, und es treten nach diesen keine Recidive ein."

Zu erforschen, ob diese Vermuthung richtig sei, hatte ich mir zur Aufgabe gemacht. Während ich jedoch diese Bestätigung nur in 2 Fällen erhielt, mit deren Veröffentlichung ich absichtlich zögerte, hatte Szili das Glück, eine grosse Menge von Fällen in der angedeuteten Richtung studiren zu können.

Meine 2 Fälle sind die folgenden:

Herr Victor G., ein 32jähriger Beamter, hatte sich Ende December 1897 mit einem Federstiel am rechten Auge verletzt; die Beschwerden schwanden von selbst; aber es traten in der Folge an jedem Morgen beim Erwachen Schmerzen im Auge ein, die bis 10 Uhr andauerten. Anfangs Februar 1898 consultirte er einen Arzt, der ihn durch 3 Wochen einen Verband tragen liess. Hierauf hatte er durch 3 Wochen Ruhe, dann stellten sich die Schmerzen am Morgen wieder ein, so dass er den Verband wieder anlegte und noch trug, als er Ende April meinen Rath einholte. Ich finde bei der skrupulösesten Untersuchung nichts Abnormes, durch Fluorescein tritt keine Färbung ein; im durchfallenden Lichte war allerdings nicht untersucht worden. Ich rieth ihm, vor dem Einschlafen eine Borlanolin-Salbe ins Auge einzustreichen und für allenfalls eintretende Schmerzen Cocaïn bereit zu halten. Er stellte sich noch einmal im Mai vor, er war sehr zufrieden; der Schmerz war ausgeblieben, das Cocaïn hatte er nicht nöthig gehabt. Ich rieth ihm, seine Salbe weiter zu gebrauchen.

Erst am 12. Januar 1899 kam er wieder zu mir. Er hatte die Salbe noch durch etwa 2 Monate angewendet und dann weggelassen, da er sich für geheilt hielt. Nach einigen Wochen aber traten wieder leise Mahnungen an den Morgen-Schmerz ein, er gebrauchte daher die Salbe wieder durch einige Zeit, zuletzt seit 3 Wochen. Seit gestern aber ist ein heftiger Anfall eingetreten, der bis heute noch fortdauert. Ich finde Ciliar-Injection und im temporalen unteren Quadranten der Hornhaut eine flache blasige Erhabenheit, die durch Fluorescein grün gefärbt wird; sie ist längs-oval und hat 1—2 mm im Durchmesser. Mittels eines dünnen Wattestäbchens, das in eine Sublimat-Lösung (1 : 5000) getaucht war, reibe ich an dem gut cocainisirten Auge die Blase ab und erhalte einen grossen rundlichen Epithel-Verlust von 5 mm Durchmesser. Innerhalb desselben war das Epithel also nur lose an der Unterlage haftend, darüber hinaus gelang es jedoch nicht, den Substanz-Verlust zu vergrössern; das übrige Epithel haftete also fest. Der Kranke wurde mit einem gutliegenden Verbande nach Hause geschickt. Aber schon nach einer Stunde wurde ich wegen der heftigen Schmerzen, welche eingetreten waren, geholt; diese Schmerzen, gepaart mit heftiger Lichtscheu und Thränenfluss, dauerten durch 3 Tage. Er musste im verfinsterten Zimmer das Bett hüten, und nur durch den ausgiebigsten Gebrauch von Cocain war der Zustand erträglich; erst am 17. Januar konnte er wieder ausgehen und am 6. Februar seine Functionen wieder aufnehmen. Eine kleine trübe Stelle war zurückgeblieben, sie sass nicht an dem ursprünglichen Orte der Blase, sondern nasalwärts, etwa im verticalen Meridian und ausserhalb des Pupillar-Bereiches. Sie besteht auch jetzt (Februar 1901), also nach 2 Jahren noch. Beschwerden sind keine vorhanden, doch wendet er noch immer die Salbe an; er ist ängstlich geworden und meint, wenn er sie kurze Zeit aussetzte, ein leichtes Fremdkörper-Gefühl am Morgen zu verspüren; möglicher Weise sei dies nur Einbildung: eigentlich betrachte er sich als geheilt.

2. Herr Josef G., 35 Jahre, Fabrikant, wurde im Jahre 1890 bei einer Fahrt auf dem Lande aus dem Wagen geschleudert und fiel mit der linken Schläfe an eine Felswand. Er erblindete in Folge dessen am linken Auge unter dem Bilde einer genuinen Sehnerven-Atrophie. Das rechte Auge blieb gesund, was ich ab und zu constatiren konnte.

Am 22. Februar 1899 wurde er von der gefrorenen Knospe eines Baumzweiges am rechten Auge gestreift. Da die Beschwerden durch das vom Haus-Arzte verordnete Atropin nicht schwanden, kam er am 27. Februar zu mir. Im Centrum der rechten Cornea sehe ich einen graulichen Fleck von der Form eines umgekehrten Y. Fluorescein-Färbung tritt nicht mehr ein. Da ein Verband bei ambulatorischer Behandlung wegen der Blindheit des andren Auges nicht getragen werden kann, beschränkte ich mich auf das Einstreichen der Borlanolin-Salbe am Abend und das Einträufeln von

Eserin. Darauf wurde der Zustand, so bald die Mydriasis geschwunden war, gut.

Am 15. April kam er wieder. Wegen einer 3tägigen Reise hatte er keine Salbe gebraucht. Ich finde im Centrum der Cornea eine Trübung von der Form eines gleichseitigen Dreiecks, die Basis nach unten gerichtet; an jeder der beiden unteren Ecken war ein rundlicher Fleck; nur diese Flecke färben sich grün. Die ganze Trübung sitzt aber weiter nach unten als die ursprüngliche. Am nächsten Tage ist spontan ein grosser, rundlicher Epithel-Fleck entstanden, der reichlich ein Drittel der Cornea einnimmt und sich lebhaft grün färbt. Jetzt musste sich der Kranke entschliessen, zu Hause zu bleiben. Es wird Cocaïn und Borlanolin angewendet (eine Jodolsalbe wurde nicht vertragen) und es werden beide Augen verbunden. Am 18. April hatte sich der Epithel-Defect nach oben vergrössert, von da an heilte er, so dass am 22. April keine Färbung mehr gelingt. Am 27. April wurde er aus der Behandlung entlassen, eine kleine punktförmige Trübung bestand noch. Von da an blieb er geheilt. Der objective Befund ist am 14. Januar 1901 ganz normal, auch für Durchleuchtung. Die Salbe hat er schon seit mehreren Monaten ausgesetzt.

Ich verfüge nur über diese zwei Kranken-Geschichten, von denen ich annehmen kann, dass sie abgeschlossen seien. Ich lernte aus ihnen erstens, dass meine Vermuthung betreffs der Lockerung zwischen Epithel und Cornea richtig sei, zweitens, dass eine vollständige Heilung eintreten kann, wenn nach Entfernung des Epithels die Regeneration eines neuen normalen ermöglicht wird. Während betreffs des ersten Punktes kein Zweifel mehr obwaltet, ist ein solcher betreffs des zweiten gewiss erlaubt.

Durchmustert man Szili's Fälle, so findet man, dass fast durchwegs die Abrasio corneae mehrmals mit verschiedenen Zwischenzeiten vorgenommen werden musste oder doch vorgenommen wurde. Nur in drei Fällen genügte der einmalige Eingriff (2., 3. und 5. Fall), und hier handelte es sich nicht um eine ganz richtige „Nagel-Keratitis". (2 Mal fremde Körper, 1 Mal Verletzung durch ein Metall-Stück.) Ob diese und die andren Fälle geheilt blieben, ist nicht sicher, da nur wenige längere Zeit in Behandlung blieben. Szili behauptet dies auch nicht. Bei meinen zwei Fällen ist wohl eine genügend lange Zeit verstrichen, um wenigstens bei Josef G. an eine definitive Heilung glauben zu können. Da ich kein Material zu mikroskopischer Untersuchung erlangt hatte, drängte mich nichts zur Veröffentlichung, und ich konnte so lange zuwarten. Dass ich aber in den vielen seither beobachteten Fällen von Erosio corneae und ihren Folgen bei keinem die Abrasio corneae vorgenommen, daran tragen vor Allem die stürmischen Erscheinungen bei Herrn Victor G. die Schuld. Ich muss bei jeder Abrasio gefasst sein, dem Kranken Zimmer-Arrest zu dictiren oder ihn in das Spital aufzunehmen, und das ist aus äusseren Gründen nicht immer thunlich. Andrerseits muss ich gestehen, dass mich bei keinem der Kranken die Schwere oder die

Hartnäckigkeit der Erscheinungen dazu drängte, und dass ich mit der friedlichen Behandlung mein Auslangen fand.

Dass diese stürmischen Erscheinungen nicht immer eintreten, wissen wir betreffs der Fädchen-Keratitis durch Hess, und bezüglich der Erosionen haben wir es durch Szili erfahren, der nur in einem Falle (9) alarmirende (glaucomatöse) Symptome beobachtete. Ich glaube aber aus seinen Kranken-Geschichten herauslesen zu können, dass die ambulatorische Behandlung sich doch nicht immer für die Abrasio eigne, wie er ja selbst in einem Falle (8) gezwungen war, die Kranke in das Spital aufzunehmen.

Ueber die Wichtigkeit eines gut liegenden Verbandes, der hier von besonderer Wichtigkeit ist, habe ich mir folgende Meinung gebildet.

Warum treten die Folge-Erscheinungen der Erosionen nicht nach jeder Verletzung des Hornhaut-Epithels auf? Sie fehlen nach allen penetrirenden Operations-Wunden, sie fehlen bei allen Hornhaut-Ulcerationen. Sie kommen nach Fremdkörpern und den nachfolgenden Manipulationen des Arztes eigentlich nicht vor oder doch gewiss nur ausnahmsweise. Wenn einer der ersten von Szili beobachteten Fälle eine Fremdkörper-Verletzung war, so dürfen wir nicht vergessen, dass die Entfernung mittels eines gedrehten Stäbchens aus Cigaretten-Papier geschah, und dass desselben Autors zwei Fremdkörper-Fälle (3 und 7) wohl die Lockerung des Epithels zeigten, aber nicht die post-erosionalen Beschwerden. Diese fehlen ferner bei allen oberflächlichen Verbrennungen der Hornhaut mit Blasen-Bildung, wie sie beim Frisiren nicht selten beobachtet werden. Sie fehlen aber endlich auch nach vielen, und ich meine nach der grösseren Hälfte der traumatischen Erosionen, und es müssen besondere Verhältnisse sein, welche die Disjunction des Hornhaut-Epithels hervorrufen. Wir wissen jetzt auch, dass die Disjunction des Epithels, also die Vorbedingung der Beschwerden, nicht nur nach traumatischen Erosionen zu finden ist, sondern vor Allem auch bei der Keratitis mit Fädchen-Bildung, dann bei den als Keratitis vesiculosa und bullosa bezeichneten Formen, wie es ausser Hess, Hirsch und Wicherkiewicz auch Szili fand; ich selbst habe im letzten Sommer bei einem Kranken mit Keratitis bullosa fast das ganze Epithel abziehen können.

Die Fädchen, deren epitheliale Natur Hess nachgewiesen, sind durch den Lidschlag entstanden, der die Epithel-Zellen in die Länge zog. Es scheint mir leicht verständlich, dass der continuirlich wiederholte Zug die Basis der Fäden zeltartig emporhebt und nach und nach zu ausgedehnter Disjunction des Epithels führt. Sind tiefergehende Substanz-Verluste vorhanden, wie bei Geschwüren und nach dem Auskratzen fremder Körper, so bildet sich Narben-Gewebe, das mit dem deckenden Epithel fest verbunden ist. Verletzungen mit scharfen Rändern, Stich- und Schnitt-Wunden und ein grosser Theil der Erosionen werden anstandslos heilen. Handelt es sich aber um Kratz-Wunden mit unregelmässiger gezackter Begrenzung, so kann der Lidschlag ebenso nach und nach zu

einer immerwährenden Zerrung an diesen Epithel-Fransen und zum Zustandekommen der Disjunction des Epithels führen, wie es bei der Fädchen-Keratitis geschieht. Hemme ich den Lidschlag durch einen Verband, verschaffe ich dem Auge relative Ruhe; so sind günstigere Verhältnisse für die Bildung eines normal haftenden Epithels vorhanden. Ich sage relative Ruhe. Abgesehen von dem Drucke, welchen ein Verband auf das Auge ausüben kann, wenn er in diesem Sinne angelegt wird, soll er durch Aufhebung des Lidschlags der Reibung der sich bewegenden Lider am Augapfel Einhalt gebieten. Er muss so angelegt werden, dass das auspolsternde Material gleichmässig vertheilt und keine Stelle des Auges mehr gedrückt wird als die andre; dazu ist aber vor Allem nothwendig, dass er vom Kranken nicht verschoben wird. Dies zu erreichen, ist nicht immer leicht, und gerade bei Erosionen benehmen sich die Kranken anfänglich oft sehr ablehnend und erklären kategorisch, sie vertrügen den Verband nicht. Mit einiger Geduld werden auch solche Kranke erzogen. Aber wenn ein Verband auch noch so ruhig liegt, so immobilisirt er wohl die Lider, aber nicht das Auge; letzteres scheuert an den geschlossenen Lidern. Geht der Kranke seiner gewohnten Beschäftigung nach, bewegt sich also das freie Auge in ungezwungener Weise, so geniesst das verbundene wohl nur eine geringe Ruhe. Es ist dann beinahe besser, wenn der Verband den Kranken so belästigt, dass er zu Hause bleibt und sich ruhig verhält. Am Besten ist es jedenfalls, wenn beide Augen verbunden werden. Man weiss ja, wie sogleich der einseitige Verband verschoben wird, wenn man einem sonst recht ruhigen Operirten, um ihm seinen Zustand zu erleichtern, ein Auge frei lässt; ich ziehe in solchen Fällen vor, beide frei zu lassen. Die grösste Ruhe, die sich überhaupt an den Augen erzielen lässt, erhält man aber erst bei ruhiger Rückenlage im Bett. Bewegen wir uns bei geschlossenen Lidern, so machen die Augen die Kopfbewegungen nicht gleichmässig mit. Sie beharren, wenn der Kopf gedreht wird, noch eine Weile in ihrer Stellung und folgen dann erst mit einem Ruck in die neue Fixations-Stellung.[1] Das kann man mit den aufgelegten Fingern sowohl, wie auch durch Nachbilder leicht controliren. Nur wenn ich die Bewegungen sehr langsam und vorsichtig ausführe, mehr mit dem ganzen Körper, als durch Bewegungen mit dem Halse, und wenn ich mir vornehme, die Augen nicht zu bewegen, dann lehren mich die Nachbilder, dass keine seitlichen Verschiebungen der Augen gegen die Lider erfolgen. So gehen wir ja bei der Umlagerung eines Star-Operirten vor. Gar keinen Einfluss können wir auf die bei Seitwärts-Neigung des Kopfes auftretenden Rad-Drehungen der Augen ausüben; sie sind durchaus nicht so unbeträchtlich, um ihnen nur eine theoretische Wichtigkeit bei-

[1] Siehe J. Breuer, Ueber die Function der Bogengänge des Ohr-Labyrinthes. Med. Jahrb., 1874, 1. Heft.

legen zu müssen. Schon im Jahre 1871 hat NAGEL[1] die Nothwendigkeit der Rückenlage nach Operationen und Verletzungen durch sie motivirt.

Allerdings sind Verletzte mit Erosionen keine Operirten mit eröffnetem Bulbus, aber gerade hier scheinen kleine Bewegungen von grosser Bedeutung zu sein. Sind meine Ausführungen richtig, so ist es leicht zu verstehen, dass einerseits ein länger getragener Verband, der die schädliche Einwirkung des Lidschlages zwar nicht aufhebt, aber mildert, von grossem Nutzen sein kann, aber nicht sein muss, um so weniger, je weniger ruhig er getragen wird; dass eventuell eine kategorische Behandlung mit Bettlage und Binoculus zum Ziele führt, und dass eine anderweitige Verminderung der Reibung zwischen Lid und Bulbus grosse Vortheile gewährt.

Kommt Jemand mit einer frischen Erosion zu mir, so lege ich ihm demnach vor Allem einen Verband an und lasse diesen etwa 14 Tage lang tragen. Der anfängliche Widerstand legt sich gewöhnlich nach wenigen Tagen, und die Kranken haben es zu guter Letzt gar nicht mehr sehr eilig mit dem Ablegen der Binde. Eine Rollbinde ziehe ich einer andren vor, lasse aber, wenn es verlangt wird, auch die ARLT'sche Binde benutzen, die weniger entstellend und leichter ist. Sie besteht bekanntlich aus einem Stück dünnen Flanells, elliptisch, von der Grösse und Gestalt einer flachen Hand, schräg auf den Verlauf der Fasern geschnitten, damit sie sich leicht dehnt und allseitig gut anlegt; an jedem Ende ist ein 1 m langes, daumenbreites Wollbändchen angenäht. Wenn ARLT von einer Flanellbinde spricht, meint er stets diese Binde; Rollbinden hat er nie verwendet. Ich gebe ferner 2% Cocaïn-Lösung nach Hause zur Beschwichtigung der Schmerzen, und weil der Verband ruhiger belassen wird. Ich lasse endlich einige Male am Tage eine reichliche Menge Borlanolin-Salbe in den Bindehautsack mittels eines Salben-Stäbchens einbringen. Bei allen auf diese Weise behandelten Kranken habe ich in den letzten 2 Jahren keine Recidive mehr gesehen.

Kommen die Kranken nicht mit der frischen Verletzung, sondern mit den Folge-Erscheinungen, so thue ich ganz dasselbe, wenn sie der 2. Gruppe angehören, also eine Erosion haben. Ich würde diese wohl auch vergrössern und das ganze bloss lose anhaftende Epithel entfernen, namentlich jetzt, nachdem SZILI nachgewiesen hat, dass dieses ohnehin kein normales ist: Ich müsste mich in diesem Falle aber auch mit dem Gedanken vertraut machen, die Kranken allenfalls liegen zu lassen.

Leiden sie aber nur an den Erscheinungen der 1. Gruppe, an den Beschwerden beim Oeffnen der Augen am Morgen oder zur Nachtzeit, so gehe ich schon seit Langem in der Weise vor, dass ich vor Allem an jedem Abend vor dem Einschlafen eine ausgiebige Dosis eines irrelevanten Fettes

[1] Ueber das Vorkommen von wahren Rollungen des Auges um die Gesichtslinie. 2. Artikel. GRAEFE's Arch. f. Ophth., XVII, S. 258.

in den Bindehautsack einstreichen lasse; wie erwähnt, bediene ich mich gewöhnlich einer Borlanolin-Salbe. Zudem lasse ich eine Cocaïn-Lösung in einem Fläschchen mit eingeriebenen Tropfröhrchen auf dem Nachttisch bereit stellen, damit diese nöthigenfalls, ohne dass Licht angezündet wird, benutzt werden kann. Diese Behandlung lasse ich durch viele Monate fortsetzen und war mit ihr bisher sehr zufrieden. Ein Theil der Kranken kam wieder und berichtete über den günstigen Erfolg; die Anfälle wären ausgeblieben oder waren seltener und milder geworden. Andre kamen nicht wieder, ich kann wohl von Einigen derselben annehmen, dass sie des Arztes nicht weiter bedurften.

Das von C. Hirsch empfohlene Chinin habe ich nicht weiter verwendet; die Aura, von welcher Hirsch spricht, und welche die Indication für die Anwendung des Mittels bildet, haben meine Kranken nie beobachtet. Wenn Wicherkiewicz sagt: „die von Hirsch hervorgehobene, von Reuss bestätigte gute Wirkung des Chinins", so irrt er, was meine Person betrifft. Ich schrieb: „Ich habe in den letzten Wochen zwei recht typische Fälle nach Hirsch mit Cocaïn-Verband und Chinin behandelt und in 3 bis 4 Tagen Heilung des Anfalls gesehen, das ist nach meinen Erfahrungen nicht rascher, als mit Cocaïn und Verband allein." Ich berichte also im entgegengesetzten Sinne.

Die Gründe, die gegen die neuralgische Natur des Leidens sprechen, nochmals darzulegen, kann ich mir nach dem, was Szili darüber gesagt, ersparen. Wir stehen noch immer Beide „unter dem Banne der gleichen mechanischen Vorstellung", und es scheint nicht, dass wir Ursache hätten, bis auf Weiteres diesen Standpunkt zu verlassen.

Klinische Beobachtungen.

I. Die Operation des sympathischen Weich-Stars.

Von J. Hirschberg.

Ueber mein (im Centralbl. f. Augenh. 1899, S. 246) beschriebenes Verfahren zur Operation des sympathischen Weich-Stars hat Herr College O. Schirmer in seiner vortrefflichen Abhandlung über sympathische Augen-Entzündung (Graefe-Saemisch, 1900, II. Aufl. Bd. VI, Kap. VIII, S. 160) etwas abfällig sich geäussert, ohne jedoch eigne Erfahrungen darüber beizubringen. Deshalb halte ich es für meine Pflicht, einen neuen, sehr erfolgreich operirten Fall den Fachgenossen zu unterbreiten, in der Hoffnung, für die Heilung dieser zwar zum Glück seltenen, aber doch überaus wichtigen Krankheit einen nützlichen Beitrag zu liefern.

Der 7jährige A. A. aus Berlin kam am 15. Januar 1898 zur Aufnahme. Am 11. Mai 1895 hatte er sein linkes Auge mit einem Messer verletzt und wurde mittelst des Augen-Verbandes von einem Fachgenossen behandelt. Als

dieser nach 16 Tagen erklärte, das Auge müsse entfernt werden, wurde der Knabe einem andren Fachgenossen übergeben, der zuerst die Operation der Pupillen-Lösung versuchte. Zunächst ging alles gut, aber nach einer Woche trat Lichtscheu und Entzündung des guten Auges ein, weshalb eine theilweise Ausschneidung (Amputation) des verletzten vorgenommen wurde.

Bei der Entlassung sah das rechte Auge gut und war frei von Entzündung. Aber im Mai 1896 trat starke Entzündung dieses Auges ein. Der Knabe wurde einem dritten Fachgenossen übergeben, der Einträuflungen verordnete. Seit Herbst 1897 ist Sehstörung deutlich und zunehmend. Deshalb wird mir, als viertem, der Knabe gebracht.

Ich finde links einen stark geschrumpften Stumpf des Augapfels, der auf Druck empfindlich ist. Der rechte Augapfel ist reizlos, die Spannung normal, die Hornhaut rein, auch bei Lupen-Betrachtung. Die Regenbogenhaut ist grob-fasrig und vorgeschoben. Der Pupillen-Rand fast rund, mittelweit, ringförmig an die Vorder-Kapsel angewachsen; eine spinngewebs-ähnliche Haut füllt die Pupille. Der Sehnerven-Eintritt ist kaum sichtbar, in der Peripherie des Augengrundes erkennt man zahlreiche helle Herde, wie ich sie regelmässig bei eingewurzelter sympathischer Entzündung gefunden habe. S = $^1/_{24}$, Gesichtsfeld leidlich.

17. Januar 1898: Ausschälung des Stumpfes, unter Chloroform. 25. Januar 1898: S besser ($^1/_{10}$) und behaglicher. Einreibungs-Kur. 10. Februar 1898 S = $^1/_{10}$; 10. März 1898 S = $^1/_7$; 4. April 1898 S = $^1/_5$; Gesichtsfeld normal. Hierauf begann wieder allmähliche Abnahme der Sehschärfe, ohne Reizung. 5. Mai 1898 S = $^1/_7$, 27. Juli 1898 S = $^1/_7$, 20. September 1898 S = $^1/_{10}$. Nach 100 Einreibungen (von 0,75) wird diese Kur ausgesetzt. Die Sehkraft schwankt, ist an einzelnen Tagen besser, an andren schlechter; nimmt aber ganz allmählich wieder ab. 14. November 1898 Finger in 11′; 12. November 1898 in 9′; 8. April 1899 in 8′, also nur $^1/_{15}$, während ein Jahr zuvor $^1/_5$ festgestellt worden. Am 18. Juli 1899 wird mir der Knabe aus der Sommer-Reise heim- und zur Aufnahme gebracht. Er zeigt einen kleinen Blut-Erguss am Boden der Vorder-Kammer und kleine Blut-Flecken auf der Regenbogenhaut, von denen man nicht gleich sagen kann, ob sie neugebildete Blutgefäss-Knäuel darstellen. Spannung erhöht. (In der Provinz hatte er von dem fünften Fachgenossen sofort Atropin bekommen.) Finger auf einige Fuss und excentrisch. Am 20. Juli 1899 sind die Blut-Flecke von der Iris geschwunden, am 24. Juli 1899 das Blut aus der Vorder-Kammer bis auf eine schmale Sichel beseitigt. 16. November 1899 Finger auf 7′ (S = $^1/_{28}$) und Sn $5^1/_2$ in 4″ mit Mühe. Gesichtsfeld normal in den 4 Haupt-Meridianen. Am 25. Januar 1900 bemerkt die Mutter, dass der Knabe beim Schreiben schlechter sieht; Finger in 6′, Sn X in 4″ mühsam, Gesichtsfeld normal. Die Linsen-Trübung hat zugenommen; oben ist ein Fleck in der Regenbogenhaut, von neugebildeten Blut-Gefässen. 7. Juni 1900 Finger in 3′, 13. September 1900 Finger in 1′. Es besteht Linsen-Trübung mit Verdickung der Vorder-Kapsel, die in der medialen Hälfte der mittelweiten, zackigen Pupille weiss und knorplig erscheint. Die Operation des sympathischen Weich-Stars kommt in Frage.

Am 25. Sept. 1900 dritte Aufnahme. Am 27. Sept. 1900 Operation nach dem von mir beschriebenen Verfahren. Unter Chloroform-Betäubung (13 gr, tropfenweise) wird mit der Lanze ein Schnitt in dem unteren Rand-Theil der Hornhaut ausgeführt. Unter scharfer, elektri-

scher Beleuchtung wird die Kapsel-Pincette mit 2 Zähnen (Centralbl. f. Augenh. 1900, S. 334) vorgeschoben, die Kapsel an ihrer dicken Partie gefasst und beim ersten Griff herausgezogen. Die glasige, nur schwach getrübte Linsen-Masse wird langsam so weit entleert, bis die Mitte der Pupille anfängt, dunkler durchzuscheinen. 28. September 1900: die Wunde ist reizlos geheilt; Vorderkammer eng; reichliche Linsen-Massen im Pupillen-Gebiet, sanft hervorquellend. 29. September 1900: Auge reizlos, etwas härtlich. 2. October 1900 Druck besser, Linsen-Massen im Pupillen-Gebiet, aber nicht mehr nach vorn quellend. 10. October 1900 fängt das Auge an, Finger in nächster Nähe zu zählen, die Mitte der Pupille sinkt leicht-kahnförmig ein, in Folge der Resorption. 23. October 1900 entlassen. 12. Januar 1901 vierte Aufnahme, zur entscheidenden Pupillen-Bildung. Unter Chloroform-Betäubung wird ein ganz scharfes Knapp'sches Messerchen am äusseren-unteren Hornhaut-Rand eingestossen und der Regenbogenhaut, aussen-unten von der engen Pupille, ein schräger Schnitt von 3 mm Länge beigebracht, der sofort dunkel klafft und nicht blutet. 15. Januar 1901 tiefschwarzer Spalt, Auge reizlos. 12. Februar 1901, mit + 9 D, S = $^1/_{20}$; 28. Februar 1901 S = $^1/_{10}$, 6. März 1901 S = $^1/_5$. Mit + 15 D Schn. 6 (0,75 m) in 0,1 m, Gesichtsfeld normal. 24. März 1901 S = $^1/_4$.

Der sympathische Weich-Star, der nur S = $^1/_{200}$ zuliess, ist geheilt durch 2 Operationen, zwischen denen ein Zwischenraum von $3^1/_2$ Monaten belassen wurde; und binnen 5 Monaten S = $^1/_4$ erzielt worden. Ich kenne kein Verfahren, das diese Fälle sicherer und rascher zu heilen im Stande ist.

II. Augenärztliche Mittheilungen über die Behandlung der sympathischen Augen-Entzündung und Anderes.

Von Sanitätsrath Dr. Heuse, Elberfeld.

1. Im Laufe der letzten fünf Jahre sind die folgenden Fälle von sympathischer Augen-Entzündung in meiner Behandlung gewesen und durch Anwendung grosser Dosen salicylsauren Natrons geheilt, bezw. gebessert worden.

Der erste Fall betraf einen Schlosser aus Solingen, 24 Jahre alt. Derselbe hatte vor 10 Monaten sein rechtes Auge durch Verletzung verloren und 3 Wochen, ehe er in meine Behandlung kam, sich eine sympathische Erkrankung des linken Auges zugezogen. Ich fand den Stumpf des rechten Auges leicht geröthet und schmerzhaft, während links iritische Synechien, punktförmiger Belag der hinteren Wand der Cornea, Glaskörper-Trübung und Ciliar-Neurose das Bild der sympathischen Entzündung boten. Die Enucleation des Stumpfes hatte keinen Einfluss auf das linke Auge, und so beschloss ich, einmal einen Versuch mit grossen Dosen Salicylsäure gegen diese bisher als unheilbar angesehene Affection zu machen. Täglich wurden dem Patienten 5 gr des Mittels verabreicht und diese Medication mehrere Wochen fortgesetzt. Schon am Ende der ersten Woche zeigte sich merkliche Besserung, dieselbe nahm stetig zu, und nach 5 Wochen war das Auge als geheilt anzusehen. Die Synechien waren verschwunden, die Medien wieder klar geworden. Der Augen-Spiegel zeigte nur nach unten eine beschränkte punktförmige

Verfärbung der Chorioidea, im Uebrigen keine Veränderung des Augen-Hintergrundes.

In gleicher Weise wurde der zweite Fall behandelt. Die Affection hatte sich bei einem 15jährigen Schlosser-Lehrling aus Remscheid eingestellt. Derselbe hatte in der frühen Jugend — wodurch, war ihm unbekannt — sein rechtes Auge verloren. Es bestand vollkommene Amaurose bei Cataract, alten Synechien und einer strichförmigen Hornhaut-Narbe. Dabei war das Auge weder schmerzhaft auf Druck, noch geröthet. Das linke Auge zeigte seröse Iritis mit festen Synechien und Glaskörper-Trübung. Auf Grund der strichförmigen Hornhaut-Narbe und der Wahrscheinlichkeit einer sympathischen Erkrankung des linken Auges enucleïrte ich und fand einen Stahl-Splitter sehr fest in die hintere Sclera eingebettet, wo er viele Jahre, ohne Beschwerden zu erregen, gesessen hatte. Dosen von 4 gr Salicyl beseitigten in 14 Tagen die Entzündungs-Erscheinungen. Der Glaskörper war klar, die Exsudation an der Hornhautwand verschwunden, und die Pupille erweiterte sich auf Atropin ad maximum. Es bestand noch eine leichte ciliare Röthung, und ich würde die Kur noch eine Zeit fortgesetzt haben, aber Patient verliess gegen meinen Willen die Klinik; ich habe nichts mehr von ihm gehört.

Der dritte Fall, welcher kein Fall von sympathischer Entzündung war, ereignete sich bei einem Heizer aus Ronsdorf. Derselbe hatte beiderseits angeborene Cataract mit Nystagmus des Bulbus. Das rechte Auge war im sechsten Lebensjahre in Folge einer Operation (Anlegung eines Colobom zum Zweck einer optischen Pupille) zu Grunde gegangen — so war die Behauptung des Patienten. Bei der Vorstellung zeigte sich dieser leicht phthisische Bulbus auf Druck etwas schmerzhaft, ohne merkbare Röthung. Das linke Auge, ebenfalls mit optischer Pupille versehen, hatte dagegen ciliare Injection, auf Atropin nur unvollkommen sich erweiternde Pupille, leichte Glaskörper-Trübung mit starker Herabsetzung der Sehschärfe. Ich hielt die Erkrankung für eine sympathische und enucleïrte das erblindete rechte Auge. Eine am Tage nach der Operation auftretende Chemosis des linken Auges schien die Richtigkeit meiner Diagnose zu bestätigen. Auf den Verlauf der Entzündung hatte aber die Enucleation keinen Einfluss. Ich schritt daher wieder zur Verabreichung von Salicyl — ohne jeden Erfolg, und damit begann ich natürlich an der Macht jenes Mittels gegen sympathische Erkrankung zu zweifeln. Glücklicher Weise hatte Patient einen Renten-Anspruch bei der Unfall-Versicherung gemacht, und bei dieser Gelegenheit kam es dann an das Licht, dass das rechte Auge einige Jahre nach der Operation an Cyclitis in ganz derselben schleichenden Weise zu Grunde gegangen war, wie das linke von mir als sympathisch erkrankt aufgefasste.

Den vierten Fall erlebte ich im verflossenen Jahre bei einem 14jährigen Schlosser-Lehrling aus Elberfeld. Derselbe hatte durch ein grösseres Eisenstück eine penetrirende Bulbus-Wunde davongetragen. Dieselbe befand sich im rechten Auge an der Hornhaut-Grenze im oberen rechten Quadranten, hatte die Linsen-Kapsel am Rande verletzt und die Iris nach hinten umgestülpt. In der Wunde liegende Gewebsfetzen wurden von mir abgekappt, die Wunde vernäht und eine subconjunctivale Einspritzung von Sublimat-Lösung gemacht. Das Auge vereiterte nicht, doch blieb ein entzündlicher Zustand des Bulbus bestehen, der einen so unheimlichen Aspect bot, dass ich die Enucleation vorschlug. Dieselbe wurde abgelehnt, vielleicht weil ich

nicht sehr bestimmt auf der Operation bestand. In der That schien mir auch die Indication dazu nicht eben zweifellos. Aber dann entwickelte sich im Anfang der siebenten Woche eine sympathische Entzündung des linken Auges, und nun wurde sofort enucleïrt. Die Operation schien von Erfolg begleitet zu sein. Die Synechien lösten sich, die Pupille erweiterte sich ad maximum, der Bulbus wurde täglich blasser. Nur eine ganz leichte pericorneale Röthung zeigte an, dass der entzündliche Process nicht völlig abgelaufen war. Wegen des Misserfolges mit Salicyl im letzt mitgetheilten Falle, der damals noch keine Aufklärung gefunden hatte, wandte ich das Mittel nicht an und glaubte schon, den vorliegenden günstigen Verlauf als Beweis dafür ansprechen zu können, dass gleich beim Ausbruch sympathischer Entzündung vorgenommene Enucleation zuweilen den deletären Ausgang zu verhindern vermöge. Aber plötzlich trat eine Verschlimmerung ein. Das Auge, welches am Abend noch ganz harmlos ausgesehen hatte, war am andren Morgen geröthet, schmerzhaft und mit einem halben Dutzend Synechien versehen. Ich verordnete Salicyl in steigender Dosis zu 3, 4 und 5 gr (pro die), worauf nach einigen Tagen die Besserung einsetzte und nach drei Wochen die Gefahr beseitigt schien. Jedoch abermals ein Rückfall und zwar der schlimmsten Art. Der Glaskörper, welcher bisher nicht betheiligt gewesen war, füllte sich in kürzester Zeit mit einer grünlich-gelben Exsudatmasse, die Iris verklebte circulär in mittelweiter Pupillen-Grösse, und die vorgebuckelte Fläche zeugte von den hinter derselben befindlichen Ausschwitzungen. Merkwürdiger Weise blieb Cornea, Kammerwasser und Linse klar. Das Sehvermögen war bis auf quantitative Licht-Empfindung erloschen, auch konnte bei geöffneten Lidern eine Kerzenflamme in nächster Nähe im indirecten Sehen richtig signalisirt werden. Obwohl ich das Auge für verloren hielt, setzte ich noch einige Wochen den Gebrauch von Salicyl und verwandten Präparaten fort, ohne einen Erfolg constatiren zu können. Das Auge wurde allerdings bald wieder blass, und die Tension des Bulbus war, wenn auch weich, doch nicht unter das Normale gesunken; auf der gebuckelten, festverwachsenen Iris bildeten sich zahlreiche Blutgefässe. So blieb der Zustand, bis zwei Monate nach dem letzten Rückfall Patient angab, wieder etwas sehen zu können. Und in der That konnte er zweifellos Bewegungen der Hand in der Nähe wieder erkennen. Allmählich hat sich das Sehvermögen im Laufe der letzten Wochen so weit gebessert, dass jetzt sicher Finger auf 2 m Entfernung gezählt werden. Der gelblich-grüne Reflex aus der Pupille hat sich in einen röthlich-grauen verwandelt, das Gesichtsfeld ist normal und alle Aussicht auf ein mittleres Sehvermögen vorhanden.

Jedenfalls geht aus den vorliegenden Mittheilungen hervor, dass in der Salicylsäure oder der Salicylsäure verwandten Präparaten ein Mittel gefunden ist, den Erreger der zu den traurigsten Augen-Krankheiten gehörenden sympathischen Entzündung mit Erfolg zu bekämpfen.

---

2. Es wird jedem aufmerksamen Augenarzt aufgefallen sein, dass zuweilen cylindrische Gläser, welche die Sehschärfe für die Ferne ausserordentlich heben, beim Gebrauch in der Nähe versagen. Ich habe nun gefunden, dass manche Individuen bei der zum Nahe-Sehen gebräuchlichen Convergenz Drehungen des Bulbus um die Augen-Achse machen und zwar meist nach innen; nur einmal habe ich eine Drehung nach aussen constatirt. Diese Achsendrehung schloss ich aus dem Umstand, dass Drehungen der Gläser in dem

angegebenen Sinne für die Nähe sofort die Sehschärfe verbesserten, während sich die Sehschärfe nach der vorgenommenen Drehung für die Ferne verminderte.

---

3. Als Beitrag zu der Frage, ob bei der sogenannten Retinitis pigmentosa die Pigment-Bildung secundär und ob sie unerlässlich bei dieser Krankheit sei, erlaube ich mir den folgenden Befund mitzutheilen. Zwei Schwestern aus Langenberg, von 26 und 28 Jahren, kamen, wegen hochgradiger Abnahme des Sehvermögens bei eintretender Dämmerung, in meine Behandlung. Beide hatten enorm verengte Gesichtsfelder mit verhältnissmässig gutem centralen Sehvermögen; beide liessen mit dem Augen-Spiegel kleine grau-weisse Papillen mit dünnen, rudimentären Gefässen erkennen. Aber während die eine, wie ich nach dem Befunde der Sehschärfe im Vergleich zur Einengung des Gesichtsfeldes erwartet hatte, die knochenkörper-ähnlichen Pigment-Bildungen in der Retina zeigte, war bei der andren keine Spur davon vorhanden. Bei den im Uebrigen gleichen Symptomen kann man wohl eine Verschiedenheit der Krankheit bei den Mädchen als ausgeschlossen betrachten.

Neue Instrumente, Medicamente u. s. w.

[Aus Prof. Hirschberg's Augenheil-Anstalt.]

I. Zur ophthalmometrischen Messung.

Von Dr. W. Mühsam, drittem Assistenz-Arzt.

Wer bei der Verwendung des Javal'schen Ophthalmometers nicht mit der Bestimmung des Astigmatismus sich begnügt, sondern eine Messung der Krümmungs-Radien der Hornhaut in verschiedenen Meridianen anstrebt, wird es als einen die Genauigkeit der Messung beeinträchtigenden Mangel empfinden, dass der Grad-Bogen des Instruments nur in ganze Dioptrien eingetheilt ist, und dass die der Refraction entsprechende Länge des Hornhaut-Radius nur für einige wenige Grössen angegeben ist. Um diesem Mangel abzuhelfen, hat Herr Geheimrath Hirschberg an dem von ihm benutzten Ophthalmometer — einem von Kagenaar construirten Instrument — die Dioptrien-Eintheilung vervollständigt, indem er für den in Frage kommenden Bereich von 35—55 Dioptrien zwischen je 2 die ganzen Dioptrien markirenden Theilstrichen 4 andre einschieben liess. Dadurch ist eine Theilung von je 2 Zehntel Dioptrien erreicht. Um die Zeit für die jedesmalige Umrechnung zu ersparen, habe ich in der folgenden Tabelle die den einzelnen Dioptrien und ihren Bruchtheilen entsprechenden Werthe des Hornhaut-Radius zusammengestellt. Ich gebe sie, der Vollständigkeit wegen, mit 3 Dezimalen, bin mir dabei aber wohl bewusst, dass in der Praxis eine Genauigkeit bis auf 1 Dezimale i. A. schon ausreichen wird. Der Berechnung ist zu Grunde gelegt die Formel von Javal-Schiötz (Annal. d'Ocul., Juli—August 1881) $r = {}^{337}/_{x}$, worin r den Krümmungs-Radius in Millimetern bedeutet, x die Dioptrien-Zahl der Brechkraft der Hornhaut, während der Brechungs-Index der letzteren mit Mauthner gleich 1,337 angenommen wurde.

Tabelle der Hornhaut-Radien in Millimetern.

Dioptr.	r	Dioptr.	r	Dioptr.	r	Dioptr.	r
35	**9,620**	41,4	8,134	47,6	7,080	53,8	6,262
35,2	9,568	41,6	8,096	47,8	7,050	**54**	**6,240**
35,4	9,516	41,8	8,058	**48**	**7,020**	54,2	6,216
35,6	9,464	**42**	**8,020**	48,2	6,990	54,4	6,192
35,8	9,412	42,2	7,982	48,4	6,960	54,6	6,168
36	**9,360**	42,4	7,944	48,6	6,930	54,8	6,144
36,2	9,308	42,6	7,906	48,8	6,900	**55**	**6,120**
36,4	9,256	42,8	7,868	**49**	**6,870**	55,2	6,098
36,6	9,204	**43**	**7,830**	49,2	6,844	55,4	6,076
36,8	9,152	43,2	7,794	49,4	6,818	55,6	6,054
37	**9,100**	43,4	7,758	49,6	6,792	55,8	6,032
37,2	9,052	43,6	7,722	49,8	6,766	**56**	**6,010**
37,4	9,004	43,8	7,686	**50**	**6,740**	56,2	5,990
37,6	8,956	**44**	**7,650**	50,2	6,712	56,4	5,970
37,8	8,908	44,2	7,616	50,4	6,684	56,6	5,950
38	**8,860**	44,4	7,582	50,6	6,656	56,8	5,930
38,2	8,816	44,6	7,548	50,8	6,628	**57**	**5,910**
38,4	8,772	44,8	7,514	**51**	**6,600**	57,2	5,890
38,6	8,728	**45**	**7,480**	51,2	6,576	57,4	5,870
38,8	8,684	45,2	7,448	51,4	6,552	57,6	5,850
39	**8,640**	45,4	7,416	51,6	6,528	57,8	5,830
39,2	8,596	45,6	7,384	51,8	6,504	**58**	**5,810**
39,4	8,552	45,8	7,352	**52**	**6,480**	58,2	5,790
39,6	8,508	**46**	**7,320**	52,2	6,454	58,4	5,770
39,8	8,464	46,2	7,290	52,4	6,428	58,6	5,750
40	**8,420**	46,4	7,260	52,6	6,402	58,8	5,730
40,2	8,378	46,6	7,230	52,8	6,376	**59**	**5,710**
40,4	8,336	46,8	7,200	**53**	**6,350**	59,2	5,690
40,6	8,294	**47**	**7,170**	53,2	6,328	59,4	5,670
40,8	8,252	47,2	7,140	53,4	6,306	59,6	5,650
41	**8,210**	47,4	7,110	53,6	6,284	59,8	5,630
41,2	8,172					**60**	**5,610**

II. Mein neuer Hand-Magnet[1]

hat bei den ersten Versuchen noch mehr geleistet, als ich von ihm erwartet, und in frischen Fällen so ideale Erfolge geliefert, wie sie von dem Riesen-Magneten weder veröffentlicht, noch zu verlangen sind. Die Behauptung, dass der Hand-Magnet keine Fern-Wirkung besitze, sondern nur eine gute Pincette für Eisen-Splitter darstelle, war ja zur Zeit, als sie aufgestellt worden, schon nicht richtig gewesen, und muss vollends jetzt dem neuen Instrument gegenüber in das Gebiet der Fabeln verwiesen werden.[2]

Am 11. März 1901, Nachmittag 6 Uhr, eine Stunde nach der beim Niet-Hauen erfolgten Verletzung seines linken Auges, traf der 23jährige Dreher A. K. bei mir ein. Das Auge war nicht wesentlich gereizt, Sehkraft befriedigend. Im inneren-unteren Quadranten der Lederhaut, hinter der Ciliar- und vor der Aequatorial-Gegend, etwa 4 mm vom Hornhaut-Rand beginnend, sitzt eine 3 mm lange, nahezu schräg-meridional gerichtete, scharf geschnittene, linienförmige Durchbohrungs-Wunde durch alle 3 Häute des Augapfels; sie erscheint kraterförmig, da die Bindehaut-Wunde darüber stärker klafft. Vorsichtige Sideroskopie ergab stärksten Ausschlag innen-unten auf der Lederhaut, einen geringen gerade nach unten, gar keinen nach aussen-unten. Vorsichtiges Augenspiegeln zeigte zarteste Hornhaut-Fältelung, ein strichförmiges Chagrin; keine gröberen Glaskörper-Flocken; innen-unten an der Grenze des ophthalmoskopischen Gesichtsfelds eine stärkere Netzhaut-Blutung. Der Fremdkörper war ohne künstliche Pupillen-Erweiterung nicht zu sehen. Doch mochte ich die Untersuchung nicht ausdehnen, da ich den Splitter, der unbedingt eine gewisse Grösse haben und in der inneren-unteren Aequatorial-Gegend des Augapfels sitzen musste, sofort in meine Gewalt zu bekommen erwartete.

Der Verletzte sitzt aufrecht, ein Gehilfe stützt seinen Kopf. Holocain ist eingeträufelt. Der Wund-Arzt ergreift den grösseren, mit der kegelförmigen Spitze Nr. 2 versehenen Hand-Magneten, der mit der Leitung der Berliner Elektricitäts-Werke verbunden ist, mit seiner rechten Hand, während er mit seiner linken die Lider sanft aus einanderhält, und führt die Spitze langsam in Richtung derjenigen Graden, welche voraussichtlich die Mitte der Durchbohrungs-Linie mit der des Fremdkörper-Sitzes verbindet, ganz langsam gegen die Wunde des Augapfels, und sowie die Spitze noch fast 1 cm von der letzteren entfernt ist, sieht man den Splitter an der Spitze haften, ohne dass man Umklappen der Wund-Lefzen und Heranfliegen des Splitters hatte beobachten können, — ein zauberhafter Anblick für alle Anwesenden. Die klaffende Wunde der Bindehaut wird durch eine ausgekochte Seiden-Naht über der Durchbohrung des Augapfels geschlossen, das Auge verbunden, der Kranke in's Bett gehoben. Die Heilung erfolgt reizlos, ohne dass je die Augapfel-Bindehaut, abgesehen von dem Quadranten der Verletzung, geröthet schien. Am 30. März 1901, also 19 Tage nach der Operation, wurde die erste Seh-Prüfung vorgenommen, sie ergab für die Ferne S = $^4/_4$ m; ferner Sn $1^1/_2{}'$ in 8″; Gesichtsfeld normal. Der Augen-Spiegel zeigt vollkomme

[1] Die Beschreibung meines neuen Magnet-Operationszimmers wird demnächst der Deutschen med. Wochenschrift veröffentlicht werden.

[2] Die theoretisch vergleichenden Zahlen von Aerzten und Instrumenten-Verfertigern über die Tragkraft der Hand- und der Riesen-Magneten hatten ja von vorn herein keine praktische Bedeutung, aber sie können jetzt auch nicht mehr als thatsächlich angesehen werden.

Durchsichtigkeit und einen normalen Augengrund: nur aussen-unten am Aequator findet sich ein schmaler Blutstreifen in Dreiviertelkreis-Form, wohl der ehemalige Sitz des Splitters. Der Splitter misst 4 : 2 : 2 mm, sein Gewicht beträgt 26 mgr. Der Rath, den ich in der 2. Aufl. der Magnet-Operation gegeben, bei frischen Verletzungen vorsichtig, aber getrost den kleinen Magneten zu benutzen, gilt erst recht für das neue Modell. Wenn man auf Grund rein theoretischer Erwägungen den Hand-Magneten auf die Vorderkammer beschränken wollte, so war das niemals richtig; jetzt möchte es nicht einmal räthlich sein. Der Riesen-Magnet hat mir Vorzügliches geleistet bei eingekapselten Splittern der Netzhaut und des hinteren Glaskörpers. Er holt auch frisch eingedrungene Splitter; aber die Literatur erzählt uns von zahlreichen Unglücksfällen. Unzweifelhaft kann derselbe Fall mit dem Riesen- oder mit dem Hand-Magneten erledigt werden. Für mich wird die Wahl entschieden, nicht durch Vorliebe für ein Instrument, sondern durch die Sicherheit. Trotzdem die Riesen-Magnete jetzt in fast allen grösseren Anstalten emporwachsen, was ich mit Genugthuung begrüsse, möchte ich denjenigen Fachgenossen, denen nur der Hand-Magnet zur Verfügung steht, (und auch ein guter Accummulator ist genügend, ihn mit der völligen Kraft zu versehen,) durch Mittheilung solcher Fälle, wie der vorliegende ist, das Vertrauen zu dem seit 21 Jahren bewährten Hand-Magneten erhalten und kräftigen. J. Hirschberg.

III. Zur Verwendung des Holocaïns.

Von Dr. Ed. Zirm in Olmütz.

Nachdem frühere Versuche mit Holocaïn mich nicht besonders befriedigt hatten, wurde ich im Winter 1899 gelegentlich meines Aufenthaltes in Berlin durch Herrn Geheimrath Hirschberg, der ja bekanntlich die erste Prüfung dieses von Prof. Täuber gefundenen Mittels veröffentlicht hat, wieder darauf aufmerksam gemacht. In Folge dieser Anregung beschloss ich, es neuerdings zu versuchen. In die Heimath zurückgekehrt, verwendete ich es aber nicht mehr für sich allein, sondern in 1 % Lösung zu gleichen Theilen mit Cocaïn. (Holocaïn., Cocaïn. muriat., āā 0.10 : 10.) Diese Mischung stellte mich in hohem Maasse zufrieden, und ich schreibe es ihrer ausschliesslichen Verwendung während des ganzen vorigen Jahres zu, dass meine 124 Lappen-Extractionen in dem Jahre 1900 ohne Complicationen verlaufen sind, so dass ich nicht ein einziges Mal Glaskörper-Vorfall erhielt. Die anästhesirende Wirkung ist zweifellos eine viel vollkommenere, als die des Cocaïns allein, aber wie ich glaube auch vollkommener, als die des Holocaïns für sich.

Von besonders günstiger Wirkung zeigte sich diese Mischung auch bei Anwendung in subconjunctivaler Injection. Nach vorausgegangener Instillation in den Bindehaut-Sack, wie gewöhnlich, injicirte ich nämlich mit der Lüer'schen Spritze in denjenigen Fällen Cocaïn-Holocaïn-Lösung unter die Bindehaut, bei welchen es sich um entzündete, schmerzhafte Bulbi handelte, und verfuhr dabei folgendermaassen: Ich stiess die Spitze der Canüle neben dem inneren-oberen oder äusseren-oberen Hornhautrande unter die Bindehaut ein und schob sie subconjunctival bis an den oberen Hornhautrand vor und liess dann erst einige Tropfen austreten. Diese Einstich-Stelle wurde gewählt, wenn die Operations-Wunde an dem oberen Hornhautrande anzulegen war, sonst mutatis mutandis natürlich anderwärts. Der Einstich

geschah nicht unmittelbar an der Stelle der anzulegenden Operations-Wunde selbst, sondern daneben und darunter, weil die Erfahrung gelehrt hatte, dass eine dadurch manchmal verursachte, an sich kleine Blutung bei der Anlegung des Operations-Schnittes störend wirkte. Immer liess ich aber die Lösung unter der Bindehaut erst unmittelbar an der Stelle des letzteren austreten und wartete wenige Minuten, bis dass die geringe unter die Bindehaut ausgetretene Flüssigkeit sich vertheilt hatte, oder beförderte dies auch durch sanftes Streichen mit dem oberen Lide. Ich habe von diesem Verfahren, im Jahre 1900, 12 Mal Gebrauch gemacht, 2 Mal bei verletzten Augen, 2 Mal bei Hornhaut-Abscess, 8 Mal bei entzündlichem Glaucom. In allen diesen Fällen ward zudem ein subcutane Injection von Morphium (0,02) eine halbe Stunde vor dem Eingriffe vorausgeschickt, und die Operation war ohne Narkose völlig oder fast völlig schmerzfrei. Den letzten Fall in der Art operirte ich vor einigen Tagen; beiderseitige Iridectomie wegen Glaucoma inflammatorium. Der Eingriff wurde von der Kranken an dem einen Auge gar nicht, an dem andren Auge ein wenig empfunden. Wer sich der Schmerz-Aeusserungen bei solchen Iridectomien ohne Narkose und nur unter Cocaïn-Einträufelung erinnert, wird den Unterschied sehr bedeutend finden. Mir sind insbesondere zwei derartige Fälle in lebhafter Erinnerung. In dem einen presste der Patient auf der Klinik sich gleich nach dem Lanzen-Schnitte die ganze Linse durch die klaffende Wunde, in dem andren hielt der Operateur plötzlich in Folge eines furchtbaren Ruckes der Kranken die ganze herausgerissene Iris an der Pincette.

Ausserdem verwendete ich die erwähnte Mischung im Verlaufe des Jahres 1900 auch zur subcutanen Injection, indem ich sämmtliche Lidrand-Operationen nach vorausgeschickter subcutaner Einspritzung operirte. Es waren dies 3 Umkehrungen nach Stellweg, 6 Verschiebungen des Wimpernbodens wegen Trichiasis, ferner 2 Lidrand-Plastiken nach Spencer-Watson, 5 Tarsorrhaphien, 10 Mal Blepharoplastik mit Bildung grösserer Hautlappen. Bei den ersteren Eingriffen stach ich die Canüle am äusseren Lidwinkel durch die Haut und schob sie unter derselben bis an den inneren Lidwinkel vor; beim langsamen Zurückziehen liess ich die Flüssigkeit austreten. Bei den letzteren umfangreicheren Eingriffen geschah die Injection an mehreren Stellen. Ich verwendete niemals mehr als den Inhalt einer Spritze, also niemals über 1 centigr. Holocaïn. Intoxications-Erscheinungen habe ich nicht beobachtet, so dass ich behaupten kann, dass das Holocaïn in dieser beschränkten Dosirung und vorsichtigen Anwendung keine giftigen Wirkungen besitzt.

Unser Büchertisch.

Neue Bücher.

*1. Transactions of the Ophthalmological Society of the United Kingdom. Vol. XX, Session 1899—1900. London, J. u. A. Churchill, 1900.

*2. Die Erkrankungen des Auges bei den acuten Exanthemen. Von Dr. Th. Zlocisti, Arzt in Berlin. Von der Universität Freiburg i. Br. gekrönte Preisschrift. (66 S. gr. 8.) Berlin 1901, S. Karger.

*3. Der normale Sehnerven-Eintritt des menschlichen Auges. Klinische und anatomische Untersuchungen von Dr. Anton Elschnig,

Privatdocent für Augenheilk. an der k. k. Univ. in Wien. Mikrophotogramme von Prof. O. Zoth (Physiol. Institut Graz). Mit 20 Textfiguren und 16 Mikrophotogrammen auf 8 Tafeln. Besonders abgedruckt aus dem LXX. Bd. der Denkschriften d. mathem.-naturw. Classe der k. Akad. d. Wissensch. (85 S. 4°.) Wien, 1900, k. k. Hof- u. Staatsdruckerei. (In Comm. b. C. Gerold's Sohn.)

4. Plastische Anatomie des menschlichen Körpers für Künstler und Freunde der Kunst, von Dr. J. Kollmann, o. ö. Prof. d. Anat. zu Basel. Mit mehreren Hundert, zum Theil farbigen Abbildungen im Text und 15 Vollbildern. Zweite, vermehrte und umgearbeitete Auflage. (576 S. gr. 8.) Leipzig, 1901, Veit u. Comp.

Der ausübende Augen-Arzt muss nicht bloss künstlich operiren, sondern auch bei manchen Operationen mit Geschmack als plastischer Künstler walten, deshalb dürfte diese künstlerische Darstellung der Anatomie, auch der Augen-Gegend, ihm von erheblichem Nutzen sein.

5. Lehrbuch der speciellen Chirurgie, von Dr. Hermann Tillmanns, Prof. an der Universität Leipzig und Generalarzt à la Suite des kgl. sächs. Sanitätscorps. Siebente, verbesserte u. verm. Auflage. Lex. 8. Erster Theil: Chirurgie des Kopfes, des Halses, der Brust, der Wirbelsäule, des Rückenmarks und Beckens. Mit 535 zum Theil farbigen Abbildungen im Text. (767 Seiten.) Zweiter Theil: Chirurgie des Unterleibes und der Extremitäten. Mit 578 zum Theil farbigen Abbildungen im Text. (876 Seiten.) Leipzig, 1901, Veit u. Comp.

Kürzlich las ich, der Augen-Arzt müsste auch Nasen-Arzt sein. Ich glaube, er muss vor Allem doch Arzt und Chirurg sein. Das vorliegende Werk empfiehlt sich noch besonders dadurch, dass es aus einem Guss ist. Wenngleich heut zu Tage die Sammelwerke an der Tagesordnung sind, so ist doch der ideale Zustand — ein Mann, ein Werk. H.

Referate, Uebersetzungen, Auszüge.

Allgemeine Theorie der monochromatischen Aberrationen und ihre nächsten Ergebnisse für die Ophthalmologie, von Allvar Gullstrand. (Mitgetheilt der Königl. Gesellschaft der Wissenschaften zu Upsala am 21. Septemper 1900. Upsala 1900. Akademische Buchdruckerei [Edv. Daling].)

(Diese grundlegende Arbeit eignet sich nicht zu einem Referat. Der Herr Verfasser wird übrigens die Ergebnisse seiner Forschung demnächst in einer jedem Augenarzt verständlichen Abhandlung darlegen. Wir begnügen uns für jetzt, aus der Einleitung das Folgende anzuführen:)

Wenn der Begriff der monochromatischen Aberrationen eines Strahlen-Bündels im weitesten Sinne gefasst wird, also mit dem der Abweichung von der Homocentricität identisch ist, so umfasst er verschiedene Werthe, welche zu den verschiedenen Potenzen von der Oeffnung des Strahlen-Bündels proportional sind.

Für den Fall, dass nur die Potenzen erster und zweiter Ordnung berücksichtigt werden, ist die allgemeine Constitution des Strahlen-Bündels durch die Untersuchungen von Sturm, Kummer u. A. bekannt, und es sind dadurch die Gesetze des Astigmatismus gegeben. Bei Mitnahme auch der dritten Potenz erhält man in erster Annäherung die Gesetze der Asymmetrien. Diese Gesetze, sowie die klinische Bedeutung der fraglichen

Anomalien habe ich in früheren Arbeiten entwickelt. Endlich ergeben sich bei Berücksichtigung der Grössen, welche zur vierten Potenz der Oeffnung des Strahlen-Bündels proportional sind, die Gesetze der Aberrationen, wenn wir hierunter solche Abweichungen verstehen, welche von derselben Grössen-Ordnung wie die gewöhnlich unter dem Begriffe der „sphärischen Aberration" verstanden sind. Dass bei Strahlenbündeln von solcher Oeffnung, wie sie im Auge vorkommen, die Kenntniss von Abweichungen noch höherer Ordnung von Nutzen sein würde, unterliegt keinem Zweifel, aber ob brauchbare, allgemeine Gesetze für diese Abweichungen entwickelt werden können, scheint noch mehr als zweifelhaft. Jedenfalls habe ich nur mit der erwähnten Beschränkung die Theorie der Aberration entwickelt. . . . . .

Um endlich die nächsten Ergebnisse der entwickelten Theorie im Gebiete der Ophthalmologie darzustellen, habe ich die Relation zwischen den das im Auge gebrochene Strahlen-Bündel bestimmenden Grössen und der Refraction des Auges bei minimalem, verschiedene Theile des Strahlen-Bündels innerhalb des Pupillar-Gebietes abgrenzendem Diaphragma hergeleitet. Dann konnte unmittelbar durch Untersuchung des Auges mit einem leuchtenden Punkte die Constitution des im Auge gebrochenen Strahlen-Bündels untersucht werden, was bisher nicht geschehen konnte, da die Grösse der Aberrations-Werthe und der Pupillen-Oeffnung im Verhältniss zur Brennstrecke bedingt, dass bei den gewöhnlichen Graden von physiologischem und pathologischem Astigmatismus zwei Kreispunkte auf der von der Pupille abgegrenzten Partie der Wellenfläche des gebrochenen Strahlen-Bündels vorhanden sind, so dass auch nur die entfernteste Aehnlichkeit mit dem Typus des Sturm'schen Conoides ausgeschlossen ist, und da die Resultate der schon ausgeführten Untersuchungen ohne die hier entwickelte Theorie nicht gedeutet werden konnten. Das Gleiche gilt von dem Wesen der um einen hellen Punkt sichtbaren Sternfigur. Nach Angabe einer Methode, die das im Auge gebrochene Strahlen-Bündel bestimmenden Grössen wirklich zu messen, habe ich dann die übrigen Untersuchungs-Methoden der Aberration des Auges kritisch beleuchtet, sowie die Frage von der Relation zwischen Accommodations-Mechanismus und Aberration berührt, ohne dass die Darstellung in diesen Fragen auf Vollständigkeit Anspruch machen könnte, da einem solchen Anspruche nicht innerhalb des Rahmens dieser Arbeit genügt werden konnte. Aus derselben Ursache habe ich die Ergebnisse der Theorie für die Relation der Hornhaut-Refraction zu den Aberrationen des Auges hier nicht berührt.

Journal-Uebersicht.

I. Archives d'ophtalmologie. 1900. September—December.

1) **Contribution à l'étude du diagnostic et du traitement des corps étrangers magnétiques intra-oculaires**, par Coppez et Günzburg.

Verff. verfügen über 41 Fälle von intra-ocularen Eisen-Splittern, von denen 35 z. Zt. zu Ende beobachtet sind. Ihre Krankheits-Geschichten werden genau mitgetheilt und ergeben im Wesentlichen die bekannten, von Hirschberg aufgestellten Principien der Behandlung. — Verff. scheinen sich lediglich des Hirschberg'schen Magneten bedient zu haben und theilen folgende Resultate mit: Erhaltung der Sehkraft in 29 %; Erhaltung des Auges ohne Sehkraft in 14 %; Enucleation in 57 %.

2) **Étude critique sur l'enucléation, les opérations proposées pour la remplacer et sur la prothèse,** par Demaria.

Die Studie bezieht sich auf ein Kranken-Material von etwa 30 000 Fällen, welche in den letzten 10 Jahren in der Augen-Klinik von Buenos-Ayres zur Beobachtung gelangten.

---

3) **De l'iridectomie dans le glaucome,** par Abadie.

Der Verf. formulirt die Therapie des Glaucoms z. Zt. folgendermaassen: Bei der acuten und subacuten Form mit rauchförmiger Hornhaut-Trübung, in den Fällen von intermittirenden Attacken mit Gesichtsfeld-Einschränkung und Regenbogen-Sehen, aber völliger Restitutio in der freien Zeit, ist zunächst die Iridectomie indicirt und nur, wenn diese im Stich lässt, auf die Sympathectomie zurückzugreifen.

Beim Glaucoma chron. simplex beschränke man sich auf die Anwendung der Miotica zwei Mal täglich und bleibe strict bei dieser Behandlung, wenn sie ausreichend erscheint.

Sinkt jedoch trotz regelmässiger Einträuflung die Sehschärfe, so ist die Exstirpation des obersten Cervical-Ganglions angezeigt.

---

4) **Meningocèle de l'orbite,** par Lagleyze.

---

5) **La guérison des lésions du cristallin chez quelques animaux,** par Knapp.

Es handelt sich in dieser Mittheilung nur um auszugsweise wiederholte Resultate der ausführlichen, in der Zeitschrift für Augenheilkunde erschienenen Arbeit desselben Autors. Eine gedrängte Inhalts-Angabe scheint, namentlich ohne Abbildungen, nicht angebracht, so dass auf das Original verwiesen werden muss.

---

6) **Résection optico-ciliaire dans les cas de glaucome absolu,** par Fage.

Neben Beseitigung der Schmerzen erfüllt die Operation die doppelte Indication, welche jedes anti-glaucomatöse Vorgehen bestimmen sollte:

1. mindert sie die Secretion des Humor aqueus durch die Durchtrennung der Ciliar-Nerven, und

2. begünstigt sie die Filtration auf dem Wege durch die Papille, indem sie die Scheiden des Sehnerven weit öffnet.

---

7) **Blépharoplastie. — Déscription d'un nouveau microbe dans un cas de pustule maligne,** par Gabriélidès.

---

8) **Névrite optique par absorption de thyroidine,** par Coppez.

Verf. hat 5 Fälle von retrobulbärer Neuritis beobachtet, als deren ätiologisches Moment lediglich der Gebrauch von Thyreoidin-Tabletten anzuschuldigen war. Der Verfall der Sehkraft geht rapide vorwärts, die Prognose ist jedoch nichts destoweniger günstig, insofern der Process nach Aussetzen des Thyreoidins zum Stillstand kommt und die Sehschärfe allmählich wieder zur Norm ansteigt. Uebrigens scheint es, dass in Belgien das in Rede stehende Organ-Extract häufig ohne ärztliche Vorschrift gegen Fettleibigkeit gebraucht wird.

Moll.

II. Annales d'oculistique. 1900. October—December.

1) **De l'arrachement d'un lambeau de la capsule antérieure au cours de l'extraction de la cataracte, envisagé dans ses rapports avec les divers procédés opératoires,** par Terson.

Die Cystectomie hat vor der einfachen Cystitomie den Vortheil voraus, dass sie den Kranken vor Nachstar schützt und eine post-operative tiefe Infection verhindert, indem das Kammer-Wasser den Rest der Linsen-Kapsel leichter durchspülen kann, als wenn nur eine Cystitomie vorhergegangen wäre, nach welcher sich die Lappen häufig wieder dicht an einander legen.

---

2) **Sur la perforation précoce de la membrane de Descemet dans les kératites à hypopyon. Examen anatomique d'un cas d'ulcère à hypopyon à forme clinique serpigineuse,** par Petit.

---

3) **Recherches bacteriologiques sur les conjonctivites à Copenhague,** par Lundsgaard.

Die Bindehaut-Entzündungen, welche in Kopenhagen zur Beobachtung gelangen, zeichnen sich durch nichts von denen andrer Gegenden aus. Relativ oft scheint die Diplobacillen-Conjunctivitis vorzukommen.

---

4) **Sclérotomie et iridectomie combinées,** par de Wecker.

Verf. räth, in der Behandlung des Glaucoms die Iridectomie mit der Sclerotomia anterior so zu combiniren, dass letztere Operation einen oder zwei Tage vor der ersteren ausgeführt wird.

---

5) **Sur quelques formes rares de kératitis syphilitiques,** par Wicherkiewicz.

Verf. hat, namentlich bei Kindern, ausser den bekannten Formen von specifischer Keratitis eine solche in Form von graugelben Infiltrationen beobachtet. Letztere verschwinden und hinterlassen, je nachdem sie solitär oder in Gruppen aufgetreten waren, kleinere oder grössere Flecke. (Kerat. parench. nodosa.) Sodann unterscheidet Verf. eine Keratitis parenchymatosa marginalis, die gleichfalls mit Hinterlassung von leichten Trübungen abheilt. Beiden neu aufgestellten Formen ist die Aetiologie gemeinsam: meist hereditäre, seltener erworbene Syphilis. Die tiefen Gefässe, die bei beiden Arten von Keratitis beobachtet werden, halten sich sehr lange Zeit.

---

6) **A propos de la tumeur lacrymale,** par Armaignac.

---

7) **A propos d'un cas de conjonctivite diphthérique,** par Mathieu.

Verf. empfiehlt, wenn es unter verdächtigen Umständen auch nur zu einer Hyperämie der Conjunctiva kommt, die bakteriologische Untersuchung des Bindehaut-Secrets vorzunehmen. Finden sich Colonien von Löffler'schen Bacillen, so ist sofort das Antitoxin zu injiciren. Letzteres benutzt er auch zur örtlichen Behandlung der Bindehaut.

---

8) **Recherches sur l'examen du champ visuel avec des objets blancs d'angle visuel petit. Valeur de cet examen dans le glaucome,** par Meisling.

9) **Technique de l'électrolyse des voies lacrymales,** par Lagrange.
Verf. hat die negative Elektrolyse mit schwachen Strömen von 3—5 Milli-Ampères sehr häufig gute Resultate ergeben. Moll.

III. Revue générale d'ophtalmologie. 1900. September.
Enthält nur **Sitzungs-Berichte.**

October.

Recherches sur le mécanisme des mouvements pupillaires, par Prof. A. Angelucci (Palerme).

November.
Enthält nur **Sitzungs-Berichte** und **Referate.**

December.
Enthält nur **Referate.** Ancke.

IV. Recueil d'ophtalmologie. 1900. September.

1) **Pachy-choroïdite avec ossification, suite de choroïdite atrophique congénitale,** par Despagnet et Carra.

---

2) **De l'empyème du sinus frontal et de ses complications orbitaires,** par Vieusse (Toulouse). (Suite et fin.)

Es folgen **Sitzungs-Berichte.**

October.

1) **De la tuberculose oculaire et de son traitement,** par Galezowski.
Die tuberculösen Affectionen der Augen sind ziemlich selten und treten nur in wenigen Variationen auf: Anschwellungen der Thränen-Drüse. Verf. sah einen Fall bei einem 19jährigen tuberculösen Patienten. Die Schwellung bestand seit 7 oder 8 Jahren. Nach einem längeren Aufenthalt in der Höhenluft der Schweiz verschwand die Anschwellung der Drüse spontan. Tuberculöse Iritis. Eine schleichende Iritis mit Bildung kleiner stecknadelkopf-grosser Tumoren, die mit gummösen Neubildungen verwechselt werden können. Nur sind die Gummata grösser und meist solitär, auch zeigen sich bei ulter Lues sonstige Störungen gleichzeitig, wie Keratit. diffusa, exsudate Chorioiditis und Glaskörper-Blutungen. Die Diagnose einer tuberculösen Affection wird gestützt durch den Allgemein-Befund. Tuberculöse Conjunctivitis. Verf. hat bei seinem grossen Material nie dergleichen gesehen. Tuberculöse Chorioiditis. Diese Affection ist relativ häufig, insofern Verf. jährlich 2—3 Fälle zu Gesicht bekommt. Einwandsfrei sind nur die Fälle, bei denen die Serum-Einspritzung ein positives Resultat giebt. Tuberculöse Neuritis optica. Ophthalmoskopisch bemerkt man in solchen Fällen eine diffuse, unvollständige Perineuritis, die sich nur langsam entwickelt. — Was die Behandlung anlangt, so enthält sich Verf. so viel als möglich chirurgischer Eingriffe, da nach seiner Ansicht die Tuberkel-Bacillen in Contact mit der äusseren Luft und mit andren Mikroben an Gefährlichkeit zunehmen.

---

2) **La myopie traumatique par distension de la zonule de Zinn,** par Dr. Ch. Guende, chargé de cours d'ophtalmologie à l'école de médecine de Marseille.

Das Auftreten von Myopie nach Contusion des Bulbus durch Dehnung, bezw. Zerreissung der Zonula Zinnii ist leicht zu erklären nach der Helmholtz'schen Accommodations-Theorie, schwer nach der von Tscherning. Beide Theorien könnte man gelten lassen, wenn man als Grund für die Myopie nicht sowohl eine Dehnung der Zonula, als vielmehr einen Accommodations-Spasmus annimmt. Darier hat gegen diese letztere Annahme allerdings geltend gemacht, dass gewöhnlich gleichzeitig Mydriasis besteht und nicht Miosis, und dass eine Besserung der Myopie nicht durch Atropin-, sondern durch Eserin-Infiltration erreicht wird. Verf. hatte nun kürzlich Gelegenheit, einen einschlägigen Fall zu beobachten, der zu Gunsten der Helmholtz'schen Theorie spricht. Es handelte sich dabei sicher um eine Dehnung der Zonula, da Iris-Zittern bestand, aber nicht um eine Zerreissung, da die Refractions-Zunahme (die frühere Refraction war gelegentlich einer Brillen-Bestimmung vorher genau festgestellt worden) bei dem 15jährigen Patienten nur 3,5 D betrug. Die Pupille war dilatirt und starr. Commotio retinae. Chorioideal-Riss zwischen Macula und Papille. In 8—9 Monaten trat vollkommene Heilung ein. Die Myopie verschwand allmählich vollkommen, die Erweiterung und Starre der Pupille bis auf einen kleinen Rest. Die Papille blieb besonders temporal-wärts blass.

---

3) **Les stigmates ophtalmoscopiques de la syphilis héréditaire et atavique. Nouvelles contributions,** par A. Antonelli (Paris).

Es folgen **Sitzungs-Berichte** und **Referate.**

November.

1) **Contribution à l'étude de la perforation du crâne par les sarcomes qui évoluent dans l'orbite,** par Vieusse (Toulouse). (A suivre.)

---

2) **Étude sur les affections des voies lacrymales et sur les conséquences pathologiques qui en découlent,** par Galezowski. (A suivre.)

---

3) **Résection optico-ciliaire dans les cas de glaucome absolu,** par Dr. Fage, médecin en chef de l'hôpital Saint-Victor d'Amiens.

Wenn ein Auge mit absolutem Glaucom sich nicht beruhigen will, so hat man es bisher für nöthig befunden zu enucleïren. Verf. schlägt statt dieser Operation die optico-ciliare Resection vor. Dabei behält der Bulbus seine Form und Grösse, und die glaucomatösen Erscheinungen: Hypertonie, Reizung und Schmerz nehmen ab. Natürlich kommt die Operation nur in Betracht bei total erblindeten Augen, und sollte schliesslich die Enucleation doch noch nothwendig werden, so wird sie erleichtert durch die vorangegangene Resection. Unter den vom Verf. nach seinem Verfahren behandelten Fällen waren drei lange genug in Beobachtung, dass man aus dem Verlauf Schlüsse ziehen konnte. Nach der Resection verschwanden die Schmerzen und die Reizung, der Druck sank merklich, und die vorher gespannten, staphylomatösen oder buphthalmischen Augen zeigten die Tendenz, sich zu verkleinern.

Die Wirkungsweise der Operation ist klar. Durch das Zerschneiden des Sehnerven werden den Augen-Flüssigkeiten neue Abflusswege eröffnet, und durch das Zerschneiden der Ciliar-Nerven wird die Secretion der Augen-Flüssigkeit und die Schmerz-Empfindung beschränkt.

Es folgen **Sitzungs-Berichte** und **Referate**. Ancke.

Vermischtes.

1) In St. Petersburg verstarb am 23. December 1900, an den Folgen einer Lungen-Entzündung, unser geschätzter Mitarbeiter Dr. M. Berenstein. 1891 zum Doctor in Dorpat promovirt, vervollkommnete er sich in der Augenheilkunde zu Berlin, Königsberg, München, prakticirte als Augen-Arzt in Lodz (russ. Polen) 1895—1900. Hierauf arbeitete er bei Leber in Heidelberg und war seit Juli 1900 als Volontär-Arzt der Augen-Heilanstalt in St. Petersburg thätig. Seine hauptsächlichsten Veröffentlichungen sind: 1. Conj. blenn. neonat. complicirt mit multipler Arthritis. Centralbl. f. Augenheilk. 1897, S. 84. — 2. Ueber einen Fall von glaucomatöser Entzündung nach Cataract-Extraction mit Druck-Wirkung auf die Stäbchen-Schicht der Netzhaut. A. f. O. LI. 1900.

2) Albrecht Maria Berger, geb. 27. August 1846 zu Fürstenfeldbruck, gest. am 16. März 1900 zu München. In München studirte er, besonders unter von Rothmund; 1872 promovirt, war er daselbst seit 1875 als Augen-Arzt thätig und wurde 1893 zum Hofrath ernannt. Berger hat sich grosse Verdienste um die Geschichte der Augen-Heilkunde erworben. Er gab heraus: 1. Des Benvenutus Grapheus Practica Oculorum, München 1884 und 1886 (zusammen mit T. M. Auracher). — 2. Die Ophthalmologie (Liber de oculo) des Petrus Hispanus. München 1899. — 3. Der von Michel Angelo Buonarotti eigenhändig geschriebene Augen-Tractat.

3) Centralbl. f. Augenheilk. 1901, S. 55, Z. 17, lies: atrophische Veränderungen. S. 81, Z. 5, lies nur schwer.

Bibliographie.

1) Eine neue Elektrode zur Application bei Elektrisirung von Augenmuskel-Lähmungen, von Dr. Schreiber, Nerven-Arzt in Budapest. (Wiener med. Wochenschr. 1900. Nr. 52.) Verf. verwendet rechtwinklige Augen-Elektroden und bedient sich sowohl beim galvanischen wie beim faradischen Strom der labilen Methode in 2facher Art, indem er mit der Elektrode in der Richtung des Muskels leicht hin- und herfährt oder bei ruhig gehaltener Elektrode das Auge in der Ebene des Muskels hin- und herbewegen lässt. Letztere Art ist nur bei unvollständigen Lähmungen anwendbar. Die beim faradischen Strom in Verwendung kommende Stromstärke ist beiläufig dieselbe, welche zur Contraction des Sphincter orbitae bei Facialislähmung erforderlich ist; Zeitdauer 2 Minuten. Bei Anwendung des galvanischen Stromes geht Verf. in gleicher Weise vor; nur macht er manchmal auch von Strom-Unterbrechungen Gebrauch; Stromstärke 1 bis 1,3 MA, Dauer 2—2,5 Minuten. Schenkl.

2) Ophthalmologisch-klinische Mittheilungen. Fistelbildung nach Star-Operation — Heilung, von Prof. Dr. Elschnig in Wien.

(Wiener med. Wochenschr. 1900. Nr. 49.) Nach einer Lappen-Extraction blieb eine Fistel zurück — „bei leichtem Druck auf das Auge mittels des zurückgeschobenen oberen Lides entleerte sich ein kleiner Tropfen wasserklarer Flüssigkeit am medialen Theile der Hornhaut-Narbe". Nach Abschabung der Umgebung der Fistel Transplantation eines Lappens der Bindehaut auf die Fistel, Heilung nach 3 Wochen. Schenkl.

3) Ein Fall von Eiterung mit Diphtheriebacillen-Befund, von Dr. Adolf Hala. Aus der Poliklinik für Augenkranke des Prof. Deyl in Prag. (Wiener klin. Rundschau. 1900. Nr. 49.) Bei einem 5jährigen Mädchen fand sich eine wallnuss-grosse, fluctuirende Geschwulst im Bereiche des Jochbeines oberhalb und unterhalb des linken unteren Augenlides. Unterkiefer-Drüsen geschwollen; Nasenhöhle und Antrum Highmori frei, zahlreiche cariöse Zähne, eitrige Periostitis in der Gegend des 1. und 2. Backen-Zahnes, höckerige Anschwellung an der rechten Tibia. Bei der Eröffnung des Abscesses entleerten sich chokoladen-ähnliche Massen und einige Tropfen graugelben Eiters. Die bakterielle Untersuchung ergab Klebs-Löffler'schen Diphtherie-Bacillus, der sich in diesem Falle in bisher unbekannter Form als Erreger einer von der Tiefe zur Oberfläche vorschreitenden Eiterung vorstellte. Die bakteriologische Untersuchung des Pulpa-Eiters eines der Periostitis des Kiefers entsprechenden, extrahirten Zahnes ergab ebenfalls Diphtheriebacillen, so dass angenommen werden konnte, dass sich die Infection aus der Periostitis des Unterkiefers in der Richtung nach oben bis in die Jochbeingegend verbreitete, und der Abscess in der Gegend der Fossa canina sin. wieder in die Mundhöhle zurückperforirte. Schenkl.

4) Zur Topographie der Thränendrüse und der tubulo-acinösen Drüsen der Augenlider des Menschen, von Dr. M. Hocevar, Secundarius an der Augen-Abtheilung des Primarius Dr. Bock in Laibach. (Wiener med. Wochenschr. 1900. Nr. 49 und 50.) Das Gewebe der Thränendrüse des Menschen findet sich auch im subcutanen Gewebe im Bereiche des Canthus ext., im Bereiche des oberen und unteren Lides subconjunctival und subcutan bis zur Mitte der Lidspalte. Die Läppchen des Gewebes bilden ausser der bekannten compacten Masse an den angegebenen Orten kleine Gruppen und nicht selten auch geschlossene Reihen. Vom straffen Gewebe umschlossen sind die Läppchen abgeplattet, kreisförmig oder schildförmig; im lockeren Gewebe eingebettet sind sie kreisrund oder eiförmig. Alle haben Ausführungsgänge, welche in die temporale Tasche der Conjunctiva münden. Ausser den eben beschriebenen Läppchen findet man in den Lücken des Bindegewebes des erwähnten Gebietes Elemente tubulo-acinösen Drüsengewebes kleinster Ausdehnung bis zur isolirten Gruppe einzelner Drüsenzellen ohne Ausführungsgänge (sterile, vom Mutterboden abgetrennte Elemente). Diese kleinsten Drüsentheile findet man bei allen Alters-Stufen. Dagegen ist das beschriebene Gebiet der Ausdehnung des Thränendrüsen-Gewebes beim Kinde kleiner, als bei Erwachsenen. In einer grossen Zahl von Fällen sieht man Läppchen tubulo-acinösen Gewebes von runder oder eckiger Gestalt, entweder im subconjunctivalen Bindegewebe oder dem Tarsus, oder in diesem selbst in nächster Nähe der Meibom'schen Drüsen. Ihre Ausführungsgänge münden in die seichten Gruben zwischen den Papillen der Conjunctiva. Sie stehen zu der eigentlichen Thränendrüse im gleichen Verhältnisse wie die tubulo-acinösen Drüsen der Mundhöhle zu den Speicheldrüsen. Schenkl.

5) Zur Theorie der Bewegung des skiaskopischen Schattens. von Dr. K. Laurenty. (Wiener med. Presse. 1900. Nr. 50.) Schenkl.

6) Two cases of blindness due to sphenoidal and ethmoidal sinus disease, both cases terminating fatally: necropsy, by G. Victor Miller, M. D. (British Medical Journal. 1900. Nr. 2086.) Es werden 2 Fälle von doppelseitiger Amaurose in Folge von Atrophie bei Eiterungen in der Keilbein- und Siebbein-Höhle veröffentlicht. In beiden Fällen wurde die Eröffnung der Keilbein-Höhle vorgenommen, jedoch ohne Erfolg, die Blindheit blieb bestehen, und wenige Monate nach Beginn der Erkrankung trat der Exitus letalis ein. Die in einem der beiden Fälle vorgenommene Autopsie ergab eine Vereiterung der Keilbein- und Siebbein-Höhle, die sich in Form einer eitrigen Meningitis auf das Gehirn fortgepflanzt hatte.

7) VII. Bericht der Augen-Abtheilung in Olmütz, von Dr. Eduard Zirm, Primararzt. Im Berichtsjahre standen 949 Augenkranke in Behandlung, von welchen 751 geheilt (85 %), 75 gebessert (8,5 %), 43 ungeheilt (4,8 %), 12 durch Transferirung (1,3 %) auf andre Abtheilungen entlassen wurden, 2 starben, 66 verblieben am Ende des Jahres in Behandlung. Ausserdem wurden 783 Augenkranke ambulatorisch behandelt. Star-Operationen: 178, hiervon Extractionen mit dem Lappenschnitt: 124. Iridectomien: 57, Magnet-Operationen 5, Summe der Eingriffe 462. Auf die 124 Star-Extractionen kommt ein Verlust durch Eiterung (0,8 %). Vor den Operationen wurde eine 1 % Lösung von Cocaïn-Holocaïn eingeträufelt, diese Mischung auch subconjunctival bei schmerzhaft entzündeten Augen verwendet, und zwar 2 Mal bei Verletzungen, 2 Mal bei Hornhaut-Abscess, 3 Mal bei entzündlichem Glaucom. In allen diesen Fällen ward eine subcutane Injection von Morphin (0,02) vorausgeschickt, und die Operation ohne Narkose war fast völlig schmerzfrei. Nach den erwähnten 124 Starschnitten entstand in 4 Fällen nach der Operation eine leichte Iritis, die ohne Folgen schwand, 6 Mal fand in Folge Unruhe Wundsprengung und Blutung in die vordere Kammer statt, ebenfalls ohne bleibende Folgen. In jedem Falle war der Operation Irrigation der Nase, Abschneiden der Wimpern, Reinigung der Lidränder mit Sublimat und flüssiger Seife vorausgeschickt worden. Nach den Operationen wurde entweder sofort oder in den ersten Tagen der Schutzkorb statt des Verbandes angelegt, was sich stets als vortheilhaft erwiesen hat. Auch nach Operationen an den Lidern hat sich dies ausgezeichnet bewährt. Ich verwende seit 2 Jahren nach Lidrand-Plastik, Umkehrung, Verschiebung des Wimpern-Bodens, Plastik an den Lidern keinen Verband und beobachte ein viel sichereres und schöneres Anheilen der übersetzten Hautlappen. In 5 Fällen wurde wegen in's Augen-Innre eingedrungener Eisensplitter die Magnet-Operation ausgeführt, 4 Mal gelang hiervon die Entfernung des Splitters mit dem Hirschberg'schen Magneten und die Erhaltung des Augapfels. In dem einen dieser Fälle bestand bereits Linsentrübung; mit der Beseitigung des Wundstars geschah gleichzeitig die Entfernung des hinter demselben verborgenen Eisenstückes von 7 mm Länge, 3,5—5 mm Breite und 23 Centigramm Gewicht! In 3 Fällen geschah die Entfernung kleinerer mit Augen-Spiegel und Sideroskop zuvor localisirter Eisensplitter durch einen Lederhaut-Schnitt ohne Glaskörper-Austritt mit Erhaltung eines sehr guten Sehvermögens. Dieses betrug am Tage der Entlassung bei dem ersten $^5/_{30}$, Jäger Nr. 4; bei dem zweiten: $^5/_{12}$, Jäger Nr. 1; bei dem dritten: $^5/_6$ auf dem operirten Auge. Der grosse Haab'sche Magnet kam in diesem Jahre nicht zur Anwendung. Die Operation der Kurzsichtigkeit in den 2 operirten Fällen hatte einen zufriedenstellenden Erfolg. Bei den 31 Fällen von schwerem Hornhaut-

geschwür mit Hypopyon waren die Erfolge der Behandlung (Caustik, Xeroform, Sublimat-Vaselin 2—3stündlich; Schutzkorb) sehr befriedigend. Nur 1 Fall nahm einen unaufhaltsam ungünstigen Verlauf, in den übrigen gelang die Localisirung der Eiterung auf das schon ergriffene Gebiet und Erhaltung einer mehr oder weniger breiten Hornhaut-Zone ohne vordere Synechie. Caustik wurde 3 Mal mit beabsichtigter Perforation vorgenommen, Paracentese nur 3 Mal mit der Lanze am unteren Hornhautrand und Anlegung einer nur kleinen, peripheren Wunde.

8) Ueber die neue Dienst-Anweisung der bayerischen Hebammen hinsichtlich der Verhütung der Augen-Eiterung der Neugeborenen. (Neuburger, Münchner m. W. 1900. Nr. 37.) Seit 1900 enthielt die Dienst-Anweisung der bayerischen Hebammen die Vorschrift, die Lidspalte und ihre Umgebung sofort nach dem Erscheinen des Kopfes, also bevor das Kind die Augen öffnet, abzuwischen und abzuwaschen und in allen den Fällen, in welchen die Mutter an eitrigem Ausfluss gelitten, unmittelbar nach der Reinigung einen Tropfen einer 2% Höllenstein-Lösung in jedes Auge einzuträufeln. — Verf. stimmt diesen Verordnungen im Princip zu und empfiehlt ausserdem, den Hebammen die Original-Vorschrift Credé's in die Hand zu geben. Die von Cohn u. A. vorgeschlagene obligatorische Einträufelung bei allen Neugeborenen lehnt er ab, einmal weil bakteriologische Untersuchungen gezeigt haben, „dass in einer Reihe von Fällen die klinisch mehr weniger dem Bilde der Blennorhoe entsprechen, sich auch bei wiederholter Untersuchung keine Gonokokken finden", und zweitens wegen des Widerstandes, den das Publicum ärztlichen Zwangs-Maassregeln entgegenbringt. — Mit Rücksicht auf die seit 1890 bestehenden neuen Verhältnisse empfiehlt Verf. alle 3—5 Jahre eine Blinden-Statistik für ganz Bayern aufstellen zu lassen; von 1890—1895 waren in Nürnberg 5 Kinder beiderseits und 17 einseitig an Blenorrhoe erblindet; die Zahl der Erkrankungen war gestiegen: von 151 im Jahre 1891 auf 165 im Jahre 1895, bezw. von 28‰ sämmtlicher Geburten auf 30‰.

C. Hamburger.

9) L'imperforation du canal lacrymal, par Dr. Leplat. Analysé par Dr. de Nobele (Bulletin de la soc. de méd. de Gand 1900 Juni). Verf. macht auf eine wenig bekannte Ursache von Augen-Entzündungen bei Neugeborenen aufmerksam: das ist das Verschlossensein des Canalis lacrymalis durch eine freie Membran. Nach Stanculeanu findet man diese angeborene Anomalie bei ungefähr 10% aller neugeborenen Kinder (?); drückt man mit dem Finger auf die Gegend des Thränen-Sackes, so entleert sich eine weissliche Flüssigkeit aus den Thränen-Punkten. In solchen Fällen zu kathetrisiren, hält Verf. übrigens für unnütz und mitunter sogar gefährlich. Die den Canal sperrende Membran reisst leicht, wenn man den Inhalt des Thränen-Sackes mit dem Finger wiederholt nach unten drückt. Sollte man mit dieser Manipulation nicht zum Ziel kommen, so injicirt man etwas warme antiseptische Lösung, welche die anschliessende Membran ausdehnt und sprengt.

Ancke.

Um Einsendung von Separatabdrücken wird gebeten (Berlin NW. 26 Schiffbauerdamm).

Verlag von Veit & Comp. in Leipzig. — Druck von Metzger & Wittig in Leipzig.

Centralblatt

für praktische

AUGENHEILKUNDE.

Herausgegeben von

Prof. Dr. J. Hirschberg, Geh. Med.-Rath, in Berlin.

Unter ständiger Mitwirkung der Herren Dr. Ancke in München, Dr. Berger in Paris, Prof. Dr. Birnbacher in Graz, Dr. Brailey in London, Prof. Dr. H. Cohn in Breslau, Doc. Dr. Cl. du Bois-Reymond in Berlin, Doc. Dr. E. Emmert in Bern, Prof. Dr. C. Gallenga in Parma, Dr. Ginsberg in Berlin, Prof. Dr. Goldzieher in Budapest, Dr. Gordon Norrie in Kopenhagen, Prof. Dr. Horstmann in Berlin, Dr. Issigonis in Smyrna, Prof. H. Knapp in New York, Prof. Dr. Krückow in Moskau, Dr. Kuthe in Berlin, Dr. Landau in Coblenz, Prof. Dr. Magnus in Breslau, Major F. P. Maynard, I. M. S., Civil Surgeon of Patna and Superintendent of the Medical School, Dr. Michaelsen in Görlitz, Dr. Moll in Berlin, Prof. Dr. J. Munk in Berlin, Dr. Neuburger in Nürnberg, Dr. Peltesohn in Hamburg, Dr. Pergens in Brüssel, Prof. Dr. Peschel in Frankfurt a. M., Dr. Puetscher in Klagenfurt, Dr. M. Reich in Petersburg, Med.-Rath Dr. Scheer in Oldenburg, Prof. Dr. Schenkl in Prag, Prof. Dr. Schwarz in Leipzig, Dr. Spiro in Berlin, Dr. Stiel in Köln.

Monatlich ein Heft. Preis des Jahrganges 12 Mark. Zu beziehen durch alle Buchhandlungen des In- und Auslandes und die Postanstalten des Deutschen Reiches.

Mai. **Fünfundzwanzigster Jahrgang.** **1901.**

Inhalt: **Original-Mittheilungen.** I. Ueber mydriatische Wirkung von Pilocarpin-Lösungen. Von Dr. **Ernst Lilienfeld**, gew. Secundär-Arzt der Deutschen Univ.-Augen-Klinik zu Prag. — II. Zur Behandlung der Trichiasis des unteren Lides. Von Dr. med. **L. Blumenthal** in Riga.

Neue Bücher.

Gesellschaftsberichte. 1) XIIIe congrès internat. de médecine. Paris, 2—9 août 1900. (Fortsetzung.) — 2) Société d'ophtalmologie de Paris.

Referate, Uebersetzungen, Auszüge u. s. w. 1) Der normale Sehnerven-Eintritt des menschlichen Auges; klinische und anatomische Untersuchungen, von Prof. A. Elschnig in Wien. — 2) Die Missbildungen und angeborenen Fehler des Auges, von Prof. E. v. Hippel in Heidelberg. — 3) Die mikroskopische Anatomie des Sehnerven und der Netzhaut, von Prof. Greeff in Berlin. — 4) Sympathische Augen-Erkrankung, von Prof. O. Schirmer in Greifswald.

Journal-Uebersicht. A. v. Graefe's Archiv f. Ophthalmologie. LI. 2.

Bibliographie. Nr. 1—11.

[Aus der deutschen Universitäts-Augenklinik von Prof. W. Czermak in Prag.]

I. Ueber mydriatische Wirkung von Pilocarpin-Lösungen.

Von Dr. **Ernst Lilienfeld**, gew. Secundär-Arzt der Klinik.

Diese Eigenschaft mancher käuflicher Pilocarpin-Präparate erkannten Augen-Aerzte und Pharmakologen bereits kurz nach Einführung dieses Alkaloids in den Arzneischatz (1875), und seither (1880) sind die Pharmaceuten bestrebt, Pilocarpin-Salze zu liefern, die von dem mydriatischen

Principe möglichst befreit sind. Von da ab vermindert sich auch die Zahl diesbezüglicher Beobachtungen, namentlich in der ophthalmologischen Literatur, und neueste Publicationen (siehe Literatur-Verzeichniss Nr. 31) kennen Pilocarpin nur mehr als reines Mioticum. Als ich daher vor Kurzem in die Lage kam, mydriatische Wirkung einer Pilocarpin-Lösung zu constatiren, hielt es mein Chef, Herr Prof. CZERMAK, für wünschenswerth, neuerdings über dieses Thema den in der Praxis stehenden Augen-Aerzten kurz zu referiren, insbesondere deshalb, weil wir die praktische Bedeutung der Frage unmittelbar an einem Kranken erkannt haben.

Herr Ph. H., 43jähriger Fabrikant aus N., suchte im October v. J. wegen anfallsweise auftretender Seh-Störungen (farbiger Ringe um die Flamme, Nebel vor dem rechten Auge) anderweitig augen-ärztlichen Rath auf. Auf Grund des, wenn auch geringfügigen, objectiven Befundes (Erweiterung vorderer Ciliar-Venen und sehr flacher Vorderkammer beiderseits, Hyperämie der Papille am rechten Auge mit leicht concentrischer Einengung des Gesichtsfeldes für grün, endlich leichter Mattigkeit der Hornhaut während des Anfalles), der sehr präcisen Angaben des Kranken über seine Beschwerden und der hereditären Belastung (Mutter des Patienten wurde im 6. Lebens-Decennium wegen seit langer Zeit bestehenden Glaucom beiderseits iridectomirt,) diagnosticirte man Glaucom im Prodromal-Stadium und verordnete dem Kranken, nebst einem seinen hypermetropischen Astigmatismus corrigirenden Glase (Sph. + 0,5 D, Cyl. + 0,5, Axe horizontal, Pilocarpinum hydrochloricum (1 %). Der Kranke bezog das Medicament aus hiesiger best-renommirter Apotheke alle 3—4 Wochen, träufelte es meist einmal täglich bei Wahrnehmung „der geringsten Spannung" im Auge ein, so dass die Anfälle bei rechtzeitiger Anwendung der Tropfen bedeutend abgekürzt und manchmal gänzlich coupirt wurden. Patient giebt aber auch ausdrücklich an, dass mitunter der Anfall trotz Instillation 4 bis 6 Stunden dauerte, und zwar namentlich dann, wenn die bereits leicht flockig getrübten Tropfen zur Neige gingen. Einmal waren die gleichen Sehstörungen auch vor dem linken Auge aufgetreten. Bei der in 4wöchentlichen Zwischenräumen vorgenommenen Untersuchung konnte keine Aenderung des objectiven Befundes constatirt werden.

Am 28. Januar d. J. ersuchte mich der Kranke dringend um frische Tropfen. Dienstlich verhindert, sandte ich ihm zunächst 20 gr einer 1 % Pilocarpin-Lösung, die ich vor etwa 8 Tagen aus der gleichen Apotheke bezogen hatte, und die in blauem Fläschchen versiegelt, vor directem Tageslicht geschützt, bei Zimmer-Temperatur aufbewahrt worden war. Am nächsten Tage verwendete Patient diese Tropfen von Mittag an bis Abend viermal zu je 2—3 gtt. r. und einmal 1—2 gtt. l., da bereits Mittags der gewöhnliche Anfall begonnen hatte und unvermindert bis zum Ein-

schlafen um 8 Uhr Abends anhielt. Die Augen blieben die ganze Zeit hindurch blass, Schmerzen waren nicht vorhanden. Am 30. Januar trat kein Anfall auf, Patient sah aber schlecht in der Nähe, war vom Lichte stärker geblendet, und gleich früh fielen ihm die weiten Pupillen auf. Bei der um 3 Uhr Nachmittags am selben Tage vorgenommenen Untersuchung constatirte man gleiche, sehr stark erweiterte Pupillen, beide Bulbi vollkommen reizfrei, keine Drucksteigerung; Fundus normal, kein Arterienpuls, rechts etwas Venenpuls. Visus fast $^6/_6$, mit stenopäischer Lücke $^6/_6$ prompt; Sn 0,8 wird mühsam bloss in 40 cm mit dem seit Monaten permanent getragenen Glase Sn 0,5 in 30 cm und mit + 3 D Sn 0,5 fliessend in 18 cm gelesen. Nach Einträufeln von Eserin verengten sich beide Pupillen im Laufe des Nachmittags, so dass am 31. Januar 10 Uhr Vormittags die linke 4 mm, die rechte 6,5 mm weit war. — Der weitere Verlauf der Krankheit ist bisher ein gleicher wie vor diesem Zwischenfalle geblieben. Bei der letzten objectiven Untersuchung am 3. März boten die Augen ausser dem erwähnten glaucomatösen Habitus normale Verhältnisse. V $^6/_5$ beiderseits, Gläser abgelehnt; Patient giebt ausserdem an, dass die seiner Zeit verordnete Brille nicht mehr vertragen wird.

Die allererste Erwägung hinsichtlich des besonderen Verlaufes des einen Prodromal-Anfalles am 29. Januar nach Anwendung „neuer Tropfen" ging dahin, dass diese den Anfall entweder überhaupt medicamentös unbeeinflusst gelassen haben, oder aber dass ein schwaches Mydriaticum mit im Spiele sei, wofür die den Anfall überdauernde Accommodations-Parese und Pupillen-Weite sprach. Atropin schien uns von allem Anfange schon deshalb ausgeschlossen, weil die Pupillen trotz wiederholter Instillation nicht maximal weit geworden waren, die Accommodation nur partiell geschwächt wurde und auf Eserin rasch Verengerung der Pupillen eingetreten ist. Auch das Ausbleiben eines Glaucom-Anfalles sprach bis zu einem gewissen Grade gegen eines der üblichen Mydriatica.

Zur genauen Aufklärung habe ich zunächst folgende Erhebungen gepflogen: die fragliche Lösung wurde an dem 20. Januar laut Signatur (Pilocarpin. hydrochlor. 0,20, Aqu. destill. 20,0-D. s. sig. med. S: s. u.) aus „Pilocarpinum hydrochloricum Merck" mit aller Sorgfalt bereitet. Eine Verwechslung des im Original-Fläschchen in der Apotheke noch befindlichen und genau nach Vorschrift der Pharmakopöe gesondert vom Atropin und ähnlich wirkenden Medicamenten aufbewahrten Präparates ist gänzlich ausgeschlossen, ebenso eine Verunreinigung desselben beim Abwägen, Lösen, Verschliessen etc. Da sich die officinellen Salze der Alkaloide sehr leicht in Wasser lösen, geschieht dies stets nur bei Zimmer-Temperatur ohne jegliche Erwärmung. Das Präparat war am 8. November v. J. von Merck in Darmstadt bezogen worden und entsprach den in der Pharmakopöe gestellten Vorschriften. Da das Siegel des Fläschchens bei Oeffnung seitens

des Kranken intact war, ist auch späterhin der Inhalt desselben unberührt geblieben; auch ist eine Verunreinigung der Lösung bei Verwendung im Hause des Kranken nicht zustande gekommen. — Ich leitete sodann eine Reihe chemischer und physiologischer Untersuchungen ein, die sich aber nicht nur auf die mir zurückgegebene fragliche Lösung vom 28. Januar erstreckten, sondern auch das Original-Präparat der Apotheke und eine grössere Zahl jener Pilocarpin-Lösungen umfassten, die unsrer Klinik und andren Abtheilungen des Krankenhauses im Laufe der letzten Monate geliefert wurden, z. Th. aus demselben Pilocarpin-Präparate dargestellt. Den chemischen Theil dieser Untersuchungen, sowie die Thierversuche besorgte mit besonderer Zuvorkommenheit der Assistent des pharmakologischen Institutes unsrer Universität, Herr Dr. W. Wiechowski, dem ich fasst ausschliesslich die Klärung vorliegender Frage verdanke. Ich selbst erprobte das Versuchsmaterial an Kranken unsrer Klinik, bezw. an mir anderweitig zur Verfügung gestellten Patienten.

Ich erwähne bereits hier bezüglich dieser als auch der weiter unten angeführten Experimente an Menschen, dass sie stets unter allen Cautelen einer exacten physiologischen Beobachtung angestellt wurden. Zu den Versuchen wählte ich insbesondere solche Patienten andrer Abtheilungen, bei denen beide Augen normale Verhältnisse darboten, und namentlich Glaucom-Disposition nach Alter und objectivem Befunde ausgeschlossen schien. Nachdem dann stets Gleichheit und prompte Reaction beider Pupillen berücksichtigt wurde, konnte ich auch geringfügigere Aenderungen der Pupillen-Weite durch Vergleich mit dem andren, vom Versuche ausgeschlossenen, Auge mit Sicherheit constatiren, umsomehr, als ich derartige Befunde ganz objectiv von den sonstigen an der Klinik thätigen Aerzten controliren liess. Ueber subjective Sehstörungen verschaffte ich mir noch ausserdem durch Selbstversuche genauere Kenntniss. Die Pupillen wurden stets genau mit einem gläsernen Pupillen-Messer (v. Dörffel in Berlin) bei stets gleichbleibender Beleuchtung mit der Pristley-Smith'schen Lampe gemessen. Die Accommodations-Veränderungen beurtheilte ich durch Leseproben. Zur Instillation wurden nur solche Tropfröhrchen verwendet, die ich vorher durch mehrstündiges Liegen in fliessendem Wasser vollkommen gereinigt hatte, und durch welche ich noch knapp vor Benützung steriles Wasser unsrer Wasch-Vorrichtungen (Brause) mindestens fünf Minuten hatte laufen lassen. Bei Wechsel der Instillations-Flüssigkeit reinigte ich meine Hände genau; zum Auffangen event. überfliessender Tropfen und zum Verschluss des Auges nahm ich nur sterile Tupfer unsrer Verbands-Büchsen. Gleiche Vorsichts-Massregeln wurden auch bei Herstellung der unten erwähnten Lösungen und Verdünnungen hinsichtlich der Fläschchen, Pipetten, Messcylinder, Stöpsel etc. stets auf das Peinlichste eingehalten. Die Versuchs-Personen beobachtete ich 3 Stunden nach Instillation in Pausen von 10′—15′, in den folgenden 5 Stunden nach je 30′—60′, an den folgenden

3—4 Tagen besichtigte ich sie mindestens 3 Mal im Verlaufe des Tages und notirte den Befund stets sofort in ausführlichen Versuchs-Protokollen, deren Ergebniss ich kurz mittheile.

Die fragliche Lösung wurde bez. ihrer Wirkung auf die Pupille an fünf Personen studirt: zu je 2—3 gtt. nach je 3—4′ etwa 3 Mal eingeträufelt, erzeugte dieselbe keine Reizung des Bulbus oder sonstige subjective Beschwerden. Nach 15—20′ war eine Verengerung der Pupille um $^1/_2$ bis $1^1/_2$ mm wahrnehmbar; sie reagirte in manchen Fällen träge, blieb aber in diesem Zustande nur 5—10′, worauf eine Erweiterung der Pupille äusserst rasch sich entwickelte. Es fällt somit der Beginn der Mydriase in die dritte Viertelstunde nach der Instillation, und das Maximum der Erweiterung, i. e. 8 mm, war in weiteren 15′ erreicht worden. Innerhalb dieser Zeit nahm die Reaction an Ausgiebigkeit allmählich ab, d. h. die Pupille blieb auch bei intensivster Beleuchtung weit, und auf dem Höhezustande der Mydriase war die Pupille gänzlich starr. Der Nahepunkt erschien um höchstens 3 cm hinausgeschoben, so dass Sn 0,4 meist noch in 10 cm gelesen wurde. Bei einem Selbstversuche empfand ich nur die Blendung unangenehm und hatte mit stenopäischer Lücke meinen gewöhnlichen Visus für die Ferne. In diesem Zustande verblieb die Pupille 2—3 Stunden, verengte sich ganz allmählich, während die Reactionsfähigkeit viel rascher sich erholte. 24 Stunden nach der Einträuflung bestand eine Differenz von 1—1,5 mm, 48 Stunden nach der Einträuflung betrug sie 0,5 mm, sodass noch am 3. Tage ein geringer Unterschied zwischen beiden Pupillen erkennbar war, der aber regelmässig bei Ablauf dieses Tages sich gänzlich verlor. Die Reaction war bereits am 2. Tage hergestellt, ebenso das Accommodationsvermögen. — An einem weiteren Falle untersuchte ich das Verhalten der durch die fragliche Lösung erweiterten Pupille gegen Eserin (s. Kranken-Geschichte): 3—4 gtt. einer 1 % Eserin-Lösung bewirkten in 20′ eine Verengerung der im Höhepunkte der Mydriasis befindlichen Pupille, so dass 1 Stunde nach der Eserin-Instillation ausgesprochene Miosis vorhanden war (etwa 1,5 mm Differenz), welche erst nach Ablauf weiterer 24 Stunden sich allmählich rückgebildet hat, unter Herstellung der Reaction. — Schon aus dieser kurzen Skizzirung ist ein wesentlicher Unterschied gegenüber der Atropin-Mydriase ersichtlich: ich verweise nur auf den späten Eintritt der Erweiterung, die derselben vorangehende Miose und den Grad der Mydriase, ferner auf die prompte und anhaltende Wirkung des Eserins, endlich auf die relativ geringe Alteration der Accommodation.

Aus dem mir vorliegenden Protokolle des pharmakologischen Institutes entnehme ich zunächst den Bericht über die physiologisch-chemische Untersuchung der fraglichen Lösung: sie wurde behufs Feststellung eines event. atropin-ähnlichen Alkaloides an dem durch Muscarin (infolge Reizung des herzhemmenden Apparates, spec. der Vagus-Endigungen) in diastolischen Stillstand versetzten Froschherzen geprüft,

da diese Alkaloide ein solches Herz (spec. durch Lähmung der Vagus-Endigungen) rasch zur normalen Schlagfolge anregen. Nach Feststellung der Pulsfrequenz wurden einer Rana temporaria 0,2 ccm Fliegenschwamm-Extractes in den Rücken-Lymphsack injicirt, worauf nach 2′ Herzstillstand eintrat. Zwei Tropfen der fraglichen Lösung (= 0,001 gr „Pilocarp. muriatic." s. Signatur), auf das blossgelegte Herz geträufelt, bewirken sofort eine Action der Vorhöfe, und eine Minute später schlagen auch die Ventrikel und erreichen schnell die normale Schlagfolge. — Behufs näherer Charakterisirung dieser „atropin-artig" wirkenden Substanz wurden etwa 3 ccm der Lösung mit Chloroform ausgezogen, nachdem sie durch Natronlauge alkalisirt worden war. Hierbei wird Pilocarpin in pilocarpin-saures Natron verwandelt, das in Chloroform unlöslich ist, während alle andren Alkaloide, aus ihren salzartigen Verbindungen freigemacht, in das Chloroform übergehen. (Dragendorff, 9.) Letzteres hinterliess, bei niederer Temperatur verdunstet, einen äusserst geringen Anflug, der die für Atropin und seine mydriatisch wirkenden Derivate überaus empfindliche Vitali'sche Farben-Reaction nicht zeigte und sich auch bei Prüfung mit andren Alkaloid-Reagentien als alkaloidfrei erwies. — Diese Reaction besteht darin, dass Atropin, in einigen Tropfen rauchender Salpetersäure gelöst, im Wasserbade abgedampft wird. Der farblose Rückstand wird intensiv violett, später kirschroth, sobald man eine concentrirte Lösung von Aetzkali in absolutem Alkohol zusetzt. Diese Reaction tritt bei Anwesenheit von einem Millionstel Gramm Atropin noch deutlich auf; somit ist zumindest diese Menge eines mydriatisch wirkenden Alkaloides der Solanacaeen-Gruppe in den zur Reaction verwendeten etwa 3 ccm der fraglichen Lösung mit absoluter Sicherheit ausgeschlossen. Dies können wir umso eher behaupten, da erst eine 7 mal so grosse Menge Atropin eine Pupillen-Erweiterung mässigen Grades hervorzurufen vermag (Ruyter, v. Graefe in Dragendorff[1]), und man somit jedes physiologisch noch wirksame Quantum von Atropin oder seiner Derivate chemisch identificiren kann.

Auf experimentellem Wege habe ich mich noch ausserdem überzeugt, dass bei gleichzeitiger Instillation von Pilocarpin der untere physiologische Grenzwerth für Atropin viel höher liegt, dass demnach jene Menge von Atropin, die, in 20 ccm einer 1% Pilocarpin-Lösung vertheilt, den soeben beschriebenen mydriatischen Effect bewirken könnte, eine relativ so grosse sein müsste, dass sie den chemischen Nachweisen erst recht nicht entgehen kann. Ein solches Pilocarpin-Atropin-Gemenge wirkt übrigens ganz anders als unsre Lösung.[1] Da aber schon wenige Tropfen der letzteren

[1] Von den auf dieses Thema bezüglichen Versuchen führe ich hier nur einige an: Nachdem ich die Wirksamkeit einer frischen 1% Atropin-, bezw. Pilocarpin-Lösung festgestellt hatte, fertigte ich mir unter Einhaltung oben erwähnter Cautelen eine grössere Zahl von Pilocarpin-Atropin-Mischungen an, die ich auf ihren miotisch-

exquisit „atropin-artig“ auf Pupille und Froschherz wirken, muss darin ein andres, den Solanacaeen nicht angehöriges, aequivalentes Alkaloid vorhanden sein, und dieses ist das von HARNACK und MAYER als häufige Verunreinigung des käuflichen Pilocarpin gefundene „Jaborin“.

Ich füge gleich hier einen kurzen Bericht darüber an, was ich in der Literatur über mydriatische Wirkung des Pilocarpin gefunden habe. Kurz nachdem die Folia Jaborandi therapeutische Verwendung gefunden hatten, sah GEORGE (14) bei Kaninchen, TONOLI (34—36) beim Menschen nach localer Application und auch nach innerlicher Verabreichung, weiterhin dann auch GALIPPE-BOCHEFONTAINE (12) und SASSECKI (30) bei subcutaner Injection, endlich LEWIN (21) bei den verschiedensten Arten der Einverleibung eine Pupillen-Erweiterung auf die oft unbedeutende Miosis folgen, während Andre nur miotische Wirkung der Jaborandi-Präparate constatiren konnten. ALBERTONI (3), LANGLEY (20) und RAMPOLDI (27) erkannten dann, dass Letzteres namentlich bei den Pilocarpin-Salzen der Fall ist, während sie aus der Wirkungsweise des reinen Pilocarpin erschlossen, dass dieses neben dem miotischen noch ein mydriatisches Princip enthalte, welches aber weder sie noch RAMPOLDI (26) zu isoliren vermochte. In TONOLI's und ALBERTONI's Publication fand ich die Wirkungsweise des „reinen Pilocarpin“ fast so dargestellt, wie ich sie oben bezüglich der fraglichen Lösung geschildert habe. Frühere Autoren (KAHLER-SOYKA (19), MURELL, SIDNEY-RINGER (29), LANGLEY) studirten die Beeinflussung andrer Organe durch die Jaborandi-Präparate und sahen auch auch hier ganz entgegengesetzte Effecte aufeinander folgen. Weitere

---

mydriatischen Effect prüfte. Ein Tropfen der 1 % Atropin-Lösung (i. e. $^{0,01}/_{20}$ = 0,0005 gr A) zu 20 ccm der 1 % Pilocarpin-Lösung (= 0,20 gr P.) zugesetzt, alterirt die miotische Wirkung des Pilocarpin insofern, als die nicht ganz maximale Miose kürzer dauert (etwa 30 '), und die Pupille rascher (in etwa 2 Stunden) zur Norm zurückkehrt, ohne dass aber eine Mydriase nachfolgen würde. In dem gleichen Verhältnisse mit Wasser verdünnt, bleibt Atropin noch hinreichend wirksam, indem etwa 10 gtt.: dieser Mischung (d. i. etwa 12 Millionstel Gramm Atropin) $1^1/_2$ Stunden nach der Einträufelung eine 5 Stunden dauernde Pupillen-Erweiterung um 1,5—2 mm erzeugt haben. Erst bei einem Zusatze von 0,003 gr Atropin (etwa 6 gtt. der 1 % Lösung) zu 20 ccm der 1 % Pilocarpin-Lösung) kam Atropin zu evidenter Geltung: Die Pupille wurde zunächst von 4 auf 2 mm verengt, 1 Stunde nach der Instillation aber 7 mm weit und erst 18 Stunden später wieder der zweiten gleich. Von den an Atropin reicheren Mischungen zeigte diejenige, welche 0,01 gr Atropin auf 0,20 gr Pilocarpin enthielt, eine unsrer fraglichen Lösung ähnliche Wirkung, da sie keine Miose mehr, sondern sehr bald eine Mydriase herbeiführte, die freilich maximal war und mehr als drei Tage anhielt; dieses Gemenge schwächte das Accommodations-Vermögen doppelt so stark, als unsre Lösung vom 28. Januar. Dass die in 3 ccm jener Mischung vorhandenen 1500 Millionstel Gramm durch die VITALI'sche Reaction gefunden werden, geht nicht nur aus der Feinheit dieser Probe hervor, sondern ist auch dadurch gesichert, dass das pharmakologische Institut in einer „älteren 2 % Pilocarpin-Lösung“ mit exquisit mydriatischer Wirkung erhebliche Mengen von Atropin constatirt hat.

ähnliche Beobachtungen finden sich in den unter No. 1, 8, 13, 32. des Literatur-Verzeichnisses angeführten Publicationen.

Die Aufklärung dieser Frage verdanken wir HARNACK und MAYER (15). Die zur Darstellung des Pilocarpin dienenden Folia jaborandi, namentlich gewisse Sorten (sog. falsche Jaborandi-Blätter), enthalten wenn auch in geringer Menge, neben Pilocarpin und Pilocarpidin, die beide eine gleiche Wirkung haben, noch ein besonderes Alkaloid von gerade entgegengesetzter Wirkung, von gen. Autoren „Jaborin" benannt. GERARD und HARDY haben ein solches Alkaloid bereits vermuthet. Bei den chemischen Manipulationen, denen die Jaborandi-Blätter behufs Gewinnung des Pilocarpin unterworfen werden, insbesondere beim Eindampfen saurer und alkoholischer Jaborandi-Extracte, wandelt sich noch weiterhin ein Theil des Pilocarpin in „Jaborin" um. Wenn man dann das Pilocarpin durch die üblichen Alkaloid-Fällungsmittel aus diesen Lösungen gewinnt oder durch Chloroform aus dem Rückstande der letzteren extrahirt, wird auch das Jaborin niedergeschlagen, bezw. mit ausgezogen, und begleitet das Pilocarpin bei allen jenen Prozessen, die eine Reindarstellung des Präparates bezwecken. (MÖLLER-GEISSLER's Real-Encyklopädie [28].)

Die Reindarstellung erfolgt vor Allem durch die Auskrystallisation des Pilocarpin (aus saurer Lösung), da den Verunreinigungen, namentlich dem Jaborin und seinen Salzen, das Krystallisations-Vermögen fehlt. Somit verbleibt ein grosser Theil des Jaborin bei exacter chemischer Arbeit in den Mutterlaugen, aus denen Pilocarpin auskrystallisirt ist. Falls aber Störungen des Krystallisations-Prozesses vorkommen, haften geringe, aber noch hinreichend wirksame Jaborin-Spuren dem fertigen Pilocarpin-Präparate an, aus welchem sie nur durch umständliche chemische Manipulationen (und auch da nicht vollkommen) entfernt werden können. — Vorstehendes gründen HARNACK und MAYER auf die Ergebnisse eingehender physiologischer und chemischer Untersuchungen der damals käuflichen Pilocarpin-Präparate. Nachdem sie aus den Mutterlaugen des Pilocarpin „Jaborin" in grösserer Menge gewonnen hatten, studirten sie dessen chemische Zusammensetzung, so weit dies bei diesem nicht krystallisirenden, amorphen Stoffe möglich ist, und vermuthen, dass Jaborin mit Pilocarpin isomer sei. Sie beschreiben Jaborin als eine sehr starke Base, die sich vom Pilocarpin durch seine Schwerlöslichkeit in Wasser unterscheidet, in Aether, Alkohol und Chloroform leicht löslich ist, deren Salze nicht krystallisiren und in Wasser und Alkohohol leicht löslich sind. Endlich stellten sie experimentell die oben erwähnten Bildungsweisen des Jaborin aus Pilocarpin fest. Ueber die chemische Seite dieser Frage berichten HARNACK u. MAYER in der unter Nr. 16 citirten Arbeit, während die andre Publication (No. 15) sich vorwiegend mit den physiologischen Eigenschaften des Jaborin (und Pilocarpin) befasst: Die Wirkung des Jaborin auf Herz, Pupille, Speicheldrüse etc. stimmt mit der des Atropin völlig überein; es bestehen nur quantitative

Unterschiede, insofern als Jaborin schwächer ist, etwa wie Hyoscyamin. Trotzdem vermag es, auch nur in Spuren dem Pilocarpin beigemengt, die Wirkung des letzteren fast völlig aufzuheben, und auf Grund dessen können wir Jaborin-Spuren nachweisen, wie in dem Protocolle des pharmakologischen Institutes des Näheren ausgeführt ist. Die praktischen Folgerungen der Autoren citire ich wörtlich: „Ein käufliches Pilocarpin-Präparat kann nur dann als brauchbar zu therapeutischen Zwecken gelten, wenn es selbst in grossen Dosen, etwa zu 10 Milligramm, keinen Einfluss auf den durch Muscarin hervorgerufenen Stillstand des Froschherzens ausübt" (vergl. die Zahlen bei unsren Präparaten). „Ein schön krystallisirtes Pilocarpin-Salz kann erhebliche Mengen von Jaborin enthalten. Viele der käuflichen Pilocarpin-Präparate haben bereits in Mengen von 5 Milligramm prompt den Muscarin-Stillstand des Froschherzens aufgehoben. Völlig reines Pilocarpin (den Autoren von E. Merck geliefert) hat keine Spur einer atropin-ähnlichen Wirkung."

Die letzte physiologische Publication über „Jaborin" scheint die von Rampoldi zu sein, deren Schlusssätze ich Michel's Jahresbericht für 1886 entnehme, deren Original (26) mir aber erst nach Abschluss des experimentellen Theiles meiner Arbeit vorgelegen hat. Während vor ihm nur Pierd'houy (13) Merck'sches Jaborin an Kaninchen und Menschen mit negativem Erfolge erprobt hatte, sah Rampoldi nach „gereinigter Jaborina" von Tromsdorff in Erfurt Veränderungen der menschlichen Pupille, welche ich weiter unten anführen werde. Auf Grund seiner Thierversuche [an Kaninchen mit resecirtem Sympathicus] gelangt Rampoldi zu dem Schlusse, dass Jaborin auf osmotischem Wege in die Vorderkammer gelangt und durch Lähmung des Oculomotorius eine Mydriasis mittleren Grades erzeugt, ohne das Accommodations Vermögen direct zu beeinflussen.

Spätere Arbeiten befassen sich ausschliesslich mit der chemischen Seite dieses Thema; nur Coppola (7) geht theoretisch auf die Physiologie des Pilocarpin ein, indem er die specifische Wirkung des letzteren seinem Pyridinkerne zuschreibt. Da dieser auch im „Jaborin" erhalten bleibt, wirken kleinste Dosen dieses „polymerisirten Pilocarpin" zunächst qualitativ gleich dem Pilocarpin, nur schwächer erregend auf Herzhemmungs-Centren u. s. w., und erst später tritt „in Folge der Polymerisation" der paralytische Effect hervor.

Nach diesem Aufschlusse über den Ursprung des mydriatischen Princips in der fraglichen Pilocarpin-Lösung lenkte ich meine Aufmerksamkeit nochmals auf das Original-Präparat der Apotheke: zu dem bereits auf S. 131 Gesagten füge ich noch hinzu, dass dieses „Pilocarpinum hydrochloricum" laut privater Mittheilung des Herrn Merck im Juli 1900 fabricirt wurde, u. zw. nach einer solchen Methode, „dass Jaborin und andre Neben-Alkaloide absolut entfernt werden". „Die Reinheit des

Pilocarpin-Hydrochlorids ergiebt sich aus dem Schmelzpunkte, welcher bei 193—195° C. liegen muss. (Pharm. Germ. Ed. IV).“ Physiologischen Proben wurde Pilocarpin vor der Hinausgabe in den Verkehr bisher nicht unterzogen, während dies bei andren Präparaten üblich ist. Im Merck'scken Kataloge wird das Salz als vollkommen frei von Jaborin bezeichnet. — Ich übergab dem pharmakologischen Institute etwa 0,5 gr jenes in der Apotheke noch vorräthigen Präparates, aus welchem die fragliche Lösung bereitet worden war. Dasselbe wurde von Herrn Dr. Wiechowski in gleicher Weise, wie letztere, am Muscarin-Froschherzen erprobt: 3 gtt. dieser frischen 1% Lösung (i. e. 0,0015 gr Pilocarpin. muriat.) bewirkten nach 3 Minuten fast normale Schlagfolge. Es entspricht also das Präparat keineswegs den von Harnack-Mayer oben gestellten Anforderungen. — In einer kurz vorher aus dem gleichen Salze dargestellten 1% Pilocarpin-Lösung wurde ebenfalls Jaborin constatirt. (2 gtt. regeneriren normale Herzaction nach 2 Minuten.) — Ich untersuchte sodann die Einwirkung dieser sowie andrer frischer Lösungen auf die menschliche Pupille hinsichtlich des Beginnes, des Grades und der Dauer der Miosis, sowie der Rückkehr zur Norm. Wenn ich auch hierbei bedeutende individuelle Unterschiede sah, so kann ich diesen Präparaten doch jene miotische Wirkung zusprechen, wie sie allgemein in der Literatur für Pilocarpin festgestellt ist.[1] Die für ältere Pilocarpin-Lösungen weiter unten beschriebene „Spätmydriase“ habe ich selbst bei einer über 4 Tage sich erstreckenden Beobachtung der Versuchs-Personen nicht mit Sicherheit constatiren können. Nur bei einer frischen Solution sah ich 28 Stunden nach der Einträuflung die bereits normal gewordene Pilocarpin-Pupille eine Spur weiter werden, als die andre, stets zum Vergleiche herangezogene, und überzeugte mich, dass diese Differenz noch mehrere Stunden später bestand. Rampoldi hat nach Merck'schem Pilocarpin nie Mydriase beobachtet, doch fehlen genauere Angaben über Dauer der Ueberwachung nach der Einträuflung.

Soviel steht fest, dass die von mir und Rampoldi geprüften Pilocarpin-Präparate nur so wenig Jaborin enthalten, dass ihre miotische Wirksamkeit (an jungen Individuen mit gut reagirenden Pupillen erprobt) durch dasselbe in frischer Lösung nicht wesentlich leidet. Nach der Notiz im Merck'schen Kataloge entgehen aber auch diese Jaborin-Spuren der chemisch-physikalischen Reinheitsprobe. Im Interesse unsrer Glaucom-Kranken müssen wir aber, mit Rücksicht auf die ihrem Auge inne-

[1] Michel-Nagel's Jahresbericht f. Ophth. 1875, S. 132: Durchschnitts-Wirkung für 1 gtt. einer 2% Pilocarpin-Lösung bei Instillation in's Auge: Beginn der Contraction nach 10′, Maximal-Verengerung in 20—30′, Dauer derselben 3 Stunden, Dauer einer mässigen Verengerung 24 Stunden. — Nach 10—15 gtt. meiner 1% Lösungen, im Verlaufe von etwa 20′ eingeträufelt, sah ich freilich die Pupille meist nur 2 bis 2½ Stunden im Zustande stärkster Miosis verharren.

wohnende Tendenz zur Mydriase, mindestens verlangen, dass wir über die Bedeutung des event. vorhandenen Jaborin für die miotische Wirkung des Pilocarpin beim Menschen jederzeit unterrichtet werden, wenn schon eine vollkommene Entfernung der letzten Jaborin-Spuren undurchführbar wäre. (S. u.).

Es hat aber den Anschein, als ob diese in frischer Lösung vielleicht indifferenten Spuren späterhin doch zur Geltung kommen, wenn die Lösung älter wird. Durch diesen letzten Umstand versuchte ich zunächst, die besondere Wirkung unsrer fraglichen Lösung zu erklären. Zu dem Zwecke verwahrte ich die oben beschriebenen frischen Pilocarpin-Lösungen durch längere Zeit und prüfte sie neuerdings in gleicher Weise nach 10, 14, 17 u. 27 Tagen. Fernerhin bestimmte ich die physiologische Wirkung einiger Pilocarpin-Lösungen, die an Abtheilungen unsres Krankenhauses vor 4, 5, 6 Monaten verschrieben worden waren. Dieselben reagirten durchweg sauer, einzelne waren auch bereits diffus trüb, alle enthielten flockigen Bodensatz. (Schluss folgt.)

II. Zur Behandlung der Trichiasis des unteren Lides.

Von Dr. med. L. **Blumenthal** in Riga.

Während die Trichiasis des oberen Lides, mit oder ohne Entropium, durch die verschiedenen Operations-Methoden sich fast sicher beseitigen lässt, ist bis vor Kurzem die Trichiasis und das Entropium des unteren Lides kaum durch eine der zahlreich vorgeschlagenen Methoden erfolgreich zu bekämpfen gewesen.

Dies geht am deutlichsten daraus hervor, dass bis in jüngste Zeit gegen die genannte Affection die — wie KUHNT[1] sie nennt — vernichtende Operation nach FLARER immer noch zur Anwendung kommt. Diese Operation hat nämlich nicht allein starke Entstellung zur Folge, sondern bedingt auch Reizung der Cornea und Thränen-Träufeln. Die Entstellung sucht KUHNT[2] durch eine strichförmige Tätowirung, welche die verloren gegangenen Cilien vortäuschen soll, zu vermindern.

Nachdem u. A. VAN MILLINGEN die Schleimhaut-Transplantation bei der Behandlung der Trichiasis empfohlen hatte, wurde dieselbe hauptsächlich zur Bekämpfung der Trichiasis am unteren Lide in Anwendung gezogen und hat sich in vielen Fällen auch gut bewährt.

Jedoch ist die Schleimhaut-Transplantation an und für sich eine recht eingreifende, umständliche und bisweilen auch die Anwendung der Narkose erfordernde Operation. Abgesehen davon, dass, meiner Erfahrung nach,

[1] H. KUHNT, Ueber die Therapie der Conjunctivitis granulosa, S. 58.
[2] l. c. S. 56.

die meisten Kranken nur höchst ungern auf eine Operation an der Lippe eingehen, ist es vorgekommen, dass der Schleimhaut-Lappen nicht anheilte, einschrumpfte, necrotisch wurde oder, nach erfolgter Heilung, sich theilweise oder ganz loslöste, wobei RAEHLMANN[1] lebensgefährliche Blutungen auftreten sah. In andren Fällen ist nachträgliche Verdickung des implantirten Schleimhaut-Lappens mit lästiger Schwere des Lides und Entstellung beobachtet worden. Nicht selten trat später gerade am unteren Lide durch die Thränen-Flüssigkeit Maceration und Atrophie des angeheilten Lappens ein, so dass der Effect schliesslich fast gleich Null wurde. Einige Mal sah ich auch nach dieser Operation, obgleich von sachkundiger Hand ausgeführt, breite, die Operirten belästigende Narben an der Lippe zurückbleiben. Einige der genannten Mängel der Schleimhaut sind zum Theil darauf zurückzuführen, dass es sehr schwer ist, das richtige Maass für die auszuschneidende Breite des Schleimhaut-Lappens zu treffen.

Die neuerdings angegebenen Methoden von KUHNT[2] und besonders von ISRAELSOHN[3], dessen Pincette KRJUKOW[4] sehr rühmt, haben zwar die Schleimhaut-Transplantation bedeutend erleichtert, aber die genannten Uebelstände derselben nicht ganz beseitigt.

Ich sah mich daher veranlasst, nach einem andren Operations-Modus zur Bekämpfung der Trichiasis am unteren Lide zu suchen, und glaube einen solchen gefunden zu haben, wenigstens für die Fälle von Trichiasis und Entropium, die mit einer Verdickung des Lid-Knorpels vergesellschaftet sind.[5] Die Operation führe ich in folgender Weise aus. Nach Einlegen einer JAEGER'schen Hornplatte hinter das untere Lid und leichter Eversion seines Lidrandes, führe ich — ähnlich wie bei der FLARER'schen Operation — mit einer geraden Iris-Lanze einen intermarginalen Schnitt aus, aber mit dem Unterschiede, dass ich nicht in das lockere Gewebe zwischen Cutis und Knorpel, sondern direct in den oberen Rand des Knorpels einsteche und in demselben einen recht tiefen Spalt bilde. Da in diesen Fällen, wie gesagt, der Knorpel meist stark verdickt ist, so lässt sich der Schnitt unschwer ausführen. In einem Falle, wo der Knorpel sehr verdickt, wie verknöchert war, schnitt ich aus seinem oberen Rande einen förmlichen Keil aus, indem ich einen zweiten mit dem ersten nach unten convergirenden Schnitt anlegte. Am sichersten kommt man in den Knorpel und nicht in das vor demselben befindliche lockere Gewebe, wenn

[1] E. RAEHLMANN, Therapeutische Erfahrungen über Lidkanten-Operationen. Deutsche med. Wochenschrift, 1891, Nr. 1.

[2] l. c.

[3] Centralbl. f. Augenheilk., 1897, October-Heft.

[4] A. KRJUKOW, Curs der Augen-Krankheiten, 1898, S. 141.

[5] Eine derartige Verdickung des Knorpels lässt sich vor der Operation sowohl durch Betastung, als auch dadurch erkennen, dass sich die Contouren desselben deutlich durch die Lidhaut abheben.

man gleich bei Beginn des Schnittes die Lanze hart am Conjunctival-Saum einsticht.

Der Intratarsal-Schnitt beginnt in der Nähe des unteren Thränenpunktes und geht bis zum äusseren Lidwinkel. (Auch bei partieller Trichiasis halte ich diese Ausdehnung des Schnittes für nöthig.) Hierauf fasse ich mit einer Pincette, $1^1/_2-2$ mm vom Lidrand entfernt, eine Hautfalte und trage einen dem Lidrande parallel verlaufenden, etwa 2 mm breiten Hautmuskel-Lappen längs dem ganzen Lide mit der Scheere ab. Vereinigung der Hautwunde durch 3—5 stärkere, tiefgreifende Suturen. Die Enden derselben werden, je nach Bedarf, mehr oder weniger stark nach unten angezogen und auf der Wange mit Pflaster festgeklebt. Entfernung des Pflasters am zweiten, der Suturen am fünften oder sechsten Tage. Der durch den intratarsalen Schnitt gebildete breite Spalt füllt sich allmählich mit Granulations-Gewebe, nach dessen Organisation ein recht breiter, fester Lidrand resultirt, der, an seiner hinteren Kante von Bindehaut umsäumt, an seiner vorderen Kante die Cilien trägt, und in dessen Mitte eine breite, ziemlich tiefe Rinne lange Zeit sichtbar bleibt.

Recidive habe ich in den in dieser Weise von mir operirten 5 Fällen bei einjähriger Beobachtungs-Dauer nicht gesehen. Bei Blepharo-Phimosis führe ich vorher, in derselben Sitzung, die Canthoplastik aus. Zuweilen ist auch noch erforderlich, um das Thränen-Träufeln zu beseitigen, nachträglich das untere Thränen-Kanälchen in eine bulbär-wärts offene Rinne zu verwandeln, d. h. das Thränen-Kanälchen zu schlitzen. Ein Supereffect muss vermieden werden und zwar dadurch, dass die Suturen wenig oder gar nicht nach unten angezogen werden.

Auf den intratarsalen Schnitt kommt man hier, so zu sagen, von selbst, weil bei dem in diesen Fällen meist scharfkantig abgeschliffenen Lidrande der typische, sogen. Intermarginal-Schnitt sich ohnehin kaum ausführen lässt.

Dass bei meinem Intratarsal-Schnitt, wie überhaupt bei allen Operationen, bei denen der Knorpel ein-, durch- und theilweise oder ganz (KUHNT, l. c.) ausgeschnitten wird, die MEIBOHM'schen Drüsen und ihre Ausführungsgänge verletzt werden, kann nicht ernstliches Bedenken hervorrufen. Diese Organe sind ja ohnedies durch den zu Trichiasis und Entropium führenden Granulations- und Vernarbungs-Process, der fast ausnahmslos durch Trachom hervorgerufen ist, im hohen Grade desorganisirt, entweder atrophirt, obliterirt oder verzerrt, also ausser Function gesetzt.

Hervorheben will ich nochmals, dass es, ausser der Ausführung des Intratarsal-Schnittes, bei der in Rede stehenden Operation sehr wichtig ist, dass der Hautschnitt bezw. Haut-Ausschnitt möglichst nahe dem Lidrande gelegt wird. Ueberraschend war es für mich, dass ich trotzdem dabei die Haarzwiebel der Cilien nicht zu Gesichte bekam. Ich möchte glauben, dass dieselben am unteren Lide entweder überhaupt näher dem Rande

liegen als am oberen, oder dass sie, gleich den Cilien, kleiner, bezw. durch den oben erwähnten Schrumpfungs-Process, an dem auch das subcutane Gewebe theilnimmt, verkleinert sind. Ob sich mein Verfahren auch bei Trichiasis am oberen Lide, an Stelle der eingreifenderen SNELLEN-HOTZ'schen Operation, die ich in diesen Fällen übe, wird mit Erfolg verwenden lassen, müssen weitere Beobachtungen darthun.

Unser Büchertisch.

Neue Bücher.

1. Encyklopädisches Handbuch des Blinden-Wesens. Herausgegeben unter Mitwirkung vieler hervorragender Schul- und Fachmänner von Prof. A. Mell, k. k. Regierungsrath und Director des k. k. Blinden-Erziehungs-Instituts in Wien. Leipzig und Wien, A. Pichler's Witwe und Sohn. 1900.

Wer sich über allgemeine Fragen in der Blinden-Sache, über Entwicklung des Blinden-Erziehungs- und Unterrichts-Wesens, über Blinden-Anstalten, Lehr-Art u. s. w. unterrichten will, findet in dem vorliegenden Handbuch eine eingehende, übersichtliche Zusammenstellung. Der ärztliche Theil ist unter Mitwirkung von Blessig, Elschnig sorgfältig abgehandelt, naturgemäss dem Standpunkte des Blinden-Lehrers angepasst. Spiro.

2. Einführung in die Augenheilkunde, von Dr. J. Hirschberg, ord. Honorar-Professor an der Universität zu Berlin, Geh. Med.-Rath. Zweite Hälfte, erste Abtheilung. Leipzig, 1901. Georg Thieme.

Gesellschaftsberichte.

1) XIIIe congrès international de médecine. Paris, 2—9 août 1900.

Rapports de la section d'ophtalmologie. (Fortsetzung.)

Anatomie pathologique des névrites optiques toxiques. Rapport par J. P. Nuel (Liège).

Vortr. ist beim Studium der toxischen Neuritis zu Anschauungen gekommen, die zum Theil von den allgemein geltenden abweichen. Der durch die Schädlichkeit primär erkrankende Theil ist nach seiner Ansicht die Nervenfaser; erst secundär werden die interstitiellen Gewebe betroffen, die in späteren Stadien durch starke Wucherung die Nervenfasern eventuell ganz verdrängen können. Von den Zwischengeweben tritt die Neuroglia am meisten hervor. Auch bei der normalen Anatomie weist Vortr. der Neuroglia eine bedeutendere Rolle zu, während man bisher das interstitielle Bindegewebe auf Kosten der Neuroglia für den ausgedehnteren Theil des Zwischengewebes hielt. Im Verlaufe der Neuritis wird die gewucherte Neuroglia theilweise wieder eingeschmolzen. Auch von der tabischen Atrophie, der secundären Degeneration des Sehnerven, nimmt Vortr. an, dass es sich zunächst um eine parenchymatöse Neuritis handelt; ebenso bei den Erkrankungen des Sehnerven bei Pantophthalmie, auch bei der Stauungs-Papille. In Consequenz dieser Anschauung fasst Vortr. die Alkohol-Tabak-Amblyopie als eine primäre

Neuritis parenchymatosa auf, während die vorgerückteren Stadien das Bild einer Neuritis interstitialis geben. Dass hierbei das maculo-papilläre Bündel allein betroffen ist, sucht Vortr. damit zu erklären, dass primäre Veränderung in der Macula zunächst deshalb auftreten, weil die Macula einer Schädigung gegenüber empfindlicher ist, als die Peripherie. Andrerseits wirken Schädigungen des Sehnerven auf die Netzhaut-Ganglien und hier in erster Reihe auf die der Macula.

Bei der Chinin-Amblyopie zeigen sich die Netzhaut-Elemente direct betroffen.

Die pathologisch-anatomischen Untersuchungen hat Vortr. vor Allem bei der Amblyopie durch Farrenkraut-Extract gemacht (an 20 Hunden); er stützt auf diese seine Angaben über die primäre Erkrankung der Nervenfasern.

Im zweiten Theile seines Vortrags giebt Vortr. einige therapeutische Notizen, die sich von den allgemein üblichen Maassnahmen nicht unterscheiden.

La névrite optique toxique, par Prof. Uhthoff (Breslau).

Vortr. hat sich mit der klinischen Seite der toxischen Neuritis beschäftigt. Er stützt seine Untersuchungen auf ein Kranken-Material von 100 000 Fällen. Zunächst bespricht er die Neuritis durch exogene Infection. Hierzu gehört in erster Reihe die Tabaks-Alkohol-Amblyopie, die er in 0,5 % der Fälle beobachtete. Dem Alkohol weist er im Gegensatz zu den englischen Ophthalmologen die schädigendere Rolle zu. Im Gegensatz zu Nuel bleibt Vortr. bei seiner Ansicht, dass es sich bei dem Krankheitsprocess um eine Neuritis interstitialis handelt. Gifte, die ähnliche Intoxications-Erscheinungen hervorrufen, sind Schwefelkohlenstoff, Arsenik, Jodoform, Datura stramonium, Haschisch, Blei, Chinin, Salicylsäure und salicylsaures Natron, Filix mas, Pelletierin, Nitrobenzol und Dinitrobenzol, Anilin, Pellagra, Schlangengift.

Durch endogene Auto-Intoxication kann Neuritis toxica hervorgerufen werden:

1. vom Magen-Darmcanal aus bei abnormen Zersetzungen oder bei Anwesenheit von Parasiten,
2. bei Stoffwechsel-Veränderungen in Folge Diabetes, Gicht, Urämie, Carcinom, Chlorose, Graviditat, Wochenbett und Lactation.

Uhthoff theilt die Neuritis toxica in zwei Gruppen. Die erste umfasst die Erkrankungen, die klinisch das Bild einer Neuritis retrobulbaris bieten mit centralem Skotom und intacten Gesichtsfeld-Aussengrenzen. Hierbei ist die Prognose günstig. Der Process bleibt auf das papillo-maculare Bündel beschränkt. Die entzündlichen Erscheinungen der Papille sind leicht, die atrophische Entfärbung derselben bleibt auf die temporale Seite beschränkt. Gefäss-Veränderungen der Retina sind selten, ebenso perineuritische Erscheinungen. In diese Gruppe gehören vor Allem der Alkohol und Tabak, dann der Schwefelkohlenstoff, Arsen, Jodoform, Datura stramonium und Haschisch; von Auto-Intoxicationen der Diabetes, die Gicht, Carcinom, Schwangerschaft, Lactation, Wochenbett.

Diese Intoxicationen sind es auch hauptsächlich, bei denen multiple periphere Neuritiden auftreten.

In die zweite Gruppe, deren Haupt-Repräsentant das Chinin ist, rechnet Uhthoff die Salicylsäure, das Farrenkraut, die Granatwurzel-Rinde. Hier bestehen die pathologischen Veränderungen vor Allem in Veränderungen des Gefäss-Systems, wie Verengerung der Gefässe, Gefässwand-Erkrankung, Stö-

rungen in der Blut-Circulation des Sehnerven, Nekrose durch Ischämie, auch in directer Wirkung des Giftes auf die Nervensubstanz selbst.

Hier treten Veränderungen des Augen-Hintergrundes auf, periphere Gesichtsfeld-Einengungen, und die Sehkraft leidet dazu durch die toxische Wirkung auf den Sehnerven.

Die Blei-Vergiftung nimmt eine Stellung zwischen beiden Gruppen ein. Die übrigen Gifte zeigen keine typische Wirkung und sind noch nicht genügend studirt, um sie einreihen zu können.

Vortr. geht kurz darauf ein, dass anatomisch bei der ersten Gruppe eine interstitielle Neuritis vorliegt, nicht eine parenchymatöse. Schliesslich erwähnt er die seltenen Fälle von Neuritis optica nach Infections-Krankheiten, von denen er im Ganzen 221 Fälle zusammenstellen konnte. Meist handelt es sich dabei auch um eine Giftwirkung durch die Toxine. In der Mehrzahl der Fälle ist diese infectiöse Neuritis beiderseitig, äussert sich in Papillitis, Neuroretinitis, neuritischer Atrophie.

Sur les centres corticaux de la vision, par Prof. Arnaldo Angelucci (Palerme).

Vortr. hat es übernommen, über den cerebralen Sitz der Sehvorgänge und den Mechanismus ihrer Erzeugung zu referiren. Letzteren fasst er dahin zusammen, dass die Gesichtseindrücke zunächst in der Retina in chemische und Bewegungsvorgänge umgesetzt werden, um dann in den Neuronen des Sehvorganges eine so associirte Arbeit hervorzurufen, dass die Reaction der einen Retina auf der Retina der andren Seite die gleiche Reaction hervorrufen kann.

Im Gehirn werden diese Vorgänge mit Associationscentren in Verbindung gebracht, welche sensible und motorische Functionen auslösen.

Je höher die Entwicklung in der Thierreihe ist, um so genauer ist das Gehirncentrum des Sehacts begrenzt, um so vollständiger werden die Beziehungen desselben mit den übrigen Centren des Nerven-Systems. Auf den Sitz des Sehcentrums geht Vortr. nicht näher ein.

Recherches anatomiques et expérimentales sur les centres corticaux de la vision. Rapport par Dr. St. Bernheimer (Vienne).

Vortr. bespricht die bisherigen Anschauungen über den Sitz des Sehcentrums, die stark von einander abweichen. Es liegt dies an der Schwierigkeit der physiologischen Untersuchung, bei der zu wenig oder zu viel zerstört wird, um aus den Folgen genaue Schlüsse ziehen zu können.

Einig ist man im Wesentlichen darin, den Sitz der Sehsphäre im Hinterhaupt-Lappen zu suchen (Munk, Goltz). Vom Gyrus angularis, den Ferrier für den Haupttheil der Sehsphäre hielt, wies Vortr. nach, dass er den associirten Augen-Bewegungen dient, wie sie durch sensorielle Reize ausgelöst werden. Vortr. machte anatomische Untersuchungen an Gehirnen von Neugeborenen und 1—2 Jahre alten Kindern und verfolgte hier die Markscheiden-Entwicklung. Ergänzend experimentirte er an Affen mit mikroskopischer Untersuchung nach Marchi und Nissl. Dabei fand er, dass alle die grossen Ganglien-Zellen des Haupt-Endigungskernes des Sehnerven, des Corpus geniculatum externum, ihre Axencylinder-Fortsätze in die medialen Theile der Sehstrahlung entsenden und deren Endzweige fast ausschliesslich von der inneren Seite des Hinterhaupt-Lappens, dem Cuneus, der Fissura calcarina, Lobus lingualis, Gyrus descendens aufgenommen werden, dass hier also das Sehcentrum liegt.

Von besonderer Bedeutung ist die Endigung der Macula-Fasern. Diese vermischen sich schon im Chiasma und Tractus so vollständig mit den peripheren Fasern, dass eine isolirte Wiedervereinigung der Macula-Fasern weiterhin unmöglich wird. Dabei stellt Vortr. fest, dass die Zahl aller gekreuzten Fasern der der ungekreuzten fast genau gleich ist. Alle Fasern enden im Hauptkern, dem Corpus geniculatum externum, vermischt in Büschel-Zweigen, um dann stark divergirend auszustrahlen. Im Corpus geniculatum ist sicher eine circumscripte Endigung für die Macula-Fasern nicht vorhanden, sie enden dann wie die andren Fasern zerstreut in der Rinde des Cuneus, der Fissura calcarina, des Lobus lingualis.

Mit dieser Ausschliessung einer isolirten corticalen Endigung der Macula-Fasern erklärt sich, dass bei Schädigung der Sehcentren die Macula wenig betroffen wird, da einzelne ihrer verstreuten Fasern leicht unversehrt bleiben.

Revue critique de la doctrine sur le centre cortical de la vision, par Prof. Henschen (Upsala).

Es sei vorausgeschickt, dass Vortr. zu Anschauungen kommt, die grundverschieden von denen des Correferenten Bernheimer sind. Er bespricht den Faser-Verlauf im Sehnerven, Chiasma, Tractus und betont, dass die Lage der optischen Fasern in der Retina und in den frontalen Seh-Wegen eine homogene ist, und dass den verschiedenen Quadranten der Retina Bündel entsprechen, die getrennt bis zum Corpus geniculatum externum verlaufen. Weniger aufgeklärt ist der Verlauf der Sehfasern in den mittleren Theilen der Seh-Wege. Das Corpus genic. extern. erhält allein optische Fasern und vermittelt die Eindrücke des Sehens direct weiter. Hier bilden die Nervenfasern End-Zweige und kommen indirect mit Ganglien-Zellen in Berührung, die ihrerseits Fasern nach den optischen Wegen des Hinterhaupts aussenden.

Das Pulvinar und die Corpora quadrigemina anteriora stellen Reflex-Ganglien dar, sie übermitteln Gesichts-Eindrücke zur Verwerthung an andre Theile des Gehirns.

Die Endigung der Seh-Wege im Hinterhaupt ist nach klinisch-pathologisch-anatomischen Untersuchungen des Vortr. in der Rinde der Fissura calcarina localisirt, deren Grenzen sie nur wenig überschreitet.

Sehr eingehend bespricht Vortr. die Endigung der Macula-Fasern. Zunächst schliesst er sich Wilbrand's Theorie an, nach der die beiden Hälften der Macula in beiden Hemisphären vertreten sind mit grossen individuellen Verschiedenheiten. Die Macula-Fasern haben eine umschriebene Endigung in den vordersten Partien der Fissura calcarina, sie endigen nicht, wie Monakow, Sachs, Bernheimer annehmen, zerstreut in grosser Ausdehnung der Hinterhaupts-Rinde.

Die isolirte Leitung der Sehfasern für die einzelnen Netzhaut-Quadranten ist nach des Verf.'s Untersuchungen von ihm nicht nur im Chiasma, Tractus sicher angenommen, sondern auch im Corpus geniculatum, der Gratiolet'schen Strahlung, dem Hinterhaupts-Lappen, endlich der Fissura calcarina. Es ist nicht unwahrscheinlich, dass die Rinden-Partie für die Macula eine besondere Einrichtung hat, so dass sie Fasern aus zwei Richtungen, von oben und von unten, erhält.

Die Lage der Rinden-Schicht der Fissura calcarina, welche die Sehfasern aufnimmt, lässt sich bisher nicht sicher feststellen.

Schliesslich bespricht Vortr. die Frage, ob die Farben-Empfindungen ein

andres Centrum haben, als die Licht-Wahrnehmungen; er kommt zum Schlusse, dass das Centrum für beide gemeinsam in der Fissura calcarina liegt.

Etat actuel de nos connaissances sur le mécanisme de l'accommodation de l'oeil. Rapport par Prof. C. Hess (Marburg).

Vortr. tritt zunächst der zuerst von Mannhardt ausgesprochenen Accommodations-Theorie (Schön, Tschernig) entgegen, wonach die Zunahme der Linsen-Krümmung auf vermehrten Zug der Zonula zurückzuführen ist; seine Untersuchungen sprechen entschieden für die Helmholtz'sche Theorie der Zonula-Erschlaffung. Er fand, dass die accommodirte Linse bei Augen-Bewegungen ihren Ort verändert und der Schwere nach den Bewegungen folgt. Das hat natürlich Erschlaffung der Zonula zur Voraussetzung. Ferner kann man u. A. beim iridectomirten Auge kleine Falten, dem Zonular-Ansatz auf der Linse entsprechend sehen, die bei Accommodation verschwinden, während sie bei Anspannung der Zonula mehr hervortreten müssten.

Vortr. geht auf den Augen-Druck bei der Accommodation ein, er ist dabei weder im Ganzen erhöht, noch besteht eine Differenz zwischen vorderen und hinteren Augen-Abschnitten. Dagegen fand Vortr., dass die Contractionen der äusseren Augen-Muskeln den intraocularen Druck erhöhen. Er zieht daraus für die Myopie den Schluss, die Augen vollständig zu corrigiren, da unvollständige Correction eher schädlich als nützlich wirkt, indem die erzwungene Convergenz auf den Augen-Druck schädlich wirkt, während das corrigirte Auge, in grösserem Abstande arbeitend, diese Anstrengung nicht macht. Auch bei Glaucom kann die Accommodation nicht schädigend wirken.

Bez. der Accommodation der Presbyopen bedarf es noch der Aufklärung. Vortr. stellt fest, dass die Annahme nicht gerechtfertigt ist, dass in höherem Alter beim Nahesehen eine stärkere Accommodations-Anstrengung erforderlich sei, als in jugendlichem Alter.

Entschieden wendet sich Vortr. gegen die Annahme, dass man den Ciliar-Muskel theilweise contrahiren könne, um einen cornealen Astigmatismus auszugleichen; diese „astigmatische Accommodation" existirt nicht.

Le traitement de l'oeil avant et après l'operation de la cataracte, par Dr. H. Schioetz (Christiania).

Vor der Star-Operation ist selbstverständlich allen Anforderungen der Asepsie zu genügen. Vortr. empfiehlt die Epilation der Wimpern-Haare, um die Infectionsquelle des Cilienbodens zu beseitigen. Er legt am vorletzten Tage einen Probe-Verband an. Zeigt sich darunter Secretion, so bedarf es der Behandlung. Bei stärkeren Thränensack-Leiden macht Vortr. nach Schweigger Incision des Thränensacks mit Tamponnade.

Nach der Operation behandelt Vortr. ohne Verband. Der Verband immobilisire das Auge nicht genügend, gebe Anlass zur Zurückhaltung der Secretion und Vermehrung der Bakterien des Conjunctival-Sackes. Vortr. bringt auch eine kleine Statistik bei. Bei 100 Augen, die mit Verband behandelt waren, hatte er 5 = 5 % Verluste durch Infection, bei 50 ohne Verband Behandelten 2 = 4 %.

Reform de la notation de l'acuité visuelle, par Dr. Javal (Paris).

Vortr. möchte, wie er auf Einführung des Begriffes Dioptrie wirkte, um gleiche Zwischenräume an den Graden der Brillen-Gläser zu erreichen,

nun eine ähnliche Besserung der Lese-Proben bewirken. Bei den üblichen Tafeln nach Snellen bedeutet eine Sehschärfe-Besserung um eine Reihe etwas ganz Verschiedenes, je nach der Reihe, um die es sich handelt. Dieser Uebelstand fällt fort, wenn geometrische Progression eingeführt wird, als deren Abstands-Messer er $\sqrt[2]{2} = 1{,}41$ vorschlägt.

Die von Snellen als normal bezeichnete Sehschärfe ist zu klein, worauf die Tafeln durch kleinere Zeichen Rücksicht nehmen müssen. Die Form der Zeichen ist einfach zu wählen, es muss ihre Höhe vier Mal grösser sein, als die Dicke der Striche. Ein genügendes Seh-Vermögen gestattet, Buchstaben in einer Entfernung zu sehen, die 1000 Mal grösser ist, als ihre Höhe.

Zur Bestimmung der Sehschärfe für die Nähe schlägt Vortr. vor, die Seh-Proben auf $^1/_{20}$ photographisch zu verkleinern und damit gewöhnlich in 25 cm Entfernung zu prüfen. Spiro.

2) **Société d'ophtalmologie de Paris.** (Progrès médical 1901. Nr. 10.)

Sitzung vom Januar 1901.

Nevrite optique papillaire et dégénérescence pigmentaire de la retine aux deux yeux, suites de fièvre typhoïde grave, par M. Antonelli.

De l'acuité visuelle au point de vue médico-legal et des contrats d'assurances, par Dr. Dehenne.

Dr. Dehenne bittet die Gesellschaft: 1. genau festzusetzen das Minimum der Berufs-Sehschärfe, mit der jeder Beruf eben noch ausgeführt werden kann; 2. die Bezeichnung der Sehschärfe, wie sie heute gebräuchlich ist, dergestalt abzuändern, dass die von den Gerichten und Versicherungs-Anstalten consultirten Sachverständigen auf bestimmt gestellte Fragen in genauer, beinahe mathematischer Form antworten können. Die „Berufs-Sehschärfe" ist von einigen Collegen für die Eisenbahn-Bediensteten schon festgestellt worden; Dehenne hat eine ähnliche Feststellung für die Schutzleute im Strassendienst gemacht. Ebenso soll nun die Gesellschaft für alle Berufe die „acuité visuelle professionelle" festsetzen. — Die Bezeichnung der Sehschärfe in Bruchtheilen der normalen Sehschärfe entspricht übrigens nicht den Wünschen der Versicherungs-Gesellschaften und muss deshalb geändert werden. (?)

Dr. Sulzer hat sich darüber instruirt, was diesbezüglich im Ausland schon geschehen ist. Er hat gefunden, dass in Deutschland die Frage schon sehr gut studirt worden ist und die Publication verschiedener Tabellen zur Folge gehabt hat, die dazu bestimmt sind, die Lösung jener delicaten Sachverständigen-Frage zu erleichtern. Ancke.

Referate, Uebersetzungen, Auszüge.

1) **Der normale Sehnerven-Eintritt des menschlichen Auges; klinische und anatomische Untersuchungen,** von Prof. Dr. A. Elschnig in Wien. (Bd. LXX der Denkschriften der mathematisch-naturwissenschaftlichen Classe der kaiserl. Akademie der Wissenschaften in Wien. 1900).

Der erste Theil der an interessanten Details sehr reichen Arbeit beschäftigt sich mit der einschlägigen Literatur über physiologische Excavation, Pigmentirung, Bindegewebs-Ring und Conus des Auges. Der 2. Theil ist den eigenen Untersuchungen, denen das reiche Material der Klinik Schna-

bel's und des Privat-Ambulatorium des Verf.'s zu Grunde liegt, gewidmet. Verf. unterscheidet 4 Formen der Excavation. Excavation 1: Leichte, trichterförmige Einsenkung lateral von der Central-Arterie, in der meist die Vereinigung der beiden Papillar-Venen sichtbar ist. Excavation 2: Die grubenförmige in der lateralen Hälfte etwas weniger steil begrenzte, in der lateralen Hälfte gelegene, von genau oder fast genau im Centrum der Papille sich vereinigenden Papillen-Arterien begrenzte Excavation; Exavation 3: Die centrale, entweder flach begrenzte, oder von gleich steilen oder gleich überhängenden Wänden gebildete Excavation; sie ist nicht von den Papillar-Arterien begrenzt, sondern es bilden entweder nur kurze Verlaufs-Stücke der letzteren die Begrenzung, oder die Gefässe kreuzen nur den Excavations-Rand oder durchbrechen den die Excavation umschliessenden Nervenfaser-Wall. Die Excavation 4 ist jene, deren mediale Wand überhängend, deren laterale unmerklich in die Ebene der Netzhaut übergeht, die aber lateral an den Papillen-Rand heranreicht. Das Material erstreckt sich auf Augen von 75 E, 202 H, 204 M; Excavation 1 fand sich bei 25 % E, 49 % H und 42 % M; Excavation 2 bei 25,3 % E, 27,8 % H und 8,3 % M; Excavation 3 bei 28 % E, 18,8 % H, 9,8 % M; Excavation 4 bei 18,7 % E, 3,4 % H und 30 % M. Rand-Colobom hatten 2,7 % E, 1 % H, 9,9 % M; keinerlei besondere Begrenzungs-Anomalien zeigten 32 % E, 33,2 % H, 6,4 % M. Wurden nur die höhergradig hypmetropischen und myopischen Augen als ametropische gezählt, so fanden sich 35,2 % emmetropische, 60,9 % hypermetropische und nur 3,5 % myopische Papillen ohne Bindegewebs-Ring und Conus. Letztere kommen daher umso häufiger vor, je länger die Augen sind.

Superposition des Pigment-Epithels fand sich bei 11 % E, bei 22 % höhergradiger H und nur bei 0,8 % höhergradiger M.

Die anatomische Untersuchung erstreckte sich auf 56 normale, emmetropische oder in geringem Grade ametropische Augen (von 42 Individuen, 18 Männern, 32 Weibern und einem $1^1/_2$ Jahre alten Knaben).

Verf. stellte 5 Typen des Durchtrittes des Sehnerven durch die Augen-Häute auf. Der erste ist gekennzeichnet durch eine einfache, regelmässige Verjüngung des retinalen Durchtritts-Loches, im Vergleiche mit dem pialen. Die Achse des Durchtritts-Canales steht zur Skleral-Achse ungefähr senkrecht. Von dieser Gruppe lassen sich wieder 3 Abweichungen als Unter-Arten unterscheiden, von denen namentlich eine dadurch charakterisirt ist, dass die Chorioides gleichmässig, mit ihren innersten Schichten zunehmend verschmächtigt, sammt dem Pigment-Epithel der Retina, sporn-artig über die Skleral-Oeffnung in den Sehnerven vorragt. Der 2. Typus zeichnet sich dadurch aus, dass die laterale Wand des Durchtritts-Canales senkrecht gerichtet ist zur Skleral-Fläche, während medial, wie gewöhnlich, die Chorioidea mit Glashaut und Pigmentepithel sporn-artig achsenwärts vorragt. Auch hier ergeben sich durch das jeweilige Verhalten der Chorioidea und Retina im Bereiche der lateralen Papillen-Hälfte mehrere Unter-Abtheilungen.

Beim 3. Typus ist der Durchtritts-Canal schräg lateralwärts gerichtet und besitzt die Gestalt eines gegen das Bulbus-Innere zu sich verjüngenden lateralwärts gebogenen Rohres. Medialwärts ragt die Chorioidea und das Pigment-Epithel spornartig in den Sehnerven, lateral weicht die Chorioidea von der Sehnerven-Achse zurück, so dass die Sklera mit den äusseren Aderhaut-Schichten ein gegen das Bulbus-Innere sehendes Knie bildet. Nach dem Verhalten der mittleren Netzhaut-Schichten zu diesem Knie ergeben sich wieder Varianten dieses Typus.

Bei Typus 4 zeigen sich dieselben Verhältnisse, wie bei Typus 3, aber der Chorioidal-Sporn ragt, dünn ausgezogen, weiter über den Sehnerven-Eintritt vor (anatomische Superposition). Das Verhalten der Membrana vitrea und der Retina geben hier 2 Unter-Abtheilungen.

Bei den den 5. Typus repräsentirenden Fällen bildet die Achse des Durchtritts-Canales mit der Skleral-Fläche nicht einen lateralwärts, sondern medialwärts offenen Winkel.

Von den physiologischen Excavationen unterscheidet Verf. folgende Typen: 1. Die kleine trichterförmige, entweder central oder leicht lateral gelegene Excavation, die mit ihrer Spitze meist nicht hinter die Ebene des Durchtritts-Loches reicht; die Central-Arterie liegt zumeist ungetheilt an der medialen Wand. Die Venen senken sich getrennt in die Excavation und vereinigen sich erst an der Spitze der letzteren; sie kommt nur bei Typus 1 und 5 des Durchtritts-Canales vor.

2. Die lateral gelegene, ungefähr cylindrische Excavation deren mediale Wand vom centralen Bindegeweb-Strange, bezw. von den Centralgefässen gebildet ist und an deren Basis die sklerale Lamina blossliegt. — Die Centralgefässe verhalten sich zur Excavation ungefähr wie bei der ersten Excavations-Form; sie ist an keine bestimmte Form des Durchtritts-Canals gebunden, aber der Durchtritts-Canal verjüngt sich gegen das Bulbus-Innere zu weniger als bei der Excavation 1.

3. Die centrale, napf- oder schüssel-förmige Excavation; sie ist fast symmetrisch, ihre mediale Wand ist so beschaffen, wie die laterale; die Central-Gefässe erreichen nicht die Oberfläche der Papille. Diese Excavations-Type ist in einer ihrer Unter-Abtheilungen, deren es 3 giebt, an Typus 1 und 5 der Durchtrittskanal-Formen gebunden.

Die 4. Form der Excavation unterscheidet sich von der 2. und 3. Gruppe dadurch, dass die Excavation excentrisch lateral gelegen und lateral unscharf begrenzt ist. Die laterale Wand steigt schräg zur inneren Retinal-Ebene an, die mediale steht senkrecht auf der Ebene des inneren Durchtritts-Loches oder leicht überhängend. Sie ist gebunden an Typus 3 und 4 des Durchtritts-Canales.

Aus den histologischen Verhältnissen des Sehnerven-Eintrittes bei den einzelnen Excavations-Formen geht hervor, dass die Excavation im Wesentlichen durch die Form des Durchtritts-Canales und zwar vor allem durch das Verhältniss der Weite des inneren und äusseren Durchtritts-Loches gegeben ist. Die Form der Excavation ist gegeben durch die Vertheilung des Stütz- und Bindegewebes auf die einzelnen Antheile des intraocularen Sehnerven-Stückes (intrasklerales, intrachorioidales und intraretinales) und auf die einzelnen Antheile der Querschnitte desselben in Verbindung mit der Form des Durchtritts-Canales. Die physiologische Excavation ist daher angeboren und muss als eine Art Spaltbildung im Sehnerven aufgefasst werden.

In Bezug auf den Pigment-Ring stimmen die Beobachtungen des Verf.'s mit denen Kuhnt's überein; er entsteht durch abnorme Grösse, abnorm starke Pigmentirung, vielleicht auch durch mehrschichtige Uebereinanderlegung der Pigment-Epithelzellen; die Pigmentirung der Chorioidea hat mit dem Pigment-Ringe nichts zu thun. Was den Bindegewebs-Ring anbelangt, so besitzt derselbe keine ganz einheitliche anatomische Grundlage, sondern kann durch verschiedenartige Bildungen am Sehnerven-Rande ophthalmoskopisch in Erscheinung treten. In Bezug auf das anatomische Substrat beschreibt Verf. 3 Arten von Bindegewebs-Ringen.

Der Conus ist in seiner Anlage nicht von dem Bindegewebs-Ringe zu unterscheiden; beide sind durch dieselbe Bildungs- bezw. Lage-Anomalien der Sklera-Chorioides-Netzhaut gegeben und stellen im Principe nur verschiedene Grade einer und derselben Abnormität dar, es wird aber aus dem Bindegewebs-Ring ein Conus, wenn das dem Bindegewebs-Ring angrenzende Pigmentepithel zu Folge der vorher bestehenden Anomalie der Chorioides schwindet. Wie beim Bindegewebs-Ring müssen auch beim Conus drei verschiedene Arten unterschieden werden. Die anatomische Grundlage des Bindegewebs-Ringes bezw. des Conus ist ein dichtes, die Chorioidea von dem Sehnerven-Eintritte trennendes Bindegewebe (Grenzgewebe), welches entweder durch allzu frühzeitiges Enden der Glashaut mit Pigment-Epithel oder durch Schwund des Pigment-Epithels in jenem Bereiche, in dem die Glashaut diesem Grenzgewebe aufliegt, gegen das Bulbus-Innere freigelegt ist. Durch vollständiges Freiliegen der Sklera ist er nicht bedingt. Conus und Bindegewebs-Ring haben also dieselben anatomischen Grundlagen, unterscheiden sich in ihren Arten nur durch quantitative, nicht durch qualitative Momente. Aber aus dem Bindegewebs-Ringe scheint häufig dadurch, dass mit der Bildungs-Anomalie sich Atrophie des angrenzenden Pigment-Epithels verbindet, ein Conus zu entstehen, wie dieser auch durch einfache Wachsthums-Steigerung aus dem Bindegewebs-Ringe entstehen kann. Diese Atrophie, durch die der einfache Conus in einen doppelten umgewandelt wird, scheint aber durch die Bildungs-Anomalie, durch die damit bedingte mangelhafte Ernährung des Pigment-Epithels von Seiten der mangelhaft ausgebildeten Chorioidea bedingt, also nur als Folge der Bildungs-Anomalie, nicht als eigentlicher pathologischer Vorgang anzusprechen zu sein. Was die Superposition des Pigment-Epithels anbelangt, so ergeben die anatomischen Befunde, dass das ophthalmoskopische Bild derselben dann in Erscheinung tritt, wenn ein mehr oder weniger breiter Randtheil des Pigment-Epithels mit Glashaut am Rande des Sehnerven nicht normal ausgebildeter Chorioides, sondern einem Grenzgewebe aufliegt. Je lockerer letztere ist, je mehr der Randtheil des Pigment-Epithels von der Sklera-Chorioides abgehoben ist, oder je weiter er über den Sehnerven-Querschnitt achsenwärts vorgeschoben ist, um so deutlicher erscheint er bei indirecter Beleuchtung transparent; häufig ist an diesem äusseren Rande ein zweiter Pigment-Ring ausgebildet. Atrophirt dann die superponirte Partie, so liegt das Grenzgewebe gegen das Bulbus-Innere frei; aus der Superposition hat sich ein Bindegewebs-Ring, bezw. ein schmaler Conus entwickelt. Die Superposition ist also unter Umständen die Primitivform des Conus (Jäger).

Wie bei der physiologischen Excavation, muss auch für den Bindegewebs-Ring und den Conus eine Bildungs-Anomalie des Auges angenommen werden. In Betreff der Genese des Conus vertritt Verf. die Ansicht, dass die beiden ersten von ihm aufgestellten Arten des Conus als angeborene, fötale Entwicklungs-Anomalien aufzufassen sind. Die Entstehungs-Ursache der dritten Conusart bezieht er nicht auf mechanische und dynamische Vorgänge (Zerrungs-Hypothese), sondern auf Wachsthums-Vorgänge in Verbindung mit, und beeinflusst durch, Bildungs-Anomalien, bezw. in der Combination beider. Den Abschluss der überaus interessanten Arbeit bildet die feinere Histologie des Sehnerven-Eintritts, die sich für eine kurze Darstellung nicht eignet, und im Originale nachgelesen werden muss. 8 Tafeln mit aussergewöhnlich schönen Lichtdruck-Bildern nach Mikrophotographien von Prof. O. Zoth sind der Arbeit beigegeben. Schenkl.

2) **Die Missbildungen und angeborenen Fehler des Auges,** von Prof. E. v. Hippel in Heidelberg. (Graefe-Saemisch, Handbuch der gesammten Augen-Heilkunde. 2. Aufl. Bd. II. Cap. IX. Leipzig. 1900. W. Engelmann.)

Die Missbildungen des menschlichen Körpers aus gemeinschaftlichen Ursachen zu erklären, die zu verschiedenen Zeiten und in verschiedener Intensität auf das in Entwicklung begriffene Organ wirken, ist noch nicht möglich. Verf. geht bei den einzelnen Missbildungen auf die verschiedenen Erklärungs-Versuche ein. Bei der grossen Gruppe der Colobome des Auges ist die Manz'sche Erklärung, dass sie durch Störung im Schliessungs-Process der fötalen Augen-Spalte und anschliessende Veränderungen entstehen, erfolgreich angegriffen worden. Auch neue Erklärungs-Versuche, die die erste Störung in das Gewebe der die Augenblase umgebenden Kopf-Platten verlegen, befriedigen nicht, da wir keine Vorstellung von der Art dieser Störung haben. Die Entzündungs-Theorie ist unbewiesen und unwahrscheinlich, wenn sie die Localisation eines umschriebenen Entzündungs-Processes an der Stelle des Fötal-Spaltes zur Erklärung der typischen Colobome der Aderhaut-Netzhaut annimmt. Eine Allgemein-Erkrankung könnte durch Behinderung des Wachsthums des ganzen Bulbus den Schluss der Fötal-Spalte beeinträchtigen.

Eine Störung im Gewebe der Kopf-Platten, die sich in der Gegend der Macula oder an andrer Stelle geltend macht, könnte die Colobome der Macula und die seltenen an atypischer Stelle gelegenen erklären. Zur Erklärung der Iris-Colobome ist atypische Entwicklung des die Verbindung des Innenraums der Augenblase mit den umgebenden Kopf-Platten vermittelnden Mesoderms in Gestalt von festeren Strängen anzunehmen.

Verf. geht auf die andren Missbildungen des Auges kürzer ein und erörtert die verschiedenen Erklärungs-Versuche, die sich auch hier vielfach gegenüberstehen. Spiro.

---

3) **Die mikroskopische Anatomie des Sehnerven und der Netzhaut,** von Prof. Greeff in Berlin. (Graefe-Saemisch, Handbuch der gesammten Augen-Heilkunde. 2. Aufl. Bd. I. Cap. V. Leipzig. 1900. W. Engelmann.)

Die Fortschritte der mikroskopischen Technik seit der ersten Auflage des Graefe-Saemisch sind in erster Reihe der Klärung unsrer Anschauungen über Sehnerv und Netzhaut zu gute gekommen. Verf. hat sie zu einer klaren und übersichtlichen Darstellung unsres heutigen Wissens in diesen Gebieten verwerthet. Spiro.

---

4) **Sympathische Augen-Erkrankung,** von Prof. O. Schirmer in Greifswald. (Graefe-Saemisch, Handbuch der gesammten Augen-Heilkunde. 2. Aufl. Bd. VI. Cap. VIII. Leipzig. 1900. W. Engelmann.)

Verf. behält die Scheidung in sympathische Reizung und sympathische Entzündung als wesentlich bei. Unter sympathischer Reizung ist abnorm starke Reizbarkeit zu verstehen, häufig verbunden mit verminderter Leistungsfähigkeit, die durch Reizung der centripetalen Nerven im primär erkrankten Auge bedingt wird; mit dem Aufhören dieser Reizung schwindet auch die sympathische Erkrankung.

Die sympathische Entzündung ist eine mit Hyperämie und Exsudation einhergehende Affection eines Auges, welche durch eine vorangehende Erkrankung des andren Auges hervorgerufen wird, in ihrem Verlaufe jedoch

völlig selbständig ist und durch die Heilung oder Entfernung des erst-erkrankten Auges nicht wesentlich beeinflusst wird. Eine Ausnahme bildet die Papillo-Retinitis sympathica, die durch die Entfernung des erst-erkrankten Auges geheilt wird.

Eine häufige Theil-Erscheinung der sympathischen Reizung sind Schmerzen im Auge und um dasselbe. Von Seiten des Seh-Apparates ist Herabsetzung der Leistungsfähigkeit als Amblyopia symp. beobachtet, d. h. nur durch Reizzustände bedingte Seh-Verschlechterung des sympathisirten Auges, die mit Aufhören des Reizes schwindet, ferner Asthenopia retinalis als Herabsetzung der Ausdauer des Auges. Erhöhte Reizbarkeit kann sich als Lichtscheu äussern, zu Photopsien sich steigern, übermässige Thränen-Secretion veranlassen, schliesslich kann der Accommodations-Muskel wie der Orbicularis betroffen werden. Ein verschiedentlich hierzu gerechnetes Glaucoma symp. existirt nicht.

Verursacht werden kann die sympathische Reizung durch geringfügige Verletzungen, wie durch schwerere Processe; immer muss ein Reizzustand in den Ciliarnerven bestehen.

Verf. erklärt sympathische Reizung und Entzündung für ganz verschiedene Processe, nicht etwa für verschiedene Stadien desselben Leidens. Die sympathische Reizung ist durch die Annahme zu erklären, dass der Reizzustand vermittelst der Ciliarnerven von einem Auge auf das andre übertragen wird: Genaueres wissen wir darüber nicht.

Als Therapie ist Beseitigung der Ursache anzustreben, bei amaurotischen Augen bewährt sich oft die Neurotomia optico-ciliaris des sympathisirenden Auges, doch giebt Verf. ihre häufige Erfolglosigkeit zu, wenn Einwachsen von Nerven-Stämmchen vom Stumpf her die Sensibiltät des Bulbus wiederherstellt. Die Zahl der Erfolge veranlassen Verf., zunächst dennoch von der Enucleation abzusehen.

Die sympathische Entzündung ist durch die Art ihrer Entstehung, nicht durch das klinische Bild charakterisirt. Sie emancipirt sich vollständig von dem sympathisirenden Auge und nimmt ihren Verlauf unbeeinflusst durch dessen Ergehen. Alle Verletzungen oder Erkrankungen des Auges, die Ursache sympathischer Entzündung werden können, müssen von Entzündung des Uvealtractus begleitet sein. Nur durch dieses Bindeglied kann sympathische Entzündung entstehen, und, wie Verf. diesen Satz v. Graefe's erweitert, nur durch bakterielle Infection entstandene Uveitiden vermögen sympathische Ophthalmie zu erzeugen.

Als kürzesten Zwischenraum zwischen der Erkrankung beider Augen sind 14 Tage beobachtet, während nach der andren Seite selbst noch nach Jahrzehnten die sympathische Entzündung sich einstellen kann. Dabei ist vorauszusetzen, dass im sympathisirenden Auge entweder noch die Abkömmlinge jener vor Jahren eingedrungenen Bakterien vorhanden sein müssen, oder dass eine Neu-Infection stattgefunden hat. Dem Auftreten von Verknöcherung, der die Sympathie oft zur Last gelegt wird, legt Verf. consequent nur dann diese Kraft bei, wenn gleichzeitig Entzündungs-Erscheinungen im Bulbus bestehen. Die sympathische Entzündung beginnt fast immer in der Uvea und behält hier ihren Hauptsitz. Sie tritt auf als Uveitis fibrinosa, Uveitis serosa. Eine sehr häufige Begleit-Erscheinung der sympathischen Uveitis ist Papillo-Retinitis. Reine sympathische Papillo-Retiniden sind selten, sie nehmen dann eine Ausnahme-Stellung unter den sympathischen Entzündungen ein, ähneln der sympathischen Reizung. Eine medicamentöse Therapie

hilft wenig, wohl aber prompt die Enucleation des sympathisirenden Auges. Das beweist, dass die Erkrankung abhängig vom ersten Auge bleibt und es sich nicht um übergewanderte Mikro-Organismen handeln kann, die sich selbständig und unabhängig weiter entwickeln, wie es bei der Uveitis symp. der Fall ist, die entsprechend von der Enucleation unbeeinflusst bleibe. Neben diesen anerkannten sympathischen Krankheits-Formen sprechen einzelne Autoren von Atrophia n. optici simplex sympath., die nicht sicher verneint werden kann, während Cataracta sympath., Ablatio retinae sympath., Conjunctivitis, Skleritis, Keratitis sympath. sicher nicht existiren.

Verf. bespricht sodann die pathologische Anatomie, die nichts Charakteristisches bietet. Der Nachweis von Bakterien als Erreger ist noch nicht erbracht. Die Diagnose der sympathischen Entzündung kann nie mit absoluter Sicherheit aus dem Krankheitsbilde gestellt werden, da ein Gleiches auch durch andre Krankheiten verursacht werden kann, die Anamnese und Exclusion müssen herangezogen werden. Sehr wichtig ist die Prophylaxe. Am sichersten ist die präventive Enucleation, die bei jedem sympathie-fähigen Auge indicirt ist, d. h. bei jedem Auge, das eine durch ektogene, bakteritische Infection entstandene Uveitis beherbergt, falls nicht Heilung derselben in absehbarer Zeit zu erwarten ist. Unsicherer und deshalb zu verwerfen ist die Exenteratio bulbi, da hierbei Theile der Papille zurückbleiben, wo Bakterien schon sitzen können, eventuell auch Reste der Uvea. Noch ungenügender schützt die Neurotomia optico-ciliaris, dagegen gewährt die Ausscheidung eines möglichst grossen Stückes Opticus in Verbindung mit der Durchschneidung der Ciliar-Nerven (Resectio optico-ciliaris) einen sehr erheblichen relativen, aber keinen so absoluten Schutz, wie die Enucleation. Sie ist vorzunehmen, wo Enucleation verweigert wird.

Die Enucleation des sympathisirenden Auges bei ausgebrochener sympathischer Entzündung soll nicht gemacht werden, so lange das Auge nicht entweder völlig blind oder bei noch vorhandenem Lichtschein seit mehreren Wochen deutlich hypotonisch und verkleinert oder durch ausgedehnte Hornhaut-Trübung jede Hoffnung auf Wiederherstellung räumlichen Sehens geschwunden ist. Die Entfernung des Auges führt hier keinen plötzlichen Umschwung mehr herbei.

Das sympathisirende, wie das sympathisirte Auge sind local mit Mydriaticis, feuchter Wärme, subconjunctivalen Injectionen zu behandeln. Letztere haben nicht gehalten, was man sich von ihnen versprach. Sehr wichtig ist eine gründliche Allgemein-Therapie. Das beste und wichtigste Mittel ist gründliche Schmierkur, ein Nothbehelf Jodkali und Natr. salicyl. Viel angewendet wird Schwitzkur und Blut-Entziehung an der Schläfe.

Operative Maassnahmen am sympathischen Auge sind im Allgemeinen zu verwerfen. Müssen sie bei Drucksteigerung vorgenommen werden, so ist von Iridectomie möglichst abzusehen. Eine Besserung des Sehvermögens durch Iridectomie oder Entfernung der getrübten oder ungetrübten Linse ist möglichst spät anzustreben, der Eingriff darf erst vorgenommen werden, wenn das Auge 6—12 Monate ganz ruhig war.

Was die Pathogenese anlangt, wissen wir nicht mit Sicherheit, auf welche Weise das gesunde Auge durch die Erkrankung des andren in Entzündung versetzt wird. Verf. bespricht die verschiedenen bekannten Hypothesen, die sich vielfach schroff gegenüberstehen. Erwiesen scheint ihm nur, dass die sympathische Uveitis eine bakterielle Erkrankung ist: auf welchen

Bahnen sie von einem in's andre Auge gelangen, dafür geben die Migrations- und Ciliarnerven-Theorien nicht sichere Nachweise. Nicht direct bakteriell übertragen, sondern durch die Stoffwechsel-Producte der Bakterien erzeugt ist die reine Papillo-Retinitis sympathica. Hier gelangen die Toxine vom ersten Auge in das sympathisirte, und nach Entfernung der Bakterien durch Enucleation des sympathisirenden Auges tritt sofort Besserung, bezw. Heilung der Papillo-Retinitis ein. Spiro.

Journal-Uebersicht.

A. v. Graefe's Archiv f. Ophthalmologie. LI. 2.

1) **Ablösung der Aderhaut nach Star-Operationen,** von Prof. Dr. Ernst Fuchs in Wien.

Verf. beschreibt fünf innerhalb eines Zeitraumes von 7 Monaten beobachtete Fälle von Ablösung der Aderhaut nach Star-Operationen und im Anschluss daran 3 Fälle, welche nach Iridectomie auftraten. In der Literatur fanden sich im Ganzen nur 11 Fälle. Die Ablösung erfolgte nach ganz normalen Operationen. Bei der Untersuchung mit dem Augen-Spiegel sieht man einen oder mehrere sehr dunkel gefärbte Buckel vorspringen, welche meistens im vorderen Abschnitte des Augapfels und am häufigsten an der nasalen Seite gelegen sind. Die dunkle Färbung führt Verf. darauf zurück, dass das von der weissen Sklera reflectirte Licht fehlt; bei seichteren Ablösungen wird die Farbe heller und dem übrigen Fundus ähnlicher. Die Netzhaut zeigt im Bereiche der abgelösten Aderhaut nur herabgesetzte, nicht aufgehobene Function. Netzhaut-Ablösung wurde nie beobachtet.

Vermuthlich kommt Aderhaut-Ablösung häufiger vor, als bis jetzt angenommen wird; sie entzieht sich der Beobachtung, weil man frisch operirte Augen nicht zu untersuchen pflegt.

Stets ist Seichterwerden der vorderen Kammer ein Vorläufer der Aderhaut-Ablösung, ohne dass eine Lücke in der Hornhaut-Narbe besteht, durch welche das Kammerwasser abfliessen könnte. Volumszunahme des Glaskörpers müsste die Aderhaut fester an die Sklera pressen, man muss daher annehmen, dass ein Erguss hinter die Aderhaut erfolgt ist, welcher dieselbe vortreibt. Da die Tension stets herabgesetzt ist, so muss eine Zunahme der Gesammt-Flüssigkeitsmenge im Bulbus ausgeschlossen werden. Verf. nimmt an, dass das Kammerwasser in den Perichorioideal-Raum gelangt, was nur dann geschehen kann, wenn in der Anheftung des Ciliar-Körpers eine Lücke vorhanden ist. Da aus dem Perichorioideal-Raum viele Abflusswege offen stehen, so findet die herabgesetzte Tension eine ungezwungene Erklärung.

Bei den beobachteten Fällen war eine anatomische Untersuchung nicht möglich. Unter fünf andren glatt operirten Fällen, welche untersucht werden konnten, fanden sich 2 Mal Einrisse an der Iris-Wurzel, aber keine Aderhaut-Ablösung. In drei andren Fällen konnte anatomisch eine Verletzung des Iris-Ansatzes und des Ciliar-Muskels, sowie Aderhaut-Ablösung nachgewiesen werden, doch war letztere in vier Fällen nicht beobachtet worden. Sie wird manchmal erst mehrere Tage nach der ankündigenden Abflachung der vorderen Kammer sichtbar.

Die Prognose ist im Ganzen günstig.

2) **Ueber den Ablauf des Erregungs-Vorganges nach kurzdauernder Reizung des Seh-Organs beim Normalen und beim total Farbenblinden,** von Prof. C. Hess in Würzburg.

Polemik gegen v. Kries, welcher annimmt, dass die Empfindung von Weiss oder einer farblosen Helligkeit einerseits durch beliebige Erregung der monochromatischen Stäbchen, andrerseits durch Reizung des trichromatischen Zapfen-Apparats mittelst bestimmter Lichtgemische hervorgerufen werden kann. Die durch die Zapfen vermittelten Erregungs-Vorgänge sollen sich nach der Young-Helmholtz'schen Theorie abspielen. v. Kries stützt seine Anschauungen durch Nachbilder-Erscheinungen, welche er beobachtet hat. Verf. sucht nachzuweisen, dass v. Kries einen grossen Theil der nach kurzdauernder Reizung des Seh-Organs auftretenden Vorgänge übersehen hat, vor Allem das dem gegenfarbig positiven Nachbilde nach leerem Zwischenraume folgende gleichfarbig positive Nachbild, dem sich eine dunkle Phase anschliesst. Die Erscheinungen sind im fovealen und extra-fovealen Gebiete ganz gleichartig. Die verschiedenen Nachbild-Phasen sind auch bei rothem Lichte nachweisbar und treten nach längerer Dunkel-Adoptation genau so wie nach einer Adaptation von wenigen Minuten hervor. Einer total Farbenblinden waren alle Nachbild-Phasen — abgesehen von der Farbe — noch bei geringer Lichtstärke sichtbar.

Die v. Kries'sche Annahme, dass die total Farbenblinden nur Stäbchen besitzen, kann ebenso wenig richtig sein, wie die Hypothese über die Function der Stäbchen und Zapfen.

3) **Studien über anomale Sehrichtungs-Gemeinschaft bei Schielenden,** von Dr. Walter Schlodtmann, I. Assistent an der Univ.-Augenklinik in Halle a. S.

Die Studien schliessen sich an die bekannten Tschermak'schen Arbeiten an; die zahlreichen Untersuchungen sind zum Theil gemeinschaftlich mit Tschermak angestellt worden. Dieser Forscher hatte nur den sensorischen Apparat im Auge, als er die Aufhebung der Correspondenz der Netzhäute bei Schielenden als eine Anpassungs-Erscheinung hinstellte.

Aus den vorliegenden Untersuchungen geht hervor, dass neben dieser auf sensorischem Gebiete liegenden Anpassung auch eine oculomotorische stattfindet, indem in einer Reihe von Fällen eine Aenderung der Schielstellung im Sinne einer Correctiv-Bewegung erfolgt, welche den Zweck hat, den fixirten Gegenstand auf sehrichtungs-gleiche Stellen zu bringen, um binoculares Einfachsehen zu ermöglichen.

4) **Weitere Versuche über Filtration durch frische thierische Gewebe,** von Prof. W. Koster Gzn. in Leiden.

Die ganze Uvea, die ganze Linsenkapsel, die Sklera und die Cornea sind filtrations-unfähig. An der Innenfläche der Uvea abgesonderte Lymphe kann daher nur durch Pupille und Nerv. optic., an der Aussenfläche der Uvea abgesonderte Lymphe nur längs des Nerv. optic. und der Scheiden der die Sklera perforirenden Gefässe abfliessen. An den meisten Stellen des Auges muss daher sowohl die Zufuhr der ernährenden Substanzen, wie die Abfuhr der Stoffwechsel-Producte auf dem Wege der Diosmose stattfinden. Für die Linse giebt es nur diesen Weg. Die Gesetze der Diosmose bedürfen noch eines eingehenden Studiums.

5) **Das rudimentäre Auge der europäischen Blindmaus** (Spalax typhlus), von Dr. Victor Hanke, Assist. der Univ.-Augenkl. des Hofraths Prof. E. Fuchs in Wien.

Die zahlreichen anatomischen Einzelheiten lassen sich nicht kurz wiedergeben.

---

6) **Eine Insertions-Anomalie des Nervus opticus,** von Dr. med. O. Lange, Augen-Arzt am Herzogl. Krankenhause in Braunschweig.

In dem Auge einer Frucht aus dem 5. Monate trat der Sehnerv fast rechtwinklig zur Sagittal-Achse des Bulbus in die Sklera ein und durchsetzte dieselbe schräg in einem relativ langen Canale. Die Papille nach oben lag nahezu central, und nicht, wie es bei ausgebildeten Augen Regel ist, nasalwärts verschoben.

---

7) **Ein Beitrag zur Kenntniss der symmetrischen Lid- und Orbitaltumoren,** von Dr. W. Hochheim, Assistenz-Arzt in Greifswald.

Eine 79jährige Frau hatte, als sie die Klinik aufsuchte, etwa 6 Monate vorher am inneren Augenwinkel eine Anschwellung des linken unteren Lides bemerkt, welche langsam zunahm. Bald darauf schwoll das rechte obere Lid so rasch an, dass es in kurzer Zeit nicht mehr gehoben werden konnte und die Pupille dauernd bedeckte. Einige Monate später folgten beide Lider des linken Auges.

Die Haut war überall über den Tumoren verschieblich, und diese lagen im Ganzen der Conjunctiva näher. Keine Leukämie. (Zählung der Blutkörperchen.) Die Tumoren wurden als pseudo-leukämische Symptome angesehen und Arsen verordnet. Da eine Besserung ausblieb, entfernte man, um den der Gebrauch des besseren linken Auges zu ermöglichen, mehrere Tumoren der linken Lider.

Der Erfolg dieser Operation hielt längere Zeit an, während am rechten oberen Lide der Tumor Faustgrösse erreichte. Die Neubildungen zeigten bei der Untersuchung ein zartes, gefässreiches Bindegewebs-Netz, in dessen Maschen zum Theil in lebhafter Kerntheilung begriffene Rundzellen lagerten. Der Bau entspricht den Lymphomen, aber auch den Sarkomen. Wahrscheinlich wuchern die Geschwulstzellen in den Lymphbahnen fort.

Verf. giebt dann eine ausführliche Uebersicht über die in der Literatur niedergelegten einschlägigen Beobachtungen.

---

8) **Ein Beitrag der Kenntniss der symmetrischen Tumoren der Augenlider,** von Dr. Ernst Wingenroth, I. Assist. an Dr. Gelpke's Augen-Klinik in Karlsruhe.

50jährige Frau, ätiologisch ausser mässigem Potatorium (Wein) nichts. Seit 2 Jahren in sämmtlichen 4 Lidern Entwicklung von Tumoren, welche bei der ersten Vorstellung etwa Wallnussgrösse erreicht hatten und von praller Consistenz waren. An den Händen und Ellenbogen fanden sich multiple und solitäre, bald mehr, bald weniger prominente, mit der Haut verschiebbare Knoten, welche die Beugungen der Finger erschwerten. Die Tumoren wurden entfernt. Es zeigte sich, dass sie mit der Haut und dem Unterhaut-Zellgewebe verwachsen waren und sich nicht glatt vom Tarsus lösen liessen. Die venöse Blutung war beträchtlich. Heilung glatt.

Auf der Schnittfläche der Geschwülste bildeten sich schleimige Fäden, die sich bis $^1/_2$ m Länge ausziehen liessen.

Nach etwa 8 Jahren hatten sich in den Narben der Lider mehrere kleine Geschwülste wieder entwickelt, welche entfernt wurden. An den oberen Extremitäten war die Zahl der Geschwülste wesentlich gewachsen.

Das Gewebe der Tumoren zeigte mikroskopisch massenhafte Fettzellen, untermischt mit glasig-schleimigem Gewebe, feine Bindegewebs-Züge, zahlreiche Gefäss-Stämme, reichlich elastische Fasern. Die Fasern des Orbicularis waren zum Theil durch Druck seitens der Wucherungen atrophirt, aber nirgends schleimig oder fettig entartet.

Verf. sieht die Geschwülste als myxomatös entartete Lipome an und scheint geneigt zu sein, dem Abusus alcohol. ätiologisch eine Rolle zuzuschreiben. (Trophoneurose.) Scheer.

Bibliographie.

1) Emphysem am Auge, von Prof. E. Fuchs in Wien. (Wiener klin. Wochenschr. 1901. Nr. 4.) Das durch Eintreiben der atmosphärischen Luft in das Gewebe der Lider, der Orbita und der Conjunctiva entstehende Emphysem wird vom Verf. einer Besprechung unterzogen. Die Bedingungen für die Entstehung des Emphysems in der Umgebung des Auges sind dieselben, wie an andren Körperstellen. Es kommen in Betracht: Communication luftführender Höhlen durch eine Lücke mit den Gewebspalten der angegebenen Theile; Hineinpressen der Luft aus den luftführenden Höhlen in das Gewebe durch exspiratorische Luftdruck-Steigerung; Fehlen einer offenen Wunde an der äusseren Oberfläche, durch welche die eingepresste Luft auf kürzerem Wege zu entweichen vermöchte. Eröffnung der knöchernen Wände, welche die luftführenden Höhlen (Stirn-Höhle, Oberkiefer-Höhle, Siebbein-Zellen) von der Orbita trennen, durch directe Gewalt-Einwirkung ohne Zustandekommen einer äusseren Wunde, gehört zu den grössten Seltenheiten. Häufiger kommen Fälle zur Beobachtung, wo nach relativ nicht bedeutenden Contusionen der Augenhöhlen-Gegend die Luft durch Schneuzen, Niesen, Husten, Blasen, in die Gewebe getrieben wird. In solchen Fällen muss ein Bruch der dünnen Lamina papyracea angenommen werden, der sich dadurch erklärt, dass der Stoss in der Regel nicht bloss den Orbitalrand, sondern auch den Bulbus trifft. Dieser wird dadurch in die Orbita zurückgedrängt und das Orbital-Fell gezwungen nach der Seite auszuweichen, wobei es überall auf feste knöcherne Wände trifft; nur die schwache Lamina papyracea vermag nicht immer diesem Drucke Widerstand zu leisten. Experimentelle Versuche an der Leiche bestätigen diese Annahme. Weniger klar sind jene seltenen Fälle, in welchen, nach einem Sturze auf das Hinterhaupt, Emphysem in der Augen-Umgebung eintritt. In solchen Fällen liegt die Annahme nahe, dass der mit wässriger Flüssigkeit gefüllte Augapfel, der somit specifisch schwerer ist, als das Orbital-Fett, beim Aufschlagen des Kopfes gegen das Orbital-Fett anprallt und auf diese Weise die Lamina papyracea zum Bruche bringt. Auch bei den spontan entstandenen Fällen von Emphysem handelt es sich aller Wahrscheinlichkeit nach nicht um eine Ruptur des Thränensackes, sondern ebenfalls um eine Läsion in der Lamina papyracea. Dieselbe kann, wenn sie bereits pathologisch verändert ist, durch die comprimirte Luft bei besonders gewaltsamem Schneuzen gegen die Orbita eingedrückt werden. Dass die Lider zu Emphysem mehr geneigt sind, als die Orbita, erklärt sich durch den geringeren Widerstand, welchen die eindringende Luft

unter der schlaffen Lidhaut findet. Die an die innere Orbitalwand tretende Luft geht dieser entlang und trifft hier auf das Septum orbitale, welches am inneren Augenwinkel eine durchlässige Stelle besitzt. Durch diese gelangt die Luft zunächst unter die Haut des inneren Augenwinkels, woselbst die emphysematöse Schwellung auch stets am stärksten ist. An den Lidern selbst findet das Emphysem seine Grenze einerseits an den Augenbrauen, andrerseits am unteren Orbitalrande, wo die Haut fester mit dem Knochen verbunden ist. Schenkl.

2) Ophthalmologisch-klinische Mittheilungen. Zur Therapie der Iris-Cysten, von Prof. Dr. Elschnig in Wien. (Wiener med. Wochenschrift. 1901. Nr. 3.) Bei einem 3jährigen Kinde hatte sich nach Vernarbung eines Hornhaut-Geschwürs mit vorderer Synechie eine Iriscyste mit nachfolgenden secundär-glaucomatösen Zuständen entwickelt. Nach Eserin-Einträuflung schwindet die Iris-Cyste unter allmählicher Verkleinerung vollständig. Nach etwa einem halben Jahre neuerliches Auftreten einer die ganze untere Hälfte der Kammer ausfüllenden Cyste; nahe dem unteren Cornealrande drei hanfkorn-grosse Staphylome; Hornhaut sammt der Narbe stärker vorgewölbt. Die Operation wurde von den Eltern nicht zugestanden. Verf. befürwortet, Iris-Cysten nicht sofort einer Operation zu unterziehen, sondern durch eine Eserin-Behandlung eine Verkleinerung der Iris-Cyste herbeizuführen und dadurch für die Operation günstigere Verhältnisse zu schaffen. Schenkl.

3) Zehnter Bericht über die Abtheilung für Augen-Kranke im Landes-Spitale zu Laibach. Vom 1. Januar bis 31. December 1900. (Primar-Arzt Dr. Bock.) 1089 Kranke (517 Männer, 572 Weiber), Star-Operationen 120 und zwar Lappen-Extractionen 68, Linear-Extractionen mit der Lanze 21, Star-Zerschneidung 16, Zerreissung des Nach-Stars 15. Unter den Star-Operationen mit dem Lanzenschnitt trat einmal (1,5 %) Wund-Eiterung durch Verschulden des Kranken ein, welcher trotz Verband und Schutzgitter am 5. Tage nach der Operation das bisher tadellose Auge mit der Hand rieb. Bei einem marastischen Manne kam es nach normaler Star-Operation zu reizloser Schrumpfung des Auges. Schenkl.

4) Augen-ärztliche Mittheilungen. Ulcus rodens bei Tabes mit grauer Sehnerven-Atrophie, von Dr. G. Wachtler, Augen-Arzt in Bozen. (Wiener med. Wochenschr. 1901. Nr. 2.) Ein 60jähriger, seit 3 Jahren an totaler Atrophie der Sehnerven erblindeter Mann, mit Ulcus rodens der linken Cornea. Heilung nach Verschorfung der Geschwürs-Ränder mit dem Galvanocauter. Schenkl.

5) Ueber die Automatie des sympathischen Systems nach am Auge angestellten Beobachtungen, von Dr. M. Lewandowsky in Berlin. (Sitzungs-Berichte der kgl. preuss. Akademie der Wissenschaften zu Berlin.) Unter Automatie verstehen wir die Fähigkeit eines Organs, nur unter dem Einflusse des Blutes thätig zu sein. Verf. suchte diese Automatie an den vom Sympathicus innervirten glatten Muskeln des Auges und der Orbita nachzuweisen, indem er die Wirkung der Steigerung des Blut-Reizes beobachtete. Er erzeugte die Steigerung bei Katzen durch Aussetzen der Athmung des curarisirten Thieres und fand, dass nach $^1/_4$—2 Minuten die Lider sich öffneten, die Pupillen sich erweiterten, das Auge hervortrat. Diese Bewegungen bleiben auch bestehen, wenn alle nervösen Verbindungen beseitigt sind, so dass nur der Einfluss des Blutes wirksam sein kann. Spiro.

6) Vergleichende Untersuchungen menschlicher Augen, von Prof. Dr. Gustav Fritsch. (Sitzungs-Berichte der kgl. preuss. Akademie der Wissenschaften zu Berlin.) Verf. war früher der Ansicht, dass die angeblich überlegene Sehleistung der Augen bestimmter Rassen lediglich auf Uebung und Gewöhnung beruhe. Neuere Beobachtungen sprechen anscheinend gegen diese Annahme. Verf. war nun bestrebt, eine anatomische Grundlage für diese Rassen-Unterschiede aufzufinden. Er fand dabei, dass die Grundlagen unsrer Kenntniss des Auges zur Vergleichung nicht ausreichen, und sah sich veranlasst, zunächst die Anatomie der centralen Theile des Auges gründlich zu untersuchen. Er berichtet, dass sich unsre Härtungs-Methoden nicht bewähren; Salpetersäure mit Nachbehandlung in Müller'scher Lösung scheint ihm die beste. Nach des Verf.'s Untersuchungen ist die etwas umwallte Fovea centralis retinae rund, ihre Weite ist durchschnittlich 1—1,5 mm, sie senkt sich unter einem Böschungs-Winkel von 20—30° in die Tiefe, in ihrer Mitte erscheint als erneute geringe Einsenkung die Foveola. Die Foveota wird von 50—60 regellos angeordneten Zapfen gebildet, an diese schliessen sich spiralig angeordnete, sich kreuzende Zapfenreihen bis zum Rande der Grube an, worauf sich aus ihnen einfach radiär angeordnete Reihen entwickeln bis in die stäbchen-reichere Zone. Die Zapfen in der Netzhaut-Grube sind verschmälert und verlängert. Verf. betont, dass man am Lebenden wohl die Fovea mit den durch die Wulstung des Foveal-Randes entstehenden Reflexen sehen kann, nie aber das Bild einer Macula lutea. Die Stelle der Gelb-Färbung beim todten Auge überschreitet die Grenze der Fovea weit, sie wird auf 6 mm geschätzt. Schliesslich bemerkt Verf. noch, dass nach Huschke bei blau-äugigen Menschen das Pigment der Macula lutea heller gefunden wird, als bei braun-äugigen. Auf sein eigentliches Thema geht Verf. noch nicht ein. Spiro.

7) Ueber Trachom, mit besonderer Berücksichtigung seines Vorkommens in Krain, von Dr. Emil Bock in Laibach. (Wien. 1900. Josef Šafář.) Auf Grund seiner 12jährigen Erfahrung theilt Verf. mit, dass das Trachom in ganz Krain vorkommt; maassgebend für das Vorkommen und die Verbreitung ist nicht die Boden-Beschaffenheit, sondern sind die Verkehrs-Verhältnisse. Unterschiede in der Empfänglichkeit nach Rassen (Deutsche und Slovenen) liessen sich nicht nachweisen. In denjenigen Gegenden, in denen das Trachom endemisch ist, nimmt die Krankheit nicht nur an Zahl, sondern auch an Verderblichkeit zu, „also keine Erschöpfung des Giftes, während die vereinzelten, im Lande zerstreuten Fälle selten bösartig verlaufen, in kürzerer Zeit geheilt sind, allerdings mit Narbenbildung". Auffallend sind in den letzten 2 Jahren häufigere Erkrankungen bei Kindern unter 10 Jahren (das jüngste beobachtete war 2jährig), meist mit Erkrankung der Hornhaut. Bemerkenswerth ist, wie Verf. verfährt, um Weiterverbeitung der Krankheit zu verhüten: „Jedes Trachom zeigt er dem Stadt-Magistrat Laibach bezw. der Landes-Regierung an. Der Betreffende wird dann zum Stadt-Physikat beschieden und erhält hier einen Control-Zettel, auf welchem der behandelnde Arzt wöchentlich bestätigt, dass der Kranke behandelt wird. „Diesen Ausweis muss der Kranke allwöchentlich beim Stadt-Physikate vorweisen". In 2 Fällen der Nichtbefolgung der behördlichen Vorladung wurden Arrest-Strafen verhängt! Verf. sieht im Trachom eine Gefahr für ganz Europa. Zum Beweise für die Ausbreitungs-Fähigkeit des Trachoms verweist er auf die Arbeiten Feuer's (Ungarn) und Hirschberg's (Preussen). C. Hamburger.

8) Der Pemphigus und die essentielle Schrumpfung der Bindehaut des Auges, von Dr. E. Franke in Hamburg. Verf. stellt 102 Fälle dieser Art zusammen, hiervon 5 aus seiner eigenen Beobachtung. Die Auffassung Alfred Graefe's, wonach die von ihm so benannte „essentielle Schrumpfung der Bindehaut" nichts mit dem Pemphigus vulgaris der Haut zu thun habe, ist von späteren Beobachtern (Steffan, Schmidt-Rimpler) abgelehnt worden; die Dermatologen hingegen, namentlich Unna, waren der Ansicht, dass der Pemphigus der Haut zwar auch ähnliche Affectionen der Schleimhäute hervorrufen könne, dass aber eine Reihe der unter dem Namen Pemphigus conjunctivae beschriebenen Krankheiten nichts mit dem Pemphigus der Haut gemeinsam hätten. Diese Auffassung bestätigt Verf. auf Grund seiner Untersuchungen. Da fast die Hälfte aller Fälle ganz gleichartige Affectionen auch an den Schleimhäuten von Mund und Nase zeigte, so liegt es nahe, für alle diese Schleimhäute, eine gemeinsame Ursache anzunehmen; Verf. vermuthet dieselbe in einer trophischen Störung im Kern- oder Wurzel-Gebiet des Trigeminus. C. Hamburger.

9) Demonstration einer Nitro-Naphthalin-Hornhaut-Trübung, von Silex. (Berliner klin. Wochenschr. 1900. Nr. 51.) Hornhaut-Trübungen, durch Nitro-Naphthalin entstanden, sind sehr selten; die beiden bisher bekannten Fälle stammen aus der Klinik von Fuchs. — Die Patienten merken eine Verminderung der Sehschärfe; als Ursache sieht man in der Hornhaut auf einem matt grau-grünen Hintergrund Hunderte von kleinen Bläschen. Die Erkrankung ist doppelseitig. Die beste Therapie ist ein abwartendes Verhalten und Fernbleiben von der schädlichen Atmosphäre. — Verf. stellt zwei solche Fälle vor; bei dem ersten ist die Sehschärfe wieder normal geworden; der zweite ist noch in Behandlung. C. Hamburger.

10) L'exentération et les curages du globe dans la panophtalmie, par Dr. Albert Terson, Paris. (Progrès médical. 1900. Nr. 44.) Wenn das Verbleiben eines verlorenen Auges in der Augenhöhle für den Patienten unerträglich oder gefährlich wird, soll man, abgesehen von den Fällen, wo sympathische Ophthalmie oder Tumor-Bildung zur Enucleation zwingt, immer erwägen, ob man nicht mit der Exenteration durchkommt, da diese meist einen brauchbareren, weil grösseren, Stumpf liefert für die spätere Prothese. Noch mehr indicirt gegenüber der Enucleation ist aber die Exenteration bei florider Panophthalmie. Hier gefährdet die Enucleation direct das Leben, während über letalen Ausgang nach Exenteration nur 2 bis 3, noch dazu zweifelhafte Fälle publicirt worden sind. Ancke.

11) Augenübung im Anschluss an den Turn-Unterricht, von Ziegler, Hauptmann a. D. und Standesbeamter in Rummelsburg bei Berlin. (Deutsche med. Wochenschr. 1901. Nr. 1.) Nachdem von andrer Seite darauf aufmerksam gemacht worden ist, dass die geringere Seh-Leistung der Kultur-Völker gegenüber den Natur-Völkern nicht sowohl durch eine geringere Sehschärfe, als vielmehr durch eine mindere Aufmerksamkeit und Geschicklichkeit bedingt sei, schlägt Verf. vor, während des Turn-Unterrichts und bei Spaziergängen die Jugend systematisch zur besseren Seh-Leistung zu erziehen, besonders durch Anleitung zum Distanzen-Schätzen und Aufklärung über die Fehlerquellen dabei und durch Uebung im Sehen momentan auftauchender und wieder verschwindender Objecte. Ancke.

Um Einsendung von Separatabdrücken wird gebeten (Berlin NW. 26 Schiffbauerdamm).

Verlag von Veit & Comp. in Leipzig. — Druck von Metzger & Wittig in Leipzig.

Centralblatt

für praktische

AUGENHEILKUNDE.

Herausgegeben von

Prof. Dr. J. Hirschberg, Geh. Med.-Rath, in Berlin.

Unter ständiger Mitwirkung der Herren Dr. Ancke in München, Dr. Berger in Paris, Prof. Dr. Birnbacher in Graz, Dr. Brailey in London, Prof. Dr. H. Cohn in Breslau, Doc. Dr. Cl. du Bois-Reymond in Berlin, Doc. Dr. E. Emmert in Bern, Prof. Dr. C. Gallenga in Parma, Dr. Ginsberg in Berlin, Prof. Dr. Goldzieher in Budapest, Dr. Gordon Norrie in Kopenhagen, Prof. Dr. Horstmann in Berlin, Dr. Issigonis in Smyrna, Prof. H. Knapp in New York, Prof. Dr. Krückow in Moskau, Dr. Kuthe in Berlin, Dr. Landau in Coblenz, Prof. Dr. Magnus in Breslau, Major F. P. Maynard, I. M. S., Civil Surgeon of Patna and Superintendent of the Medical School, Dr. Michaelsen in Görlitz, Dr. Moll in Berlin, Prof. Dr. J. Munk in Berlin, Dr. Neuburger in Nürnberg, Dr. Peltesohn in Hamburg, Dr. Pergens in Brüssel, Prof. Dr. Peschel in Frankfurt a. M., Dr. Purtscher in Klagenfurt, Dr. M. Reich in Petersburg, Med.-Rath Dr. Scheer in Oldenburg, Prof. Dr. Schenkl in Prag, Prof. Dr. Schwarz in Leipzig, Dr. Spiro in Berlin, Dr. Stiel in Köln.

Monatlich ein Heft. Preis des Jahrganges 12 Mark. Zu beziehen durch alle Buchhandlungen des In- und Auslandes und die Postanstalten des Deutschen Reiches.

Juni. Fünfundzwanzigster Jahrgang. 1901.

Inhalt: **Original-Mittheilungen.** I. Zur Frage der Hornhaut-Erosionen. Von Dr. **Fr. Schoeler**, Assistent der Geheimrath Schoeler'schen Augen-Klinik. — II. Ueber mydriatische Wirkung von Pilocarpin-Lösungen. Von Dr. **Ernst Lilienfeld**, gew. Secundär-Arzt der Deutschen Univ.-Augen-Klinik zu Prag. (Schluss.)

Klinische Beobachtungen. Ueber einen Fall von Star-Operation bei angeborenem Iris-Mangel. Von Dr. Fritz Mendel.

Neue Instrumente, Medicamente u. s. w. I. Das Magnet-Operationszimmer. Von J. Hirschberg. — II. Eine elektrische Augenoperations-Lampe. Von J. Hirschberg.

Neue Bücher.

Journal-Uebersicht. I. Zehender's Klinische Monatsblätter für Augenheilkunde. 1901. Januar—März. — II. Deutschmann's Beiträge zur Augenheilkunde. Heft XLV. — III. Wochenschrift für Therapie u. Hygiene des Auges. 1901. Nr. 1—14. — IV. Recueil d'ophtalmologie. 1901. Januar—Februar. — V. Revue générale d'ophtalmologie. 1901. Januar—Februar.

Vermischtes. Nr. 1—2.

Bibliographie. Nr. 1—2.

I. Zur Frage der Hornhaut-Erosionen.

Von Dr. **Fr. Schoeler**, Assistent der Geheimrath Schoeler'schen Augen-Klinik.

Schon vor einigen Jahren, im Herbst 1898, gelegentlich eines Gesprächs über die Keratalgia traumatica recurrens, Keratalgia traumatica, Disjunction des Hornhaut-Epithels, Erosion der Hornhaut, — gleichviel welchen Namen man für dieses bekannte Krankheits-Bild wählen will, — machte mich mein Lehrer, Geheimrath Schoeler, darauf aufmerksam, welch grundverschiedene Erklärungen für dieses Leiden ausgesprochen würden. —

An der Hand seiner Deutung und Behandlungsweise habe ich den Fällen einige Aufmerksamkeit geschenkt und möchte jetzt, angeregt durch die Aufsätze von Prof. Szili[1] und von Prof. A. v. Reuss[2], diese Deutung, die ich durchgehend bestätigt sah, mittheilen.

Die Art der Verletzungen, welche den schmerzhaften und sich nach scheinbarer Heilung leicht wiederholenden Process in der Hornhaut hervorrufen, ist ja bekannt. Auch wir haben die drei von v. Reuss betonten Verschiedenheiten des Verlaufs zu beobachten Gelegenheit gehabt. Nur möchte ich bemerken, dass sich bei den Fällen aus der ersten Gruppe der Folge-Erscheinungen fast immer eine geringe Trübung der Hornhaut bei seitlicher Beleuchtung oder durchfallendem Licht feststellen liess, wie dies auch Prof. Szili fand. Ich entsinne mich nur eines Falles, der, nebenbei bemerkt, sehr geringfügige Beschwerden angab — auch hier die Uebereinstimmung mit Prof. Szili —, bei welchem ich eine Trübung nicht feststellen konnte. Den Fall, wie Geheimrath Hirschberg[3] räth, sofort nach dem Erwachen zu untersuchen, hatte ich leider keine Gelegenheit. Uebrigens kann ich das Auftreten der Schmerzen nur nach dem Erwachen nicht für alle Fälle bestätigen. Einige Patienten gaben an, der Schmerz entstände bei starken und plötzlichen Bewegungen des Auges, andre wieder, auch beim Reiben der Augenlider.

Ich will die bei uns geübte Behandlungs-Methode vorausschicken, weil ich mich bei der Erklärung der Fälle auf dieselbe beziehen muss.

Bei allen drei Gruppen dieser Fälle, sowohl den frischen, wie den recidivirenden, wandten wir folgende Therapie an. Die Hornhaut wird cocaïnisirt und dann mit Chlorwasser, reinem oder verdünntem, je nachdem es ganz frisch ist oder schon durch Stehen an Chlor verloren hat, abgepinselt. Dabei entsteht in sämmtlichen Fällen ein beträchtlicher Epithel-Verlust der Hornhaut mit unregelmässigen, steilen Rändern. Bei den frischen Erosionen wird das Epithel in ziemlich weitem Umkreis um die sichtbare Erosion durch die Bepinselung entfernt. Bei den alten Erosionen ist der Epithel-Verlust auch nicht klein, nie nimmt er aber die ganze Oberfläche der Hornhaut ein. Ich betone das, wie es auch Prof. Szili thut, um nicht den Verdacht zu erregen, als liesse sich auf diese Art das Epithel einer unverletzten Hornhaut auch abpinseln. Bei reichlichem Cocaïn-Gebrauch lassen die erträglichen Schmerzen, welche die Pinselung hervorruft, sehr schnell nach. Die Nachbehandlung besteht im Gebrauch einer Atropin-Lanolin-Salbe und Umschlägen mit stark verdünntem Chlorwasser (etwa ein Theelöffel Chlorwasser auf die Untertasse Wasser). Diese Behandlung ist jedenfalls sehr viel bequemer, als das Tragen eines Ver-

[1] Archiv für Ophthalmologie, 1900. Bd. LI.
[2] Centralbl. f. Augenheilk., 1901, S. 78 u. 103.
[3] Centralbl. f. Augenheilk., 1890, S. 490.

bandes durch Wochen, wie ihn Prof. v. Reuss anwenden lässt. Die Atropin-Salbe wird fortgelassen, sobald kein Epithel-Defect und keine Trübung in der Hornhaut mehr zu entdecken ist, was meist in 3 Tagen, in seltenen Fällen wenige Tage später der Fall zu sein pflegt. Die Umschläge lassen wir gern noch einige Tage darüber hinaus fortbrauchen. Die Behandlung war immer eine ambulatorische. Recidive habe ich dabei nie gesehen.

Mit diesen therapeutischen Erfolgen stimmt die Beobachtung Prof. Szili's gut zusammen, dass er nach der Entfernung des abhebbaren Hornhaut-Epithels unleugbare Besserung gesehen hat, obgleich er die Abhebung nur zu mikroskopischen, nicht zu therapeutischen Zwecken vornahm. Er schiebt die Besserungen zwar der sorgfältigeren Nach-Behandlung zu, doch möchte ich ihm darin nicht beistimmen, sondern auf die Entfernung des Epithels das Hauptgewicht legen.

Die Kranken-Geschichten der einzelnen Fälle anzuführen, nachdem Prof. v. Reuss und Prof. Szili eine ganze Anzahl veröffentlicht haben, scheint mir von keinem Interesse.

Um nun zur Deutung dieser Krankheits-Formen zu kommen. so gehe ich von der leichten Abhebbarkeit des Epithels aus. Wie kommt dieselbe zu Stande? Wenn wir die Verletzten zur Beobachtung und Behandlung bekommen, ist bei der ungemein schnellen Wiederherstellung des Hornhaut-Epithels sicher schon ein Theil des ursprünglichen Substanz-Verlustes mit Epithel gedeckt. Die ursprüngliche Verletzung war entschieden umfangreicher. Bei all diesen Verletzungen entstehen die oberflächlichen Wunden durch Gegenstände mit nicht glatter und nicht sauberer Spitze oder Schneide. Das Hornhaut-Epithel wird abegeschält und höchstwahrscheinlich die entstehende Wundfläche chemisch verunreinigt, indem kleinste mikroskopische Partikelchen sich auf ihr festsetzen. Bei der schnellen Bedeckung der Wunde durch das Epithel werden die fremden Substanzen nicht mehr rechtzeitig abgestossen und bleiben so unter der Decke des neuen Epithels liegen. Das neugebildete Epithel findet dadurch nicht überall eine feste Verwachsung mit der Unterlage und wird bei jeder stärkeren Reibung der Lider gegen den Augapfel auf der Unterlage verschoben. Bei genügend hoher Reizung kommt es dann zu einer Flüssigkeits-Ansammlung zwischen dem Epithel und seiner Unterlage, die zur Abhebung desselben in Bläschenform führt. Wird nun einmal die ganze Fläche des Substanz-Verlustes blossgelegt und so gründlich gereinigt, wie das durch Chlorwasser-Pinselungen geschieht, so findet das neue Epithel kein Hinderniss zur Verklebung mit der Unterlage und heilt, ohne eine jede Trübung in der grossen Mehrzahl der Fälle zu hinterlassen. Auf diese Weise wird auch das Recidiviren der Erkrankung verständlich, wenn wir nur die unter dem Hornhaut-Epithel lagernden Fremkörper analog denjenigen betrachten wollen, die in andren Theilen des menschlichen Körpers einheilen, um nach un-

gewisser Zeit der Ruhe oft ohne nachweisbaren Grund erneute Beschwerden zu machen.

Ob der ganze Bezirk des Epithels, soweit er abgepinselt werden kann, bei der ursprünglichen Verletzung entfernt worden war, oder ob vielleicht ein gewisser, geringer, peripherer Antheil des Epithels erst nach der Verletzung durch Eindringen von Thränenflüssigkeit etwa oder andrer Substanzen seine Befestigung an der Unterlage verliert, oder ob endlich bei der Verschiebung der Epithel-Zellen, wie sie bei der Heilung nach Ranvier's Angaben stattfindet, eine Lockerung des betheiligten, umgebenden Epithels vor sich geht, kann ich nicht entscheiden. In der Hauptsache scheint mir die Verletzung als solche den ganzen Epithel-Defect hervorzurufen. Sicher ist jedenfalls der ursprüngliche Defect grösser, als die Erosion, die wir zu Gesicht bekommen. Sicher ist auch der vorzügliche Erfolg, den die Abpinselung des Epithels sowohl in Bezug auf recidivfreie Heilung, als auf das Nachlassen der Schmerzhaftigkeit bringt, wie es ja auch aus Prof. Szili's Beobachtungen hervorgeht. Dass es sich um eine Einschliessung von fremden Substanzen unter dem schnell sich hinüberschiebenden Epithel handelt, scheint mir auch sicher.

Auf den ersten Blick will sich mit dieser Deutung der Erscheinungen die Thatsache nicht vereinen lässen, dass Prof. v. Reuss mit fortgesetzten Verbänden dabei gute Heilung gesehen hat. Ich erkläre mir seine Erfolge aber auf folgende Weise: Ein Verband stellt niemals den Bulbus ruhig. Er drückt die Lider aber fester an den Augapfel an. Ja in Folge eines drückenden und zu lange liegenden Verbandes kommt es zu oberflächlichen Ulcerationen der Hornhaut. Wenn nun Prof. v. Reuss den Patienten den Verband tragen liess, so bewirkte die verstärkte Reibung der Lider, dass das lose anhaftende Epithel in toto abgelöst wurde, die Verunreinigungen durch die Reibung entfernt und dadurch ähnlich günstige Heilungs-Bedingungen geschaffen wurden, wie durch die Abpinselung mit desinficirendem Chlorwasser. Die dabei entstehenden Schmerzen hat Prof. v. Reuss dann mit dem verordneten Cocaïn bekämpft. Nach der Entfernung des Epithels durch Abpinselung und darauf folgender Salben-Behandlung ist ein schmerzstillendes Mittel fast nie nothwendig gewesen.

Uebrigens haben im Juni 1889 auf einer Sitzung der Ophthalmological Society of the United Kingdom Dr. Bronner und Hutchinson jun., wie ich einem Referat dieses Centralblattes entnehme, auch die Vermuthung ausgesprochen, dass es sich bei diesen Verletzungen um ein chemisches Irritans handeln möge.

Was die mikroskopischen Untersuchungen Prof. Szili's anbetrifft, kann ich mir in Bezug auf dieselben kein Urtheil bilden; selbst verfüge ich über keine. Da es ihm selbst nicht gelingt, zu einer einheitlichen Deutung der Befunde zu kommen, so dürfte es noch am meisten Wahrscheinlichkeit bieten, dieselben als secundäre Zerrungs-Erscheinungen anzusprechen.

Die überaus günstigen Resultate unsrer so wenig eingreifenden und die Patienten wenig belästigenden Behandlungs-Methode veranlassten mich zu dieser Mittheilung, wobei ich nicht umhin konnte, die sich daraus ergebende Deutung anzuschliessen. Diese Behandlung wird seit 20 Jahren mit stets gleichbleibendem Erfolg ausgeführt.

[Aus der deutschen Universitäts-Augenklinik von Prof. W. Czermak in Prag.]

II. Ueber mydriatische Wirkung von Pilocarpin-Lösungen.

Von Dr. **Ernst Lilienfeld**, gew. Secundär-Arzt der Klinik.

(Schluss.)

Bei diesen Untersuchungen erkannte ich wiederum die grosse Bedeutung der individuellen Unterschiede der „Versuchspupillen" bez. ihrer Reactionsfähigkeit auf Pilocarpin, trotzdem ich oben erwähnte Cautelen bei Wahl der Versuchs-Personen streng eingehalten habe. Ich führe daher als Ergebniss meiner Experimente nur das an, was ich ganz regelmässig in allen Fällen gesehen habe: die Zeit, innerhalb welcher nach Instillation dieser älteren Lösungen die Contraction der Pupille begann und die maximale Verengung (1—1,5 mm) erreicht wurde, differirt nur unbedeutend von den analogen Zahlen bei frischen Lösungen. Im Zustande maximaler Miose blieb die Pupille aber nur höchstens $1^1/_2$ Stunden, meist viel kürzer. Diese Abschwächung ihrer Wirksamkeit scheinen Pilocarpin-Lösungen nach etwa 4 Wochen zu erfahren, doch habe ich einmal das Gleiche auch bei einer 10 Tage alten Lösung gesehen. Für den anti-glaucomatösen Effect derselben ist diese Thatsache wohl nicht ohne Bedeutung und verdient sicherlich die Aufmerksamkeit des praktischen Arztes, der bisher solche Lösungen für länger haltbar angesehen hat, (Fuchs 10). Sehr bemerkenswerth erscheint mir aber noch folgende Beobachtung: nachdem die Pilocarpin-Pupille ganz allmählich, etwa im Verlaufe von 24 Stunden, so weit geworden war wie die andre, kam es ganz regelmässig etwa 30 Stunden nach der Einträuflung zu einer Erweiterung der Pilocarpin-Pupille, die zwar nur $^1/_2$—1 mm betrug, stets aber noch durch weitere 16—24 Stunden sicher erkennbar war. Ich stelle erfahreneren Fach-Collegen die Erwägung anheim, ob nicht diese „Spätmydriase nach Pilocarpin-Instillation" den Verlauf des nächsten Prodromal-Anfalles beeinflusst, der ja sicherlich vielfach mit ihr zeitlich zusammenfällt. — Die soeben besprochenen Lösungen sind aus Merck'schem Pilocarpin-Hydrochlorid dargestellt und frei von Atropin befunden worden. Z. Th. war es jenes Präparat, in dessen ganz frischer Lösung Herr Dr. Wiechowski Jaborin gefunden hat (s. o.).

Indem ich mich hier zunächst auf die Anführung blosser Thatsachen und einer naheliegenden praktischen Consequenz derselben beschränke, bin

ich mir wohl bewusst, dass die soeben geschilderten Eigenschaften „älterer" Pilocarpin-Lösungen ganz andre sind als jene unsrer fraglichen 8—10 Tage alten Lösung, wenn man auch den Unterschied als einen bloss graduellen bezeichnen könnte. Nach den sonstigen Erfahrungen der Chemiker über Labilität des Pilocarpins ist es wohl naheliegend anzunehmen, dass sich dieses Alkaloid unter Einwirkung von Licht, Mikro-Organismen, Luftsauerstoff u. ä. bei längerem Stehen bis zu einem gewissen Grade zersetzt, wodurch der Pilocarpin-Gehalt älterer Lösungen abnimmt, und von früher vorhandenes „Jaborin", welches gegen derartige Schädlichkeiten resistenter zu sein scheint, mehr zur Geltung kommt. Man kann sogar auf Grund des weiter unten über „Jaborin" Gesagten auch schliessen, dass bei jenen Zersetzungs-Processen neues „Jaborin" entsteht. Soweit ich aber aus meinen physiologischen Untersuchungen schliessen kann, haben diese „Um- und Zersetzungs-Processe" allein den mydriatischen Effect der fraglichen Lösung nicht herbeigeführt, wenn sie auch für die Brauchbarkeit älterer Lösungen nicht gleichgültig sind. Anderweitige Schädlicheiten haben auf unsre Lösung nicht eingewirkt. Die Besonderheiten der letzteren in einer Anomalie des krystallisirten Pilocarpins zu suchen, scheint mir deshalb nicht gerechtfertigt, weil aus demselben vor- und nachher miotische, wenn auch jaborin-haltige, Lösungen dargestellt wurden und eine Ungleichheit des Präparates unwahrscheinlich ist. Ich bin daher nicht in der Lage, auf Grund meiner bisherigen Nachforschungen genau zu sagen, wie der hohe Gehalt meiner Lösung (vom 28. Januar) an mydriatischen Umsetzungs-Producten des Pilocarpins zustande gekommen ist, wenn ich auch ruhig behaupten kann, dass auf sie nur solche Einflüsse zur Geltung kamen, denen auch andre Arznei-Lösungen unter gewöhnlichen Umständen häufig ausgesetzt sind. Ich halte es daher für ganz wohl möglich, dass auch in der letzten Zeit anderweitig Aehnliches bei Pilocarpin-Lösungen beobachtet wurde, ohne die richtige Deutung zu erfahren: vielleicht ist schon so manche „Mydriase bei Glaucom-Kranken trotz Pilocarpin-Instillation" durch eine besondere Intensität des Krankheits-Prozesses erklärt werden, während sie durch mangelhafte Beschaffenheit des Medicamentes bedingt gewesen ist.

Einschaltungsweise sei mir eine kurze Notiz über die Bedeutung des üblichen Sterilisirens für die miotische Wirkung unsrer Pilocarpin-Lösungen gestattet, trotzdem eine abnorme Temperatur auf die fragliche Lösung weder bei Bereitung noch später eingewirkt hatte. Sidler-Huguenin (33) hat unser Alkaloid bei seinen unten citirten Untersuchungen nicht berücksichtigt. Ich kochte eine 1% Pilocarpin-Lösung im Strohschein'schen Fläschchen dreimal je 5′ und ersetzte hernach genau das abgedampfte Wasser. Die miotische Wirkung der Lösung war nach dem Kochen fast die gleiche, wie vorher, und hat selbst durch völliges Eindampfen am Wasserbade und Wieder-Auflösen (bei unveränderter

Concentration) nicht wesentlich gelitten. Dieser Befund widerspricht zunächst scheinbar den Erfahrungen von HARNACK u. MAYER über die Bildung des „Jaborins" aus Pilocarpin (s. S. 136) und der den Chemikern bekannten Thatsache, dass Alkaloide durch Erhitzen über offener Flamme leicht zersetzt werden. Es kann daher geschehen, dass ältere Lösungen die man z. B. vor Operationen wiederholt und minder vorsichtig sterilisirt, hierdurch an miotischer Wirksamkeit einbüssen.

Nachdem wir also „Jaborin" als das mydriatische Princip unsrer Lösung erkannt hatten, suchte ich darüber mir Klarheit zu verschaffen, wie „reines Jaborin" auf das menschliche Auge wirkt, da mir RAMPOLDI's Arbeit (26) zu dieser Zeit noch nicht vorgelegen hatte. Herr MERCK sandte mir als „Jaborin" 0,5 gr einer syrupösen braunen Masse, die er laut schriftlicher Mittheilung vor längerer Zeit dargestellt hatte, ohne für vollkommene Reinheit des Präparates zu garantiren, weil sowohl die Base selbst als auch ihre Salze amorph sind, also nicht genügend Anhaltspunkt für die Beurtheilung der Reinheit bieten. In mit wenig HCl angesäuertem Wasser löste sich das Jaborin leicht auf, und zwar wurde eine 1% hellgelbe wässerige Lösung von Jaborinum chloratum dargestellt, die genau neutral reagirte und etwas NaCl (von der Alkalisirung her) enthielt. Dieselbe hatte bei Kaninchen keinen mydriatischen Effect, während RAMPOLDI einen solchen gesehen hat. Der durch Punction der Vorderkammer seines Versuchs-Thieres gewonnene Humor aquaeus bewirkte, bei einem klinischen Patienten instillirt, Mydriase mittleren Grades. Unsre Jaborin-Lösung erzeugte beim Menschen, in den Bindehautsack eingeträufelt, etwas pericorneale Injection und nur unwesentliche subjective Beschwerden. Im Verlaufe der zweiten Viertelstunde nach Application wurde die Pupille eine Spur enger (höchstens um 0,5 mm) und blieb so etwa 35′; nach Ablauf der ersten Stunde waren beide Pupillen gleich, $1^1/_2$—2 Stunden n. d. E. trat Erweiterung ein, die nach wenigen Minuten 1 mm betrug und durch weitere 24 Stunden erkennbar war, um dann allmählich zu verschwinden. Die Accommodation und Reaction der Pupille wurden durch Jaborin nicht alterirt. RAMPOLDI's 1% Lösung führte bei einem 10jährigen Knaben eine „bescheidene Mydriasis" ohne Störung der Accommodation herbei. Eine 2% Jaborin-Lösung bewirkte heftiges Brennen im Auge, nach 30′ deutliche Mydriasis, die aber nur einen „mittleren Grad" erreichte und 3 Stunden anhielt, um nach 26 Stunden gänzlich zu verschwinden. 50′ n. d. E. wurde leichte „Asthenopie der Accommodation" beobachtet.

In einem weiteren Versuche erprobte ich die physiologische Wirkung eines Gemenges von 7,5 ccm (gut wirksamer) 1% Pilocarpin-Chlorid-Lösung mit 2,5 ccm meiner 1% Jaborin-Chlorid-Lösung (0,075 gr P.: 0,025 gr J.): 14′ n. d. E. beginnt eine Miose, die nach weiteren 10′ fast maximal wird (1,5 mm, Reaction aufgehoben) und 1 Stunde dauert; hernach kehrte die Pupille allmählich zur Norm zurück. 18 Stunden n. d. E. consta-

tierte ich jedoch auch hier eine nachträgliche Erweiterung der Pilocarpin-Pupille um 0,5—1 mm gegenüber der andren, und diese Differenz blieb durch weitere 24 Stunden deutlich erkennbar. RAMPOLDI berichtet über einen analogen Selbstversuch (1 gtt. einer Sol.: Jabor. 0,1, Piloc. mur. 0,15 in Aqu. dest. 5), bei welchem seine Pupille nach 13′ allmählich enger wurde, um sich bis auf $^1/_3$ ihres früheren Durchmessers zu verkleinern. 1 Stunde n. d. E. beide Pupillen gleich, $1^1/_2$ Stunde n. d. E. die Versuchs-Pupille grösser und 2 Stunden n. d. E. doppelt so gross als die andre. Diese Mydriase erhielt sich durch weitere 8 Stunden, verlor sich am nächsten Tage. Keine Accommodations-Störung während der ganzen Versuchsdauer.

Zum Schlusse noch einige Worte über die chemischen Beziehungen zwischen Pilocarpin und „Jaborin", wie mir diese nach dem jetzigen Stande der bezüglichen sehr umfangreichen Forschungen von Herrn Doc. MEYER, Adjuncten des chemischen Institutes der deutschen Universität, welcher dieser Frage seit Jahren vollste Aufmerksamkeit widmet, freundlichst dargestellt wurden. Mit Sicherheit sind bis jetzt vier Jaborandi-Alkaloide isolirt worden: 1. Pilocarpin ($C_{10}H_{13}NO_2NCH_3$), 2. Pilocarpidin ($C_{10}H_{13}NO_2NH$), 3. Isopilocarpin und 4. Isopilocarpidin, welche die gleiche Zusammensetzung wie 1. bezw. 2. haben und sich nur physikalisch durch verschiedene Schmelzpunkte und andre optische Activität von ihnen unterscheiden. (Physikalische Isomerien.) Zum Theil vielleicht in der Stamm-Pflanze vorhanden, bilden sich diese Neben-Alkaloide, wie bereits oben vom „Jaborin" gesagt, aus dem Pilocarpin bei der chemischen Rein-Darstellung desselben, „da diese Base bereits durch die einfachsten chemischen Eingriffe verwandelt wird und in isomere Alkaloide übergeht. Die Isolirung des Pilocarpins von den Neben-Alkaloiden ist aber erst in der neuesten Zeit gelungen" (PICTET-WOLFFENSTEIN 24). Die von HARNACK und MAYER angeführten chemischen Manipulationen, bei denen Pilocarpin in „Jaborin" überführt wurde (Eindampfen saurer oder alkoholischer Pilocarpin-Lösungen, Erhitzen des P. mit Salzsäure in zugeschmolzener Röhre, einfaches Erhitzen des freien P.), bewirken sicherlich z. Th. die Umwandlungen des P. in sein Isomeres, das „Isopilocarpin", von PETIT und POLONOWSKY (23) irrthümlich als „Pilocarpidin" bezeichnet. Es sei noch besonders hervorgehoben, dass das Isopilocarpin, diesen chemischen Eingriffen ausgesetzt, sich nicht im entgegengesetzten Sinne umwandelt.

Nachdem uns aus der Literatur bekannt war, dass Pilocarpidin dem Pilocarpin physiologisch gleich ist (17), war es naheliegend, in den Isoproducten das mydriatische Princip der käuflichen Pilocarpin-Präparate zu suchen. Herr Docent MEYER stellte mir aus MERCK'schem Pilocarpinum hydrochloricum genau nach der Vorschrift in MERCK's Arbeit (s. Literatur-Verzeichniss Nr. 22: Trocknen des P. durch 4 Stunden bei 130° C. im Trockenschrank, Schmelzen im Paraffin-Bade $^1/_4$ Stunde bei

200° C., langsames Erkalten) ein „modificirtes Pilocarpin“ i. e. Isopilocarpin her, welches ich in 1% Lösung am Menschen erprobte: 14′ n. d. E. Miose bis auf 2 mm, 1 Stunde später Beginn der Erweiterung der Pupille, welche nach weiteren 8 Stunden um 0,5 mm grösser ist als die Vergleichs-Pupille und 17 Stunden so bleibt. Reaction dauernd erhalten. Wenn demnach auch Pilocarpin durch obigen Eingriff nach MERCK's Untersuchungen chemisch intact bleibt, so scheint es doch an physiologischer Wirksamkeit hierbei beträchtlich einzubüssen, ohne freilich sich in HARNACK-MAYER's „Jaborin“ zu verwandeln. Trotzdem glauben wir, im Isopilocarpin auf Grund seines chemischen und physiologischen Verhaltens einen der mydriatischen Bestandtheile des „Jaborins“ zu erkennen. Dies dürfte auch vom Isopilocarpidin (HARNACK's Jaboridin) gelten, wie aus der unter Nr. 17 citirten Arbeit hervorgeht[1].

Mit dieser steht aber in vollster Uebereinstimmung die auf Grund neuester chemischer Untersuchungen aufgestellte Ansicht, dass „Jaborin“ überhaupt kein neues einheitliches Alkaloid sei, sondern ein Gemenge von wenig Pilocarpin mit seinen Umwandlungs-Producten, namentlich Isopilocarpin, Pilocarpidin und Isopilocarpidin. Die bisherige „Jaborin-Forschung“ erfährt hierdurch nur eine formelle Aenderung ihres Namens, aber auch eine volle Bestätigung ihrer sachlichen Resultate.

Vorstehende Erfahrungen führen zu folgenden praktischen Consequenzen hinsichtlich der Verwendbarkeit unserer Pilocarpin-Präparate: Eine Ausscheidung dieses wichtigen Medicamentes aus unsrem Arzneischatze ist schon deshalb unthunlich, weil wir bisher weder einen gleichwerthigen, noch besseren Ersatz für dasselbe haben. Den im Handel vorkommenden Präparaten wird man freilich nicht ohne ein gewisses Misstrauen begegnen können. Dasselbe ist aber dann zweifellos behoben, wenn unsre chemischen Fabriken sich von der Reinheit ihrer Producte nicht nur durch Bestimmung des Schmelzpunktes oder andrer physikalischer oder chemischer Eigenschaften überzeugen, sondern auch die physiologische Wirksamkeit der Pilocarpin-Präparate direct prüfen: Was bezüglich ihres Verhaltens zum Frosch-Herzen zu verlangen ist, habe ich oben nach HARNACK u. MAYER wörtlich citirt. Mir scheint es aber mindestens gleich maassgebend für die therapeutische Eignung des Pilocarpins zu sein, wenn man dasselbe vor seiner Hinausgabe in den Handel, unmittelbar am Menschen als kräftig, rasch und anhaltend wirksames Mioticum erprobt haben wird: Diese beiden Aufgaben können naturgemäss nur unsren pharmakologischen Universitäts-Instituten, bezw. Augen-Kliniken zufallen, da

---

[1] Das im Titel dieser Arbeit angeführte Alkaloid ist „Pilocarpidin“. Dieses geht durch chemische Eingriffe, namentlich Oxydation, in eine amorphe „atropinartige“ Base über: Jaboridin, von CHASTAING (l. c.) genauer untersucht. „Das bisher als Jaborin Bezeichnete ist wahrscheinlich ein Gemenge von Jaboridin und Jaborin.“

dieselben ein geeignetes und reichliches Versuchs-Material, eingehende, exacte und oft recht ausgedehnte Beobachtung erfordern. Dieser Wunsch nach regelmässiger Controle einer Arznei „durch Versuche an Menschen" vor dem Verkaufe wird wohl in Fachkreisen, die mit dem Wesen der Pilocarpin-Wirkung vertraut sind, keinen Anstoss erregen, da ja der bisher „bei neuen Arzneien" vielfach übliche umgekehrte Vorgang ihnen so manche Enttäuschung gebracht hat. — Eine nach den bisherigen Vorschriften der Pharmakopöe vorgenommene Prüfung des Pilocarpinum hydrochloricum bietet keine Garantie für Reinheit und Brauchbarkeit dieses Medicamentes. Wir werden dasselbe unsren Glaucom-Kranken nur dann ruhig ordiniren können, wenn der Apotheker amtlich verhalten sein wird, nur solches Pilocarpin zu beziehen, welches von competenter Stelle beglaubigt ist. Ich bin mir dabei wohl bewusst der Schwierigkeiten, ein von Nebenalkaloiden freies Pilocarpin darzustellen, glaube aber, dass der Augen-Arzt gerade bei diesem Mittel eine solche Forderung stellen darf. Meinen besonderen Wunsch nach dauernder Sicherung der guten Beschaffenheit einer Arznei durch derartige Maassnahmen werden wohl unsre staatlichen Sanitätsbehörden gerechtfertigt finden, da dieselben Gleiches bezüglich vieler Lebensmittel, Gebrauchs-Gegenstände u. s. w. bereits verfügt haben.

Bei exacter Verwahrung wird das krystallisirte Präparat, auch bei Monate langer Lagerung, sich nicht verändern. Die Dispensation erfordert peinlichste Aufmerksamkeit, insbesondere in Spitals-Apotheken, wo vielfach Mydriatica, die in so minimalen Dosen noch wirksam sind, gleichzeitig verabfolgt werden. Da letzte Spuren solcher nur durch umständliche, namentlich mechanische Reinigung aus Flaschen entfernt werden können, sind zum Aufbewahren aller derartiger Arznei-Lösungen in unsren Medicamenten-Schränken separate Gefässe zu empfehlen, aus dunklem Glase, breit-halsig und mit dauernder Signatur an Flasche und Glas-Stöpsel. — Auf Grund meiner Erfahrungen über die Veränderungen von Pilocarpin-Lösungen bei längerem Stehen halte ich für zweckmässig, nur geringe Mengen dieser Lösungen (etwa 10—15 g) vorräthig zu halten und auch dem Kranken häufige Erneuerung seiner Tropfen (in 2—3 wöchentlichen Intervallen) anzurathen. — Sidler-Huguenin (33) hat gefunden, dass alkoholische Stamm-Lösungen von Atropin und Cocaïn Jahre lang steril bleiben, sich weder chemisch, noch physiologisch verändern; er lässt dann hieraus mittels graduirter Pipette gebrauchs-fertige Lösungen mit gekochtem Wasser herstellen, ohne je schädliche Wirkung des (sehr verdünnten) Alkohols zu sehen. Ob sich dieses Verfahren auch für Pilocarpin verwenden liesse, müsste erst besonders erprobt werden. — Die eventuelle Schädigung des Pilocarpins durch das übliche Sterilisiren, bezw. das letztere, kann man dadurch vermeiden, dass Pilocarpin in Aqua destillata sterilisata (auf Zimmer-Temperatur abgekühlt) gelöst und bei der Instillation der Lid-Rand nicht berührt wird. Der im Tropf-Röhrchen verbleibende Flüssigkeits-

Rest darf nicht rückgebracht werden, und das erstere ist nach Durchspülung separat zu sterilisiren.

Im Verlaufe der Publication habe ich wiederholt zugegeben, dass es mir nicht gelungen ist, alle dem Leser sich aufdrängenden Fragen in befriedigender Weise zu lösen; ich bin jedoch überzeugt, dass weitere gemeinsame klinische, pharmakologische und chemische Forschung uns nicht nur volle Klarheit derselben, sondern auch ein tadelloses Pilocarpin-Präparat bringen wird. Zu vorliegender Mittheilung hielt ich mich aber deshalb bereits jetzt berechtigt, um die zur Mitwirkung angerufenen Kreise auf dieses Thema aufmerksam zu machen und hierdurch meinen Schlussfolgerungen rascheste Durchführung zu sichern.

Bei diesen Untersuchungen habe ich mich dauernd einer solchen anregenden Theilnahme und Unterstützung seitens meines hochverehrten Chefs, Herrn Prof. Czermak, seiner Assistenten und der oben erwähnten Universitäts-Institute erfreut, dass ich mich hier zu nochmaliger allseitiger Danksagung verpflichtet fühle.

Literatur-Verzeichniss.

1. Albertoni, P.: Sulla azione della pilocarpina. Annali di Ottalmologia, Pavia. 1878. VII. p. 427.

2. Derselbe: Analoge Beobachtungen. Gaz. med. Ven. 1878. März.

3. Derselbe: Ueber die Wirkung und Zusammensetzung des Jaborandi. Arch. f. exp. Path. u. Pharm. 1879. XI. S. 415.

4. Beilstein: Organische Chemie. 1897. Bd. III. S. 925. Jaborin.

5. Brenac: Recherches compar. sur le Jaborandi, la Pilocarpine et la Jaborine. Thèse de Lyon, 1881.

6. Chastaing, M.: Recherches sur la pilocarpine. Compt. rend. XCIV. S. 968.

7. Coppola, F.: Ueber die physiologische Wirkung des Pilocarpins und seiner Derivate in Beziehung auf ihre chemische Structur. Annali di chim. e di farmac. 1888, 8—81, referirt in Maly's Jahresber. über die Fortschritte der Thierchemie. 1888. XVIII. S. 44.

8. Curschmann: Ueber Pilocarpinum muriaticum. Berliner klin. Wochenschrift. 1877. S. 25.

9. Dragendorf: Ermittlung von Giften. 1895. S. 224.

10. Fuchs: Lehrbuch der Augenheilkunde, S. 291 ff.

11. Galezovski: Ueber Pilocarpin. Gaz. d. Hôp. 1877. Nr. 130.

12. Galippe-Bochefontaine: Mydriasis nach Pilocarpin-Instillationen. Gaz. méd. de Paris. 1875.

13. Gaz. medic. ital. di Lomb. 1875: Ambrosioli, Robin, Martindale, Ringer-Gould, Twedy, Tonoli, Rampoldi, 1885 Pierd'houy: Arbeiten über Pilocarpin-Miosis-Mydriasis, bezw. Jaborin.

14. George, B.: Ein Beitrag zur Wirkung des Jaborandi auf den Sphincter pupillae und Accommodations-Apparat. Inaug.-Dissert. Greifswald.

15. Harnack-Meyer: Untersuchungen über die Wirkung der Jaborandi-Alkaloide u. s. w. Arch. f. exp. Path. u. Pharmak. 1880. XII. S. 366.

16. Derselbe: Untersuchungen über die Alkaloide der Jaborandi-Blätter. Liebig's Annalen der Chemie. CCIV. S. 62.

17. Derselbe: Ueber einen basischen Begleiter des Pilocarpins in den Jaborandi-Blättern. Centralbl. f. d. medicin. Wissenschaften. 1885. Nr. 24. S. 417.

18. Derselbe: Ueber die Alkaloide der Jaborandi-Blätter. Arch. f. exp. Pathol. u. Pharmak. 1886. XX. S. 439.

19. Kahler-Soyka: Kymographische Versuche über Jaborandi. Ebd. VII. S. 435 und Med. Centralbl. 1876. S. 541.

20. Langley, J. N.: Wirkung von Jaborandi-Extracten auf das Herz. Centralbl. f. med. Wissensch. 1877. S. 124 und Stud. from the physiol. Laborat. in the Univers. of Cambridge. 1875.

21. Lewin: Ueber die Wirkung des Pilocarpins im Allgemeinen u. a. syph. Proz. im Besonderen. Charité-Annalen. V. S. 489. (Referirt in Michel's Jahresbericht 1880. S. 226.)

22. Merck's Jahresbericht für 1896, S. 11: Ueber Pilocarpidin.

23. Petit-Polonovsky: Ueber Pilocarpin und Pilocarpidin. Journal de Pharmac. et de Chemie. 1897.

24. Pictèt-Wolfenstein: Pflanzen-Alkaloide. 1900.

25. Rampoldi: Ueber Pilocarpin-Wirkung und ophth. Indicationen. Annali di Ottalmol. Pavia. VII. 4.

26. Derselbe: Sperimenti e osservazioni intorno alla azione fisiologica della jaborina sull' occhio. Ann. di Ottalm. 1886. XV. p. 118. Refer. in Michel's Jahresber. 1886, S. 236 und in Knapp-Schweigger's Archiv f. Ophth. 1887, S. 17.

27. Rampolini: Untersuch. über Pilocarpin-Wirkung beim Menschen. Annal. di Ottalm. IV.

28. Realencyclopädie der gesammten Pharmacie 1889 (Geissler-Möller) Bd. V. S. 359. Artikel „Jaborandi".

29. Ringer-Sidney: Ueber Pilocarpin. Med. Centralzeitung 1876 und Handbuch der Therapie, 6. Auflage.

30. Sassezki: Beitrag z. klin. Gebrauche d. Pilocarpin. muriat. St. Petersb. med. Wochenschrift. 1879, S. 41.

31. Scholz, H.: Die älteren und neueren Mydriatica, Miotica und Anaesthetica in der Augenheilkunde, Knapp-Schweigger's Archiv. 1900. Bd. XC. S. 125 u 134.

32. Scotti: Ueber die Wirkung des Pilocarpin. mur. Berliner klin. Wochenschr. 1877. S. 141—143.

33. Sidler-Huguenin: Ueber die Einwirkung v. Sterilisations-Verfahren auf Cocaïn-Lösungen und über die beste Methode, Cocaïn und Atropin steril aufzubewahren. Corresp.-Bl. f. Schweizer Aerzte. 1900. Nr. 6. Referirt in Wolffberg's Wochenschrift für Hyg. u. Ther. d. Aug. 1901.

34. Tonoli: Wirkung des Jaborandi auf das menschl. Auge bei interner Verabreichung von Jaborandi-Infusen. Gaz. med. ital. lomb. 1875.

35. Derselbe: Ancora sull' azione della jaborandi nella miosi e mydriasi pupillare Ibid. 1878. p. 334.

36. Derselbe: La jaborandi nelle produzioni della miosi et mydriasi. Ibid. 1878. p. 321.

Klinische Beobachtungen.

[Aus Prof. Hirschberg's Augen-Heilanstalt.]

Ueber einen Fall von Star-Operation bei angeborenem Iris-Mangel.

Von Dr. Fritz Mendel, zweitem Assistenz-Arzt.

Der angeborene vollständige Iris-Mangel ist eine nicht häufig auftretende Missbildung beider Augen, gelegentlich hereditär und meistens beide Augen betreffend. Die hinzutretenden Complicationen, wie Augen-Zittern, Hornhaut- und Linsen-Trübungen, nebst der Lichtscheu sind es, welche die Sehschärfe bedeutend herabsetzen.

Vor Allem finden sich auch dabei Trübungen in der Linse, so z. B. vorderer und hinterer Polar-Star, Trübungen im hinteren Theil der Rinde, Schicht-Star, und in Folge des lückenhaften Zustandes der Zonula Verschiebung der Linse. Ein Fall[1] dieser Art, der vom 4. Lebensmonat bis zum 10. Lebensjahre verfolgt, und in dem allmähliche Entwicklung von Trübung und Verschiebung der Linse nachgewiesen werden konnte, wurde von Herrn Geheimrath Hirschberg im Jahre 1888 veröffentlicht.

Ueber einen ganz ungewöhnlichen Fall von Star-Operation bei Iris-Mangel, wie er meines Wissens bis jetzt in der Literatur noch nicht beschrieben ist, möchte ich im Folgenden kurz berichten.

Es handelt sich um einen 28jährigen Mann, der am 15. Februar 1900 in die Anstalt aufgenommen wurde.

Anamnestisch ergab sich gesunde Familie. Der Kranke selbst leidet seit Kindheit an Augen-Zittern und hochgradiger Schwachsichtigkeit. Seine Arbeit (Floss-Holzen) konnte er in genügender Weise verrichten.

Am 23. Januar 1900 flog ihm ein Stück Holz gegen das linke Auge. Er arbeitete noch $1^1/_2$ Tage weiter, musste dann aber aufhören.

Status 15. Februar 1900:

Beiderseits Augen-Zittern und Fehlen der Regenbogenhaut, Augen eher klein, aber reizlos. Spannung auf dem linken Auge etwas herabgesetzt.

Rechts ist die Linse theilweise getrübt. Es besteht hinterer Rinden-Star, sowie speichen-förmige Trübungen vorn und kleine halbmond-förmige am vorderen Scheitel.

Links besteht vollständige Linsen-Trübung.

R. Finger in 4—5 Fuss, Gesichtsfeld normal, L. Handbewegung in 2 Fuss, Projection gut. Mit dem Augen-Spiegel erhält man rechts rothen Reflex, links nicht.

Die ursprünglich bestehende Linsen-Trübung des linken Auges ist also durch die Verletzung beim Holz-Roden zu einer vollständigen geworden.

Die Ausziehung des Stars aus einem Schnitt in der Hornhaut, bezw. in ihrem Rand-Theil schien gewagt, wegen der möglicher Weise bestehenden Unvollständigkeit des Aufhänge-Bandes; und, obwohl wir die Resorptions-Verhältnisse in einem solch ungewöhnlichen Falle noch nicht kennen, wurde doch die Discission vorgezogen.

Dieselbe wurde von Herrn Geheimrath Hirschberg am 17. Februar 1900 in der Weise vorgenommen, dass das am Hornhaut-Rande eingestochene

[1] Centralbl. f. pr. Augenheilk. 1888, S. 13.

Knapp'sche Messerchen der Linse einen Schnitt beibrachte. Kammerwasser floss nicht ab, aber die Linse verschob sich ein wenig.

Der Wund-Verlauf war ein guter. Die Resorption ging trotz des Fehlens der Iris, der diese Function zugeschrieben wird, ganz gut von Statten. Am 14. Mai 1900, also 3 Monate nach vorgenommener Discission, sieht Patient mit + 12 Di = $^5/_{50}$, mit + 16 Di Sn. 7 in 5″. Aber der verkleinerte Kern, der aussen-oben in der Kammerbucht fixirt geblieben war, fiel etwa einen Monat später nach unten. Die Sehkraft war sofort besser. Indessen stellten sich von nun ab häufiger Röthungen des Auges und leichte Schmerz-Anfälle ein, hauptsächlich des Nachts.

Diese Reizung wiederholte sich alle paar Wochen, hielt aber immer nur wenige Tage an. Der Druck war gewöhnlich normal, bisweilen beobachtete man ein leichtes Ansteigen, wobei auch die Hornhaut etwas ödematös wurde.

Immerhin gingen die Anfälle stets zurück, ehe man zur Extraction sich entschliessen konnte.

Am 20. October 1900 wird Patient aus der Klinik entlassen. Das Auge ist völlig reizlos, der Druck normal, die Hornhaut bis auf die auf beiden Augen bestehenden Rand-Trübungen klar. Schöne tiefschwarze grosse Pupille, in deren unterem Theil der sehr verkleinerte Kern etwas beweglich liegt.

L. Mit + 12 D. ⌒ + 2,0 D. c. → S = $^5/_{35}$, Gesichtsfeld normal.

Der Operirte stellte sich von Zeit zu Zeit vor, mit befriedigendem Zustand. Die Figuren I—V (2:1) zeigen die langsame Auflösung der angeschnittenen Linse: I. giebt das Aussehen am 7. April 1900; II. am 14. Mai 1900; III. am 9. Juli 1900; IV. am 29. September 1900; V. am 5. December 1900.

I.

II.

III.

IV.

V.

Am 16. Januar 1901 musste aber Patient wegen Wiederkehr der Reizung wiederum aufgenommen werden. Nach einigen Tagen war das Auge, dessen Linsenkern inzwischen auf 2—3 mm geschrumpft, wieder reizlos; und es wurde beschlossen, zunächst das rechte, auf dem der Star inzwischen fast vollständig geworden, zu operiren.

6 Tage nach vorgenommener Discission wurde der Lanzen-Schnitt am

unteren Hornhaut-Rande angelegt; derselbe musste mit der Scheere erweitert werden: dann entleerten sich Kern und Rindenreste mit Leichtigkeit.

Die Wunde heilte reizlos und am 27. Februar 1901 war

Rechts S mit + 11 Di. ⊂ cyl. + 2,0 D = $^5/_{25}$ fast.

Das linke Auge hatte sich inzwischen wieder etwas geröthet, der Druck war gestiegen, die Hornhaut erschien eigenthümlich trocken, und die Sehkraft fiel von $^5/_{35}$ auf Fingerzählen in 12 Fuss.

Somit war die Operation des linken Auges unabweislich. Aber die Ausziehung eines so kleinen, in die Kammer-Bucht eingekeilten Kernes ist schwieriger, als die eines gewöhnlichen Voll-Stars.

Da der Versuch, durch Lagerung des Patienten den Kern hervorzulocken, vergeblich gewesen war, wird am 13. Februar 1901 die Extraction des Linsenkernes unter Chloroform-Narkose vorgenommen.

Es wird ein Schnitt genau am Hornhaut-Rande innen-unten, entsprechend der Lage des Kernrestes, angelegt. Mittels des gewöhnlichen Spatels wird der Kern aus der Bucht heraus- und emporgehoben, dann durch sanftesten Druck, den das Oberlid auf das untere Drittel der Hornhaut ausübt, hervor-geschoben. Der Kern hat die Form einer verkleinerten Kochlinse und misst $3^1/_2$ mm im Durchmesser. (Vgl. Fig. VI: ungefähr 1 : 1.)

VI.

Das Auge heilte reizlos, und die am 29. März 1901 vorgenommene Seh-Prüfung ergiebt:

S R. + 9 Di. = $^5/_{35}$; ⊂ + 2,0 Di. cyl. → besser.
S L. + 10 Di. ⊂ cyl. + 2,0 D → = $^3/_{50}$
S R. + 17 Di. ⊂ cyl. Sn. $2^1/_2$ in 7″.
S L. + 17 Di. ⊂ cyl. Sn. $7^1/_2$ in 8″.
Gesichtsfeld beiderseits normal.

Wie man sieht, hatte die Discission allein, trotz grösster Geduld, nicht zum Ziele geführt; man wird also auch in solchen Fällen von Iris-Mangel, soweit die Kranken über 25 Jahre alt, eine nothwendig gewordene Star-Operation nicht ohne Ausziehung vollenden. Dass ein nach der Discission so verkleinerter Kern, wenn er dauernd im Auge verbleibt, durch Drucksteigerung Amaurose bewirken kann, ist in unsrer Anstalt schon vor einer Reihe von Jahren an einem in einer andren Anstalt operirten 29jährigen beobachtet worden. Auch in unsrem Falle wäre Druck-Blindheit des linken Auges eingetreten, wenn nicht schliesslich die Obstruction, die doch eigentlich so klein war, beseitigt worden wäre.

Neue Instrumente, Medicamente u. s. w.

I. Das Magnet-Operationszimmer.

Von J. Hirschberg.[1]

M. H.! Der Fortschritt auf dem Gebiete der Technik ist unaufhaltsam. Das beobachtet natürlich auch der Arzt, soweit er von der Technik Nutzen zieht.

---

[1] Nach einem in der Januar-Sitzung 1901 der Berliner ophthalmologischen Gesellschaft gehaltenen Vortrag. (Deutsche med. Wochenschr. 1901, Nr. 19.)

Wie glücklich war ich vor etwa 25 Jahren, als mir an Stelle des Kinderspielzeug-Magneten, mit dem ich in meinem ersten Fall den Eisensplitter aus dem Glaskörper nicht zu holen vermochte, Herr Dörffel nach meinen Angaben einen kleinen brauchbaren Hand-Elektromagneten anfertigte, mit dem ich im Jahre 1879 meine erste erfolgreiche Ausziehung eines Eisensplitters aus dem Glaskörper verrichtete! Wie habe ich das kleine Instrument gepflegt und verbessert, ihm die richtige Grösse gegeben, welche mit der Handlichkeit vereinbar ist, den besten Eisenkern, die sorgsamste Wickelung der Drähte, die richtigen Enden oder Nadeln, das passende Zink-Kohle-Element, das eine Tragfähigkeit von 200 g gewährleistete! Viele vorher unheilbare Fälle sind mit diesem kleinen Instrument im Laufe der Jahre erfolgreich operirt worden, von mir wie von andren. Doch nicht alle Fälle sind heilbar gewesen; nun dies gilt, seit Hippokrates, für jedes Gebiet unsrer Thätigkeit. Aber der menschenfreundliche Arzt strebt danach, die Zahl der heilbaren Fälle zu vergrössern. Sowie die Elektrotechnik Fortschritte machte, habe ich statt der Zink-Kohle-Elemente Akkumulatoren angewendet und zu meiner Ueberraschung eine wesentliche Verstärkung der Wirksamkeit gefunden, also die Zahl der heilbaren Fälle vergrössert.

Natürlich muss man auf Launen der Akkumulatoren gefasst sein, im kleinen Betrieb so gut, wie in dem grossen; immer für Aushilfe und Ersatz-Apparate sorgen und alles unter stetiger Obhut halten.

So war es für mich denn nur eine Frage der Zeit und Gelegenheit, den Anschluss meines Elektromagneten an die Leitung der Berliner Elektrizitäts-Werke zu bewirken, um 1. die höchste Wirksamkeit der Instrumente zu erzielen, die bei dem gegenwärtigen Stande der Technik möglich ist; 2. die grösste Sicherheit und Leichtigkeit des Betriebes zu erreichen, da ein Versagen der elektrischen Kraft im Augenblick des Gebrauchs nicht zu befürchten steht.

Sowie ich in meiner Augen-Heilanstalt während des vergangenen Jahres Platz gewann, ging ich an die Einrichtung eines besonderen Magnet-Operationszimmers, wobei ich mich der Unterstützung der Herren Hirschmann und Färber, sowie des Raths von Herrn v. Dolivo-Dobrowolsky zu erfreuen hatte. Es ist hier eine Einrichtung geschaffen, wie sie meines Wissens noch nicht existirt und doch eigentlich, nachdem wir seit 16 Jahren in unsrem deutschen Vaterland ein Unfall-Versicherungs-Gesetz besitzen, schon längst vom Staat, oder von der Gemeinde, oder von Berufs-Genossenschaften, oder von Kranken-Kassen hätte hergestellt werden sollen.

1. Das erste und Hauptstück ist der Riesen-Magnet. Nachdem schon 1842 Dr. Meyer in Minden mit Hilfe eines Riesen-Magneten von 30 Pfund Tragkraft einen langen schmalen Stahlsplitter herausgezogen, der in heissem Zustand die Lederhaut hinter der Iris durchbohrt hatte; aber keine Nachahmung gefunden, zumal früher derartig mächtige Magneten an den meisten Orten im geforderten Augenblick doch nicht zu beschaffen waren, vollends auch entbehrlich schienen, als mein kleiner Hand-Magnet seit 1879 für die Mehrzahl der Fälle als sehr nützlich und brauchbar sich erwiesen; nachdem ferner im Jahre 1883 Voltolini in Breslau wieder für grosse Magnete von 20 Pfund Tragkraft eingetreten war, und, gerade sowie Knapp im letzten Jahre, das Einführen des kleinen Magneten durch das Anlegen des grossen an die Schnittwunde des Augapfels ersetzen wollte: hat im Jahre 1892 Haab in Zürich das grosse Verdienst sich erworben, mit Hilfe der neueren Technik einen feststehenden Riesen-Magneten zu construiren,

mittels dessen er, nach dem von M. Knies 1881 angegebenen Verfahren, Splitter aus der Tiefe des Auges nach vorn, hinter der Iris, zog, von wo sie leicht und gefahrlos entfernt werden konnten. Hierdurch ist wiederum die Zahl der heilbaren Fälle erheblich vergrössert worden.

Haab's Magnet besteht aus einem walzenförmigen Eisenkern von 30 kg, darum sind 2 Spulen von 2 mm dickem Kupferdraht gewickelt, jede von 28 kg Gewicht. Das Holzgestell ist 105 cm hoch und wiegt 51 kg. Der Preis beträgt 550 Franken. Den Gleichstrom liefert eine Dynamo-Maschine, und zwar erzielt sie bis 8 Ampères mit 60 Volt Spannung.



Ich habe mit einem nach Haab'scher Art von Herrn Hirschmann hier in Berlin hergestellten und mit unsrer elektrischen Leitung verbundenem Instrument, das bis 12 Ampères erzielt, wiederholentlich operirt und recht gute Erfolge gehabt, zumal ich immer sehr vorsichtig vorging.

Aber die Feinheit der Splitter, die gerade bei unsrer Eisen-Industrie verhältnissmässig nicht so selten in Netzhaut und Glaskörper eindringen, — sie wiegen öfter nur 5 mg, 3 mg, ja 1 mg und auch weniger — bereitet grosse Schwierigkeit, zumal wenn schon einige Zeit seit dem Eindringen vergangen, und Einwachsung erfolgt ist. Bei Splittern von 5 und 3 mg gelang es mir noch, durch sorgfältige Drehung des Magneten die richtige Kraftlinie zu finden. Bei den kleinsten Splittern von 2 mg und weniger versagte zunächst auch der Riesen-Magnet von Haab. Ich habe deshalb nicht den Haab'schen Magnet gekauft, sondern einen noch stärkeren von Herrn Hirschmann anfertigen lassen. Derselbe erzielt bis 20 Ampères. Natürlich haben wir die 220 Voltspannung der Berliner Elektrizitäts-Werke.

Der Magnet wiegt 78 kg und hat bei geraden Flächen eine Tragkraft von 80 kg.

Mit diesem Instrument ist es mir gelungen, einen Splitter von $^1/_2$ mg, der $1^1/_2$ Jahr in der Netzhaut gesessen und bereits Verrostung, d. h. Beginn der Zerstörung des Augapfels, bewirkt, zufallsfrei von der Netzhaut nach vorn in die Vorderkammer zu ziehen und von hier aus auf die übliche Weise leicht zu entbinden: was meines Wissens vorher noch nie gelungen war.

Für diesen Riesen-Magneten habe ich jetzt zwei Abstufungen der Kraft, 10 und 20 Ampères. Ich beabsichtige aber, dies noch ändern zu lassen, um von Null an zehn Stufen, nämlich 2, 4, 6, 8, 10, 12, 14, 16, 18, 20 Ampères, einstellen zu können.

Der Riesen-Magnet kann nicht bequem aufgehängt werden über dem Auge des liegenden Kranken. Allerdings kann er gehoben und gesenkt und auch gedreht werden.

Die Aequilibrirung, die Meyrowitz in New York liefert, zur Schrägstellung, übrigens für 2000 Francs[1], scheint mir nicht sonderlich praktisch zu sein.

Gewöhnlich sitzt also der Kranke vor dem Riesen-Magnet. Wir haben dazu einen hölzernen Drehstuhl, der höher oder niedriger zu stellen ist.

Aber bei grosser Unruhe der sitzenden Kranken, die leider öfters vorkommt und die Geduld des menschen-freundlichen Arztes auf eine harte Probe stellt, und trotz Holocaïn und Zureden fortbesteht, empfiehlt es sich gelegentlich, den Kranken zu lagern. Nun, das geht ganz gut. Ich habe einen dazu passenden, etwas höheren, hölzernen Operations-Tisch mit seitlichen Ausschnitten, sowie mit einem passenden Kopfkissen, für diesen Zweck neu herstellen lassen. Unerlässlich ist für diese Operation die scharfe, focale, elektrische Beleuchtung, welche natürlich an der nämlichen Wand, wie der Magnet selber, angebracht ist.

2. Der zweite Magnet, der in diesem Operations-Zimmer an die elektrische Leitung angeschlossen wurde, ist der von Schlösser in München. Dieser Magnet ist nach Schlösser's Angaben 1893 von Edelmann in München verfertigt worden, hat einen kegel-förmigen Polschuh und erfordert eine Strom-Spannung von 30 Volt.

Ich hatte diesen Magneten, den ich von Edelmann bezogen[2], früher natürlich mit Akkumulatoren betrieben und einige ganz vorzügliche Erfolge damit erzielt, z. B. einen zackigen Eisensplitter von 27 mg, der fünf Monate in der Netzhaut gesessen und bereits Verrostung des Auges eingeleitet, in die Vorderkammer gelockt zur bequemen Ausziehung, mit sehr gutem Erfolg für die Sehkraft.

In mehreren Fällen, wo haarfeine Splitter durch den Schlösser nicht gefördert wurden, leistete auch Haab-Hirschmann nichts. Doch möchte ich diesen Satz nicht verallgemeinern, jedenfalls nicht für meinen jetzigen Riesen-Magneten. Unbedingt hat auch der Schlösser durch Anschluss an die elektrische Leitung erheblich gewonnen, wie das nach den günstigen Erfahrungen von Schreiber schon zu erwarten gewesen. Ich habe zwei Abstufungen für denselben, von $3^1/_2$ und von 7 Ampères. Ausserdem habe

[1] Er hat seiner Empfehlung eine Tragkraft-Tabelle beigefügt, in der er den Magnet von Haab, von Johnson und von Hirschberg vergleicht. Er findet die Tragkraft des letzteren Null auf — 15 mm Abstand! Aber wie soll denn der von kundiger Hand in's Augen-Innre eingeführte Hand-Magnet 15 mm von dem Fremdkörper entfernt bleiben? Vergleiche Centralbl. f. Augenheilk. 1900, S. 201.

[2] Für 100 M.

ich für eine ausgiebige Beweglichkeit dieses Magneten gesorgt. Derselbe kann gehoben, gesenkt, gedreht, genau vor- und zurückgeschoben werden, während man den Kopf des zu operirenden Kranken durch einen Gehilfen fixiren lässt. Darin liegt eine grosse Bequemlichkeit für den Wund-Arzt. Endlich kann dieser Magnet auch, wie Schreiber es empfohlen, durch eine einfache Vorrichtung mit der Spitze senkrecht nach oben gestellt werden. Der Verletzte muss dann seinen Kopf über die Spitze beugen. Hierdurch kann ein im Glaskörper an Fäden haftender Eisen-Splitter in eine zur Anziehung günstigere Lage gebracht werden.

3. Aber die allermerkwürdigste Verstärkung seiner Kraft hat mein kleiner Hand-Magnet[1] durch den Anschluss an die elektrische Leitung gewonnen.

Derselbe stellt einen Cylinder von 40 mm Durchmesser und 135 mm Länge dar und wiegt, sammt Leitungs-Schnüren, 530 g.

Er trägt jetzt

1. mit konischer, starker Spitze, nicht weniger als	4	kg
2. mit kurzer, stumpf-flacher Spitze, 5 mm breit, 3 mm dick, auf 6—7 mm in's Auge einzuführen, ...	1,75	„
3. mit gebogener Spitze von 3 mm Dicke, die bis auf 5 mm einzuführen ist, ...	0,900	„
4. mit längerer, gebogener Nadel, die 3 mm dick ist und bis 10 mm[2] eingeführt werden könnte, ...	0,700	„
Bei Akkumulatoren-Betrieb trägt derselbe Magnet mit 2 . .	1,3	„
mit 3 . .	0,300	„
mit 4 . .	0,222	„

4. Ich habe noch einen zweiten Hand-Magnet anfertigen lassen, der wohl etwas grösser ist, aber doch noch in solchen Abmessungen des Umfangs und des Gewichts gehalten ist, dass er bequem mit einer Hand vom Wund-Arzt geführt und an oder in die Wunde des Augapfels hineingebracht werden kann. Dieser Hand-Magnet stellt einen Cylinder von 58 mm Durchmesser und 188 mm Länge dar und wiegt mit Schnüren 2 kg. Derselbe leistet an Tragkraft schon beinahe dasselbe, wie der Schlösser'sche, und ist jedem, der über elektrischen Strom verfügt, wegen seiner Billigkeit und Handlichkeit zu empfehlen. Er hat sich gleich bei den ersten beiden Fällen von frisch in die Netzhaut eingedrungenen Eisen-Splittern geradezu glänzend bewährt.

Dieser grössere Hand-Magnet, von 2 kg Gewicht, trägt

1. an grosser, konischer Spitze	14,5	kg[3]
2. an stumpf-flacher Spitze (5 × 3 mm)	2,4	„
3. an kurzer, gebogener Spitze (3 mm dick)	1,5	„
4. an längerer, gebogener Spitze (3 mm dick)	1,35	„
5. an langer, gerader Spitze (2 mm dick, 10 mm einzuführen) .	0,500	„

Wir haben also in diesem Zimmer eine Vereinigung von vier Magneten, wie sie bisher, meines Wissens, noch nicht hergestellt worden, und wie sie geeignet scheint, jeden Fall nach seiner Besonderheit auf das beste zu erledigen. Die stärkeren Magneten können auch gelegentlich dem Chirurgen hilfreich sich erweisen.

Ein Wort möchte ich schliesslich noch anfügen über den diagnostischen Magneten, das sogenannte Sideroskop, zu deutsch Eisenspäher.

---

[1] Magnet 3 und 4 sind von den Herren Dörffel und Färber angefertigt.
[2] Das kommt aber praktisch nicht vor! [3] Vgl. die Figur, S. 177.

Es ist selbstverständlich, dass, wer auf Ausziehung von Eisen-Splittern aus der Tiefe des Auges sich einrichtet, auch für die Erkennung und das Auffinden derselben eingerichtet sein muss. Diese Erkennung ist nicht immer so leicht. Wenigstens kommen noch viele beklagenswerthe Irrthümer vor. Ein Mann, dem ich die Entfernung eines in der Netzhaut sitzenden, durch Augen-Spiegel und durch Sideroskop nachweisbaren Eisen-Splitters vorgeschlagen, bleibt für Monate fort, da ihm in zwei Augen-Kliniken mitgetheilt worden sei, er hätte kein Eisen drin; und kommt erst wieder mit beginnender Verrostung: das Sideroskop zeigt sofort die Anwesenheit des Splitters, der Riesen-Magnet bringt ihn in die Vorderkammer, zur einfachen Ausziehung. Ein andrer Arbeiter verletzt sein linkes Auge; in einer der bedeutendsten Kliniken wird ihm versichert, er habe kein Eisen im Auge; nach einem Jahre kommt er zu mir mit beginnender Verrostung: Röntgen und Sideroskop sind positiv; der Riesen-Magnet bringt den Splitter aus der Netzhaut in die Vorderkammer zur bequemen Ausziehung.

Eine Zeit lang war bei einzelnen Fachgenossen[1] ein recht rohes Verfahren üblich gewesen: man brachte das fragliche Auge an den Riesen-Magneten; war kein Schmerz vorhanden, so sollte kein Splitter drin sein. Diese Regel ist von mir durch die Erfahrung widerlegt worden. Ein Auge kann in der Tiefe einen kleinen Splitter beherbergen, ohne durch Berührung mit dem Riesen-Magneten den geringsten Schmerz zu empfinden. Aber die richtig im magnetischen Meridian aufgehängte Magnet-Nadel des Eisenspähers zeigt 1 und sogar $^1/_2$ mg in der Netzhaut mit der grössten Deutlichkeit an. Nie schreiten wir zur Magnet-Operation ohne diese Prüfung. Das alte Sideroskop von Gérard ist ganz unzuverlässig, das neuere nach Asmus hat gut gearbeitet, bis wir die elektrischen Kabel durch die Karlstrasse bekommen haben: seitdem ist es werthlos geworden. Dagegen ist das nach meinen Angaben von Dörffel und Färber verfertigte brauchbar und ganz zuverlässig, auch heute. Wir haben es natürlich fest aufgestellt[2], aber nicht in dem Magnet-Zimmer, sondern in einem andren unsres Hauses, das möglichst weit von den Leitungen der Strassenbahn entfernt ist. Nicht in einem einzigen Fall haben wir ein irreleitendes Ergebniss beobachtet.

Eigentlich sollten wir auch noch ein Röntgen-Zimmer haben. Aber die Herren Collegen, welche dieses Gebiet bearbeiten, haben uns bisher so wirksam in den einschlägigen Fällen unterstützt, dass das Bedürfniss noch nicht so fühlbar geworden ist.

Zusatz. Statistik.

Nachdem ich gegen 270 Magnet-Operationen am Auge verrichtet, schien es mir wünschenswerth, eine Statistik über die absolute Häufigkeit der Magnet-Operation in der gegebenen Bevölkerungs-Ziffer einer industriellen Grosstadt zu erhalten. Herr College San.-Rath Plessner in Berlin, Vertrauens-Arzt der norddeutschen Eisen- und Stahl-Berufs-Genossenschaft, war so freundlich, mir die folgende Tafel zu liefern, für welche ich ihm meinen besten Dank ausspreche.

[1] Namentlich im Ausland.

[2] Es ist verkehrt, das Sideroskop transportabel zu machen, obwohl dies neuerdings wieder empfohlen worden.

Section I (Berlin)

der Nordöstlichen Eisen- und Stahl-Berufs-Genossenschaft.

Jahrgang	Zahl der bei der Section I versicherten Personen:	Zahl der Frisch-Verletzten, die in vertrauensärztl. Beobachtung kamen:	Hiervon waren Renten-Bewerber (nach Ablauf der 13. Krankheits-Woche):	Hiervon waren Augen-Verletzungen, für welche Entschädigungen zu zahlen waren:	Hiervon waren schwere Eisen-Verletzungen:	Von diesen waren von Hrn. Geh.-Rath Prof. Dr. J. Hirschberg behandelt worden:
1896	31 175	2833	391	30	14	9
1897	34 599	3147	456	37	19	12
1898	40 316	3953	577	38	17	10
1899	44 039	4530	628	40	22	14
1900	46 715	4730	673	45	21	12

II. Eine elektrische Augenoperations-Lampe.

Von J. Hirschberg.

Elektrische Lämpchen, angeschlossen an die Leitung und von der Hand des Gehilfen zu führen, für die Zwecke der Augen-Operation, sind vorhanden

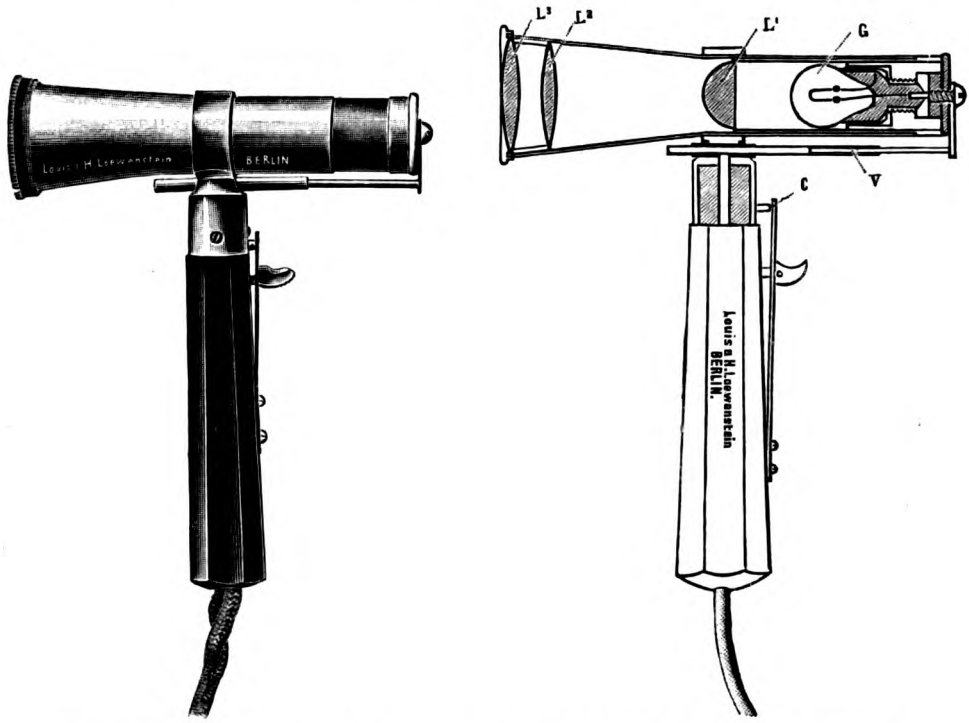

und käuflich; aber sie befriedigen nicht, da sie meist kein homogenes Beleuchtungs-Feld liefern, sondern eine rundliche oder elliptische Helligkeits-

Fläche mit einem oder zwei helleren Punkten oder Kreisen. Die Verbesserungs-Versuche lieferten zunächst Instrumente, die als Wagen-Laternen ganz gut, aber nicht zur Augen-Operation brauchbar waren.

Die Firma L. und H. Loewenstein, Berlin N, Ziegelstrasse 28, hat nach meiner Zeichnung eine Lampe angefertigt, die ein homogenes Lichtfeld liefert und recht brauchbar erscheint. Der glühende Faden steht in der Brenn-Ebene einer Sammel-Linse (L_1), welche annähernd parallele Strahlen-Bündel liefert; diese werden durch ein zweites Linsen-System (L_2 L_3) gesammelt zu einer kreisförmigen, gleichmässig hellen Fläche, welche das zu operirende Auge hell beleuchtet, ohne dieses oder das des Wund-Arztes zu blenden. Die beiden Figuren (S. 181) zeigen die Ansicht und den Durchschnitt der handlichen Lampe in halber Grösse.

Unser Büchertisch.

Neue Bücher.

1. Seit Januar d. J. erscheinen zu Madrid: Archives de oftalmologia Hispano-Americanes. Revista mesuaal, p. p. L. Doct. Demicheri de Montevideo, Garcia Calderon de Madrid, Santos Fernandez de la Habana, Menacho de Barcelona. Mitarbeiter für Deutschland ist Dr. Hamburger in Berlin.

*2. Die Augen-Heilkunde der Alten, von Professor Dr. Hugo Magnus. Mit 7 Tafeln und 23 in den Text gedruckten Abbildungen. Breslau, 1901, J. H. Kern's Verlag (Max Müller). 691 S.

*3. Scientia. Exposé et développement des questions scientifiques à l'orde du jour. Fevr. 1901, Biol. Nr. 11. L'évolution du pigment par le Dr. G. Bohn, prép. à la Sorbonne. Paris, 1901, Carré & Naud.

*4. Mittheilungen aus der Augen-Klinik zu Stockholm. Herausgegeben von Prof. Dr. J. Widmark, III. Heft. Jena, 1901, G. Fischer.

5. Augenheilkunde und Ophthalmoskopie. Für Aerzte und Studirende, von Dr. H. Schmidt-Rimpler, ord. Prof. der Augenheilkunde, Geh. Med.-Rath und Director der ophth. Klinik zu Halle a. S. Siebente verbesserte Aufl. Mit 190 Abbildungen und 2 Farbendruck-Tafeln. Leipzig, 1901, S. Hirzel.

Das Buch, für dessen Beliebtheit die Zahl der Auflagen Zeugniss ablegt, enthält die neuesten Verbesserungen und Errungenschaften, besonders auch in der Bakteriologie.

6. Lehmann's Medicin. Hand-Atlanten. Band XVIII. Atlas der äusseren Erkrankungen des Auges nebst Grundriss ihrer Pathologie und Therapie, von Prof. Dr. O. Haab in Zürich. Zweite, stark vermehrte Auflage mit 80 farbigen Abbildungen auf 48 Tafeln nach Aquarellen von Maler Johann Fink und 7 schwarzen Abbildungen im Text. München, 1901, J. F. Lehmann.

Die neue Auflage, welche schon 2 Jahre nach der ersten nothwendig geworden, ist in glücklicher Weise dadurch vervollständigt, dass Prof. v. Michel dem Verf. aus der Sammlung der Würzburger Augen-Klinik zehn Aquarelle, welche s. Zt. von Prof. Adelmann gemalt worden, überlassen hat. So ist das Werk für den praktischen Arzt, namentlich auf dem

Lande, und auch für den Studirenden recht brauchbar, zumal bei seinem billigen Preis. Auch diejenigen Lehrer, deren Material nicht sehr gross ist, werden es mit Vortheil benutzen.

7. Stereoskopisch-photographischer Atlas der pathologischen Anatomie des Auges, von Prof. Dr. A. Elschnig, Wien. Erste Lieferung, Taf. 1—16 mit beschreibendem Text. Wien und Leipzig, 1901, Wilhelm Braumüller u. Sohn.

Ein sehr interessantes Werk. Man gewinnt sofort die plastische Anschauung. Dargestellt wird Staphyloma part., myop. und emmetrop. Augapfel, Netzhaut- sowie Glaskörper-Abhebung, Sarcom der Aderhaut u. A.

8. Die Nothwendigkeit des Geschichts-Studiums in der Medicin, von J. K. Proksch in Wien. Bonn, 1901, P. Hanstein's Verlag.

Der um die Geschichte seines Faches so verdiente Verfasser verlangt eine Lehrkanzel für die Geschichte der Medicin an jeder Universität.

9. Vägleding vid undersökningen af Öy onsjuka i Klinisk Journalform uppshälld och jämte belysande sjukhistorien utgieven af Albin Pibl (Gothenburg) Stockholm, 1901.

10. Encyclopädie der gesammten Chirurgie. Herausgegeben von Prof. Dr. Th. Kocher in Bern in Verbindung mit Dr. F. de Quervain in La Chaux-de-Fonds. 1.—7. Lief. Leipzig, 1901, F. C. W. Vogel.

Während früher sehr umfangreiche Encyclopädien der Chirurgie geschrieben wurden, (ich erinnere nur an die von Rust 1830—1836, in 18 Bänden, und an die von Walther, Jäger, Radius von 1836—1840, in 6 Bänden,) fehlte es in der neueren Zeit, trotz der bedeutenden Fortschritte der Chirurgie, an einem dem heutigen Standpunkt entsprechenden Werke. Die Encyclopädie von Kocher ist geeignet, diese Lücke auszufüllen, und bestimmt, dem Arzt in möglichst knapper Form eine Uebersicht über den jetzigen Stand der Wissenschaft und Kunst zu gewähren. Der Redaction ist es gelungen, für alle Kapitel Mitarbeiter zu gewinnen, welche durch eigne Arbeiten auf dem besonderen Gebiet nachgewiesen haben, dass sie mit dem zu behandelnden Gegenstand und der neuesten Literatur über denselben vollkommen vertraut sind. H.

Journal-Uebersicht.

I. Zehender's Klinische Monatsblätter für Augenheilkunde. 1901. Januar.

1) **Zur Anatomie des Auges der Neugeborenen.** I. Zur Anatomie des Ciliar-Muskels der Neugeborenen, von O. Lange.

Verf. untersuchte in 36 Augen Neugeborener den Ciliar-Muskel. In den meisten von ihnen waren die einzelnen Portionen derselben gut entwickelt, in 8 Augen war die Ring-Musculatur nur schwach ausgebildet, in 6 Augen waren die orbicularen Fasern überaus zahlreich und überwogen die Längs-Fasern um ein Bedeutendes. Nach der Ansicht des Verf.'s besteht der Ciliar-Muskel im ausgewachsenen hypermetropischen Auge nicht, wie Iwanoff meint, deshalb vorzüglich aus circulären Fasern, weil diese in Folge angestrengter Accommodations-Thätigkeit hypermetropisch geworden sind, sondern das Auge ist hypermetropisch geblieben, weil die circulare Partie seines Ciliar-Muskels von vorn herein stark angelegt war, eine Zerrung der Chorioidea bezw. des hinteren Augapfels bei der Accommodation somit nicht stattzufinden brauchte. Das myopische Auge der Erwachsenen zeigt einen fast ausschliesslich

aus longitudinalen Fasern zusammengesetzten Ciliar-Muskel, nicht weil die circularen Fasern derselben in Folge von Nicht-Thätigkeit atrophirt sind, sondern das myopische Auge ist zu einem solchen geworden, weil sein Ciliar-Muskel von vorn herein, als es noch hypermetropisch war, fast ausschliesslich aus longitudinalen Fasern aufgebaut war und bei der Contraction dieser eine Zerrung und Dehnung der hinteren Abschnitte der Augen-Häute nicht ausbleiben konnte. Man muss somit den individuellen, angeborenen Verschiedenheiten im Bau des Ciliar-Muskels der Neugeborenen eine wichtige Rolle in Bezug auf die weitere Entwicklung und Configuration des Augapfels zuschreiben.

---

2) **Beobachtungen über die Diplobacillen-Conjunctivitis in der Königl. Universitäts-Augenklinik in Bonn,** von Dr. zur Nedden.

Verf. beobachtete im Laufe von $1^1/_2$ Jahren 500 Fälle von Diplobacillen-Conjunctivitis. In den meisten Fällen handelte es sich um das von Axenfeld als Blepharo-Conjunctivitis bezeichnete Krankheits-Bild, bei dem die Conjunctiva palpebrarum, namentlich nach dem Lidrande zu, mässigen Grades geröthet und geschwollen ist, während die Conjunctiva bulbi sich kaum merkbar an dem Krankheits-Process betheiligt. Neben dieser chronisch verlaufenden Form kommen auch ganz acut verlaufende Fälle vor, welche viele Aehnlichkeit mit der Pneumokokken-Conjunctivitis haben. — Ausserdem wurde auch bei Conjunctivitis follicularis und Granulosa das Vorkommen von Diplobacillen nachgewiesen, doch handelte es sich hier wohl nur um ein zufälliges Zusammentreffen, ebenso bei Conjunctivitis phlyctaenulosa. — Eine leichtere Betheiligung der Cornea am Krankheits-Process der Diplobacillen-Conjunctivitis in Gestalt von leichten Infiltraten und Gefäss-Neubildung wurde zuweilen beobachtet. Auch fanden sich in 23 Fällen von Ulcus corneae gleichzeitig Diplobacillen im Secret der Conjunctiva, ebenso unter 11 Fällen von Ulcus serpens 9 Mal solche.

---

3) **Angioma conjunctivae,** von Ed. Pergens.

Verf. beobachtete bei einem 16jährigen Jungen ein von der Conjunctiva tarsi des oberen Lides ausgehendes Angioma simplex, das er durch Cauterisation beseitigte, und bei einem 2jährigen Mädchen, ein ebenfalls von der Conjunctiva tarsi ausgehendes cavernöses Angiosarcom, das er exstirpirte.

---

4) **Anatomische Untersuchung eines frischen Falles von serpiginöser Hypopyon-Keratitis an einem bis dahin gesunden Auge.** Ein Beitrag zur Frage der Früh-Perforation der Membrana Descemeti bei Hypopyon-Keratitis, von P. Petit. (Uebersetzt von R. Plaut.)

Verf. untersuchte ein Auge mit frischer Hypopyon-Keratitis, das zur Enucleation gekommen war, anatomisch. Es handelte sich um ein Geschwür, das zu einem Substanz-Verlust von einem Drittel der Dicke der Cornea geführt hatte. Die Hornhautzellen waren im Bereiche des Geschwürs mehr oder weniger nekrotisch, und zwar liess sich diese Nekrose bis in die tiefen Hornhaut-Schichten, ja bis an die Membrana Descemeti selbst verfolgen. Dagegen war diese letztere vollständig normal und überall in ihrem Verlauf leicht zur Darstellung zu bringen. Dieser Befund spricht dagegen, dass bei einer Früh-Perforation der ganzen Cornea eine Perforation der M. Descemeti vorangegangen sein muss.

---

5) **Ueber subconjunctivale Injectionen,** von Ernst Haitz.

Verf. giebt die Kranken-Geschichte einer Reihe von Fällen, in denen subconjunctivale Injectionen ausgeführt worden waren. (Schluss folgt.)

---

6) **Beiträge zur Kenntniss der angeborenen Beweglichkeits-Defecte des Auges,** von Th. Axenfeld und E. Schürenberg.

I. Angeborene cyclische Oculomotorius-Erkrankung. Einseitiger Accommodations-Krampf.

Verff. beobachteten bei einem $6^1/_2$jährigen Mädchen eine angeborene totale, linksseitige Oculomotorius-Lähmung, woselbst sich in verschieden langen Zwischenräumen fortgesetzt ganz regelmässige, tetanische Krämpfe, vornehmlich des Levator palpebrae, des Sphinkter iridis und der Accommodation einstellten.

---

7) **Die Projections-Vorrichtung der Breslauer Universitäts-Augenklinik,** von L. Heine.

Februar.

1) **Experimentelles zur Frage der Star-Reclination,** von E. Wassiljeff und N. Andogsky.

Verff. führten an 24 Kaninchen-Augen die Reclination der Linse aus. Einige Zeit danach, 19 bis 120 Tage, wurden die Thiere durch Chloroform getödtet, die Augen enucleïrt, mit 4% Formalin bearbeitet, in Celloidin eingebettet und mikroskopisch untersucht. In 19 Fällen fand sich Netzhaut-Ablösung, in 6 Iridocyclitis, ebenfalls in 6 Obliteration des Kammerwinkels und nur in 3 Fällen war gar keine ernste Veränderung vorhanden. Diese experimentellen Untersuchungen bestätigen das klinisch schon längst festgestellte Urtheil über die Reclination, dass dieselbe als eine gerechter Weise verworfene Methode der Star-Operation zu betrachten ist.

---

2) **Ueber subconjunctivale Injectionen,** von Ernst Haitz. (Schluss.)

Nach den Erfahrungen des Verf.'s besitzen wir in den subconjunctivalen Injectionen bei manchen Erkrankungen des Auges ein sehr energisch wirkendes Heilmittel, welches wegen der localen Anwendbarkeit entschieden den Vorzug vor den sonst üblichen Resorbentien verdient. Die Injectionen sind in erster Linie indicirt bei Glaskörper-Trübungen und bei Exsudat-Herden im Fundus, insbesondere bei der centralen Chorioiditis. Gute Dienste leisten sie auch bei subconjunctivalen Ekchymosen. Sie sind zu versuchen in allen Fällen traumatischer (postoperativer) Infection. Der sog. friedlichen Behandlung der Amotio retinae können sie als unterstützender Factor beigesellt werden. Die subconjunctivalen Injectionen stellen ein durchaus unschädliches und im Allgemeinen nicht besonders schmerzhaftes Verfahren dar, sofern man sich schwacher Lösungen einer nicht zu sehr reizenden Substanz bedient. Aus diesem Grunde verdient im Allgemeinen die 2% Kochsalz-Lösung den Vorzug. Wo eine specifische Quecksilber-Wirkung besonders erwünscht erscheint, soll an Stelle des Sublimats das Hydragyrum cyanatum Anwendung finden.

---

3) **Ueber einen Fall von vorübergehender Erblindung nach Meningitis bei einem 5jährigen Kinde,** von Rudolf Laas.

Verf. beobachtete bei einem 5jährigen Kinde nach einer Meningitis beiderseitige Amaurose ohne ophthalmoskopischen Befund. Nach Wiederherstellung

des centralen Sehen bestand noch eine Einschränkung des Gesichtsfeldes und eine Störung des Orientirungsvermögens, was Verf. auf eine Störung der Blutversorgung des Sehcentrum in Folge der meningitischen Exsudate im Bereiche der Orbital-Lappen zurückführt.

---

4) **Ein Beitrag zu den Netzhautgefäss-Veränderungen bei Leukämie,** von J. Murakamie.

Bei einem 28 Jahre alten Leukämischen fand sich ein kaum blässerer Augen-Hintergrund, als unter normalen Verhältnissen. Die Venen waren auffallend stark gefüllt und geschlängelt, die Grenzen der Papille verwaschen, in der Peripherie der Netzhaut fanden sich zahlreiche kleine Blutungen, darunter einige mit weisslichem Centrum. Nach dem Tode des Patienten wurden beide Bulbi einer mikroskopischen Untersuchung unterzogen. In der Netzhaut zeigte sich eine enorme Vermehrung der Leukocyten sowohl innerhalb wie ausserhalb der Gefässe. Dieselben waren hochgradig erweitert und mit weissen Blutkörperchen vollgefüllt. Besonders hervortretend waren miliare Varicositäten mit einem starken Leukocyten-Mantel. Blutungen fanden sich in allen Schichten der Netzhaut.

---

5) **Eine merkwürdige Form der Resorption von Linsenmassen bei Phakolyse,** von Albert Blaschek.

Bei einem Myopen von 20 D wurde die Discission und später die Linear-Extraction vorgenommen. Danach zeigten sich im Pupillar-Gebiet federbartartige Gebilde, welche allmählich resorbirt wurden. Wahrscheinlich handelte es sich um Linsen-Massen, welche von einer Fibrin-Schicht umschlossen waren.

---

6) **Multiple Fibrome der Conjunctiva,** von A. Lesshaft.

Nach Evisceration des Bulbus traten nach einiger Zeit auf der Conjunctiva zahlreiche polypöse Wucherungen auf. Dieselben erwiesen sich als Fibrome, welche wahrscheinlich durch den Reiz einer schlechten Prothese hervorgerufen waren.

März.

1) **Netzhaut-Veränderungen bei chronischen Anämien,** von L. Pick.

Bei allen chronischen Anämien kommen Retinal-Veränderungen vor, die im Wesentlichen als Blutungen und als retinitische Herdchen sich äussern: sehr häufig, ja als fast constanter Befund sind sie zu finden bei malignen Tumoren des Magens. Ihre Ursache ist nicht ganz aufgeklärt, sie sind nicht proportional der Anämie, vielleicht sind sie als die Folge von Toxin-Wirkungen aufzufassen. Vorübergehende Albuminurie kann ebenfalls ähnliche Retinal-Veränderungen zur Folge haben. Bei chronischer Nephritis haben analoge Retinal-Veränderungen häufig keine prognostisch üble Bedeutung und bilden sich nicht selten zurück, wohingegen die typische schwere Retinitis albuminurica fast stets eine sehr ungünstige Prognose giebt. Analog den Retinalherden sind wahrscheinlich die von W. Minnich gefundenen Rückenmarks-Läsionen bei schweren Anämien aufzufassen. Die Retinal-Veränderungen sind functionell fast stets ohne jede Bedeutung; selbst schwerste Netzhaut-Degeneration und Geschwulst-Bildung in der Aderhaut kann gelegentlich symptomlos verlaufen.[1]

[1] Vgl. Hirschberg, Beitr. z. Augenheilk. III. 1878, S. 18—30: Die Veränd. d. Augengrundes bei allgemeiner Anämie.

---

2) **Beitrag zur Frage von der Dacryocystitis congenita,** von J. Eliasberg.

Verf. beobachtete 2 Fälle von angeborener Dacryocystitis, die er nur mit Ausdrücken des Thränensackes und nachfolgender Auswaschung des Auges mit 2% Boraxlösung erfolgreich behandelte.

---

3) **Zur Anatomie des Auges der Neugeborenen.** II. Suprachorioideal-Raum. Zonula Zinii. Ora serrata und sog. physiologische Excavation der Sehnerven-Papille, von O. Lange.

Verf. fand bei einem 4monatlichen menschlichen Fötus, entgegengesetzt der Ansicht von Merkel und Orr, einen die ganze Chorioidea umfassenden, weit klaffenden Suprachorioideal-Raum mit weit ausgespannten, mit deutlichen Endothelkernen besetzten Lamellen. Der Suprachorioideal-Raum ist somit ein schon in der Embryonal-Periode angelegtes, vom Skleralgewebe geschiedenes Gebilde, das zur Zeit der Geburt des Kindes individuell verschieden entwickelt ist, dessen normaler Weise und im Leben dicht an einander liegenden Lamellen sich in dem einen Falle leichter und in gewisser Ausdehnung, in dem andren Falle nur schwer und auf kurze Strecken von einander entfernen, je nachdem die dieselben mit einander verbindenden Fasern länger oder kürzer sind.

Die Zonula-Fasern entspringen von der ganzen Ausdehnung der Ciliar-Fortsätze, von der Ora serrata beginnend bis auf die hintere Irisfläche.

Die Ora serrata im Auge des menschlichen Neugeborenen, in dem Sinne, wie wir dieselbe im ausgewachsenen Auge auf sagittalen und horizontalen Schnitten zu sehen gewöhnt sind, existirt nicht. Hier geht die Pars optica retinae, ohne jede Stufenbildung, nur sich schnell zuspitzend, in die Pars ciliaris über.

Die centrale, sog. physiologische Excavation ist, im Gegensatz zur Behauptung Schön's, ein angeborener, kein pathologischer Zustand.

---

4) **Beitrag zur Kenntniss der Corneal-Tumoren,** von Carlo Capellini.

Verf. berichtet über 2 Fälle von Corneal-Tumoren, der erste war ein echtes Corneal-Fibrom, den zweiten bezeichnet er wegen der zahlreichen neugebildeten Gefässe als teleangiektatisches Angiofibrom.

---

5) **Notiz zur Contagiosität des Trachoms,** von M. Straub.

Nach Verf. ist das Trachom besonders auf junge Kinder übertragbar, nur selten auf Erwachsene. Er konnte ausserdem statistisch nachweisen, dass das Trachom in Amsterdam abnimmt. Horstmann.

II. Deutschmann's Beiträge zur Augenheilkunde. Heft XLV.

1) **Die Discission der vorderen Linsenkapsel,** von L. Blumenthal in Riga.

---

2) **Ueber Lichtsinn-Störung und Erythropsie bei operirten Myopen,** von Artur Osswald in Winterthur. (Aus der kantonalen Universitäts-Augen-Klinik in Zürich.)

Auf Veranlassung von Haab untersuchte Verf. an sich selbst, sowie an einer Reihe „andrer operirter Myopen" den Lichtsinn, ausgehend von der

Beobachtung, dass bei verminderter Beleuchtung das Sehvermögen des myopie-operirten Auges stark herabgesetzt ist, was besonders deshalb hervorzuheben ist, weil die durch die Operation erzielte Sehschärfe bei gutem Licht die frühere meist bedeutend übersteigt. Es ergab sich, dass die untere Reizschwelle des Lichtsinns, am Förster'schen Photometer bestimmt, am operirten Auge höher liegt, als am nicht-operirten. Zu demselben Resultate führte die Untersuchung mit den Seggel'schen Sehprobe-Tafeln zur Prüfung des Lichtsinns, doch erwies sich diese Methode als nicht so genau. Nach 15 Minuten langer Adaptation ist die Empfindlichkeit für Lichtreize beim linsenhaltigen Auge noch etwa doppelt so gross, als beim aphakischen. „Dieser Umstand (dass im Halbdunkeln das linsenhaltige Auge so sehr viel besser sieht, als das linsenlose) stellt einen immerhin nicht zu unterschätzenden Vortheil der einseitigen Operation bei doppelseitiger Myopie dar. Rechnet man hinzu noch den andren Vorzug, die Ermöglichung feinster Arbeit in der Nähe mit dem durch ein relativ schwaches Concavglas bewaffneten linsenhaltigen Auge . . ., so wiegen diese beiden den einzigen zu Gunsten beiderseitiger Operation in's Feld geführten Grund, die Möglichkeit des binoculären Sehens, meines Erachtens weit auf."

Bei der Erythropsie der operirten Myopen fehlte in des Verf.'s Beobachtungen stets das Grün-Sehen als Contrast-Erscheinung. Zur Erklärung des Roth-Sehens hält Verf. die Fuchs'sche Anschauung am geeignetsten, wonach der Sehpurpur nach starker Ausbleichung sich so energisch regenerirt, dass er entoptisch wahrgenommen wird.

---

3) **Drei neue Fälle von Keratitis aspergillina,** von Dr. G. Gentilini. (Aus der II. Universitäts-Augen-Klinik von Prof. E. Fuchs in Wien.)

---

4) **Tausend Fälle hochgradiger Myopie,** von Dr. Josef Schlesinger in Breslau. (Aus den Privatkranken-Journalen von Prof. Dr. Hermann Cohn in Breslau.)

Die Kranken-Geschichten betreffen Kurzsichtige von mindestens 6 D Kurzsichtigkeit. Aus den Tabellen geht hervor, dass hochgradige Kurzsichtigkeit im Kindesalter nur selten vorkommt, ferner, dass mit dem Grade der Myopie auch das Durchschnitts-Alter der Patienten steigt, und dass mit dem Steigen der Myopie die Sehschärfe sinkt (was schon Seggel u. A. constatirten). In der hochgradigen Myopie sieht Verf. ein wesentliches Moment für Star-Bildung. Tscherning's Auffassung, dass bei der Kurzsichtigkeit bis 9 D gefährliche Complicationen nur als Zufälligkeiten angesehen werden müssen, wird an der Hand des vorliegenden Materials zurückgewiesen.

Heft XLVI.

Die Augenhygiene am Eingange des 20. Jahrhunderts, von Dr. Lud. Schmeichler in Brünn.

Als grösste Leistung der Augenhygiene in den letzten Jahrzehnten bezeichnet Verf. den „Erfolg der Verhütung der Blenn. neonatorum". — Die Literatur der letzten 10 Jahre ist am Ende jedes Abschnittes zusammengestellt. Für die frühere Literatur ist auf die Werke Hermann Cohn's, Fuchs', Perlia's, Trousseau's und auf die statistischen Arbeiten von Magnus verwiesen.

C. Hamburger.

III. Wochenschrift für Therapie und Hygiene des Auges. Herausgegeben von Dr. Wolffberg in Breslau. IV. Jahrgang. 1901. Nr. 1.

1) **Ein Fall von Subluxatio lentis mit acutem Glaucom**, von Dr. A. Schiele in Kursk.

---

2) **Ueber Argentamin in der Augenheilkunde**, von Dr. F. Daxenberger in Regensburg.

Nr. 2.

Die Augen der Kinder der Grazer Vereins-Kinder-Gärten, von Dr. F. R. v. Arlt in Graz.

Von den Ergebnissen sei hervorgehoben:

1. Die Sehleistung der Kinder, welche noch nicht lesen gelernt haben, ist geringer, als die der Kinder in den untersten Classen der Volks-Schulen.

2. Die binoculäre Sehleistung ist im Allgemeinen grösser, als die monoculäre.

Nr. 3.

Die Heissluft-Douche und ihre Anwendung bei Augen-Krankheiten, von Dr. Wolffberg.

Die zur Behandlung gelangten Fälle betrafen Erkrankungen an Keratitis, Iritis, Blepharitis, Supraorbital-Neuralgie und Atrophia optici. „Die Art der Application blieb dem subjectiven Ermessen der Patienten überlassen". Die Dauer der Anwendung schwankte zwischen 15 Minuten und 1 Stunde. Verf. glaubt die heisse Luft namentlich bei Sehnerven-Atrophie und bei Neuralgien empfehlen zu können.

Nr. 6.

Aspirin in der Augen-Heilkunde, von Prof. Dr. B. Wicherkiewicz in Krakau.

Verf. hat über 100 Fälle mit diesem Ersatz-Mittel des Salicyls behandelt und konnte bei den verschiedenartigsten Affectionen (chronische Conjunctivitis, Glaucom, Iritis u. s. w.) Erfolge constatiren. Beschwerden, wie sie bei Salicyl vorkommen, konnten im Allgemeinen nicht festgestellt werden; nur „einige Male" musste das Mittel ausgesetzt werden, da es Uebelkeit erzeugte. Tagesdosis 1—2, höchstens 4 g.

Nr. 7.

Praktische Beobachtungen über Cataract und Erythropie, von Dr. Eugen Jonas in Liegnitz.

Verf. hält die Cataract für eine nasogene Reflex-Erkrankung und theilt des Weiteren einen Fall mit, in welchem drei Mal durch Manipulationen mit der Sonde an der mittleren Muschel Rothsehen erzeugt wurde. Verf. erinnert daran, dass in einigen wenigen Fällen auch von andren Beobachtern (Niemetschek, Hilbert, Rosenthal) Farben-Empfindungen im Zusammenhange mit nasalen Processen beschrieben worden sind.

Nr. 8.

1) **Aspirin**, von Dr. Wolffberg.

---

2) **Goethe's Kurzsichtigkeit und seine Lorgnetten,** von Prof. Hermann Cohn in Breslau.

Verf. fand im Goethe-Hause zu Weimar 2 Lorgnetten (concav 2, bezw. concav 6), welche nach Aussage und Zeugniss mehrerer Sachverständigen sicher von Goethe benutzt worden sind; hieraus und aus der Thatsache, dass Goethe noch mit 80 Jahren lesen konnte, ohne ein Convexglas zu benutzen, schliesst Verf., dass Goethe zweifellos kurzsichtig war.

Nr. 9.

Vom Augen-Verbande, von Dr. Wolffberg.

Nr. 11.

Atrabilin, von Dr. Wolffberg.

Nr. 12.

Canthariden, von Dr. Wolffberg.

Nr. 13.

Ein Fall von Glaucoma secundarium, von Dr. Wolffberg.

Nr. 14.

Das Katharol in der Augen-Heilkunde, von Dr. F. Daxenberger.

Verf. empfiehlt das Katharol (eine 3% Lösung von Wasserstoffsuperoxyd) gegen Conjunctivitis und Blepharitis. C. Hamburger.

IV. Recueil d'ophtalmologie. 1901. Januar.

1) **La contusion oculaire et les troubles qu'elle rapporte dans la réfraction,** par Dr. A. Bouchart.

Anknüpfend an die Arbeit von Guende über traumatische Myopie in diesem Recueil d'opht. macht Verf. darauf aufmerksam, dass man die hierhergehörigen Fälle in zwei Gruppen sondern müsse: in eine grössere, in welcher gleichzeitig Zerreissung der Aderhaut constatirt worden sei; und in eine kleinere, wo diese fehle. Für letztere genüge die Erklärung, dass die Zonula gedehnt oder gar zerrissen sei, für erstere müsse man aber noch einen andren Mechanismus annehmen. Es handle sich dabei um Axen-Myopie. Bei der Compression des Bulbus durch die äussere Gewalt reisse die Aderhaut, die Sklera werde nur ausgedehnt und könne in Folge ihrer geringen Elasticität nicht sofort wieder ihre ursprüngliche Form annehmen. Daher die Ektasie des hinteren Poles mit consecutiver Myopie. (?)

2) **Étude sur les affections des voies lacrymales et sur les conséquences pathologiques qui en découlent,** par Dr. Galezowski. (A suivre.)

Es folgen **Sitzungs-Berichte** und **Referate.**

Februar.

1) **Des oreillons oculaires,** par Dr. Sendral.

2) **Sur un cas intéressant du blessure du globe de l'oeil par grains de plomb**, par Dr. G. Valois (Moulins).

Es folgen **Sitzungs-Berichte** und **Referate.** Ancke.

V. Revue générale d'ophtalmologie. 1901. Januar.

1) **Note sur un cas d'hémato-lymphangiome de la conjonctive palpébrale**, par S. Baudry et G. Carrière (Lille).

Es folgen **Referate.**

Februar.

1) **Atrophie optique traumatique**, par M. Alphonse Péchin.

Verf. stellt einen selbst beobachteten und 11 von andrer Seite publicirte Fälle von Verletzungen der Augenhöhle zusammen, die alle das Gemeinsame haben, dass ein Fremdkörper (Eisenstab, geknöpftes Florett, Meissel, Messer, Heugabel-Zinken u. s. w.) in die Tiefe der Augenhöhle eindringt, ohne daselbst zu verbleiben. In diesen Fällen tritt fast immer (nur in 2 Fällen blieb die Sehkraft intact) Sehnerven-Atrophie mit völliger Erblindung ein. Entsprechend der Art des Trauma können noch andre äussere Verletzungen vorhanden sein, manchmal aber fehlen dieselben auch, und es ist nicht einmal eine Bindehaut-Wunde zu entdecken. Der Augapfel selbst ist immer unbetheiligt. Das charakteristische Symptom ist die fast immer unmittelbare Erblindung ohne ophthalmoskopischen Befund, während die Zeichen der Atrophie sich erst nachträglich einstellen in Form der früher oder später erfolgenden Abblassung der Papille. Diese letztere sichert auch die Differential-Diagnose gegenüber der posttraumatischen, hysterischen Amaurose, an die man im Anfang, besonders bei Abwesenheit äusserer Verletzung, denken kann. Verf. denkt sich den Mechanismus der Verletzung der Sehnerven so, dass er eine Dehnung, eventuell auch eine directe Contusion des Sehnerven durch den das Auge etwas luxirenden Fremdkörper annimmt. — Auf jeden Fall soll man die Prognose sehr vorsichtig stellen, auch bei Abwesenheit äusserer Verletzungen, wenn ein Fremdkörper tiefer in die Orbita eindringt und unmittelbare Erblindung auftritt.

Es folgen **Referate.** Ancke.

Vermischtes.

1) Von schweren und ungeheuer verbreiteten Augen-Krankheiten ist ganz Sibirien heimgesucht. Im vorigen Jahre sah sich deshalb die Verwaltung der Sibirischen Eisenbahn veranlasst, ein „Oculisten-Detachement" zu organisiren, das neun Monate lang die an der West-Sibirischen Bahn gelegenen Ortschaften besuchte und in dieser Zeit 9000 Augen-Kranke in Behandlung nahm und gegen 3500 Operationen vollzog. Die Kosten dieser Hilfeleistung betrugen 22 500 Rubel, die zum Theil aus Staats-Mitteln, zum Theil durch private Spenden gedeckt wurden. Die Thätigkeit des Detachements erstreckte sich auf die an der Bahn oder in ihrer Nähe gelegene Ortschaften des Gouvernements Tomsk, Tobolsk und Jenisseisk und des Gebietes

Akmolinsk. So hoch diese Hilfeleistung auch anzuschlagen war, so blieb sie dennoch völlig unzulänglich. Je weiter man von der Eisenbahn landeinwärts geht, desto schlimmer ist die Lage der Augen-Kranken, da sie dort ohne jegliche ärztliche Hilfe sind. Es wird nichts weiter übrig bleiben, als ständige Heilstätten zu organisiren, da Ambulanzen nicht ausreichen. Im Gouvernement Tomsk leiden ganze Dörfer an schweren Augen-Krankheiten, und auch die aus dem europäischen Russland eingewanderten Bauern sind schon davon ergriffen worden. Unter den Kranken, die sich dem obengenannten Detachement zur Behandlung stellten, befanden sich 28 % Blinde.

(Vossische Zeitung.)

2) Ophthalmologische Gesellschaft Heidelberg 1901.

Die diesjährige Zusammenkunft findet am 5., 6. und 7. August statt. Sonntag, den 4. August 6 Uhr Abends: Ausschuss-Sitzung in der Wohnung von Prof. Leber. Nach 8 Uhr Abends: Zwanglose Zusammenkunft im Stadtgarten. Montag, den 5. August: Erste Sitzung 9 Uhr Vormittags in der Aula der Universität. Nachmittags 2½ Uhr: Demonstrations-Sitzung in der Universitäts-Augen-Klinik. Abends 6 Uhr: Gemeinschaftliches Mahl im Schloss-Hotel. Dienstag, den 6. August. Vormittags 9 Uhr: Sitzung in der Aula. 12 Uhr: Geschäfts-Sitzung. Nachmittags 2½ Uhr: event. Zweite Demonstrations-Sitzung. 4 Uhr: Gemeinschaftlicher Ausflug. Mittwoch, den 7. August, Vormittags 9 Uhr: Sitzung in der Aula.

Vorträge und Demonstrationen bittet man bis spätestens den 30. Juni bei Prof. Th. Leber anzumelden. Die Reihenfolge der Vorträge wird nicht, wie bisher, erst in der Ausschuss-Sitzung, sondern auf Grund der bis zum 30. Juni eingegangenen Anmeldungen festgesetzt und den Mitgliedern bekannt gemacht. Später angemeldete Vorträge werden ihrer Reihenfolge nach an den Schluss der Tagesordnung gesetzt.

Bibliographie.

1) Das Vorkommen des Demodex folliculorum am Augenlide und seine Beziehungen zu Lid-Erkrankungen, von Dr. Karl Hunsche. Aus dem pathologischen Institut zu Kiel. (Münchner med. Wochenschrift. 1900. Nr. 45.) Verf. untersuchte 116 Leichen auf das Vorhandensein von Demodex; von jedem Lid wurden 10 Cilien genommen: bei 92 = 79 % der Untersuchten fand sich die Milbe. 11 Kinder unter ½ Jahr waren sämmtlich frei von dieser Krankheit, hingegen wurde dieselbe bei sämmtlichen Erwachsenen jenseits des 40. Lebensjahres angetroffen. Verf. leugnet mit Joers das Bestehen einer durch die Milbe veranlassten Conjunctivitis, da die Milbe so häufig an den menschlichen Augenlidern vorkommt, dass sie als alleinige Krankheits-Ursache nicht angesprochen werden könne. C. Hamburger.

2) Beiträge zum gegenwärtigen Stand der Steilschrift-Bewegung, von Dr. med. E. Langsdorf in Darmstadt. In Darmstadt hat man beschlossen, bis auf Weiteres von der Einführung der Steilschrift abzusehen, da in 20 von Städten und Schulen eingegangenen Berichten über die mit der Steilschrift gemachten Erfahrungen die absprechenden Urtheile überwogen. Die Berichte sind im Auszug mitgetheilt. Ancke.

Um Einsendung von Separatabdrücken wird gebeten (Berlin NW. 26 Schiffbauerdamm).

Verlag von Veit & Comp. in Leipzig. — Druck von Metzger & Wittig in Leipzig.

Centralblatt

für praktische

AUGENHEILKUNDE.

Herausgegeben von

Prof. Dr. J. Hirschberg, Geh. Med.-Rath, in Berlin.

Unter ständiger Mitwirkung der Herren Dr. Ancke in München, Dr. Berger in Paris, Prof. Dr. Birnbacher in Graz, Dr. Brailey in London, Prof. Dr. H. Cohn in Breslau, Doc. Dr. Cl. du Bois-Reymond in Berlin, Doc. Dr. E. Emmert in Bern, Prof. Dr. C. Gallenga in Parma, Dr. Ginsberg in Berlin, Prof. Dr. Goldzieher in Budapest, Dr. Gordon Norrie in Kopenhagen, Prof. Dr. Horstmann in Berlin, Dr. Issigonis in Smyrna, Prof. H. Knapp in New York, Prof. Dr. Krückow in Moskau, Dr. Kuthe in Berlin, Dr. Landau in Coblenz, Prof. Dr. Magnus in Breslau, Major F. P. Maynard, I. M. S., Civil Surgeon of Patna and Superintendent of the Medical School, Dr. Michaelsen in Görlitz, Dr. Moll in Berlin, Prof. Dr. J. Munk in Berlin, Dr. Neuburger in Nürnberg, Dr. Peltesohn in Hamburg, Dr. Pergens in Brüssel, Prof. Dr. Peschel in Frankfurt a. M., Dr. Purtscher in Klagenfurt, Dr. M. Reich in Petersburg, Med.-Rath Dr. Scheer in Oldenburg, Prof. Dr. Schenkl in Prag, Prof. Dr. Schwarz in Leipzig, Dr. Spiro in Berlin, Dr. Stiel in Köln.

Monatlich ein Heft. Preis des Jahrganges 12 Mark. Zu beziehen durch alle Buchhandlungen des In- und Auslandes und die Postanstalten des Deutschen Reiches.

Juli. **Fünfundzwanzigster Jahrgang.** **1901.**

Inhalt: **Original-Mittheilungen.** I. Ueber die Natur der Keratitis neuroparalytica. Von Dr. **J. Bistis**, Konstantinope. — II. Eine Verletzung des Auges durch Senf-Oel. Von Dr. **Otto Neustätter** in München. — III. Zur Iridectomie-Technik. Von Prof. Dr. **Wicherkiewicz.**

Neue Bücher.

Gesellschaftsberichte. 1) Berliner ophthalmologische Gesellschaft. — 2) Ophthalmological Society of the United Kingdom. — 3) Société belge d'ophtalmologie à Bruxelles.

Referate, Uebersetzungen, Auszüge u. s. w. Giebt es centrifugale Bahnen aus dem Sehhügel zum Rückenmark? von Adolf Wallenberg, Danzig.

Journal-Uebersicht. I. Zehender's Klinische Monatsblätter für Augenheilkunde. 1901. April—Mai. — II. The Ophthalmic Review. 1901. Januar—März.

Vermischtes. Nr. 1—5.

Bibliographie. Nr. 1—5.

I. Ueber die Natur der Keratitis neuroparalytica.[1]

Von Dr. **J. Bistis**, Konstantinopel.

Das Wesen der neuroparalytischen Hornhaut-Entzündung ist noch strittig. Magendie zuerst rief die Krankheit bei Thieren, durch Trennung des Trigeminus, hervor und hielt dieselbe für eine Folge von trophischen Störungen. Snellen[2] konnte bei Kaninchen, bei denen er den Trigeminus

[1] Vortrag, gehalten in der Athener medicinischen Gesellschaft am 23. December 1900 alten Datums.

[2] Archiv für holländische Beiträge: Utrecht. I, S. 206.

durchschnitten, die Entwicklung der Keratitis verhindern, durch Vornähen des Ohres der Thiere vor das unempfindliche Auge. So zog er den Schluss, dass die Krankheit ihre Ursache nicht in trophischen Störungen hat, sondern in Traumen, denen die Augen ausgesetzt sind, in Folge der Unempfindlichkeit der Hornhaut. Da aber einfache mechanische Insulte nur Trübungen der Hornhaut bedingen, die rasch vorübergehen, keineswegs aber Eiterung derselben, wie es der Fall bei der Keratitis neuroparalytica ist; so müsste man doch noch annehmen, dass die Trigeminus-Lähmung eine verminderte Resistenz der Hornhaut gegen äussere Schädlichkeiten mit sich bringe. Feuer legte durch Versuche das Unrichtige dieser Hypothese dar. Man kann nach Durchschneidung des Trigeminus die bedeckte Hornhaut irgendwie verletzen, ohne etwas andres, als eine vorübergehende Trübung zu bekommen. Die Hornhaut reagirt also gegen äussere Einflüsse nach Durchschneidung des Trigeminus ebenso, wie früher. Daraus schloss der genannte Autor, dass die günstige Wirkung der Vornähung in der Bedeckung der Hornhaut liegt, nicht in der Abhaltung von Verletzungen, nämlich in der Verhinderung der Austrocknung der Hornhaut, welcher die letztere ausgesetzt ist, nach der Trigeminus-Lähmung, wegen des Ausbleibens des reflectorischen Lidschlages; deswegen nannte Feuer die vorliegende Erkrankung eine Keratitis xerotica. Dieselbe konnte er hervorrufen bei Thieren mit intactem Trigeminus durch derartige Fixirung der Lider und der Nickhaut, dass die Hornhaut unbedeckt bleibt. Hieraus schloss er, dass eigentlich eine Keratitis neuroparalytica nicht existirt, und dass dieselbe bedingt ist durch die Austrocknung der Hornhaut, wie bei der Keratitis e lagophthalmo.

Die Xerosis ist bedingt einerseits, wie gesagt wurde, durch das Ausbleiben des reflectorischen Lidschlages, andrerseits durch die mangelhafte Thränen-Secretion.

Diese Theorie ist am wenigsten glaubwürdig, da Fälle von Trigeminus-Lähmung mit Entstehung von Keratitis neuroparalytica beobachtet sind, trotzdem der Lidschlag und die Befeuchtung des Bulbus normal waren. Weiter hindert die Anwendung eines Verbandes allerdings die Entstehung der e lagophthalmo entstehenden Hornhaut-Entzündung, wirkt aber nicht zur Bekämpfung der neuroparalytischen Keratitis, die deswegen nicht als Folge der Austrocknung der Hornhaut betrachtet werden kann.

Daraus folgt, dass es eine echte neuroparalytische Keratitis giebt, direct aus trophischen Störungen stammend, wie auch experimentell bewiesen wird. Meissner[1] nämlich durchschnitt in einigen Fällen den Trigeminus und brachte Anästhesie der Hornhaut ohne Entzündung hervor. Bei der Section bemerkte er, dass der Nerv nicht in seiner ganzen Dicke getrennt war; sondern ein kleiner nach innen gelegener Theil desselben war intact geblieben. Derselbe Autor bemerkte weiter bei einer andren

[1] Zeitschrift für rationelle Medicin, 3. Reihe, Bd. XXIX, S. 96.

Durchschneidung des Trigeminus, dass das Auge seine Empfindlichkeit behielt; und die Hornhaut zeigte doch die Erscheinungen der neuroparalytischen Keratitis, wie bei der totalen Durchschneidung des Nerven.

Die Section dieses letzteren Falles zeigte, dass der genannte Nerv nur in seinem inneren Theil durchschnitten worden, während der übrige und grössere Theil unberührt geblieben war. In Folge dieser Experimente hielt er die Anästhesie der Hornhaut nicht für unerlässlich zu der Entwicklung der Keratitis, sondern glaubte, dass letztere vielmehr bedingt sei durch die Lähmung von Nerven-Fasern, die in directer Beziehung zur Ernährung der Hornhaut stehen.

Schiff[1] wiederholte die obengenannten Experimente und erzielte dieselben Resultate.

Aus diesen Beobachtungen können wir folgendes schliessen: die bei dem Menschen nach Trigeminus-Lähmung entstehende Entzündung der Hornhaut hat vielleicht, in einigen Fällen, als Ursache die Austrocknung der Hornhaut. Sie ist aber eigentlich bedingt durch trophische Störungen, wegen der Läsion von trophischen Fasern, die sich, wie aus den Experimenten hervorgeht, an der inneren Seite des Trigeminus befinden, und welche, wie verschiedene Autoren annehmen, aus dem Nervus sympathicus stammen. Zur Unterstützung dieser Schlüsse trägt, wie wir glauben, meine nachfolgende Beobachtung bei:

Helene G., 30 Jahre alt, befragte mich wegen ihres rechten erkrankten Auges. Bei der Untersuchung fand ich vollständige Anästhesie im Bereich der Aeste des rechten Nervus trigeminus; die rechte Seite des Gesichts, des Mundes, des Gaumens und der Zunge verhielten sich gegen allerlei Reize unempfindlich. Der motorische Theil des Nerven functionirte normal. Der Glossopharyngeus schien gesund, da sich die Geschmacks-Empfindung am hinteren Drittel der Zunge normal verhielt. Der rechte Hypoglossus war gelähmt; wenn die Zunge sich in der Mundhöhle befand, war ihre Spitze etwas nach links abgelenkt; und wenn sie herausgestreckt war, richtete sich die Spitze nach rechts. Der rechte Olfactorius, sowie der rechte Acusticus zeigten ihr functionelles Vermögen vermindert.

Am rechten Auge existirte eine leichte Ptosis des oberen Lides wegen Lähmung der vom Sympathicus versorgten glatten Muskel-Fasern des oberen Müller'schen Muskels. Der Bulbus lag etwas tiefer in der Orbita. Der intra-oculäre Druck war vermindert und der Lidschluss normal. Die Hornhaut, sowie die Bindehaut waren ganz unempfindlich. Das Hornhaut-Epithel fehlte, mit Ausnahme eines kleinen peripherischen Theiles von der Breite von 3 mm. Das Parenchym trug eine im Centrum besonders dichte Trübung. Die Thränen-Secretion war vermindert, aber die Befeuchtung des Auges verhielt sich regelrecht. Ebenfalls war der Lidschlag

[1] Daselbst, S. 217.

normal. Die Sehschärfe bestand in undeutlichem Erkennen von Fingern dicht vor dem Auge.

Dieses Bild gehört der seltener vorkommenden neuroparalytischen Keratitis an, die in unsrem Falle das Besondere zeigt, dass sie nicht in Vereiterung der Hornhaut endigte, wie es häufiger der Fall ist.

Dieser Fall bildet einen nennenswerthen Beitrag zur Erläuterung der Natur der neuroparalytischen Keratitis, da hier kein Trauma oder keine Austrocknung angeschuldigt werden kann. Nicht nur das Auge war, so viel es nöthig, feucht, sondern auch die Ptosis, sowie der regelrechte Lidschlag sicherten es vor der Verletzung und der Austrocknung. Deswegen sollen wir annehmen, dass die Keratitis im vorliegenden Falle bedingt ist durch trophische Störungen, die direct abhängig sind von der Trigeminus-Lähmung.

Wir unterlassen, auf die Natur und den Sitz der Läsion des Trigeminus, sowie der übrigen Hirn-Nerven einzugehen, da dies in keinem Zusammenhang steht zu unsrem Zweck.

II. Eine Verletzung des Auges durch Senf-Oel.

Von Dr. **Otto Neustätter** in München.

Der nachfolgend beschriebene Fall ist als grosse Seltenheit, wenn nicht als Unicum, von Interesse. In der Literatur vermochte ich ebenso wenig einen ähnlichen zu finden, wie ich darüber von Collegen eine Auskunft aus ihrer Erfahrung oder Literatur-Kenntniss erholen konnte. Abgesehen von dem theoretischen Interesse wäre mir ein Anhalt über den Verlauf der Sache auch in Bezug auf die Prognose-Stellung werthvoll gewesen. Der Patient war nämlich aufs Aeusserste erschreckt und sehr ängstlich und darüber namentlich beunruhigt, dass das Sehen noch am 2. und 3. Tag schlechter wurde, während ich nach dem allgemeinen Befund schon gleich und namentlich, als ich die zweite Untersuchung nach weiteren 6 Stunden vornahm, wo die anderen Veränderungen ihren Höhepunkt erreicht hatten, wiederholt die Prognose gerade für die Hornhaut ganz günstig gestellt hatte. Dazu glaubte ich berechtigt zu sein, da das Senf-Oel ein flüchtiger Körper ist und sofort ausgewaschen worden war, sodass ich die nachträgliche Schädigung des Hornhaut-Gewebes nicht erwartete, wie sie wohl bei ätzenden, nicht flüchtigen Stoffen beobachtet wird, und wie sie zu gewärtigen gewesen wäre, wenn die Hornhaut bei Beginn irgend welche Veränderungen gezeigt hätte, oder das Senf-Oel länger liegen geblieben wäre.

Dies war nicht der Fall. Der Patient, Apotheker, hatte eine Flasche mit Senf-Oel auf ein hohes Gestell heben wollen, wobei die Flasche ausglitt, der Stöpsel herausfiel und das Oel ihm ins Gesicht sich ergoss. Trotz des Schreckens und der sofortigen heftigsten Schmerzen hatte er noch die

Geistesgegenwart, an ein nebenstehendes Putzschaff zu laufen, mit dem Lumpen das Gesicht abzuwischen, den öligen Rock abzuwerfen und dann mit der letzten Kraft über die Strasse in das eigentliche Apothekenlokal zu stürzen, wo er zusammenbrach, athemlos — Mund und Nase waren voll schleimigen Schaumes, der Schmerz im Gesicht rasend. Man kann sich dies leicht vorstellen, wenn man bedenkt, wie starkes Brennen Senfspiritus hervorruft, in dem nur 1 Theil Senf-Oel auf 49 Theile Spiritus enthalten ist.

Als ich das Lokal etwa eine Viertelstunde nach dem Unfall betrat, war der Dunst in allen Räumen so stark, dass ich und die Umstehenden kaum die Augen geöffnet halten konnten, obwohl die Hauptmasse des Oeles am Rock in dem über der Strasse gelegenen Raum zurückgeblieben war. Ein Blick genügte, um zu sehen, dass in den Conjunctival-Sack offenbar nur eine Spur des Oeles eingedrungen sein konnte. Denn während die Lider bereits stark geschwollen, glühend roth und namentlich das Oberlid und das Unterlid an der Nasalseite gegen Berührung ausserordentlich schmerzhaft waren, — trotzdem Patient sofort Eisumschläge und Kalk-Liniment aufgelegt und damit die Schmerzen etwas gelindert hatte —, zeigte die Conjunctiva nur mässige Chemosis und Röthung allein in der inneren Ecke. Das unverletzte linke Auge zeigte fast stärkere conjunctivale Injection durch den Oeldunst, doch nahm der Patient hiervon nichts wahr, da der Schmerz am rechten Auge alles übertäubte. Ausser auf die rechten Gesichts-Hälfte hatte sich das Oel auch noch auf einen Theil der rechten unteren Hals-Seite ergossen.

Beim Aufspreitzen des rechten Auges konnte auch constatirt werden, dass das Sehen klar war; eine Kerzenflamme wurde scharf umrissen gesehen. Bei seitlicher Beleuchtung war an der Hornhaut keine Veränderung wahrzunehmen. Die Iris war nicht verfärbt, die Pupille sehr eng, aber beweglich, keine ciliare Injection.

Das Auge wurde dann mit einer 1 % Lösung von Kalium carbonicum ausgespült, was sehr lindernd wirkte, darauf nochmals mit Oliven-Oel. Schliesslich wurde 5 % Cocainsalbe eingestrichen. Da das Eis ausserordentlich wohlthuend empfunden wird und das Weglassen auch nur für einige Augenblicke starkes Schmerzgefühl hervorruft, werden weiter Eisumschläge gemacht, die Haut noch einigemale mit Kalk-Liniment gewaschen, der Raum gut gelüftet.

Nach 6 Stunden hat sich das Bild wenig verändert; die Lider sind etwas stärker geschwollen, hart, es fangen die unteren Cilien an, nach einwärts gewendet zu werden, aber nicht so weit, dass sie scheuern. Die Conjunctiva ist nicht stärker geschwollen; auch jetzt keine Ciliar-Injection. Die Hornhaut ist klar und spiegelt, ist aber von Schleimfäden überzogen. Patient glaubt, etwas schlechter zu sehen. Da er vor Schmerzen nicht hat schlafen können, bekommt er Morphium innerlich.

Weitere 8 Stunden später hat Patient sich etwas erholt, obgleich er nur etwa 1 Stunde auf das Morphium geschlafen. Das Oberlid ist vielleicht noch mehr angeschwollen. Blasen-Bildung ist nicht erfolgt. Das Auge kann etwas weiter geöffnet werden. Patient sieht neblig. Die Hornhaut ist von Schleimfäden überzogen, die im ersten Augenblick einen oberflächlichen Defect vortäuschen, sich aber wegwischen lassen. Die Hornhaut sieht dann aus, wie wenn sie von Oel überzogen wäre. Da Salbe und Oel ins Auge noch kommen, ist es nicht sofort möglich zu entscheiden, ob es sich nur um eine Fettschicht handelt, oder doch auch darunter eine hauchartige Epithel-Trübung besteht. Die Injection der Conjunctiva ist im Allgemeinen gering, die Chemosis in der inneren Ecke ist zurückgegangen bis auf einen geringen Rest. Eis wird noch immer als sehr wohlthuend empfunden. Sobald es weggelassen wird, noch immer starke Schmerzen. — Abends ist das Lid-Oedem auch noch sehr stark. Das Auflegen des Eises verursacht, wenn es nur mit dem leisesten Druck erfolgt, Schmerzen, die Kälte aber wird noch immer sehr angenehm empfunden. Trotzdem und obgleich das Weglassen des Eises — es wurden in nasse Tücher eingeschlagene Eisstückchen verwendet — den Schmerz sofort wieder aufflammen lässt, verordne ich feucht-warme Kamillenaufschläge, da dieselben ein rascheres Zurückgehen des Oedems erwarten lassen. Im Anfang hat zwar Patient beträchtliche Schmerzen, aber schon nach $^1/_2$ Stunde wurden die feucht-warmen Umschläge vertragen und nach etwa 1 Stunde als ebenso lindernd wie das Eis empfunden. In der Nacht konnte Patient schlafen, der feucht-warme Umschlag blieb unter Guttapercha liegen. Am nächsten Vormittag ist das Oedem bedeutend gebessert, nur oben am Oberlid und in den inneren Lid-Ecken noch harte Schwellung. Spontaner Schmerz fast ganz geschwunden, auch Druckschmerz gering. Die Lidspalte kann weiter geöffnet werden, die conjunctivale Röthung tritt mehr hervor, die Hornhaut zeigt eine ganz leichte hauchartige Trübung, die das stärker gewordene Nebelsehen erklärt. Ein Tropfen Atropin erweitert die enge Pupille gut.

Abends klagt Patient über noch stärkeres Neblig-Sehen, das zum Theil durch die Atropin-Wirkung erklärlich ist, doch hat die Trübung sicher nicht abgenommen. Die Lider werden mit Vaselin massirt.

Am folgenden Morgen ist das Oedem bis auf die Gegend der Lid-Commissur fast ganz verschwunden. Die conjunctivale Röthung noch gleich; $S = < {}^6/_{50}$. Die Trübung der Hornhaut so stark, dass vom Hintergrund nur die ungefähren Umrisse der Papille und der grossen Gefässe zu sehen sind. Die innere Augenwinkel-Gegend massirt.

Tags darauf giebt Patient selbst, der über das Nebel-Sehen sehr beunruhigt war, eine Besserung an; $S = {}^6/_{20}$. Die Hornhaut ist auch etwas klarer, die Epidermis schält sich an den Lidern, Gesicht und Hals. Das Auge thränt noch mässig, die Pupille ist weit geblieben, die Injection ge-

ringer, nur die Karunkel ist noch stark geschwollen. Vom Hintergrund sind nur die ganz feinen Gefässe noch nicht zu sehen.

Nach weiteren 3 Tagen ist S = $^6/_6$, die Hornhaut klar und überall spiegelnd, ganz leichte Injection nur noch vorhanden. Patient kam nicht nochmals, hat also sicher keinerlei Beschwerden mehr gehabt.

Dem Fall würde bei dem günstigen Verlauf und der offenbar nicht schweren Verletzung, abgesehen von der Seltenheit nichts weiter Beachtenswerthes anhaften, wenn nicht die auffallend spät aufgetretene Trübung der Hornhaut hinzugekommen wäre, deren Deutung nicht ganz leicht erscheint. Wie mir von Herrn Geh. Rath v. Tappeiner mitgetheilt wurde, liegen keine eingehendern Versuche über die Wirkungsart des Senf-Oeles vor. Zunächst ist man daher auf Vermuthungen in Bezug auf die Deutung der Entstehung der Hornhaut-Trübung angewiesen. Wollte man sich dieselbe als collaterales Oedem vorstellen, so würde das späte Auftreten kaum zu erklären sein. Ebenso würde man ein mit dem Höhepunkt der übrigen Entzündung zusammenfallendes Maximum der Trübung erwarten müssen, wenn dieselbe durch directe Reizung der Zellen entstanden wäre. Die Annahme, dass es sich vielleicht um eine Schädigung durch das Cocaïn gehandelt haben würde, ist deshalb nicht plausibel, weil bei Cocaïnsalben dieselben kaum je auftreten und auch bei Versuchen, die unter v. Tappeiner's Leitung über die reizmildernde Wirkung der Mucilaginosa mit Senf-Oel an der Conjunctiva von Kaninchen-Augen angestellt wurden, ebenfalls diese Hornhaut-Trübung auftrat. Diese Experimente sprechen auch dagegen, dass es sich etwa um eine durch den Liddruck veranlasste Schädigung der Hornhaut handelte. Der Binnendruck des Auges war nur im Anfang etwas erhöht, giebt also auch keine Erklärung.

Die meiste Wahrscheinlichkeit scheint mir die Annahme zu besitzen, dass es sich um eine secundäre Schädigung der Gewebs-Ernährung in Folge einer specifischen Einwirkung des Senf-Oels auf die Nerven handelt. Das Senf-Oel bewirkt ja wohl die ihm zugeschriebenen Erscheinungen auf reflectorischem Wege, nicht durch directe Schädigung der Gewebs-Elemente, sondern der Nerven-Endigungen, zu denen es offenbar eine besondere Affinität besitzt. Die Nerven-Elemente werden also wohl direct geschädigt, und als secundäre Folgen treten die Gewebs-Veränderungen auf.

Auch über die Art der Schädigung, namentlich in der Hornhaut ist noch nichts Näheres bekannt. Der Eindruck war der eines Oedems unter dem Epithel. Letzteres war nicht rauh, wohl aber in den tieferen Schichten etwas trüb.

Der Fall wird vielleicht dazu anregen, die genauere Wirkung des Senf-Oels und ähnlicher Droguen näher zu prüfen.

III. Zur Iridectomie-Technik.

Von Prof. Dr. **Wicherkiewicz.**

Es kommt gar nicht so selten vor, dass unruhige Patienten beim Fassen der Iris mit einer Pincette — zwecks Excision derselben, sei es bei der Glaucom-Iridectomie, sei es bei der mit Iris-Excision verbundenen Star-Operation — durch eine vehemente und brüske Bewegung des Augapfels in der dem Iris-Zuge entgegengesetzten Richtung entweder eine unregelmässige Bildung des Regenbogenhaut-Spaltes verursachen, oder — was noch schlimmer ist, eine Abreissung der Iris vom Ciliar-Körper und eine starke, die Operation störende Blutung verursachen. Um diesem unangenehmen Ereignisse auszuweichen, bediene ich mich seit einiger Zeit oft statt der Pincette zur Hervorholung der Iris eines stumpfen, silbernen Häkchens. Vermittelst desselben wird die Iris-Partie, welche wir excidiren wollen, am schonendsten aus dem Augapfel hervorgeholt, und schlimmsten Falls kann uns dieselbe vom Häkchen entgleiten, was keine grosse Inconvenienz bildet, weil wir leicht das Misslungene nachholen, von Neuem die Iris aufhissen und sie nun abschneiden, oder aber die bei diesem Manöver vorgefallene Iris schonend behufs Excision mit der Pincette fassen. Allerdings kann es uns auch jetzt noch passiren, dass die Iris abgerissen wird, doch kommt dies jedenfalls viel seltener vor, weil wir aufmerksamer auf die Bewegungen, welche der Patient mit dem Augapfel ausführt, gemacht worden sein werden. Aber eine noch viel wichtigerere Rolle spielt dabei diese Häkchen-Manipulation bei der Glaucom-Iridectomie, bei der — selbst nach ausgeführtem Lanzenschnitte im hinteren Bulbus-Abschnitte gar oft ein erhöhter Druck besteht und beim unruhigen Verhalten des Operirten, aber auch bei unsicherer Hand des Operateurs, wenn er zu weit über den Iris-Rand die Pincette in die Vorderkammer gleiten lässt, eine folgenschwere Verletzung der Linsen-Kapsel resultiren kann. Hier ist das Häkchen recht am Platze, wenn die Iris nicht von selbst herausfällt.

Zu dieser kurzen Mittheilung veranlasst mich nicht das Bewusstsein, etwas sehr Wichtiges, vielleicht auch nicht einmal Neues vorzubringen, wohl aber die Ueberzeugung, dass man stets dahin streben müsse, unsere operative Technik zum Wohle unserer Pflegebefohlenen so zu gestalten, dass die dabei nicht zu umgehenden unangenehmen Zufälle möglichst eingeschränkt werden, dass wir Herren der Situation auch gegen jede Störung von Seiten der Operirten sein können. Und aus diesem Grunde möchte ich die Herren Fachgenossen auf diese kleine anspruchslose Erleichterung, welche mir wiederholt gute Dienste geleistet hat, aufmerksam machen. Sie werden gewiss, so wie ich, sehr oft die Pincette durch das Iris-Häkchen zu ersetzen Veranlassung nehmen, sobald es sich um unruhige Patienten handelt.

Zum Schluss noch eine kurze Bemerkung. Soll das Häkchen gut functioniren, so muss der umgebogene Endtheil nicht allzu kurz sein und auch nicht zu weit vom Stamme abstehen. Die Distanz dürfte vielleicht 1—2 mm nicht übersteigen. Auch brauche ich wohl nicht hinzuzufügen, dass es recht biegsam, aus gutem Material (Silber oder Gold) gearbeitet sein muss. Das von der Firma Luer in Paris mir gelieferte Instrument eignet sich wohl dazu.[1]

Unser Büchertisch.

Neue Bücher.

1. La dicoría e la espressione. Giuseppe Albertotti. Modena, 1901. Fol. mit zahlreichen Abbildungen. (Memorie della R. Acad. di Scienze, Lettere ed Arti in Modena, III, 3.)

*2. Der Farbensinn der Thiere, ein Vortrag von Prof. Dr. Willibald Nagel in Freiburg. Wiesbaden 1901. J. F. Bergmann.

*3. XIIIe congrès internat. de méd. à Paris 1900. Section d'ophtalmologie. Comptes rendus p. p. M. Rochon-Duvigneaud. Paris 1901. 400 S.

*4. Vossius' Sammlung zwangl. Abhandlungen IV, 1—2. Sympathicus-Resection beim Glaucom. Von weil. Dr. M. Ziehe und Prof. Th. Axenfeld. Mit 10 Abbild. Halle 1901. C. Marhold. 84 S.

*5. Vossius' Sammlung zwangl. Abhandlungen IV, 3. Ueber die hemianopische Pupillenstarre, von Prof. Dr. A. Vossius, Halle 1901. C. Marhold. 15 S.

*6. Die Begutachtung der Erwerbsfähigkeit nach Unfall-Verletzungen des Sehorgans, von Dr. E. Amman, Augenarzt in Winterthur. München 1900. J. F. Lehmann's Verlag.

*7. Om bestämningen af järneflisors Läge i ögat och deras borttagande med Electromagnet, af Ulrik Hellgren. Stockholm 1900.

*8. Soc. franç. d'opht. 1901. Rapport sur la valeur de l'iridectomie dans le glaucome, par L. de Wecker, Paris 1901. 192 S.

9. Papyri Argentoratenses graece ed. a C. Kalbfleisch, Rostock 1901. Enthält griechische Recepte für Augenheilmittel.

10. Thérapeutique oculaire usuelle, par S. Baudry, prof. à l'Univ. de Lille, Paris 1901. 168 S. Enthält die äusseren Krankheiten des Auges, Iritis und Glaucom.

11. Atlas of external diseases of the eye, by A. Maitland Ramsay, prof. of ophth., Glasgow. With 30 full-page coloured plates and 18 full-page photogravures. Glasgow 1898. James Mac Lehose and Sons. 195 S. Die Ausführung der Bilder ist vorzüglich und erinnert an Sichel's Iconographie.

[1] Nach Abfassung dieser Zeilen habe ich ein neues Instrument für diesen Zweck herstellen lassen, welches sich als recht praktisch erweist. W.

Gesellschaftsberichte.

1) Berliner ophthalmologische Gesellschaft.

Vorsitzender: J. Hirschberg. Schriftführer: Wertheim.

I. Sitzung am 24. Januar 1901.

1. Herr Steindorff stellt eine jugendliche Kranke aus der Poliklinik des Herrn Geh.-Rath Hirschberg vor. Dieselbe war bereits vor 5 Jahren in einer andren Anstalt erst rechts, 3 Monate später links zur Beseitigung der Kurzsichtigkeit operirt. Das Sehvermögen war 2 Jahre lang befriedigend gewesen, dann war es aber allmählich gesunken, so dass von einem zweiten Augen-Arzt rechts 3 Mal, links 1 Mal operirt wurde. Nach einem weiteren halben Jahre erblindete das rechte Auge durch Netzhaut-Ablösung, während die Sehkraft des andren Auges sich hob. Als vor einem halben Jahre auf dem blinden rechten Auge eine äusserst schmerzhafte Entzündung ausbrach, wurde in einer dritten Anstalt die Neurotomia optico-ciliaris ausgeführt, die aber kaum erheblichen Erfolg hatte. Jetzt sind beide Augen gereizt; das linke Auge sieht mit + 3,0 D sph. = $^5/_{50}$ fast, sein Gesichtsfeld ist von oben her leicht eingeengt, doch besteht keine Netzhaut-Ablösung. Dagegen ist das rechte Auge, in dem sich Iris-Theile und Nachstar-Reste coulissenartig in das Pupillar-Gebiet vorschieben, durch eine ungewöhnlich reiche Neubildung anastomosirender Blutgefässe auf der Iris ausgezeichnet.[1]

Redner erörtert kurz die nicht unbedeutenden Gefahren der Myopie-Operation, die namentlich auch unter ungünstigen äusseren Verhältnissen besonders hervortreten, und ferner die Unzulänglichkeit der Sehnerven-Durch- bezw. Ausschneidung als Ersatz für die Enucleation.

2. Herr Fehr: Ueber gelatinöse Geschwülste der Conjunctiva bulbi.

In Herrn Geh.-Rath Hirschberg's Augen-Heilanstalt wurden im Verlauf der letzten 2 Jahre mehrere gleichartige Fälle einer geschwulst-artigen Veränderung der Augapfel-Bindehaut beobachtet, die im Ganzen selten, aber doch auch schon früher vorgekommen sind.

In 3 Fällen kann ich sie in Abbildungen nach dem Leben und in einem Falle im mikroskopischen Präparate demonstriren.

Es handelt sich um eine wenig erhabene, orange-farbene, spiegelnde Geschwulst in der Augapfel-Bindehaut von durchscheinend gelatinösem Aussehen. Auf der Sklera ist sie verschieblich. Reichliche Gefässe ziehen von der Bindehaut auf die Neubildung und verzweigen sich auf ihr und an ihren Rändern. Sie hat sich stets ganz allmählich entwickelt und macht keine Beschwerden.

Der 1. Fall betrifft einen 19jährigen Mann. Die Geschwulst ist bohnengross und sitzt zwischen Aequator und Hornhautrand, den sie erreicht. Die grösste Erhabenheit, die jedoch nicht 2 mm überschreitet, hat sie an dem temporalen Rande, der einen wall-artigen Charakter hat. Nach den andren Seiten läuft sie seicht aus. (Fig. 1.)

---

[1] Nachträglich ist von einem 4. Augen-Arzt der erblindete Augapfel entfernt worden.

Genau dasselbe Bild liefert der 2. Fall bei einem 21jährigen jungen Mädchen. Hier sitzt die bohnen-grosse Geschwulst oberhalb der Hornhaut, die äussere und obere Begrenzung ist scharf und wall-artig, nach unten und innen verliert sie sich im Niveau der Augapfel-Bindehaut und erreicht den Limbus. Für gewöhnlich wird sie vom Oberlid bedeckt, so dass auch hier nicht einmal eine kosmetische Indication zur Operation vorhanden ist. Die Veränderung wird seit 4 Jahren beobachtet. (Fig. 2.)

Im 3. Fall, bei einem 38jährigen Arbeiter, sitzt die Geschwulst weiter entfernt von der Hornhaut, etwas oberhalb der Insertion des M. rectus intern. Ihre Form ist länglich, sie ist 6 mm lang, 3 mm breit und 1—2 mm er-

Fig. 1.

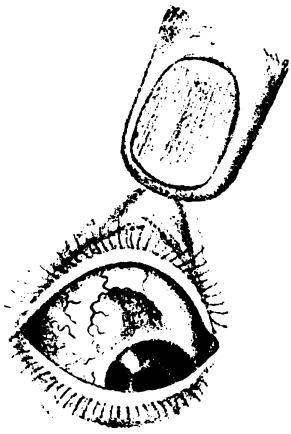

Fig. 2.

haben, ihre Farbe mehr bräunlich; im Uebrigen zeigt sie aber dasselbe Verhalten, wie in den beiden andren Fällen. Der Kranke hat vor $^1/_2$ Jahre das erste Auftreten der Geschwulst bemerkt. (Fig. 3.) Auf dem andren Auge besteht ein Pterygium, weswegen er die Anstalt aufsuchte. Nach Entfernungdes letzteren willfahrt man seinem Wunsch und excidirt leicht die Geschwulst mittels Iris-Pinzette und Scheere. Die Heilung verläuft glatt.

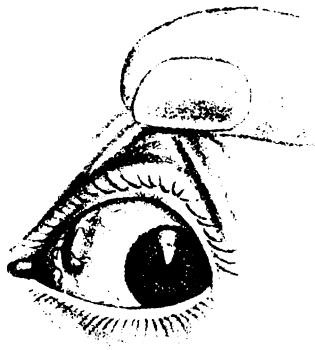

Fig. 3.

Bei der mikroskopischen Untersuchung erweist sich die Geschwulst als eine multiloculäre Cyste im subconjunctivalen Gewebe mitreichlicherZellen-Anhäufung um dieHohlräume herum. Das Oberflächen-Epithel zieht darüber hinweg. Die Zellen sind theils Epithelien, theils Lymphocyten. Erstere documentiren sich als Abkömmlinge des Oberflächen-Epithels, da an mehreren Stellen eine Verbindung mit diesem durch Brücken nachweisbar ist. An der Grenze der Geschwulst sieht man, wie das Epithel in Form solider Zapfen in die Tiefe dringt. In dem Centrum der Zellnester besteht Neigung

zum Zerfall, und es entstehen Hohlräume, die Drüsen-Hohlräumen ähnlich sind und an vorgeschrittenen Stellen grössere Cysten darstellen. Man hat alle Uebergänge vom ersten Beginn der regressiven Metamorphose, wo eine oder zwei-blasige Becherzellen sich im Centrum des sonst soliden Epithel-Kolbens finden, bis zu den grossen Cysten. Die Wand-Bekleidung der mittleren Hohlräume wird von kubischen Epithelzellen gebildet, die zum grossen Theil die blasige, becherzell-artige Aufquellung erfahren haben; in den grossen Hohlräumen ist das wandbildende Epithel abgeplattet. Stellenweise sind die grossen Räume nur durch dünne Zellbalken von einander getrennt und im Begriff zusammenzufliessen. Die Hohlräume sind zum Theil leer, zum Theil haben sie als Inhalt Zellen, Zell-Detritus und netzförmige, körnige Fäden, die Mucin oder Eiweiss sind. Zwischen diesen drüsen-ähnlichen Gebilden liegen die Lymphocyten; meist ist die Abgrenzung ganz scharf. Unter dem Oberflächen-Epithel findet man körniges Pigment, theils frei im subconjunctivalen Gewebe, theils innerhalb von Zellen.

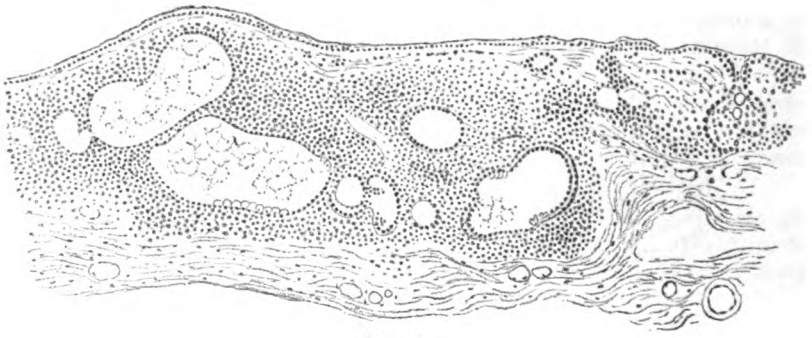

Fig. 4.

Ueber die Entstehung der Bindehaut-Cysten ist immer noch nicht Einigung der Ansichten erzielt. Nach Rogman sind sie das Resultat ausgewachsener Falten und Buchten, nach italienischen Forschern stellen sie Retentions-Cysten der Krause'schen Drüsen dar. Für unsren Fall gilt sicher die von Ginsberg und Vossius angenommene und später auch von Wintersteiner befürwortete Entstehungs-Ursache, dass die Cysten einem in die Tiefe-Wachsen der oberflächlichen Epithelschichten, in denen eine regressive Metamorphose, wohl schleimige Degeneration statthat, ihre Entstehung verdanken. Den Anlass dazu mögen einmal abnorme, angeborene Zustände abgeben — normaler Weise finden sich nur am Limbus solche Epithel-Einsenkungen — oder chronische Katarrhe. Für das Vorhandensein des letzteren spricht in unsrem Falle die reichliche Lymphocyten-Anhäufung, sowie der Befund des Flügelfells am andren Auge.

Dem vorliegenden ähnliche Fälle sind von Jaquet und Schapringer unter dem Namen gut-artige cystische Epitheliome der Augapfel-Bindehaut beschrieben. [1]

---

[1] Anm. des Verf.'s während der Correctur des Gesellschafts-Berichtes: Das im Januar ausgegebene 4. Heft des XLII. Bandes des Arch. f. Augenh. enthält die Veröffentlichung eines dem unsrigen ganz analogen Falles von Dr. Piudikowski. Die Affection wird nach Wintersteiner Naevus pigmentosus cysticus genannt.

3. Herr Fehr: Wimpern in der vorderen Augenkammer.

Wimperhaare können durch Verletzung oder durch Operation in's Augen-Innere gelangen. Ersteres ist das Häufigere. 2 Formen von Folge-Zuständen werden beobachtet: 1. Die acute Form; das Haar ist septisch und macht floride Entzündungen.[1] 2. Die chronische Form; das Haar ist keimfrei und wirkt nur als Fremdkörper. Als solcher kann es dauernde Reizung bewirken und zu Cysten-Bildung oder zu Entwicklung solider Tumoren den Anlass geben. Oft auch hat das Haar gar keine Störungen gemacht.

Am 18. Mai 1900 kam in Prof. Hirschberg's Augen-Heilanstalt eine 49jährige Dame mit einer frischen Verletzung ihres rechten Auges: Ein grosser Eisen-Nagel war beim Versuch, ihn in die Wand zu klopfen, zurückgesprungen und hatte ihr die Hornhaut durchbohrt. Status praes.: Auge weich, in der Hornhaut etwas unterhalb der Mitte breite, durchbohrende Wunde. Iris und Linse nicht verletzt. Sehschärfe bis auf Fingerzählen herabgesetzt. Behandlung: Bettruhe, Atropin, Verband. Verlauf: 8 Tage lang erheblicher Reizzustand. Fremdkörper aber auch mit Lupe nicht zu entdecken. Nach 14 Tagen Auge reizlos. S = $^{5}/_{30}$. Entlassung. In der Folgezeit weitere Besserung der Sehschärfe bis auf $^{5}/_{7}$, Auge dauernd reizlos, aber beständiges Klagen über Druck im Auge. Am 31. December 1900 Entdeckung eines Wimperhaares in der Vorderkammer des reizlosen Augapfels, das sich bisher im Kammerwinkel verborgen gehalten haben muss. Die Spitze des Haares haftet jetzt in der Iris-Oberfläche nahe der temporalen Peripherie, die von einer geringen Menge weisslicher epithelialer Substanz eingescheidete Wurzel berührt unterhalb der Pupillen-Mitte die Descemet und flottirt bei Bewegungen des Auges. Bei zurückgeneigtem Kopfe liegt die Wimper der Iris innig an und entfernt sich von ihr bei Vorbeugen des Kopfes. Dieses Verhalten bestimmt Hrn. Geh.-Rath Hirschberg, die Operation in sitzender Stellung der Kranken zu machen. Nach Lanzenschnitt am unteren äusseren Hornhautrande wird bei greller elektrischer Beleuchtung die dem Operateur sofort gereichte geriefte Kapsel-Pinzette eingeführt; mit einem Griff, ehe das Kammerwasser abfliessen konnte, die Wimper gefasst und herausgezogen. Heilungsverlauf glatt. Entlassung nach 12 Tagen mit reizlosem Auge und guter Sehschärfe.

4. Demonstration der mikroskopischen Präparate eines Hautdrüsen-Krebses, der bei einem 51jähr. Herrn zwischen Nasenwurzel und innerem Lidwinkel sich entwickelt hatte.

5. Herr J. Hirschberg: 2 Magnet-Operationsfälle.

6. Herr F. Mendel zeigt zwei Augäpfel aus dem städtischen Krankenhaus Friedrichshain, die ihm von Prof. Kroenig und Prof. v. Hansemann in liebenswürdiger Weise überlassen worden waren. Bei den Patienten hatte der Augen-Hintergrund intra vitam kleine weisse Herde gezeigt, die in beiden Fällen Miliar-Tuberkeln ähnlich sahen.

Die Section ergab in dem einen Falle wirklich Miliar-Tuberculose, im andren aber septische Retinitis.

7. Herr J. Hirschberg: Das Magnet-Operationszimmer. (Veröffentlicht im Juni-Heft des Centralbl. f. Augenheilk. 1901.)

---

[1] Vgl. Hirschberg, Einführung in die Augenheilk. I, S. 60, Anm.

II. Sitzung vom 28. Februar 1901.

1. Herr Altmann: Ueber die Grenzen der conservativen Glaucom-Behandlung.

Die Therapie des Glaucom ist vorwiegend eine chirurgische. Aber gewisse Fälle, bei denen die Iridectomie entweder technisch schwer ausführbar oder nicht ganz unbedenklich ist, z. B. bei Glaucom im einzigen Auge mit complicirendem Thränensack- und Herzleiden[1], haben von jeher den Wunsch gezeitigt, ein Mittel zu besitzen, das gegebenen Falles die Iridectomie ersetzen könnte. Die Miotica sind allerdings ein vorzügliches Hilfsmittel, aber kein eigentliches Heilmittel. Wendet man sie an, so darf der Patient nie aus den Augen gelassen werden, damit man bei den ersten Anzeichen einer Verschlechterung ohne Schaden für den Kranken noch rechtzeitig operiren kann.

Die vorgestellte 52jähr Kranke wurde 1888, also vor 12 Jahren, wegen subacutem Glaucom aufgenommen und sollte iridectomirt werden, aber die sogleich vorgenommenen Eserin-Einträufelungen beseitigten den Anfall, wie einige spätere in den folgenden Jahren. Sehkraft und Gesichtsfeld blieben dauernd normal. Erst als Ende 1900 der Beginn der Aushöhlung und eine ganz leichte Gesichtsfeld-Einengung festgestellt worden, wurde die Iridectomie ausgeführt, mit gutem Erfolg.

Der 2. Fall betrifft eine 62jährige Frau, die drei Anfälle von acutem Glaucom unter Eserin vollkommen gut überstand, 1892, 1893, 1894; im folgenden Jahre wurde sie, da der erste Beginn der Aushöhlung sich zeigte, iridectomirt und hat nunmehr seit 6 Jahren gute Sehkraft und normales Gesichtsfeld beibehalten. (Vgl. 25jährigen Bericht, S. 34, F. 2.)

2. Herr Fehr stellte 2 Fälle von schwerer Form der Keratitis diffusa e lue congenita vor. Die Schwere des Augenleidens entspricht der Schwere der Allgemein-Erkrankung, die in beiden Fällen auch zu einer Labyrinth-Erkrankung und vollständiger Ertaubung geführt hat. Die Malignität des Augenleidens besteht im 1. Falle, bei einem 17jährigen jungen Mädchen in der ausserordentlich dichten Hornhaut-Trübung links, die zeitweise einen abscess-artigen Charakter hatte, in Drucksteigerung und Vergrösserung des Augapfels; in dem 2. Falle, bei einem 19jährigen jungen Manne, in Secundär-Glaucom nach ringförmiger Verwachsung der Iris links. In beiden Fällen wurde von Herrn Geh.-Rath Hirschberg die Iridectomie gemacht, die das Glaucom beseitigte, die Sehschärfe des schlechteren Auges aber nur wenig bessern konnte, da das Glaucom bereits zu weit vorgeschritten gewesen.

3. Herr Krönig: Die Bedeutung der Lumbalpunction für die Ophthalmologie.

Nach einleitenden, die Anatomie und Physiologie der Lumbalpunction betreffenden Bemerkungen geht Vortr. ausführlicher ein auf die Mittheilung von Untersuchungen, welche zum Zweck hatten, Vergleiche anzustellen zwischen der ophthalmoskopischen und lumbal-manometrischen Methode bezüglich der frühzeitigen Erkennbarkeit von Hirndruck-Steigerungen. Es ergab sich dabei das interessante Resultat, dass Cerebrospinaldrücke, welche die Norm weit übertrafen, d. h. Drucksteigerungen, welche sich in der Höhe zwischen 400 und 750 mm Wasser bewegten, ophthalmo-

[1] Vgl. Prof. Hirschberg's 25jährigen Bericht, S. 23.

skopisch mehrfach nicht erkennbar waren, vielmehr mit ganz normalem Augenhintergrund-Befund einhergingen.

Des Weiteren zeigte sich die Druckmessung der ophthalmoskopischen Untersuchung überlegen in der ätiologischen Analyse secundärer Papillen-Atrophien. Druckmessung sowohl wie histologische Untersuchung des Punctats konnten den primären anatomischen Process mit Sicherheit eruiren, was ophthalmoskopisch nicht möglich gewesen war.

Bezüglich der pathologisch-anatomischen Natur der Stauungs-Papille endlich liessen sich gleichfalls mittels der histologischen Untersuchung des Lumbalpunctats zuverlässige Aufschlüsse gewinnen, insofern das Fehlen von entzündlichen Elementen im Punctat unzweideutig für die Natur eines reinen Stauungs-, nicht eben immer entzündlichen Vorgangs in der Papille ausgesprochen werden musste.

4. Herr Steindorff hat die mikroskopischen Präparate einer himbeerartigen Lidgeschwulst von Kirschkern-Grösse aufgestellt. Die Geschwulst sass fest unter der Conjunctiva tarsi und legte sich leicht über den Lidrand. (In der Figur zeigt a das gewöhnliche Verhalten, b das Aussehen bei

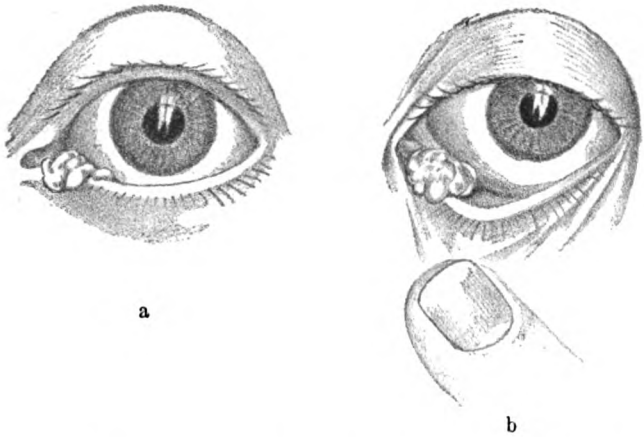

a b

herabgezogenem Unterlid.) Das Präparat zeigt eine spärliche Entwicklung des Bindegewebes. Der vielfach zerklüftete polypöse Tumor ist von einem vielschichtigen, theils kubischen, theils platten Epithel überzogen. Die Neubildung charakterisirt sich als Fibroma papillare. Der Patient war 47jährig.

III. Sitzung vom 28. März 1901.

1. Herr Mühsam stellt ein 7jähr. Mädchen aus der öffentlichen Sprechstunde des Herrn Prof. Hirschberg vor, das, bei normalem Befunde des rechten Auges, auf dem linken das Bild des theilweisen Sehnerven-Schwundes darbietet. Die Sehkraft ist auf diesem Auge auf Fingerzählen in 2 m herabgesetzt, das Gesichtsfeld eingeschränkt. Die Anamnese ergiebt 1. dass das Kind mit der Zange geholt ist; 2. dass sofort das linke Auge geschwollen und vorgetrieben gewesen; 3. das die Sehkraft des linken Auges immer schlecht gewesen. In der That finden sich am Stirnbein und am Kinn Narben als Reste der Löffel-Eindrücke.

Fälle dieser Art sind zum Glück recht selten. Praun hat in seinem vortrefflichen Werk über Verletzungen des Auges (1899, S. 471—474) die Verletzungen der Orbita und des Auges, welche durch Zangen-Entbindung erfolgt sind, zusammengestellt. Danach dürfte im vorliegenden Fall eine Fractur des Orbital-Daches durch die Zangen-Einwirkung anzunehmen sein, die später soweit heilte, dass ausser der Beeinträchtigung des Sehnerven keine weiteren üblen Folgen zurückblieben.

2. Herr F. Mendel berichtet über 2 Fälle von Miliar-Tuberculose, die er im Krankenhaus Friedrichshain beobachtet hat, und zeigt die bei der Section gewonnenen Präparate der Bulbi, die nach Abziehen der Netzhaut auf's Klarste die Tuberkel in der Aderhaut erkennen lassen.

3. Herr F. Mendel: Ueber einen Fall von Star-Operation bei angeborenem Iris-Mangel. (Im Centralbl. f. Augenheilk., Juni 1901, S. 173, veröffentlicht.)

4. Herr J. Hirschberg: Magnet-Operationsfall.

5. Herr Ginsberg: Mikroskopische Präparate von Glia in Sehnerv und Papille.

6. Herr Steindorff: Demonstrationen.

a) Nach einem Trauma, das der jetzt 35jährige Kranke im Alter von 12 Jahren erlitt, (Wurf mit Schlacke gegen das Auge) vergrösserte sich das rechte Auge unter gleichzeitiger Verschlechterung der Sehkraft. Bald darauf traten an dem immer mehr wachsenden Auge Anfälle unerträglich schmerzhafter Entzündungen in immer kürzeren Pausen auf. Patient wurde Jahre lang in der Privat-Sprechstunde des Herrn Prof. Hirschberg beobachtet und ihm die Enucleation angerathen. Endlich kommt der Patient in die Hirschberg'sche Klinik mit heftig gereiztem, an Glaucom erblindetem rechten Ochsenauge, das anfängt zu degeneriren; die stark vorgewölbte, verdünnte Hornhaut droht zu perforiren. Enucleation. Der Bulbus ist 36 mm lang, 28 mm breit und ebenso hoch. Eine makroskopisch als Intercalar-Staphylom aufgefasste Scleral-Ausbuchtung zeigt sich in dem aufgestellten mikroskopischen Präparate als eine eigenartige 4 mm lange Ectasie zwischen Corneoscleralgrenze und Iriswurzel, also vor dieser; sie liegt in der Gegend des Schlemm'schen Kanals und ist von Bindehaut bedeckt. Die Iriswurzel ist auf einen schmalen Pigmentsaum atrophirt und verlegt den Kammerwinkel, gegen den sie angepresst ist. Excavatio papillae.

b) Zwei Bulbi mit Glaskörper-Abscess, der eine nach durchbohrender Hornhautwunde, der andre nach intra-oculärem Eisen-Splitter entstanden. Beide Male waren die Bulbi schon relativ reizlos geworden, als plötzlich einsetzende heftige Zeichen innerer Eiterung die Enucleation nöthig machten.

7. Herr Fehr demonstrirt die klinischen Bilder, sowie die mikro- und makroskopischen Präparate von 3 Fällen von Aderhaut-Sarcom aus Prof. Hirschberg's Anstalt, von denen zwei besonderes Interesse beanspruchen: In dem ersten waren als Frühsymptom schwarze punktförmige Beschläge auf Iris und Descemet im Leben beobachtet. Im mikroskopischen Präparat zeigt es sich, dass die melanotische Geschwulst, die sich in der vorderen Aderhaut entwickelt und den Ciliarkörper mit ergriffen hat, bis an die Wandung des Kammerwinkels vorgedrungen ist, und dass Pigment-Körnchen und -Kügelchen übertreten in den Canalis Schlemmii und die Kammerbucht und sich auf Iris und Descemet deponiren.

In dem 2. Fall hat sich der Tumor in unmittelbarer Nachbarschaft der Papille in der Aderhaut entwickelt, er hat den Sehnerven umwachsen und die Papille ausgezogen. Der Sehnerv ist secundär ergriffen. Interessant ist der verschieden-artige Modus der Ausbuchtung. Dieselbe geschieht einmal auf dem Wege der hinteren kurzen Ciliar-Gefässe in die Sehnerven-Scheiden hinein, zweitens im Sehnerven selbst innerhalb des interstitiellen Gewebes, und zwar erfolgt der Einbruch in den Sehnerven von den Seiten in die durch die Geschwulst ausgezogene und atrophische Papille.

Die ausführliche Veröffentlichung dieser beiden Fälle wird später erfolgen. In dem 2. war die Röntgen-Darstellung der Geschwulst gelungen.

In dem 3. Fall, bei einem 80jährigen Greis, war die Diagnose einige Zeit wegen totaler Glaskörper-Trübung erschwert, zumal auch auf dem andren sehkräftigen Auge Glaskörper-Trübungen und Zeichen von Arterien-Erkrankung sich vorfanden.

IV. Sitzung am 23. Mai 1901.

1. Herr F. Mendel: Präparate von Choroideal-Tuberkeln.

2. Herr F. Mendel: Magnet-Operationsfall.

3. Herr J. Hirschberg: Doppelte Durchbohrung des Auges durch einen Eisen-Splitter, der in die Orbita drang.

Am 20. Mai 1901 kam der 35jährige Schlosser G. D. zur Aufnahme, — eine Stunde nach Verletzung seines linken Auges. Beim Gewinde-Bohren war der stählerne Gewinde-Bohrer geplatzt; G. D. hatte ihn durch Meissel und Hammer zu lösen gesucht: hierbei war ihm ein Splitter in's linke Auge geflogen. Sofort sah er alles röthlich und machte sich auf den Weg.

S rechts = $^5/_7$, links $^5/_{15}$. Das linke, verletzte Auge ist nur wenig geröthet und zeigt in der Hornhaut, nahe dem nasenwärts gelegenen Saum, eine kleine, verharschte Wunde; dahinter ein kleines Loch im Umfang der Regenbogenhaut, sternförmige Unterlaufung im mittleren Bereich der hinteren Rinde. Nach künstlicher Erweiterung der engen Pupille erkennt man den Sehnerven deutlich (vgl. Figur) und etwa 3 mm nasenwärts und 8 mm nach oben von dem letzteren eine kleine, helle Stelle im Augengrund, wo offenbar ein Eisen-Splitter eingeschlagen war: von hier aus zog eine mächtige Blutung, dreieckig sich verbreiternd, dicht vor der Netzhaut nach unten. Sichtbar war der Splitter keineswegs. Dazu die Sideroskopie völlig negativ. Unter

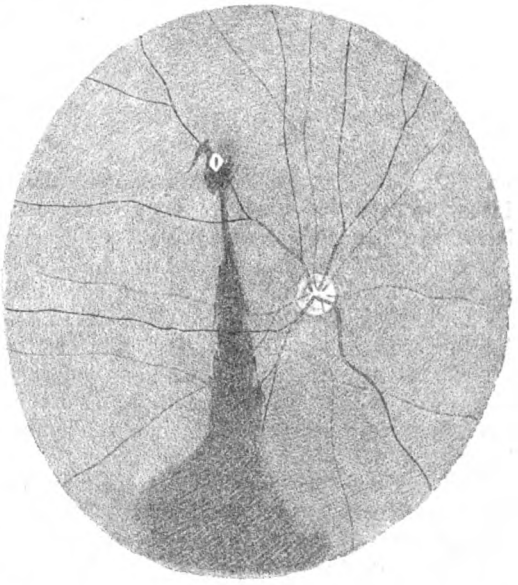

diesen Umständen beschränkte ich mich selbstverständlich darauf, den grossen Hand-Magneten und danach den Riesen-Magneten an das Auge zu bringen. Der Verletzte hatte keine Empfindung. Am folgenden Morgen wurden Sideroskopie und Anlegen des Magneten wiederholt, völlig negativ. Nunmehr gewann ich die Ueberzeugung, der riesenstarke Mann hat so stark zugeschlagen, dass der kleine Splitter hinten zum zweiten Mal den Augapfel durchbohrt hat und in der Orbita liegt. Hier dürfte er wenig schaden. Diese Ueberzeugung ist durch das Röntgen-Bild bestätigt, welches Herr Dr. Cowl die Güte hatte, am 22. Mai 1901 anzufertigen. Man erkennt deutlich (vgl. Figur), dass der Fremdkörper hinter dem Augapfel in der Orbita liegt.

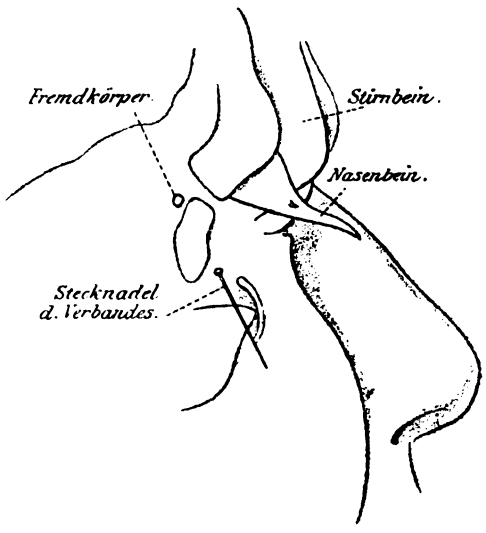

(Am 6. Juli 1901 wurde der Verletzte mit ziemlich reizlosem Auge entlassen. Dasselbe hat S = $^5/_{15}$, ein normales Gesichtsfeld, umschriebene Linsen-Trübung, eine gelbliche Stelle im Augengrunde und, von da ausgehend, Reste von Blutungen.)

Unter den so zahlreichen Eisen-Splitter-Verletzungen, die ich im ersten Jahrzehnt meiner Praxis vor Einführung des Magneten beobachtet und unter den nahezu 270 Magnet-Operationen, die ich in den folgenden 20 Jahren verrichtet, hatte ich einen einzigen Fall, im Jahre 1890, beobachtet, wo ein gewaltiger Hammerschlag den Splitter zwei Mal durch die Augenhäute hindurch getrieben hat.[1] Aber damals fehlten uns Röntgen-Bild und verlässliches Sideroskop: die Diagnose der doppelten Durchbohrung wurde erst nach der Entfernung des erblindeten Augapfels sicher gestellt.

In diesem 2. Fall ist es mir gelungen, allerdings gestützt auf die frühere Erfahrung, und unterstützt vom Sideroskop, schon am ersten Tag der Verletzung die Diagnose richtig zu stellen und durch das Röntgen-Bild alsbald bestätigen zu lassen. Das Auge ist erhalten.

So fest ich überzeugt bin, dass man in jedem Fall ganz frischer Eisensplitter-Verletzung den Fremdkörper sofort herausziehen muss; ebenso sehr betone ich die Nothwendigkeit einer vollkommen sicheren Diagnose, die ja in einzelnen Fällen nicht so leicht ist.

Ich möchte bei dieser Gelegenheit auch noch erwähnen, dass ich einen Fall von Kupfer-Splitter-Verletzung des Auges mit doppelter Durchbohrung und gutem Erfolge der abwartenden Behandlung beobachtet habe.

Ein 20jähriger Offizier kam 48 Stunden nach der Verletzung zur Aufnahme. Er hatte hinter einem Soldaten gestanden, der aus Versehen eine

[1] Elektromagnet II. Aufl., S. 46 und Arch. f. O. XXXVI, 2, S. 75.

zweite Patrone in den Lauf geschoben; die vordere explodirte bei offener Kammer: die Kugel ging aus dem Lauf, zugleich platzte die hintere Patrone und verletzte den Offizier. Am nächsten Morgen Sehstörung, worauf er zu mir reiste. Die Hornhaut des rechten Auges zeigte nach aussen-unten vom Mittelpunkt eine verharschte Wunde von 1 mm Länge, dahinter war ein Riss der Vorderkapsel sichtbar, aus dem gequollene, trübe Linsen-Massen hervortreten, darunter ein Riss im Sphinkter. Fremdkörper nicht sichtbar. Das Röntgen-Bild (vgl. Figur) zeigte einen äusserst feinen Metall-Splitter, von dem zunächst angenommen werden musste, dass er noch in den hinteren Theilen des Augapfels stecke. (In der stark verkleinerten Figur ist der Fremdkörper zu gross gerathen.) Jeder Versuch der Ausziehung des Splitters schien verboten; aber auch jeder Eingriff in die Linse wurde vermieden, und die spontane Auflösung abgewartet, die bei dem jugendlichen Alter des Verletzten wohl zu erwarten stand. 15 Monate nach der Verletzung war S = $^5/_7$, Gesichtsfeld und Augengrund normal, ein Fremdkörper oder eine Wund-Narbe im Augengrund nicht sichtbar. Wiederholte Röntgen-Aufnahmen waren völlig negativ. Man kann immerhin vermuthen, dass der winzige Kupfer-Splitter sich aufgelöst habe. Doch bleibt dies natürlich eine Vermuthung.

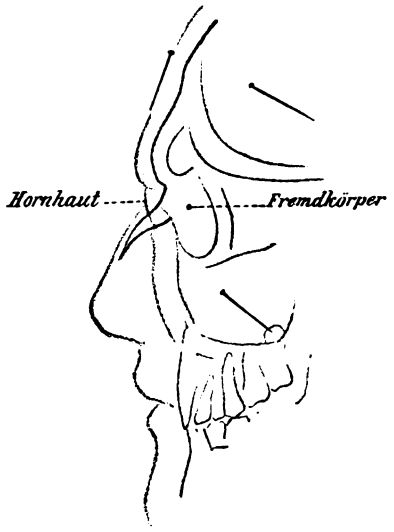

In der Discussion spricht Herr Cowl über die Aufnahme von Röntgen-Bildern der Augen.

4. Herr Crzellitzer: Fall von totaler Iris-Einstülpung.

5. Herr Fehr: Vorstellung dreier Fälle der selbständigen Form der Neuro-retinitis e lue congenita aus Prof. Hirschberg's Poliklinik[1] und Demonstration von farbigen Abbildungen der ophthalmoskopischen Befunde. Die Kinder sind im Alter von 9 Monaten, 6 und 12 Jahren und illustriren die verschiedenen Stadien der Krankheit. Der 1. Fall kam ganz frisch vor 3 Monaten in Behandlung; der Mutter fiel auf, dass das Kind die Augen rollte und nicht mehr nach vorgehaltenen Gegenständen griff. Lues ist sicher. Mater a marito infecta. Das Kind kam mit Pemphigus an Handteller und Fusssohle zur Welt. Status pr.: Schlecht entwickeltes Kind. Augen reizlos, Unruhe der Augen, keine Fixation, träge Pupillen-Reaction. Beiderseits schwere Neuro-Retinitis exsudativa: staubförmige Glaskörper-Trübungen, an Stelle des Sehnerven ausgedehntes bläuliches Exsudat, überall, besonders in der Peripherie, kleine helle, röthliche Herde und zarte Pigmentpunkte. Eclatanter Erfolg der Schmierkur: das Kind blühte auf, die Augen wurden ruhiger, es fixirt jetzt deutlich und greift nach allem, was ihm vorgehalten wird.

---

[1] Vgl. Hirschberg. Ueber Netzhaut-Entzündung bei angeborener Lues. Deutsche med. Wochenschr. 1895, Nr. 26 u. 27.

Jetzt besteht folgender Zustand: Hintergrund klar, der unscharf begrenzte Sehnerv ist grau-grünlich und blass, in seiner Umgebung und im Centrum Netzhaut noch trübe. Ueber grosse Strecken hin Entfärbung des Pigment-Epithels durch dicht gedrängte helle Stippchen; über den ganzen Augengrund ausgesät sind scharf umschriebene, hell-röthliche Flecken, ganz vereinzelt weisse Aderhaut-Herde. Pigment-Herde sind spärlich, ähnlich denen bei Retinitis pigmentosa, so auch schwarze Einscheidungen der Arterien. In der Peripherie dunkel gefärbte Flächen, denen helle Flecken und Pigmentpunkte ein scheckiges Aussehen geben.

Der 2. Fall, ein 6jähriges Mädchen, kam mit einem Rückfall der Krankheit in Behandlung. Unter zahlreichen alten chorio-retinitischen Veränderungen fanden sich links frische bläuliche Exsudate und staubförmige Glaskörper-Trübungen. Allmähliche Rückbildung der letzteren unter energischer Quecksilberkur. Jetzt ähnliches ophthalmoskopisches Bild wie im vorigen Falle, nur reichlichere Pigmentirungen und noch auffälligere schwarze Gefäss-Einscheidungen.

Der 3. Patient, ein 12jähriger Junge, ist einer von den Fällen, die der citirten Abhandlung von Herrn Geh.-Rath Hirschberg zu Grunde lagen. (Fall 1, Willi N.) Die Beobachtungen vom 10. Lebensmonat bis zum 7. Jahre sind ausführlich veröffentlicht worden.

Diese Demonstration soll einen Nachtrag liefern: die bis zum 5. Jahre sich häufenden Rückfälle sind nach dem 7. ausgeblieben. Die Besserung der Sehschärfe war andauernd, und die gefürchtete Netzhaut-Ablösung ist nicht aufgetreten. Jetzt ist

$$S\ \begin{matrix} R - 6\ Di > {}^{5}/_{15} \\ L = \text{Finger in } 3 \text{ Fuss,} \end{matrix}$$ Gesichtsfeld normal.

Links Sehnerv blass, die Gefässe etwas eng und stellenweise schwarz eingescheidet. Viele schwarze Pigment-Flecke meist in Form kleiner Punkte und Ringe, hier und da als staubförmige Anhäufungen. In die Augen springen grosse, scharf umschriebene, schwarz umränderte, atrophische Aderhaut-Herde. In der Peripherie dunkle Verfärbungen und scheckige Herde. Von den traubenförmigen, aus dicht gedrängten Beeren bestehenden bläulichen Massen, deren Auftreten im 4. Lebensjahre beobachtet worden war, ist nichts zu entdecken. Rechts ist der Sehnerv röthlich, im Uebrigen sind die Veränderungen ähnlich wie links, nur von geringerer Ausdehnung.

6. Herr J. Hirschberg: Fall von geheilter schwerster sympathischer Ophthalmie, 23 Jahre lang beobachtet.

7. Herr Fr. Schöler: Zur Frage der Hornhaut-Erosionen. (Veröffentlicht im Juni-Heft des Centralbl. f. Augenheilk. 1901.)

---

2) Ophthalmological Society of the United Kingdom.

Sitzung vom 31. Januar 1901.

Paresis of divergence.

Dr. Berry hält einen Vortrag über die sog. Divergenz-Lähmung, welche nach seiner Auffassung in Wirklichkeit eine Ueber-Action der Convergenz ist. Um festzustellen, ob es sich um einen Strabismus fixus handeln könnte, versucht Vortr. den Bulbus mit einer Pincette stark nach aussen zu drehen. Gelingt dies, so ist klar, dass es sich nicht darum handeln kann.

Eclipse blindness.

Dr. Rayner-Batten sah bei einer 21jährigen Patientin, welche die Sonnen-Finsterniss am 28. Mai v. J. mit unbewaffnetem Auge beobachtete und unmittelbar darauf an einem Defect der unteren Gesichtsfeld-Hälfte erkrankte, über dem Sehnerven einen weissen Herd, wie von resorbirtem Blut, und einen ödematösen Hauch über der Papille und den Netzhaut-Gefässen, welcher erst zunahm und sich dann schnell aufklärte. Eine von den oberen Netzhautarterien zeigt sich occludirt. die andren in ihrem Caliber verjüngt. Die Sehschärfe hob sich auf $^{6}/_{12}$.

Lawford hat drei Fälle von dauerndem Skotom nach einer Sonnenfinsterniss gesehen, ohne alle ophthalmoskopischen Zeichen.

Collins sah einmal die Sehnerven sehr blass werden bei centralem Skotom, ein andres Mal eine starke Gesichtsfeld-Einengung für Weiss und Farben, bei aufbessernder Sehschärfe. Auch Jessop sah in drei Fällen die Sehschärfe sich heben, das centrale Skotom aber bleiben.

Dr. Berry macht darauf aufmerksam, dass die von den Laien gern gebrauchten blauen Gläser gefährlicher seien, als gar keine, da gerade die blauen und violetten Strahlen des Sonnenlichts schädlich sind.

A case of bullet injury of the occipital lobes with loss of the lower half of each visual field.

Critchett beschreibt die Folgen einer Kriegs-Schuss-Verletzung des Schädels. Die Kugel muss den Schädel horizontal von vorn nach hinten und von rechts nach links durchquert haben. Der Schuss-Canal muss durch den vorderen Theil der rechten mittleren Occipital-Windung mit Betheiligung des rechten und linken Cuneus, geführt haben. Die Sehcentren müssen durch die plötzliche Erschütterung vorübergehend gelähmt worden sein. Die schnelle Bewusstlosigkeit spricht für das Vorhandensein eines beträchtlichen Blut-Extravasats, und dieses oder die Verletzung durch die Kugel selbst erklärt auch den dauernden Verlust der unteren Gesichtsfeld Hälften, obwohl die genaue Symmetrie des Gesichtsfelds-Ausfalls räthselhaft bleibt.

Fisher beschreibt 2 ähnliche Fälle traumatischer Gesichtsfelds-Verluste in Form der Höhen-Hemianopsie.

Demonstrationen. Jessop: Tuberculose der Conjunctiva. Dr. Stirling: Primär-Sarcom der Orbita. W. Lang: Papillom (?) der Conjunctiva. Lawford: „Loch" der Macula nach Contusion des Bulbus. Lister: Corneal-Trübungen nach Herpes ophthalm. Jessop: Distension des Frontal-Sinus bei einem 10jährigen Mädchen. Rockliffe: Schnitte von einer Bindehaut-Geschwulst unbestimmten Charakters. Peltesohn.

---

3) Société belge d'ophtalmologie à Bruxelles.

Zehnte[1] Sitzung am 27. April 1901.

1. J. Coppez (Brüssel) zeigte einen Mann „mit cystoïder Vernarbung" nach einer Sclerotomie.

2. H. Coppez (Brüssel) sprach über „Neuritis optica durch Beri-Beri". Patient, jetzt 35 Jahre alt, ging 1896 zum Congo und machte schon dort gleich zwei Anfälle von Malaria durch; einige Monate nachher wieder einzelne Anfälle mit heftigen grünen Diarrhöen. Im October 1896 wurde

[1] Das Bulletin giebt irrthümlich diese Sitzung als neunte an.

das rechte Bein stark schmerzend, ohne dass die Gelenke angegriffen waren: Steigerung der Schmerzen, Oedem des Beines; man diagnosticirte die ödematöse Form des Beri-Beri. Pat. wurde nach Belgien zurückbefördert; auf dem Dampfer erholte er sich etwas; das Oedem blieb längere Zeit bestehen mit einer Parese der unteren Glieder und nächtlichen Wadenkrämpfen. Allmähliche Besserung. Im Herbst 1899 neue, heftigere Krämpfe. Schlechte Farbenperception. Pat. rauchte wenig. Im August 1900 musste er seine Stelle als Zeichner aufgeben und wurde Aufseher von Arbeitern. Er rauchte dann mehr. Schon im Congo hatte er rechts an der Tibia, an den Knöcheln kleine, bläuliche Krüstchen abgekratzt, die sich wieder bildeten: dort entstanden nun Geschwüre von 2 × 4 cm, welche von Dr. Dryepondt als tropische Sarnen erkannt wurden, eine parasitäre Erkrankung, deren aetiologischer Charakter noch unbekannt ist. Im Januar 1901 war Sehschärfe beiderseits $^1/_{16}$, centrales Scotom für Roth und Grün, von 8° (Chibret) für Gelb und Blau; peripher waren die Gesichtsfelder normal. Ophthalmoskopisch Retinal-Venen geschwollen und geschlängelt, mit leichter Papillar-Hyperämie. Strychnin, Sudorifica, Jodkali, Enthaltung vom Tabak, hoben in 3 Monaten die Sehschärfe auf $^1/_6$; die Scotome für Roth und Grün bestehen noch. Vortr. betrachtet die Neuritis als direct durch die Beri-Beri hervorgerufen.

3. de Lantsheere (Brüssel) stellt ein „Pterygium" vor, bei einem Bahnarbeiter, wohl durch seine Beschäftigung im Staube u. s. w. hervorgerufen, und weist auf die Bedeutung für die zukünftige Verschlechterung des Seh-Vermögens hin.

4. Lor (Brüssel) sprach über „Dacryoadenitis palpebralis suppurativa". Im Allgemeinen bestätigt er die Ideeen von Sourdille (1900), obschon Vortr. die von letzterem angenommenen Fälle von Brière, Sgrosso (1891) und Antonelli verwirft, dagegen zwei nicht von Sourdille citirte Fälle von Sgrosso (Annali di Ottalm. 1890) als hierher gehörend angiebt. Vortr. theilt fünf neue Fälle mit; die Erkrankung tritt im jugendlichem Alter auf, meistens unilateral, während die orbitale Dacryoadenitis häufig beiderseits auftritt; da sämmtliche Fälle in einem Jahre zur Beobachtung kamen, kann wohl ein epidemischer Einfluss stattgefunden haben. In drei Fällen wurde bakteriologisch untersucht und stets Staphylococcus pyogenes aureus gefunden. Die Symptome sind die eben bohnengrosse, entzündliche Schwellung aussen am oberen Lide, eine Pyochemosis der palpebro-bulbären Bindehaut, nur aussen vorhanden, wo dann ein gelbes Fleckchen erscheint, und nach dessen Durchbruch eine Eiterfistel entsteht; die Bindehaut ohne Secretion; es kann eine vorübergehende Diplopie vorhanden sein; der Enophthalmos ist nur scheinbar. Das Präauricular-Ganglion war in zwei Fällen angeschwollen, in einem nicht; in zweien nicht berücksichtigt. Wenn auch der orbitale Theil der Thränendrüse ergriffen wird, steigert sich der Schmerz; das Auge wird mehr comprimirt; statt des scheinbaren Enophthalmos entsteht ein Exophthalmus mit einer Abweichung des Auges nach unten-innen und dessen Symptomen. In 8—14 Tagen verläuft die palpebrale Dacryoadenitis, deren Prognose günstig ist, im Gegensatz zu der orbitalen. Vortr. verwirft die Exstirpation, empfiehlt das in Belgien sehr beliebte Kataplasmiren und lässt höchstens eine Punction gelten.

5. de Ridder (Brüssel) sprach über „Exstirpation des Thränensackes". Er entleert den Eiter, macht die Incision innen vom Processus crist. und durchschneidet das Ligamentum palpebrale internum, da sonst der obere Theil schwer zu entfernen ist. Eine gute Vernähung beugt

allen Nachtheilen vor. Vortr. exstirpirte 45 Säcke wegen Mucokele, Ectasie mit chronischer Blenorrhoea, nach Ablauf der acuten Dacryocystitis und wegen Fisteln; in der Mehrzahl der Fälle besserte sich das Thränen; wenn dies nicht der Fall war, brachte die Exstirpation der Glandula lacrymalis palpebralis öfters Erleichterung.

6. Bettrémieux (Roubaix) las über „Photophobie und Störungen der Augenbewegungen nach einem Trauma am Occiput." Ein 38jähriger Arbeiter hatte den Kopf vornüber gebogen, als ihm eine eiserne Stange auf das Hinterhaupt fiel und eine horizontale Wunde von 8 cm mit Einwärtsbiegung der Knochenränder verursachte. Damals wurde nichts an den Augen bemerkt. Als einige Monate später Kopfschmerzen auftraten, wurden zwei Rondellen des Schädels an der Narbe trepanirt und die nach innen gebogenen Theile entfernt, welcher Eingriff gut verlief. Später klagte Pat. über eine Irritabilität der Augen, die ihn nur schwer gestattet, sich auf der Strasse zu bewegen. Sehschärfe normal, ebenso Farbensinn, Gesichtsfeld, Pupillarreflexe, Accommodation; Convergenz ungenügend; leichte Myopie; das Lesen ist erschwert durch eine Hyperästhesie der Netzhaut, graue Gläser erleichtern. Der Blick ist starr, die Gesichtsmuskeln steif, der Kopf vorwärts gebeugt und wird wenig bewegt. Keine Diplopie; Augenbewegungen erschwert, etwas schwieriger nach rechts. Hyperacusis; Geläute des entweichenden Dampfes, ohne dass der Zustand der Ohren dieses erklärt. Vortr. nimmt einen Bluterguss an unter den Hirnhäuten rechts, welcher eine Verdickung der Hirnhäute und eine leichte oberflächliche diffuse Encephalitis hinterliess; der Erguss erstreckte sich wohl um den Gyrus angularis und ging unterhalb der Fissura Sylvii, erreichte und überschritt vielleicht den Sulcus Rolandi und liess Veränderungen entstehen an den unteren Theilen der Frontal- und Parietalwindungen. Es bestand beiderseits eine leichte Ptosis, links stärker ausgesprochen. — Einige Herren vermuthen Simulation, was Vortr. hier nicht annimmt.

7. Tacke (Brüssel) sprach „über eine Modification der Muskelvorlagerung". Er macht an den Insertionsstellen der Mm. rectus superior und rectus inferior einen horizontalen Schlitz. Dann wird ein Faden mit drei Nadeln genommen; die beiden äusseren werden durch die Sehnen der beiden erwähnten Muskeln gestochen. Verticale Incision an der Ansatzstelle des vorzulagernden Muskels; Freipräparirung des subconjunctivalen Gewebes und der Capsula Tenoni; Anlegung des v. Wecker'schen Doppelhakens. Der Muskel wird stark nach vorn gezogen und die mittlere Nadel von innen nach aussen, 6—7 mm von der Ansatzstelle durchstochen. Dann wird die Insertionsstelle durchschnitten, die Conjunctiva und das subconjunctivale Gewebe bis zum Hornhautrande entfernt; Knöpfung der Suturen, welche von dicker Seide sein sollen und nicht durchschneiden, da Alles sich in tendinösen Theilen befindet. Pergens.

Referate, Uebersetzungen, Auszüge.

Giebt es centrifugale Bahnen aus dem Sehhügel zum Rückenmark? von Adolf Wallenberg, Danzig. (Neurolog. Centralbl. 1901. Nr. 2.)

Im Gegensatz zu Probst's Veröffentlichung im Archiv für Psychiatrie über seine Untersuchungen am Sehhügel hat Verf. bei seinen Marchi-Färbungen am Thalamus der Katze centrifugale Sehhügel-Verbindungen verfolgen können, von denen er folgende zwei zunächst beschreibt:

1. Der Commissura habenularis lateral und ventral anliegende Theile des spinalen Thalamus-Gebiets entsenden mächtige Sagittal-Fasern in caudaler Richtung, welche am frontalen Ende des centralen Höhlengrau zusammenstrahlen, unter Abgabe von Fasern in das hintere Längsbündel, und die Oculomotoriuskerne ventral von den letzteren kreuzen und in ihrem weiteren Verlauf bis in den Vorderstrang und das Vorderhorn des Rückenmarks sich genau ebenso verhalten, wie die Vierhügel-Vorderstrangfasern aus der Meynert'schen Hauben-Kreuzung: Thalamus-Ursprung des tiefen Markes zum Vorderstrang oder Sehhügel-Vorderstrangbahn.

2. Dorsal vom Corpus maxillare und frontal vom rothen Haubenkerne kreuzen einzelne mittelstarke Querfasern, die sich noch innerhalb des Mittelhirns dem Monakow'schen Bündel aus der Forel'schen ventralen Haubenkreuzung anschliessen und mit diesem in den Seitenstrang des Rückenmarkes gelangen: Thalamus-Ursprung des Monakow'schen Bündels oder Sehhügel-Seitenstrangbahn. Peltesohn.

Journal-Uebersicht.

I. Zehender's Klinische Monatsblätter für Augenheilkunde. 1901. April.

1) **Zur offenen Wundbehandlung der Star-Operationen,** von C. Fröhlich.

Verf. hat seit 2 Jahren nach Star-Operationen die offene Wundbehandlung angewandt und bedient sich der von Schreiber empfohlenen Celluloidmuscheln, welche mittelst einer oder zweier kreuzweise angelegten Heftpflasterstreifen befestigt werden. Unmittelbar nach der Operation legt er über beide Augen eine leichte, mittelst Heftpflaster fixirte Wattelage, welche 3—4 Stunden später entfernt wird. Nach Säuberung des Auges wird alsdann doppelseitig die Celluloidmuschel aufgelegt. Unter 50 Fällen hatte Verf. nur ein Mal eine Infection.

---

2) **Ueber Thränensack-Verödung und ihre Bedeutung für den Praktiker, verglichen mit der Thränensack-Exstirpation,** von Otto Scheffler.

Im Laufe der letzten 10 Jahre hat Verf. in 24 Fällen von Thränensack-Eiterung die Exstirpation und in 37 die Verödung des Thränensackes ausgeführt. Wenn auch die Exstirpation stets das radikalste Mittel bei Thränensack-Eiterungen ist, so können doch Verhältnisse eintreten, die der Verödung des Sackes vor der Exstirpation den Vorzug geben. In den 37 Fällen, wo die Verödung nach Pagenstecher ausgeführt worden war, wurde 35 Mal der gewünschte Erfolg erzielt. Die Verödung ist am Platze, woselbst aus irgend einem Grunde die Unterlassung der Narkose räthlich erscheint, bei bestehender Thränensack-Fistel, bei häufiger vorgekommener Entzündung in der Umgebung des eiternden Sackes, bei bestehenden falschen Wegen in Folge unzweckmässiger Sondirungen.

---

3) **Ueber die Behandlung der Keratomalacie im Säuglings-Alter,** von Dr. Baer.

Verf. wandte bei 4 Kindern, die nach Verdauungs-Störungen im Säuglings-Alter an Keratomalacie mit Xerosis corneae erkrankten, zur Ernährung ausschliesslich Kuhmilch mit Kalkwasser an. Der Erfolg war ein guter, die Kinder erholten sich körperlich vollständig, ebenso heilten die Augen-Affectionen.

---

4) **Ein Fall von doppelseitiger, subhyaloider Netzhaut-Blutung durch Fall auf den Hinterkopf,** von A. Obermeier.

Verf. beobachtete bei einer 30jährigen Dame nach einem Fall auf den Hinterkopf auf beiden Augen in der Gegend des hinteren Pols eine praeretinale Blutung in nahezu symmetrischer Weise und gleicher Flächen-Ausdehnung. Dieselbe wurde langsam resorbirt, so dass das Sehvermögen nach Verlauf von 10 Monaten wieder ein völlig normales wurde.

---

5) **Ein Fall von Abreissung der Netzhaut von der Ora serrata,** von P. Römer.

Verf. beobachtete nach einer Verletzung durch Explosion am rechten Auge eine eigenthümliche Form der Netzhaut-Ablösung. Man sah nicht wie in einen Trichter, sondern überall nur auf die Aussenseite der Retina. Man konnte rings an dem schmalen Netzhautstiel vorbei sehen und im ganzen Auge das freiliegende Pigmentepithel der Chorioidea überblicken. Dies war die Folge einer Abreissung der Netzhaut von der Ora serrata und einer Zusammenfaltung derselben, bei der sich ihre Innenflächen aneinander gelegt hatten. Das breitere Ende des Trichters war nach oben an der Perforationsstelle der Sclera fixirt.

---

6) **Ein Fall von in den Glaskörper vordringender Arterien-Schlinge in einem durch Embolie der Central-Arterie erblindeten Auge,** von C. Baer.

Verf. berichtet über einen Fall, wo der untere Ast der Arteria centralis retinae normal aus der normalen Gefäss-Pforte austritt, alsdann nach unten und innen in den Glaskörper abbiegt, etwa 2 mm darin vordringt, eine Schlinge bildet und dann wieder zu seinem Ausgangspunkte zurückkehrt, um von hier aus wieder normal weiter zu verlaufen und sich zu verästeln. Sowohl der aufsteigende, wie absteigende Schenkel sind mehrmals spiralig um einander gedreht.

Mai.

1) **Ueber Augen-Veränderungen bei Pellagra,** von Amilcare Bietti.

Verf. untersuchte die Augen von 120 Pellagra-Kranken. Bei 98 derselben war eine ophthalmoskopische Untersuchung überhaupt, bei 65 die Bestimmung der Sehschärfe und bei 55 auch jene des Gesichtsfeldes möglich gewesen. Ausserdem berichtet aber die pathologisch-anatomische Untersuchung von 20 Augen. (Schluss folgt.)

---

2) **Weitere Beiträge zur Pathologie der Linse,** von A. Peters.

Das Referat folgt, sobald der Schluss der Arbeit erschienen ist.

---

3) **Zur Anatomie des Glaucoms in Augen von übernormaler Axenlänge,** von G. Ischreyt.

Verf. untersuchte 3 glaucomatöse Augen mit übernormaler Axenlänge anatomisch. Der hierbei oft sich findende nasale Scleralsporn ist auf Excavations-Bildung in Augen mit Supertraction zurückzuführen. Für die Form der Excavation sind zwei Factoren maassgebend, der Innendruck und die ungleichmässige Dehnung der Bulbuskapsel.

---

4) **Ueber den Keimgehalt der Bindehaut nach der Thränensack-Exstirpation,** von Dr. Plaut und Dr. v. Zelewski.

Verff. haben 41 Bindehäute, deren Thränensäcke exstirpirt waren, untersucht, hiervon 30 gesunde. Letztere waren sämmtlich stark bakterienhaltig, nur einmal fehlte der sogen. Xerose-Bacillus, Staphylococcus albus wurde 17 Mal gefunden, Staphylococcus aureus 6 Mal, Pneumococcus nur 1 Mal. Von sonstigen Bakterien liess sich 5 Mal Sarcina lutea, 2 Mal Schimmelpilz und 4 Mal ein Pseudogonococcus nachweisen. Schliesslich wurde der Diplobacillus 3 Mal gefunden. Hieraus folgt, dass nach Exstirpation des Thränensackes die Keimzahl auch auf der gesunden Bindehaut enorm vermehrt ist. Die Virulenz der Keime ist dagegen nicht gesteigert.

Auf den 11 kranken Bindehäuten fanden sich 9 Mal Xerose-Bacillen, 5 Mal Staphylococcus albus, 3 Mal Staphylococcus aureus, 3 Mal Pneumococcus und 6 Mal Diplobacillen.

Aus diesen Untersuchungen folgt, dass bei Aufhebung der Thränen-Ableitung eine sehr grosse Vermehrung der Keimzahl auf der Bindehaut besteht, was aber für die gesunde Bindehaut keine Erhöhung der Infectiosität bedeutet.

---

5) **Ueber ein primäres cavernöses Angiom der Bindehaut,** von M. Handmann.

Verf. beobachtete am linken Auge eines 10jährigen Mädchens eine bläuliche Geschwulst, welche die nasale Hälfte der Conjunctiva einnahm und bis zur Cornea reichte. Bei der Probe-Excision erwies sich dieselbe als ein Angiom. Anfangs wurde die Elektrolyse versucht, aber ohne Erfolg, die Geschwulst wuchs vielmehr und hatte nach Verlauf von etwa 14 Tagen die ganze Conjunctiva ergriffen. Nun wurde die Enucleatio bulbi sammt der Exenteratio orbitae ausgeführt, da wegen des schnellen Wachsthums der Geschwulst die Befürchtung bestand, dass es sich um einen bösartigen Tumor handelte. Bei der anatomischen Untersuchung erwies sie sich aber als Angiom. Recidive kamen nicht vor.

---

6) **Ein Beitrag zur Spontanheilung und zum klinischen Bilde der Conjunctival-Tuberculose,** von A. Levy.

Verf. beobachtete bei einem 3jährigen Knaben an der Conjunctiva des unteren Lides ein grosses tuberculöses Geschwür, was nach Verlauf von 5 Monaten von selbst heilte.

---

7) **Ueber Veränderung im Augen-Hintergrunde bei Pneumonie,** von A. Peters.

Verf. beobachtete in einem Falle von Pneumonie um die Papille herum 7 rundliche, schwach prominente Herde von weissgrauer Farbe mit verschwommener Grenze. Unter Darreichung einer schwachen Jodkali-Lösung und einer 14tägigen Schwitzkur gingen die Erscheinungen rasch zurück. In einem andren Falle von Pneumonie fand er in der Netzhaut 2 scharf begrenzte, weisse, runde, nicht prominente Herde von $^1/_4$ Pupillendurchmesser, welche in kurzer Zeit mit Zurückgehen der Pneumonie vollständig verschwanden.

Horstmann.

II. The Ophthalmic Review. 1901. Januar.

Epicanthus, by Geo. Foggin.

Verf. hat sich als früherer Accoucheur davon überzeugen können, dass der Epicanthus in der ersten Zeit nach der Geburt gar nicht so selten ist. In dem Maasse, wie die ausnahmslos flache Nasen-Brücke durch das Wachsthum der Nasen-Knochen sich verändert, schwindet die Missbildung, und nur in einer sehr geringen Zahl der Fälle bleibt sie bestehen. Nach Verf. ist die unvollkommene Entwicklung der Nasen-Beine der Hauptfactor für die Erscheinung, daneben bisweilen auch die ungewöhnliche Festigkeit der Backen-Gewebe. Es giebt auch einen erworbenen Epicanthus, der mechanisch ebenso zu erklären ist, nach Nekrose des Nasen-Knochen-Gerüstes, Brand-Wunden, Narben-Bildung, und einen Pseudo-Epicanthus bei entzündlicher Schwellung des Canthus internus. Zur Beseitigung des Fehlers lässt Verf. Pincenez-Brillen tragen, die durch geeignete Wirkung des Nasenstegs die Falten-Bildung aufheben und auch der Wirkung der straffen Wangen-Partien entgegenarbeiten. Operativ sucht Verf. statt der üblichen Methoden, die immer eine hässliche Narbe auf dem Nasen-Rücken hinterlassen, dem Uebelstand so abzuhelfen, dass er zu beiden Seiten der Nase eine Hautfalte abhebt, subcutan unterminirt und sie durch eine kleine Bleiplatte etwa 14 Tage lang in situ erhält, bis nach Abfall der anfänglichen Schwellung der Epicanthus geschwunden ist. Der Vortheil dieses Verfahrens besteht darin, dass an Stelle des flachen Nasen-Rückens mehr natürliche Contouren der Nase sich bilden und die centrale hässliche Narbe vermieden wird.

Es folgen **Referate, Gesellschafts-Berichte** und **Casuistik.**

Februar.

A case of acute glaucoma induced by cocaïne, by Simeon Snell.

Gleich Hinshelwood sah Verf. bei einer Dame, die bisher nur an unbestimmten Prodromal-Erscheinungen des Glaucoms behandelt worden war, durch Einträufelung einer 1% Cocaïn-Lösung (4 Mal innerhalb 24 Stunden) den Ausbruch eines acuten Glaucoms herbeiführen, das schliesslich nur durch die Iridectomie zu heilen war.

Es folgen **Referate, klinische Notizen** und **Gesellschafts-Berichte.**

März.

Cases of congenital word-blindness (Inability to learn to read), by E. Nettleship.

Anknüpfend an eine Publication Hinshelwood's im Lancet vom 26. Mai 1900 über eine angeborene Unfähigkeit, Buchstaben-Bilder sich einzuprägen, einen congenitalen Defect, wie er auch schon von Campbell Brown und Bastian in je einem Falle beschrieben worden ist, weist Verf. darauf hin, dass manche von den Kindern, bei denen das Lesenlernen trotz vollkommener allgemeiner Intelligenz unüberwindlichen Schwierigkeiten begegnet, in diese Kategorie congenitaler Defect-Bildung gehören mögen. Er selber beschreibt aus seiner Erinnerung fünf einschlägige Fälle aus den verschiedensten Alters-Classen, die eine Fülle interessanter Momente darbieten. Von allen bisher veröffentlichten neun Fällen waren auffallender Weise acht männlichen Geschlechts; möglich, dass der Umstand, dass man es Mädchen eher nachsieht, wenn sie im Lesen keine Fortschritte machen, daran Schuld ist,

dass bisher nur ein Fall weiblichen Geschlechts zur ärztlichen Beobachtung kam. Vom pädagogischen Standpunkt ist diese Wahrnehmung von grosser Bedeutung, in positivem und negativem Sinne. Kann man von der Uebung des defecten Centrums für die Erinnerungs-Bilder eine Besserung erwarten, so würde die alte Methode des frühen Buchstabenlernens den Vorzug verdienen. Gilt der Defect als unheilbar, so wäre es für das Kind, wie den Lehrer auch das Beste, so früh wie möglich den Defect und seinen Grad festzustellen, also möglichst frühzeitig dem Kinde das Lesen von Buchstaben beizubringen. Stellt sich die absolute Unmöglichkeit heraus, dem Kinde das Lesen zu lehren, so stehe man davon ab und bilde es anderweitig aus, wozu die intacte geistige Verfassung reichlich Gelegenheit bieten kann. Für die neuerdings mehr beachteten Schulen für zurückgebliebene Kinder ist hier ein reiches Arbeitsfeld geboten.

Es folgen **Referate** und **Gesellschafts-Berichte.** Peltesohn.

Vermischtes.

1) Am Montag, den 18. Juni 1901, hielt Prof. Panas seine letzte Vorlesung im Hôtel-Dieu, wo er zweiundzwanzig Jahre lang als erster und einziger officieller Vertreter der Augenheilkunde in der medicinischen Facultät zu Paris die Augenheilkunde gelehrt, die moderne französische Schule der Ophthalmologie geschaffen und entwickelt und mit seinem pathologischen Wissen und chirurgischen Können befruchtet hatte. Prof. Panas sprach über traumatischen Exophthalmos und verabschiedete sich, nach der Anrede des Herrn Terrien, chef de clinique, mit den folgenden Worten:

Mes chers élèves et amis,

Je suis profondément touché de votre élan à m'entourer au moment de mon départ. Cette manifestation qui me remplit de joie ne me laisse qu'un seul regret, celui de me séparer de collaborateurs tels que vous. Les sentiments qui vous animent et dont M. Terrien a été votre interprète, seront le meilleur souvenir que j'emporte de ma longue carrière dans l'enseignement. Lorsque, il y a vingt-deux ans, j'ai occupé cette chaire qui venait d'être créée, j'avais pris le ferme engagement d'user de toutes mes forces pour faire de la clinique de l'Hôtel-Dieu un centre d'études et de recherches ophtalmologiques, nous permettant de rivaliser avec ceux qui existaient depuis plus ou moins longtemps à l'étranger.

J'espère que, grâce à mes efforts et aux vôtres, nous y sommes parvenus, ainsi qu'en témoignent les nombreux travaux sortis de la clinique et du laboratoire, auxquels vous avez tous pris part, pour le bon renom de l'ophtalmologie française. Pour s'en convaincre, il suffira de compulser les thèses de doctorat, les annales des sociétés savantes, les traités didactiques ou conçus dans un esprit de recherches, et la collection des archives d'ophtalmologie que j'ai eu le soin de fonder dès le début, avec le concours dévoué de mon ami Landolt, et plus tard de mes collègues, les professeurs Gayet et Badal, auxquels sont venus se joindre deux de nos collègues belges, MM. Nuel de Liège et Van Duyse de Gand. Ajouterai-je, au risque de blesser votre modestie, que déjà plusieurs d'entre vous passés maîtres à leur tour, tant en France qu'à l'étranger, font honneur à notre école? Soyez certains que personne ne s'en réjouit plus que moi, et que mon plus grand

regret, en quittant cette chaire, avant le terme qui m'était assigné, sera de ne plus me trouver intimement mêlé à vos recherches. Mais j'espère que, grâce à la continuité de votre labeur et à votre amour du progrès, on finira par vous ouvrir toutes grandes les portes des hôpitaux et même celles des Facultés, car la création d'une agrégation en ophtalmologie me paraît imminente: c'est à ce double but qu'ont tendu tous mes efforts dans ces dix dernières années et, si je n'ai pas réussi complètement, la faute en est aux résistances qui surgissent lorsqu'il s'agit d'innover. Il me reste à adresser mes plus vifs remerciements à notre cher doyen, M. Brouardel, pour le concours dévoué qu'il m'a toujours prêté, ainsi qu'au directeur de l'Hôtel-Dieu, M. Joret, et aux soeurs du service, particulièrement à celle de Saint-Julien, qui pendant quinze ans a été ma collaboratrice dévouée.

Wir wünschen dem verdienten Gelehrten, der bei dieser Gelegenheit von der Berliner ophthalmologischen Gesellschaft einstimmig zum Ehren-Mitglied gewählt ist, noch eine lange und ungetrübte Musse wissenschaftlicher Arbeit. Auf ihn passt das schöne Wort seines heimathlichen Dichters: *Οὐ γὰρ δοκεῖν ἄριστος ἀλλ' εἶναι θέλει.* H.

2) In der Sitzung der med. Facultät zu Paris vom 11. Juli wurde zum Nachfolger von Prof. Panas dessen ehemaliger Schüler erwählt, Hr. Dr. Lapersonne, Professor der Augenheilkunde und Dekan zu Lille. Bei dieser Gelegenheit erkannte die Pariser Facultät auch die Nothwendigkeit, eine ausserordentliche Professur für Augenheilkunde zu gründen, was Prof. Panas schon seit 10 Jahren beantragt hatte. Dies sowie die Schaffung von Augenarzt-Stellen an den grossen Hospitälern zu Paris gehört zu den wichtigsten Förderungen, welche die französische Augenheilkunde Herrn Prof. Panas zu verdanken hat.

3) Gleichzeitig mit Hrn. Prof. Panas ist Hr. E. Javal zum Ehren-Mitglied der Berliner ophthalmologischen Gesellschaft gewählt worden.

4) Auch in Deutschland sieht sich einer unsrer Senioren genöthigt, in den Ruhestand zu treten, Herr Prof. Wilhelm Manz in Freiburg i. Br., nach 42jähriger, so überaus erfolgreicher Lehr-Thätigkeit.

1833 zu Freiburg geboren, 1856 approbirt, unter Arlt und namentlich unter A. v. Graefe ausgebildet, wurde W. Manz 1859 Privatdocent, 1863 a. o., 1868 ordentl. Professor der Augenheilkunde und Leiter der Univers.-Augen-Klinik. Möge ihm noch eine lange und glückliche Musse für wissenschaftliche Arbeit beschieden sein!

5) Ophthalmologische Gesellschaft Heidelberg, 5. bis 7. August 1901.

Angemeldete Vorträge.

1. Nagel-Freiburg i. Br.: Mittheilungen und Demonstrationen über die dichromatischen Farben-Systeme.
2. Bach-Marburg: Bemerkungen zur Methodik der Pupillen-Untersuchung, zu den Ursachen der Anisocorie und den Störungen der Pupillen-Bewegung.
3. Baas-Freiburg i. Br.: Ueber eine seltenere Pupillar-Reaction.
4. v. Hippel-Heidelberg: Zur Pathologie des Hornhaut-Endothels.
5. Hertel-Jena: Zur pathologischen Anatomie der Cornea.
6. Best-Giessen: Ueber das Vorkommen von Glykogen im Auge.
7. Salzmann-Wien: Die Chorioideal-Veränderungen bei hochgradiger Myopie.

8. Leber-Heidelberg: Ueber die phlyctänuläre Augen-Entzündung.
9. Pflüger-Bern: Ueber Tuberculin-Injectionen.
10. Heine-Breslau: Ueber den Einfluss des arteriellen Drucks auf Pupille und intra-ocularen Druck.
11. Hess-Würzburg: Die Erregung der Netzhaut bei venöser Druck-Steigerung.
12. Siegrist-Basel: Ueber wenig bekannte Erkrankungs-Formen des Sehnerven.
13. Pfalz-Düsseldorf: Ueber die Entwicklung jugendlich myopischer Augen unter dem ständigen Gebrauch voll corrigirender Brillen.
14. Wolff-Berlin: Ueber die Skiaskopie-Theorie und skiaskopische Refractions-Bestimmung.
15. Denig-New York: Zur Kenntniss subperiostaler orbitaler Blut-Cysten.
16. Uhthoff-Breslau: Ueber Augen-Veränderungen bei Schädel-Verletzungen.
17. Dimmer-Graz: Ueber Photographie des Augen-Hintergrundes.
18. Vossius-Giessen: Ueber die Siderosis Bulbi.
19. Goldzieher-Budapest: Beitrag zur Lehre von den symmetrischen Orbital-Tumoren.
20. Hummelsheim-Bonn: Ueber monoculares Doppelsehen bei Astigmatikern.
21. Grunert-Tübingen: Die Lymphbahnen der Lider.
22. Zimmermann-Stuttgart: Thema vorbehalten.
23. Römer-Würzburg: Verkalkung der Netzhaut bei chronischer Nephritis.
24. Emanuel-Leipzig: Ueber die Beziehungen der Sehnerven-Geschwülste zur Elephantiasis neuromatodes.
25. Levinsohn-Berlin: Ueber des histologische Verhalten der Nerven in den äusseren Augen-Muskeln.

Bibliographie.

1) Zur Kenntniss der Infection vom Conjunctival-Sack aus, von Ober-Arzt Dr. J. Mayer in Würzburg. (Wiener med. Wochenschrift. 1901. Nr. 6—10.) Die einschlägigen Versuche wurden mit Milzbrand, Mäuse-Typhus, Hühner-Cholera, Pest, Psittacose, Tetanus u. s. w. vorgenommen; die Mehrzahl der verwendeten Bakterien erzeugten tödtliche Allgemein-Infection; rapid bei Milzbrand, Pest, Hühner-Cholera, Mäuse-Typhus (Rotz, Psittacosis bei kleinen Thieren), subacut bei Pseudo-Tuberculose, chronisch bei Tuberculose und bei grösseren Thieren Psittacose und Rotz. Tetanus und Diphtherie tödteten durch Gift-Wirkung; bei Diphtherie und Staphylococcus pyogenes aureus kam es zu localen Affectionen; Cholera, Typhus, Actinomycose vermochten nicht in den Organismus einzudringen. Alle Bakterien, mit Ausnahme von Psittacosis, Hühner-Cholera, Tetanus, Cholera, erzeugten, anschliessend an die Impfung rasch zurückgehende Bindehaut-Injection, als das einzige locale Symptom. Bei Diphtherie, Eitercoccus, Mäuse-Typhus schloss sich eine weitere Augen-Affection mehrmals direct an; bei Hühner-Cholera und Pseudo-Tuberculose traten die mitunter schweren Augen-Affectionen erst in späterer Zeit auf. Röthung und Wulstung der Nasen-Schleimhaut, und zwar öfter nur auf der Impfseite, fand sich bei Pest, Milzbrand, Psittacose, Rotz, Mäuse-Typhus, Pseudo-Tuberculose. Eine eigenthümlich sulzig-ödematöse Durchtränkung im lockeren Zell-Gewebe des Halses war am ausgeprägtesten bei Milzbrand, Psittacose und Pest. Die Hals-Drüsen der Impfseite waren stets erheblicher ergriffen und verfielen früher secundären Veränderungen. Schleimhaut-Blutungen im Magen und Darm, hämorrhagische Formen von Nieren-Entzündungen fanden sich bei Milzbrand, Pest, Psittacose, Hühner-Cholera,

Mäuse-Typhus; Bakterien im Blute wurden am lebenden Thiere erst im Beginne der tödtlichen Blut-Invasion gefunden, und zwar bei Milzbrand, Psittacose, Hühner-Cholera, Mäuse-Typhus, Pseudo-Tuberculose, Rotz. Kurz vor Beginn der tödtlichen Erkrankung gelang es, in der Gegend der tiefen Hals-Lymphgefässe und in primär erkrankten Drüsen nachzuweisen: Milzbrand, Psittacose, Hühner-Cholera, Mäuse-Typhus, Pseudo-Tuberculose. In der Bindehaut war Psittacose nach 3—4 Tagen, Pseudo-Tuberculose nach 36 Stunden, Eiter-Coccus 2 Tage nach Abheilung der Geschwüre, Typhus und Rotz nach 2 Tagen, Cholera nach 10 Stunden, Actinomycose und Tuberculose nach dem ersten Tage nicht mehr nachweisbar. Milzbrand und Tetanus konnten bei der kurzen Krankheits-Dauer stets gefunden werden; Hühner-Cholera und Mäuse-Typhus auch ohne Augen-Affection oft noch am 3. und 4. Tage; Diphtherie bei vorhandener Augen-Affection. Den histologischen Untersuchungen nach gelangen die Bakterien durch die Thränen-Flüssigkeit bald in die Gegend der Thränen-Kanälchen, stauen sich hier an und vermehren sich; aus den in der Tunica liegenden Follikeln wandert eine immer grössere Zahl von Lymphocyten durch das Cylinder-Epithel; zugleich vergrössern sich die auf der Lymphabfuhr-Seite gelegenen Follikeln; endlich kommt es zu Gewebs-Schädigungen und zum Eindringen der Bakterien in das Gewebe. Sie erscheinen in den Follikeln, indem sie den durch die Lymphocyten vorgezeigten Weg in umgekehrter Richtung nehmen; damit beginnen Fern-Wirkungen, Blut-Stauung in Capillaren und Venen, Vermehrung der lymphoiden Elemente des adenoiden Gewebes der Tunica, mikroskopisches Oedem. Aehnliches spielt sich im Thränen-Nasenkanal ab; vom Bindehaut-Sacke werden immer mehr Bakterien hereingeschwemmt, die schon in den Follikeln liegenden vermehren sich ebenfalls, das Cylinder-Epithel geht immer mehr zu Grunde, die bisher activen Vorgänge in den Follikeln weichen Degenerationen und damit vermögen die Bakterien in die Lymph-Bahnen zu gelangen, oder es kommt durch Lymphocyten-Einwanderung und Zerfall dieser und der Epithel-Zellen zur Bildung bakterien-haltiger Pröpfe und von denen aus zur Rein-Infection des Bindehaut-Sackes. Vom Thränen-Nasengange greift der Process auf die Nase und auf die umliegenden Theile der Nasen-Höhle, theils per continuitatem in der Tunica, theils per contiguitatem durch das herabkommende, bacillenhaltige Thränen-Secret. Niemals konnten die Bakterien an Stellen gefunden werden, welche die Annahme einer dem centripetal gerichteten Lymphstrom entgegengesetzter Wanderung oder Verschleppung gestattet hätte. Wo die Bakterien in Lymph-Gefässen auftraten, waren zunächst nur einzelne Stränge der Impfseite betroffen. Von der Schild-Drüse abwärts aber fanden sie sich in einer immer grösseren Zahl von Lymph-Gefässen auch der nicht geimpften Seite und gelangten damit in die hier gelegenen Lymph-Drüsen. Von den Lymph-Drüsen dringen die Bakterien zunächst in den Randsinus, wo sie eine hochgradige Ueberproduction der Keimcentren und massenhafte Auswanderung der Lympho- und Leukocyten aus den Follicular-Strängen in die Sinus bedingen. Zunächst erfüllen sie nur die Sinus, erst wenn durch sie die Lymphocyten und namentlich die Zellen der Grenzschicht zu Grunde gehen, dringen sie in die Stränge ein, wo ihnen die Zellen der Keimcentren am längsten widerstehen. Die Lymph-Drüsen sind hier primär lymphogen inficirt. Bis zu den Lymph-Drüsen gelangen nur besonders virulente und widerstandsfähige Individuen; von diesen finden durch Degeneration und Zerfall der zelligen Elemente in den Drüsen die Erreger acuter Septicämie einen vorzüglichen Nährboden zur raschen Vermehrung.

Nachdem der Widerstand des Gewebes gebrochen und der Weg zu den abführenden Lymph-Bahnen und Venen offen ist, tritt der Moment ein, wo grosse Mengen hochvirulenter Individuen in die Blutbahnen einbrechen. So entstehen die rapid tödtlichen Infectionen des gesammten Organismus rein durch die Masse der Bakterien und ihrer zellschädigenden Eigenschaften.
Schenkl.

2) Ueber Conjunctivitis scrophulosa, von Doc. Dr. Müller in Wien. (Wiener med. Presse. 1901. Nr. 11 u. 12.) Die Conjunctivitis scrophulosa fasst Verf. als eine typische, periphere Manifestation der scrophulösen Entzündung auf, die nur mit dem Eczem der Scrophulösen, und zwar nur durch die gemeinsame Aetiologie, nämlich die Scrophulose, zusammenhängt. Mit dem Eczem im Allgemeinen steht sie in keiner Verbindung. Die Bezeichnung Conjunctivitis eczematosa ist daher eine unstatthafte. Nach den vom Verf. angestellten Versuchen hat die Conjunctivitis scrophulosa mit dem Tuberkel-Bacillus nichts zu thun; das Scrophel-Knötchen des Limbus darf mit pathologischen Keimen in keinerlei ätiologische Beziehung gebracht werden. Die Therapie betreffend befürwortet Verf., ausser den bekannten hygienischen Maassregeln, Einreibung von Sapo viridis in die Haut des Rückens oder die Vorderseite des Körpers, Behandlung der Rhagaden, der Blepharitis — rasche Beseitigung des Lid-Krampfes durch kalte Güsse, auf die Augen endlich Calomel, gelbe Salbe, Atropin, feuchte Wärme, je nach Indication.
Schenkl.

3) Ueber Iridectomie bei Glaucom, von Prof. Ch. Abadie. (Wiener med. Blätter. 1901. Nr. 18.) Bei den acuten und subacuten Formen mit Hornhaut-Trübungen, bei den Formen mit intermittirenden Krisen, Umnebelung des Gesichtsfeldes, farbigen Ringen um die Flammen, jedoch mit completen Remissionen in den Zwischenräumen der Krisen, soll man iridectomiren und, sobald kein Erfolg erzielt wurde, zur Sympathectomie schreiten. Beim einfachen chronischen Glaucom kommen zunächst Miotica in Betracht. Lassen diese im Stiche, dann ist die Entfernung des Ganglion cervicale superius angezeigt.
Schenkl.

4) Ueber Tages-Beleuchtung der Schul-Zimmer, von Prof. Dr. Erismann in Zürich. (Wiener med. Wochenschrift. 1901. Nr. 12—14.) Ein besonderer Nutzen von Seiten der im Rücken der Schüler angebrachten Fenster für die Platz-Helligkeit auf den Schulbänken ist nicht zu erwarten; diese Fenster geben vielmehr zur Entstehung unliebsamer Schatten und Licht-Contraste Veranlassung und sind aus diesen Gründen zu vermeiden. Bogen-Fenster sind, auch wenn der Bogen ein flacher ist, für Schulzimmer nicht vortheilhaft und sollten ebenfalls vermieden werden.
Schenkl.

5) Beiderseitige congenitale Thränen-Fistel, von Regiments-Arzt Dr. Merlin in Triest. (Wiener med. Wochenschr. 1901. Nr. 15.) Bei einem Infanteristen fanden sich an beiden Augen congenitale Thränen-Fisteln, an der Einmündungsstelle der Thränen-Röhrchen in den Thränensack; am rechten Auge eine, am linken Auge zwei (ober- und unterhalb der Karunkel), der Thränen-Nasengang war durchgängig — der Patient hatte keine Beschwerden.
Schenkl.

Um Einsendung von Separatabdrücken wird gebeten (Berlin NW. 26 Schiffbauerdamm).

Verlag von Veit & Comp. in Leipzig. — Druck von Metzger & Wittig in Leipzig.

Centralblatt

für praktische

AUGENHEILKUNDE.

Herausgegeben von

Prof. Dr. J. Hirschberg, Geh. Med.-Rath, in Berlin.

Unter ständiger Mitwirkung der Herren Dr. Ancke in München, Dr. Berger in Paris, Prof. Dr. Birnbacher in Graz, Dr. Brailey in London, Prof. Dr. H. Cohn in Breslau, Doc. Dr. Cl. du Bois-Reymond in Berlin, Doc. Dr. E. Emmert in Bern, Prof. Dr. C. Gallenga in Parma, Dr. Ginsberg in Berlin, Prof. Dr. Goldzieher in Budapest, Dr. Gordon Norrie in Kopenhagen, Prof. Dr. Horstmann in Berlin, Dr. Issigonis in Smyrna, Prof. H. Knapp in New York, Prof. Dr. Krückow in Moskau, Dr. Kuthe in Berlin, Dr. Landau in Coblenz, Prof. Dr. Magnus in Breslau, Major F. P. Maynard, I. M. S., Civil Surgeon of Patna and Superintendent of the Medical School, Dr. Michaelsen in Görlitz, Dr. Moll in Berlin, Prof. Dr. J. Munk in Berlin, Dr. Neuburger in Nürnberg, Dr. Peltesohn in Hamburg, Dr. Pergens in Brüssel, Prof. Dr. Peschel in Frankfurt a. M., Dr. Puntscher in Klagenfurt, Dr. M. Reich in Petersburg, Med.-Rath Dr. Scheer in Oldenburg, Prof. Dr. Schenkl in Prag, Prof. Dr. Schwarz in Leipzig, Dr. Spiro in Berlin, Dr. Stiel in Köln.

Monatlich ein Heft. Preis des Jahrganges 12 Mark. Zu beziehen durch alle Buchhandlungen des In- und Auslandes und die Postanstalten des Deutschen Reiches.

August. Fünfundzwanzigster Jahrgang. 1901.

Inhalt: **Original-Mittheilung.** Sichtbare Blut-Strömung in den Netzhautvenen bei Leukämie. Von Privatdocent Dr. **K. Grunert**, I. Assistenz-Arzt.

Klinische Beobachtungen. Ein Fall von Aderhaut-Geschwulst mit bemerkenswerthen Besonderheiten. Von J. Hirschberg.

Neue Bücher.

Referate, Uebersetzungen, Auszüge u. s. w. 1) Einführung in die Augen-Heilkunde, von Prof. J. Hirschberg. — 2) Ueber Star-Operationen bei Hochbetagten, von Dr. Fritz Mendel, II. Assistenz-Arzt.

Journal-Uebersicht. I. A. v. Graefe's Archiv für Ophthalmologie. LI, 3 u. LII, 1. — II. Zehender's Klinische Monatsblätter für Augenheilkunde. 1901. Juni. — III. Die ophthalmologische Klinik. 1900. Nr. 18—24. — IV. La clinique ophtalmologique. 1900. Nr. 20—25. — V. Archives d'ophtalmologie. 1901. Januar—März. — VI. Annales d'oculistique. 1901. Januar—März.

Bibliographie. Nr. 1—16.

[Aus der Universitäts-Augenklinik zu Tübingen.]

Sichtbare Blut-Strömung in den Netzhautvenen bei Leukämie.

Von Privatdocent Dr. **K. Grunert**, I. Assistenz-Arzt.

Vor Kurzem hatte ich Gelegenheit, bei einem Falle von Leukämie eine ophthalmoskopische Erscheinung zu beobachten, welche sehr selten zu sein scheint, denn in der Literatur habe ich sie nirgends erwähnt gefunden; nämlich die sichtbare Blut-Strömung in den Netzhautvenen.

Es handelte sich um eine 38jährige Patientin der hiesigen medicinischen Klinik. Das Verhältniss der weissen zu den rothen Blut-Körperchen war 1:2,8 (gegenüber 1:500 bis 800 in der Norm nach v. Jaksch). Die absolute Anzahl der rothen Blut-Körperchen wurde auf 2 Millionen geschätzt (gegenüber 5 Millionen in 1 cmm bei gesunden Frauen).

Die innere Untersuchung ergab einen grossen Milz-Tumor und Schmerzhaftigkeit des Sternum. Die Diagnose lautete auf myeloide Leukämie vorgeschrittenen Grades.

Die Patientin hatte keinerlei Klagen über ihre Augen, die Sehschärfe betrug beiderseits $^5/_6$ und Jäger 1. Umsomehr überraschte der auffallende ophthalmoskopische Befund: Auf beiden Augen war eine sehr deutliche Stauungs-Papille sichtbar mit einer Refractions-Differenz von 6—7 Meter-Linsen gegenüber der Macula. Dabei war die Farbe der Papillen blaugrau-röthlich und hob sich von dem ebenso gefärbten übrigen Augengrund wenig ab. Die Venen waren etwa auf das Doppelte des gewöhnlichen Durchmessers verdickt und stark geschlängelt, während die Arterien weniger verändert schienen. Die Farbe der Venen war auffallend hell, etwa der von normalen Netzhaut-Arterien entsprechend; doch da die Arterien auch ihrerseits blässer waren, so bestand ein deutlicher Unterschied im Aussehen zwischen beiden.

Bei genauer Beobachtung im aufrechten Bild sah man an den dickeren Venen-Stämmen deutlich eine Blut-Strömung, ein feines Rieseln, wie wenn Sand in durchsichtig-rothen Glasröhrchen sich schnell fortbewegen würde. Die Blut-Strömung fand naturgemäss in centripetaler Richtung statt nach der Gefäss-Pforte in der Papille zu. An den feineren Venen und an den Arterien liess sich keinerlei Strömung wahrnehmen. Pulsations-Erscheinungen fehlten.

Ueber den ganzen Augen-Hintergrund zerstreut, jedoch vorzugsweise in der Richtung nach aussen, fanden sich kleine Blutungen. In der Nähe der Papille waren sie frisch und von blass-röthlicher Farbe. Nach der Peripherie zu wurden sie allmählich immer älter, dunkler und kleiner, schliesslich sah man in der äussersten Peripherie eine grosse Zahl ganz feiner schwarzer Pünktchen auf dem blass-rothen Augengrunde. Hin und wieder war eine kleine Hämorrhagie von einem weissen Hofe umgeben, an das Bild der Retinitis septica (Roth) erinnernd. Ebenfalls über den ganzen Fundus zerstreut, aber viel weniger zahlreich waren helle Fleckchen, in der Form ähnlich wie bei Retinitis albuminurica, aber der Farbe nach etwas dunkler, mehr grau-gelblich. Die Macula-Gegend war beiderseits frei von Veränderungen. Die Gefässe waren in der Nähe der Papille mehrfach von weissen Streifen begleitet. Nach der Peripherie zu, besonders nach aussen, nahmen einige der Gefässe ungewöhnlich schnell an Dicke ab, während die weissen Einscheidungen deutlicher hervortraten. An mehreren Stellen

liefen die Gefässe schliesslich als feine weisse Linien ohne sichtbare Blutsäule dem Ende zu.

Das eigenthümliche Bild der Blut-Strömung in den Netzhaut-Gefässen erinnert an den Augen-Hintergrund des Frosches, wo bekanntermaassen die Blut-Strömung in den Glaskörper-Gefässen so deutlich sichtbar ist, dass man die einzelnen rothen Blut-Körperchen genau verfolgen kann.[1] Die Erscheinungen sind hier durch zwei Umstände erklärt: durch die absolute Grösse der rothen Blutkörperchen des Frosches und durch die starke Vergrösserung des Frosch-Auges. Die rothen Blut-Körperchen von Rana temporaria haben einen Durchmesser von 22 Mikren. Beim Spiegeln im aufrechten Bilde kommt im Frosch-Auge eine Linear-Vergrösserung um das 70fache zu Stande. Es wird also der grösste Durchmesser der rothen Frosch-Blutkörperchen gleich 1,54 mm. Beim Menschen beträgt die Durchmesser-Grösse der rothen Blut-Körperchen 7,8 Mikren.[2] Die lineare optische Vergrösserung des Menschen-Auges ist gleich $14^1/_3$. Es wird also der Durchmesser des rothen Blut-Körperchens beim Menschen von 0,0078 mm auf 0,11154 mm vergrössert. Dass beim Menschen weder die Blut-Körperchen, noch überhaupt die Blut-Bewegung sichtbar ist, liegt demnach an der geringeren Grösse der Blut-Körperchen, der geringeren Vergrösserung des ophthalmoskopischen Bildes und neben diesen Umständen auch an der Geschwindigkeit der Blut-Bewegung, welche bei Warm-Blütern grösser ist als bei Kalt-Blütern.

Wenn nun trotzdem in einzelnen Fällen beim Menschen die Blut-Bewegung sichtbar wird, so muss einer der drei obigen Factoren, Grösse der Blut-Körperchen, optische Vergrösserung des Spiegel-Bildes, Geschwindigkeit der Blut-Bewegung, eine Aenderung erfahren haben. Mit Hülfe des zweiten Factors, der optischen Vergrösserung des Spiegel-Bildes gelang es Schultén[3] beim Kaninchen, welches in Bezug auf optischen Bau des Auges und Grösse der Blut-Körperchen nicht wesentlich vom Menschen abweicht, eine Blut-Bewegung wahrzunehmen. Er brachte mit Hülfe seines Verfahrens eine Vergrösserung des umgekehrten Bildes auf das 60fache zu Stande.

Dass bei unsrem Falle von Leukämie schon bei gewöhnlicher Untersuchung im aufrechten Bild und bei normaler Refraction die Blut-Bewegung sichtbar war, muss vor Allem aus der Verlangsamung der Blut-Bewegung

[1] Vgl. Hirschberg: Zur vergleichenden Ophthalmoskopie. Archiv für Anatomie und Physiologie 1882. Physiolog. Abtheilung, S. 81 und Schleich: Der Augen-Hintergrund des Kaninchens und des Frosches als Hülfsmittel beim Unterricht im Ophthalmoskopiren. Mittheilungen aus der ophthalm. Klinik zu Tübingen. II, S. 167.

[2] Vgl. Vierordt: Daten und Tabellen für Mediziner, 1893, 2. Aufl., S. 132.

[3] Schultén: Ueber die Beobachtung des Augen-Hintergrundes unter hochgradiger Vergrösserung. Archiv für Anatomie und Physiologie 1882. Physiol. Abth., S. 285 und Experimentelle Untersuchungen über die Circulations-Verhältnisse des Auges. Archiv f. Ophthalm. XXX, S. 34.

erklärt werden, die ihrerseits durch die Stauungs-Papille und die abnorme Erweiterung der Netzhautvenen hervorgerufen wurde; denn in einem erweiterten Gefässrohr fliesst dieselbe Flüssigkeits-Menge langsamer als in einem engeren. Natürlich kann dieses nicht die einzige Ursache der Sichtbarkeit der Blut-Bewegung sein, denn sonst müsste diese Erscheinung sich bei jeder Stauungs-Papille, bei Thrombose der Vena centralis retinae und allen andren Zuständen vorfinden, die mit einer Erweiterung der Gefässe und Verlangsamung der Blut-Bewegung einhergehen.

Diese zweite Ursache ist die veränderte Grösse der die Gefässe erfüllenden Blut-Körperchen. Bei einem so hohen Grade von Leukämie wie dem vorliegenden mit dem Menge-Verhältniss von nur 2,8 Erythrocyten auf ein Leukocyt sind dadurch für das Sichtbarwerden der Blut-Bewegung besonders günstige Bedingungen gegeben. Zunächst ist der Durchmesser der Leukocyten erheblich grösser als der grösste der Erythrocyten, er beträgt bis zu 13 Mikren. Bei Beobachtung im aufrechten Bilde wird ihr Durchmesser auf $0{,}013 \times 14{,}3 = 0.1883$ also fast auf $^1/_8$ mm vergrössert. Diese grossen Blut-Körperchen verschwinden nicht wie bei normalen Verhältnissen unter 500 bis 800 rothen Blut-Körperchen, sondern füllen den grösseren Theil des Gefäss-Inhaltes aus. Das Volumen eines Erythrocyten beträgt 77,217 μ^3, das eines Leukocyten 696,911 μ^3. Da nun hier 2,8 rothe auf ein weisses Blut-Körperchen kommen, so ist das Volumen-Verhältniss der rothen zu den weissen wie $77{,}217 \times 2{,}8 : 696{,}911 = 216 : 697 = 1 : 3$. Der Zahl nach verhalten sich in diesem Falle die rothen zu den weissen etwa wie 3:1, dem Volumen nach wie 1:3. Die Leukocyten nehmen also in den Gefässen einen 3 Mal so grossen Raum ein, kommen also für die ophthalmoskopische Beobachtung vorzugsweise in Betracht.

Die physiologische Beobachtung hat fernerhin gelehrt, dass in engen Gefässröhren wie den Retinal-Gefässen sich zwei Arten von Blut-Strömen bilden: ein schnellerer Axenstrom und ein langsamerer Strom an der Gefäss-Wandung. Die Erythrocyten als die specifisch schwereren (nach Schklarewski) bewegen sich nur im Axenstrom, die Leukocyten als die specifisch leichteren im Wandungsstrom.[1] Je grösser die weissen Blut-Körperchen sind, je grösser also ihr Reibungs-Widerstand ist, um so mehr werden sie an die Gefässwand gedrängt und um so langsamer werden sie sich fortbewegen. Gelingt es demnach, bei Leukämie die Blut-Bewegung zu sehen, so liegt es daran, dass eine dicke Schicht dichtgedrängter grosser Leukocyten sich langsam an der Gefässwand bewegt. Dafür bieten die Venen, besonders wenn sie durch Stauung erweitert sind, günstigere Bedingungen, weshalb die Erscheinung im vorliegenden Falle nur an ihnen und nicht an den Arterien sichtbar war.

[1] Vgl. Landois: Lehrbuch der Physiologie des Menschen. 10. Aufl. 1900. S. 187.

Klinische Beobachtungen.

Ein Fall von Aderhaut-Geschwulst mit bemerkenswerthen Besonderheiten.

Von J. Hirschberg.[1]

Dass ein einseitiges Augen-Uebel das bessere Auge heimsucht, habe ich leider schon öfters beobachtet. So fand ich Cysticercus bei einem Hirten nicht in dem durch Sehnerven-Atrophie erblindeten rechten, sondern in dem bisher sehkräftigen linken Auge. So fand ich eine bösartige Geschwulst in dem besseren, ja allein brauchbaren Auge. Ein solcher Fall ist letzthin wieder in meine Behandlung gelangt.

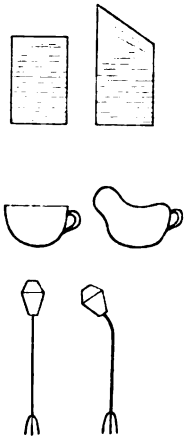

Fig. 1.

Am 6. April 1901 kam von auswärts ein 54jähriger Buchhalter. Sein linkes Auge ist seit dem 8. Jahre nach Entzündung sehschwach und unbrauchbar geblieben. Das rechte war so gut, dass er bei der Artillerie dienen konnte. Seit 14 Tagen bemerkt er Sehstörung auf diesem guten Auge folgender Art: Das Zeitungsblatt erscheint nach links oben verlängert, eine Tasse gewinnt eine Ausbuchtung nach links oben, ein Laternen-Pfahl ist nach links oben umgeknickt. (Vgl. Fig. 1.)

Das linke Auge zeigt einen grossen Weissfleck in der Mitte der Hornhaut, vor der Pupille, zählt Finger in 4 m und erkennt mit + 1 D Sn 16 in 10″ (5,0 in 0,25), Gesichtsfeld normal. Das rechte Auge, äusserlich normal, hat normale Sehkraft, aber ein von oben her bis zum 20. Grad

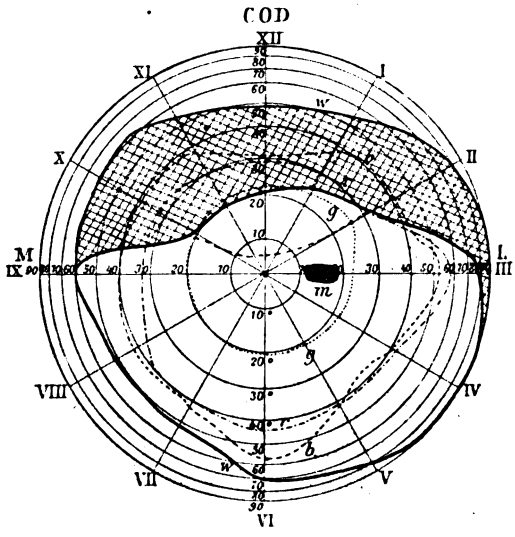

Fig. 2.

eingeengtes Gesichtsfeld. (Fig. 2.) Der Augen-Spiegel zeigt ein deutliches

[1] Nach einer Mittheilung in der Juli-Sitzung der Berliner ophthalm. Gesellschaft.

Aderhaut-Sarcom. (Fig. 3, U. B.) 5 P unterhalb und etwas schläfenwärts vom Sehnerven-Eintritt sieht man den scharfen, von einem Pigmentsaum umgebenen

Fig. 3.

Rand der erhabenen, von Netzhaut überzogenen Geschwulst, die bläulich-grau, stellenweise mehr gelblich erscheint. Bei stärkster Abwärts-Wendung des untersuchten Auges ist der vordere Rand der Geschwulst noch eben zu er-

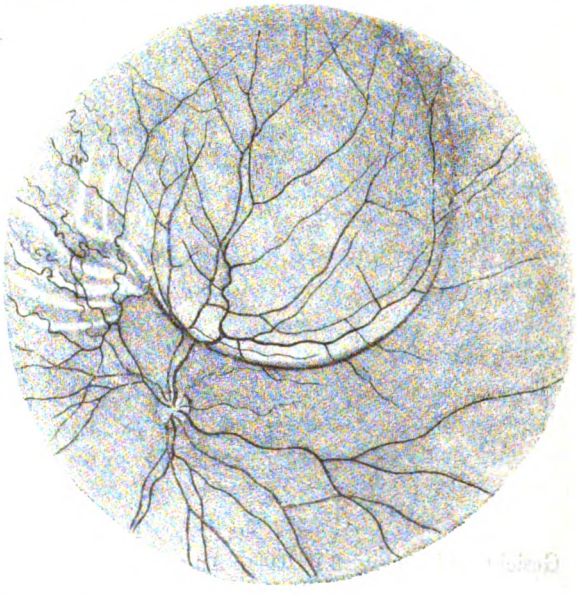

Fig. 4.

reichen. Nasenwärts von der Geschwulst besteht seichtere Netzhaut-Ablösung. Röntgen negativ.[1] Der Kranke stammt aus Krebs-Familie und ist, wie ich das schon öfter[2] gefunden, sofort zur Entfernung seines einzig brauchbaren Auges entschlossen. Ich nicht. Erstlich gebe ich ihm Jodkali, zweitens färbe ich den Fleck der linken Hornhaut schwarz, durch Tätowirung, am 9. April 1901; und füge am 22. April 1901 die Iridectomie nach aussen hinzu, übe auch bald das linke Auge unter Verband des rechten. Die Verbesserung der Sehkraft war erstaunlich, $^1/_8$ von $^1/_{20}$, und namentlich die Gebrauchsfähigkeit des vernachlässigten Auges bemerkenswerth.

Als am 25. Juni 1901 erstlich der Gesichtsfeld-Ausfall auf dem rechten Auge vom 20. bis zum 10°. vorgeschritten war, wie es die gestrichelte Linie in Fig. 2 kund thut, so dass Verlust des Fixir-Punktes baldigst zu erwarten stand; und zweitens die Geschwulst bis auf 2,5 P an den Sehnerven-Eintritt herangerückt (Fig. 4), endlich auch die gelbliche Farbe der Neubildung deutlicher zu Tage getreten: entschliesse ich mich zur Entfernung des rechten Augapfels. Ein haselnuss-grosses melanotisches Sarcom der Aderhaut findet sich im unteren-äusseren Quadranten der hinteren Hälfte des Auges.

Unser Büchertisch.

Neue Bücher.

* Traité des tumeurs de l'oeil, de l'orbite et des annexes, par Dr. Felix Lagrange, professeur agrégé, chargé d'un cours complémentaire d'ophtalmologie à la Faculté de Bordeaux, chirurgien des hôpitaux, oculiste de l'hôpital des enfants.

Tome premier: Tumeurs de l'oeil, avec 202 figures dans le texte et 18 planches. Paris, 1901, G. Steinheil.

Referate, Uebersetzungen, Auszüge.

1) **Einführung in die Augen-Heilkunde,** von Dr. J. Hirschberg, ord. Honorar-Professor an der Universität zu Berlin, Geh. Med.-Rath. Zweite Hälfte, erste Abtheilung. Mit 113 Figuren und einem Titelbild. (Leipzig, 1901, Georg Thieme.)

Die eigenartigen Vorzüge, die dem ersten Bande von Hirchberg's Einführung in die Augen-Heilkunde nachgerühmt wurden, zeichnen den vorliegenden zweiten Band in höchstem Maasse aus. In lebendigem Vortrage ist hier das in einer Erfahrung von Jahrzehnten an einem sehr grossen Material Erworbene und Erprobte ohne das schematisirende Zertheilen des Stoffes der Lehrbücher dem Lernenden und Geübten gleich lehrreich mitgetheilt. Der Verf. macht in diesem Bande den Ungeübten mit seinem Hauptwerkzeug, dem Augen-Spiegel, vertraut, zeigt ihm klar und einfach, wie das Instrument gehandhabt wird, unter welchen optischen Bedingungen

---

[1] Ueber einen neuen Fall, wo Aderhaut-Geschwulst im Röntgen-Bild sichtbar wurde, wird mein I. Assistent, Herr Dr. Fehr, demnächst berichten.

[2] Vgl. meinen Jahresbericht f. 1878, Arch. f. Augenheilk. 1879.

es wirkt, lehrt ihn auf das achten, was die Untersuchung ihm enthüllen kann, und das Gesehene deuten und praktisch verwerthen. Planmässig ist vor Allem das Fortschreiten der Untersuchung der einzelnen durchleuchtbaren Theile des Auges entwickelt, das Aufsuchen und die Deutung der pathologischen Befunde in genauen Einzelheiten gegeben. Viele Neu-Errungenschaften des Verf.'s, die einen wichtigen Fortschritt der Wissenschaft bedeuten, jedoch bisher, in Zeitschriften verstreut, noch nicht in der nothwendigen Weise Allgemeingut geworden sind, sind hier geordnet und eindrucksvoll zusammengestellt. Dass der geschichtliche Theil nicht zu kurz gekommen ist und die Darstellung gleichmässig anziehend wirkt, dafür bürgt der Name des Verfassers.

Von den drei Hauptfragen, welche die Augenspiegel-Untersuchung zu erledigen hat, sind die beiden ersten die nach dem Zustande der brechenden Medien und nach dem Brechzustande des Auges im vorliegenden Buche in planmässigem Gange so fesselnd besprochen, das Werthvolle ist dabei so kurz und übersichtlich herausgehoben, dass man mit Erwartung der Besprechung der dritten Hauptfrage, der nach dem Verhalten des Augengrundes, entgegen sehen muss. Spiro.

---

2) Ueber Star-Operationen bei Hochbetagten, von Dr. Fritz Mendel, 2. Assistenzarzt. (Aus Geh.-Rath Hirschberg's Augenklinik.)

Nach einem in der Berliner ophthalmologischen Gesellschaft am 27. Juni 1901 gehaltenen Vortrage.

Der älteste Schriftsteller, welcher von der Heilung des Stars spricht, A. C. Celsus[1], behauptet, das Greisenalter sei nicht geeignet für die Star-Operation.

Nachdem 1800 Jahre nach Celsus der wahre Sitz des Stars in der Krystall-Linse erkannt worden war, und nachdem ein halbes Jahrhundert danach J. Daviel die Augenheilkunde mit der Star-Ausziehung beschenkt hatte, erhob sich ein lebhafter Kampf zwischen der ursprünglichen Methode der Star-Verschiebung und der neuen Methode der Star-Ausziehung, — ein Kampf, der fast 100 Jahre gedauert hat, bis er endgiltig zu Gunsten der Ausziehung entschieden wurde, da für die harten Kernstare die Reclination nur 50—75 % Dauererfolge lieferte, die Extraction aber damals gegen 90 %.

Aber der Begründer der neuen Aera, Albrecht von Graefe, spricht sich 1854 doch noch dafür aus, bei Individuen höchsten Alters die Reclination beizubehalten. (A. f. O. I. 2. 269.)

Aehnlich äussert sich noch 20 Jahre später der Hauptvertreter der Wiener Schule, F. v. Arlt[2].

Man könnte nun glauben, dass in neuester Zeit durch Verbesserung der Technik, grössere Erfahrung, Einführung von örtlicher Betäubung (Cocain, Holocain), und von reinlicher Wundbehandlung die Reclination bei Hochbetagten gänzlich beseitigt sei: dies ist jedoch nicht der Fall.

Allerdings wird in der Mehrzahl der heutigen Lehrbücher der Augenheilkunde, wie in den englischen und meisten deutschen[3], die Reclination entweder gar nicht oder doch nur mit einer kurzen geschichtlichen Bemerkung

---

[1] Hirschberg, Geschichte der Augenheilkunde i. A., S. 183.

[2] Handbuch der gesammten Augenheilkunde von Graefe-Saemisch. 1874. Bd. III, Cap. II. S. 258.

[3] Fuchs, Vossius, v. Michel, Berry, Swanzy.

erwähnt, oder, wie bei Schmidt-Rimpler[1], hervorgehoben, dass sie in vereinzelten Fällen hier und da noch ausgeführt werde. Aber es giebt doch vorzügliche neuere französische Lehrbücher, die noch Indicationen für die Reclination aufstellen. So beschreibt Prof. Panas in seinem klassischen Traité des maladies des yeux[2] die Reclination als ein Ausnahmeverfahren, hauptsächlich für einzelne Hochbetagte, bei denen die schädlichen secundären Folgen nicht mehr sich zeigen werden. So finden sich in den Nouveaux éléments d'ophthalmologie von Truc und Valude[3] folgende Indicationen: Aliénation mentale avec excitations, attaques épileptiques, état lacrimal rebelle, quelques luxations du crystallin, hémorrhagies profuses durant l'opération du congénère.

Noch im vorigen Jahre fand auf dem internationalen Congress in Paris eine ausführliche Erörterung dieses Gegenstandes statt, wo verschiedene, namentlich französiche Fachgenossen von grosser Erfahrung, wie Panas und Truc, für schwierige Fälle, besonders auch bei Hochbetagten, die Reclination ausnahmsweise beibehalten wollten.[4]

Angesichts dieser Sachlage hat Herr Prof. Hirschberg, dem ich auch an dieser Stelle meinen ergebensten Dank ausspreche, mich darauf hingewiesen, die Krankenbücher seiner Anstalt durchzusehen und die Star-Operationen bei Hochbetagten, ich meine von 80 Jahren und darüber, auszuziehen, um sie einer genaueren Erörterung zu unterwerfen.

Vom Oktober 1869 bis zum 20. Juni 1901 wurden 1645 Kern-Stare extrahirt. (Darunter 91 bei Diabetikern, also nahezu 5,5 %.) Unter dieser Kranken war keiner, der mit einem Auge noch gut sah; denn dann wurde ihm die Operation nicht angerathen. Meist wurde naturgemäss nur das eine Auge operirt. (Nur 2 Mal auf dringenden Wunsch der Kranken später noch das zweite.)

Somit haben wir 34 Individuen, bei denen die Star-Ausziehung im hohen Lebensalter (zwischen 80 und 90 Jahren) ausgeführt wurde.

Das Durchschnitts-Alter sämmtlicher 1645 Kernstar-Extrahierter ist 59,59 Jahre; also in abgerundeter Zahl ist bei uns das sechzigste Lebensjahr das durchschnittliche Alter der Kernstar-Ausziehung.[5]

Was nun die Operation selbst bei den Hochbetagten anbetrifft, so war dieselbe trotz der natürlichen Complicationen seitens des Körpers und des Auges im Wesentlichen ganz regelmässig. Nur ein einziges Mal, bei einer besonders unruhigen Patientin, wurde mässiger Glaskörperverlust beobachtet.

Der Heilungsverlauf war in 35 von 36 Fällen ganz regelrecht. Ein Fall verlief ungünstig; am 3. Tage nach der Operation war unter dem Verbande auf unerklärliche Weise eine vollstänge Umstülpung des Lappens eingetreten.

Der Ausgang war leider Glaskörper-Infiltration und Exenteration.

Ferner trat nach der Heilung des Star-Schnitts in einem Falle bei einem

---

[1] VII. Aufl. 1901.
[2] I, S. 605.
[3] II, S. 555, 1899.
[4] Vgl. XIII. Congrès internat. de Médecine, Paris 1900, Section d'ophtalm., Paris 1901, S. 272—276. — In dem kurzen Bericht, Recueil d'ophtalm. 1900, S. 559 bis 560, steht, aus der Discussion, eine Bemerkung Hirschberg's, deren letzter Satz ungenau wiedergegeben ist.
[5] Aus einer kürzeren Reihe (von 200 Fällen) hatte Herr Prof. Hirschberg früher das Alter von 62 Jahren ermittelt.

80jährigen, der nur einen Tag zu Bett gelegen hatte, Bronchopneumonie auf, die zum tödtlichen Ausgang führte.

Von 36 Extractionen bei 34 Individuen über 80 Jahre haben wir also 34 Erfolge ganz befriedigender Sehkraft, d. h. 94,4%, wenn man aus so kleinen Zahlen überhaupt einen Procent-Satz ableiten will. Das sind Erfolge, mit denen Kranker und Arzt zufrieden sein kann, soweit Zufriedenheit auf diesem Gebiete überhaupt erzielt wird.

Die einzigen Reclinations-Statistiken, die einigermaassen brauchbar sind, von Arlt und von Jaeger, ergaben 16% primäre Verluste bei der Reclination, wozu nach einiger Zeit noch mindestens die doppelte Verlustzahl durch Secundär-Erscheinungen hinzutrat, so dass die Gesammtverluste nach diesem Verfahren auf 50% veranschlagt werden.

Herr Prof. Panas[1] hebt allerdings richtig hervor, dass ein Theil dieser hochbetagten Patienten früher stirbt, ehe die secundäre Erblindung eintreten kann. Dies ist aber doch nur zum Theil zutreffend. Unter unseren Operirten ist ein 83jähriger Arzt, der bis zum 92. Lebensjahr gelebt und gut gesehen hat. Eine 83jährige Patientin, die sich auf beiden Augen der Star-Operation unterzog, stellte sich im 88. Lebensjahr mit guter Sehkraft und optisch vollkommenen Augen wieder vor. Andre Fälle konnten auch noch kürzere oder längere Zeit nach der Operation verfolgt werden.

Da nun sämmtliche Fälle vom Jahre 1869 an bis jetzt in meiner Statistik berücksichtigt sind, so kann man nicht einmal sagen, dass die modernen Verbesserungen schon der Gesammtheit der Operirten zu Gute gekommen sind. Allerdings ein reinliches Wundverfahren mit Materialien-Trennung wurde bei uns immer geübt; aber Asepsie im strengeren Sinne doch erst etwa vom Jahre 1878 und mit vollkommener Hitze-Sterilisation erst vom Jahre 1887 ab. Das Cocaïn ist im Jahre 1884 eingeführt, Holococaïn 1897, und zwar zuerst unsrer Anstalt vom Erfinder übergeben. (Chloroform-Narkose ist in keinem der 36 Fälle zur Anwendung gekommen.)

Wenn wir alle diese Thatsachen zusammennehmen, so kann man wirklich nicht behaupten, dass in dem hohen Alter an sich eine ungünstige Prognose für die Star-Operation bedingt ist. Allerdings lässt sich nicht leugnen, dass grosse Sorgfalt und Ueberwachung nothwendig sind, um gute Erfolge zu erzielen.

Die Complicationen von Seiten des Körpers und des Auges erheischen besondere Aufmerksamkeit. Namentlich sind es die Bronchialkatarrhe, die in Folge ihrer Hustenstösse ungünstig auf den Verlauf der Heilung einwirken. Vorkuren im Sommeraufenthalt oder in Bädern wurden mehreren Privat-Kranken angeordnet, ehe die Operation zu der besonders günstigen Jahreszeit, Mitte September, vorgenommen wurde.

Thränen der Augen und Thränensackleiden wurden natürlich (mit dem Zubrennen der Thränenpunkte) vorher bekämpft. In einzelnen besonders schwierigen Fällen wurde die präparatorische (pädagogische) Iridektomie der eigentlichen Star-Operation vorausgeschickt. Mehrere Male wurde auch bei solchen Kranken, welche ihre Augen wegen hochgradiger Kurzsichtigkeit und besonderer Ungeschicklichkeit garnicht zu drehen im Stande waren, der Schnitt nach unten verlegt. Dies ist manchmal auch schon wegen der enormen Tieflage der Augen bei den Hochbetagten, wenn nicht dringend geboten, so doch äusserst vortheilhaft, weil der untere Orbitalrand

[1] Traité des Maladies des Yeux Tome I. 1894, p. 605.

weniger vorspringt, als der obere. Stets wurde aber der Schnitt sehr gross gemacht, da ja jeder Erfahrene weiss, dass bei sehr alten Leuten der Star immer eine beträchtliche Grösse hat; wiederholentlich fanden wir hier bei der Messung des herausgenommenen Stars eine Breite von 9, eine Dicke von 4 mm.

Fast immer wurde den Kranken gestattet, am Tag nach der Operation das Bett zu verlassen; das 2. Auge wurde am 2. Tage grundsätzlich frei gelassen, manchmal sogar schon am ersten.

Delirium tritt nach Star-Operationen bei diesen Kranken mit greisenhaftem Hirn öfters auf; weit häufiger als bei Star-Kranken in den fünfziger und sechziger Jahren des Lebens. Bei uns wurde es in 5 Fällen (von 36) beobachtet; doch ging es nach Verabreichung von narkotischen Mitteln und Gestattung grösserer Freiheit stets glücklich vorüber.

Die schlimmsten Complicationen nächst den Delirien sind die von Seiten der Lunge, des Herzens, der Blase und des Darms.

Wie schon oben erwähnt, sind es an der Lunge besonders der greisenhafte Bronchialkatarrh und Bronchiectasie. In einem Falle führte ein Erstickungs-Anfall mit gewaltigem Husten zur Wundsprengung und zum Irisvorfall. Der Vorfall wurde am 7. Tage nach der Ausziehung durch Abtragung ganz erfolgreich beseitigt. Herzkrankheit führte einmal zu schwersten Anfällen von Lungen-Oedem mit drohender Lebensgefahr, die aber durch sofortige subcutane Morphium-Einspritzung wieder beseitigt wurde.

Eine üble Complication war sehr starker Blasenkatarrh, der 5 Mal täglich den Selbst-Katheterismus nöthig machte.

Von Einklemmung einer doppelseitigen Unterleibs-Hernie wurde eine 86jährige am 8. Tage nach der Star-Operation befallen, aber in Narkose gelang Herrn Prof. Israel die Reposition, und die Kranke genas.

Aus diesen Einzelheiten ergiebt sich, dass man wohl auf Schwierigkeiten von Seiten des Auges und des Organismus der Hochbetagten zu rechnen hat, dass aber alle diese Schwierigkeiten durch Aufmerksamkeit und Sorgfalt überwunden werden können, wenn nach richtiger Operation die nöthige Ueberwachung stattfindet.

Die Reclination ist in dem gesammten Material der 1645 Kernstare nicht ein einziges Mal vorgekommen, ja figurirt überhaupt nicht in den Operations-Registern von Prof. Hirschberg's Augenheil-Anstalt.[1]

Nur einmal wurde etwas Aehnliches gemacht, das man immerhin noch zur Dislocation des Stars rechnen kann, nämlich die Discission der Zonula bei einem 81jährigen, bei dem bereits eine deutlich ausgeprägte spontane Verschiebung des lange überreifen Stars vorhanden gewesen; und der sehr befriedigte Greis wurde mit ganz guter Sehkraft entlassen.

Somit können wir uns mit dem Rathe, bei den Hochbetagten die Reclination vorzuziehen, nicht einverstanden erklären. Wenn überhaupt eine Operation nothwendig ist, darf auch hier eine Extraction vorgenommen werden. Wir können auch dem Hochbetagten, wenn er ganz oder nahezu starblind ist, getrost den Rath geben, auf dem einen Auge sich der Extraction zu unterwerfen.

---

[1] Expulsive Blutung nach Star-Operation, vielleicht ein Hauptantrieb, einmal die Reklination auf dem zweiten Auge vorzuziehen, ist niemals bisher bei uns vorgekommen.

Journal-Uebersicht.

I. A. v. Graefe's Archiv f. Ophthalmologie. LI. 3.

1) **Das Colobom am Sehnerven-Eintritte und der Conus nach unten,** von Prof. Dr. A. Elschnig in Wien.

Eingehende anatomische Untersuchungen einiger einschlägigen Fälle führten Verf. zu dem Resultate, dass der Conus nach unten nicht als Rest der fötalen Augenspalte anzusehen ist, sondern auf einer Dehnung der Augen-Membranen beruht. Die Verdünnung der gedehnten Partie ist verhältnissmässig so stark, dass die Annahme einer Unter-Entwicklung derselben nahe gelegt wird. Da der Conus meistens unten liegt, so ist ein gewisser Zusammenhang mit der fötalen Augen-Spalte wahrscheinlich.

Die Colobom-Bildung am Sehnerven-Eintritte ist, wenn sie unten gelegen ist, entweder als Rest der fötalen Augen-Spalte, oder als Product mangelhafter Entwicklung des Kopfplatten-Gewebes zu deuten. Letztere Erklärung kann für die nicht unten befindlichen Colobome allein in Frage kommen.

Sowohl der unvollständige Verschluss der fötalen Augen-Spalte als auch die mangelhafte Entwicklung des Kopfplatten-Gewebes können, wie aus mannigfachen Beobachtungen hervorzugehen scheint, durch abnorme Sprossungs-Vorgänge der Ränder der secundären Augen-Blase (Netzhaut-Anlage) in das Kopfplatten-Gewebe hinein bedingt sein. Die Sprossen werden den Verschluss der fötalen Augen-Spalte, bezw., wenn es sich um andre Stellen als unten handelt, die normale Anlage der Chorioidea-Sklera verhindern.

Conus und Colobom sind ophthalmoskopisch nicht immer zu unterscheiden.

Der Conus liegt meistens im Niveau des umgebenden Gewebes. Bei deutlicher Ectasie des Grundes handelt es sich stets um Colobom, doch kann Colobom ohne Ectasie bestehen.

---

2) **Ueber die Bedeutung der Luft-Infection für das Auge.** I. Sogen. Xerose-Bacillus (Bacille en massue, Pseudodiphtherie-Bacillus); Diphtherie-Bacillus; Staphylococcus pyogenes aureus, von Dr. S. Lobanoff, Assist. der Augen-Klinik des Prof. L. Belljarminoff an der kaiserl. Militär-Medicinischen Akademie zu St. Petersburg. (Aus dem Laboratorium der Univ.-Augenkl. zu Rostock.)

Wie weit verschiedene Bakterien in eingetrocknetem Zustande dem Staube beigemischt und, mit diesem in der Luft verbreitet, lebensfähig bleiben und Infectionen herbeizuführen im Stande sind, steht trotz zahlreicher Untersuchungen noch nicht fest. Verf. suchte zunächst das Verhalten des sogen. Xerose-Bacillus aufzuklären, welches bekanntlich constant in der Conjunctiva vorkommt und vielfach als „Luftstäbchen" bezeichnet worden ist.

Die eingehende Schilderung der Methoden, welche beim Eintrocknen, Mischen mit Staub und beim Zerstäuben angewandt werden, darf hier unterbleiben.

Die Versuche ergaben, dass die Resistenz gegen Austrocknung und die Möglichkeit der Verstäubung bei den einzelnen Stämmen der sogen. Xerose-Bacillen ziemlich constant ist, dass dagegen verschiedene Stämme in ihrem Verhalten keineswegs übereinstimmen. Bei der auf der Conjunctiva häufigsten

Form, welche auf Agar kümmerlich wächst, ist die Resistenz und Verstäubbarkeit wesentlich geringer, als bei üppigeren Formen, von denen mehrere Stämme im Laboratorium zur Verfügung standen. Jedenfalls geht aus den Versuchen hervor, dass die sogen. Xerose-Bacillen die Bezeichnung „Luftstäbchen" mit Unrecht tragen. Verstäubbarkeit derselben besteht selbst bei stärkeren Luftströmungen nicht, geschweige denn bei den geringeren Luftströmungen der Zimmer-Luft. Eine Infection der Conjunctiva auf diesem Wege ist daher auszuschliessen. Man muss eine Contact-Infection annehmen, die wahrscheinlich schon bei der Geburt von den mütterlichen Genitalien aus erfolgt.

Bei echten Diphtherie-Bacillen wird eine Uebertragung durch Luftstaub leichter möglich sein, doch bedarf es stärkerer Luftströmungen, als gewöhnlich im Zimmer zu herrschen pflegen.

Der Staphylococcus aureus widersteht der Austrocknung lange Zeit und kann zweifellos durch die Luft übertragen werden.

Alle Bakterien sind widerstandsfähiger beim staubfreien Eintrocknen, als nach der Verreibung mit Staub.

---

3) **Ueber die Grenze der Erkennbarkeit von Lagen-Unterschieden,** von Privat-Docent Dr. Best in Giessen. (Aus dem physiologischen Institut zu Leipzig.)

Eine schwarze und weisse Fläche stossen geradlinig aneinander, das Ganze ist durch einen horizontalen Schnitt getheilt, so dass die obere Hälfte gegen die untere verschiebbar ist. Das Minimum der noch wahrnehmbaren Verschiebung wird bestimmt. Es betrug 0,15 mm auf 12,5 m Abstand, was einen Gesichtswinkel von 2,5″ und einem Netzhaut-Bilde von 0,184 μ entspricht. Diese geringen Grössen sind auffallend. Dass einem Zapfen mehrere Raum-Werthe zukommen, ist undenkbar. Die vom Verf. gegebene Erklärung ist ohne Zeichnung schwer wiederzugeben.

Zunächst ist möglich, dass die nach der Verschiebung gebrochene Trennungs-Linie zwei verschiedene benachbarte Zapfen-Reihen trifft. Aber auch wenn nur eine Zapfen-Reihe getroffen ist, so werden, da die eine Hälfte der für die Versuche benutzten Tafel weiss, die andre schwarz ist, zwei benachbarte Zapfen nach der Verschiebung verschieden stark belichtet. Es würde dann die Empfindlichkeit für Unterschiede der Licht-Stärken dazu beitragen, den Raumsinn zu verfeinern.

Bei senkrechter Stellung der Trennungs-Linie werden die kleinsten Lagen-Unterschiede wahrgenommen.

---

4) **Eine veränderte Form des Sideroskops von Dr. Asmus,** von Dr. K. Bjerke, Augen-Arzt in Linköping (Schweden).

Für diejenigen, welche kein eignes Zimmer zur Verfügung haben, in welchem das Sideroskop dauernd aufgestellt werden kann, hat Verf. eine Modification des Apparats ersonnen, welche im Wesentlichen darin besteht, dass Fernrohr und Skala auf einem Stativ angebracht sind, dessen Stellung zu dem festliegenden Theile des Apparats, welcher Nadel und Spiegel enthält, zunächst bestimmt und dann immer wiedergefunden werden kann, wenn man den betreffenden Ort auf dem Fussboden mit einigen Messingstiften markirt.[1] (Zu beziehen von E. Sydow in Berlin.)

[1] Ich rathe dringend zu fester Aufstellung des Sideroskops. H.

5) **Ueber die typisch wiederkehrende Oculomotorius-Lähmung**, von Dr. Ignatius Strzeminski in Wilna.

Den etwa 50 bisher beschriebenen Fällen reiht Verf. einen neuen an. Eine 19jährige Dame, welche bereits zweimal, vor $2^1/_2$ und reichlich 1 Jahr, gleiche Anfälle überstanden hatte, zeigte totale Lähmung des linken Oculomotorius. Alle 3 Anfälle begannen mit gleichseitigen, von Uebelkeit und Erbrechen begleiteten Kopfschmerzen, welche etwa 3 Tage vor dem Einsetzen der Lähmung auftraten. Die Function des Levator palp. sup. kehrte zuerst, die der inneren Muskeln zuletzt wieder, und nach 30 Tagen war die Heilung vollendet. Neun Monate später trat ein Recidiv auf, bei welchem indessen nur die äusseren Muskeln ergriffen waren. Die vorhergehenden Schmerzen hielten 4, die Lähmungs-Erscheinungen bis zur Heilung 15 Tage an.

Verf. entwirft dann an der Hand seines eigenen und der früher publicirten Fälle, von denen einige zur Obduction gekommen waren, ein eingehendes Bild der fraglichen Erkrankung.

In den meisten Fällen verschlimmert sich das Leiden mit der Zeit. Die Anfälle werden länger, die Pausen kürzer, und später verschwinden die Lähmungs-Erscheinungen nie ganz. Nur in seltenen Fällen wird der Verlauf nach und nach milder.

Verf. ist der Ansicht, dass eine rein functionelle Form, ohne anatomische Veränderungen, vorkommt und von derjenigen Form zu scheiden ist, bei welcher gröbere anatomische Veränderungen vorliegen, so dass die Oculomotorius-Erkrankung nur Theil-Erscheinung eines Hirn-Leidens ist.

---

6) **Ueber Disjunction des Hornhaut-Epithels**, von Prof. A. Szili in Budapest.

Bekanntlich treten nach oberflächlichen Hornhaut-Verletzungen manchmal hartnäckig wiederkehrende Schmerz-Anfälle auf, welche sich zu einer dauernden Plage für die Patienten gestalten können. Während Grandclément und nach ihm andre die Affection als Neuralgie auf Grundlage einer Entzündung der Nerven-Endigungen auffassten, hat Verf. schon früher in Uebereinstimmung mit andren Autoren darauf hingewiesen, dass fast ausnahmslos bei jedem Rückfalle eine neue Hornhaut-Erosion nachweisbar ist. Zugleich lenkte er die Aufmerksamkeit auf den Umstand, dass die Schmerz-Anfälle fast immer in der Nacht oder am frühen Morgen auftreten. Nach seiner Ansicht bildet sich im Schlafe zwischen Hornhaut und Lid-Bindehaut eine lockere Verklebung, welche bei dem im Augenblicke des Erwachens erfolgenden raschen Oeffnen der Lider unter Setzung eines Defects im Hornhaut-Epithel gelöst wird. Für diese Annahme spricht, dass mehrere Patienten ohne Anleitung auf den erfolgreichen Kunstgriff verfielen, das obere Lid sehr vorsichtig und langsam zu heben.

Die kritische Betrachtung der sonst publicirten Fälle und eine Reihe weiterer eigener Beobachtungen haben den Verf. mehr und mehr von der Richtigkeit seiner Anschauung überzeugt. Wenn manche Aerzte bei den einzelnen Anfällen keine frischen Erosionen der Hornhaut fanden, so liegt das daran, dass sie nur die üblichen, nicht immer ausreichenden Untersuchungs-Methoden anwandten. Verf. weist besonders auf die Prüfung im durchfallenden Lichte mittels eines licht-schwachen Spiegels hin, wodurch auch

feinste Unebenheiten der Cornea zu Tage treten, welche bei allen andren Methoden verborgen bleiben.

Von vornherein lag der Gedanke nahe, dass in den einschlägigen Fällen das Epithel weniger fest als in der Norm auf der Unterlage haftet. In der That gelang es dem Verf. in einer ganzen Reihe von Fällen, auch in der anfalls-freien Zwischenzeit, ohne Schwierigkeit, das Epithel mit der Pincette in mehr oder minder grossen Fetzen abzuziehen, und zwar weit über die ursprünglich verletzte Region hinaus.

In 4 Fällen trat die Krankheit ohne vorhergegangene Verletzung auf.

Da das Hornhaut-Epithel unter normalen Verhältnissen fest mit der Unterlage verbunden ist, so muss es sich um pathologische Processe handeln, welche unter Umständen spontan eintreten können.

Die mikroskopische Untersuchung der abgelösten Epithel-Stücke führte vorläufig zu keinem für die Erklärung der Erscheinungen verwerthbaren Resultate.

---

7) **Ueber ein cavernöses Angiom der Aderhaut bei ausgedehnter Teleangiectasie der Haut,** von Prof. Dr. A. Wagenmann in Jena.

Ein 50jähr. Mann zeigte auf der linken Wange einen etwa 6 cm langen und 2,5 cm breiten blau-rothen Naevus vascularis, der sich bis auf das untere Lid erstreckte. Das linke Auge, welches seit frühester Jugend schwachsichtig und seit dem 15. Lebensjahre ganz erblindet war, stand in mässiger Convergenz-Stellung. In der Bindehaut und Episklera befand sich ein 3 mm breiter, blau-rother Streifen, der aus ectatischen Gefässen bestand. Die verkleinerte Hornhaut war dünn, kegel-förmig und zum Theil diffus, zum Theil im Bezirke der Lid-Spalte band-förmig getrübt. Die hochgradig atrophische Iris lag der Hornhaut an. Die geschrumpfte und verkalkte Linse war nach unten gesunken, so dass man an derselben vorbei in die Tiefe blicken konnte, wo am hinteren Bulbus-Pole ein gelbliches und röthliches Gewebe sichtbar war. T. n., S = 0. R. A. normal. Ausschälung des l. Die Untersuchung ergab, abgesehen von totaler Netzhaut-Ablösung und verschiedenen degenerativen Veränderungen, eine scheiben-förmige Aderhaut-Geschwulst, welche bis 13 mm im Durchmesser gross und bis 6 mm dick war und den hinteren Bulbus-Raum einnahm. Die vordere Fläche war glatt und zeigte eine dünne Platte echter Knochen-Substanz, der eine zarte Schicht zellen-reichen Bindegewebes vorgelagert war. Die Geschwulst erwies sich als cavernöses Angiom.

Man darf annehmen, dass es sich um eine dem Hautnaevus analoge angeborene Geschwulst handelte, welche im Laufe der Jahre zu verschiedenartigen degenerativen Processen im Bulbus führte.

Die Fälle sind äusserst selten.

---

8) **Multiple Blutungen der äusseren Haut und Bindehaut, combinirt mit einer Netzhaut-Blutung, nach schwerer Verletzung, Compression des Körpers durch einen Fahrstuhl,** von Prof. Dr. A. Wagenmann in Jena.

Ein 19jähr. Arbeiter gerieth unter einen herabfahrenden Fahrstuhl und stemmte sich unter Aufbietung äusserster Kraft mit dem Rücken gegen denselben, bis er aus seiner Lage befreit wurde. Das Gesicht war gedunsen

und durch massenhafte feinste Haut-Hämorrhagien bläulich verfärbt. An der Conjunctiva bulbi und zum Theil auch tarsi fanden sich feinere Blutungen, die Uebergangs-Falten waren durch massigere Extravasate so vorgetrieben, dass sie aus der Lidspalte hervorragten. Kleine Blutflecke zeigten sich auch auf Schulter, Brust und an andren Stellen; nur dort, wo der rechte Hosenträger aufgelegen hatte, war die Haut ganz frei. Im rechten Auge befand sich unterhalb der Papille eine kleine senkrecht gestellte Netzhaut-Blutung. Nach 10 Tagen waren die Blutungen grösstentheils resorbirt, die Netzhaut frei.

Nach starker Compression des Bauches und der Brust sind Blutungen der Haut und der Conjunctiva auch sonst beobachtet worden. Im vorliegenden Falle handelte es sich nicht um eine durch directe Compression des Thorax, sondern um eine durch das Anstemmen bedingte gewaltsame Erhöhung des intra-thoracischen Drucks. In diesem Moment ist die Ursache der Blutungen zu suchen, die ja am äusseren Auge — man denke an Keuchhusten — nicht selten sind. Eine Netzhaut-Blutung wurde bei einschlägigen Fällen bisher nicht beschrieben. Offenbar gewährt der intra-oculare Druck der Retina einen Schutz gegen die Folgen plötzlich einsetzender Stauung. Genügte doch schon der Druck des Hosenträgers, um in dem betreffenden Haut-Bezirke das Auftreten von Blutungen zu verhindern.

Mehrfach ist angegeben worden, dass die Patienten im Augenblicke der Gewalt-Einwirkung nicht sehen konnten, das Gesicht aber bald wieder erlangten. Wahrscheinlich handelte es sich dabei um Ernährungs-Störungen der Netzhaut, sei es durch Ueberladung des Blutes mit Kohlensäure und durch Sauerstoff-Mangel, sei es durch die erschwerte Zufuhr arteriellen Blutes.

---

9) Ueber „Orthoskopie", oder über die Abhängigkeit relativer Entfernungs-Schätzungen von der Vorstellung absoluter Entfernung, von Dr. L. Heine, Privat-Docent und I. Assistent der Klinik in Breslau.

Drei vertikal gestellte dünne Metallstäbe wurden so in eine Glycerindämpfung gehängt, dass sie die Kanten eines Prismas darstellten, dessen eine Kante dem Beobachter zugewandt war. Die Stellung der Stäbe zu einander konnte beliebig verändert werden. Die Versuche wurden theils im Hellzimmer, theils im Dunkelzimmer angestellt, in welches der Untersuchende durch einen Spalt hineinblickte. Aufgabe war, einerseits die absolute Entfernung des Apparats zu bestimmen und andrerseits anzugeben, ob das Prisma gleichseitig, oder zu hoch bezw. zu flach erschien. War die Höhe nicht richtig angegeben, so wurde das vordere Stäbchen verschoben, bis der Untersucher den Eindruck des gleichseitigen Prismas hatte. Das Maass der Verschiebung konnte in Millimetern abgelesen werden.

Die Versuche ergaben: „Beim binocularen Tiefsehen werden die Tiefen-Dimensionen im Vergleich zu den Breiten-Dimensionen um so mehr unterschätzt, je weiter das Object entfernt ist, jedoch nicht in demselben Maasse, in welchem mit der wirklichen Entfernung die durch die Disparations-Grösse gegebenen Tiefen-Werthe abnehmen. Vielmehr werden die letzteren um so besser ausgenutzt, je weiter wir das Object sehen."

Band LII. 1.

1) **Die Augen-Entzündung der Neugeborenen in klinischer und bakteriologischer Hinsicht,** von Prof. Dr. Groenouw in Breslau. (Aus der königl. Universitäts-Augen-Klinik in Breslau.)

Dass die Augen-Entzündung der Neugeborenen nicht ausschliesslich durch den Gonococcus Neisser hervorgerufen wird, ist bereits im Jahre 1898 von dem Verf. selbst und ausserdem von einer Reihe andrer Forscher nachgewiesen worden; indessen ist die Frage noch keineswegs nach allen Richtungen hin geklärt. Verf. verfolgte dieselbe daher weiter und verfügt jetzt über ein Material von 100 Fällen, deren eingehende Untersuchung der vorliegenden Arbeit zu Grunde gelegt ist. Verwerthet werden nicht nur Fälle ausgesprochener Blennorrhöe, sondern auch einfache Katarrhe. Von Wichtigkeit ist zu beachten, dass einerseits unzweckmässig angewandte Reizmittel, wie Höllenstein, einen unerheblichen Katarrh beträchtlich zu steigern im Stande sind, und dass andrerseits die Mikroorganismen in Folge von therapeutischen Eingriffen zeitweise fast verschwunden sein können. Die bakteriologischen Untersuchungen dürfen daher nur vor der Anwendung localer Heilmittel angestellt werden.

Das den Augen entnommene Secret wurde theils zur Anlegung von Culturen, theils zur Anfertigung von Deckglas-Präparaten benutzt. Färbung mit Methylenblau, nach Gram u. s. w. Als Erreger der Bindehaut-Entzündung können mit Sicherheit angesprochen werden: Gonokokken, Pneumokokken, Streptokokken, vielleicht gelbe Staphylokokken und Bacterium coli.

Die Anwesenheit von Gonococcus Neisser wurde nur dann als gesichert angesehen, wenn die ihrer Form nach bekannten Doppel-Kokken in grosser Menge in den Zellen lagen, und wenn sie sich nach Gram entfärbten. Auf dieses Verhalten dem Gram'schen Verfahren gegenüber ist besonderes Gewicht zu legen. Man achte aber auf tadellose Farbstoff-Lösungen. Die Schaeffer'sche Färbung mit Carbolfuchsin-Lösung, Nachfärbung mit Aethylendiamin-Methylenblau-Färbung eignet sich gut für den Nachweis spärlicher Gonokokken, ersetzt aber „Gram" nicht.

Die Anlage von Culturen begegnet grossen Schwierigkeiten und steht daher für die Sicherung der Diagnose dem Deckglas-Präparate gegenüber weit zurück.

Bei Kaninchen riefen Impfungen von Gonokokken-Reinculturen in eine Hornhaut-Wunde und in die Bindehaut keine nennenswerthe Reaction hervor.

Unter den 100 Fällen fanden sich 41 Mal Gonokokken. In 24 Fällen handelte es sich um schwere, in 4 um mittelschwere, in 11 um leichte Formen, in 2 um einfache Katarrhe, von denen einer trotzdem ein Hornhaut-Geschwür zeigte und einer zweifelhaft ist, weil schon eine längere Behandlung vorhergegangen war. Gonokokken können fehlen, auch wenn klinisch das typische Bild der Blennorrhöe vorliegt.

Es macht für den Verlauf keinen wesentlichen Unterschied, ob die Infection früher oder später nach der Geburt erfolgt ist. Die Menge der im Deckglas-Präparate gefundenen Kokken gestattet keinen sicheren Schluss auf die Schwere der Erkrankung. Nicht selten werden noch längere Zeit, bis 25 Tage, nach dem Aufhören der Eiterung Gonokokken gefunden. Es empfiehlt sich daher, die Behandlung längere Zeit fortzusetzen, als es nach den klinischen Erscheinungen erforderlich zu sein scheint.

Unter den 41 Fällen treten 10 Mal Hornhaut-Geschwüre, 3 Mal doppelseitig, auf. In den übrigen, nicht auf Gonokokken-Infection beruhenden

Fällen wurden Hornhaut-Geschwüre nicht beobachtet. Die Hornhaut kann auch bei leichter Blennorrhöe erkranken, doch fanden sich tiefe, ausgebreitete Ulcerationen nur bei schwerer Affection der Bindehaut, und zwar entwickelten sich dieselben trotz sorgsamster Behandlung. Als Erreger der Keratitis sind in erster Linie die Gonokokken, daneben aber Pneumokokken, sowie weisse und gelbe Staphylokokken anzusehen.

Pneumokokken fanden sich als Krankheits-Erreger in 5 Fällen, in einem weiteren Falle neben Gonokokken und meistens neben andren Bakterien. Das klinische Bild entsprach dem eines leichten bis mittelschweren Katarrhs.

Streptococcus pyogenes fand sich 3 Mal, einmal gleichzeitig mit Gonokokken, 2 Mal neben Staphylokokken und Xerosebacillen. Die Erkrankung stellte sich in einem Falle als leichte Blennorrhöe ohne Lidschwellung, in den beiden andren Fällen als Katarrh dar.

Staphylokokken in ihren verschiedenen Abarten wurden sehr häufig gefunden, doch bleibt ihre pathologische Bedeutung zweifelhaft. Sie verursachten höchstens einen Bindehaut-Katarrh.

In 11 Fällen war Bacterium coli vorhanden, davon in 7 Fällen als einzige pathogene Mikro-Organismen. Höchst wahrscheinlich darf dasselbe als Erreger eitriger Schleimhaut-Entzündung angesprochen werden. Bemerkenswerth ist, dass es aus dem Scheiden-Secret gesunder Frauen gezüchtet werden konnte.

In etwa einem Drittel der Fälle fanden sich keine pathogenen Bakterien. Zwar waren stets Mikro-Organismen vorhanden, besonders Xerose-Bacillen, doch konnten dieselben nicht als Erreger der Erkrankung angesehen werden. Thränensack-Leiden, von denen die Bindehaut-Entzündung hätte ausgehen können, waren nie nachweisbar.

Während bei den Katarrhen in $^2/_3$ der Fälle ein bestimmter Erreger vermisst wurde, gelang der Nachweis um so häufiger, je mehr die Erkrankungen sich der Blennorrhöe näherten, und bei den 26 schweren Blennorrhöen fanden sich 25 Mal Gonokokken. Mit vereinzelten Ausnahmen verlaufen die Gonokokken-Blennorrhöen schwerer und langsamer, als die durch andre Mikro-Organismen hervorgerufenen Formen. Auch diejenigen Fälle ohne Gonokokken-Befund, bei denen das klinische Bild zunächst eine schwere Blennorrhöe befürchten liess, nahmen rasch einen günstigen Verlauf.

Das Crédé'sche Verfahren vermag das Auftreten einer Blennorrhöe nicht immer zu verhüten. Unter Umständen ruft das Einträufeln von Arg. nitr.-Lösung, wie bereits Cramer hervorhob, eine starke Reizung hervor, wodurch vielleicht eine Secundär-Infection begünstigt wird. Manche Krankheitsfälle stellen wahrscheinlich Argentum-Katarrhe dar.

In einer kleinen Versuchsreihe wurde das eine Auge mit Argent. nitr. ($2\,^0/_0$), das andre gleichartig erkrankte mit Protargol ($5\,^0/_0$) behandelt. Auf Grund von Zählungen der in jedem Gesichtsfelde gefundenen gonokokkenhaltigen Zellen kam Verf. zu dem Schlusse, dass das Protargol bei gleichhäufiger Anwendung dem Arg. nitr. jedenfalls nicht überlegen ist.

---

2) Experimentelle Untersuchungen über Abrin (Jequiritol) — Immunität als Grundlagen einer rationellen Jequirity-Therapie, von Dr. P. Römer, Assistenten des hygienischen Instituts der Universität Giessen. (Aus dem genannten Institute.)

Für die jüngeren Fachgenossen bedarf es vielleicht eines kurzen Hinweises auf die Thatsache, dass de Wecker-Paris im Jahre 1882 das Jequirity

als ein Heilmittel empfahl, mit welchem bei Trachom bisher unerreichte Erfolge cito et tuto erzielt werden sollten. Für die älteren Collegen, welche die Jequirity-Periode mit erlebt haben, wird es von Interesse sein zu erfahren, dass der Verf. der vorliegenden Arbeit in seinem Literatur-Verzeichniss aus dem Jahre 1882: 8, 1883: 71, 1884: 88 Publicationen über Jequirity zusammenstellen konnte. Von 1885 an versiegten die Mittheilungen mehr und mehr; man hatte eingesehen, dass die unbestreitbaren Erfolge der neuen Behandlungs-Methode nur mit grossen Gefahren für die Augen erkauft werden konnten, und schätzte die Gefahren so hoch, dass man ganz auf das Mittel verzichtete. Zudem hatte die Erfahrung gelehrt, dass es sich nicht etwa um ein specifisches Mittel gegen Trachom handelte. Die frischen Fälle wurden wenig beeinflusst, und die heilsame Wirkung zeigte sich mehr bei veralteten Formen, besonders beim Pannus trachomatosus. Jequirity erzeugt eine eitrig-croupöse Entzündung der Bindehaut, welche unter Umständen so heftig wird, dass die Cornea vereitert.

Es ist ein grosses Verdienst des Verf.'s, auf dem Boden der inzwischen gewonnenen Kenntnisse über Immunität von Neuem an die Jequirity-Frage herangetreten zu sein.

Ehrlich hat gefunden, dass der thierische Organismus eine bestimmte Immunität gegen das den bakteriellen Toxinen verwandte Jequirity-Gift erlangen kann; es galt festzustellen, ob auch dem menschlichen Organismus diese Fähigkeit zukommt. Ist das der Fall, so durfte man hoffen, das Mittel so dosiren zu lernen, dass der Heil-Effect erreicht, dagegen die durch übermässige Reaction der Conjunctiva bedingten Gefahren vermieden wurden.

Die lange Zeit erörterte Streitfrage über den im Jequirity-Aufguss wirksamen Stoff ist jetzt in dem Sinne gelöst worden, dass es sich nicht um Mikro-Organismen, sondern um eine sogen. Toxalbumose, „Abrin", handelt.

Dass nach häufigerer Anwendung beim Menschen eine gewisse Immunität der Conjunctiva gegen das Mittel eintritt, war schon frühzeitig erkannt worden, doch konnten bei dem damaligen Stande unsrer Kenntnisse klare Anschauungen nicht gewonnen werden. Erst Ehrlich wies auf experimentellem Wege nach, dass im Blute der immunisirten Thiere ein specifisches Antitoxin kreist, und dass beim Kaninchen die Immunität auch von der Conjunctiva aus hervorgerufen werden kann.

Verf. bestimmte zunächst die tödtliche Minimal-Dosis Abrin für 1 g Lebendgewicht der Maus und fand in Uebereinstimmung mit Ehrlich = 0,0000005 Abrin (vollgiftiges Präparat). Kaninchen sind weniger empfänglich = 0,00005 Abrin. Ein Fünftel dieser Dosis ruft, in den Conjunctivalsack gebracht, bei Kaninchen eine eitrig-fibrinöse Entzündung hervor, die aber niemals zu einer gefahrdrohenden Betheiligung der Hornhaut führt. Nach Abheilung der Entzündung wirkt die erneute Application einer gleichen Dosis wenig oder gar nicht, dagegen erzeugt die 100fache Anfangs-Dosis, welche bei einem noch nicht behandelten Control-Thiere Panophthalmie verursachte, eine erneute und zwar ungefährliche Reaction. So sind immer steigende Dosen erforderlich, welche aber derart abgemessen werden können, dass die entzündlichen Erscheinungen auftreten, ohne die Cornea zu bedrohen. Schliesslich bleibt jede Reaction aus, und selbst Abrin in Substanz ist wirkungslos.

Die Fähigkeit der Conjunctiva, immer grössere Giftmengen zu vertragen, beruht auf einer erworbenen Immunität des gesammten Organismus. Nach der bekannten Ehrlich'schen Methode wurde Kaninchen, welchen längere

Zeit Abrin in den Conjunctival-Sack geträufelt war, Blut entzogen und von dem abgeschiedenen Serum abgestufte Mengen im Reagenz-Glase mit der für Mäuse tödtlichen Minimal-Dosis Abrin gemischt. Die Mischung wurde Mäusen subcutan injicirt. Starben dieselben, so waren die in der jeweiligen Serummenge enthaltenen Antitoxine nicht ausreichend, um das Gift zu paralysiren; blieben die Thiere am Leben, was immer der Fall, wenn eine grössere Menge Serum injicirt war, so hatte das in demselben enthaltene Antitoxin die Giftwirkung aufgehoben, und zudem war in der erforderlich gewesenen Serummenge ein Maass für die in demselben enthaltenen Antitoxin-Einheiten gegeben. Je grösser die von der Conjunctiva ertragene Abrin-Dosis war, um so reicher zeigte sich das Serum des betreffenden Thieres an Antitoxinen.

Wird das Abrin subcutan injicirt, so erfolgt die Immunität viel rascher und erreicht einen viel höheren Grad, als bei conjunctivaler Application. Man darf daher annehmen, dass von der Conjunctiva aus nur relativ geringe Giftmengen in den Kreislauf gelangen. Aus diesem Verhalten erwächst im Hinblick auf die therapeutische Verwerthung des Abrins der Vortheil, dass die für die Behandlung des Trachoms erforderlichen wiederholten Anwendungen des Mittels bei zweckmässiger Dosirung stets die für den Heil-Erfolg unentbehrliche entzündliche Reaction auslösen, was nicht der Fall sein würde, wenn rasch vollständige Immunisirung des Organismus erfolgte.

Neben der allgemeinen wird eine örtliche Immunität bewirkt. Wird bei demselben Thiere das eine Auge mit Abrin behandelt, das andre nicht, so löst eine bestimmte Abrinmenge bei letzterem eine Reaction aus, bei ersterem dagegen nicht. Die locale Immunität geht der allgemeinen voraus und kann kurze Zeit für sich bestehen. Selbstverständlich macht sich die allgemeine Immunität auch an Augen geltend, welche local nicht behandelt worden sind.

Durch präventive Instillation von Antitoxin-Serum kann die Abrin-Reaction verhindert werden. Dies geschieht aber nicht, wie angenommen wurde, durch Imprägnirung der Zellen mit Antitoxin, sondern nur durch directe Mischung von Toxin und Antitoxin, wie im Reagenz-Glase. Die Wirkung tritt daher nur dann ein, wenn die Application des Abrins der des Antitoxins rasch folgt, bevor letzteres durch Thränen verdünnt und durch den Lidschlag entfernt werden konnte.

Wird Antitoxin subcutan injicirt, so wird die Conjunctiva rasch und vollständig immun.

Von grosser praktischer Bedeutung ist, dass die Abrin-Entzündung auf örtliche Anwendung von Antitoxin sofort zurückgeht. Erscheint dem Arzte im Einzelfalle die entzündliche Reaction zu stark, so braucht er nur einige Tropfen eines hochwerthigen Serums einzuträufeln, um einen Nachlass der Entzündung herbeizuführen. In gleicher Weise lässt sich durch alleinige oder mit der örtlichen combinirte subcutane Einverleibung von Antitoxin auf die ausgebrochene Entzündung einwirken. Die früher mit Recht gefürchteten Gefahren der Jequirity-Entzündung sind damit vollständig beseitigt.

In Uebereinstimmung mit den Ehrlich'schen Versuchen, welche zeigten, dass Ricin und Antiricin sich im Reagenz-Glase zu einer physiologisch indifferenten Mischung verbinden, konnte Verf. nachweisen, dass eine physiologisch neutrale Abrin-Antiabrin-Mischung auf die Conjunctiva nicht die geringste Wirkung ausübt. Die Zellen spielen dabei keine Rolle, es handelt sich um einen chemischen Process.

Weitere Versuche ergaben, dass die Antikörper im Blut, in der Milz, Leber, im Knochenmark und auch in der Conjunctiva gebildet werden. Bei der conjunctivalen Immunisirung liefert daher jedenfalls die Conjunctiva einen Theil des Antitoxins, der resorbirte Giftrest regt in den blutbildenden Organen die Antitoxin-Bildung an.

Da die Conjunctiva auf minimale Abrinmengen reagirt, so bietet die Conjunctiva-Application von Abrin-Antiabrin-Serummischungen ein feines Maass für die Werth-Bestimmung des Serums. Bei gleichbleibender Gift-Dosis und steigender Serummenge zeigt das Ausbleiben der Entzündung an, welche Serummenge erforderlich war, um das bekannte Giftquantum zu neutralisiren.

Tödtliche, durch subcutane Injection einverleibte Abrindosen bewirkten bei Kaninchen heftige Entzündungen und Blutungen in der Milz und in den Därmen. In letzteren kommt es zu tiefgreifender Schleimhaut-Nekrose wie bei Dysenterie. Dagegen zeigten die inneren Organe von Thieren, welchen lange Zeit Abrin-Einträuflungen in den Conjunctival-Sack gemacht waren, nicht die geringsten Veränderungen. Die örtliche Abrin-Behandlung der Augen darf daher als gänzlich ungefährlich für den Gesammt-Organismus angesehen werden.

An der Conjunctiva selbst bewirkt Abrin oberflächliche Nekrose des Epithels und entzündliche Erscheinungen, Hyperämie, ausgewanderte weisse Blutkörperchen und kleine Blutungen. Die Veränderungen gehen rasch und vollständig zurück. Die Intensität der Entzündung ist der Abrindosis proportional. Im Ganzen erweist sich die Cornea auch bei der mikroskopischen Untersuchung, selbst bei schweren Ernährungs-Störungen der Conjunctiva, als sehr widerstandsfähig. Jedenfalls liegt bei vorsichtiger Dosirung nicht die geringste Gefahr für die Cornea vor.

Bei 3 Patienten mit altem Trachom (Pannus) war der Heil-Erfolg sehr befriedigend. Das Verhalten der menschlichen Conjunctiva dem Abrin gegenüber, sowie die durch Serum-Prüfungen festgestellten Immunitäts-Verhältnisse entsprechen ganz dem, was experimentell bei Thieren ermittelt war.

Vermuthlich wird Abrin auch bei „scrophulösen" Hornhaut-Trübungen günstig wirken.

Das Abrin hatte, wie alle Toxalbumosen, den Fehler, dass es mit der Zeit an Giftwerth verlor, und dass seine Lösungen sich schlecht hielten. Neuerdings ist von Merck ein neues Präparat, Jequiritol, hergestellt worden, welches vollkommen steril und frei von den genannten Fehlern ist.

---

3) **Arbeiten aus dem Gebiete der Accommodations-Lehre.** VI. Die relative Accommodation, von Prof. C. Hess in Würzburg.

Bekanntlich hat Verf. früher nachgewiesen, dass Maximum der Linsen-Wölbung und Maximum der Ciliarmuskel-Contraction nicht zusammenfallen, sondern dass die maximale Linsen-Wölbung früher eintritt, als die maximale Ciliarmuskel-Contraction. Letztere bleibt daher zum Theil gewissermaassen latent. Ferner wies Verf. nach, dass bei ihm selbst und höchst wahrscheinlich bei allen Menschen monocularer und binocularer Nahepunkt zusammenfallen. Daraus ergiebt sich, dass die bekannten Curven, welche die relativen Accommodations-Breiten darstellen, nicht mehr stichhaltig sind. Thatsächlich stellt die Nahepunkts-Abscisse eine gerade Linie dar.

Bei den früheren Untersuchungen ist vielfach übersehen worden, dass bei zunehmender Anspannung der Accommodation die Pupille enger wird,

und dass die Objecte in Folge der grösseren Annäherung wesentlich grösser erscheinen. Die Vernachlässigung dieser Verhältnisse muss Fehler bedingen. Verf. bediente sich des Hering'schen Spiegel-Haploskops und bestimmte den binocularen Nahepunkt nach der ad hoc modificirten Scheiner'schen Methode. Sind die gefundenen Werthe auch nur Näherungs-Werthe, so geben sie doch ein richtigeres Bild der Verhältnisse, als früher gewonnen werden konnte. Uebrigens kommen auf diesem Gebiete individuelle, zum Theil durch Uebung bedingte Verschiedenheiten vor.

Auf Grund zahlreicher Versuche, bei denen entweder bei gleichbleibender Convergenz die Accommodations-Breite, oder bei gleichbleibender Accommodation die relative Fusions-Breite bestimmt wurde, gelangte Verf. zu dem Resultate, dass in dem üblichen Coordinaten-Systeme die Verbindungslinien der relativen Nahepunkte und Fernpunkte der Convergenz-Linie annähernd parallel verlaufen. Im Gebiete der manifesten Ciliarmuskel-Contraction ist demnach der Spielraum, innerhalb dessen die Convergenz von der zugehörigen Accommodation gelöst werden kann, bei jeder Accommodations-Grösse annähernd gleich, und ebenso die bei verschiedenen Convergenz-Graden mögliche Anspannung und Erschlaffung der Accommodation. Dieser Satz gilt für Emmetropen, Myopen, Hypermetropen, für verschiedene Lebensalter und wahrscheinlich auch für das Gebiet der latenten Accommodation. Bei Myopen rückt die Linie der relativen Fernpunkte, bei Hypermetropen die der relativen Nahepunkte näher an die Convergenz-Linie heran. Der Abstand der beiden Linien ist bei Emmetropen und Myopen ziemlich gleich und wird bei Presbyopen kleiner. Für Hypermetropen sind noch weitere Messungen erforderlich.

---

4) Ueber das Accommodiren der Astigmatiker bei ungezwungenem Sehen, von Dr. A. Eugen Fick in Zürich.

Verf. hat eine grössere Reihe von Untersuchungen angestellt, aus denen hervorgeht, dass die überwiegende Mehrzahl der Astigmatiker beim gewöhnlichen Gebrauche der Augen nicht den Brennkreis, sondern die vordere Brennlinie in die Netzhaut einstellt. Es gilt dies für übersichtige und kurzsichtige Augen. Die Einstellung des Brennkreises erfolgt höchstens vorübergehend, wird aber nicht festgehalten. In Uebereinstimmung mit diesen Beobachtungen steht die bekannte Thatsache, dass das physiologische, schwach astigmatische Auge in der üblichen Sternfigur gleichzeitig immer nur Strahlen von bestimmter Richtung scharf sieht, während die rechtwinklig dazu stehenden verwaschen erscheinen, und dass bei wechselnder Accommodation bezw. Entfernung das Verhältniss sich umkehrt.

Sehr viele Astigmatiker empfinden in den 30er Jahren, also bei wenig verminderter Accommodations-Breite, asthenopische Beschwerden, welche den regelmässigen Gebrauch von Cylinder-Gläsern erheischen. Dass die Netzhaut-Bilder etwas unklar sind, kann die Asthenopie nicht verursachen; denn Maculae corn. und Cataract incip. bedingen keine Asthenopie. Man muss vermuthen, dass von den Augen etwas verlangt wird, was sie physiologisch nicht oder nur unter Schwierigkeiten zu leisten im Stande sind. Es könnte das nur eine ungleichmässige Accommodation sein, über deren Möglichkeit die Meinungen noch auseinander gehen. Jedenfalls wird die Asthenopie durch die Annahme, dass der Brennkreis in die Netzhaut eingestellt wird, nicht erklärt. Scheer.

II. Zehender's klinische Monatsblätter für Augenheilkunde. 1901. Juni.

1) **Ueber Zugkrafts-Versuche an Augen-Magneten** von W. Volkmann.

Nach Versuchen über die Zugkraft der Augen-Magneten konnte Verf feststellen, dass es möglich sein wird, mit dem dritten Theil des Gewichtes und entsprechenden Kosten den Haab'schen Magneten sowohl hinsichtlich der Fern-Wirkung überhaupt, als vor Allem hinsichtlich zweckmässiger Vertheilung der Zugkraft zu übertreffen.

---

2) **Meine Erfahrungen mit dem Sideroskop seit Einführung der elektrischen Strassenbahn in Düsseldorf,** von Ed. Asmus.

Nach den Erfahrungen auch des Verf.'s ist mit Einführung der elektrischen Bahnen die Benutzung des Fernrohrs bei dem Sideroskop am Tage zur Zeit des elektrischen Betriebes unmöglich geworden. Indessen ist es möglich, bei richtiger Handhabung des Instruments in vielen Fällen auch ohne Fernrohr einen Eisensplitter zu diagnosticiren und zu localisiren.

---

3) **Weitere Beiträge zur Pathologie der Linse.** Zweiter, experimenteller Theil von A. Peters..

Nach den Untersuchungen des Verf.'s kommt der erhöhte Eiweiss-Gehalt des Kammerwassers bei Cataract nicht aus der Linse, sondern hängt von Epithel-Veränderungen der Nachbarschaft ab. Gleichzeitig hiermit besteht ein erhöhter Salzgehalt des Kammerwassers. Verf. wies an Kaninchen mit Naphthalin-Cataract durch Ermittlung der elektrischen Leitungsfähigkeit dies Verhalten nach, da eine Salz-Lösung den elektrischen Strom um so besser leitet, je concentrirter sie ist. Auch hierbei giebt die Erkrankung der Epithelien die Ursache ab. Da nun bei Cataract ein erhöhter Salz-Gehalt des Kammerwassers besteht und die Linse im Wesentlichen durch Osmose ernährt wird, so leidet die Ernährung der Linse, sobald die Ciliar-Epithelien ein höher concentrirtes Kammerwasser liefern.

---

4) **Ueber Augen-Veränderungen bei Pellagra,** von A. Bietti.

Unter 98 Fällen von Pellagra war nur in 30 der ophthalmoskopische Befund ein positiver. 4 Mal fand sich einseitiger negativer Befund, 12 Mal beiderseitig und 2 Mal einseitige Verfärbung des Opticus, 1 Mal beiderseitige Opticus-Atrophie, 11 Mal Papillar-Ränder verwischt auf beiden Augen, 4 Mal Papillar-Ränder verwischt nur auf einem Auge, 9 Mal beiderseitige und 3 Mal einseitige Erweiterung der Netzhaut-Venen, 1 Mal venöse Pulsation am Ausgangspunkt der Gefässe der Papille, 4 Mal beiderseitige und 1 Mal einseitige Verengerung der Netzhaut-Arterien, 1 Mal blutleere Arterien und 2 Mal Netzhaut-Trübung.

Die von einigen Seiten beschriebenen Netzhaut-Erkrankungen bei Pellagrösen sind aller Wahrscheinlichkeit nach nur zufällige, die Veränderungen am Sehnerven sind auf Circulations-Störungen zurückzuführen und hängen mit analogen Veränderungen der Hirnhaut zusammen.

---

5) **Ueber die Früh-Perforation der Membrana Descemeti bei Keratitis suppurativa,** von Prof. Elschnig.

Nach den Untersuchungen des Verf.'s erfolgt unter dem Einfluss des Entzündungs-Processes in der Cornea eine Leukocyten-Ansammlung in der vorderen Kammer, vorzüglich an der Hinter-Fläche des Eiter-Herdes; die Leukocyten zerstören das durch Fernwirkung des Eiter-Herdes geschädigte

Endothel, heben es von der Unterlage ab, und arrodiren die Membrana Descemeti selbst, indem sie dieselbe aufblättern, zwischen ihre Lamellen vordringen; sie wandern schliesslich auch in das vorher schon partiell necrotisirte Hornhaut-Parenchym ein und erzeugen daselbst eine tiefe Infiltration der Cornea. Durch Einschmelzung des infiltrirten Gewebes kommt es dann zum Durchbruch des Geschwürs-Grundes, der also in diesen Fällen von innen nach aussen zu erfolgt.

---

6) **Ueber das Verhalten der Descemet'schen Membran bei der eitrigen Impf-Keratitis,** von A. Levy.

Nach den Untersuchungen des Verf.'s setzt bei der Impf-Keratitis die nicht necrotische Membrana Descemeti der alleinigen Histolyse sehr grossen Widerstand entgegen; wenn nicht früh durch die Impfung eine Necrose der Cornea in ganzer Dicke herbeigeführt wird, kommt eine Früh-Perforation der Membran nicht zu Stande, sondern die alsdann sich einstellende Perforation im Geschwürsgrunde betraf zuletzt die Membrana Descemeti. Bei einer Total-Nekrose aber ist eine Früh-Perforation im Einwanderungs-Ringe möglich. Solche Früh-Perforationen können von der vorderen Kammer, also von Innen nach Aussen, ausgehen. Bei Menschen wurden dieselben fast nur bei glaucomatösen Augen gefunden. Horstmann.

III. Die ophthalmologische Klinik. 1900. Nr. 18—24.

1) **Zur Pathologie des Ulcus serpens corneae,** von Dötsch.

In 68 Fällen von Ulcus serpens wurde 41 Mal der Pneumonie-Diplococcus gefunden und häufig durch die Cultur identificirt. Dieses Resultat steht im Einklang mit den bisher gemachten Erfahrungen, so dass der Diplococcus in der Regel als der Erreger des Ulcus serpens anzusehen ist.

---

2) **Ueber einen Fall von Retractions-Bewegung des Auges,** von Mitsiyasu Inouye.

---

3) **Sinusitis ethmoido-frontalis und Orbital-Phlegmone. Status gravis. Heilung,** von Bourgeois.

Die Entstehung der Sinusitis war dunkel. Verf. führt sie auf eine Intermittens-Erkrankung in den Colonien zurück.

---

4) **Ein Fall von Melanosarcom der Regenbogenhaut,** von Hubrich.

Dem histologischen Bau nach handelte es sich im vorliegenden Fall um ein aus Spindelzellen bestehendes Melanosarcom der Iris, ausgehend von der Iris-Vorderfläche. Da sich in den von der Geschwulst noch verschonten Theilen der Iris zahlreiche Naevi pigmentosi finden, liegt die Annahme nahe, dass die Neubildung von einem solchen ihren Ausgang genommen hat.

---

5) **Postneuritische Atrophie beider Sehnerven nach Parotitis,** von Dor.

---

6) **Casuistische Beiträge zur Tabes dorsalis,** von Bürstenbinder.

Ganz geringfügige Augen-Symptome gaben Veranlassung zur genaueren Untersuchung des Nervensystems. Hierbei ergab sich die Diagnose Tabes incipiens.

---

7) Skleritis und Ulcus, von Ammann.

Es handelte sich in den beiden mitgetheilten Fällen um Episcleritis, welche mit Bindehaut-Catarrh und einem Ulcus am Hornhaut-Rande combinirt waren. In klinischer Beziehung bestand insofern ein Zusammenhang, als die Scleritis zu heilen begann, sobald sich das Ulcus zu verkleinern anfing Die Frage, ob ein zunächst gewöhnliches Bindehaut-Geschwür (Randphlyctäne) Scleritis im Gefolge haben kann, oder ob die Scleritis sich gelegentlich mit einem Ulcus combinirt, entscheidet Verf. nicht, macht nur auf die Seltenheit dieser Combination aufmerksam.

---

8) Ueber die toxische Neuritis, von Sourdille.

Siehe das Referat über den XII. internationalen Congress in Paris.

---

9) Zwei Fälle von Thränendrüsen-Tumoren, von Hähnle.

In Betreff der beiden Fälle haben drei Universitäts-Professoren (ein pathologischer Anatom und zwei Ophthalmologen) ihr Urtheil abgegeben:

Betreffs Fall I: 1. Carcinom oder wahrscheinlicher Tuberculose.

2. Chronische Entzündung unbekannter Ursache, aber jedenfalls nicht syphilitischer Natur, da die Gefässe frei sind.

3. Chronische Entzündung unbekannter Ursache, wobei Syphilis nicht auszuschliessen ist, da die Gefässe an dem entzündlichen Process betheiligt sind.

Betreffs Fall II: 1. Kleinzelliges Rundzellen-Sarcom.

2. Chronische Entzündung von allerdings eigenthümlicher Form.

Moll.

IV. La clinique ophtalmologique. 1900. Nr. 20—25.

Die auch in der deutschen Ausgabe erschienenen Arbeiten blieben unberücksichtigt.

1) De l'action de l'extrait de capsules surrénales, par Zimmermann.

Verf. empfiehlt die Combination des Extractes mit einem Mioticum in gewissen Formen von Glaucom.

---

2) Sur les complications extra-oculaires de l'ophtalmie sympathique, par Rogman.

Im Verlauf einer sympathischen Ophthalmie wurde Patient auf beiden Ohren ziemlich plötzlich stocktaub. Der Sitz der Affection konnte weder im äusseren noch mittleren Ohr nachgewiesen werden. Patient starb bald blind und taub unter urämischen Erscheinungen. Verf. glaubt an einen Process an der Basis cranii, vielleicht im Anschluss an eine Meningitis, wie solche im Verlauf von sympathischer Ophthalmie gelegentlich beobachtet wird.

---

3) Traitement de l'atrophie tabétique des nerfs optiques, par Demichéri.

Verf. empfiehlt das Natriumnitrit in der Dosis von 0,06—0,15 als subconjunctivale Injection und will dabei auffallende Besserungen bei tabischer Atrophie gesehen haben. Die gelegentlich beobachteten spontanen Besserungen der Sehschärfe bei genannten Leiden hat er in seiner Kritik in Betracht gezogen.

---

4) **De l'hémorrhagie dans le corps vitré au cours de l'hémorrhagie cérébrale**, par Terson.

5) **Notes sur l'opération de la cataracte par le procédé à pont scléro-conjonctival**, par Vacher.

6) **Nature et traitement de l'amblyopie hystérique**, par Barraquer.
Drei durch Suggestion geheilte Fälle.

7) **Contribution à l'étude des corps étrangers de l'orbite**, par Calderon.
Im ersten Fall wurde eine abgebrochene Stahlfeder, im zweiten ein Stück Holz in der Orbita gefunden. Sehnerv und Gefässe blieben unverletzt.

8) **Les lunettes en celluloide**, par Zimmermann.
Sie kommen im Wesentlichen als Schutz-Brillen, weiss oder gefärbt, in Betracht. Moll.

V. Archives d'ophtalmologie. 1901. Januar—März.

1) **L'endothéliome interfasciculaire de la choroide**, par Coppez.
In der Aderhaut und dem Corpus ciliare kommen Sarcome und verwandte Tumoren (Peritheliome und Endotheliome) vor, welche ihren Ausgang nehmen vom Perithel der Gefässe, vom Endothel der Lymph-Spalten und den Gewebs-Elementen selbst und sich auf ihre Kosten entwickeln. Die Tumoren entstehen meist an verschiedenen Punkten zu gleicher Zeit und aus differenten Zell-Elementen. Die Varietät des Tumors ist besonders aus dem Element zu bestimmen, das den grössten Antheil an seiner Proliferation hat. Von allen diesen Neubildungen zeigt das sog. Endothelioma interfasciculare den grössten Polymorphismus, und viele unter verschiedenen Namen beschriebene Tumoren dürften in Wahrheit nichts Andres sein, als Endotheliome.

2) **Étude sur les synechies de l'iris**, par Hocquard.
Nicht beendet.

3) **Mesure de l'amplitude de convergence et d'accommodation par le stéréoscope**, par Bull.

4) **Oedème arthritique des paupières**, par Trousseau.
Verf. ist der Ansicht und belegt dieselbe durch mehrere Krankheits-Geschichten, dass die sog. essentiellen Oedeme der Augenlider häufig mit Rheumatismus bezw. Gicht in ätiologischem Zusammenhang stehen.

5) **Répartition géographique de la conjonctivite granuleuse en Algérie**, par Bruch.
Das erfreuliche Resultat der Untersuchung ist, dass das Trachom in Algier im Abnehmen ist.

6) **L'accommodation dans l'oeil humain**, par Schoen.

7) **Note sur les solutions huileuses de biiodure de mercure**, par Leroux.

8) **Des indications de l'ablation du ganglion cervical supérieure dans le glaucome,** par Abadie.

Die Operation kommt in erster Linie beim Glaucoma chronicum simplex in Frage, um der Vasodilatation der Gefässe und dem dadurch gesteigerten Druck entgegenzutreten.

---

9) **De l'acuité visuelle au point de vue médico-légal,** par Péchin.

Moll.

VI. Annales d'oculistique. 1901. Januar—März.

1) **De la fixation du lambeau muqueux dans l'opération plastique du bord palpébral,** par Mutermilch.

---

2) **Extraction simple de la cataracte sénile par kératomie latérale externe et sutures de la cornée,** par Bourgeois.

Der Erfinder der in Rede stehenden Methode bedient sich zur Ausführung der Keratomie einer Doppel-Lanze, die nach ihrer Wirkung eine Hornhautbrücke stehen lässt. Jetzt werden die Fäden eingelegt und sodann die Brücke durchtrennt. Die Entbindung der Linse erfolgt nach einer der bekannten Methoden. Verf. empfiehlt sein Vorgehen bei ungelehrigen oder tauben Patienten, bei drohendem Glaskörper-Vorfall, bei regressiven Staren oder Subluxation der Linse, bei kleiner Lidspalte u. s. w.

---

3) **Un procédé d'iridectomie en cas d'absence de la chambre antérieure,** par Elisabeth Ladame-Jevleff.

Es handelt sich um das Verfahren von Gayet, das im Wesentlichen darin besteht, dass die Hornhaut oder Lederhaut von aussen nach innen durch ein „Scarificateur" benanntes Messer in tangentialen Zügen eröffnet wird. Das Verfahren wird empfohlen für Fälle von Leucoma adhaerens, Staphyloma corneae, chronische Iritis und acutem Glaucom.

---

4) **Contribution à l'étude des tumeures épibulbaires. Cas de sarcome, de carcinome et de fibrome de la cornée,** par Rogman.

---

5) **L'acuité visuelle au point de vue médico-légal,** par Sulzer.

Verf. tritt für eine individueller abgeschätzte Beeinträchtigung der Arbeits-Fähigkeit in den verschiedenen Berufs-Zweigen und ihrer Vertreter im Falle von Verletzung oder Sinken der Sehschärfe ein.

---

6) **Le scotome annulaire dans la dégénérescence pigmentaire de la rétine,** par Gonin.

Verf. sieht das häufig im Beginn der Erkrankung beobachtete Ringskotom als die Primitivform des sich später ausbildenden concentrisch eingeengten Gesichtsfeldes an. Die neueren Untersuchungen über die Circulation in der Aderhaut und die Pathogenese der Retinitis pigmentosa stützen diese klinische Erfahrung insofern, als die Degeneration des Pigment-Epithels und der Sehzellen im Beginn in den mittleren Theilen der Netzhaut sich manifestirt.

---

7) **Hétéroplastie orbitaire par la greffe d'un oeil de lapin dans la capsule de Tenon,** par Lagrange.

8) **L'extraction sous-conjonctivale de la cataracte**, par Pansier.
Verf. erreicht einen längeren Bindehaut-Lappen durch Anheben einer Falte vor Beendigung des Schnittes.

---

9) **La mort après l'opération de la cataracte**, par Trousseau.
Als beängstigende Symptome werden namentlich bezeichnet: Delirium und Herabsetzung der Urin-Menge bezw. Anurie.

---

10) **Fracture comminutive de la voûte irradiée à la base avec blessure du lobe occipitale droit; ophtalmoplégie interne double passagère et scotome paracentral gauche définitif**, par Lor.

---

11) **Résorption spontanée d'une cataracte**, par Trousseau.
Es handelt sich um die spontane Aufsaugung einer Cataract in einem mit Iridectomie behandelten glaucomatösen Auge. (Vgl. die Arbeit von v. Reuss, dieses Centralbl., Januar 1900.) Die spontane Resorption scheint danach in pathologisch veränderten und speciell glaucomatösen Augen leichter von Statten zu gehen.

---

12) **Un double couteau demi-lancéolaire**, par Roure.

---

13) **Troisième paupière**, par Bitzos.
Es handelt sich um einen Berber mit stark entwickelter Nickhaut, die bei bestimmter Blick-Richtung die Pupille bedeckt. Moll.

Bibliographie.

1) Kurzer Bericht über die Wirksamkeit der Augen-Abtheilung des Stefans-Hospitals in Reichenberg im Jahre 1900, von Primar-Arzt Dr. Franz Bayer. (Correspondenzblatt des Vereins deutscher Aerzte in Reichenberg und Umgebung. 1901. Nr. 1.) 788 verpflegte, 475 ambulatorisch behandelte Augen-Kranke; 82 Star-Operationen und zwar Extraction mit Lappenschnitt 67 (bei uncomplicirtem Star 56 volle, 5 theilweise Erfolge, 1 kleiner Erfolg; bei complicirtem Star 2 volle, 2 theilweise Erfolge, 1 kleiner Erfolg). Extraction mit Linearschnitt ohne Iridectomie 3 mit vollen Erfolgen. Discission 12 mit 11 vollen Erfolgen und 1 theilweisen Erfolg. Schenkl.

2) Das Trachom und seine Heilung, von Regiments-Arzt Dr. Josef Hamburger in Lemberg. (Wiener med. Wochenschrift. 1901. Nr. 21 u. 23.) Verf. befürwortet die Abreibungs-Methode mit Holzwolle-Tampons. Bei Initialtrachom genügten 1 oder 2 Abreibungen, bei chronischem Trachom 8—10. Unter 309 Trachomen erzielte er 160 vollständige Heilungen. Er empfiehlt die Errichtung von eigenen Trachom-Schulen zur Ausbildung von Trachom-Aerzten (6monatliche Lehrdauer), Verbesserung hygienischer Verhältnisse in Gegenden, wo Trachom herrscht, Rückstellung sämmtlicher trachomatösen Wehrpflichtigen, Nicht-Einberufung trachom-kranker Reservisten, Abgabe trachomatöser Mannschaft in eine Central-Heilanstalt. Schenkl.

3) Die Massage in der Augen-Heilkunde, von Prof. Dr. A. Elschnig in Wien. (Wiener med. Presse. 1901. Nr. 18 u. 19.) Die Massage muss direct auf die Schleimhaut einwirken, muss in die Tiefe wirken und

daher sehr energisch und kräftig ausgeführt werden, ohne die Oberfläche der Schleimhaut zu verletzen. Verf. verwendet ein mit einem Wattebausch armirtes Glasstäbchen; der Bausch ist in eine Lösung von Hyd. oxycyan. (1 : 4000) getränkt oder mit Vaselin-Lanolin befettet. Cocaïn ist nur bei den ersten Sitzungen zu verwenden, häufigeres Cocaïnisiren ist schädlich. Verf. bringt die Massage in Anwendung bei eczematöser Conjunctivitis, beim Frühjahrs-Cataract (Erfolge variabel), bei acuter und chronischer Conjunctivitis, (bei letzterer mit grossem Vortheil), bei Lid-Erkrankungen (Chalazion, Ectropium, Entropium, Blepharophimose, Blepharospasmus, Lidrand-Ekzem) und bei Dacryocystitis chronica. Bekannt ist die günstige Wirkung der Massage bei Keratitis parenchymatosa, bei Hyphaema, entkapselten Linsenmassen und bei Steigerung des intra-oculären Druckes. Neu ist die Indication der Massage bei Iritis im Stadium der Rückbildung, um die Lösung der Synechien zu fördern und bei Thrombose der Netzhaut-Gefässe, sowie bei degenerativen Netzhaut-Veränderungen (Retinitis albuminurica). Schenkl.

4) Hemianopsie bei Eklampsie, von Doc. Dr. Ludwig Knapp, klin. Assistenten an der geburtshilflichen Klinik in Prag. (Prager med. Wochenschrift. 1901. Nr. 21.) In tiefem Coma eingebrachte Erstgebärende — Accouchement forcé — nach Erlangung des Bewusstseins, homonyme Hemianopsie, die bereits am nächsten Tage zurückgegangen war. Schenkl.

5) Die Entstehung des diabetischen Stars, von Doc. Dr. A. Pichler in Prag. (Prager med. Wochenschrift. 1901. Nr. 26.) Eine Reihe diabetischer Stare hatte Verf. mit Hülfe des Zeiss'schen Hornhaut-Mikroskops in einem sehr frühen Stadium ihrer Entwicklung zu untersuchen Gelegenheit. Er ist der Ueberzeugung, dass die Tropfen-Bildung, die auch er als erstes Zeichen der sichtbaren Starbildung erkannt hat, im Sinne einer Flüssigkeits-Aufnahme, einer Volums-Zunahme, einer Quellung gedeutet werden müsse. Verf. war in der Lage, die Augen eines 10jährigen, innerhalb weniger Tage an Zuckerstar erblindeten Knaben, der wenige Wochen nach der Erblindung starb, anatomisch zu untersuchen. Die Linse war, durch eine hochgradige Flüssigkeits-Ansammlung unter der Kapsel, mächtig vergrössert — von kleinen Hohlräumen durchsetzt — die Fasern waren noch ganz normal. Nirgends Zeichen von Zerfall. Die den neuesten Theorien der Zuckerstar-Bildung zu Grunde liegende Annahme einer primären Schrumpfung der Linse werden weder durch den klinischen noch durch den anatomischen Befund gestützt, daher kann auch den nicht ganz einwandsfreien Experimenten, die scheinbar für sie sprechen, keine Beweiskraft zuerkannt werden. Verf. macht den Versuch, den osmotischen Druck zur Erklärung der Linsen-Quellung herbeizuziehen. Als Ursache der Steigerung des Druckes fasst er die Zunahme der Salzmenge in der Linse, eine mangelhafte Versorgung der Linse mit Nährmaterial, eine secundäre Eiweiss-Zersetzung und Säure-Bildung mit nachfolgender Umsetzung in neue Salze auf. Schenkl.

6) Ueber die sog. Gift-Primeln, von Kobert. (Deutsche Aerzte-Zeitung. 1901. Nr. 1.) Bei Berührung der Drüsen-Haare auf den Blättern verschiedener Primel-Arten tritt ein starker Hautreiz ein, der häufig zu Entzündungen, u. A. auch der Lider, geführt hat. Das reizende Agens findet sich in der Köpfchen-Zelle der kleinen Drüsen-Haare, ferner an den Zellen der langen Trichome. Die meisten Fälle von Vergiftung kommen auf Rechnung der Primula obconica. Moll.

7) Ein seltener Fall von Gefäss-Erkrankung (Aneurysmen-Bildung) in der Retina, von v. Dzialowski. (Inaug.-Dissert., Giessen. 1900.) Es handelt sich vorwiegend um eine Erkrankung der Venen, die in hochgradiger Erweiterung und Schlängelung besteht, während an den Arterien nur relativ unbedeutende Veränderungen vorhanden sind. Abgesehen von den kleinen Hämorrhagien in der Nähe der Venen, sind im Verlauf derselben rundliche, hell-röthliche, zum Theil auch anscheinend etwas prominente Gebilde mit theilweise beschattetem Rande, von verschiedener Grösse, eingeschoben; nur an einzelnen dieser Scheiben lässt sich der Uebergang einer Arterie in dieselben mit Sicherheit nachweisen. Moll.

8) Beitrag zur Casuistik der Thränensack-Exstirpation, von Brandes. (Inaug.-Dissert. Giessen. 1900.) In 10 Jahren wurden an 97 Patienten 107 Exstirpationen gemacht. Als Aetiologie konnte 9 Mal Scrophulose bezw. Tuberculose, 9 Mal Lupus, 18 Mal mit Wahrscheinlichkeit ein Nasenleiden angesehen werden. In 5 Fällen begann das Thränenleiden direct im Anschluss an Gesichts-Erysipel und 1 Mal nach Rötheln. In 2 Fällen kommt Trachom als ätiologisches Moment in Betracht. 3 Mal trat das Thränenleiden in Folge von Stenosen des Ductus naso-lacrymalis nach grösseren Verletzungen auf. In allen übrigen Fällen ist die Aetiologie des Leidens nicht genau zu eruiren. Moll.

9) Ueber einen aus dem Conjunctival- und Bronchial-Secrete verschiedener mit Morbillen behafteter Kinder isolirten Bacillus, von Giarrè und Picchi. (Die medicinische Woche. 1901. Nr. 8.) Es handelt sich um einen dünnen, kurzen Bacillus, welcher demjenigen, den Pfeiffer als Ursache der Influenza beschrieben hat, sehr ähnlich ist und der sich oft in den Culturen zu zweien gepaart findet, so dass er dem Diplococcus lanceolatus ähnlich zu sein scheint; häufiger ist er in mehr oder weniger dichten Haufen anzutreffen. Moll.

10) Sur le traitement des complications oculaires de la variole. Ueber die Behandlung der variolösen Augen-Erkrankungen, von Prof. Dr. M. Dufour in Lausanne. (Revue médicale de la Suisse Romande, 1900, S. 632.) Aus Anlass einer kleinen Blattern-Epidemie in Lausanne, im Frühjahr 1900, giebt Verf. zuerst eine gute Darstellung der Erkrankungen der Lider, der Bindehaut, der Hornhaut, der Thränen-Organe, wie sie bei den Blattern vorkommen, und berichtet dann über einen während jener Epidemie beobachteten und behandelten Fall. Eine 28jährige, nicht geimpfte, bekam, nachdem keine neuen Pustel-Nachschübe am übrigen Körper mehr stattfanden, auf dem oberen äusseren Hornhautrand des rechten Auges einen Epithel-Verlust mit eitriger Infiltration des zunächst liegenden Hornhaut-Gewebes. Trotz grösster Reinhaltung des Conjunctival-Sackes wurde nach wenigen Tagen das obere äussere Dritttheil der Hornhaut in einen Abscess umgewandelt, das übrige Hornhaut-Gewebe leicht getrübt, das Epithel matt, und dazu gesellte sich ein grosses Hypopyon, sodass man glauben konnte, das Auge werde zu Grunde gehen. Nach einer 3 Mal, nach je 3 Tagen, wiederholten subconjunctivalen Injection einer 1 : 2000 Sublimat-Lösung, erholte sich das Auge und war unter Hinterlassung eines Leukoms nach 12 Tagen geheilt. Nach 2 Monaten zählte Pat. Finger auf 3 m Entfernung, und eine 3 Monate später angelegte optische Iridectomie verbesserte das Sehvermögen noch. Verf. benutzt diese Gelegenheit, um die subconjunctivalen Sublimat-Injectionen für ähnliche Erkrankungen der Hornhaut, wie sie

durch Thränen-Leiden und Conjunctival-Erkrankungen häufig hervorgerufen werden, auf's Wärmste zu empfehlen. Emmert.

11) Etude sur la pathogénie et l'anatomie pathologique du ptérygion. Ueber die Entstehungsweise und die pathologische Anatomie des Pterygium, von Katharina Trapesontzian. (Revue médicale de la Suisse Romande, 1901. S. 12 u. 83.) Verf. kommt zu den Schlüssen, 1. dass das Pterygium sich am häufigsten aus der Pinguecula entwickelt; 2. dass sich dieses am sichersten dadurch beweisen lässt, dass sich im Pterygium Reste der charakteristischen Substrate der Pinguecula in Form hyaliner Degeneration der Bindegewebs- und elastischen Fasern und auch Ablagerungen hyaliner Massen zwischen den mehr oder weniger normalen Fasern finden; 3. dass es auch Fälle von Pterygium giebt, die sich ohne sichere Veranlassung entwickeln; 4. dass sich beim Pterygium, wie vom Verf. untersuchte Fälle beweisen, ein fibrilläres oder auch lamellenartiges Gewebe keilförmig zwischen das Hornhaut-Epithel und die Bowman'sche Membran hineinschiebt; ersteres wird dabei dünner und bildet eine Art Treppe gegen die vom Verf. Pseudo-Corneal-Gewebe genannten fibro-lamellären Fasern; 5. dass es unzweifelhaft ist, dass sich das Pterygium unter dem Corneal-Epithel fortschiebt, da nirgends Conjunctival-Epithel auf dem Pterygium zu finden ist, wie das seiner Zeit von Arlt behauptet worden ist. Emmert.

12) Ein Beitrag zur Therapie der Netzhaut-Ablösung. Inaug.-Diss. von Arnold Staerkle, sub ausp. Prof. Dr. M. Mellinger. (Basel, Buchdruckerei M. Werner-Riehm. 1900.) Verf. berichtet über die Resultate, welche mit der Behandlung subconjunctivaler Kochsalz-Einspritzungen in 23 aufeinander folgenden Fällen von Netzhaut-Ablösungen in den Jahren 1894 bis 1900 erzielt worden sind. In fast allen Fällen konnte mehr oder weniger hochgradige Myopie nachgewiesen werden, in 2 Fällen bestand leichte Hypermetropie und in 2 Fällen lag Trauma vor. In 6 der 23 Fälle trat vollständige Anlegung ein, wovon 3 Fälle gänzlich geheilt blieben, 10 Mal beträchtliche Verkleinerung der Netzhaut-Ablösung, 7 Mal blieb die Ablösung unverändert, 5 Mal trat Rückfall ein, der 2 Mal sich wieder besserte, in 17 Fällen erweiterten sich die Gesichtsfelder, 4 Mal blieben sie unverändert, 2 Mal war die Sehschärfe zur Messung zu gering. Die benützten Kochsalz-Lösungen waren 2, 4 und 10 %. Ganz allgemein lässt sich sagen, dass der Erfolg mit dieser Behandlung am grössten ist bei frischen, partiellen Ablösungen, am geringsten bei älteren, totalen. Alle dazwischen liegenden Formen weisen entsprechend ihrem Alter und ihrer Ausdehnung verschiedene Resultate auf. Emmert.

13) Ein Fall von Exophthalmus pulsans, aus dem Cantonspital in Winterthur von Dr. A. Barth, I. Assistenzarzt. (Correspondenzblatt für Schweizer Aerzte. 1900. S. 669.) Ein 5 Jahre alter Knabe wurde durch eine eiserne Heugabel nasenwärts in die rechte Augenhöhle gestochen. Starke Blutung. Spontan-Heilung. Nach 3 Wochen zunehmender Exophthalmus bis zu 9 mm. Venen der Augen-Lider und der Conj. bulbi geschwollen und geschlängelt; Retinal-Venen stark gefüllt, sonst keine Veränderung. Auge kann nicht nach Aussen gedreht werden, während die übrigen Bewegungen erhalten sind. Oberhalb des inneren Augen-Winkels leises Schwirren, synchron mit Spitzenstoss. Deutliches Schwirren über Carotis communis dext. Bei Aufsetzen des Fingers auf den Bulbus deutliche Pulsation zu fühlen und zu sehen. Ueber dem ganzen Schädel, aber am stärksten in Nähe des rechten Auges,

mit Stethoscop zischendes systolisches Geräusch, welches bei Compression der rechten Carotis communis aufhört. Diagnose: Aneurysma der Carotis interna dext, nebst traumatischer Lähmung des N. abducens. Unterbindung der Carotis communis dext. Heilung. Entlassung nach 3 Wochen. Ein Jahr später, im August 1900, Protrusion noch gering, Schlängelung und Schwellung der Conjunctival- und Retinal-Venen nicht unbedeutend; Abducens-Parese kaum mehr bemerkbar. Geräusch und Schwirren über der linken Carotis communis, welche kurze Zeit nach Unterbindung der rechten Carotis communis aufgetreten waren, sind noch in derselben Intensität vorhanden. (Aneurysma der Art. ophthalmica ist dem Ref. wahrscheinlicher.)

Emmert.

14) Drei Fälle von Cataracta nach Blitzschlag, von Dr. Preindlsberger in Serajewo. (Wiener klin. Wochenschrift. 1901. Nr. 13.) Zwei Fälle betreffen Brüder im Alter von 11 und 13 Jahren, welche gleichzeitig vom Blitz getroffen wurden. Beide wurden ohnmächtig; der jüngere blieb 2 Tage bewusstlos. Durch etwa eine Woche sahen sie nur einen rothen Feuerschein, worauf sich das Seh-Vermögen allmählich besserte, um seit 1 Jahre stetig abzunehmen. Die Discission der Cataracta war von Erfolg begleitet. Der 3. Fall, ein 24jähriger Bauer, wurde vor 6 Jahren vom Blitze getroffen. Cataracta trat erst nach einigen Monaten, und zwar nur am rechten Auge auf. Anderweitige Ursachen der Cataracta lagen nicht vor. Die Extraction ergab einen relativ guten Erfolg. Schenkl.

15) Ophthalmoplegia interna als Früh-Symptom der progressiven Paralyse nebst Bemerkungen zur Früh-Diagnose der Tabes und Paralyse, von Doc. Dr. J. Donath in Budapest. (Wiener med. Wochenschr. 1901. Nr. 15.) Durch einige Fälle eigener Beobachtung sucht Verf. zu illustriren, in welcher Weise sich die ersten Symptome der Tabes und Paralyse bemerkbar machen können. In einem Falle bestanden seit 15 Jahren doppelseitige Miosis, reflectorische Pupillen-Starre und Opticus-Atrophie leichten Grades, ohne dass es zur Ataxie kam; seit mehr als 15 Jahren war somit das präatactische Stadium nicht überschritten. Bei einem an Lues leidenden Arzte zogen sich die einzelnen Symptome vom Jahre 1885, wo Westphal'sches Zeichen constatirt wurde, bis zum Jahre 1901 hin, ohne dass schwerere Ataxie eingetreten wäre. Meist ist das Argyll-Robertson'sche Zeichen das erste Symptom der Tabes und sowohl für diese, als für die progressive Paralyse charakteristischer, als die vollständige Lähmung des Sphincter iridis. Ein viel wichtigeres Symptom, als der Grössen-Unterschied der Pupillen scheint Verf. die Unregelmässigkeit der Pupillen-Ränder. Die Pupille ist oval, birnförmig dreieckig, oder polygonal mit abgerundeten Winkeln, gezackt u. s. w. Ein vom Verf. beobachteter Fall von progressiver Paralyse machte insofern eine Ausnahme, als es sich nicht um reflectorische Pupillen-Starre, sondern um vollständige Lähmung der Binnen-Muskeln des Auges handelte, welche nicht unmittelbar, sondern um 10 Jahre den Erscheinungen der Paralyse voranging. Schenkl.

16) Ueber primitive Seh-Organe, von Doc. Dr. Theodor Beer in Wien. (Wiener klin. Wochenschrift. 1901. Nr. 11—14.) Schenkl.

Um Einsendung von Separatabdrücken wird gebeten (Berlin NW. 26 Schiffbauerdamm).

Verlag von Veit & Comp. in Leipzig. — Druck von Metzger & Wittig in Leipzig.

Centralblatt

für praktische

AUGENHEILKUNDE.

Herausgegeben von

Prof. Dr. J. Hirschberg, Geh. Med.-Rath, in Berlin.

Unter ständiger Mitwirkung der Herren Dr. Ancke in München, Dr. Berger in Paris, Prof. Dr. Birnbacher in Graz, Dr. Brailey in London, Prof. Dr. H. Cohn in Breslau, Doc. Dr. Cl. du Bois-Reymond in Berlin, Doc. Dr. E. Emmert in Bern, Prof. Dr. C. Gallenga in Parma, Dr. Gieseberg in Berlin, Prof. Dr. Goldzieher in Budapest, Dr. Gordon Norrie in Kopenhagen, Prof. Dr. Horstmann in Berlin, Dr. Isigonis in Smyrna, Prof. H. Knapp in New York, Prof. Dr. Krückow in Moskau, Dr. Kuthe in Berlin, Dr. Landau in Coblenz, Prof. Dr. Magnus in Breslau, Major F. P. Maynard, I. M. S., Civil Surgeon of Patna and Superintendent of the Medical School, Dr. Michaelsen in Görlitz, Dr. Moll in Berlin, Prof. Dr. J. Munk in Berlin, Dr. Neuburger in Nürnberg, Dr. Peltesohn in Hamburg, Dr. Pergens in Brüssel, Prof. Dr. Peschel in Frankfurt a. M., Dr. Puntscher in Klagenfurt, Dr. M. Reich in Petersburg, Med.-Rath Dr. Schrer in Oldenburg, Prof. Dr. Schenkl in Prag, Prof. Dr. Schwarz in Leipzig, Dr. Spiro in Berlin, Dr. Stiel in Köln.

Monatlich ein Heft. Preis des Jahrganges 12 Mark. Zu beziehen durch alle Buchhandlungen des In- und Auslandes und die Postanstalten des Deutschen Reiches.

September. Fünfundzwanzigster Jahrgang. 1901.

Inhalt: **Original-Mittheilung.** Ueber Star-Operation in Indien. Von Dr. **Pope** in Madras.

Klinische Beobachtungen. Star-Extraction bei Aniridie, bei congenitalem Iris-Colobom und bei Ablatio retinae. Von Sanitätsrath Dr. Augstein in Bromberg.

Gesellschaftsberichte. 1) Bericht über die 28. Versammlung der Ophthalmologischen Gesellschaft, Heidelberg 1900. — 2) XIIIe congrès international de médecine, Paris 1900. Section d'ophtalmologie.

Referate, Uebersetzungen, Auszüge u. s. w. Ueber die Bestimmung der Lage von Eisen-Splittern im Auge und ihre Entfernung durch den Elektromagneten, von Hellgren.

Journal-Uebersicht. I. Zeitschrift für Augenheilkunde, III. Ergänzungsheft. — II. Annali d'Ottalmologia e Lavori della Clin. Ocul. di Napoli. 1901. Fasc. 1—3. — III. Archivio di Ottalmologia von Prof. Angelucci. 1901. Januar—Februar.

Vermischtes. Nr. 1—4.

Bibliographie.

Ueber Star-Operation in Indien.

Von Dr. **Pope** in Madras.

(Vortrag in der Berliner ophthalmologischen Gesellschaft, Juli 1901. Uebersetzt von J. Hirschberg.)

Als Beamter der britischen Regierung wirke ich in Madras. Mein Hospital hat 80 Betten, meine Kranken sind hauptsächlich Eingeborene: Hindu, Mohamedaner, Parsi, doch sind 11 Betten für Europäer und Eurasier. Die Hospital-Praxis ist sehr ausgedehnt: täglich 110—140 poliklinische

Kranke, jährlich etwa 2000 Operationen, davon etwas über 1000 Star-Operationen. Alle Operationen muss ich selber ausführen. Ich habe einen europäischen und zwei Hindu-Assistenten. Das Pflege-Personal ist einheimisch. In einer der Nummern der Indian Med. Gazette von 1901 habe ich über meine Operationen berichtet. In den letzten 10 Jahren habe ich 10000 Star-Operationen verrichtet im Hospital und 2000 in der Privat-Praxis.

Bei den gemischten Staren (cortico-nuclearen Cataracten) sind die Erfolge 91—92 %, bei den senilen (harten) 92 %. Erfolg bedeutet befriedigende Sehkraft für Fern und Nah, mit Star-Gläsern. Im Hospital werden die Fälle an jedem Sonnabend früh operirt. Die meisten verlassen das Hospital am folgenden Donnerstag. Für 5 Tage werden sie noch poliklinisch weiter beobachtet. — In den Fällen von typischem Star verfahre ich folgendermaassen: I. Vorbereitung. 3 Tage zuvor wird Atropin eingeträufelt, eine Klappe vorgebunden, am nächsten Tage wird das Auge mit Borsäure-Lösung und 5 % Glycerin-Lösung berieselt und ausgetupft, so auch am folgenden und am Operationstag, wo auch die Wimpern und Brauen gut ausgewaschen werden.

2. Alle Instrumente, ausser Star-Messer und -Nadel, werden in 1 % Carbol-Lösung gelegt und gekocht und dann in kühle Carbol-Lösung gebracht. Die schneidenden Instrumente werden mit absolutem Alkohol behandelt. Das Auge wird mit 4—6 % Holocain-Lösung (3 Mal mit 3 bis 5 Minuten Zwischenraum) anästhesirt.

II. Operation. Sperrer wird eingelegt und das Auge mit Carbol-Lösung (1:100) berieselt. Die Bindehaut wird unterhalb des unteren Hornhaut-Scheitels mit der Pincette gefasst und nun zuerst mit Bowman's Nadel die Vorderkapsel reichlich eröffnet. Die Nadel wird in den Lederhautsaum eingestochen, um Abfluss von Kammerwasser zu vermeiden. Nun wird ein Schnitt am oberen Hornhaut-Rande ausgeführt, der ein wenig mehr als ein Drittel des Hornhaut-Umfangs umfasst, und wenn möglich ein Bindehaut-Lappen daran gelassen. Dieser Lappen wird nach unten gefaltet. Jetzt kommt die Entleerung der Linse: gleichzeitig wird einerseits am oberen Scheitel des Schnittes die Lederhaut niedergedrückt, entweder mit dem Zeigefinger oder mit dem geschlossenen Ende der Fass-Pincette, welche bereits unten die Bindehaut losgelassen; und andrerseits die Hornhaut sanft gedrückt und gestrichen mit dem Schildkröt-Löffel am Ende des Star-Messergriffs, und zwar vor dem unteren Rande einer mittelweiten Pupille (d. h. 3 mm oberhalb des unteren Hornhaut-Scheitels). Der Austritt der Linse ist leicht. Die Iris wird nicht verletzt. Der Bindehaut-Lappen, der zurückgestrichen und geglättet wird, heilt fest an in 24 Stunden. Und, wenn die Iris eine Tendenz zum Verfall bot, wird sie durch die Bindehaut gut zurückgehalten.

III. Nachbehandlung. Das Minimum von Blut wird abgetupft, einige Tropfen der Glycerin-Lösung eingeträufelt und Jodoform über die Vorder-

fläche des Auges gestäubt; Horner's Verband-Stück (antiseptische Baumwolle mit Muslin), mit weissem Vaselin überzogen, auf die geschlossenen Lider gelegt und Jodoform darüber gestreut; auf jedes Auge ein Bausch von Verbandwatte gelegt und darüber ein Verband. Dieser wird am nächsten Tage gewechselt und nach 4 Tagen fortgelassen, d. h. durch einen Augenschirm ersetzt. In 25 Fällen habe ich jeden Verband vermieden, ohne irgend welche nachtheiligen Folgen.

Klinische Beobachtungen.

Star-Extraction bei Aniridie, bei congenitalem Iris-Colobom und bei Ablatio retinae.

Von Sanitätsrath Dr. Augstein in Bromberg.

In Folge der Mittheilung des Hrn. Collegen Mendel aus Prof. Hirschberg's Anstalt (C.-Bl. f. A. 1901, S. 173) möchte ich mir erlauben, auch über einen Fall von Star-Extraction bei angeborenem Iris-Mangel zu berichten, da in der That dergleichen Beobachtungen wohl recht selten sind.

Fräulein Martha Fischer, 28 Jahre alt, aus Inowrazlaw, stellte sich zum ersten Male am 3. Juni 1887 vor.

Rechts: Atrophia bulbi in Folge einer von andrer Seite ausgeführten Star-Operation. Links: Cataracta zonularis mit Aniridie und Nystagmus. Finger in 2,5 m. Die Angaben lauteten, dass das Sehen seit einigen Jahren sich bedeutend verschlechtert hätte, und die weitere Beobachtung ergab nicht nur Zunahme der Trübung in den Grenzen des Schicht-Stars, sondern auch allmähliche Trübung der ihn umschliessenden Zone; der Fortschritt war sehr langsam, so dass man erst zu Anfang des Jahres 1891 das Bild einer gleichmässig getrübten Linse vor sich hatte. Nun wünschte die völlig erblindete Patientin dringend die Operation, zu der ich mich, ebenfalls in der Erwägung, dass durch Lockerung des Aufhängebandes besonders schwierige Verhältnisse vorlagen, und im Hinblick auf den traurigen Ausgang der Operation des rechten Auges nur mit schwerem Herzen entschloss. Um jede Drucksteigerung zu vermeiden, machte ich in tiefer Narkose einen grossen Lappenschnitt nach oben, worauf sich die Linse ohne Glaskörper-Verlust leicht und völlig entleeren liess. Die Heilung verlief ganz reizlos, und Patientin konnte nach 16 Tagen mit + 14,0 S = $^5/_{25}$ entlassen werden. Am 15. October 1900 kam Patientin wieder mit einem Nachstar, der das Sehen auf $^2/_{50}$ herabgesetzt hatte. Eine Discission mit 2 Nadeln unter Cocaïn beseitigte denselben, ohne dass eine Reizung erfolgte, und nach 5 Tagen konnte Patientin wieder mit S = $^5/_{25}$ entlassen werden (mit + 20,0 Sn. 0,5).

Viel mehr Schwierigkeiten bereitete mir eine Extraction bei einem angeborenen Iris- und Chorioidal-Colobom. Sie betraf den 52jährigen Kuhhirten Joseph Golaniecki aus Tonischewo, der am 8. Februar 1898 aufgenommen wurde. Beiderseits Iris-Colobom nach unten, kleine Augen mit Langbau; Corneae im vertikalen Durchmesser grösser, als im horizontalen. Links Cataracta calcarea, atrophische Iris mit ringförmiger Verwachsung, weiches Auge, S = 0. Rechts Kerntrübung, sehr geringe Erweiterung der Pupille nach Atropin, Hintergrund zum Theil sichtbar. Doch war die Seh-

störung sehr bedeutend: Finger nur in 15 cm erkannt; offenbar musste die fortschreitende Linsen-Trübung daran Schuld sein und nicht congenitale Sehschwäche, da Patient noch vor 3 Monaten Vieh gehütet hatte und jetzt nicht allein gehen kann. Operation am 12. Februar 1898 in tiefer Narkose. Ich wählte trotz des vorhandenen Coloboms den Schnitt nach oben, Lappen-Schnitt mit kleinem Conjunctival-Lappen und Iridectomie, um möglichst günstige Bedingungen für die Heilung zu haben. Nun trat nach dem Schnitt und namentlich nach der Iridectomie eine merkwürdige Erscheinung ein, wie sie mir nie vorgekommen. Es entströmte dem Bulbus andauernd in so reichlicher Menge eine Flüssigkeit, dass das ganze Auge im Verlaufe von wenigen Secunden immer wieder trotz Aufsaugens mit steriler Gaze überschwemmt war und ich mich entschliessen musste, unter dem Wasserspiegel weiter zu operiren. Man hätte geneigt sein können, die Flüssigkeit für Kammerwasser zu halten, da nichts darin enthalten war, was an Glaskörper erinnerte, nichts von festerer Consistenz oder von gelatinösen Massen. Dagegen aber sprach, dass eine immer neue und so massenhafte Absonderung von Kammerwasser in wenigen Secunden doch unmöglich war, und bald bewies der gänzlich collabirte Bulbus, dass er wohl reichlich ein Drittel seines also absolut verflüssigten Glaskörpers entleert hatte. Hier war also keine abschliessende Scheidewand zwischen Kammer und Glaskörper vorhanden. Trotz ausgiebigster Discission der Kapsel war es natürlich unmöglich, die Linse auch nur einen Augenblick zur Einstellung zu bringen. Ich extrahirte sie mit der Schlinge, es folgte indessen nur der Kern, während die Rindenmassen zurück blieben. Die Heilung war reizlos, aber nur ganz allmählich im Verlauf von etwa 6 Wochen trat die Aufsaugung der Rindenmassen ein; dann aber auch vollständig, so dass Patient mit klarer Pupille und S = $^1/_7$ (Convexgläser besserten nur wenig; starker, uncorrigirbarer Astigmatismus), wieder fähig zur Ausübung grober Arbeit, entlassen werden konnte.

Im Anschluss hieran sei mir gestattet, noch fünf Fälle von Extractionen zu erwähnen, die ich mit Absicht bei vorher festgestellter Ablatio retinae gemacht habe. In drei Fällen handelte es sich um nur ein noch vorhandenes Auge (das andre fehlte, bezw. war S = 0), das nur unter der Horizontalen die Lichtflamme richtig projicirte. Der Wunsch, in diesem trostlosen Zustande, wo nichts zu verlieren war, doch vielleicht etwas durch die Extraction zu nützen, mochte den Versuch rechtfertigen. Alle drei haben ein völlig negatives Resultat ergeben, obwohl die Heilung ohne Störung erfolgte. Die beiden andren Fälle betrafen ein junges Mädchen und eine junge Frau im Alter von etwa 20 und 35 Jahren. Bei Beiden war doppelseitige Netzhaut-Ablösung vorhanden mit secundärer Cataract. Bei Beiden hatte Rückenlage, Druckverband und Salicyl auf dem einen Auge eine Anlegung der Netzhaut zur Folge gehabt. Eine grössere Lichtflamme wurde projicirt, aber nicht auf weitere Entfernung erkannt, Handbewegung wurde wahrgenommen. Bei dem Mädchen wurde eine Sehschärfe von $^1/_7$ erreicht, die, nach einem Jahr durch neue Ablösung sehr vermindert, sich aber durch nochmalige Behandlung nahezu auf die alte Höhe bringen liess. Bei der Frau war das Resultat S = $^1/_{15}$; sie hatte die Vorbereitungs-Kur in einer andren Klinik durchgemacht, wo man sich aber doch nicht zur Operation entschliessen konnte. Da ihre Heimath in Russland ist, wird der weitere Verlauf sich schwer feststellen lassen.

Gesellschaftsberichte.

1) **Bericht über die 28. Versammlung der Ophthalmologischen Gesellschaft, Heidelberg 1900.** Unter Mitwirkung von E. v. Hippel und A. Wagenmann, redigirt durch W. Hess und Th. Leber. Wiesbaden 1901.

1. Sitzung am 13. September.

Vorsitzender: Fuchs (Wien).

I. Ueber traumatische Iris-Cysten, von H. Wintersteiner (Wien).

Von den echten Cysten der Iris sind die ihnen nahestehenden Epidermidome, Cholesteatome abzutrennen. Die Mehrzahl stellt solide Geschwülste von weisslicher, seiden-glänzender Oberfläche und kugliger oder ovoider Gestalt dar, welche bis über erbsengross werden können, in oder auf der Iris in der Kammer sitzen und häufig neben oder an einem in die Vorderkammer eingedrungenen Haare sich entwickelt haben. Zu unterscheiden von diesen soliden Geschwülsten sind solche mit breiigem Inhalt, die den Atheromen nahestehen. Sie entstehen durch in die Iris hineingeschleudertes Epithel, nach Hosch müssen dazu ganze Talgdrüsen oder Haarbälge eingepflanzt werden.

Viel häufiger sind die serösen Cysten traumatischen Ursprungs, von denen Vortr. 13 Fälle anatomisch untersuchte. Vortr. sah die Entstehung anlangend in einigen Fällen die Ansicht Stölting's bestätigt, dass die Epithelien nach dem Trauma von den Rändern des Wundkanals der Cornea auf die Vorderfläche der angelegten Iris herüberwuchern, doch entstehen die Cysten nicht alle in gleicher Weise.

Die epitheliale Auskleidung kann in derselben Cyste bald ein-, bald mehrschichtig sein, sie besteht aus cornealem oder conjunctivalem Epithel. Ganze Theile der Kammer können zur Wundbildung herangezogen sein. Die Diagnose ist meist leicht, doch sind Verwechslungen mit Granulomen, luxirter Linse, Cysticercus u. s. w. vorgekommen. Die Prognose der Epidermidome ist günstig, da sie lange stationär bleiben und sogar spontan ausheilen können. Die traumatischen serösen Cysten geben meist eine schlechte Prognose, da sie sich rasch vergrössern und durch Drucksteigerung zur Erblindung des Auges führen, wenn sie nicht frühzeitig operirt werden. In Ausnahmefällen kommt Spontanheilung vor. In der Discussion sprechen Stölting, Elschnig, Schmidt-Rimpler.

II. Die Behandlung des Glaucoms durch Sympathicus-Resection, von K. Grunert (Tübingen).

Bericht über 15 in der Tübinger Augenklinik mit Sympathicus-Exstirpation behandelte Patienten; bei 11 Fällen wurde die Exstirpation des Ganglions, Gangliectomie, vorgenommen, 4 davon litten an Glaucoma inflamm. chron. Von ihnen wurden 2 erfolgreich operirt, die auf Eserin gut reagirt hatten; die beiden Andren, die kaum auf Eserin reagirten, zeigten nur geringen Erfolg und bedurften bald weiterer Behandlung.

Bei Glaucoma inflamm. absolut. zeigte sich ein guter, ein geringer und ein Misserfolg.

Zwei Fälle von Glauc. simpl. verliefen ungünstig; bei dem einen Pat. trat neun Wochen nach der Operation, die zuerst Besserung brachte, ein

acuter Glaucom-Anfall auf, bei der nun folgenden Iridectomie trat Glaskörper aus, es folgte bald Enucleation. Bei dem zweiten schloss sich anfänglicher Besserung allmählige Verschlechterung an.

Zwei Fälle von Hydrophthalmus ergaben sehr zweifelhafte Folgen. Bei 4 Fällen wurde die Continuitäts-Trennung des Sympathicus, Sympathicotomie ausgeführt. Bei 2 Fällen von Glaucoma simplex zeigte sich eine Besserung, bei einem Falle von Hydrophthalmus Besserung, bei einem zweiten Verschlechterung.

Vortr. stellt die Ergebnisse der Literatur zusammen und kommt zum Schluss, dass ein sicheres Urtheil über die Operation noch nicht möglich ist.

In der Discussion bemerkt Axenfeld, dass stets die Iridectomie vorauszuschicken ist, damit nicht eine nachträgliche Iridectomie an den Augen geschieht, welche abnorme Gefässverhältnisse haben.

v. Hippel sen. glaubt nicht an dauernden Nutzen durch die Gangliectomie, die Beobachtungszeit des Vortr. sei zu kurz.

III. Ueber infectiöse Neuritis optica, von W. Uhthoff (Breslau).

Vortr. stellt aus der Literatur und eigenen Beobachtungen, welche die Seltenheit der Erkrankung ergaben, 253 Fälle infectiöser Neuritis zusammen. Sie trat auf nach Influenza in 72 Fällen, Syphilis acquisita in 51, S. hereditaria in 10 Fällen. Nach Rheumatismus fand man 36 Fälle, Malaria 17, Typhus abdominalis 17, Masern 9, Diphtherie 6, Polyneuritis 7, Variola 6, Beri-Beri 5, Erysipel 3, Scharlach 3, Tuberculose 3, Typhus exanthemat. 3, Gonorrhöe 2, Typhus recurrens 2, nach acutem Gelenk-Rheumatismus 1.

Die Sehnerven-Affectionen in Folge der Influenza sind durchweg neuritischer Natur, sie treten meist im Reconvalescenz-Stadium auf. Typische klinische Krankheitsbilder lassen sich auf dem Gebiete der infectiösen Neuritis im Einzelnen nicht aufstellen. Das Bild der retrobulbären Neuritis mit geringfügigen ophthalmoskopischen Veränderungen tritt sehr zurück, es überwog der Befund ausgesprochener neuritischer Veränderungen an den Papillen ausserordentlich.

Die Retinal-Gefässe waren selten verändert.

Im Gegensatz zur toxischen Neuritis ist einseitiges Auftreten häufig. Das Auftreten der infectiösen Neuritis ist auf die Stoffwechsel-Producte der Mikro-Organismen zurückzuführen, die auch zu einer Zeit noch wirksam sein müssen, wo die Mikro-Organismen nicht mehr als lebensfähig anzusehen sind.

In der Discussion sprechen Franke, Herzog, Nieden.

IV. Zur Pathogenese der Methylalkohol-Amblyopie, von A. Birsch-Hirschfeld (Leipzig).

Durch Einträufelung geringer Mengen von Methyl-Alkohol in den Bindehaut-Sack bewirkte Vortr. bei 7 Kaninchen und 3 Hühnern schwere Seh-Störungen, die sich in Pupillen-Erweiterung und Starre, fehlender Orientirung und Mangel an Abwehr-Bewegungen kundgaben. Die ophthalmoskopische Untersuchung hatte stets negativen Befund, während die mikroskopische schwere Netzhaut-Veränderungen ergab. Darnach war die Gift-Wirkung zunächst in der Ganglienzellen-Schicht, darauf in den Körner-Schichten localisirt. Nur in einem Falle war die Degeneration auf ein Segment des Seh-Nerven fortgeschritten.

In der Discussion warnt Uhthoff davor, die Thierexperiment-Ergebnisse auf den Menschen zu übertragen. Im Gegensatz zu dieser acuten Amblyopie sei die chronische Alkohol-Amblyopie eine primäre Neuritis.

V. Ueber Linsen-Luxationen, von Schmidt-Rimpler (Göttingen).

Die übliche Unterscheidung zwischen Ectopia lentis und Luxatio ist nicht durchführbar, da die angeborene Lage-Aenderung im Laufe des Lebens sich ändert und zur Luxation wird. Diese Umwandlung beobachtete Vortr. bei einem Pat., der dadurch eine erhebliche Besserung der Sehschärfe erhielt. In dessen Familie liess sich eine angeborene Dislocation der Linse durch 4 Generationen verfolgen.

Bei angeborener Luxation fehlt die Zonula partiell, theils ist sie atrophisch; bei erworbener handelt es sich um Zerreissung der Zonula infolge von Trauma oder um Dehnung und Zugrundegehen der Zonula-Fasern bei Glaskörper-Verflüssigung. In einem Falle von Netzhaut-Ablösung mit secundärer Luxation kam die Luxation in die vordere Kammer dadurch zu Stande, dass durch Schrumpfung oder Ablösung des Glaskörpers die hinteren Zonula-Fasern, die mit Glaskörper-Fasern in Verbindung getreten waren, nach hinten gezogen wurden. Dadurch erfolgte Lockerung des Aufhänge-Bandes und Beweglichkeit der Linse. Vortr. geht auf das Iris-Schlottern ein. Es tritt ein, wenn nicht nur vor, sondern auch hinter der Iris reichlich Flüssigkeit sich befindet, die bei den Bewegungen des Auges in Wellen-Bewegungen gesetzt werden kann. Es gehört also zunächst Glaskörper-Verflüssigung dazu.

VI. Ueber angeborene Korectopie mit Linsenluxation, von E. v. Hippel (Heidelberg).

Vortr. bespricht die anatomischen Befunde zweier Augen mit angeborener Korektopie und Linsenluxation. Eine sichere Erklärung der Entstehung der Missbildung ergiebt die Untersuchung nicht.

VII. Ueber die Wirkung des Suprarenins auf das Auge, von K. Wessely (Heidelberg).

Nach der subconjunctiven Injection von 1 mg Suprarenin sah Vortr. be Kaninchen stets maximale Mydriasis entstehen, wie sie auch durch 5 Tropfe des käuflichen Präparates, in Abständen von 5 Minuten in den Conjunctival Sack geträufelt, hervorgebracht wurde. Wie die Iris-Gefässe, werden durch die Injectionen auch die Ciliar-Gefässe contrahirt. So sondern die Ciliar-Fortsätze unter Suprarenin-Wirkung bei Druckherabsetzung durch Punction der vorderen Kammer ein Kammerwasser ab, dass einen ganz geringen Eiweiss-Gehalt hat. Ebenso wurde durch Suprarenin die durch chemische Reize bedingte Gefäss-Erweiterung verhindert.

Nach Suprarenin zeigte sich ferner eine leichte Druckherabsetzung. Weitere Untersuchungen ergaben, dass das Suprarenin direct auf die gangliösen Elemente der Gefässmusculatur, bezw. des Dilatator wirkt.

Therapeutische Wirkungen verspricht sich Vortr. von dem Mittel kaum, am ehesten glaubt er an einen Nutzen der Druck herabsetzenden Wirkung.

In der Discussion bemerkt v. Reuss, dass er bei dem Atrabilin-Präparate keine Mydriasis, keinen Schmerz, wohl aber gute Wirkung bei recidivirender Scleritis und bei Erkrankungen des Uvealtractus sah.

Vossius sah nach Suprarenin keine Heilerfolge; v. Hippel benutzt es bei Tenotomien, da es die Blutung aus der Conjunctiva beschränkt; Lederer sah nach Atropin-Suprarenin-Einträuflung Miosis unter Schmerzen entstehen, danach wirkte Atropin besser.

2. Sitzung am 14. September.

Vorsitzender: Swanzy (Dublin).

VIII. Ablösung der Aderhaut nach Star-Operation, von E. Fuchs (Wien).

Vergl. Referat dieses Centralbl. im Maiheft 1900. S. 154.

IX. Ueber Chorioiditis exsudativa plastica, von F. Schieck (Halle).

Vortr. teilt die Kranken-Geschichten zweier jugendlicher, sonst gesunder Pat. mit, bei denen sich ausgedehnte prominente Massen zwischen Chorioidea und Retina bildeten. Im ersten Falle war das Aussehen dem Gliom sehr ähnlich. Während $1^3/_4$ Jahren Beobachtungszeit blieb der Befund der gleiche. Im zweiten Falle traten bei einem Rückfall von Netzhaut-Ablösung Exsudaherde auf, die langsam resorbirt wurden. Gemeinsam war den Fällen die geringe Betheiligung der Netzhaut selbst, das Fehlen der Druck-Steigerung, das Fehlen äusserer Reizung.

Die Exsudation hält Vortr. für eine fibrinöse.

X. Ueber die offene Wund-Behandlung bei Operationen am Augapfel, insbesondere bei Star-Operationen, von H. Sattler (Leipzig).

Für den Enderfolg der Star-Operation sind die Vorbereitungen von entscheidender Bedeutung; es ist eine rigorose Asepsie zu erstreben. Gegen Infection seitens der Cilien schützt sich Vortr. durch Einklemmen von Mosettig-Battist in die Branchen der Lidhalter. Thränen-Leiden behandelt er milde und operirt, sobald nur noch klarer Schleim auszudrücken ist. Unter dieser Voraussetzung hat sich das Fortlassen jedes Verbandes bewährt, wie es Vortr. seit Januar 1899 bei allen Bulbus-Operationen durchführte. Es wurde nur das an den Rändern mit Flanell übernähte Fuchs'sche Gitter ohne jeden Ueberzug aufgelegt. In den ersten Stunden wurden bis zur Abendvisite feuchte Mull-Läppchen zur Vermeidung von Wundschmerz leicht aufgelegt. Die Pat. wurden ins Bett getragen. Das Gitter wurde bald fortgelassen.

Gegen den Verband führt Vortr. an, dass er als einseitiger das Auge nicht ruhig stellt, das Secret nicht aufsaugt, Wund-Sprengungen, Iris-Vorfall, Blutungen in die Vorderkammer nicht verhindert, ferner dass er durch Verhinderung des Lidschlages die Keime vermehrt. Bisher behandelte Vortr. 283 Extractionen uncomplicirter Stare ohne Verband. Einmal trat leichte Wundinfection ein, die bald vorüberging. Dreimal stellte sich ein Iris-Vorfall ein, der Abtragung erforderte, 11 Mal war ein oder beide Colobom-Schenkel nach der Narbe vorgezogen. In 10 Fällen musste die Linse mit der Weber'schen Schlinge geholt werden; trotz des in einigen Fällen eingetretenen Glaskörper-Prolapses keine Infection bei offner Wundbehandlung. Dagegen schloss sich in einem Falle von Glaskörper-Austritt, bei dem Verband angelegt war, eine Iridocyclitis an. In 8 Fällen bestand noch Blennorrhöe des Thränensacks, 2 Kranke litten an Bronchitis, bei 4 Pat. stellte sich Delirium hallucinatorium ein, also ohne die schon oft angeschuldigte Verdunklung.

Unter 7 Fällen complicirter Alter-Stare kam es in 2 zum Verlust des Auges durch Wund-Infection, in dem einen handelte es sich um Narbentrachom, im andren um Diabetes, der schliesslich am 6. Tage den Exitus im Coma herbeiführte.

Bei den andren Bulbus-Operationen hat sich die offene Wundbehandlung stets bewährt. Eine Verlängerung der Wundheilung trat nie ein.

In der Discussion zeigt Howe eine Schutzvorrichtung nach Dr. Ring, die Fuchs wegen grosser Hitzwirkung verwirft. Schwarz verwendet eine Arbeiter-Drahtschutzbrille, die mit 2 Bandpaaren befestigt wird.

Straub erwähnt, dass die schneidenden Instrumente durch das Auskochen in Sodalösung stumpf werden, und empfiehlt als völlig sicher, sie 15 Minuten in Seifen-Spiritus zu legen und dann aseptisch zu reinigen.

Schmidt-Rimpler ist mit der offenen Wundbehandlung zufrieden. Bei Thränensack-Leiden operirt er erst dann, wenn Secret-Ueberimpfung auf Kaninchen-Hornhaut keine Wirkung zeigte. Verschluss der Thränenröhrchen u. s. w. hat er nie geübt.

XI. Die Lage des Sphincter-Centrums, von St. Bernheimer (Innsbruck).

Nach früheren Beobachtungen hatte Vortr. angenommen, dass das Sphincter-Centrum jeder Seite in den gleichseitigen kleinzelligen Medial-Kernen zu suchen sei, die im vorderen Drittel des vorderen Vierhügels unter dem Aquaeductus Sylvii liegen. Es gelang ihm jetzt, diese Kerngruppe beim Affen einseitig allein zu zerstören, worauf die erwartete reflectorische und consensuelle Pupillenstarre eintrat, so dass er den experimentellen Beweis seiner Behauptung als geführt erachtet.

In der Discussion hält Bach seine früher geäusserten Bedenken aufrecht, worauf Bernheimer erwidert.

XII. Ueber die sogenannte Divergenz-Lähmung, von A. Bielschowsky (Leipzig).

Vortr. berichtet über 3 Beobachtungen, deren Ergebnisse er dahin zusammenfasst: 1. Es kommen eigenartige, auf cerebrale Läsionen zurückführbare Motilitäts-Störungen der Augen zur Beobachtung, welche charakterisirt sind durch die Unmöglichkeit, die Gesichtslinien parallel zu stellen, durch eine relativ grosse Constanz der Ablenkung bei Aenderung der Blick-Richtung in der Horizontal-Ebene, durch die Fähigkeit, innerhalb eines gewissen, nahegelegenen Bezirks im ganzen Blickfelde binocular zu fixiren, sowie auch in der Ferne mit adducirenden Prismen im ganzen Blickfelde einfach zu sehen. 2. Differential-diagnostisch kommen nur Convergenz-Krampf und Divergenz-Lähmung in Betracht. Theoretisch ist eine Ableitung der Symptome von beiden Affectionen her möglich. Klinisch passt das Krankheits-Bild am ungezwungensten zur Annahme einer Divergenz-Lähmung.

Die Discussions-Redner schliessen sich den Ausführungen des Vortr. im Wesentlichen an.

XIII. Ueber bimakulares Sehen, von L. Heine (Breslau).

Unter bimakularen Sehen versteht Vortr. die Fähigkeit, feinste Entfernungs-Differenzen zu erkennen, wie man sie nach Hering mit dem Fallversuch prüfen kann. Bimakular können noch Beträge von 5—6″ im Sinne einer Tiefen-Wahrnehmung ausgenutzt werden, was einem Breitenwerthe auf der Doppel-Netzhaut von etwa 0,5 Mikr. entspricht. Vortr. kommt zu der Annahme einer nervösen Doppel-Versorgung der Macula; ferner, dass jeder Zapfen oder doch jede verticale Zapfenreihe ihre isolirte Leitung bis in die Hirnrinde hat.

XIV. Ueber die Grenzen der Sehschärfe, von F. Best (Giessen).

Zur Beurtheilung der Sehschärfe, definirt als Genauigkeit des Raumsinnes, erörtert Vortr. drei Fragen. Die erste, welche kleinsten Einzel-Objecte,

bezw. Punkte sind wir im Stande zu sehen, und wie gross ist das kleinste Netzhaut-Bild, das zur Wahrnehmung gelangt, beantwortet er dahin, dass die kleinsten wahrnehmbaren Netzhaut-Bilder nicht unter eine 2—3′ entsprechende Grösse herabgehen. Es hängt dies von der Unterschieds-Empfindlichkeit eines Zapfens gegenüber der ganzen Netzhaut ab. Die Frage, unter welchen Bedingungen vermögen wir zwei kleinste Objecte noch als getrennt wahrzunehmen, fügt die nach der Lichtunterschieds-Empfindlichkeit benachbarter Zapfen hinzu. Der hiernach als Zapfengrösse berechnete Werth betrug 50″ oder $41^2/_3$″. Die kleinsten Lagen- bezw. Grössen-Unterschiede, die wir zu erkennen vermögen, fand Vortr. schon bei Verschieben von Linien $2^1/_2$″. Ihre Wahrnehmbarkeit des Lage-Unterschiedes hängt von der Lichtunterschieds-Empfindlichkeit der Zapfenreihen ab.

XV. Ueber die Sichtbarkeit des Schlemm'schen Kanales am lebenden Auge, von Fuchs (Wien).

Der Schlemm'sche Kanal ist bei Individuen mit zarter Sclera sichtbar, wenn man bei seitlicher Beleuchtung die Spitze des Lichtkegels in die Nähe des Hornhaut-Randes fallen lässt. Man sieht daselbst eine nicht ganz scharfe, dem Hornhaut-Rande concentrische Bogenlinie.

3. Sitzung am 15. September.

Vorsitzender: Bernheimer (Innsbruck).

XVI. Centrale Sehschärfe und periphere Helligkeit, von Ed. Hummelsheim (Bonn).

Bei den Versuchen des Verf's wurde ein central fixirtes Object stets gleichmässig beleuchtet, während die Beleuchtung des übrigen Gesichtsfeldes geändert wurde. Es zeigte sich dabei eine Zunahme der Sehschärfe mit zunehmender Helligkeit der Peripherie. Adaption und Pupillen-Verengerung konnten die Ursache nicht allein sein, da auch vor der Adaption bei plötzlicher Erhellung die Sehschärfe wuchs und dies bei künstlich verengter oder erweiterter Pupille sich ebenfalls zeigte. Eine Erklärung des Phänomens dürfte in gegenseitiger Unterstützung der einzelnen Netzhaut-Theile zu suchen sein. Die praktische Bedeutung für die übliche Sehprüfung ist eine geringe, da die Probetafeln einen grossen Theil des Gesichtsfeldes erhellen.

XVII. Ueber Ermüdungs-Gesichtsfelder, von A. v. Reuss (Wien).

Bei Personen, die an Hysterie, Neurasthenie, traumatischer Neurose litten, fand Vortr. die Grenzen des Gesichtsfeldes bei nach einander wiederholter Prüfung immer näher dem Centrum liegen, bis sie sich nicht mehr änderten. Die Begrenzungs-Linien bilden dann eine Spirale, die in einer geschlossenen kreisförmigen oder elliptischen Linie endet. Simulation glaubt Vortr. ausschliessen zu können.

In der Discussion bemerkt Straub, dass er diese Spirale bereits früher veröffentlicht habe. Fuchs sah umgekehrt spiralige Erweiterung des Gesichtsfeldes bei wiederholten Prüfungen von einer Grenze von 20° bis zu normalen Grenzen.

XVIII. Notiz über den einmaligen Vielfarben-Druck, von A. v. Reuss (Wien).

XIX. Veränderungen der Netzhaut-Gefässe bei Arterio-Sclerose, von E. Hertel (Jena).

Vortr. untersuchte 17 Augen von Personen mit ausgesprochener allge-

meiner Angio-Sclerose, um Veränderungen der Netzhaut-Gefässe zu studiren. Ophthalmoskopisch hatten sich wiederholt feine Veränderungen nachweisen lassen. Bei allen Augen fanden sich zunächst Alters-Veränderungen, bestehend in Erweiterung des Lumens der Gefässe mit Dicken-Zunahme der Wandung, Zunahme der elastischen Elemente, bei den Arterien in der Intima und Adventitia, bei den Venen am meisten in der Media.

Nicht constant waren Wand-Veränderungen entzündlicher Natur mit Auffaserung und Verbreiterung der Gefässwandung. In andren Fällen fiel in den Arterien eine bucklige Verdickung der Intima auf, die grossentheils aus neugebildetem elastischen Gewebe bestand. An den Venen beschränkte sich die Vermehrung der elastischen Fasern auf die Media und auch Adventitia. Die Wand war wiederholt in toto stark gefaltet, die Zwischenräume zwischen den Falten nach dem Lumen zu mit neugebildetem Bindegewebe ausgefüllt.

Die angio-sclerotischen Veränderungen sind demnach als eine Gewebs-Proliferation auf chronisch entzündlicher Basis zu betrachten. Durch weitere Zunahme derselben ist die Möglichkeit eines Verschlusses des Lumens gegeben. Hochgradige Veränderungen der Gefäss-Wände können demnach schon vorliegen, ehe sich Sehstörungen bemerkbar machen.

XX. Ueber intraoculäre Desinfection, von M. Mayweg (Hagen).

Vortr. führte bei 6 Fällen von Iridocyclititis nach Verletzung Jodoform-Stäbchen in die Vorderkammer. Nachtheiligen Einfluss sah er nie In 4 Fällen beruhigte sich das Auge vollständig, in 2 Fällen musste einmal wegen erneuter Cyclitis, einmal wegen beginnender Entzündung des andren Auges der Bulbus enucleirt werden. Demnach kann das Jodoform die sympathische Entzündung nicht verhindern; vielleicht kann eine kräftigere Einführung leisten, was Haab sich von dem Verfahren verspricht, dass es als Präservativ gegen die sympathische Ophthalmie wirkt.

In der Discussion wünscht Wagenmann Vorsicht in der Deutung der Jodoform-Wirkung, da er ohne Jodoform gleich günstig verlaufene Fälle sah.

XXI. Ueber die feinere Histologie der Thränendrüse, besonders über das Vorkommen von „Fett" in den Epithelien, von Th. Axenfeld (Rostock).

Nach Arbeiten von Stanculeanu und Théohari sollten wegen Epiphora enfernte Thränen-Drüsen eine Vermehrung des interstitiellen Gewebes und eine weitgehende fettige Degeneration zeigen. Vortr. kommt durch Untersuchung von 14 exstirpirten Drüsen zu andren Resultaten. Das interstitielle Gewebe fand sich allerdings vermehrt, aber nicht erheblich und nicht constant; es waren auch physiologische Alters-Erscheinungen nicht berücksichtigt. Die Epithelien zeigten sich nicht fettig degenerirt, was bei einer weiteren Thätigkeit derselben, anhaltendem Thränenträufeln, auch unwahrscheinlich war. Dagegen fand sich ein reichlicher Fettgehalt der Epithelien ganz regelmässig als normaler Befund, der mit der Secretion zusammenzuhängen scheint, auch bei Drüsen, die keinerlei pathologischen Erscheinungen geboten hatten. Nähere Untersuchungen sind vorzunehmen.

XXII. Ueber zweimalige Durchbohrung der Augenhäute bei Eisensplitter-Verletzungen, von A. Wagenmann (Jena).

Nach Hirschberg, dem eine ungewöhnlich grosse Erfahrung über Eisensplitter-Verletzungen zur Seite steht, kommt es nur ganz ausnahmsweise vor, dass ein Eisensplitter die Augenhäute zweimal durchbohrt.[1] Verf. be-

[1] Vgl. Centralbl. f. Augenheilk. 1901, S. 209.

richtet über drei derartige Fälle. Die Sideroskop-Untersuchung ergab bei ihnen nur einen geringen, unbestimmten Ausschlag, Röntgen-Untersuchungen konnten nicht gemacht werden. Bei den ersten beiden Fällen, bei denen der Magnet eingeführt war, kam es zur Enucleation, es gelang mit dem Bulbus zugleich den Fremdkörper hinter den Augenhäuten herauszunehmen; im dritten Falle zeigte sich eine grosse Bulbus-Narbe, die als Austrittsstelle aufgefasst wurde.

Demonstrationssitzung, am 13. September, Nachmittag.
Vorsitzender: Schmidt-Rimpler (Göttingen).

I. Wintersteiner zeigt Präparate von Iris-Cysten.

II. Heine (Breslau): Hydrophthalmus und Myopie.

Stilling fasst die Myopie wie den Hydrophthalmus als glaucomatöse Processe auf. Vergleichende Messungen bei Myopie und Hydrophthalmus zeigten dem Vortr., dass Myopie einer zu schwachen Veranlagung der hinteren Bulbushälfte ihre Entstehung verdankt, während die Drucksteigerung bei Hydrophthalmus acquisitus besonders die vorderen Bulbus-Partien dehnt.

III. Hugo Wolff (Berlin): Ueber das elektrische Skiaskop.

IV. v. Hippel (Heidelberg): 1. Demonstration von Präparaten zur Erläuterung des Vortrages über Korektopie.

2. Mittheilung über einen Fall von doppelseitigem, angeborenem Exophthalmus und intraocularen Blutungen nebst Präparaten-Demonstration.

V. v. Hippel (Heidelberg): Demonstration einer Patientin mit einer sehr seltenen, angeborenen Missbildung des Auges (ungewöhnlicher Form von Korektopie).

VI. Birch-Hirschfeld (Leipzig): Präparate, zu dem Vortrage über die Methylalkohol-Amblyopie gehörig.

VII. Prof. O. Schirmer (Greifswald): Demonstration von Präparaten zur sympathischen Ophthalmie.

Vortr. war gezwungen, einem Knaben wegen sympathischer Ophthalmie beide Augen zu enucleiren. Es fand sich beiderseits eine vollkommen gleichartige Verdickung des gesammten Uvealtractus durch stärkste zellige Infiltration, die aus einkernigen Wundzellen und spärlichen epitheloiden Zellen bestand. Dabei fanden sich ungemein zahlreiche Riesenzellen. Weiter reichliches, in Organisation begriffenes Exsudat von Iris und Ciliarkörper. Beide Optici weisen ganz analoge Entzündungs-Herde wie die Uvea auf.

Tuberculose war auszuschliessen. Bei einem Befunde kleiner, nach der Hämalaun-Fuchsin-Methode färbbarer Körperchen blieb die Bedeutung zweifelhaft, Züchtungs-Versuche fielen negativ aus.

VIII. Axenfeld (Rostock): 1. Demonstration von Präparaten zu dem Vortrage über die Histologie der Thränendrüse.

2. Präparate von Krystallperlen in der Linse, die sich in einer Zonular-Cataract fanden und mineralisch Härte zeigten. Chemisch sind sie noch nicht untersucht.

3. Präparate (mit Yamashita [Tokio]): a) von Spontanheilung einer hämorrhagischen Netzhaut-Ablösung.

b) einer Strudelvene am hinteren Pol eines emmetropischen Auges.

IX. Grunert (Tübingen): Demonstration mikroskopischer Präparate von sympathischer Entzündung.

Der bacteriologische Befund im sympathisirten Auge war negativ. Anatomisch zeigte sich sehr heftige Entzündung am vorderen Bulbus-Abschnitte, geringe im hinteren Abschnitte, deutliche Neuritis optici. Die Entzündungs-Erscheinungen nahmen im Sehnerven-Stamme rasch ab, so dass dieser 1,5 cm von der Papille normal erschien. Die Ciliarnerven und ihre Umgebung waren normal.

X. Fuchs (Wien): Demonstration von Präparaten eines beginnenden Melano-Sarcoms der Aderhaut.

Bei einem Falle von Retinitis diabetica fand sich an einem Auge der Beginn eines Aderhaut-Sarcoms in einer Wucherung, die ihren Ausgang aus der Schicht der grossen Gefässe an den Arterien nahm und in der Gegend der Macula lag.

XI. Peters (Bonn): Ueber Concentrations-Veränderungen des Kammerwassers bei Naphthalin-Cataract.

XII. Hanke (Wien): Ueber das rudimentäre Auge der europäischen Blindmaus.

XIII. Haab (Zürich): Ueber Verlegung der Central-Arterie durch Endarteritis proliferans mit Verkalkung.

Was wir Embolie der Centralarterie nennen, ist meist keine Embolie, sondern beruht oft auf Verlegung der Arterie durch Thrombose oder Endarteritis proliferans. Vortr. berichtet über einen Fall, in dem eine auf eine kurze Strecke localisirte Endarteritis proliferans bestand, in deren stärkster Wucherung sich ein verkalktes Concrement gebildet hatte, welches das Gefäss fast völlig verschloss.

Ferner macht Haab darauf aufmerksam, dass Thrombose der Arterie durch postmortale Ablösung des Endothels vorgetäuscht werden kann.

XIV. Elschnig (Wien): Ueber Conus nach unten und Colobom am Sehnerven-Eintritte.

Die typischen Fälle von schmalem, scharf begrenztem Conus nach unten können nicht als Bildungs-Anomalien angesehen werden, wenn sie auch auf Anomalien in der Entwickelung der Augen-Membranen zurückzuführen sind. Die grossen bizarr geformten, immer deutliche Ectasie erkennen lassenden Sichelformen dagegen sind als echte Colobome der Augen-Membranen und, wenn sie nach unten vom Sehnerven liegen, als Reste der fötalen Augenspalte anzusprechen. Spiro.

---

2) **XIIIe congrès international de médecine. Paris 1900. Section d'ophtalmologie.** Comptes rendus publiés par M. Rochon-Duvigneaud, secrétaire de la section. Paris 1901. Masson et Cie.

Ausser den im März- und Maiheft besprochenen grossen Berichten wurden zahlreiche Vorträge gehalten, die im Folgenden kurz mitgetheilt werden.

Sitzung am 3. August, Vormittag.
Vorsitzender: Snellen (Utrecht).

1. Ueber einen Fall von Retinitis pigmentosa, von Prof. Schön (Leipzig).

Vortr. nimmt an, dass Krämpfe in zartestem Kindesalter bei Kindern blutsverwandter Eltern Retinitis pigmentosa hervorrufen. Um die Entstehung zu verhüten, erklärt er es für nothwendig, die Rhachitis als Ursache der Krämpfe zu verhüten und den Ciliar-Muskelkrampf durch Atropin zu beseitigen.

2. Ueber die mechanischen Verziehungen bei Myopie, von Prof. Schön (Leipzig).

3. Atrophie optique traumatique, par Alphonse Péchin (Paris).

Bericht über einen Fall von Verletzung durch eine in die r. Augenhöhle gedrungene dünne Stange, die sofortige r. Erblindung herbeiführte. Zunächst waren ophthalmoskopische Veränderungen nicht zu sehen, während nach 14 Tagen die Papille völlig weiss war. Er bezieht diese Atrophie auf traumatische Dehnung des Sehnerven, die mit directer Verletzung des Nerven complicirt sein kann.

4. Es folgen die Referate über den Werth der Enucleation und ihre Ersatz-Operationen (vgl. CBl. f. A. 1901. S. 91); im Anschluss spricht

5. Abadie: De l'ophtalmie sympathique qui survient malgré l'énucléation.

Abadie heilte einen Fall von schwerer sympathischer Ophthalmie, der trotz Enucleation des verletzten Auges nur langsam wich und dann wieder nach 14 Jahren Zwischenzeit bedrohliche Erscheinungen zeigte, mit Injectionen von Quecksilbercyanür (bis 1 %) in die Tiefe der leeren Augenhöhle, während Schmierkur, subcutane und intravenöse Injection von Quecksilbersalzen erfolglos geblieben waren.

Die Discussion zu 4. bringt nichts Neues, das die Referate nicht enthielten.

Sitzung am 3. August, Nachm.
Vorsitzender: Wicherkiewicz (Krakau).

6. Troubles oculaires produits par l'observation directe de l'éclipse (Mai 1900). Par Dr. Menacho (Barcelone).

Die Beobachtungen bei 14 Personen zeigten 6 Mal centrales Skotom ohne Befund im Augenhintergrund, 2 Mal eine Hyalitis, 1 Mal eine Apoplexia maculae, 1 Mal Aufflammen einer alten Chorioiditis, 4 Mal Entzündungs-Erscheinungen am Sehnerven.

7. Possibilité de guérir toutes les affections des voies lacrymales sans opération autre que le cathétérisme rare et le massage fréquent du sac lacrymal, opéré par le malade lui-même, par Dr. Grandclement (Lyon).

Vortr. unterscheidet drei Stadien der Thränenleiden. Im ersten — Thränenträufeln durch Verengerungen der Thränenwege — wirken nur Sondirungen; beim zweiten, schleimig-eitrigem Katarrh, wie beim dritten, Thränensack-Erweiterung, wirken häufige Massagen der Thränensack-Gegend durch den Kranken am besten. Selten wird eine Sondirung mit schwachen Sonden dau

vorgenommen. Nützlich ist ein Augen-Bad mit antiseptischen Lösungen vor und nach der Massage.

8. Résultats de l'éctrolyse dans le traitement des dacryocystites, par Dr. A. Fage (Amiens).

Vortr. sah bei elektrolytischer Sondirung der Thränenwege mit einem Strome von 5—8 milliampères durch 8—10 Sitzungen gute Resultate. In der Discussion erklärt Menacho die Elektrolyse für nahezu unwirksam.

9. De l'abrine dans les granulations conjonctivales, par Prof. de Lapersonne et Dr. Painblau (Lille).

Untersuchungen mit Abrin (Jequirity) bei Kaninchen und Menschen ergaben, dass es positiv-chemotaktisch auf die polynucleären Leukocyten wirkt. Beim Trachom bewirkte die leukocytäre Reaction eine Zell-Einwanderung und schnelle Vernarbung, während beim Pannus wahre leukocytäre Thrombosen in den feinen Gefässen auf Conjunctiva und Cornea günstig wirken.

In der Discussion bemerkt Kuhnt, dass das Abrin nur auf den Pannus, nicht auf die Granulationen günstig wirke, es sei auch ein gefährliches Mittel; er empfiehlt seine Expressions-Methode gegen Trachom. Galezowski empfiehlt seine Excisions-Methode.

10. L'ophtalmie granuleuse en Algérie, sa repartition géographique, par Prof. Bruch (Alger).

Das Trachom ist in ganz Algier endemisch und zwar bei allen Rassen und Nationalitäten. Die Häufigkeit und Schwere des Leidens richtet sich nach socialen und hygienischen Bedingungen. Seit einigen Jahren nimmt das Leiden an Häufigkeit und Schwere ab.

11. Sur un cas d'ophtalmie purulente congénitale, par Dr. H. Armaignac (Bordeaux).

12. Les maladies des yeux chez les nègres et les mulâtres de Cuba, par Dr. Santos Fernandez (la Havane).

Die Neger sind nicht immun gegen Trachom, wie man annahm, doch tritt es seltener auf. Für syphilitische Erkrankungen und solche nach Alkoholmissbrauch sind die Neger nicht stärker disponirt als die Weissen, wohl aber für Erkrankungen der Thränenwege.

13. Cure radicale du trachome, par M. Bayoumi Fathi.

Vortr. hat 3 Mal die Conjunctiva der Oberlider abgetragen und durch Mundschleimhaut ersetzt; Erfolg in 2 Fällen. Die Veröffentlichung erfolgt trotz sehr kurzer Beobachtungszeit.

14. Du traitement de l'abscès du sinus frontalis, par M. Vieusse (Toulouse).

Die Symptomatologie des Abscesses der Stirnhöhle ist sehr verschiedenartig. Die Behandlung richtet sich zunächst gegen das Grundleiden der Nase. Versagt diese, so kommt Catheterismus des Canalis naso-frontalis in Betracht, der gefährlich ist. Leichter ist die Trepanation des Sinus, am sichersten ist die Entfernung der ganzen Vorderwand der Höhle.

In der Discussion spricht Panas für einen Catheterismus von oben nach unten, nach Trepanation der Stirnhöhle. Bei der Entfernung der Wand ist auch die untere knöcherne Wand der Höhle zu entfernen, dann Curettement, Drainage, Naht. (Verfahren nach Ogston und Luc, modificirt von Kuhnt).

15. La bactériologie des empyèmes des sinus de la face, par Stanculeanu et Baup (Paris).

Nach Untersuchung an 17 Fällen unterscheiden Vortr. Sinus-Empyeme mit fötidem Eiter mit überwiegend anaëroben Bacterien im Gefolge von Zahnleiden und solche mit nicht fötidem schleimigen Eiter mit gewöhnlichen aëroben Bakterien der Nase von nasalem Ursprunge. Zur Heilung giebt das Verfahren nach Kuhnt die besten Resultate.

16. Sur les collyres huileux, par Dr. Scrini.

Vortr. rühmt den öligen Lösungen nach, dass sie besser vertragen werden, als die wässrigen, während sie gleich wirksam sind, z. B. greife Cocaïn, in Oel gelöst, das Epithel nicht an. (In Oliven-Oel, das mit Alkohol gereinigt und 10 Minuten auf 120° erwärmt ist, werden die Alkaloide, nicht Salze, gelöst; Atropin, Eserin, Pilocarpin 1:100; Cocaïn, Holocaïn 2:100.)

17. Des collyres huileux, par Dr. Chevalier (Mans).

Sitzung am 4. August, Vormittag.

Vorsitzender: Hirschberg (Berlin).

18. De la rétinite et la névrite optique syphilitiques, par M. Galezowski.

Die besprochenen Leiden unterscheiden sich von denen ähnlichen Ursprungs durch das trübe Aussehen der Papille und das Auftreten areolärer, disseminirter Chorioiditis in der Gegend der Ora serrata.

19. Referate über die toxische Neuritis optica. (Vgl. CBl. f. A. 1901, S. 142ff.).

20. Pathogénie de l'amaurose quinique, par Dr. Ornault (Paris).

Durch Experimente am Hunde kam Vortr. zu der Ueberzeugung, dass die retinale Ischämie, die durch Chinin erzeugt wird, ohne erhebliche Bedeutung für die Amblyopie ist, Chinin vielmehr direct auf die Ganglienzellen der Netzhaut wirkt.

21. Un cas de névrite optique double d'origine grippale, suivie de guérison, par Dr. Kopff.

22. Amblyopie par suite de névrite périphérique due à une auto-intoxication d'origine intestinale par défaut d'alimentation, par Dr. Santos Fernandez (Havane).

Vortr. beobachtete während der letzten Kriege in Cuba zunächst vermehrtes Auftreten von Alkohol-Amblyopie, dann auch Fälle, die, ophthalmoskopisch dieser Amblyopie im Wesentlichen ähnlich, nicht auf Alkohol-Missbrauch beruhen konnten, vielmehr, wie ihre Begleit-Erscheinungen, Anämie, Dysenterie, der Unternährung durch das Elend zuzuschreiben sind. Nach Ende des Krieges verschwand das Leiden.

23. Atrophie post-neuritique des deux nerfs optiques due aux oreillons, par Dr. H. Dor (Lyon).

Vortr. beobachtete einen Fall von schwerer Neuritis optici utr. nach Mumps bei einem 25jähr. Soldaten, der dauernde hochgradige Sehschwäche ver-

ursachte. Aus der Literatur ergab sich, dass Neuritis nach Mumps besonders bei Soldaten oft beobachtet ist, meist mit gutem Ausgange.

24. In der Discussion zum Thema der toxischen Neuritis optici spricht Sourdille (Nantes) über den anatomischen Befund eines Falles von akuter Neuritis nach Streptokokken-Infection und eines Falles von Alkohol-Amblyopie. Danach wirkt bei akuter Infection das massenhafte Gift direct auf die Sehnerven-Elemente, während bei chronischer die Capillaren des Nerven angegriffen werden, so dass die Ernährung desselben leidet, und dann erst das im Blute enthaltene Gift auf die nervösen Elemente wirkt.

Rochon-Duvigneaud berichtet über einen Fall scheinbarer Atrophie des Sehnerven bei einem Falle von Krebs-Cachexie, in dem anatomisch Alles normal gefunden wurde. Er führt die Sehschwäche auf die abnorme Anämie der centralen Centren zurück.

Parinaud ist der Ansicht, dass bei der Alkohol-Amblyopie alle Neurone des Seh-Apparates leiden. Anfangs sei die Wirkung des Giftes auf eine geringe moleculare oder chemische Alteration der Nerven-Substanz beschränkt, so dass Wiederherstellung leicht möglich ist, erst lange Einwirkung erreiche Degeneration.

Angelucci vertheidigt seine Beobachtungen gichtischer Neuritis. Es sprechen im Schlusswort Uhthoff und Nuel.

Sitzung vom 6. August, Vormittags.

Vorsitzender: Krükow (Moskau).

25. Mesure de l'amplitude de convergence et d'accommodation par le stéréoscope, par Dr. George J. Bull (Paris).

26. De la confusion qui a lieu dans les méthodes de mesurer et décrire les anomalies musculaires, par Dr. Howe (Buffalo).

27. Examen quantitatif de la perception des couleurs, par Carl Grossmann (Liverpool).

Vortr. empfiehlt als bestes Verfahren Prüfung der Farben-Sehkraft mittelst seines Signalscheiben-Apparates.

28. Les effets de la sympathico-ectomie et ses applications dans la cure du glaucome, par Prof. Angelucci (Palerme).

Vortr. hat bei 2 Patienten mit chronischem, leicht entzündlichem Glaucom die Sympathico-ectomie gemacht, da der eine Kranke ein Auge bereits durch Glaucom verloren hatte, der andre an infectiösem Thränenleiden litt und so directe Operationen am Augapfel zu gefährlich schienen. Der Erfolg war in beiden Fällen ein guter, die Sehschärfe hob sich, das Gesichtsfeld wurde weiter; im zweiten Falle wurden die Miotica, die vorher versagt hatten, nun wirksam. [Die Beobachtungszeit ist nicht lang genug (Ref.).] Vortr. schliesst, dass die Operation sich nicht für acute und subacute Glaucomformen eignet, und bei chronischen Fällen angewendet werden kann.

In der Discussion berichtet Albertotti (Modena) über 10 Fälle von Sympathico-ectomie; er ist der Ansicht, dass die Operation zu machen ist, wenn das Glaucom nach der Iridectomie nicht weicht.

Abadie wünscht die gleiche Indications-Beschränkung. Primär komme die Sympathico-ectomie nur bei Glaucoma simplex chronic. in Betracht, wo

jeder Eingriff am Auge selbst eher schädlich wie nützlich wirke. Stets musste er in seinen Fällen wieder auf Miotica zurückgreifen, doch zeigten sie sich nach der Operation wirksamer als zuvor.

Axenfeld ist dafür, stets die Iridectomie zunächst zu machen, um sie nicht eventuell wie in einem citirten Falle nach der Sympathico-ectomie unter ungünstigen Gefässverhältnissen mit Gefahr für das Auge machen zu müssen.

29. De l'angio-mégalie symétrique des paupières supérieures, par Dr. Rohmer (Nancy).

Vortr. berichtet über 4 Fälle von Lid-Erschlaffung, für die er obigen Namen(?) eingeführt wissen will, da Blepharochalasis (Fuchs) bereits eine Operation bedeute. Es handelt sich um Mädchen unter 10 Jahren, bei denen periodische Anschwellungen der Oberlider bei Erregung auftraten. Anatomisch zeigte sich Erweiterung der Blut- und Lymphgefässe, die Vortr. als Entwicklungsfehler auffasst. Die Behandlung besteht in kräftiger Excision.

30. Es folgen die Referate: Sur les centres corticaux de la vision. (Vgl. CBl. f. A. 1901, S. 144).

Die Discussion von Monakow, Bernheimer, Henschen bringt nur eine erneute Feststellung der Gegensätze.

Sitzung am 7. August, Nachmittags.
Vorsitzender: Albertotti (Modena).

31. La double hémianopsie homonyme, par Dr. Jacqueau (Lyon).

An die Mittheilung zweier Fälle von doppelter homonymer Hemianopsie, bei deren einem ein kleines Gesichtsfeld erhalten blieb, während bei dem zweiten die Blindheit vollständig war, knüpft Vortr. folgende Schlüsse: 1. Die Kreuzung des maculären Bündels ist nicht nothwendig. Es besteht für dies Bündel wahrscheinlich ein besonderes Centrum dicht am Centrum des peripheren Sehnes. 2. Die plötzliche doppelseitige Hemianopsie tritt in zwei Schüben auf, von denen der erste erst bei Gelegenheit des zweiten bemerkt wird. Sie kann 3. rein, ohne anderweitige Störungen, auftreten, und es können Sehstörungen sich als Vorboten zeigen.

32. Dégénerescences experimentales des voies optiques du pigeon, par Dr. Cosmettatos.

33. Opération de la cataracte par le procédé à pont scléro-conjonctival, par L. Vachez (Orléans).

Vortr. lässt bei seinem Verfahren eine 10 mm lange Bindehaut-Brücke an der Spitze des Schnittes stehen. Die Entbindung der Linse wird dadurch erschwert, doch rühmt Vortr. dem Verfahren nach, dass Iris-Vorfall seltener und die Corneal-Wunde kleiner würde, die Wundränder sich besser zusammenlegten, ein Verband der Augen überflüssig würde, zumal das obere Lid die Wunde nicht aufreissen könne. Bei 20 Fällen war das Resultat gut, nur ein Mal trat Iris-Vorfall ein.

34. Opération de la cataracte secondaire par extraction, par Dr. Terrien (Paris).

Vortr. empfiehlt die totale Entfernung des Nach-Stars mit Kapsel-Pincette, da sie vor Recidiven schütze und weniger gefährlich sei, als die Discission.

35. Nouveau procédé pour la cure des cataractes secondaires, par Dr. Lougnon.

Eine Zweinadel-Operation, bei der eine Sichelnadel in der Rinne einer vorher in den Nach-Star geführten Nadel gleitend diesen durchschneidet.

36. L'opération simple des cataractes incomplètes et la fin des cataractes secondaires, par M. Vitali.

Vortr. hat es 1899 gewagt, eine 58jährige Dame mit unreifem Star, die noch Finger in 50 cm zählte, zu operiren, trotzdem zahlreiche italienische Augenärzte nicht so kühn sein wollten. Ermuthigt hat er inzwischen 200 Fälle erfolgreich operirt. Was Vortr. so rühmt, ist seit langer Zeit, zumal durch die Veröffentlichungen Hirschberg's als durchaus ungefährlich allgemein bekannt. Das Verfahren bietet nichts Besonderes, ebenso wenig bringt die Methode, den Nach-Star zu vermeiden, etwas Neues.

In der Discussion betont Mc Hardy das Alter des Verfahrens.

37. De l'arrachement d'un lambeau de la capsule antérieure au cours de l'éxtraction de la cataracte envisagée dans ses rapports avec les divers procédés opératoires, par Dr. Terson père (Toulouse).

Vortr. reisst bei der Star-Operation mit der Pincette ein Stück der Vorderkapsel heraus und erweitert den Riss eventuell mit dem Cystitom. Um Linsen-Luxationen zu verhüten, sind verdickte Kapselstellen bei Atropin-Mydriasis zu suchen und bei der Operation zu vermeiden. Die Vortheile des Verfahrens sieht Vortr. in Verhüten des Nach-Stars und besserem Zutritt des Kammerwassers zum Inhalt des Kapsel-Sackes, wodurch auch einer Infection besser vorgebeugt würde.

38. Deux cas d'abaissement de la cataracte, par Prof. Truc (Montpellier).

In zwei durch starken Husten und excessive Nervosität, bezw. Husten und Urin-Retention zu Extraction ungeeigneten(?) Fällen hat Vortr. die Reclination der Linse ausgeführt. Bei dem ersten Falle war der Erfolg gut, beim zweiten stieg die Linse in die Vorderkammer, versank beim Extractions-Versuch und führte Pupillen-Verschluss und damit quantitative Licht-Empfindung herbei. Das Verfahren ist bei Unvernünftigen angebracht, auch wenn der Extraction auf dem andren Auge expulsive Hämorrhagie folgte, bei schwerer Eiterung der Thränenwege.

In der Discussion spricht sich Panas in ähnlichem Sinne aus.

Wicherkiewicz sah bei Jüngeren schlechte Ergebnisse, Dor und Valude hatten gute.

39. Extraction simple de la cataracte sénile par kératotomie latérale externe et sutures de la cornée, par Dr. Bourgeois (Reims).

Bei Unvernünftigen, Gefahr grossen Glaskörper-Verlusten, Subluxation der Linse, empfiehlt Vortr. ein Verfahren, bei dem mit 2 Nadeln Corneal-Schnitte gemacht werden, die dazwischen stehen bleibende Hornhaut-Brücke nach Einführung von Fäden durchtrennt wird. Nach der Extraction werden die Fäden geknüpft. Vortr. hatte gute Resultate.

40. La plaie de la cornée dans l'opération de la cataracte, par Hocquard.

Vortr. betont, dass eine oberflächliche Narbe der Extractionswunde nach

3 Tagen, eine tiefe feste Narbe erst nach 10—12 Tagen gebildet ist. Es ist deshalb gefährlich, die Wunde nicht zuerst mit einem leicht comprimirenden Verbande zu schützen.

41. Bericht über: Le traitement de l'oeil avant et après l'opération de la cataracte. (Ref. CBl. f. A. 1901, S. 146).

In der Discussion spricht sich Landolt dafür aus, dass man individualisiren muss und geeignete Fälle nach der Extraction ohne Verband lassen kann.

Valude verbindet stets nur ein Auge und lässt den Verband 4 Tage liegen, selbst wenn der Pat. klagt. Iris-Vorfälle seien dann ebensogut zu behandeln wie frische, und Infection weiche auch dann am besten einer Beizung mit Sublimat $1\,^0/_{00}$ (6 mal täglich), nebst Atropin-Einträuflung. Zur Vorbehandlung träufelt er Formol $1\,^0/_{00}$ ein, welches das Wachsthum der Bacterien hemmt.

Vacher tritt für den Probeverband ein. Als leichten Nachverband benutzt er solchen mit Gaze-Collodium.

Lagrange findet die Resultate des Referenten mit offener Wundbehandlung ungünstig. Er ist für Verband und entschieden gegen das Ausreissen der Cilien.

McHardy ist sehr gegen die Cilien-Ausreissung. Er sah eine Infection durch den Athem (Sarcina) des Operateurs oder Assistenten und räth Vorsicht an. Nach der Operation ist ein gut sitzender Verband und Schutz des Auges vor Druck nothwendig.

Bourgeois (Reims) ist für Verband.

Kuhnt spült vor der Operation stets die Thränenwege durch.

Dransart spricht für die Operation unreifer Stare.

Panas ist für Verband. Dieser muss so angelegt sein, dass zunächst alle Buchten ausgefüllt werden, bei binoculärem Verbande muss die gleiche Menge Verbandsmaterial auf beiden Augen liegen.

42. Suture des paupières après l'opération de la cataracte, par Dr. Jacqueau.

Bei ungelehrigen Patienten wandte Vortr. das Zusammennähen der Lider mit Erfolg an.

43. Sur la traitement de l'oeil après l'opération de la cataracte, par Dr. Léonard (Sedan).

Eine Patientin riss sich in den ersten Nächten nach der Operation den Verband ab und ging im Zimmer umher, die Heilung war gut.

44. Le muscle ciliaire de l'homme adulte et ses attaches, par M. Hocquard.

Vortr. bemerkt u. a. als Ergebnis seiner anatomischen Untersuchungen, dass der leere Kapselsack nach der Star-Operation sich über den Glaskörper stets flach ausbreitet, als Zeichen, dass die Zonula normal stark gespannt ist, so dass sie dies bewirkt.

Sitzung am 7. August, Nachmittag.

Vorsitzender: Calderon (Madrid).

45. De la prévention et de la cure de la myopie résultats éloignés du nasalorexis, par Dr. Rolland (Toulouse).

Vortr. braucht Eserin-Curen als Vorbeugungsmittel gegen Myopie, vor allem Ausreissung des Nervus nasalis externus. Beide verhüten die Entstehung

der Achsen-Verlängerung, Vortr. will nicht nur Fortschreiten der Myopie durch die Operation verhütet, auch die Sehschärfe dadurch gebessert haben.

In der Discussion wendet sich Badal (Bordeaux) gegen den seiner Operation von Rolland gegebenen Namen Nasalorexis.

46. Observations et considérations nouvelles sur l'uvéite irienne et irido-ciliaire, par Dr. Grandclément (Lyon).

Vortr. beobachtete, meist bei Frauen, ein Krankheitsbild, bestehend aus leichten Fluxionen, die in unregelmässigen Zwischenräumen wiederkehren, Synechien herbeiführen und die Sehkraft herabsetzen. Der Process spiele sich im hintersten „uvealen" Blatte der Iris ab, während die vordern Iris-Blätter keine Veränderung (Trübung) erleiden. Die Ursache sei unbekannt, Heilung werde nur durch rechtzeitige Iridectomie erlangt, sonst führe das Leiden in 4—7 Jahren zur Erblindung. Der Augen-Hintergrund erscheint allmählich trüber.

47. Ophthalmoskopische Beobachtungen mit dem elektrischen Augenspiegel, von Dr. H. Wolff (Berlin).

Besonders ist die Pulsation der Venen und Arterien deutlich, die Fovea centralis regelmässig erkennbar.

48. De l'application directe sur l'oeil de la ventouse à aspiration système Junod, par Dr. Bressanin (Turin).

Vortr. empfiehlt dieses Verfahren bei Leiden des Uvealtractus wegen kräftiger Wirkung auf die Blut- und Lymph-Circulation des Auges.

49. Zur Klärung der Skiaskopie-Theorien, von Dr. Neustätter (München).

50. Demonstration stereoskopischer Photographien in natürlicher Grösse (Augen und Augendurchschnitte) von Dr. Elschnig (Wien).

51. Oeil dioptrique, par Dr. Vitali.

52. Nouveau procédé opératoire pour le ptosis paralysique de la paupière supérieure, par Prof. Angelucci (Palerme).

Vortr. suchte die Sehne des Levator palpebr. von aussen am Tarsus auf, führt Fäden durch dieselbe, welche er mittelst zweier Doppelnadeln über den Augenbrauen vereinigt. Die Fäden können noch nachträglich stärker angezogen werden.

Sitzung vom 8. August, Vormittag.

Vorsitzender: Dor (Lyon).

53. De la dionine en therapeutique. Son action analgésiante profonde, ses propriétés comme succédané des injections sous-conjonctivales de chlorure de sodium, par Dr. A. Darier (Paris).

Aus seinen Erfahrungen schliesst Vortr., dass Dionin die heftigen Schmerzen bei Iritis, Iridocyclitis, Keratitis, Glaucom auch dann beseitigt, wenn Cocain u. s. w. versagen. Zur Anwendung kommt es am besten in 5% Lösung, von der in Zwischenräumen einige Tropfen eingeträufelt werden, bis Chemosis eintritt. Genügt dies nicht, so weichen die Schmerzen auf subconjunctivale Injectionen dieser Lösung, eventuell kann das Pulver rein bis zu 1 ctgr eingebracht werden.

54. Le campo-périmètre, par Dr. Piton.

55. Stigmates ophtalmoscopiques de la syphilis héréditaire et atavique. Nouvelles contributions, par Dr. Antonelli (Paris).

Einige klinische Beobachtungen zu den früheren Mittheilungen des Vortr. (Vgl. CBl. f. A. 1898, S. 216).

In der Discussion bemerkt Hirschberg auf Antonelli's Klage, dass er nicht citirt worden sei, dass Vortr. Hirschberg's Arbeiten nicht erwähnt habe, in denen er die „Stigmata" unter andrem Namen früher beschrieb.

Antonelli will seine Stigmata von den stärkern Veränderungen nach Hirschberg geschieden wissen.

56. Bericht: Etat actuel de nos connaissances sur le mécanisme de l'accommodation de l'oeil.
(Vgl. CBl. f. A. 1901, S. 146).

57. Der Accommodations-Mechanismus unter Vorzeigung eines neuen Modells, von Prof. Schön (Leipzig).

Vortr. bekämpft die Helmholtz'sche Theorie und bespricht die seine, die das Modell erläutert. Der Sphincter lege sich um den Linsenrand, wie die Finger einer Hand um einen Gummiball. Bei der Contraction müsse die allein offene Vorderwand der Linse vorgewölbt werden, wie der Ball.

58. Rapport entre la profondeur de la chambre antérieure et la forme du cristallin, par Dr. Tscherning (Paris).

Die Form der Linse im todten Auge müsste nach Helmholtz der Accommodation entsprechen, dies sei jedoch nicht der Fall. Im Accommodationszustande finde man die Linse bei Fällen von Iritis, Staphylom anatomisch, da hier das vermehrte Kammerwasser einen Zug auf die Zonula ausübte. Versuche, die Linsenform nach Injection von Gelatine in die Vorderkammer zu fixiren und zu beurtheilen, ergaben unsichere Resultate, die Vortr. zum Theil in seinem Sinne deutet.

In der Discussion berichtet Dor über Experimente am Hunde, die zeigen sollen, dass die Einstellung für die Ferne durch Wirkung des Sympathicus zu Stande kommt.

Lagrange spricht im Gegensatz zu Hess gegen volle Correction der Myopie, da die Arbeit des Ciliar-Muskels auf die ihm verbundene Chorioidea ungünstig wirke; er nimmt auch eine partielle Contraction des Ciliar-Muskels an.

Guende (Marseille) sah nach traumatischer Lockerung der Zonula Myopie auftreten, was zu Gunsten der Helmholtz'schen Theorie spricht.

Ostwalt ist der Ansicht, dass die leicht zu beobachtenden Lageveränderungen der Linse sich nur durch die Helmholtz'sche Theorie erklären lassen. Er spricht sich für partielle, astigmatische Accommodation aus.

Hess weist im Schlusswort kurz die Angriffe zurück.

59. Bericht: Réforme de la notation de l'acuité visuelle.
(Vgl. CBl. f. A. 1901, S. 146).

In der Discussion sprechen Pergens und Landolt über die Mangelhaftigkeit der gebräuchlichen Sehproben. Auf Javal's Vorschlag wird eine Commission zu ihrer Besserung gewählt, zu deren Mitgliedern die Versammlung zunächst Javal, Landolt, Parent, Hirschberg ernennt.

Sitzung am 8. August, Nachmittag.
Vorsitzender: Schiötz (Christiania).

60. Double luxation familiale du cristallin, par Dr. Barretto Sampaio (Pernambuco).

Von den beiden Geschwistern mit Linsen-Luxation konnte der eine nach Belieben die Linse vor oder hinter die Pupille bringen. Die Extraction der Linse wurde in beiden Fällen mit Erfolg ausgeführt.

61. Le traitement du glaucome par la résection du sympathique cervical, par Prof. Jonnesco (Bucarest).

Vortr. hatte in seinen 12 Fällen, bei einfachem und entzündlichem Glaucom, Erfolge, wie er auch 22 Fälle, die er aus der Literatur zusammenstellt, erfolgreich findet, zumal bei Glaucoma chronicum.

In der Discussion theilt Chipault gute Erfolge bei seinen 7 Operationen mit.

Lagrange bemerkt, dass nach Experimenten am Hunde Dauer-Erfolge durch die Resection nicht zu erwarten wären.

Auch Panas fürchtet, abgesehen von den zahlreichen erfolglosen Fällen, Rückfälle bei den zunächst erfolgreichen.

62. Extirpation des tumeurs du nerf optique avec conservation du globe de l'oeil par la résection temporaire de la paroi orbitaire externe, par Prof. Jonnesco (Bucarest).

Erfolgreiche Anwendung des Krönlein'schen Verfahrens in zwei Fällen.

63. Ueber das Westphal-Piltz'sche Pupillen-Phänomen, von Dr. Schanz (Dresden).

Vortr. führt diese Pupillen-Verengerung beim Lidschluss auf Störung durch Druck des Ring-Muskels zurück.

64. Tuberculose conjonctivale à forme végétante consécutive à une tuberculose lacrymo-nasale, par Dr. Aurand (Lyon).

65. Ueber den Einfluss der Lähmung eines Iris-Muskels auf seinen Antagonisten, von Dr. Levinsohn (Berlin).

Bei Schwächung eines Iris-Muskels leidet der andre, wie z. B. bei der paradoxen Pupillen-Erweiterung nach Sympathico-ectomie, die zum Theil auch auf Herabsetzung des Sphincter-Tonus beruht.

66. Cas d'infection conjonctivale et cornéenne d'origine Meibomienne, par Dr. Campos (Paris).

Eine Bindehaut-Entzündung wurde durch einen Infarct einer Meibom'schen Drüse verursacht, der auch die Hornhaut gereizt hatte. Expression des Infarctes und leichte Beizung der Conjunctiva brachte Heilung.

67. Démonstration de l'anatomie de l'orbite, par Rochon-Duvigneaud (Paris).

Spiro.

Referate, Uebersetzungen, Auszüge.

Über die Bestimmung der Lage von Eisen-Splitterchen im Auge und ihre Entfernung durch den Elektromagneten, von Hellgren. [Stockholm, 1901 (Schwedisch). 143 S., 5 Abbildungen im Text und 6 Tafeln.]

In einer fleissigen Arbeit legt Verf. seine Beobachtungen nieder, über 88 hauptsächlich während der Jahre 1898—1900 untersuchte Fällen aus den Kliniken von Dr. E. Nordenson (27 Fälle) und Prof. Widmark (61 Fälle).[1] Nach einer geschichtlichen Einleitung bespricht Verf. die Diagnose und die Localisation mit Berücksichtigung der Anamnese und der gewöhnlichen objectiven Untersuchung und hebt mit Recht hervor, dass es in vielen Fällen unmöglich ist, ohne Sideroskop und Röntgen-Strahlen eine sichere Diagnose zu stellen. Verf. betont, wie vor ihm Max Linde, dass die Anwendung des Riesen-Magneten für die Diagnose gar nicht ohne Gefahr ist, da sie eine Lage-Veränderung des Eisen-Splitters bewirken kann.

Verfasser erörtert hinsichtlich der Localisation durch das Sideroskop 54 Fälle. Das Sideroskop von Asmus ist ganz zuverlässig für die Diagnose jedes ins Auge eingedrungenen Eisen-Splitters und in den meisten Fällen auch für die genaue Bestimmung seiner Lage. Für eine genaue Untersuchung war das Fernrohr in 26 % der Fälle nothwendig. Der Schwerpunkt der Arbeit des Verf. liegt im Kapitel über die Röntgen-Strahlen. Wie andre Forscher hebt Verf. die Schwierigkeit hervor, mit Hülfe der Röntgen-Strahlen eine exacte Lage-Bestimmung zu machen, und bespricht ausführlich die bisher veröffentlichten Methoden von Lewkowitsch, Sweet, Stöckl, Mackenzie, Davidson und Grossmann. Die Methode des Verf., mit welcher er gute Resultate bekommen hat, ist eine Modification derjenigen von Davidson. Der Patient liegt auf der Seite, mit dem beschädigten Auge nach unten. Die Kasette befindet sich dicht an diesem Auge. Patient blickt gerade nach vorn. Zwei Aufnahmen werden gemacht: bei der ersten befindet sich die Antikathode vertical über der vorderen Hälfte des horizontalen Augen-Meridians, 29—40 cm von der Platte; bei der zweiten 6—8 cm weiter nach vorn (in der Blickrichtung des Auges und parallel mit der Photographie-Platte verschoben). Vorher sind zwei Indicatoren, welche den horizontalen, bezw. den verticalen Meridian der Hornhaut markiren, angebracht worden. Dieselben sind mit Heftpflaster fixirt, der eine an der Schläfe, der andre am unteren Lid. An der ersten Photographie-Platte erhält man durch Messung der Entfernung des Fremdkörpers von den Indicatoren direct die horizontale und die frontale Ebene des Fremdkörpers. Die sagittale Ebene wird mit Hülfe der Verschiebung berechnet, welche der Fremdkörper in Verhältniss zu den Indicatoren auf der zweiten Platte gemacht hat. Unter 20 Fällen, wo für die Diagnose sowohl das Sideroskop wie die Röntgen-Strahlen angewandt wurden, fiel zwei Mal die Photographirung negativ aus. In beiden Fällen handelte es sich um Kinder, und die Expositionszeit war sehr lang.

Aus den vergleichenden Versuchen mit dem Sideroskop und den Röntgen-Strahlen schliesst Verf.:

1. Das Sideroskop und die Röntgen-Strahlen können mit derselben Sicherheit das Vorkommen eines in Bulbus oder Orbita eingedrungenen Eisensplitters constatiren.

[1] Die Eisen-Arbeiter Stockholms scheinen mir wenig vorsichtig zu sein. H.

2. Mit derselben Genauigkeit können sie die Lage eines in der vorderen Hälfte des Auges befindlichen Eisen-Splitters bestimmen.

3. Mit den Röntgen-Strahlen kann man einen im hinteren Theile des Bulbus oder ausserhalb des Augapfels befindlichen Fremdkörper genauer localisiren.

4. Die Röntgen-Photographien geben eine sichere Erklärung über die Form und die Grösse des Fremdkörpers.

5. Nur das Sideroskop kann entscheiden, ob der Fremdkörper magnetisch ist oder nicht, also ob eine Magnet-Operation vorgenommen werden darf oder nicht. 13 Fälle sind mit dem Riesen-Magneten behandelt, doch stellt Verf. wegen seiner verhältnissmässig geringen Erfahrung mit diesem Magneten keine bestimmten Indicationen für die Hirschberg'sche und die Haab'sche Magnet-Operationsmethoden auf.

In einer experimentellen Untersuchung bemüht sich Verf. unter Andrem auch die Frage zu beantworten: wie man bei einer Extraction mit dem Haab'schen Magneten am besten verfährt, und kommt zu folgenden Resultat: 1. Dass die Stromstärke mit dem Rheostaten regulirt werden muss und dadurch die Kraft des Magneten. 2. Dass das Hervorziehen eines Eisen-Splitters aus dem Glaskörper in die vordere Kammer am schonendsten geschieht, wenn der Magnet in der grössten Entfernung von dem Auge sich befindet; 3. Dass unter Berücksichtigung jener Massregeln der stärkste Magnet auch der beste ist.

Unter den 88 Fällen sind 60, wo der Eisen-Splitter in den Glaskörper eingedrungen war, mit den Hirschberg'schen Magneten operirt worden, in 43 (71,7 %) mit positivem, in 17 (28,3 %) mit negativem Erfolg.

Das Resultat in den 43 Fällen mit positivem Erfolg: 1. Volle oder brauchbare Sehschärfe 19 Mal, 43,2 % (31,07 % aller operirten Fälle). 2. Lichtempfindung 10 Mal, 23,25 % (16,67 % aller operirten). 3. Normale Form des Bulbus ohne Lichtempfindung 4 Mal, 9,3 % (6,67 % aller operirten). 4. Athrophia bulbi 2 Mal, 4,65 % (3,33 % aller operirten). 5. Nachfolgende Enucleation wegen Cyclitis oder Panophthalmie 6 Mal, 13,95 % (10 % aller operirten). 6. Nachfolgende Enucleation wegen sympathischer Ophthalmie 2 Mal, 4,65 % (3,33 % aller operirten).

Unter den Fällen mit negativem Erfolg hatte der Eisen-Splitter 6 Mal die Bulbuswand noch einmal durchbohrt, 3 Mal war der Fremdkörper durch organisirtes Exsudat fixirt, 7 Mal war der Splitter in der Wand des Bulbus eingekeilt. Ob die magnetische Kraft in irgend einem dieser Fälle zu schwach gewesen ist, lässt Verf. dahingestellt; fünf der Fälle waren insofern ungünstig, als die Splitter sehr klein waren.

Ein genaues Literatur-Verzeichniss und mehrere erläuternde Röntgen-Photographien schliessen die werthvolle Arbeit ab. John Landström.

Journal-Uebersicht.

I. Zeitschrift für Augenheilkunde. III. Ergänzungsheft.

Arbeiten aus der k. k. Universitäts-Augen-Klinik in Prag.

1) **Zur Exstirpation des Thränensackes**, von Prof. Czermak.

Verf. sucht bei der Ausschälung des Thränensackes eine möglichst kleine äussere Wunde zu setzen und das innere Lidband ganz unversehrt zu lassen.

Bei der Durchtrennung des Bandes werden leicht grössere Gefässe verletzt, so dass störende Blutungen entstehen; auch wird dem inneren Lidwinkel der Halt genommen. Den Schnitt lässt Verf. genau am Augenhöhlen-Rande vom Ansatzpunkte des inneren Lidbandes nach unten und etwas nach aussen verlaufen. Nach Durchschneidung der Haut und Muskelschicht in 1 cm Länge wird die Tarso-orbital-Fascie eröffnet, und damit liegt der Sack bloss. Die Hauptsache bei der Ausschälung ist eine gute Blutstillung, bei der sich sterile Eistupfer bewährt haben.

Die Operation wird immer in Narkose vorgenommen.

---

2) **Beitrag zur pathologischen Anatomie und Pathogenese der Mikrophthalmie, der Colobom-Bildung und des Glioms,** von Dr. Pichler, I. Assistent.

Im Anschlusse an die genaue anatomische Mittheilung eines Falles von Mikrophthalmia dextra, Anophthalmia sinistra giebt Verf. eingehende theoretische Erörterungen, deren Resultat folgende Schlüsse sind:

Die Entstehung des Spalt-Auges dürfte durch primäres Offenbleiben der fötalen Augenspalte bedingt sein. Als Ursache dafür sind mechanische Kräfte anzunehmen, besonders Druck von vorne. Ein solcher Druck kann bei Mangel an Amnion-Flüssigkeit entstehen, es kann dadurch eine noch offene Spalte an der Vereinigung verhindert, eine bereits geschlossene wieder gesprengt werden.

Secundär kann in die offenbleibende Spalte Bindegewebe hineinwuchern.

Für die Entstehung von Bulbus-Cysten müssen zwei ursächliche Momente angenommen werden, erstens Druck auf die Augen-Anlage, zweitens Wucherung des Randes der Spalte. Auch toxische Einflüsse können Offenbleiben der Augenspalte veranlassen, wie Veränderungen im Stoffwechsel. Hierbei werden stets auch Zwergwuchs des Auges und häufig Mikrocephalie oder andre pathologische Veränderungen des Gehirns mit der Spaltbildung verbunden sein. Die Annahme, dass Entzündung eine häufige Ursache der Spaltbildung sei, ist in keiner Weise bewiesen, sogar sehr unwahrscheinlich. Dagegen kann Entzündung als eine Ursache des Zwergwuchses in Anspruch genommen werden.

In Verf.'s Fall fanden sich zahlreiche Neuroepithel-Rosetten, die grosse Aehnlichkeit mit Wintersteiner's Gliom-Rosetten hatten. Verf. kann beide Gebilde nicht identificiren. Unter allen Umständen müsste der Vorbehalt gemacht werden, dass zum Uebergange dieser Zellreihen im Gliom ein Anstoss nöthig ist, den wir nicht kennen. Der Nachweis der Zellreihen allein berechtigt nicht zu der Diagnose Gliom.

---

3) **Ueber Schielen und Schiel-Operationen,** von Dr. E. Judeich.

Verf. wendet sich gegen die mechanische Theorie des Schielens. Er sieht im Schielen eine fehlerhafte Einstellung beider Augen, bedingt durch eine centrale Ursache, einen Fehler der Convergenz, für die ein nucleäres Centrum anzunehmen ist.

Die Fusion ist die Führerin der Convergenz. Hört sie auf zu wirken, so werden nicht mehr gleiche Quoten der Convergenzkraft in beide Interni geworfen. Bei Strabismus convergens wird eine grössere Kraft in die Interni geworfen, als die, welche zum Parallelismus führt, bei Divergenz eine Kraft, die nicht zum Parallelismus hinreicht, so dass die Augen aus dem natürlichen Ruhe-Zustande der Divergenz nicht herauskommen. Angewendet auf

Schiel-Operationen würde sich hieraus ergeben, dass die nervöse Schielkraft, die auf dem einen Internus lastet, bei Strabismus convergens dadurch ausgeglichen werden kann, dass der Externus des andren fixirenden Auges vorgelagert wird. Es wird hierdurch eine rechtsdrehende Kraft am fixirenden Auge erzeugt, die so gross ist, dass die drehende Wirkung der Schielkraft nicht in Erscheinung tritt.

In einer Operation Prof. Czermak's sieht Verf. eine Bestätigung seiner Anschauungen.

---

4) **Ein neuer Fall von Soor-Erkrankung der Bindehaut,** mitgetheilt von Dr. A. Pichler, I. Assistent.

Bei einem 3jährigen Kinde, das an Soor des Gaumens litt, wurde eine schwere, diphtherie-ähnliche Erkrankung beider Augen beobachtet, die zur Phthisis bulbi führte. Nach analogen Fällen wurde Soor der Bindehaut angenommen, ohne dass die Diagnose bakteriologisch sicher gestellt wurde. Die Therapie ist machtlos.

---

5) **Ein Fall von Pupillen-Störung auf hysterischer Grundlage,** von Dr. A. Pichler.

---

6) **Ein Beitrag zur Frage der Myopie-Operation,** von Dr. Ernst Horn, Assistent.

Eine statistische Uebersicht über 47 operirte Augen. Das Verfahren bestand in Discission, die in 8 Fällen wiederholt wurde. Darauf folgte Punction, die in 9 Fällen wiederholt wurde. Es kam „gewöhnlich" zur Bildung eines Nachstars, der discindirt wurde; hierbei war 7 Mal eine Wiederholung der Discission nöthig. 2 Mal wurde mit der Punction wegen Vorfalls der Iris die Iridectomie verbunden, 2 Mal eine Sclerotomia anterior wegen Drucksteigerung ausgeführt.

Nach der Discission erhielten die Patienten 2—3 *g* Jodkali pro die. Dies schien günstig zu wirken, indem die stürmischen Quellungen und Druck-Steigerungen seltener wurden. Die Linsenquellung erfolgte langsamer.

Die Operations-Erfolge waren gute. Verluste traten einmal durch Netzhaut-Ablösung bei Einheilung eines Glaskörper-Fadens in die Punctions-Narbe, ein zweites Mal durch Infection ein.

---

7) **Beitrag zur Pathologie der Thrombose des Sinus cavernosus und zur Pathogenese der Stauungspapille,** von Dr. E. Judeich.

IV. Heft 1. 1900. Juli.

1) **Beobachtungen über Erkrankungen der Orbita bei entzündlichen Affectionen der Nase und ihrer Nebenhöhlen (Empyem) nebst einem Fall von Mucocele des Stirnbeins und des Siebbein-Labyrinthes,** von Prof. Dr. Vossius in Giessen.

Von den Erkrankungen der Nebenhöhlen der Nase, die wegen ihrer Beziehungen zu den Krankheiten des Auges von Wichtigkeit sind, schildert. Verf. das Empyem und die scharf davon zu scheidende Mucocele. Beide Erkrankungen kommen in der Kiefer- und Stirnhöhle vor, während in der Keilbeinhöhle nur das Empyem vorzukommen scheint. Das Empyem ist das ungleich häufigere Leiden, es beginnt gewöhnlich acut mit hochgradigen

Störungen des Allgemeinbefindens, Fieber, Kopfschmerz und reichlichem eitrigen Ausfluss aus der Nase. Dazu können sich sehr bald entzündliche Veränderungen der äusseren Weichtheile des Auges gesellen, speciell an den Lidern, und Stellungs-Veränderungen des Bulbus, welche durch eine Mitbetheiligung des Orbital-Zellgewebes entstehen. Secundär kann durch Complication von Seiten des Sehnerven oder der Orbitalvenen das Sehvermögen oder das Leben des Patienten gefährdet werden. Verf. theilt einige Fälle mit und bespricht solche aus der Literatur. Er schliesst sich der Ansicht an, dass Eiterungen der Orbita in der Regel ein von den Nebenhöhlen fortgeleiteter Process sind, und dass bei der Fortleitung den Venen eine wichtige Rolle zukommt.

Bei der Mucocele handelt es sich um eine Retention von Schleim in der Nebenhöhle durch Behinderung des Secret-Abflusses nach der Nase. Hierbei tritt eine allmählich und ohne Schmerz verlaufende Ectasie der Nebenhöhle ein. Die Schleimcyste, deren Inhalt entweder flüssig-schleimig oder zäh ist, usurirt den Knochen und drängt ihn vor. Im Verlaufe kann der Bulbus hochgradig verdrängt werden, und zwar bei Mucocele des Stirnbeins nach unten und aussen, bei der des Siebbeins nach aussen.

Auch hierzu theilt Verf. eigene Fälle mit und bespricht die Literatur.

---

2) **Ueber Complicationen bei der Star-Extraction,** von Prof. Dr. Hoor in Klausenburg.

In einem Falle des Verf.'s luxirte die Linse beim Expulsions-Versuche in den Glaskörper. Es entstand Cyclitis. Nach einem Monate tauchte die Linse wieder auf, wurde mit der Weber'schen Schlinge extrahirt, worauf reizlose Heilung eintrat.

Im zweiten Falle trat bereits bei der Contrapunction des Starschnittes Collaps des Auges ein. Deshalb liess Verf. eine Scleralbrücke stehen, löffelte die Linse aus, wonach gute Heilung eintrat.

---

3) **Der unpigmentirte Naevus der Bindehaut,** von Dr. Camill Hirsch in Prag.

Verf. schliesst sich nach histologischer Untersuchung eines Falles der Ansicht Unna's an, wonach die Naevi Epitheliome, Abkömmlinge des Deckepithels sind. Der Naevus ist charakterisirt durch die Beschaffenheit der Geschwulst-Gewebselemente, charakteristische kugelige Zellhaufen, welche stets auf, bezw. in demjenigen Bindegewebe liegen, dem das Oberflächen-Epithel unmittelbar aufsitzt. Verf.'s Fall war ausgezeichnet durch Pigment-Mangel.

---

4) **Ueber Heilung von Linsen-Verletzungen beim Vogel.** Experimentelle Studie von Dr. P. Knapp. (Aus der Univ.-Augen-Klinik zu Basel.)

Beim Vogel führen selbst schwere Linsen-Verletzungen meist nicht zu Trübungen im Linsen-Innern. Es kommt nicht zu Flocken-Bildung, nur zu leichter Quellung innerhalb des Kapselrisses.

Es folgen **Gesellschafts-Berichte** und **Referate.**

II. Annali d'Ottalmologia e Lavori della Clin. Ocul. di Napoli. 1901. Fasc. 1.

1) **Die Pupillen-Reaction in der Differentialdiagnose zwischen hysterischer Amaurose und Neuritis retrobulbaris,** von Baquis.

Bei letzterer erweitert sich stark die Pupille des blinden Auges, wenn man das gesunde verdeckt.

---

2) **Die Bewegungen der Augen bei sehend gemachten Blinden,** von Trombetta.

Verf. legt namentlich Gewicht auf die Entwickelung der Aufmerksamkeit der wieder sehend gemachten Blinden, auf Hervorrufen des Retinal-Reflexes der Convergenz, welche binoculäres Sehen erzeugt, auf Erziehung des Raumsinnes des Auges, welcher ein wesentliches Element der Orientirung darstellt, auf Association der Gefühls- und Gesichtsbilder, endlich auf allmählichen Ersatz der ersteren durch die letzteren.

---

3) **Endothelial-Sarcom des Oberlides,** von de Berardinis.

Dies ist der erste in der Literatur beschriebene Fall von Endothelial-Sarcom der Lider. Verf. giebt mehrere charakteristische Abbildungen der Structur, welche bei oberflächlicher Betrachtung cancroid-ähnlich scheint: Zapfen, welche in die Tiefe wuchern, Haufen grosser Zellen mit grossem Kern, Endothel-Perlen.

---

4) **Primäres Gliom der Orbita,** von Vanzetti.

Bei einem 3jährigen Kinde wurde der exophthalmische Bulbus und der dahinter leicht auszuschälende, haselnuss-grosse Tumor entfernt. Letzterer stellte sich als wahres Gliom heraus, welches in keinem Zusammenhange mit dem N. opticus stand. Auch im Bulbus fand sich kein Gliom, ebenso wenig anderwärts, da das Kind nach mehr als 2 Jahren vollkommen geheilt gefunden wurde. Der Fall beweist, dass die Ansicht irrig ist, dass Gliom nur von der Retina, aber nie von Elementen der Orbita ausgehen könne. Verf. greift auf eine Bildungs-Anomalie zurück und meint, dass die Gliome oft eine wirkliche teratologische Bildung sind. Ströbe und Andre haben in den cerebralen Gliomen verirrte Ependymkerne nachgewiesen, welche zu Schläuchen und Zapfen anwuchsen, und aus denen sich der Tumor entwickelt hatte. Im vorliegenden Falle sei an Neuroglia-Keime zu denken, welche in die Orbita versprengt wurden und sich dort weiter entwickelten.

---

5) **Das Lid-Cancroid der Meibom'schen Drüsen,** von Scalinci.

Der Tumor wurde von de Vincentiis exstirpirt und zeigte in seiner ganzen Anordnung und seinem Wachsthum die Form der Drüsen-Acini, welche theils wenig vergrössert, theils voluminöser und unregelmässig sich präsentirten.

---

6) **Die Zerstreuungskreise,** von Ricchi.

Fasc. 2.

1) **Die Kur der Hypopyon-Keratitis,** von Monesi.

Casuistik der Klinik des Prof. Albertotti und zwar Beschreibung von 42 Fällen. Verf. spricht sich gegen subconjunctivale Sublimat-Injectionen aus.

---

2) **Das Lid-Cancroid der Meibom'schen Drüsen,** von Scalinci.

Verf. kritisirt die bereits als solche beschriebenen Fälle und findet, dass nur die Beobachtungen von Grosz und Salzmann als Epitheliome, welche von den Meibom'schen Drüsen ausgingen, anzusprechen seien. Die Tumoren dieser Art sind relativ gutartig, immerhin aber nicht mit dem benignen Adenom der Meibom'schen Drüsen zu verwechseln.

---

3) **Ein Fall von Exophthalmus pulsans,** von Bossalino.

Eine Frau mit mässig stark ausgeprägtem Morbus Basedow schlug in einem Ohnmachtsanfalle mit der rechten Schläfegegend gegen den Boden und acquirirte Exophthalmus pulsans rechtsseitig. Verf. spricht die durch Morbus Basedow hervorgerufene Verringerung des Tonus der Carotis interna als das prädisponirende Moment an, welches eine traumatische Zerreissung der Wandung ermöglichte. Die Patientin heilte durch Digital-Compression der Carotis und innerlichen Gebrauch von Jodkali. — Verf. giebt kurz die Resultate von Experimenten, welche Vignolo über Aneurysma arteriosovenosum machte, und welche anderweitig ausführlich veröffentlicht werden. Bei einem Hunde, wo eine Communication zwischen Art. und Vena femoralis hergestellt war, fand sich nach einigen Wochen obliterirende Thrombo-Phlebitis, Vene peripher nur 1 cm weit durchgängig, central frei, die Communications-Oeffnung stark verengert, Lumen der Arterie frei. Ein andrer Typus wurde bei einem zweiten Hunde beobachtet, bei welchem zwischen Carotis und Jugularis externa eine längere Communication hergestellt worden war. Diese Strecke fand sich vollkommen thrombosirt und stellte gewissermaassen ein Gefäss dar, dessen Wandung auf der einen Seite arteriellen, auf der andren venösen Habitus bewahrt hatte.

Fasc. 3.

1) **Angiosarcom des Sinus frontalis,** von Trombetta.

Verf. findet in der Literatur nur 5 Fälle von primärem Sarcom der Stirnhöhle. Von primärem Carcinom findet sich eigentlich kein recht verbürgter Fall. Er beschreibt einen neuen Fall von Sarcom. Bei der Autopsie stellte sich heraus, dass der Tumor die Knochen an 3 Stellen usurirt hatte: die vordere, die hintere Wand des rechten Sinus frontalis und das Septum der zwei Sinus. Es bestand gleichzeitig Empyem des Sinus.

---

2) **Epitheliom der Tarsal-Conjunctiva,** von Scalinci.

Von dieser sehr seltenen Erkrankung konnte Maklakoff (1897) nur 4 Fälle in der Literatur finden. de Vincentiis beschrieb auch einen Fall. Der noch kleine Tumor wurde exstirpirt. Es erfolgte jedoch nach wenigen Monaten locales Recidiv mit Betheiligung der präauriculären Lymphdrüsen. Das ganze betreffende Oberlid, wie diese Drüsen wurden exstirpirt und eine Lidplastik gemacht.

---

3) **Beziehung zwischen Krankheiten der Nase und der Thränenwege,** von Ramoni.

Verf. fand bei 60 Fällen von Erkrankungen der Thränenwege 50 Mal Erkrankungen der Nase als Ausgangspunkt.

---

4) **Apparat zur Farben-Mischung,** von Dr. Magnani.

Derselbe dient dazu, am Farbenkreisel beliebige Mischungen herzustellen,

ohne die Bewegung zu unterbrechen. Einen demselben Zwecke dienenden, aber auf ganz andrem Princip beruhenden Apparat hat Marbe (1895) construirt.

---

5) **Holocaïn,** von Ricchi.

Bei mehrjährigem Gebrauch von Holocaïn. hydrochlor. zur localen Anästhesie des Auges hat Verf. nie Alteration des Corneal-Epithels gesehen, auch keine Aenderung der Bulbus-Tension der Corneal-Krümmung oder der Accommodation. Er fand mittelst der mit Staphylokokken imbibirten Seidenfäden, dass Holocaïn gar keine antiseptische Kraft besitzt. Die Lösungen von Holocaïn werden nach Wochen etwas röthlich, büssen aber nichts von ihrer anästhesirenden Wirkung ein und üben auch nicht stärkeren Reiz auf das Auge, als frische Lösungen. Die leicht gefäss-erweiternde Wirkung des Mittels stört in keiner Operation und ist auch nie Ursache von Hämorrhagie bei Operationen. Die toxische Wirkung des Präparates ist je nach dessen Herkunft recht verschieden; dies muss wohl an der chemischen Constitution liegen. Verf. fand an Meerschweinchen und Kaninchen die toxische Dosis 5 bis 12 mg pro Kilo, die lethale Dosis 5 bis 10 cg pro Kilo. Es erfolgen tonisch-clonische Krämpfe, Lähmung der Hinter-Extremitäten, die sich alsbald auf die vorderen ausbreitet, intensive Dyspnoë, Tod unter Trismus und Opisthotonus. Wegen der starken Giftwirkung ist das Präparat nur zu Instillationen, nie zu subconjunctivalen oder subcutanen Injectionen anzuwenden; Verf. hält es in diesem Sinne für sehr brauchbar.

Peschel.

IV. Archivio di Ottalmologia von Prof. Angelucci. 1901. Januar—Februar.

1) **Das Trachom in Sicilien,** von Marchetti.

Trachom existirte in Europa seit dem fernsten Alterthum, aber das 1798 in Aegypten gelandete Heer Napoleon's wurde nach seiner Durchseuchung daselbst zum Träger der Krankheit, welche alsdann in Europa schnell sich verbreitete. Verf. bespricht speciell die Verhältnisse der Bevölkerung in Sicilien, welche die Fortpflanzung der Krankheit begünstigen. Häufig wird jede ärztliche Behandlung versäumt und der heiligen Lucia die Heilung anvertraut. Wenn bei leichten Fällen Besserung erfolgt, so werden derselben Votiv-Herzen von Silber oder Wachs gebracht, welche mit öffentlich gesammeltem Gelde gekauft werden. Zur Verbreitung der contagiösen Krankheit trägt auch das Weihwasser der Kirchen bei, in welchem die Patienten durch Waschung Heilung suchen. Auch existiren auf verschiedenen Landstrassen öffentliche Wasserbehälter für Tränkung der Thiere, und es besteht im Volksmunde der Aberglaube, dass dies Wasser durch seinen Gehalt an thierischem Speichel die Augen heile. Verf. hat Fälle constatirt, wo auf Waschung mit diesem Wasser Trachom, ja in einem Falle acute Augenblennorrhöe mit Verlust beider Augen folgte. Verf. klagt endlich über den Mangel an Hospitälern in Palermo, welche zur Kur und Pflege der Trachomatösen geeignet wären, sowie über die Mangelhaftigkeit der öffentlichen hygienischen Maassnahmen.

---

2) **Ein Fall von hyaliner Degeneration der Conjunctiva,** von Monesi.

Klinische und mikroskopische Beschreibung eines Falles hyaliner Wucherung und Entartung der Bindehaut im Gefolge von Trachom.

Peschel.

Vermischtes.

1) An Stelle des Herrn Prof. W. Manz, der nach 42jähriger Lehr-Thätigkeit in den Ruhestand getreten, ist Herr Prof. Axenfeld von Rostock nach Freiburg berufen worden.

2) An Stelle des Herrn Prof. Axenfeld ist Herr Privatdocent Prof. Dr. Peters von Bonn nach Rostock berufen worden.

3) An Stelle des Herrn Prof. Hjort zu Christiania, der wegen hohen Alters in den Ruhestand getreten, ist Herr Dr. Schjötz zum Professor ernannt worden.

4) An Stelle des Herrn Prof. Lapersonne, der zum Nachfolger von Herrn Prof. Panas in Paris erwählt worden, ist Herr Prof. Baudry in Lille zum Prof. der Augenheilkunde an der medicinischen Facultät der Universität zu Lille berufen worden.

Bibliographie.

Bemerkungen zur Scrophulose und Tuberculose nebst einem Beitrag zur Tuberculose der Conjunctiva, von W. Uhthoff. Nach Ausführungen in der Schles. Gesellschaft, med. Section, Sitzung vom 16. Nov. 1900. (Berliner klin. Wochenschr. 1900. Nr. 50.) Verf. betont gegenüber Czerny, dass bei phlyctänulärer Augen-Erkrankung zwar meistentheils auch sonstige scrophulöse Symptome nachweisbar seien, dass aber zweifellos Phlyctänen auch bei solchen Patienten vorkommen — namentlich jenseits der Kinderjahre —, welche sonst nicht die geringsten scrophulösen oder tuberculösen Zeichen darbieten. — Bemerkenswerth ist der Hinweis Uhthoff's, dass die Conjunctiva für die Resorption von Infections-Stoffen offenbar nicht sehr geeignet scheint, wie z. B. die Erfahrungen bei der Conjunctivitis diphtherica vielfach zeigen, wo oft gar keine Störung des Allgemein-Befindens stattfindet. — Verf. theilt ferner mit, dass er in der Zeit der allgemeinen Tuberculin-Behandlung eine Anzahl von Kranken mit oft recidivirenden scrophulösen Augen-Leiden mit Tuberculin behandelt habe. Bei 80 % dieser Scrophulösen trat eine ausgesprochene Reaction ein, „und so viel waren somit wahrscheinlich wirklich tuberculös". — Zum Schluss theilt Verf. einen Fall von Tuberculose der Bindehaut mit. Die Erkrankung, vom Thränen-Canal ausgehend, betraf den unteren-inneren Quadranten der Conjunctiva bulbi. Das Bemerkenswerthe an dem Falle ist, dass sowohl an dem kranken, wie an dem gesunden Auge die Conjunctiva palpebrarum des oberen Lides in einer Weise erkrankt gefunden wurde, dass das Krankheitsbild dem eines ausgesprochenen Trachoms durchaus ähnelte; doch fanden sich auch hier Gruppen kleiner grauer Knötchen. C. Hamburger.

Um Einsendung von Separatabdrücken wird gebeten (Berlin NW. 26 Schiffbauerdamm).

Verlag von Veit & Comp. in Leipzig. — Druck von Metzger & Wittig in Leipzig.

Centralblatt

für praktische

AUGENHEILKUNDE.

Herausgegeben von

Prof. Dr. J. Hirschberg, Geh. Med.-Rath, in Berlin.

Unter ständiger Mitwirkung der Herren Dr. Ancke in München, Dr. Berger in Paris, Prof. Dr. Birnbacher in Graz, Dr. Brailey in London, Prof. Dr. H. Cohn in Breslau, Doc. Dr. Cl. du Bois-Reymond in Berlin, Doc. Dr. E. Emmert in Bern, Prof. Dr. C. Gallenga in Parma, Dr. Ginsberg in Berlin, Prof. Dr. Goldzieher in Budapest, Dr. Gordon Norrie in Kopenhagen, Prof. Dr. Horstmann in Berlin, Dr. Issigonis in Smyrna, Prof. H. Knapp in New York, Prof. Dr. Krückow in Moskau, Dr. Kuthe in Berlin, Dr. Landau in Coblenz, Prof. Dr. Magnus in Breslau, Major F. P. Maynard, I. M. S., Civil Surgeon of Patna and Superintendent of the Medical School, Dr. Michaelsen in Görlitz, Dr. Moll in Berlin, Prof. Dr. J. Munk in Berlin, Dr. Neuburger in Nürnberg, Dr. Peltesohn in Hamburg, Dr. Pergens in Brüssel, Prof. Dr. Peschel in Frankfurt a. M., Dr. Purtscher in Klagenfurt, Dr. M. Reich in Petersburg, Med.-Rath Dr. Scheer in Oldenburg, Prof. Dr. Schenkl in Prag, Prof. Dr. Schwarz in Leipzig, Dr. Spiro in Berlin, Dr. Stiel in Köln.

Monatlich ein Heft. Preis des Jahrganges 12 Mark. Zu beziehen durch alle Buchhandlungen des In- und Auslandes und die Postanstalten des Deutschen Reiches.

October. Fünfundzwanzigster Jahrgang. 1901.

Inhalt: **Original-Mittheilung.** Eine seltene Augen-Verletzung. Von Dr. **Quint** in Solingen.

Referate, Uebersetzungen, Auszüge u. s. w. 1) Rapport sur la valeur de l'iridectomie dans le glaucome, par de Wecker. — 2) Die Neurologie des Auges, von Dr. H. Wilbrand, Augenarzt, und Dr. A. Sänger, Nervenarzt in Hamburg — 3) Traité des tumeurs de l'oeil de l'orbite et des annexes, par Dr. Felix Lagrange.

Journal-Uebersicht. I. A. v. Graefe's Archiv f. Ophthalmologie. LII. 2. — II. Zeitschrift für Augenheilkunde. IV, August—December und V, Januar—August. — III. Archives d'ophtalmologie. April—Juni. — IV. Annales d'oculistique. April—Juli.

Vermischtes.

Bibliographie. Nr. 1—20.

Eine seltene Augen-Verletzung.

Von Dr. **Quint** in Solingen.

Nirgendwo in der mir zugänglichen Literatur habe ich einen solchen Fall von Augen-Verletzung gefunden, wie ich ihn vor Kurzem zu beobachten Gelegenheit hatte. Der Fall ist ausserdem so eigenartig, dass ich darin die Berechtigung sehe, denselben öffentlich zu besprechen.

Ein 29jähriger Schlosser kam am 24. Juni d. J. zu mir mit der Angabe, es sei ihm vor 2 Stunden ein Brett einer Kiste, wie sie zum Transport von Eiern benutzt wird, gegen das linke Auge geflogen; es habe ein wenig aus einer kleinen Wunde der Augenbraue geblutet; er sehe mit dem

Auge noch gut, doch habe er die Empfindung, als fliege etwas vor demselben herum.

Ich fand: Im Augenbrauen-Bogen, etwa 2 cm über dem äusseren Lidwinkel, befindet sich eine kleine, verklebte Wunde von etwa $2^1/_2$ mm Länge; die Haut der Umgebung ist blutunterlaufen. Die Bindehaut des Augapfels ist aussen und unten von der Hornhaut leicht chemotisch, Druck auf diese Stellen ist etwas schmerzhaft.

Die Pupille ist ein wenig unregelmässig und eine Spur weiter als die rechte, die Vorderkammer etwas vertieft. Auf Atropin erweitert sich die Pupille schnell und ausgiebig. Die Untersuchung des Augengrundes ergiebt einen überraschenden und zunächst ganz unerklärlichen Befund. Im hinteren Theil des Glaskörpers finden sich einzelne ganz feine Blutstreifchen direct vor der Netzhaut. Etwa 3 Papillenbreiten nach aussen von der Macula, $^1/_2$ Papillenbreite unter dem horizontalen Meridian beginnend ist ein etwa $1^1/_2$ Papillenbreite langer, fast vertical verlaufender, $1^1/_4$ Papillenbreite breiter Riss in der Netz- und Aderhaut zu sehen. Auch die Lederhaut ist offenbar durchtrennt; man sieht mit grösster Deutlichkeit die innere Wundlippe der Lederhaut als glänzend weissen Streifen. Die Wunde durch die Sclera verläuft, wie deutlich wahrnehmbar, schräg von aussen hinten nach innen vorn; daher die Sichtbarkeit der Wundfläche der inneren Lippe, während die der äusseren Lippe verdeckt ist. In der Tiefe der Wunde der Augenhäute sieht man eine dunkle Stelle; sie entsteht zweifellos durch das Klaffen der Lederhautwunde; so überraschend es ist, es besteht kein Zweifel, dass man von vorne durch jenes Loch hinter den Augapfel sieht. Nicht genug damit: aus dem Loch ragen zwei weisslichglänzende, fadenförmige Gebilde in den Glaskörper hinein, die sofort den Eindruck von Haaren hervorrufen. Ein längeres liegt mit dem Wurzel-Ende der Mitte des inneren Wundrandes auf und zieht kurz vor der Netzhaut in leichtem Bogen nach innen und oben und endet mit stark eingerollter Spitze etwas unten temporalwärts von der Papille; ein zweites kleineres Haar taucht aus dem unteren Theil des Wundspalts auf, zieht mit nach vorn gerichteter starker Krümmung ebenfalls nach innen-oben und legt sich mit der Spitze von unten an das erstere Haar etwa in der Mitte desselben an.

Zuerst stehe ich rathlos vor dem Falle: ein Loch in der hinteren Augapfelwand ohne Spur einer Verletzung des vorderen Augen-Abschnitts, dazu Haare im Glaskörper. Nur eine genaue Untersuchung des Hergangs der Verletzung brachte Klarheit in das Dunkel. Der Verletzte hatte eine sog. Eierkiste zerschlagen wollen; wie die Nachforschung ergab, hatten in dem Stück Holz, welches abgesprungen und gegen das Auge geflogen war, 2 krumme Nägel von 3—4 cm Länge gesteckt. Eine kurze Ueberlegung, eine Sondirung der Wunde in der Augenbraue und das Räthsel war gelöst:

Das Brett war mit grosser Gewalt gegen den äusseren Augenhöhlenrand angeflogen; ein in demselben steckender krummer Nagel war am Augenhöhlenrand im Augenbrauen-Bogen in der Richtung nach hinten innen unten eingedrungen, hatte vermöge seiner Krümmung den wohl gerade in Einwärtsstellung befindlichen Augapfel von hinten gefasst und die hintere Wand durchstossen. Auf dem Wege durch die Augenbraue hatte er Haare aus dieser mitgenommen, zwei derselben hatte er vor sich her in das Auge hineingeschoben; der Nagel selbst war natürlich mit dem Brett wieder zurückgeflogen.

Dass diese Ueberlegung richtig war, bewies der Verlauf der nächsten Tage. Es trat nämlich eine mässige Entzündung zwischen der Hautwunde und dem Augapfel auf. Die Chemosis der Bindehaut aussen und unten, die schon bei der ersten Untersuchung vorhanden war, nahm bis zum dritten Tage noch zu; die episcleralen, viel weniger die conjunctivalen Gefässe zeigten starke Füllung. Durch Druck mit dem Sondenknopf konnte man an der Schmerzhaftigkeit der betreffenden Stellen den Weg, welchen der Nagel genommen hatte, eine Strecke weit genau bestimmen. Am fünften Tage ging die Entzündung merkbar zurück, der Augapfel nahm schnell ein äusserlich ganz normales Aussehen an.

Im Innern änderte sich vor der Hand nichts. Die Befürchtung, dass der verletzende Nagel und die Haare Entzündungs-Erreger in das Augen-Innere eingeschleppt haben könnten, bestätigte sich glücklicher Weise nicht. Vielleicht hatten der Nagel und seine Begleiter ihre doch gewiss infectiöse Beschaffenheit auf dem Wege durch die Augenhöhle verloren. Nach etwa 14 Tagen machte sich die erste Veränderung an der Wunde bemerkbar. Jene dunkle Stelle im Grunde der Wunde nahm eine grauweisse Farbe an; offenbar lieferte das retrobulbäre Gewebe ein Ersatzgewebe, welches allmählich in dem Wundtrichter nach innen vorgeschoben wurde.

Die Wundränder der Augenhäute blieben so gut wie reactionslos und betheiligten sich nicht an der Lieferung des Ersatz-Gewebes. Dieses wurde langsam über die Ebene der Netzhaut vorgeschoben und füllte den ganzen Defect aus. Nach 6 Wochen zuerst sah man spärliche Gefässe in jenem grauweissen Ersatz-Gewebe auftauchen, die aber keinen Zusammenhang mit den Gefässen der Netzhaut erkennen liessen. Dann machte sich eine schnelle Verschmälerung der Narbenfläche bemerkbar, die zur Zeit auch noch nicht ganz abgeschlossen zu sein scheint. Jetzt wird die Narbe im Augenspiegel-Bild dargestellt durch einen grauweissen länglichen Fleck von ungleicher Breite, dessen Oberfläche unregelmässig über die Netzhaut-Oberfläche hervorragt und einzelne feine Fädchen in den Glaskörper hineinsendet. Die Haare sind an und für sich und in ihrer Lage unverändert geblieben. Die Blutstreifchen im Glaskörper sind spurlos verschwunden.

Die centrale Sehschärfe des Auges beträgt $^5/_{10}$ der normalen. Das Gesichtsfeld weist einen der Narbe entsprechenden Dunkelfleck auf.

Sehr interessant ist eine subjective Wahrnehmung des sehr intelligenten Mannes. Derselbe giebt an, er bemerke seit der Verletzung bei genauem Sehen dicht oberhalb des fixirten Gegenstandes einen schmalen Umriss desselben. Besonders bemerkt er diese Erscheinung bei Beobachtung dunkler Gegenstände auf hellem Grunde. Bei Fixirung gewöhnlicher Druckschrift in $^1/_3$ m sieht er etwa 1—$1^1/_4$ mm oberhalb der Buchstaben die schwachen aber deutlichen Contouren derselben; dieselben erscheinen gewissermaassen oben etwas grau umrandet. Die Erklärung dieser Erscheinung machte mir Anfangs einige Schwierigkeiten, ich glaube aber in folgender Erklärung das Richtige zu treffen.

Die von dem obern Theil des fixirten Objectes ausgehenden Strahlenbündel treffen auf ihrem Wege kurz vor der Netzhaut das obere Haar, das, wie beschrieben, ziemlich nahe unterhalb der Macula herzieht. Der grösste Theil der Strahlen in den einzelnen Strahlenbündeln geht unbeirrt weiter und entwirft das normale Bild; ein kleiner Theil wird durch das Haar von seinem Wege abgelenkt, wird „gebeugt". Die Strahlen, welche nach oben abgelenkt werden, treffen auf das lichtstarke normale Bild des Gegenstandes, kommen in Folge dessen nicht distinct zur Wahrnehmung; diejenigen, welche nach unten gebeugt werden, entwerfen unterhalb des normalen Bildes ein lichtschwaches anderes, das natürlich nach oben projicirt wird. Dass nur gerade die oberen Ränder der Gegenstände doppelt gesehen werden, liegt daran, dass nur die von den oberen Theilen des Objectes ausgehenden Strahlenbündel, entsprechend der Lage des oberen Haares zur Netzhautmitte, der theilweisen Ablenkung — Beugung — anheimfallen.

Die Haare machen sich auch durch eine leichte Verschleierung des Objectes — „als wenn eine Thräne im Auge wäre" — bemerkbar. Natürlich lassen sich dieselben durch geeignete Vorrichtungen zur deutlichen (entoptischen) Wahrnehmung bringen.

Ob es bei dem jetzigen Zustand bleiben wird, muss die weitere Beobachtung lehren. Vor Allem hängt jedenfalls das weitere Schicksal des Auges von dem Verhalten der eingepflanzten Augenbrauen-Haare ab. Erfahrungen über solche, die unter gleichen oder ähnlichen Verhältnissen im Augengrund eingepflanzt wurden, liegen meines Wissens nicht vor.

Vielleicht werde ich Gelegenheit haben, darüber späterhin zu berichten, wie ich auch hoffe, den gewiss in mehrfacher Beziehung interessanten Fall in Kürze einem grösseren Kreis von Fachgenossen vorstellen zu können.

Referate, Uebersetzungen, Auszüge.

1) **Rapport sur la valeur de l'iridectomie dans le glaucome**, par de Wecker. (Paris. 1901. Steinheil.)

Die Arbeit ist ein Referat, welches auf dem 18. Congress der französischen ophthalmologischen Gesellschaft zur Kenntniss der Fachgenossen kam. Nach

einer historischen Einleitung, beginnend mit Guérin und seinen Scleral-Punctionen (1769) und endigend mit einer Würdigung der an Stelle der Iridectomie getretenen Operationen, spricht Verf. von dem Bestreben, gewisse Formen des Glaucoms der chirurgischen Behandlung zu entziehen und lediglich der medicamentösen Therapie zu reserviren. Im Allgemeinen stellt Verf. folgenden Satz auf:

Die Heilwirkung der anti-glaucomatösen Operationen steht in directem Verhältniss zur Erhöhung des intraocularen Druckes des zu operirenden Auges. Die Wirkung ist gleich Null, wenn der Druck nicht pathologisch erhöht ist und sich die Vernarbung der pericornealen und scleralen Wundränder unter einem normalen Augendruck vollzieht.

Die Heilwirkung der Iridectomie wird sehr wesentlich verstärkt durch Combination dieser Operation mit einer Sclerotomie, so zwar, dass letztere die zweite Iridectomie ersetzen soll, falls die erste unwirksam geblieben ist.

Moll.

---

2) **Die Neurologie des Auges.** Ein Handbuch für Nerven- und Augenärzte. Band II: Die Beziehungen des Nerven-Systems zu den Thränenorganen, zur Bindehaut und zur Hornhaut, von Dr. H. Wilbrand, Augenarzt, und Dr. A. Sänger, Nervenarzt in Hamburg. (Wiesbaden. 1901. J. F. Bergmann.)

Im zweiten Bande des ungemein ausführlich angelegten Werkes besprechen die Verff. die Anatomie, Physiologie, Pathologie der Thränensecretion, tragen die verschiedenen Anschauungen vor und theilen das dafür geltend gemachte Material mit. Sie schliessen aus ihren Betrachtungen, dass die Frage nach der Innervation der Thränendrüse noch nicht gelöst ist, die Rolle des Facialis, Trigeminus, Sympathicus dabei eine verschiedene sein kann. Sehr eingehend werden die Beziehungen des Trigeminus zum Auge erörtert. Praktisch interessiren vor Allem 2 Krankheitsbilder, der Herpes zoster ophthalmicus und die Keratitis neuroparalytica. Nach den eingehenden Erörterungen der zahlreichen Theorien urtheilen die Verff. abschliessend, dass nach ihrer Ansicht der Herpes zoster ophthalmicus die Folge eines durch neuritische oder perineuritische Processe auf den Nerven ausgeübten Reizes sei, was schon aus den Hyperästhesien und heftigen Schmerzen hervorgehe, welche dem Ausbruch der Bläschen voraufgehen oder ihn einzuleiten pflegen.

Auch die Keratitis neuroparalytica führen die Verff. auf Reizzustände im Trigeminus zurück.

Spiro.

---

3) **Traité des tumeurs de l'oeil de l'orbite et des annexes,** par Dr. Felix Lagrange. Tome premier: Tumeurs de l'oeil. (Paris, 1901, G. Steinheil.)

Verf. übergiebt den ersten Theil seines Werkes über die Geschwülste des Auges und seine Hilfs-Organe der Oeffentlichkeit, einen Band von nahezu 900 Seiten.

Es ist das Erzeugniss einer 10jährigen Arbeit; das Produkt der sorgfältigsten Untersuchung eines reichen eigenen Materials und der exacten Verarbeitung der gewaltigen Literatur der Augen-Geschwülste.

Bei der Gründlichkeit der Behandlung der pathologischen Anatomie ist die Darstellung der klinischen Verhältnisse nicht zu kurz gekommen, sondern wird mehr gewürdigt, als es in einigen der früheren Monographien geschieht.

Bezüglich der Genese der Tumoren steht Verf. ganz auf dem Boden der Lehre Waldeyer's, dass die epithelialen Geschwülste sich ausschliesslich auf epithelialem Mutterboden entwickeln, im Auge in den Theilen, die sich aus den beiden Blättern der secundären Augenblase bilden und den andren Abkömmlingen des Ektoderms; und die bindegewebigen in dem Gewebe, das sich vom mittleren Keimblatt herleitet.

Die Verschiedenartigkeit der Tumoren in der Netzhaut erklärt sich aus der innigen Vermischung der ectodermalen und mesodermalen Elemente bei ihrer Bildung.

Die Haupt-Eintheilung der Geschwülste basirt auf klinischer Grundlage, indem Verf. sie in gutartige und bösartige Tumoren scheidet.

Das ganze Werk ist in 10 Bücher eingetheilt. Die ersten 5, die den vorliegenden 1. Theil füllen, enthalten die Tumoren des Augapfels: 1. Geschwülste der Bindehaut, 2. der Lederhaut und Hornhaut, 3. des Uveal-Tractus, 4. der Netzhaut und 5. die Pseudo-Tumoren, zu denen Verf. auch die tuberculösen und syphilitischen Neubildungen rechnet.

Der 2. Theil wird in den letzten 5 Büchern die Tumoren der Orbita und der Hilfs-Organe behandeln.

Von besonderem Interesse ist es, zu erfahren, wie und von welchen Gesichtspunkten aus die Eintheilung der Sarcome des Uveal-Tractus geschieht, die von den verschiedenen Autoren stets in verschiedener Weise behandelt worden ist, so auch wieder in der letzt erschienenen Monographie von Putiata-Kerschbaumer, die keineswegs die ungetheilte Zustimmung der Fachgenossen erfahren hat.

Verf. stellt die Eintheilung von Brière, der einfache und gemischte Formen mit ihren Unterarten unterscheidet, über die von Fuchs und die von P. Kerschbaumer. An der von Fuchs tadelt er, dass so aussergewöhnliche Fälle, die ohne klinisches Interesse sind, wie z. B. das Sarcom, verbunden mit Tuberculose oder Cholestearin, die Bedeutung einer Unterart bekommen. Die Eintheilung von P. Kerschbaumer sei künstlich; denn wenn sie unterscheidet 1. Angio-Sarcom, 2. Melano-Sarcom, 3. Leuko-Sarcom u.s.w., so sei das schon darum widersinnig, als das Angio-Sarcom sowohl melanotisch, als leukotisch ist, also bald in die 2., bald in die 3. Rubrik gehört.

Im Gegensatz zu manchen seiner Vorgänger legt er den grössten Werth auf das Vorhandensein oder das Fehlen der echten Melanose, da letztere dem Sarcom eine besondere Bösartigkeit verleiht. Er stellt daher die beiden Hauptgruppen auf: 1. Melano-Sarcom, 2. Leuko-Sarcom. Nach seiner Vermuthung ist das echte Melanin autochthonen Ursprungs; jedoch lässt sich bei dem heutigen Stand der Histologie und Histochemie die Möglichkeit eines hämatogenen Ursprungs nicht von der Hand weisen. Die Eisen-Reaction hat nur relativen Werth, da sie nur bei frischer Herkunft des Blutpigments positiv ist. Dagegen sollen gewisse Einzelheiten in Form und Gruppirung den Pigment-Zellen erlauben, ihren Ursprung zu erkennen.

Charakteristisch für die wahre Melanose ist die Widerstandsfähigkeit gegen Schwefelsäure, wenn sie auch über die Herkunft des Pigments keinen Aufschluss giebt. Verf. giebt daher folgende Definition des melanotischen und leukotischen Sarcoms: Ein melanotisches Sarcom ist ein solches, dessen Zellen Pigment-Körner umschliessen, die fähig sind, länger einwirkender Schwefelsäure zu widerstehen, was auch der Ursprung dieser Körner sein mag und unbekümmert darum, ob die Eisen-Reaction positiv oder negativ ist — also eine Anschauung, die der von P. Kerschbaumer diametral gegenüber-

steht. — Das Leuko-Sarcom enthält kein Pigment oder wenigstens nur Reste von Chorioideal-Pigment und vereinzelte Blutpigmentreste.

Dann befürwortet Verf. die Theorie Leber's, dass in gewissen Fällen das Pigment einer Wucherung des Pigment-Epithels seine Entstehung verdankt.

Die beiden Hauptgruppen umfassen Unterarten, für die 3 Haupteigenschaften bestimmend sind: 1. die Form der Zellen, 2. ihr Ursprung und 3. der Zustand der Gefässe. In die erste Rubrik gehören die Rund-, Spindel- und Riesenzellen-Sarcome, in die zweite die endothelialen Sarcome mit ihren verschiedenen Formen wie Angio-Sarcom, Lymphangio-Sarcom, tubulöses und alveoläres Sarcom, und schliesslich in die dritte Rubrik das teleangiectatische und cavernöse Sarcom. Die Vorgänge der Entartung, die Verknöcherung oder dergl. können den einzelnen Formen wieder neue Unterabtheilungen geben.

In derselben sinngemässen Weise geschieht die Eintheilung der Netzhautgeschwülste: I. Gutartige Tumoren [a) Cysten und cystische Degeneration der Retina, b) Cysticercus). II. Bösartige Tumoren. Unter die erste Klasse von II rechnet er die eigentlichen Geschwülste der Retina, die gewöhnlich unter den Namen Glioma ret. zusammengefasst werden; er unterscheidet hier a) Neuroglioma ganglionare, b) Neuroepithelioma, c) tubulöses Angio-Sarcom und d) kleinzelliges Rundzellen-Sarcom. In die 2. Klasse bringt Verf. die Neubildungen der Pars ciliaris retinae, a) das Epithelioma cylindricum und b) das Carcinoma alveolare seu diffusum. Während den Tumoren dieser ersten beiden Klassen sich in Geweben des distalen Blattes der secundären Augenblase entwickeln, so bildet die 3. Classe die Geschwülste des proximalen Blattes derselben, des Pigment-Epithels.

Der grosse Umfang des Werkes braucht den belehrung-suchenden Leser nicht abzuschrecken; denn die Zusammenstellung ist sehr übersichtlich und das Wesentliche wird immer genügend hervorgehoben. Auch nehmen Tabellen, eigene und fremde Krankengeschichten und Literatur-Verzeichnisse einen grossen Raum ein.

Die Ausstattung des Buches, der Druck, die ein- und mehrfarbigen Abbildungen verdienen besonderes Lob. Fehr.

Journal-Uebersicht.

I. A. v. Graefe's Archiv f. Ophthalmologie. LII. 2.

1) **Beitrag zur Kenntniss der Angiosclerose der Central-Gefässe des Auges,** von Dr. E. Hertel, Privatdocenten und I. Assistenten der Jenaer Augen-Klinik.

Verf. hat seit mehreren Jahren bei allen an Angiosclerose leidenden Patienten der Jenaer Kliniken die Augen eingehend untersucht und konnte im Laufe der Zeit die Augen von 14 gestorbenen Kranken anatomisch untersuchen. Fälle von Diabetes, ausgesprochener Nephritis und hochgradiger Anämie wurden ausgeschlossen. In vivo waren die Veränderungen kaum nennenswerth und niemals Functions-Störungen vorhanden, welche nicht eine andre, näher liegende Erklärung fanden.

Bei der Untersuchung der Arterien der Augen fiel der Reichthum an elastischen Fasern auf, welche besonders durch die Weigert'sche Färbung scharf hervortraten. Nicht nur die Elastica int., sondern auch die feine,

anscheinend homogene Schicht, welche dem Endothel anliegt, enthielt elastische Elemente. Die Media enthielt nur spärliche, dagegen die Adventitia wiederum sehr reichliche elastische Fasern. Bei den Venen fehlte die Elastica int., die schmale Media war arm an Muskelfasern und reich an elastischen, die Adventitia zeigte sich spärlich entwickelt und barg nur wenige elastische Fasern.

Untersuchungen normaler Augen ergaben, dass diese Verhältnisse nichts der Angiosclerose eigenthümliches sind, sondern Alters-Veränderungen darstellen. Der Reichthum an elastischen Fasern wächst, unabhängig von der Arteriosclerose, von der Jugend bis zum Alter, und zwar nicht nur an den Gefässen, sondern auch in den Scheiden und Zwischen-Scheiden des Opticus, sowie in der Lamina cribrosa. Dem entsprechend nimmt auch die Dicke der Gefässwandungen zu, bis in die mittleren Lebensjahre stärker, dann relativ schwächer. Die Lumina der Central-Gefässe sind Ende der 20er Jahre etwa doppelt so weit als bei der Geburt, dann scheint ein Stillstand einzutreten. Auch in diesem Punkte macht es keinen Unterschied, ob Angiosclerose besteht oder nicht.

In einer Reihe von Fällen fanden sich in den Arterien buckelige Verdickungen der Intima, welche einen mehr oder minder grossen Theil des Gefäss-Umfanges einnahmen und, als allmählich ansteigende und abfallende Vorsprünge, der Wandung relativ breit aufsassen. Sie bestanden der Hauptsache nach aus elastischen Fasern und waren aus der Elastica int. hervorgegangen, deren aufgefaserte Züge sich einerseits in die Buckel und andrerseits in die Media hinein verfolgen liessen. Daneben deutete die Anwesenheit von Rund-Zellen und festen Einlagerungen von kernreichem Bindegewebe auf entzündliche Processe hin. Diese traten an den Venen mehr in den Vordergrund, bei denen die Buckelbildung seltener war, als bei den Arterien, wie überhaupt die Arterien ausgeprägtere Veränderungen zeigten. Im Ganzen waren die mehr central gelegenen Gefäss-Abschnitte mehr befallen, als die peripheren, so dass die Netzhaut-Gefässe selbst sich nur in wenigen Fällen erkrankt zeigten.

Jedenfalls ist die Möglichkeit gegeben, dass die Sclerose Verengerung oder gar Verschluss des Lumens bewirkt, und auch in ersterem Falle zu Circulations-Störungen führt, wenn die Herzaction geschädigt ist. Sind Gefäss-Veränderungen sichtbar, so kann trotzdem die Function des Auges ganz normal sein. Andrerseits beweist aber der negative Spiegel-Befund nicht, dass die Gefässe normal sind. Er gestattet daher auch keinen Schluss auf den Zustand der Hirn-Gefässe, die ebenso wie die Gefässe der Netzhaut trotzdem erkrankt sein können.

---

2) **Anatomische Untersuchung über Exenteratio bulbi als Prophylaxe sympathischer Ophthalmie,** von Dr. med. Sophus Ruge, Assistenz-Arzt in Greifswald.

Bei einem Patienten, dem rothglühendes Eisen in's linke Auge geflogen war, musste nach 10 Tagen wegen beginnender Panophthalmie der Bulbus exenterirt werden: Anwendung des Löffels und Auswischen des Scleral-Sacks mit Sublimat-Lösung und Gaze-Bausch. Wegen Verwachsung der Conjunctival-Blätter und Narben-Ectropium werden 8 Wochen später Bulbus, Conjunctiva und Lidränder exstirpirt und die Lidreste vernäht.

Der Scleralstumpf war in ein narbiges Gewebe umgewandelt, welches an einzelnen Stellen noch entzündliche Erscheinungen zeigte und neben häma-

togenem echtes Pigment enthielt, wie die mikrochemische Untersuchung unzweideutig nachwies. Das echte Pigment lag in kleinen runden Häufchen zwischen den Zellen und war jedenfalls trotz aller Vorsicht zurückgebliebenes Chorioideal-Pigment.

Kann bei sorgsamster Operation Pigment haften bleiben, so muss man auch mit der Möglichkeit rechnen, dass unter Umständen kleine Chorioideal-Reste und Mikro-Organismen nicht entfernt werden, und darf man den Schluss ziehen, dass die Exenteration die sympathische Ophthalmie weniger sicher zu verhüten im Stande ist, als die Enucleation.

---

3) **Ueber das graphische Registriren der Vorwärts- und Rückwärts-Bewegungen des Auges.** Experimentelle Arbeit aus dem Laboratorium von Prof. Koster in Leiden, von A. Tuyl, ehem. Assistenten der Augen-Klinik in Leiden, Augen-Arzt in Alkmaar (Holland).

Verf. bediente sich eines sinnreichen Apparates, welcher eine graphische Registrirung der Bulbus-Bewegungen gestattete. Die Versuche lehrten, dass der Augapfel systolische und respiratorische Vorwärts- und Rückwärts-Bewegungen ausführt, die seitens der Lider eine gewisse Hemmung erfahren. Beim Schliessen der Lider verschiebt sich der Augapfel in Folge der Contraction des M. orbicularis nach hinten und oben. Bei Erweiterung der Lidspalte rückt der Bulbus nach vorne und unten, wahrscheinlich in Folge des Drucks, welcher seitens des M. levat. palp. sup. direct auf den oberen-hinteren Abschnitt ausgeübt wird. Bei gleichzeitiger und gleichartiger Contraction der Mm. rect. int. und ext. erfolgt eine Verschiebung nach hinten. Die Excursionen betragen Bruchtheile eines Millimeters.

Die graphische Registrirung kann praktisch von Bedeutung werden, wenn es sich darum handelt, den therapeutischen Erfolg bei pulsirendem Exophthalmus zu controliren, oder zu entscheiden, ob ein retrobulbärer Tumor gefässreich ist oder nicht.

---

4) **Der Herpes iris des Auges,** von Dr. Victor Hanke, Assistenten an der Univ.-Augen-Klinik des Hofrath Prof. Dr. E. Fuchs in Wien.

Da bei Erythema exsudativum multiforme und speciell bei Herpes iris und Herpes circinatus Augen-Erkrankungen selten auftreten, so ist die Literatur über diese Complication dürftig.

Die Augen können bei den schwersten, tödtlich verlaufenden Fällen intact bleiben und bei geringfügigen Haut-Veränderungen erkranken. Man kann 2 Formen unterscheiden: 1. die leichtere, bei welcher subjective Reiz-Erscheinungen fehlen und neben leicht entzündlichen Veränderungen vor Allem ein Conjunctival-Oedem auffällt; 2. die schwerere, welche unter dem Bilde einer membranösen Conjunctivitis verläuft. Zunächst wird die Lid-Bindehaut und fernerhin bei Steigerung des Processes die der Uebergangsfalte und des Augapfels ergriffen, worauf unter Umständen Verschwärung der Hornhaut folgt.

Aus der mikroskopischen Untersuchung eines einschlägigen schwereren Falles ist besonders hervorzuheben, dass in der Bindehaut ein massiges, zähes, faserstoff-reiches Exsudat sich fand, welches nach rasch vollzogener Umwandlung in Hyalin durch zelliges Entzündungs-Product an die Oberfläche gedrängt wurde und hier eine zusammenhängende, glasige Haut bildete. In dem einen Auge waren Streptokokken nachweisbar, doch in so geringer Zahl, dass sie als Erreger der Veränderungen nicht angesehen werden konnten.

In dem andren Auge, bei welchem der ganze vordere Bulbus-Abschnitt mit erkrankt war, fanden sich massenhafte Streptokokken, so dass sie, wenn auch nicht die ursprüngliche Entzündung angefacht, doch vermuthlich die deletäre Steigerung der Gewebs-Veränderungen verursacht hatten.

Sind die ätiologischen Verhältnisse der Conjunctivitis membranacea zur Zeit wenig geklärt, so ist diese bisher wenig beachtete Form geeignet, die Anschauungen noch mehr zu verwirren.

Sehen wir von vereinzelten, sehr schweren Fällen ab, bei denen Hornhaut und Iris afficirt waren, so ist die bei Herpes iris vorkommende Conjunctivitis membranacea mit relativ geringen subjectiven Beschwerden verbunden und im Ganzen gutartig. Die abgeschlossenen Membranen erneuern sich rasch, aber bald in geringerem Umfange, und schliesslich wird die Conjunctiva wieder ganz normal.

Therapeutisch bedarf es nur antiseptischer Spülungen, die Entfernung der Membranen ist überflüssig.

---

5) **Ueber Cysten-Bildung an der Hornhaut-Oberfläche**, von Dr. F. Schieck, Privatdocenten und I. Assistenten an der königl. Universitäts-Augen-Klinik zu Halle a. S.

Bei dem an schwerer Blennorrhöe erkrankten rechten Auge eines 20jähr. Mannes hatte die stark chemotische Bindehaut soweit die Hornhaut überragt, dass $^2/_3$ der letzteren bedeckt war. Im sichtbaren Drittel traten 2 Iris-Vorfälle hervor. Bei der Entlassung fanden sich auf der Hornhaut 2 kleine bläschenartige Gebilde. Nach etwa einem Jahre war ein schmaler Saum am unteren Hornhaut-Rande getrübt, die ganze übrige Membran in einen 20 : 9 mm grossen cysten-artigen Tumor verwandelt, welcher an 3 Stellen verticale Abschnürungen zeigte und von Conjunctiva überzogen wurde. Bei der Untersuchung ergab sich, dass es sich um 3 Cysten handelte, welche durch Querwände vollkommen von einander geschieden waren und den vorderen Lamellen der Hornhaut aufsassen. Die M. Bowman fehlte. Nirgends bestand eine Communication der Cysten mit dem Innern des Bulbus. An der Stelle der früheren Iris-Vorfälle hatte sich ein straffes Bindegewebe gebildet. Die Iris lag der Hornhaut an. Die innere Wand der Cysten war in ihrer ganzen Ausdehnung von Platten-Epithel überzogen.

Verf. vermuthet, dass zu der Zeit, als die chemotische Bindehaut die Hornhaut überlagerte, zwischen beiden partielle Verlöthungen stattfanden. Die so gebildeten, ursprünglich flachen Hohlräume waren an der Basis von Hornhaut-Epithel, im Uebrigen von Bindehaut-Epithel bedeckt. Beim Wachsthum der Cysten wurde das Hornhaut-Epithel durch Druck abgeplattet.

---

6) **Zur Kenntniss der binocularen Tiefen-Wahrnehmung**, von Prof. Elschnig in Wien.

Bei stereoskopisch-photographischen Aufnahmen erscheint ein kugelförmiges Object in 30 cm Abstand im Stereoskop überplastisch, d. h. in der Sehlinie elliptisch ausgezogen. Dasselbe ist bei directer Betrachtung der Fall. Wie Verf. durch Zeichnung und Rechnung nachweist, liegt die Ursache dieser Erscheinung darin, dass verschieden entfernte Theile der Kugel-Oberfläche eine verschiedene Bildgrösse ergeben.

Bei wachsender Object-Distanz nimmt die Ueberplasticität ab, so dass bei 2 m Abstand die Kugel normal, eventuell schon am vorderen Pole abgeflacht gesehen wird. Ebenso verschwindet die Ueberplasticität, wenn man

eine kleine Kugel wählt, welche weniger als $^3/_4$ cm Durchmesser hat. Abducirende Prismen, welche das Object scheinbar näher rücken, erhöhen; adducirende Prismen, welche die Object-Distanz scheinbar vergrössern, vermindern die Ueberplasticität.

---

7) **Die Lage des Sphincter-Centrums.** Eine experimentelle Studie, von Prof. St. Bernheimer in Innsbruck.

Wie bekannt, war Verf. auf verschiedenen Wegen zu dem Ergebniss gelangt, dass die paarigen, kleinzelligen Medial-Kerne beim Affen — und auch wohl beim Menschen — als gleichseitige Sphincter-Kerne anzusehen sind. Für diese Annahme ist jetzt noch ein unzweideutiger Beweis erbracht worden. Ein Affe, bei welchem durch eine äusserst subtile Operation der rechte kleinzellige Medial-Kern mit einem Messerchen isolirt zerstört worden, wie die spätere Section ergab, zeigte 4 Wochen lang starke Erweiterung und Starre der rechten Pupille, während die linke normal war und auch auf Belichtung und Beschattung des rechten Auges prompt reagirte. Sonst keine Abnormität.

Bei mehreren andren Versuchs-Thieren, welche keine Pupillen-Veränderungen zeigten, konnte nachgewiesen werden, dass das Messer die kleinzelligen Medial-Kerne nicht getroffen hatte.

---

8) **Ueber Rand-Sclerose und Rand-Atrophie der Hornhaut,** von Prof. Dr. Ernst Fuchs in Wien.

Verf. beobachtete mehrere Fälle, in denen sich bei älteren Leuten ohne Geschwürs-Bildung am Rande der Hornhaut eine rinnen-artige Vertiefung bildete und zwar im Anschluss an Arcus senilis. Auf mancherlei Einzelheiten, wie auch auf ähnliche Beobachtungen bei jüngeren Individuen kann hier nicht eingegangen werden, und es mag genügen, das Resultat der in einem Falle (63jähr. Mann) nach Enucleation des glaucomatösen Bulbus ermöglichten anatomischen Untersuchung kurz wiederzugeben.

Die sich rings um die Hornhaut ziehende, etwas vorgewölbte Rinne war centralwärts durch einen steil abfallenden Rand begrenzt und stieg nach dem Limbus allmählich an. Im Grunde der Rinne hatte die Hornhaut um ein Drittel ihrer Dicke abgenommen. Die Bowman'sche Membran hörte etwa 2 mm centralwärts von dem steilen Rande auf, so dass das Epithel den Hornhaut-Lamellen direct auflag, deren oberste Lagen aufgelockert, kernreicher und gefässhaltig waren. Weiter nach der Rinne hin fanden sich dieselben Veränderungen auch in den tieferen Hornhaut-Lamellen. Dieselben waren hier zum Theil in ein von zahlreichen Blutgefässen durchzogenes Bindegewebe umgewandelt, welches sich bis zum Limbus erstreckte und, normalem Hornhautgewebe vorgelagert, den Grund der Rinne bildete. In dem Gewebe fanden sich langgestreckte Kerne der Bindegewebsfasern, dagegen keine Rand-Zellen, welche auf entzündliche Processe hindeuten. Es ist, wie wenn die Hornhaut-Lamellen sich unter Zunahme der Kerne und Neubildung von Gefässen aufgelöst hätten. Die Oberfläche der Rinne war im Bereiche der centralen Wand von Hornhaut-Epithel, im Uebrigen von Bindehaut-Epithel bedeckt. Die hinteren Lagen der Hornhaut und die Membr. Descemeti waren normal.

Verf. vermuthet, dass die Gefäss-Wucherung vom Rande her den krankhaften Process einleitet. Möglicher Weise wirken die hyalinen Schollen des Arcus senilis als Reiz, welches die Gefäss-Wucherung auslöst.

---

9) **Ringförmiges Sarcom der Iris und des Ciliarkörpers,** von Dr. O. Kopetzky v. Rechtperg in Wien. (Aus der Univ.-Augen-Klinik des Herrn Hofrath Prof. Dr. E. Fuchs in Wien.)

An dem rechten Auge eines 20jährigen Mannes wurden wegen Druck-Steigerung, deren Ursache vorläufig nicht erkennbar war, 2 Iridectomien gemacht. Die Beschwerden nahmen zu, doch kam es erst 9 Jahre später zur Enucleation. Die Untersuchung ergab ein zum Theil pigmentirtes Spindelzellen-Sarcom, welches die ganze Iris und sämmtliche Ciliar-Fortsätze mit einem angrenzenden Theile des Ciliarmuskels einnahm. Iris und Ciliarkörper waren, da das Sarcom-Gewebe gewissermaassen die Stelle des normalen Gewebes einnahm, in ihrer Form wenig verändert, und, soweit erkrankt, durch eine ziemlich scharfe Grenze gegen die gesunden Partien abgegrenzt.

---

10) **Ein Fall von atrophischer Degeneration der Netzhaut und des Sehnerven mit hochgradiger Endarteriitis der Arteria centralis retinae bei Diabetes mellitus,** von Dr. Hummelsheim in Bonn und Prof. Dr. Leber in Heidelberg.

Der Fall konnte klinisch nur unvollständig beobachtet werden. Die zahlreichen anatomischen Einzelheiten lassen sich in einem kurzen Referate ebenso wenig wiedergeben, wie die eingehenden Erörterungen über die Deutung des erhobenen Befundes.

---

11) **Experimentelle Untersuchungen über die Pathogenese der Methylalkohol-Amblyopie,** von Dr. A. Birch-Hirschfeld, Docenten und Assistenten an der Universitäts-Augen-Heilanstalt in Leipzig.

Da die chronische Vergiftung von Thieren mit Aethyl- und Amylalkohol Schwierigkeiten begegnet, so ging Verf. auf dem Wege vor, dass er acute Vergiftungen mit Methylalkohol herbeiführte, von dem bekannt ist, dass er auf das Auge rasch deletäre Wirkungen ausübt, welche in leichteren Krankheitsfällen nach der klinischen Seite hin eine gewisse Analogie mit der chronischen Alkohol-Amblyopie des Menschen darbieten. Kaninchen und Hühnern wurde verdünnter Methylalkohol tropfenweise eingeflösst,, wobei sich die Erscheinungen des Rausches manchmal schon während des Eintropfens zeigten. Mit dem Augen-Spiegel konnten niemals Veränderungen nachgewiesen werden. Die Thiere starben entweder nach starker Abmagerung oder wurden sterbend getödtet. Die anatomische Untersuchung ergab, dass zunächst die nervösen Elemente der Netzhaut ausgesprochene Zerfalls-Erscheinungen darboten, und dass nur in einem Falle secundär eine partielle Degeneration des Sehnerven aufgetreten war, ohne jede Complication mit entzündlichen Processen.

Verf. verweist auf die wenig bekannte Arbeit eines russischen Forschers, Rymowitsch, welcher bei experimentell erzeugter chronischer Aethyl- und Amylalkohol-Vergiftung zu ähnlichen Resultaten gelangte.

---

12) **Helmbold's Perimeter nebst einigen Veränderungs-Vorschlägen,** von Prof. Dr. W. v. Zehender, zur Zeit in München.

Verf. hält das Helmbold'sche Perimeter (Klin. Monatsbl. 1897, S. 435) für sehr brauchbar. Die vorgeschlagenen Veränderungen würden ohne genaue Beschreibung des Apparates und ohne Zeichnung nicht verständlich sein.

Scheer.

II. Zeitschrift für Augenheilkunde. IV. Heft 2. August.

1) **Sieben Extractionen von intraocularen Cysticerken,** von Geh. Med.-Rath Prof. Dr. Schmidt-Rimpler.

Die auffallende Verminderung der Fälle von intraocularen Cysticerken, wie sie Hirschberg für Berlin[1] nachgewiesen hat, findet sich in den letzten Jahren auch in Göttingen. Dort wurden 1871—1890 noch 20 Operationen gemacht, von 1890—1900 vom Verf. sieben. Diese 7 Fälle theilt Verf. eingehend mit. Er benutzte das Verfahren v. Graefe's mit Modificationen. Die Heilung erfolgte stets entzündungsfrei. Bei sechs war das Sehvermögen durch Glaskörper-Trübung und Netzhaut-Ablösung schon vor der Operation geschwunden und blieb unbrauchbar, in einem Falle stieg es von $^1/_2$ auf $^1/_1$. 4 Mal sass der Cysticercus im Glaskörper, 3 Mal unter der Netzhaut.

---

2) **Zur pathologischen Anatomie des Bindehaut-Eczemes,** von Prof. v. Michel.

Verf. betont, dass das Wesen des gewöhnlich als Phlyktäne bezeichneten Eczems der Bindehaut gleichartig demjenigen der äusseren Haut ist, deshalb ist es auch so zu bezeichnen. Klinisch wie pathologisch-anatomisch sind drei Stadien zu unterscheiden, das der Knötchen- oder Papel-Bildung, das der Bläschen- und Pustel- bezw. Geschwürs-Bildung, das Stadium der Heilung. Der Name Phlyktäne bezeichnet nur das zweite Stadium.

Verf. theilt die pathologisch-anatomischen Befunde der einzelnen Stadien mit, auf Grund derer das Eczem als eine umschriebene, selbst hämorrhagische Entzündung des Gewebes zu bezeichnen ist. Je nach der Heftigkeit der Entzündung schliesst sich der Substanz-Verlust der Knötchen-Bildung unmittelbar an, oder letzterem geht eine Bläschen-Bildung voraus.

Analog dem Haut-Eczem sind äussere Reize mechanischer, thermischer, chemischer Natur Ursachen des Bindehaut-Eczems, wobei für die Bindehaut die Voraussetzung zu machen ist, dass eine solche Schädlichkeit das Epithel nur wenig schädigt und sich auf einen Raum von geringer Ausdehnung beschränkt. Aehnlich könnten auch entzündungs-erregende Bacterien sich verhalten.

---

3) **Iris-Tuberculose und Erysipel,** von Dr. F. Zimmermann in Wien. (Aus der Augen-Klinik von Prof. Fuchs.)

Bei einem Falle von Iris-Tuberculose bewirkte das Auftreten eines Erysipels eine auffallende Besserung, bis ein Rückfall eintrat. Ein excidirtes Irisstück sicherte die Diagnose anatomisch. Nach des Verf.'s Ansicht war die durch das Erysipel bewirkte Hyperämie bei Verlangsamung der Blutströmung der heilende Factor.

Heft 3. September.

1) **Die operative Behandlung des pulsirenden Exophthalmus,** von Dr. Golowin, Privatdocenten in Moskau.

Die operative Behandlung des pulsirenden Exophthalmus war bisher gewöhnlich die Unterbindung der Carotis communis. Verf. wendet sich gegen deren allgemeine Anwendung, spricht sich für Individualisirung aus und wünscht Beschränkung der Operation auf Fälle, wo sich bedeutende Hirn-

---

[1] In Berlin giebt es eigentlich keine Augen-Finnen mehr, nur noch gelegentlich — eine falsche Diagnose. H.

symptome zeigen. Sind die Krankheits-Erscheinungen auf die Orbita beschränkt, so empfiehlt er Operation in der Augenhöhle, ein Verfahren, das er an der Hand mehrerer Fälle eingehend beschreibt. Dies Verfahren der Unterbindung der Vena ophthalmica geschieht am besten nach einer temporären Resection der äusseren Orbitalwand. Es ist auch bei Recidiven nach Unterbindung der Carotis communis anzuwenden.

2) **Ein seltener Fall von Cholestearin-Bildung in der vorderen Kammer mit pathologisch-anatomischer Untersuchung,** von Dr. Josef Helbron, I. Assistenten der Universitäts-Augen-Klinik.

Die Vorderkammer eines glaucomatös entarteten Auges war mit Cholestearin-Krystallen angefüllt. Die Nadeln lagen in einer theils fettig, theils hyalin degenerirten Fribrinmasse. Nach dem anatomischen Befunde scheint auch hier das Cholestearin in der Linse gebildet und erst secundär nach Berstung der Linsenkapsel in die Vorderkammer gelangt zu sein.[1]

3) **Die Müller-Lyer'sche Täuschung,** von Prof. J. Stilling in Strassburg.

4) **Zum Faserverlauf der Augennerven,** von Prof. J. Stilling in Strassburg. Richtigstellungen zu Bernheimer's Darstellung im Graefe-Saemisch.

5) **Zusammentreffen von Pneumokokken-Conjunctivitis mit Pneumokokken-Angina,** von Dr. Denig in New York.

Bei einem 34jährigen Manne trat eine Augen-Entzündung unter dem Bilde einer gonorrhoischen Entzündung auf, gleichzeitig bestand Hals-Entzündung. Die Untersuchung des Secrets ergab Reincultur von Pneumokokken im Augensecret, Mischinfection von Pneumokokken mit andren Bakterien im Halse. Die Infection erfolgt durch Contact-Infection mit Speichel. Die Heilung erfolgte in 12 Tagen vollständig.

Heft 4. October.

1) **Eine Dipteren-Larve in der vorderen Augenkammer,** von Dr. Krautner in Klagenfurt.

In der Vorderkammer eines 9jährigen Kindes, das einen Wespenstich am Auge erlitten hatte, fand Verf. ein halbes Jahr darauf in iritischem Exsudat eine Dipteren-Larve, wahrscheinlich von der Ochsenbremse. Bei der Extraction starb das Kind in der Narkose.

2) **Ueber eine Chorioiditis paramacularis und das Oedem der Macula lutea,** von Dr. v. Ammon. (Aus der Universitäts-Augen-Klinik in München.)

Bei einer ungemein rasch verlaufenden Chorioiditis, die in der Nähe der Macula localisirt war, beobachtete Verf. im Macular-Gebiete das Auftreten einer Sternfigur, die aus gleich grossen, hellglänzenden, radiären Streifen zusammengesetzt war. Der Process verlief, ohne eine Spur zurückzulassen, ist deshalb als Ausdruck eines collateralen Oedems der Macula aufzufassen. Dabei ist die Bildung einer Sternfigur noch nicht genügend geklärt.

[1] In meinem Fall (D. Z. f. pr. Med. 1874) war die Linse nur luxirt, nicht geborsten. Vgl. auch Einführung, II, 1, 129. H.

3) **Ueber Heilung von Linsen-Verletzungen beim Kaninchen und der Ziege.** Experimentelle Studie von Dr. P. Knapp. (Aus der Universitäts-Augen-Klinik in Zürich.)

Beim Kaninchen bemerkte Verf., dass beim weissen Kaninchen Linsen-Verletzungen nur in geringen Trübungen unter der Kapselwunde führten, während bei schwarzen Kaninchen stets starke Linsen-Quellungen und Trübung der ganzen Linse eintreten.

Die Linse der Ziege erträgt Verletzungen sehr gut, ohne Total-Cataract zu bekommen. Die Kernpartien zeigten auch nach perforirenden Schnitten keinen Zerfall.

Es folgen **Gesellschafts-Berichte** und **Referate.**

Heft 5. November.

1) **Ueber den Conus,** von Prof. J. Stilling in Strassburg.

Verf. vertheidigt seinen Satz, dass das hochgradig myopische Auge ein hydropisch entartetes, dass die excessive deletäre Myopie nichts Anderes sei, als eine Abart der gewöhnlichen Hydrophthalmie oder Buphthalmie. Es kommt ihm dabei auf Vermehrung der Flüssigkeit im Auge an, während der Druck in Folge Nachgiebigkeit der Sclera unverändert bleiben kann.

Von dieser krankhaften Form ist eine einfache Form der erworbenen Myopie ohne krankhafte Veränderungen mit einfachem Conus zu scheiden. Bei dieser Conus-Bildung wird der Scleral-Canal verzogen, während die Chorioidea gar nicht oder nur in geringstem Maasse atrophirt. Die Zugkraft, welche diese Verziehung bedingt, und der eine stärkere Sclera grösseren Widerstand leistet, sucht Verf. in den äusseren Augenmuskeln.

Während die Verziehung in Augen mit Conus ohne sonstige krankhafte Veränderungen stets nach einer Richtung stattfindet, muss in krankhaft vergrösserten Augen die Papille an der allgemeinen Dehnung theilnehmen. Da die äusseren Zugkräfte auch hier wirken, aber bei der grösseren Fläche grössere Wirkungen haben müssen, so entsteht in Bezug auf die Conus-Bildung eine grössere Veränderung und grössere Mannigfaltigkeit. Wie beim einfachen Conus beschreibt Verf. diese Veränderungen nach pathologisch-anatomischen Untersuchungen. Die Wände des Scleral-Canals werden stark gedehnt und verzogen, die Chorioidea ist hochgradig verändert, das Pigment fehlt auf weite Strecken, die Retina atrophirt streckenweise.

Die Gestaltsveränderung zeigt auch hier meist temporale Verziehungen. Diese sind wie beim einfachen Conus durch die Zugkraft des oberen schrägen Muskels zu erklären, die durch Contraction des Rectus internus verstärkt werden werden kann.

Den Unterschied zwischen den Folgen der Vergrösserung buphthalmischer und excessiv myopischer Augen sieht Verf. darin, dass der Dehnungsprocess in myopischen Augen zu einer Zeit beginnt, in welcher die Sclera ihre normale Entwickelung noch nicht vollendet hat und nachgiebiger ist. Ist solche Nachgiebigkeit nicht mehr möglich, so kommt statt des Conus eine glaucomatöse Excavation zu Stande.

---

2) **Ueber Sclero-Keratitis rheumatica nebst Bemerkungen über die Wirkung von Natrium salicylicum und Aspirin,** von Dr. Pfalz in Düsseldorf.

Das vom Verf. beschriebene Krankheitsbild ist charakterisirt durch plötzliches Auftreten einer umschriebenen ciliaren Injection an einer Stelle des Hornhaut-Randes mit leichter Druck-Empfindlichkeit, allmählicher Ausdehnung der Injection auf die ganze Hornhaut-Peripherie und die weitere Umgebung. Im Verlaufe kommen zarte Trübungen im Parenchym der Randzone vor. Dauer etwa 3 Wochen.

Eventuell zutretende Iritis zeigt keine Neigung zu Synechien. Salicyl wirkt prompt heilend; wird es nicht vertragen, so ist Aspirin zu empfehlen, das jedoch nicht so rasch wirkt, auch die Diaphorese weniger anregt.

---

3) **Persistirende Pupillar-Membran mit Adhärenz an der Cornea,** von Dr. Wüstefeld, Assistent. (Aus der Univ.-Augen-Klinik in Würzburg.)

Beschreibung zweier Fälle. Verf. ist der Ansicht, dass es sich um eine Entwickelungs-Hemmung handelt, indem die Spaltung der aus derselben Mesoderm-Schicht entstehenden Cornea propria und Pupillar-Membran an einzelnen Stellen ausblieb.

---

4) **Ein neuer Fall von frei beweglichen Pigment-Klümpchen in der vorderen Augenkammer,** von Dr. Apetz. (Aus der Universitäts-Augen-Klinik in Würzburg.)

Es folgen **Gesellschafts-Berichte** und **Referate.**

Heft 5. December.

1) **Ueber Echinococcus der Augenhöhle,** von Dr. S. Golowin in Moskau.

Verf. beschreibt einen eigenen Fall, der sich durch übermässige Dicke und Festigkeit der fibrinösen Kapsel auszeichnete, und giebt anschliessend eine Literatur-Uebersicht der russischen Fälle von Echinococcus der Augenhöhle, deren er 17 anführt.

---

2) **Drei Fälle von Glaucoma und chronische Otitis media cat.,** von Dr. R. Bijlsma in Middelburg (Holland).

---

3) **Die Grösse der Zerstreuungs-Kreise durch Periskopie,** von Dr. Schoute in Amsterdam.

Verf. machte seine Beobachtungen mit Hülfe der Skiaskopie an zwei Augen. Das Zerstreuungs-Gebiet wurde sehr breit gefunden, zwischen 180 und 280 μ. Die Zerstreuung wirkt in der Netzhaut-Peripherie störender als im Centrum, da die Netzhaut in der Peripherie empfindlicher gegen Lichteindrücke ist, deshalb einen grösseren Theil der Zerstreuungs-Kreise zur Wahrnehmung bringt.

---

4) **Zur Anatomie des Glaucoma haemorrhagicum,** von Dr. M. Meyerhof. (Aus der Augen-Klinik von Dr. Gutmann in Berlin.)

Anatomische Beschreibung zweier Fälle von Glaucom nach Retinitis haemorrhagica. Im ersten Falle trat das Glaucom 10 Jahre nach dem Auftreten der Blutungen auf, im zweiten folgte die Drucksteigerung den Netz-

haut-Blutungen sofort. Anatomisch ergab sich im ersten Falle das Bild des absoluten Glaucoms mit völliger Degeneration der inneren Augenhäute, im zweiten zeigten sich neben dem Glaucom frische Netzhaut-Erkrankung, Blutungen, beginnende Degeneration. Vor Allem war das Arterien-System der Netzhaut betheiligt, indem die Arteria temporalis superior in allen Zweigen obliterirt war.

Verf. bespricht kurz einen dritten Fall und stellt Fälle aus der Literatur zusammen.

V. Heft 1. 1901. Januar.

1) **Zur Keratoplastik,** von Prof. E. Fuchs in Wien.

Entgegen Salzer's Ansicht, dass bei der Keratoplastik das Klarbleiben des Hornhaut-Lappens unmöglich sei, nimmt Verf., gestützt auf 50 Fälle, an, dass eine vollkommene und dauernde Einheilung des überpflanzten Stückes stattfindet und die nachträgliche Vascularisation und Trübung desselben etwas Accessorisches ist, das zwar bis jetzt nicht ganz verhütet werden kann, das aber vielleicht die Zukunft uns lehren wird zu vermeiden. Bei einer Patientin, die nach Keratoplastik ein leidliches Sehvermögen behielt, nach einem halben Jahre es durch entzündliche Nachschübe wieder einbüsste, entfernte Verf. Zwecks neuer Keratoplastik das alte Gewebe und untersuchte es anatomisch. Es fand sich, dass das eingepflanzte Stück seine Bowman'sche wie seine Descemet'sche Membran und in den vorderen drei Vierteln seiner Dicke die ganz normalen Hornhaut-Elemente behalten hatte. ($2^1/_2$ Jahre nach der Operation). Nicht sehr bedeutende Veränderungen fanden sich in den tiefsten Schichten, dazu eine Auflagerung auf seine hintere Fläche.

---

2) **Ein Fall von sogen. corticaler Hemianopsie und Alexie,** von Prof. Dr. Hosch in Basel.

Bei einem Falle von rechtsseitiger Hemianopsie mit vorübergehender optischer Alexie, der einige Jahre klinisch beobachtet war, ergab die Section einen oberflächlichen Erweichungsherd an der medialen Fläche des linken Hinterhaupt-Lappens. Die Form und Ausdehnung des Herdes lässt sich am besten erklären durch Annahme einer Verstopfung in der Nähe der Bifurcationsstelle des corticalen Astes der hinteren Cerebral-Arterie. Betroffen waren der Gyrus occipito-temporalis, Gyrus hippocampi, Lobulus lingualis, Cuneus mit Einschluss der Rinde der Fissura calcarina.

Die Associations-Bahnen zwischen Sehsphäre und Klangcentrum, die Fascic. longit. inf., führt Verf. aus, sind durch Mitbetheiligung der Art. calcarina, bei der complicirten Anastomosen-Bildung in der Hirnrinde, geschädigt; in Folge der Anastomosen-Bildung erklärt sich das Vorübergehen der Alexie.

Die absteigende Degeneration war bis in's Chiasma, doch nicht darüber hinaus zu verfolgen.

Ueber die genauere Localisation des Sehcentrums konnte bei der Ausdehnung der erweichten Partien nichts gewonnen werden.

---

3) **Schrumpfung der Bindehaut bei Psoriasis,** von Dr. Ed. Pergens.

In Verf.'s Falle bestand nach abgelaufenem Process Infiltration des episcleralen Gewebes, grösstentheils in Bindegewebe umgeändert; die Conjunctiva war nicht xerotisch, am oberen Lide zeigte sie papilläre, am unteren drüsige Hypertrophie. Die Literatur-Uebersicht ergab nur 9 reine Fälle.

---

4) **Ueber spontane Iridochorioiditis chronica (l'uvéite irienne)**, von Dr. Feilchenfeld in Lübeck.

Ein Fall von schleichender Iridochorioiditis, die Erblindung herbeiführte.

---

5) **Ueber die Einwirkung intraocularer Druck-Steigerung auf die Blutmenge des Auges.** Ein Beitrag zur Kenntniss der Pathogenese des acuten Glaucoms, von Dr. Grönholm in Helsingfors.

Aus Kaninchen-Versuchen schliesst Verf., dass die Augenblut-Menge während der Druck-Steigerung ziemlich unverändert bleibt; je höher der Druck ist, um so geringer wird die Blut-Menge des Auges. Demnach kann die Erweiterung der Blutgefässe bei Glaucom nicht eine Folge der Druck-Steigerung sein, sie beruht vielmehr auf aligemeinen Circulations-Störungen oder localer Paralyse der Blutgefässe und führt durch Hypersecretion zur Druck-Steigerung. Diese Betrachtungsweise schliesst nicht aus, dass in andren Fällen die Retention der Augen-Flüssigkeit primäre Ursache des Glaucoms ist, doch muss hierbei zunächst Verengerung der Blutgefässe vorhanden sein, später könne Stauung als Folge der Ernährungs-Störung auftreten.

---

6) **Die Refractions-Aenderung durch Linsen-Entfernung und die „optischen Constanten" des schematischen Auges,** von Dr. Treutler in Aachen.

Verf. fasst seine Rechnungs-Ergebnisse dahin zusammen: Angenommen, ein emmetropisches Auge erhält nach der Linsen-Entfernung eine Refraction von + 10,5 D; ein myopisches mit My. — 15 D danach eine Refraction von + 2,5 D; ein myopisches mit My. — 20 D wird danach emmetropisch, bei Gläser-Refraction im Abstand von 12 mm vom Hornhaut-Scheitel; ferner der Krümmungs-Radius der Hornhaut beträgt 7,628 mm, der Brechungs-Index der brechenden Medien ist 1,337 mm. Dann muss betragen: die vordere Brennweite der Hornhaut 22,635, die hintere 30,263, die vordere Brennweite des Auges 15,237, die hintere 20,372. Der Ort des vorderen Brennpunktes des Auges ist — 14,024, des hinteren 23,793; des ersten Hauptpunktes 1,213, des zweiten 3,421; des ersten Knotenpunktes 6,348, des zweiten 8,556.

Heft 2. Februar.

1) **Weiteres über Tetanie und Star-Bildung,** von Prof. Peters in Bonn.

In grösstentheils polemischen Ausführungen verficht Verf. seine Ansicht, dass tetanische Krämpfe die Ursache der jugendlichen Star-Bildung sind. Die Tetanie finde sich sehr häufig bei rhachitischen Kindern, dabei seien die oft unbeachteten Krämpfe, nicht die Rhachitis wesentlich für die Star-Entstehung. Wie die Tetanie die Lücken und Spalt-Bildung in der Linse hervorrufe, will Verf. später zeigen.

---

2) **Ophthalmoskopische Beobachtungen mit dem elektrischen Augenspiegel. II. Anhang: Ueber die focale Beleuchtung der Netzhaut und des Glaskörpers,** von Dr. H. Wolff in Berlin.

Verf. hebt besonders die Leichtigkeit hervor, mit der sein Spiegel stets die Fovea centralis sehen lässt. Verstellung der Lampe ermöglicht es, Netzhaut und Glaskörper an einzelnen Punkten focal zu beleuchten.

---

3) **Zur Casuistik der Retinitis punctata albescens,** von Dr. Wüstefeld. (Aus der Universitäts-Augen-Klinik zu Basel.)

Ein Kind, das Hemeralopie, Lichtsinns-, Sehschärfen-Herabsetzung und Einengung des Gesichtsfeldes zeigte, hatte einen Augen-Hintergrund mit leicht blasser Papille, starker Pigmentirung und massenhaften kleinen weissen Herden dicht über den Chorioidal-Gefässen. Verf. setzte den Fall in Beziehung zur Retinitis pigmentosa, wie sie auch ein Bruder der Pat. zeigte.

---

4) **Eine ungewöhnliche Form von Erkrankung der Netzhautmitte,** von Dr. H. Feilchenfeld in Lübeck.

Beschreibung eines Befundes ähnlich der Retinitis circinata. Verf. hält den Fleckengürtel für Degenerations-Herde, entstanden nach Gefäss-Erkrankung.

---

5) **Beitrag zum histologischen Baue der circum-bulbären Dermoid-Cysten,** von Dr. Berl. (Aus der II. Univ.-Augen-Klinik zu Wien.)

Die beiden beschriebenen Cysten lagen im inneren-oberen Theil des Oberlides, waren von mehrfach geschichtetem Cylinder-Epithel mit zahlreichen Becherzellen ausgekleidet, in der Wand fanden sich Talgdrüsen und Haare, sowie Schweissdrüsen und Muskelfasern. Es war die Entwickelung der Cysten aus versprengten Theilen des Ektoderms anzunehmen.

Heft 3. März.

1) **Der centrale schwarze Fleck bei Myopie,** von Prof. Dr. Fuchs in Wien.

Der centrale schwarze Fleck ist nach Verf. etwas von den gewöhnlichen myopischen Veränderungen bei Myopie sehr Verschiedenes: Der Fleck kann sich im Verlaufe aufhellen oder vergrössern, und es kann zur Bildung einer atrophischen Zone ringsumher kommen. Verf. ist der Ansicht, dass der Fleck mit Blutungen nichts zu thun hat, vielmehr, wie aus einem Sections-Befunde von E. Lehmus hervorgeht, auf umschriebener entzündlicher Wucherung des Pigment-Epithels beruht. Die Ursache dieser Entzündung muss mit dem Ektasirungs-Processe zusammenhängen, sie bleibt in ihren Ursprüngen noch dunkel.

---

2) **Ueber Nitronaphthalin-Trübung der Cornea,** von Prof. Silex in Berlin.

Ein Arbeiter, dem ein Gemisch von Nitronaphthalin und Benzin in's Auge gespritzt war, erkrankte an einer Keratitis, die durch Bildung von Bläschen in den oberflächlichen Schichten, sowie breiten Trübungen der mittleren Schichten charakterisirt war. Heilung erfolgte unter subconjunctivalen Kochsalz-Injectionen rasch.

---

3) **Zur Prognose und Therapie der traumatischen Linsenluxation,** von Dr. Stoewer in Witten.

Verf. beobachtete unter 15 000 Kranken 10 Fälle traumatischer Linsenluxation, von denen 7 an Glaucom erkrankten, 2 dazu an Cyclitis. Von den drei freigebliebenen Kranken blieben zwei nur 14—18 Tage in Beobachtung. Zwei der Augen erblindeten an Glaucom. Nach Besprechung der Literatur wendet sich Verf. zur Therapie. Er verurtheilt die Reclination, die fast stets schwere Folgen hat. Bei Luxation in die vordere Kammer, bezw. wenn

diese erreicht werden kann, ist stets zu extrahiren. Bei Luxation in den Glaskörper kann man unter Anwendung von Mioticis abwarten, jedoch ist stets zu extrahiren, wenn Glaucom oder Cyclitis eintritt, eventuell unter Anwendung der Schlinge und Nadel-Fixation; die Enucleation wird sich nicht immer vermeiden lassen.

---

4) **Ein Fall von schwerer Conjunctivitis crouposa mit rapider Zerstörung beider Hornhäute ohne virulente Diphtherie-Bacillen,** von Dr. Kimpel, I. Assistent. (Aus der Univ.-Augen-Klinik zu Marburg.)

---

5) **Ueber die epithelialen Gliom-Einschlüsse und diesen ähnliche Gebilde in missbildeten Augen,** von Dr. Ginsberg in Berlin.

In der Retina missbildeter Augen findet man häufig Haufen von Zellringen, die meist aus der äusseren Körnerschicht stammen, ferner Faltenbildungen, die aus der Pars cil. retinae hervorgehen. Beide Bildungen sind wegen ihrer Aehnlichkeit mit den Rosetten des Glioms (Wintersteiner) mit letzteren verwechselt worden, doch weist Verf. nach, dass sie nichts mit einander zu thun haben. Das Vorkommen der „Rosetten" in extra-retinalen Metastasen und in nur mikroskopisch sichtbaren, innerhalb fast intacter Netzhaut gelegenen Knötchen beweist, dass die Gebilde nicht als Reste einer durch die Geschwulst-Bildung zerrissenen Netzhaut aufgefasst werden können. Die Rosetten und ersterwähnten Neuroepithel-Nester sind histologisch gut zu unterscheiden.

---

6) **Ein Fall von spontaner Resorption eines Alters-Stares,** von Dr. G. Weill in Strassburg i. E.

Ein Fall von spontanem Zerfall und Aufsaugung einer überreifen Cataract bei einem 58jährigen während eines acuten Anfalles von Iritis, bezw. Iridochorioiditis. Aehnliche Fälle aus der Literatur legen es nahe, einen Zusammenhang zwischen der acuten Entzündung und der Aufsaugung des Stares anzunehmen.

Heft 4. April.

1) **Ueber Faltungs-Trübungen der Hornhaut nach Keratitis parenchymatosa,** von Prof. Dimmer in Graz.

In den Literatur-Angaben finden sich zwei Arten von Hornhautstreifen nach Keratitis parenchymatosa unterschieden: 1. solche, die während des floriden Stadiums entstehen und mit Aufhellung der Trübung verschwinden; 2. Streifen, die erst im Ablaufstadium zur Beobachtung kommen und dauernd bleiben. Zu letzteren theilt Verf. zwei Kranken-Geschichten mit, nach denen es ihm erwiesen scheint, dass diese Streifen jedenfalls durch eine während dieser Krankheit entstandene und wieder zur Rückbildung gekommene Ektasie der Cornea und wahrscheinlich durch eine damit zusammenhängende Faltenbildung in den tiefsten Lagen der Cornea hervorgerufen werden. Diese Streifen dürften identisch sein mit den von Hirschberg 1888 beschriebenen „ständigen Lymphspalten" in der Hornhaut nach Keratitis diffusa.

---

2) **Ueber einen Extractions-Schnitt in zwei Ebenen,** von Sanitäts-Rath Dr. Plehn in Berlin.

Zur Vermeidung von Irisprolapsen bediente sich Verf. in einem Falle

eines besonderen Verfahrens. Er benutzt ein Messer mit $4^3/_4$—5 mm hoher Klinge, deren Seiten und Spitze, nicht aber deren oberer Rand schneidend sind, die in eine möglichst dünne glatte Stange ausläuft, um dann in den Griff überzugehen. Es wird das Messer wie gewöhnlich eingeführt, nach der Nase zu sogleich durchgestossen, sodann die glatte Stange im Schnitt nach oben geführt, das Messer endlich, schräg nach unten gerichtet, zurückgezogen. Cystitomie von der Seite her, Entbindung der Linse nach oben. Das Verfahren ähnelt durchaus dem von Schulek 1895 beschriebenen, das letzterer an 135 Fallen erprobt hatte, nur benutzte Schulek das Graefe'sche Messer.

Der Vortheil liegt im Stehenbleiben der nach unten convexen Hornhaut-Brücke, die ein geeignetes Widerlager beim Aneinanderlegen der Wundränder bietet.

---

3) **Zur Frage der Aderhaut-Ablösung nach Star- und Glaucom-Operationen,** von Sanitäts-Rath Augstein in Bromberg.

Verf. beobachtete nach einer Star-Ausziehung und zwei Glaucom-Operationen Aderhaut-Ablösungen, für welche er die Erklärung von Fuchs nicht für zutreffend hält. Zumal im dritten Falle, nach Glaskörperstich am Aequator, kann die Annahme Fuchs' nicht zutreffen, dass durch Einrisse im Ciliarkörper Kammerwasser unter die Uvea sickern und die Ablösung herbeiführen sollte. Hier trat nach dem Eingriff heftige Reizung auf, die sich auch in Exsudation im Pupillar-Gebiet äusserte. Es liegt nahe, die gleiche Ursache, eine Exsudation, für die prallen grauen Erhebungen bei der Aderhaut-Ablösung anzunehmen, wenn sie bei normaler Kammer und normalem Druck, oder erst längere Zeit der Operation auftreten. Die Bedingung dafür wäre eine grosse Reizbarkeit des Auges, wie sie in Verf.'s Fällen vorhanden war.

---

4) **Pathologische Veränderungen des Lichtreflexes der Macula lutea: „Chorioiditis, Retinitis serosa centralis acuta" (Beobachtungen mit meinem elektrischen Augenspiegel III),** von Dr. Hugo Wolff in Berlin.

---

5) **Ein Fall von Durchblutung der Hornhaut,** von Dr. Otto Scheffels in Krefeld.

An einem Auge, das nach sympathischer Erkrankung durch Extraction nach Wenzel leidliche Sehkraft erhalten, 8 Monate darauf durch Fall eine Blutung in die Vorderkammer erlitten hatte, trat $3^1/_2$ Monate nach dieser wieder nach Fall durch Stoss der Schutzbrille eine völlige Durchblutung der Hornhaut auf, die nur eine $1^1/_2$ mm breite Randzone frei liess. Nach Hirschberg's Veröffentlichung über günstigen Verlauf solcher Fälle erwartete Verf. allmähliche Aufhellung, die auch 16 Monate nach der Verletzung gut fortgeschritten war. Verf. erörtert die Möglichkeiten der Entstehung von Hornhaut-Blutungen, hält in seinem Falle eine Blutung des Schlemm'schen Kanals für die Ursache.

---

6) **Beitrag zur Kenntniss des Lupus-Carcinoms,** von Dr. Capauner in Mühlheim i. E.

Bei einer 68jährigen wurde eine Lidgeschwulst entfernt, die Lupus und Carcinom erkennen liess. Verf. neigt der Ansicht zu, dass es sich um ein primäres Carcinom handelte, auf dessen krankhaftem Gewebe sich Tuberkel-Bacillen ansiedelten. Die Tuberkel-Bacillen des Tumors erwiesen sich bei der Ueber-Impfung als hochvirulent. Pat. ist seit 3 Jahren recidivfrei.

Heft 5. Mai.

1) **Zur Behandlung der Asthenopie,** von Prof. Dr. H. Pagenstecher in Wiesbaden.

Verf. bespricht die accommodative, musculäre, conjunctivale Asthenopie, wendet sich gegen die zu ausgiebige Brillen-Correction und legt Gewicht auf Behandlung der Uebergangsfalten mit Adstringentien bei conjunctivalem Ursprunge. Die sogenannte nervöse Asthenopie theilt Verf. in drei Gruppen, deren erste durch übergrosse Empfindlichkeit der Bulbi, die zweite durch circumskripte Empfindlichkeit einer Stelle in der Ciliargegend charakterisirt ist, die dritte durch eine Empfindlichkeit der aus der Orbita austretenden Nerven, speciell des Supraorbitalis. In allen diesen Fällen spielt Massage des Bulbus und der erwähnten Nerven bei der Behandlung die Hauptrolle. In leichten Fällen verordnet Verf. einen „Augenspiritus" zum Einreiben der Stirn, Schläfe und Lider, in schwereren massirt er den Bulbus bezw. die Nerven, letztere durch directes Kneten an ihrer Austrittsstelle möglichst tief in die Orbita hinein. Dieses Kneten ist zuweilen schmerzhaft, er setzt es 4—6 Wochen und länger täglich mindestens einmal 1—2 Minuten hindurch fort und erzielt gute Erfolge. Fälle von Asthenopie, die auf einer Erkrankung des Gesammt-Nervensystems beruhen, stellen die reine Neurasthenie des Auges dar. Sie trotzen jeder localen Therapie, hier ist Allgemeinbehandlung nothwendig. Ganz kurz weist Verf. auf Asthenopie bei Erkrankungen der Nase und ihrer Nebenhöhlen, des Halses und der Zähne hin.

---

2) **Ueber Augen-Verletzungen im landwirthschaftlichen Betriebe,** von Dr. Brandenburg in Trier.

Verf. berichtet aus den Acten von 410 landwirthschaftlichen Augen-Unfällen. Meist hatte die Sehschärfe durch Trübungen und Veränderungen in den brechenden Medien gelitten, dann durch Verletzungen der lichtempfindlichen Organe, in wenigen Fällen kamen Lähmungen von Muskeln und Zerreissungen der Lider vor. Unter den 302 Männern und 106 Frauen erblindeten 48,5 % der Augen völlig. In erster Linie wurde Ulcus serpens corneae und dies am häufigsten in den Erntemonaten in 197 Fällen beobachtet, von denen 88 völlig erblindeten, 42 behielten eine $S < {}^1/_{50}$, 42 $< {}^1/_{10}$. Demnächst kamen Verletzungen mit stumpfer Gewalt in 120 Fällen durch Stoss und Tritt der Thiere, Schlag und Wurf der Geräthe u. s. w. Verf. theilt einige interessante Fälle mit.

---

3) **Kurzer Beitrag zu den physiologischen und anatomischen Veränderungen des Kaninchen-Auges nach Entfernung des obersten sympathischen Halsganglions,** von Dr. G. Levinsohn in Berlin. (Aus dem physiologischen Institut der Universität Berlin.)

Verf. fand nach Entfernung des obersten sympathischen Halsganglions eine relative Verengerung der Pupille der operirten Seite, eine absolute Erweiterung beider Pupillen, anatomisch in erster Linie Verdichtung und Verkürzung des Irisgewebes.

---

4) **Versiegen des Thränenflusses und Veränderungen der Thränendrüse nach Thränensack-Exstirpation,** von Dr. Tscherno-Schwartz in Moskau. (Aus dem pathol.-anatom. Laboratorium der Petersburger militär-medic. Akademie.)

Aus Kaninchen-Experimenten zieht Verf. die Schlüsse, es unterliege

keinem Zweifel, dass gewisse Zeit nach Entfernung des Thränensacks der Thränenfluss sich verringern, ja ganz schwinden kann. Kehrt der Thränenfluss in Folge von Reizung wieder, so ist er um so geringer, je mehr Zeit nach der Operation verflossen ist. Die Ursache des Aufhörens des Thränenflusses nach Entfernung des Thränensacks liegt wahrscheinlich in der compensatorischen Atrophie der Thränendrüse. Ein engerer (nervöser) Zusammenhang beider Organe ist zu vermuthen.

Heft 6. Juni.

1) **Zur Ptosis-Operation,** von Prof. Dr. H. Pagenstecher in Wiesbaden.

Verf. wendet sich gegen Modificationen seines Verfahrens, mit dem er gute Resultate erzielt.

---

2) **Neurectomia optico-ciliaris bei absolutem Glaucoma,** von S. Golowin, Privatdocent an der Universität zu Moskau.

In 13 genau mitgetheilten Fällen von absolutem Glaucom machte Verf. die Neurectomie. Er sucht bei der Ausführung die störenden Blutungen in das Orbital-Zellgewebe durch Kocher'sche Pincetten zu vermeiden, doch traten in 2 Fällen schwere Hämorrhagien auf. In einem derselben wurde die Enucleation ausgeführt, der später neue Blutungen folgten.

Es zeigte sich, dass die Abnahme des Druckes nach der Operation nicht lange anhielt. Nach 3 Wochen kam es schon wieder zu glaucomatösem Druck. Die Schmerzen verschwinden nach dem Eingriff, die Möglichkeit ihrer Wiederkehr durch Regeneration der Ciliarnerven spricht nicht gegen die allgemeine Anwendung. Der Vortheil liegt im Erhaltenbleiben des guten Aussehens, dessen Erhaltung noch mehr durch consecutive Iridectomie gesichert wird, welche bald nach der Operation vorgenommen werden kann.

---

3) **Die Dauer-Erfolge der Iridectomie bei Primärglaucom,** von Dr. Vettiger. (Aus der Universitäts-Augenklinik zu Basel.)

Zu ähnlichen durch Hirschberg's entsprechende Veröffentlichung angeregten Statistiken fügt Verf. eine Uebersicht über das Material der Baseler Klinik aus den Jahren 1866—1900 hinzu. Von 23 Irid. bei acutem Glaucom zeigten 17 = 73,91 % Besserung, 1 = 4,34 % St. idem, 5 = 21,74 % Verschlechterung, bei 4 dieser letzten war Jahre lang Besserung vorhanden gewesen. Von 28 Augen mit Glaucom chron. zeigten 11 = 39,28 % Besserung, 4 = 14,29 % St. idem, 10 = 35,71 % Verschlechterung, 3 = 10,71 % Verfall. Von 24 Augen mit Glaucom simplex zeigten 6 = 25 % St. idem, 16 = 66,66 % Verschlechterung, 2 = 8,33 % Verfall. Auch bei Glaucom chron. wie simplex sind in den Fällen von Verschlechterung 5 bezw. 6 mitgezählt, bei denen die Iridectomie zunächst für längere Zeit Besserung brachte oder den Process verlangsamte. Glaucom malignum war bei Glaucom. chron. in 1 Falle = 1,28 %, bei Glaucom. simplex in 2 Fällen = 2,73 % eingetreten.

Der Ueberblick über diese 75 Glaucom-Augen bestätigt die Anschauung v. Graefe's über den hohen Werth der Iridectomie.

---

4) **Ueber die Aetiologie der Augen-Entzündung der Neugeborenen,** von Dr. Fritz Schanz in Dresden.

Verf. warnt davor, aus dem eventuellen Nichtbefund von Gonokokken Schlüsse auf die Form und Schwere der Blennorrhöe zu ziehen. Es giebt

schwere Blennorrhöen ohne Gonokokken-Befund, die sich klinisch durchaus nicht von denen mit positivem Befund unterscheiden und, wie üblich, zu behandeln sind.

---

5) **Parese der Accommodation nach Diphtherie und nach Wurst-Vergiftung (Botulismus)**, von Dr. Bylsma in Middelburg (Holland).

Verf. sah bei drei Erwachsenen Accommodationsparese nach Wurst-Vergiftung auftreten, die, wie die Parese nach Diphtherie, nicht zugleich mit den andren Symptomen der Krankheit, sondern erst später eintrat. Es bestand zugleich Lähmung des Sphinkter iridis. Heilung erfolgte rasch.

---

6) **Fortsetzung aus Heft 5, 4:** dort referirt.

VI. Heft 1. Juli.

1) **Ueber seltene Befunde in verletzten Augen,** von Prof. v. Michel in Berlin.

Bei zwei Fällen schwerer durchbohrender Verletzung des Bulbus fanden sich Querrisse des Sehnerven im Bereiche der Lamina cribrosa. Es ist anzunehmen, dass die durch die einwirkende Gewalt nach vorn gedrängte Netzhaut einen Zug an der Stelle ihrer festen Verbindung an der Sehnervenpapille ausübte und so eine Zerreissung der Papille verursachte.

---

2) **Beitrag zur Kenntniss der Diagnose und Behandlung der intraocularen Eisensplitter,** von Dr. H. Coppez und Dr. F. Gunzberg. (Aus der Universitäts-Augenklinik zu Brüssel.)

Seit 1891 wurden in der Brüsseler Klinik 41 Fälle von intraocularen Eisensplittern beobachtet, von denen 8 im vorderen Theile des Bulbus, 33 in der Tiefe sassen. Von den vorderen 8 wurden 2 hinter der Iris mit der Pincette geholt, 5 sassen in der Linse, davon wurden 3 mit dem eingeführten Hirschberg'schen Magneten, 1 mit der Pincette geholt, 1 blieb bis zur Star-Reife in der Linse, wurde nach deren Verrostung nicht mehr von der Magnetnadel angezeigt. Ein Eisensplitter hinter der Linse wurde mit dem Magneten entfernt.

Von den 33 Fremdkörpern in der Tiefe des Auges kamen 5 noch nicht zur Operation. Bei den übrigen 28 wurden drei Extractions-Methoden angewandt: a) Einführung des Elektromagneten (Hirschberg) durch die eventuell vergrösserte Eingangswunde, b) Einführung desselben in die Vorderkammer bei entwickeltem Star, c) Einführung in den Glaskörper nach Hirschberg, welch' letztere Methode im Allgemeinen den Vorzug verdiene. Die Diagnose wurde mit dem Gerard'schen Magnetometer gemacht, das im besonderen Zimmer aufgestellt von der 50 m entfernt fahrenden elektrischen Bahn nicht gestört schien.

Von 15 Ausziehungs-Operationen hatten 8 guten (?) Erfolg, 1 Mal S = $^2/_3$, 2 Mal gute Lichtempfindung, 5 Mal Erhaltung der Bulbusform ohne Lichtempfindung. 7 Splitter sassen im Glaskörper, einer im Ciliarkörper. 7 weitere erfolglosen Ausziehungs-Versuchen mussten die Enucleation angeschlossen werden; 5 Fremdkörper sassen im Ciliarkörper, 2 im Glaskörper. 4 Mal war der Fremdkörper übergross, 2 Mal zu sehr verwachsen, 1 Mal von ungünstiger Form.

In 12 Fällen mit entzündlichen Erscheinungen und Complicationen erfolgte Enucleation ohne Ausziehungs-Versuch; in einem Falle Enucleation wegen sympathischer Entzündung, nachdem der Splitter ausgezogen war.

Die Fälle kamen wegen entfernter Lage der Industrie-Centren meist erst in der tertiären Periode in Behandlung. In 75 % war der Fremdkörper bis zur Aufnahme in die Klinik bezw. bis zur Operation nicht vermuthet worden. Für dieselbe Periode ist die Prognose um so schlechter, je schwerer der Fremdkörper ist.

---

3) **Fortsetzung aus Band V, Heft 6, 2:** dort referirt.

---

4) **Experimentelle Untersuchungen über die Einführung des Jodoforms in den Glaskörper,** von Dr. Ollendorf. (Aus der Universitäts-Augenklinik zu Königsberg.)

Verf. fand, dass reines Jodoform mittels eines Glas-Troicarts in den Glaskörper von Kaninchen-Augen eingeführt (40—70 mg) reizlos vertragen und resorbirt wurde. Die Haab'schen Stäbchen und Plättchen von Wüstefeld wurden im Glaskörper abgekapselt und verursachten heftige Reizung und dichte Trübungen.

Heft 2. August.

1) **Beiträge zur Star-Extraction,** von Prof. F. Dimmer in Graz.

Verf. übt das Stutzen der Cilien als Vorbereitung, gebraucht bei der Operation ausschliesslich Desmarres'sche Schaufel-Lidhalter. Bei der Ausstreifung der Linsenreste bedeckt er die ganze obere Hälfte der Cornea mit dem Oberlide, welches der Daumen der linken Hand in der rechten Stellung hält, streift dann in üblicher Weise mit dem Unterlide die Linsenreste nach oben, die so unter das obere Lid gelangen und leicht zu entfernen sind. Es wird dadurch das Herausdrücken der Iris vermieden.

Von 385 Lappen-Extractionen, die von 1895—1900 ausgeführt wurden und zwar möglichst ohne Iridectomie, fanden sich bei den uncomplicirten Fällen 2,77 %, bei den complicirten 25 % Verluste. Die Ursache der Verluste war Infection in 3 Fällen = 0,77 %, Iritis plastica in 8 = 2,07 %, Blutungen in 4 = 1,03 %, Glaskörper-Trübung in 1 = 0,25 %. Eine Ursache für das häufige Auftreten der Blutungen war nicht zu ermitteln.

Ungünstiger waren die Resultate der Linear-Extractionen, bei denen Punctionen der Hornhaut zum Ablassen von Linsenmassen u. s. w. nicht mitgerechnet sind. Unter 15 Fällen waren 3 Wundinfectionen bei geschrumpften Staren zu beklagen. Verf. glaubt, dass die ungünstige, zu centrale Lage der Wunde Schuld daran ist und empfiehlt den Schnitt knapp an den oberen Rand der Hornhaut zu verlegen.

---

2) **Fortsetzung von Heft 1, 2:** dort referirt.

---

3) **Ueber Ringskotome,** von Dr. A. Handmann in Hannover.

In dem ersten der beiden mitgetheilten Fälle entsprach das Ringskotom einem Herdgürtel bei luetischer Chorioretinitis. Im zweiten bei Glaucom fehlt jede Handhabe zur Erklärung.

---

4) **Ein neuer Fall von multiplen Blutungen der Kopfhaut und des Auges nach Compression des Brustkorbes.** Mitgetheilt von Doc. Dr. A. Pichler. (Aus der Universitäts-Augenklinik zu Prag.)

An den Augen beschränkten sich die Blutungen auf die Bindehaut des Uebergangstheiles und des Augapfels.

---

5) **Casuistische Mittheilungen,** von Dr. W. Hauenschild. (Aus der Universitäts-Augenklinik zu Würzburg.)

1. Ein Fall von gittriger Keratitis. 2. Zwei Fälle von congenitaler Hornhaut-Trübung. 3. Zur Genese der sympathischen Ophthalmie. Bei dem mitgetheilten Falle ging eine Parotitis dem Auftreten der sympathischen Iridocyclitis vorher. Es ist dies für die Anschauung zu verwerthen, dass eine allgemeine Schädlichkeit das Auftreten der sympathischen Entzündung begünstigt. 4. Ein typischer Fall von Keratitis vesiculosa. Spiro.

III. Archives d'ophtalmologie. 1901. April—Juni.

1) **Anatomie pathologique du sarcome mélanique du tractus uvéal,** par Lagrange.

Der Aufsatz stellt einen Theil des inzwischen erschienenen grossen Werkes (Paris, Steinheil) über die Geschwülste des Auges dar. (Vgl. oben S. 293.)

---

2) **Marche des rayons lumineux à travers une surface astigmate par inégalité de réfraction de ses méridiens principaux. Étude analytique,** par Campos.

---

3) **Sur une indication particulière de l'extraction combinée,** par Terrien.

Verf. räth bei Kapselstar die Iridectomie der Entbindung der Linse voranzuschicken. Er hat wiederholt nach der Operation mit runder Pupille und Herausleitung der Kapsel durch die Pincette einen grossen Irisvorfall erlebt, der durch die voraufgegangene Iridectomie hätte vermieden werden können.

---

4) **Recherches cliniques sur le strabisme des nouveau-nés. Le strabisme fonctionnel congénital existe-t-il?** par Scrini.

Verf. hat 136 Kinder im Alter bis zu 14 Tagen untersucht und 60 Mal Strabismus festgestellt. Derselbe war stets Convergens alternans periodicus und zwar waren die Kinder von Primiparen öfter befallen als die von Mehrgebärenden. Eine länger dauernde Geburt scheint demnach das Zustandekommen des Strabismus zu begünstigen. Der neuesten These gegenüber, dass der Strabismus eines von den Zeichen der hereditären Syphilis sein soll (Fournier), verhält sich Verf. ablehnend.

---

5) **Paralysie des mouvements associés des yeux,** par Poulard.

---

6) **Les résultats définitifs de mes recherches sur l'influence de la lumière voltaïque sur la peau,** par Maklakoff.

Die Wirkung erstreckt sich namentlich auf die Gefässnerven. Auf eine kurze Periode der Gefäss-Verengerung folgt eine längere der Gefäss-Erweiterung. Aeusserlich kennzeichnen sich die beiden Perioden in Blässe und

Röthe. In der dritten Periode löst sich das Epithel der Bindehaut und Hornhaut ab.

---

7) **Nouvelle statistique de l'opération de strabisme concomitant**, par Panas. 210 Convergenzen, 180 sofortige Erfolge, 30 leichte Uebercorrectionen.

---

8) **Le tableau reduit des optotypes**, par Landolt.

Die reducirte kleine Tafel besteht aus einer Anzahl von schwarzen, an einer bestimmten Stelle unterbrochenen Ringen, die je nach der Grösse zu einander angeordnet sind. Zur Bestimmung der Sehschärfe muss der Untersuchte angeben, in welcher Richtung die Ringe unterbrochen sind. Wird die Tafel in 5 m Entfernung aufgestellt und gehörig beleuchtet, so entspricht die Sehschärfe den bei den Ringen angebrachten Zahlen. Ring 1 zeigt die Normal-Sehschärfe, weil die Lücke desselben einem Gesichtswinkel von einer Minute entspricht.

---

9) **Canalicule lacrymal surnuméraire**, par Schoute.

---

10) **Opération de la cataracte**, par Terrien.

Auszug aus: Traité de médecine opératoire et de thérapeutique chirurgicale. Herausgegeben von Berger und Hartmann. Moll.

IV. Annales d'oculistique. 1901. April—Juli.

1) **Kératite neuro-paralytique au cours d'une syphilis cérébro-spinale. Guérison par la tarsorraphie interne**, par Terson.

Der mit Facialis-Paralyse complicirte Fall wurde durch die in Rede stehende Operation sehr gebessert, bezw. wurde das Auge vor Verfall bewahrt. Nach Besserung der allgemeinen Symptome und Wiederkehr der Sensibilität konnte die Lidspalte mit gutem cosmetischem Erfolge wieder erweitert werden.

---

2) **Amaurose et amblyopie dans lithiase rénale et névrite optique aigue uricémique**, par Zanotti.

---

3) **Un cas de papillome du limbe de la cornée**, par Roche.

Der histologisch sicher gestellte Tumor hatte die Form einer dreiseitigen Pyramide und war 7 mm breit und 5 mm hoch.

---

4) **Deux cas de kératite filamenteuse**, par Monesi.

---

5) **Sémiologie des hémorrhagies orbitaires à propos d'une hémorrhagie orbitaire spontanée**, par Morax.

---

6) **Colobomes de la paupière supérieure et gliome cérébroide de l'orbite**, par de Waele et Lewuillon.

Die Missbildung dürfte durch amniotische Verwachsungen im zweiten Monat des intra-uterinen Lebens bedingt sein. Die Missbildung ihrerseits wird als Gelegenheits-Ursache für die atypische Entwickelung einer kaum differenzirten Netzhaut angesehen, wobei der Tumor genau den Bau seines Mutterbodens, des Gehirns, wiedergab.

7) **Sur le traitement des complications oculaires de la variole**, par Dufour.

Bekanntlich werden Bindehaut und Hornhaut unter allen Theilen des Auges am häufigsten von Blattern-Eruptionen befallen, nämlich in 58 % bezw. 30 %. Verf. empfiehlt subconjunctivale Sublimat-Injectionen und zwar $^1/_3$ Pravaz-Spritze einer Lösung von 1 : 2000.

---

8) **L'ophtalmie variolique et son traitement abortif**, par Courmont et Rollet.

In dieser Arbeit wird den mehrmals täglich wiederholten Einträufelungen von Methylenblau-Lösung (1 : 500) eine abortive Kraft bei Ausbruch der Bindehaut- und Hornhaut-Blattern nachgerühmt.

---

9) **Deux cas d'ophtalmoplégie unilatérale dite „nucléaire"**, par Maillart et Wiki.

Nach der Mauthner'schen Terminologie handelte es sich im ersten Fall um eine Ophthalmoplegia externa completa unilateralis sinistra, d. h. sämmtliche 6 äusseren Augenmuskeln der linken Seite waren gelähmt. Der zweite Fall stellt eine Ophthalmoplegia mixta incompleta unilateralis sinistra dar, d. h. es fand sich ausser der Lähmung der 6 äusseren Muskeln eine solche des Ciliarmuskels, während der Sphinkter iridis intact war. In beiden Fällen wird tertiäre Syphilis angenommen; Quecksilber und Faradisation führten zur Heilung, bezw. Besserung.

---

10) **Affections cornéennes et iriennes d'origine palustre**, par Leprince.

---

11) **Encore le glaucome primitif en Orient**, par Bitzos.

---

12) **Encore du glaucome et de son opérabilité sans l'iridectomie**, par Querenghi.

---

13) **Sur la nature du glaucome aigue**, par Terson.

---

14) **Tumeurs intraoculaires et glaucome foudroyants. Erreur inévitable de diagnostic et recherche du meilleur mode d'intervention dans les cas donteux**, par Terson.

Ein kleines, sehr gefässreiches Sarcom hatte innerhalb von wenigen Tagen den Ausbruch eines acuten Glaucoms verursacht, ohne dass irgend welche Prodrome vorangegangen wären. S = 0, Auge nicht zu durchleuchten. Der Iridectomie musste die Enucleation nachgeschickt werden.

---

15) **De la scérotomie postérieure, son procédé rationnel, ses résultats, ses indications**, par Motais. Moll.

Vermischtes.

1) Die von der Berliner ophthalmologischen Gesellschaft Herrn Geh. Rath Prof. Dr. R. Virchow zu seinem 80. Geburtstage überreichte Adresse hat den folgenden Wortlaut:

Rudolf Virchow,

der jugendfrische Achtzigjährige, der in 58jähriger wissenschaftlicher

Forschung, in 54jähriger Lehrthätigkeit, als Lehrer Deutschlands und der ganzen civilisirten Welt, beispielslose Leistungen hervorgebracht, alle Zweige der Heilkunde und Naturwissenschaft gefördert, entwickelt und neu befruchtet, viele erst geschaffen und begründet hat, der das Grösste wie das Kleinste mit gleicher Liebe und gleichem Scharfsinn erfasst, der auch der Augenheilkunde die wichtigste Förderung angedeihen liess, seit seiner Dissertation vom 21. October 1843, de rheumate praesertine corneae, besonders durch seine Cellular-Pathologie (1858—1871), worin er die durch ihre wunderbare Klarheit und Einfachheit der Structur ausgezeichnete Hornhaut zur Grundlage pathologischer Forschungen gewählt, und durch seine Geschwulstlehre (1863—1867), durch welche Sonder-Forschungen über wichtige Erkrankungen am Seh-Organ überhaupt erst ermöglicht wurden, ist von der Berliner ophthalmologischen Gesellschaft, die mit dem Ausdrucke ihrer höchsten Dankbarkeit und tiefsten Verehrung nicht hinter den grössten wissenschaftlichen Corporationen und Gesellschaften zurückbleiben möchte, einstimmig

zum Ehren-Mitglied

gewählt worden.

Berlin, den 13. October 1901.

J. Hirschberg. Cl. du Bois-Reymond.

Bibliographie.

1) Ophthalmologisch-klinische Mittheilungen — Tenotomie des Musc. rectus sup. sin. bei congenitaler Parese des Musc. obliq. sup. dexter, von Prof. Dr. Elschnig in Wien. (Wiener med. Wochenschr. 1901. Nr. 13.) Bei einem an congenitaler Parese des Musc. obliq. sup. dexter leidenden jungen Manne machte Verf. die Durchschneidung des linken Rectus inf.; da unmittelbar nach der Durchschneidung der Sehne sich eine Divergenz des linken Auges einstellte, wurde sofort unter Controle der Augenstellung schätzungsweise die untere Hälfte der Sehne des Musc. rectus extern. durchtrennt. Nach der Operation zeigte sich, dass der Bereich des binocularen Einfachsehens colossal gewachsen war; — nur unten trat noch Doppeltsehen auf. Schenkl.

2) Einfluss der Ermüdung und der Tunnel-Luft auf das Gesicht des Eisenbahn-Personals, von Ricchi und Benedicenti. (Bollet. di scienze med. di Bologna. 1901.) Die Verff. konnten schädliche Einflüsse auf das Auge weder von den toxischen Gasen, noch von der hohen Temperatur in den Tunneln constatiren, selbst bei dem Personal, welches 15 bis 23 Stunden schweren, ermüdenden Dienst auf den entsprechenden Eisenbahnstrecken gethan hatte. Peschel.

3) De l'acuité visuelle au point de vue médico-légal, par M. Alphonse Péchin. (Prager med. Wochenschr. 1901. Nr. 11.) Verf. wendet sich gegen die in Deutschland bestehende Berechnung der Unfalls-Rente nach bestimmten Normen (Magnus, Maschke, Groenouw), wobei die Abnahme der Sehschärfe nicht unter Rücksicht auf die physiologische Sehschärfe, sondern unter Rücksicht auf eine für jede Berufsgattung besondere Berufs-Sehschärfe berechnet wird. Verf. hält es beispielsweise für ungerecht, einen Menschen, der bedeutende Einbusse an seiner Sehschärfe erlitten hat, aber trotzdem noch das Maximum seiner Berufs-Sehschärfe hat,

also diejenige Sehkraft, die ihm jede Beschäftigung in seinem Beruf noch zulässt, gar nicht zu entschädigen. Ueberhaupt seien die deutschen Normen viel zu starr[1], man müsse mehr individualisiren von Fall zu Fall. Ein einäugig gewordener Kutscher hat praktisch genommen viel mehr Schaden, als seiner Einäugigkeit rein physiologisch entspricht, da eben Niemand einen einäugigen Kutscher engagiren mag, und ganz gut sehende Arbeiter werden immer denen vorgezogen werden, die zwar das Maximum der Berufs-Sehschärfe haben, aber doch viel schlechter sehen, als ganz Gesunde.

Ancke.

4) Die subconjunctivalen Injectionen, von Dr. Alfonso Cattaneo. (Bollett. Sc. Med. di Bologna. 1900.) Verf. erhielt mit Sublimat-Lösungen nicht befriedigende Resultate, da sie oft heftigen Schmerz und persistirende Chemosis hervorriefen. Mit Lösungen von 0,5 % von Paramonochlorphenol hatte er bessere Erfolge bei Ulcus serpens. An Kaninchen und Hunden konnte er mittels der Brom-Reaction oder mit Vitali's Reaction (Acid. sulfur. und Kal. nitric.) das Phenol im Humor aqueus nach 10′ bis 2—3 Stunden nach der Injection, weniger sicher im Corpus vitreum nachweisen. Kochsalz-Injectionen wandte er mit Nutzen bei post-inflammatorischen Trübungen der Cornea, bei Exsudaten und Hämorrhagien in der Kammer, bei Affectionen der Uvea und bei Netzhaut-Ablösungen, namentlich bei frischen an. An Thieren constatirte er, dass für das Eindringen des Kochsalzes in den Augapfel die Concentration der angewandten Injections-Lösung von grossem Einflusse ist. Gallenga.

5) Einfluss der acuten Inanition auf das Auge, von Dr. Alfonso Cataneo. (Ebenda.) Verf. experimentirte an Kaninchen und Hunden. Die Erzeugung des Purpurs fand er nicht verändert, ebenso wenig die Pupillen-Erweiterung; hingegen war die Licht-Reaction der Pupillen vermindert, der Sehnerv ophthalmoskopisch blass, die Retinalgefässe verengert. Das Gewicht des Augapfels, sein Gehalt an Trocken-Substanz, sowie an Wasser war wenig oder nicht verändert. Bei vorgeschrittener Inanition verringerten sich die Proteïn-Substanzen, während die anorganischen und Kohlehydrat-Substanzen zunahmen. Die Störung des Auges ist im Verhältniss zu andren Organen gering, vielleicht weil das Auge wie das Nervensystem seine Ernährung auf Kosten andrer, weniger complicirter Organe unterhält. Gallenga.

6) Der Ophthalmometer von Reid, von Ricchi. (Ebenda.) Das Instrument kann in gewissen Grenzen als Tonometer dienen. Gallenga.

7) Ueber Keratitis parenchymatosa, von Collica Accordino. (Policlinico. 1900.) Gallenga.

8) Post-traumatische Iridocyclitis bei Tuberculose, von Cattaneo. (Boll. Sc. Med. di Bologna. 1900.) Ein Kind von 6 Jahren mit Otitis media purulenta, dessen Mutter an Tuberculose gestorben war, erhielt mit einem Leintuche einen Schlag auf's linke Auge ohne äussere Verletzung unter Erscheinungen, welche in 2 Tagen vorübergingen. Nach 20 Tagen trat Entzündung im Uvealtractus auf, in 9—10 Tagen bildeten sich Tuberkel-Knötchen in der Iris, welche wuchsen und schnell zu Scleral-Ectasie führten. Enucleation 25 Tage nach Beginn der Augen-Entzündung. $1^1/_2$ Monate nach der Operation zeigte sich Meningitis basilaris, 2 Wochen später Tod. Mikroskopisch wurde Tuberculose der Iris, des Corpus ciliare

[1] Ich selber habe in meinen zahlreichen Ober-Gutachten nie nach einer Tabelle, sondern stets individuell geurtheilt. H.

und der vorderen Chorioidea, auch wenige Bacillen nach Israel's Methode nachgewiesen. Verf. ist der Ansicht, dass das Trauma die Veranlassung zum Auftreten der Iridocyclitis bei dem bereits tuberculös inficirten Kinde gab. Gallenga.

9) Augen-Erkrankungen während der Schwangerschaft, von Colombo. (Conferenze Lucina 1—3. 1900. Bologna.) Gallenga.

10) Argentamin gegen Conjunctivitis, von Colombo. (Bologna, Tip. Succ. Monti. 1898.) Blei Blennorrhöe der Neugeborenen fand Verf. Argentamin weniger wirksam, als Argentum nitricum. Gallenga.

11) Silberol in der Augentherapie, von Colombo. (Gazz. med.-farmaceut. di Bologna. 1899.) Das Präparat ist in Lösungen unter 3 % nicht ätzend, wohl aber bei 4—5 %. Das Silberol ist ausgesprochen bakteriecid, eine 2 % Lösung tödtet den Staphylococcus pyogenes aureus in 7′, den albus in 5′, den Streptococcus in 6′. Therapeutisch ist 2 % Lösung von Nutzen bei der chronischen Dacryocystitis, bei der katarrhalischen und nicht gonorrhoischen eitrigen Conjunctivitis, eventuell unter Neutralisation. Gallenga.

12) Nucleäre toxische Ophthalmoplegie, von Orlandini. (Acc. dei Fisiocritici. Siena. 1900. XII.) Nach Vipern-Biss. Heilung. Gallenga.

13) Doppelt-contourirte Nervenfasern in der Retina, von Capellini. (Rendic. d. Assoc. Med.-Chir. de Parma. 1900). Gallenga.

14) Ein lepröses Granulom des Limbus corneae, von Capellini. (Ebenda. 1900.) Mikroskopische Untersuchung eines auf dem Limbus entstandenen Lepra-Knötchens, welches sich allmählich auf die Cornea ausgedehnt hatte. Das Epithel zeigte die Disposition, welche es öfters in Pterygien oder der Pinguecula annimmt. Mit verschiedenen Methoden wurden zahlreiche Gruppen von Hansen'schen Bacillen extra- und intra-cellulär im Knoten nachgewiesen. Der Kranke gehörte der westlichen ligurischen Küste an. Gallenga.

15) Ueber die Wirkung der Glaucom-Operationen, von Querenghi. (Tribuna med. 1900.) Für den Verf. ist das Glaucom eine hydraulische Circulations-Störung des perichoroidealen Lymphraumes. Er schlägt nun vor, mit dem Graefe'schen Messerchen Punctur und Contra-Punctur zu machen und den vorderen Ansatz des Musc. cil. von innen nach aussen zu zerschneiden, die Sclera aber nicht ganz durchzuschneiden (?). Gallenga.

16) Hat Atropinisiren des Auges Veränderungen in den Zellen des Ganglion ciliare zur Folge? von Stefani. (Istituto Veneto di Scienze. 1900.) Verf. wollte untersuchen, ob in einem motorischen Neuron eine functionelle Störung im Zellenkörper ähnliche Veränderungen hervorruft, wie anatomische Läsion des Axencylinders. Er wählte die Neurone des Ganglion ciliare, dessen Axencylinder-Fortsätze die motorischen Fasern des Musc. ciliaris und des Sphincter iridis darstellen. Er atropinisirte bei Hunden und Katzen ein Auge bis 70 Tage lang, worauf mit Nissl's Methode das Ganglion ciliare beider Seiten untersucht wurde. Auch wurden Ganglia ciliaria von iridectomirten Augen histologisch untersucht. In diesen fand er, wie Bach, Marina, Bernheimer u. s. w., deutliche Chromolysis mit ihren Ausgängen, nichts Aehnliches hingegen an atropinisirten Augen. Ebenfalls negativ war der Befund an den Ciliarnerven der atropinisirten Augen. (Hingegen fand Verf. in Ciliar-Ganglien der atropinisirten Augen geänderte Affinität zu den Farbstoffen.) Gallenga.

17) Nystagmus und Canales semicirculares, von Trombetta und Ostino. (Clin. moderna. 1900.) Klinische und experimentelle Arbeit. Die Verff. kommen zu dem Schlusse, dass der Nystagmus Reiz-, nicht Lähmungs-Erscheinung ist, und bestätigen so die Untersuchungen von Bruck, Bezold u. s. w. Im klinischen Theile besprechen sie Beobachtungen von Stenger, Grunert, Zeroni u. A. und beschreiben dann 2 Fälle von Nystagmus bei Soldaten, welcher in Folge von Otitis purulenta entstanden war und bei dem Einen mit der Heilung der Ohr-Krankheit verschwand.
Gallenga.

18) Jodoform- und Ichthyol-Vasogen in der Augen-Heilkunde, von Morgano. (Riv. Internaz. di Med. Moderna. 1900.) Jodoform-Vasogen hat den Vortheil, dass es sich mit den Thränen emulsionirt, lange am Ort bleibt und Jod entwickelt. Man kann es aufpinseln oder einträufeln. Es zeigte sich nützlich bei phlyctänulärer Kerato-Conjunctivitis, bei Hornhaut-Geschwür, auch mit Argent. nitr. zusammen bei eitriger Bindehaut-Entzündung, endlich bei Croup der Bindehaut. Das Ichthyol-Vasogen ist indicirt wegen seiner gefäss-verengenden und schmerzstillenden Wirkung bei Blepharitis, Eczema palp., auch bei Phlyctänen, wo es im Gegensatze zu Calomel den gleichzeitigen innerlichen Gebrauch von Jod-Präparaten erlaubt.
Gallenga.

19) Subconjunctvale Injectionen von Anticeltin, von Morgano. (Acc. di Sc. nat. Catania. XIII). Anticeltin (Andreacci) ist eine Combination eines Hg-Derivates mit Harnstoff, worin Hg zu 43 % enthalten ist. Es coagulirt nicht Eiweiss, ruft bei Injectionen zu 0,75 bis 1 pro Mille weder Schmerzen noch Entzündung hervor. Verf. experimentirte mit gutem Resultate damit an Kaninchen, denen er zuvor eitrige Keratitis beigebracht hatte. Klinisch wandte er es subconjunctival bei Keratohypopyon, Keratitis parenchym., Hornhaut-Abscess, Iritis syphilitica mit gutem und schnellem Erfolge an. Die Lösung muss immer frisch bereitet und in Blut-Temperatur angewandt werden.
Gallenga.

20) Augen-Untersuchung bei Neurasthenie, von de Falco. (Giorn. Med. del R^{e} Esercito. 1900.) In einem Falle von Verdacht auf Simulation konnte Verf. aus genauer Prüfung der Augen constitutionelle Neurasthenie, wahrscheinlich auf Grund von Onanie, erschliessen. Bei Neurasthenie existiren Störungen des Gleichgewichtes mit ataktischen, musculären Erscheinungen und Störungen der Reizbarkeit mit Erschöpfung sowohl in der sensiblen wie in der sensorischen Sphäre. Wie im Allgemeinen, so zeigen sich diese Anomalien auch am Auge, wo die Muskel-Störungen als Asthenopia muscularis [Zittern des Orbicularis (Rosenbach), Insufficienz der äusseren Augen-Muskeln mit Divergenz und Diplopie], und als Asthenopia accommodativa (mit ataktischer Incoordination der associirten Bewegungen) sich darstellen. Die sensorischen Störungen äussern sich als Asthenopia retinica mit Hypoästhesie (Beschränkung des Gesichtsfeldes, centrale und periphere Dyschromatopsie u. s. w.), oder Hyperästhesie (Photopsien, Myiodesopsie, Erythropsie u. s. w.) oder Anästhesie (Vergrösserung des Mariotte'schen Fleckes, centrale und periphere Scotome). Nicht immer zeigen sich alle diese Symptome noch auch in dem gleichen Maasse.
Gallenga.

Um Einsendung von Separatabdrücken wird gebeten (Berlin NW. 26 Schiffbauerdamm).

Verlag von Veit & Comp. in Leipzig. — Druck von Metzger & Wittig in Leipzig.

Centralblatt

für praktische

AUGENHEILKUNDE.

Herausgegeben von

Prof. Dr. J. Hirschberg, Geh. Med.-Rath, in Berlin.

Unter ständiger Mitwirkung der Herren Dr. Ancke in München, Dr. Berger in Paris, Prof. Dr. Birnbacher in Graz, Dr. Brailey in London, Prof. Dr. H. Cohn in Breslau, Doc. Dr. Cl. du Bois-Reymond in Berlin, Doc. Dr. E. Emmert in Bern, Prof. Dr. C. Gallenga in Parma, Dr. Ginsberg in Berlin, Prof. Dr. Goldzieher in Budapest, Dr. Gordon Norrie in Kopenhagen, Prof. Dr. Horstmann in Berlin, Dr. Isiigonis in Smyrna, Prof. H. Knapp in New York, Prof. Dr. Krückow in Moskau, Dr. Kuthe in Berlin, Dr. Landau in Coblenz, Prof. Dr. Magnus in Breslau, Major F. P. Maynard, I. M. S., Civil Surgeon of Patna and Superintendent of the Medical School, Dr. Michaelsen in Görlitz, Dr. Moll in Berlin, Prof. Dr. J. Munk in Berlin, Dr. Neuburger in Nürnberg, Dr. Peltesohn in Hamburg, Dr. Pergens in Brüssel, Prof. Dr. Peschel in Frankfurt a. M., Dr. Purtscher in Klagenfurt, Dr. M. Reich in Petersburg, Med.-Rath Dr. Scheer in Oldenburg, Prof. Dr. Schenkl in Prag, Prof. Dr. Schwarz in Leipzig, Dr. Spiro in Berlin, Dr. Stiel in Köln.

Monatlich ein Heft. Preis des Jahrganges 12 Mark. Zu beziehen durch alle Buchhandlungen des In- und Auslandes und die Postanstalten des Deutschen Reiches.

November. Fünfundzwanzigster Jahrgang. 1901.

Inhalt: **Original-Mittheilung.** Eisensplitter im Augeninnern und zwei Fälle von Krypto-Sarcom der Chorioidea. Von Prof. **W. Goldzieher** in Budapest.

Neue Bücher.

Gesellschaftsberichte. 1) Medicinische Gesellschaft in Leipzig. — 2) Aerztlicher Verein in Hamburg. — 3) Schlesische Gesellschaft für vaterländische Kultur in Breslau. 4) Medicinisch-naturwissenschaftliche Gesellschaft in Jena. — 5) Verein für wissenschaftliche Heilkunde in Königsberg i. Pr. — 6) Physiologische Gesellschaft zu Berlin.

Journal-Uebersicht. I. Deutschmann's Beiträge zur Augenheilkunde. 1901. Heft XLVII. — II. Archiv für Augenheilkunde. XLII, 4 u. XLIII, 1—4. — III. Münchner medicinische Wochenschrift. 1901. Nr. 2—19. — IV. Wochenschrift für Therapie und Hygiene des Auges. 1901. Nr. 15—40. — V. The Ophthalmic Record. 1901. Januar—Juni.

Vermischtes. Nr. 1—4.

Bibliographie. Nr. 1—10.

Eisensplitter im Augeninnern und zwei Fälle von Krypto-Sarcom der Chorioidea.

Von Prof. **W. Goldzieher** in Budapest.

(Nach einer Vorstellung in der Sitzung des Vereins der Budapester Spitals-Aerzte vom 9. October 1901.)

1. Eisensplitter im Augeninnern; erfolgreiche Entfernung mit dem Hirschberg'schen Elektromagneten.

Ein 15jähriger Eisendreher hämmert am 3. September d. J. einen Eisenblock; während der Arbeit springt ein Splitter in's linke Auge. Der

Kranke wird am 3. Tage nach der Verletzung vom Vortragenden untersucht. Bulbus vollkommen reizlos, am oberen Hornhaut-Limbus eine 3 mm lange Wunde, deren Ränder schon verklebt sind; am entsprechenden Antheile der Regenbogenhaut ein Riss, der bis zum Sphinkter geht, so dass wir ein birnförmiges Colobom vor uns haben; auf der Hinterfläche der Linse eine sternförmige, verwaschene Wundtrübung von geringer Ausdehnung. Der Glaskörper vollkommen rein, die Spiegel-Untersuchung bleibt gänzlich negativ, trotzdem die Pupille durch Atropin völlig erweitert werden konnte. Nichtsdestoweniger ist es nach der Form der Verletzung sicher, dass ein fremder Körper in's Auge eingedrungen sein muss. Die Röntgen-Untersuchung zeigt thatsächlich einen feinen Schatten, der nur auf den fremden Körper bezogen werden kann; zur genauen Feststellung der Localisation wird nach vorhergängiger Magnetisirung des Splitters das Asmus'sche Sideroskop verwendet. Es gelingt auch wirklich, einen Ausschlag zu erzielen, wenn ein bestimmter Punkt im äusseren unteren Quadranten der Sclera der Magnetnadel genähert wird. Hier wird nun nach den von Hirschberg aufgestellten Regeln der Einschnitt gemacht, der mittlere Hirschberg'sche Elektromagnet eingeführt und ohne jede Schwierigkeit der Fremdkörper herausbefördert (4 mm lang, 2—3 mm breit, 0,03 g schwer). Das Auge heilt reizlos. Der Kranke wird mit V = 0,5 entlassen. Die umschriebene Linsentrübung scheint sich nach der Entlassung ständig aufzuhellen. Der Fall wird nicht so sehr wegen der gelungenen Heilung demonstrirt, (die nach den von Hirschberg und seiner Schule erzielten Resultaten keine Seltenheit mehr ist,) als um an diesem Beispiele die Unerlässlichkeit des Sideroskops zu erweisen, ohne welches Instrument der Platz des fremden Körpers bei seiner Kleinheit kaum exact hätte bestimmt werden können.

2. Zwei Fälle von Krypto-Sarcom der Chorioidea.

Im Interesse der Kürze kann man unter dem Terminus Krypto-Sarcom (nach dem Beispiele Schoebl's, der den Ausdruck Krypto-Gliom in die Pathologie einführte,) jene Fälle von Aderhaut-Sarcom begreifen, die nicht direct zu diagnosticiren sind, sondern unter einem so fremdartigen Symptomencomplex sich verbergen, dass nur die anatomische Untersuchung des Bulbus die Gegenwart der Geschwulst erweist. Solcher Fälle habe ich in der letzten Zeit zwei beobachtet, die ich wegen ihrer Wichtigkeit hier demonstrire.

a) Supponirter Tumor der Schädelbasis. Chorioideal-Sarcom.

Ein 71jähriger robuster Herr aus der Provinz litt seit längerer Zeit an linksseitigen Schmerzen des Schädeldaches, wozu sich auch schlechtes

Sehen des linken Auges gesellte. Der Kranke kommt Ende 1900 zur Untersuchung. Veralteter Bronchialcatarrh, geringgradiges Lungen-Emphysem, Arterio-Sclerosis und Erweiterung und Hypertrophie des linken Herzens. Das rechte Auge ist normal, die Functionen nach jeder Richtung tadellos. Linkerseits ist ein die nasale Gesichtsfeldhälfte einnehmender Defect mit beinahe senkrechter Grenzlinie vorhanden, die restirende temporale Gesichtsfeldhälfte ist amblyopisch, da hier nur grössere Gegenstände erkannt werden. Die Spiegel-Untersuchung des linken Auges ist vollkommen negativ, trotzdem sie bei maximaler Pupillen-Erweiterung und wiederholt mit grösster Sorgfalt vorgenommen wurde. Für die monoculäre nasale Hemianopsie musste demnach eine ausserhalb des Bulbus befindliche Ursache gesucht werden. Da auch für die beständigen halbseitigen Kopfschmerzen von Seiten der consultirten Nervenpathologen eine intracranielle Ursache postulirt wurde, so wurde angenommen, dass es sich um einen Herd handle, der an der Schädelbasis, und zwar im linken äusseren Chiasma-Winkel sitze. Ein solcher Herd (sei er nun ein eigentlicher Tumor, oder eine periostitische Exsudation) wäre wohl im Stande, einerseits durch Lähmung des ungekreuzten Sehfasern-Bündels monoculäre Hemianopsie, sowie in Folge des Druckes auf das gekreuzte Bündel Amblyopie der temporalen Hälfte, andrerseits durch Reizung der sensiblen Nerven halbseitige Schädelschmerzen zu erzeugen. Der Kranke reiste in seine Heimath ab und kam nach 5 Monaten in sehr verschlechtertem Zustande wieder. Zu den halbseitigen Kopfschmerzen hatten sich furchtbare Ciliar-Neuralgien gesellt, die durch jeden Hustenstoss neu angefacht oder gesteigert werden. Das Sehen des linken Auges war erloschen, der Bulbus im Status glaucomatosus. Die Enucleation wird vorgenommen. Die anatomische Untersuchung des Augapfels ergiebt einen schwach pigmentirten Chorioideal-Tumor, der den ganzen Fundus einnimmt, die Netzhaut total abgelöst hat; das Mikroskop zeigt ein Spindelzellen-Sarcom, das im Stroma der Aderhaut um die Gefässe sich entwickelt hat.

Da jeder Irrthum nach der Richtung hin ausgeschlossen ist, dass der Tumor etwa schon bei Gelegenheit der ersten Untersuchung (Ende 1900) vorhanden gewesen sei, so kann es als gewiss betrachtet werden, dass das Sarcom erst in der letzten Zeit zu dieser beträchtlichen Grösse gewachsen ist. Es kann gegenwärtig nicht auch nur mit annähernder Sicherheit ausgesprochen werden, dass der Chorioideal-Tumor eine Metastase des supponirten Schädelbasis-Tumors sei, wenn auch einige Wahrscheinlichkeit dafür spricht. Ein solcher Zusammenhang würde zu den grössten Seltenheiten gehören. Charakteristisch ist, dass seit der Enucleation zwar die Ciliarschmerzen aufgehört haben, die halbseitigen Schmerzen im Schädeldach jedoch noch unverändert fortbestehen, und das allgemeine Befinden des Kranken ein schlechteres ist.

b) Chorioideal-Sarcom und sympathische Augen-Entzündung.

Eine Frau von 63 Jahren kommt aus einer Provinzstadt am 25. August d. J. zur Aufnahme. Sie giebt an, seit einem Jahre am linken Auge krank zu sein. Ein Augenarzt habe ihr Jodkalium gegeben, das sie seit einem Jahre fortwährend einnehme. In den letzten Wochen sei das Auge jedoch vollkommen erblindet und schmerzhaft geworden.

Status praesens: Das rechte Auge vollkommen normal. Linkerseits hochgradiger Reizzustand, eine so mächtige Chemosis, dass der untere Sector der Hornhaut vom geschwollenen Bindehautwall bedeckt ist. Die Hornhaut ist klar, Iris verfärbt, Pupille eng und winkelig. Die Spannung des Auges unternormal (T = — 2). Auf energisches Atropinisiren erweitert sich die Pupille bis über Mittel, keine Synechie, Linse durchsichtig, Glaskörper trübe, vom Augen-Hintergrund kein rothes Licht zu bekommen.

Es wird schon bei der ersten Untersuchung auf die Möglichkeit hingewiesen, dass ein Tumor im Auge sei, trotz der nachweisbaren Hypotonie. Es wird aber, da die Kranke von der Enucleation nichts wissen will, eine energische Schmierkur angeordnet, die bis zum 4. September fortgesetzt wird. Die Chemosis wird wohl geringer, die Schmerzen lassen jedoch nicht nach, und die Tension steigt allmählich. Während dieser Behandlung jedoch treten zeitweilig Schmerzen und Lichtscheu im bisher gesunden rechten Auge auf, mit anfänglich leiser, später immer deutlicher werdender pericornealer Injection. Am 4. September ist die Ciliar-Injection des rechten Auges schon beträchtlich, das Sehen verschleiert. Die Pupille durch Atropin noch gut zu erweitern, das Kammerwasser leicht trübe, auf der Hinterfläche der Cornea, sowie auf der Vorderfläche der Linse, und zwar in einer Zone, die dem unteren Pupillar-Rande entspricht, zahllose feinste Präcipitate. (Untersuchung mit dem Lupen-Spiegel). Der Bulbus ist auf Berührung sehr schmerzhaft. Es ist demnach eine Iridocyclitis serosa des rechten Auges vorhanden.

Unter diesen Umständen wird die Enucleation am 6. September durchgesetzt, von welchem Momente an die Entzündung des rechten Auges ohne weitere Medication, als Atropin-Einträufelung, sich rapid bessert. Die Kranke wird am 26. September geheilt entlassen.

Die anatomische Untersuchung des linken Auges ergiebt ein tiefschwarz gefärbtes, bohnengrosses Sarcom, das im inneren unteren Quadranten der Chorioidea gewachsen ist. Die Netzhaut ist nicht abgelöst, sondern liegt dem Neugebilde stramm an. Der Glaskörper ist abgelöst, liegt als gallertige Masse hinter der Linse, zwischen abgelöstem Glaskörper und hinterem Pol eine seröse Flüssigkeit. Die vorderen Partien des Auges erweisen sich (bei Lupen-Betrachtung) vollkommen normal.

Es kann nun keinem Zweifel unterliegen, dass die Entzündung des rechten Auges in die Kategorie der sympathischen Entzündung gehört, ein

Vorkommen, dass vom neuesten Monographen dieses Gegenstandes, O. Schirmer[1], als höchste Seltenheit betrachtet wird. Dieser Autor sagt, dass die Frage, ob intraoculare Tumoren fähig sind, sympathische Entzündung hervorzurufen, von grossem theoretischem Interesse sei. „Denn wäre dies richtig, so würde dies einen schweren Schlag für die mikrobische Theorie bedeuten.“ Schirmer konnte aus der Literatur im Ganzen 30 Fälle zusammenstellen, von denen er nicht weniger als 17 als der Kritik nicht standhaltend zurückweist. Für die restirenden 13 Fälle nimmt er nicht den Tumor, sondern eine zufällige Complication, sei es eine plastische Uveitis oder eine Ruptur der Bulbuskapsel als die Veranlassung der sympathischen Erkrankung an. Was unsren Fall anbelangt, so ist wohl eine jede Complication dieser Art auszuschliessen. Der betreffende Bulbus wird demnächst der genauesten mikroskopischen Untersuchung unterzogen und das Resultat an geeigneter Stelle mitgetheilt werden.

Unser Büchertisch.

Neue Bücher.

1. Philosoph. Transactions of the Royal Society of London. Contributions to the comparative anatomy of the mammalian eye, chiefly based on ophthalmoscopic examination by George Lindsay Johnson, M. D., F. R. C. S. London 1901. (Published for the Royal Society by Dulau & Co.)

Ein Prachtwerk, das eine wichtige Bereicherung unsrer Kenntnisse darstellt, ja das erste Werk über diesen Gegenstand. Der Verf. hat mit seinem Künstler die Käfige aller zoologischen Gärten Europa's besucht und in jahrelangen Studien, unter Ueberwindung grösster Schwierigkeiten, — namentlich bei Löwen, Bären, Wölfen, — den Augengrund aller Hauptarten der Säugethiere in prachtvollen, farbigen Bildern dargestellt und gleichzeitig Refraction, Sehkraft, Richtung der Augen, Pupillen-Grösse und ihre Beeinflussung durch Medicamente festgestellt. Der Augengrund kann zur Classification zweifelhafter Thier-Arten benutzt werden. Die Unterschiede des Augengrundes sind grösser für die Genera als für die Species und für die Familien grösser als für die Genera. — Als Ref. zuerst eine vergleichende Uebersicht des Wirbelthier-Reiches vom Standpunkt der Ophthalmoskopie veröffentlichte (Februar 1882, Berliner physiol. Gesellschaft, vgl. Centralbl. f. Augenheilk. 1882, S. 173), erregte dieser Gegenstand das lebhafteste Interesse von H. Helmholtz, dem Erfinder des Augenspiegels. Wie würde derselbe sich gefreut haben, wenn er das vorliegende vollständige Werk von Lindsay Johnson erlebt hätte! Hoffentlich beschenkt uns der so rührige Verf. baldigst mit der bildlichen Darstellung des Augengrundes der übrigen Wirbelthier-Klassen. Uebrigens würde für uns Augenärzte eine ethnographische Tafel des Augengrundes der verschiedenen Menschen-Rassen, wie ich sie einst begonnen, aber noch nicht vollenden konnte, eine höchst willkommene Gabe darstellen.

---

[1] Graefe-Saemisch, II. Aufl., 23. bis 25. Lief., S. 52.

2. Augenspiegel-Studien zu einer Morphologie des Sehnerven-Eintritts im menschlichen Auge, von Dr. Adolf Szili, Prof. an der Universität zu Budapest. I. Theil, Tafeln. 89 Abbildungen auf 24 Tafeln. Wiesbaden, 1901, Bergmann. Zur 50. Jahreswende seit der Erfindung des Augenspiegels.

Eine schöne Festgabe zu diesem wichtigen Jahrestag. Liebevolles Eingehen auf kleine Veränderungen und künstlerische Darstellung der Beobachtungen machen jedem Augenarzt das Werk werthvoll, auf das wir nach dem Erscheinen des Textes noch einmal zurückkommen werden.

3. Die Augenheilkunde der Alten, von Prof. Dr. Hugo Magnus. Mit 7 Tafeln und 23 in den Text eingedruckten Abbildungen. Breslau, 1901, J. U. Kern's Verlag (Max Müller). 691 S.

Zu der Geschichte der Augenheilkunde im Alterthum von J. Hirschberg (Leipzig, W. Engelmann, 1899) ist jetzt noch das umfangreiche Buch von Prof. Magnus hinzugekommen, während keine andre Nation sich eines derartigen Werkes rühmen kann, so dass wir wieder an den Ausspruch von E. Berdoe (The origine and growth of the healing art, London 1893) erinnert werden: Germany has created the History of medicine.

Mit der ihm eigenthümlichen Genauigkeit hat Prof. Magnus den ganzen ungeheuren Stoff nach den Quellen bearbeitet, so dass sein Werk Jedem, der für die Geschichte der Augenheilkunde und überhaupt für Kultur-Geschichte sich interessirt, auf das Wärmste empfohlen werden kann.

4. Der systematische Katalog der Bücher-Sammlung von J. Hirschberg, Berlin 1901 (434 S.), ist nicht im Buchhandel. Einige Exemplare sind noch vorhanden und stehen den Fachgenossen zur Verfügung.

5. Die Augenheilkunde des Avicenna (und danach die des Isa ben Ali) nach dem arabischen Text wird demnächst von J. Hirschberg und J. Lippert herausgegeben werden.

6. Aus Natur und Geisterwelt. Sammlung wissenschaftlich-gemeinverständlicher Darstellungen aus allen Gebieten des Wissens. Die fünf Sinne des Menschen. Ein Cyclus volksthümlicher Universitäts-Vorlesungen von Privatdocent Dr. Joseph Clemens Kreibig. Leipzig, B. G. Teubner, 1901. Auf S. 80—127 ist der Sehsinn abgehandelt.

*7. Ueber Farbensehen und Malerei. Eine kunst-physiologische Abhandlung in allgemeinverständlicher Darstellung von Prof. Dr. E. Rählmann. München 1901, E. Reinhard.

*8. Ophthalmologische Operations-Lehre, speciell für prakt. Aerzte und Landärzte. Herausgegeben von Dr. med. Eugen Heymann, Augenarzt in Riga. I. Band. Halle, 1901, C. Marhold (104 S.).

*9. Der Heilwerth der Brille von Dr. H. Feilchenfeld in Lübeck. Halle, 1901, C. Marhold (75 S.). Aus Prof. Vossius' zwangl. Abhandl., IV, 4 und 5.

10. Stereoskopisch-medicinischer Atlas. Herausgegeben von Dr. Albert Neisser, Prof. an der Universität Breslau. Ophthalmologie, redigirt von Dr. W. Uhthoff, Prof. an der Universität Breslau. Aus der Univers.-Augenklinik zu Breslau. Mitgetheilt von Dr. Heine.

Enthält 3 menschliche Augäpfel: des Neugeborenen, des erwachsenen Emmetropen, des Myopen von 12 D; dann dieselben Augäpfel, aufgeschnitten; ferner die Druck-Aushöhlung des Sehnerven, Cysticercus, Gliom, Sarcom,

myop. Sehnerven-Eintritt, Stauungspapille: alles in vortrefflichen, anschaulichen Präparaten. Auch der kurze Text ist recht bezeichnend.

11. Kroll's Stereoskopische Leseproben zur Entdeckung der Simulation einseitiger Schwachsichtigkeit oder Blindheit. 30 Tafeln. II. verbesserte Auflage von Dr. R. Perlia, Augenarzt in Krefeld. (Krefeld, 1901, Heinr. Halfmann.)

*12. Psychologie der Gesichtsvorstellung nach Kant's Theorie der Erfahrung von Dr. J. Stilling, Professor an der Universität Strassburg. Urban u. Schwarzenberg, Berlin u. Wien, 1901. (164 S.)

Gesellschaftsberichte.

1) **Medicinische Gesellschaft in Leipzig.** (Deutsche med. Wochenschr. 1901. Nr. 5.)

Sitzung vom 15. Januar 1901.

Schön: a) Vortrag über Kopfschmerzen.

Augenleiden können die Ursache von Kopfschmerzen bilden bei uncorrigirter Uebersichtigkeit, ferner bei Arbeit in schlechter Haltung und bei mangelhafter Beleuchtung, Astigmatismus, bei Fehlern in der Convergenz der Augen, ungleicher Stellung oder ungleicher Refraction und endlich bei besonderer Anstrengung der Augen in ungewöhnlicher Blickrichtung, wie sie in bestimmten Gewerben, z. B. dem Bergbau, bei beständigem Blick nach aufwärts gefordert werden. In allen diesen Fällen handelt es sich um Ermüdung entweder des Ciliar- oder eines Augenbewegungs- oder Lid-Muskels; diese Uebermüdung erzeugt Krampf, mithin Schmerz. Dieser Schmerz erzeugt nun den Kopfschmerz durch Uebertragung (im Sinne Head's) auf andre sensible Nerven desselben sensiblen Segmentes.

b) Demonstration jugendlicher Cataract-Kranker (die jüngste ist 12 Jahre alt).

Vortr. ist der Auffassung, dass hier, wie in fast allen Fällen von Cataract die starke Inanspruchnahme der Accommodation zur Ausgleichung des Refractions-Fehlers eine Degeneration der Linsenfasern herbeigeführt habe; rechtzeitige Verordnung des richtigen Glases könne die Star-Bildung verhüten.

Sitzung vom 29. Januar 1901.

Sattler demonstrirt zwei Carcinom-Metastasen in einem Auge. Die eine bildet einen fast erbsen-grossen Tumor in der Conjunctiva des unteren Lides; die andre sitzt in der Hornhaut. Es lässt sich deutlich erkennen, dass sie, wie die meisten Geschwülste dieses Abschnittes, von den „Papillen des Limbus" ihren Ursprung genommen hat. Zum Vergleich zeigt Vortr. einen alten Mann, gleichfalls mit Carcinom des Limbus. An mikroskopischen Präparaten andrer Fälle demonstrirt Vortr. das Vordringen der Neubildung in die Tiefe, die Verlegung des Schlemm'schen Kanales u. dgl.

---

2) Aerztlicher Verein in Hamburg. (Deutsche med. Wochenschrift. 1901. Nr. 9.)

Sitzung vom 22. Januar 1901.

Peltesohn demonstrirt 7 Fälle von intraocularer Eisensplitter-Verletzung, bei denen er Gelegenheit fand, den Werth des Hirschberg'schen und den des Haab'schen Magneten zu vergleichen. Nach seinen Erfahrungen neigt Vortr. dazu, dem grossen Magneten mit seinen gefährlichen Kraft-Wirkungen nur ein engbegrenztes Indications-Gebiet zuzuerkennen, und verspricht sich mehr von seiner Mitwirkung neben dem Hirschberg'schen Hand-Magneten, als von seiner alleinigen Anwendung. Jedenfalls sieht er in dem letzteren nach wie vor ein unentbehrliches Instrument, dessen derjenige Augenarzt nicht werde entrathen können, der nicht bloss den Eisensplitter à tout prix aus dem Auge entfernen, sondern auch das bestmögliche Sehvermögen dabei retten wolle. Die Schwierigkeit des Verfahrens liege nicht so sehr in der technischen Geschicklichkeit, die schliesslich handwerksmässig erlernt werden könne, als in der scharfsinnigen Diagnosen-Stellung, für welche eine äusserst genaue Inspection und nicht zuletzt scharflogische Schlussfolgerungen in Betracht kämen. Die modernen Hilfsmittel für die Diagnose, das Sideroskop und die Röntgen-Photographie, seien sehr dankenswerthe Erleichterungen; aber, dass das Schattenbild auch zu bedenklichen Täuschungen Veranlassung geben könne, lehre einer der vorgestellten Fälle. Vier Patienten, bei denen nur der Handmagnet in Anwendung gezogen wurde, bezw. werden konnte, haben volle oder nahezu volle Sehschärfe wiedererlangt. Bei einem andren war der Splitter durch die hintere Partie des Auges wieder ausgetreten, ohne mehr als eine hintere Linsen-Trübung zu erzeugen. Bei den Uebrigen war die Verletzung von vornherein eine so erhebliche, dass nur die Erhaltung des Bulbus erwartet werden konnte.

Sitzung vom 19. März 1901.

Franke: Demonstrationen

a) eines Patienten, dem ein Kupfer-Splitter in's Auge geflogen war, 14 Tage bevor Patient in Behandlung kam. Am oberen Hornhautrand eine kleine Narbe. Vorderkammer bis zur Höhe von fast $^1/_3$ mit Eiter gefüllt, eitrige Infiltration des unteren Hornhaut-Abschnittes. Sideroskop negativ, Radiogramm positiv. — Allmählich Besserung, Resorption des Eiters, der im Kammerwinkel liegende Splitter (< 1 mm breit, $1^1/_2$ mm lang) tritt zu Tage. Entfernung desselben; seitdem ist das Auge völlig reizlos.

b) eines Eisen-Splitters, der aus der Linse entfernt war.

Vortr. bespricht hierauf die Möglichkeit der Resorption kleinster Kupfer- und Eisen-Splitter im Auge. Die Resorption feinster Kupfer-Splitter ist durch Leber experimentell nachgewiesen. Was die Resorption feinster Eisen-Splitter betrifft, so sah Vortr. vor 10 Jahren einen Kranken mit einem etwa $^1/_2$ mm grossen Eisen-Splitter im Augengrund. Jetzt ist der Splitter weder ophthalmoskopisch, noch radiographisch, noch sideroskopisch nachzuweisen; „doch ist der Fall nur mit grosser Reserve zu verwerthen."

Bürstenbinder demonstrirt einen Patienten, der seit 8 Jahren ein Schrotkorn in der vorderen Kammer seines linken Auges sitzen hat: Schrotschuss vor 8 Jahren gegen das linke Auge, seitdem Strabismus convergens links, leichte Ptosis, am nasalen Hornhautrand eine linsen-grosse,

leukomatöse Hornhaut-Trübung mit feiner Iris-Adhärenz, circumscripte, periphere Linsen-Trübung, Aderhaut-, Netzhautriss (wohl durch Contrecoup); im Kammerfalz ein Schrotkorn. S = $^1/_3$. — Das Röntgenbild zeigt ausser dem Schrotkorn in der Vorderkammer noch zwei in der Gegend der inneren Orbitalwand, die für das Schielen verantwortlich gemacht werden.

---

3) Schlesische Gesellschaft für vaterländische Kultur in Breslau. (Deutsche med. Wochenschrift. 1901. Nr. 10.)

Klinischer Abend, am 25. Januar 1901.

1. Deutschländer: Ein junges Mädchen erblindete einseitig, nachdem sich — von einem cariösen Zahne ausgehend — eine Eiterung der Kieferhöhle mit nachfolgender Schwellung der Augenlider und sodann mit Exophthalmus derselben Seite entwickelt hatte. Die Eröffnung von der Fossa canina aus bis zur Augenhöhle brachte zwar den Process zum Abschluss, doch war der Sehnerv bereits atrophirt.

2. Günsburg: Bei einem jungen Manne trat ein leichter Exophthalmus ein. Druck-Verband und Jodkali blieben erfolglos. Wahrscheinlich handelte es sich um einen Varix hinter dem Auge.

3. Uhthoff: a) Doppelseitiges Auftreten von Cataract bei einem klassischen Fall von Tetanie.

Zur Erklärung nimmt Vortr. an, dass die vorübergehenden spastischen Zustände im Ciliar-Muskel Ernährungs-Störungen und somit secundär Linsen-Trübung zur Folge gehabt haben.

b) Sehstörungen bei Myxödem bei einem 6jährigen Kinde. Nach Gebrauch von Schilddrüsen-Tabletten stellte sich bei dem zuerst völlig blinden Knaben etwas Lichtschein ein, später sogar zwei asymmetrische eng begrenzte Stellen im Gesichtsfelde, innerhalb deren Gesichts-Wahrnehmungen erfolgten. Vortr. vermuthet, dass die Hypophysis, welche auf das Chiasma gedrückt hatte, durch die Schilddrüsen-Behandlung verkleinert worden sei.

4. Heine: Zur vergleichenden Physiologie des Sehens. (Skioptikon-Vortrag.)

5. Stock: Ueber sogenannte Fremdkörper-Tuberculose der Iris.

6. Kunz berichtet über operative Erfahrungen mit dem grossen Elektro-Magneten.

Sitzung vom 15. Februar 1901.

Uhthoff: Ueber die Entdeckung des Augen-Spiegels und ihren Einfluss auf die Augenheilkunde. (Ein 50jähr. Gedenktag.)

Die Entdeckung des Augen-Spiegels durch Helmholtz fällt in's Jahr 1851, das Datum ist nicht näher zu eruiren.

Dr. Albrand (Sachsenberg, Mecklenburg-Schwerin): Bemerkungen zur Therapie der Thränen-Nasenleiden.

Vortr. bedauert, dass die Augen-Kliniken immer nur (?) entweder das eine oder aber nur das andre Mittel bezüglich der Thränensack-Erkrankungen anwenden, nämlich die einen nur die Sondirung, die andren nur die Spaltung

und Entfernung des Thränensackes. Vortr. empfiehlt mehr zu individualisiren, und namentlich bei Arbeitern bald zur Exstirpation überzugehen und somit die Patienten dauernd und mit einem Schlage zu heilen, da hier langwierige Behandlung aus socialen Gründen nicht durchführbar sei. Er erinnert ferner an die Vulpius'sche Dauersonde, welche ein Patient des Vortr. seit 2 Jahren ohne Unterbrechung und ohne jegliche Beschwerde trägt. In keinem Falle von Thränensack-Erkrankung sollte die Untersuchung bezw. Behandlung der Nase unterlassen werden.

---

4) **Medicinisch-naturwissenschaftliche Gesellschaft in Jena.** Section für Heilkunde. (Deutsche med. Wochenschrift. 1901. Nr. 10.)

Sitzung vom 25. Januar 1901.

Hertel: Ueber eine neue Färbung der Hornhaut-Körperchen.

Demonstration von Präparaten, aus denen hervorgeht, dass Vortr. mit einer neuen Methode die feinere Structur der Hornhaut-Körperchen und deren Veränderung bei pathologischen Processen zur Darstellung gebracht hat. Die Methode beruht im Princip darauf, dass die Hornhaut-Körperchen eine lebhafte Affinität zu Thionin zeigen, wenn man die Schnitte mit Lithium carbonicum oder Natrium biboricum behandelt. Die Einzelheiten der Färbung und der Befunde werden im Archiv für Ophthalmologie publicirt.

---

5) **Verein für wissenschaftliche Heilkunde in Königsberg i. Pr.** (Deutsche med. Wochenschrift. 1901. Nr. 11.)

Sitzung vom 28. Januar 1901.

L. Pick: Retinal-Veränderungen bei chronischen Anämien.

Systematische Untersuchungen, seit mehreren Jahren von dem Vortr. in der Lichtheim'schen Klinik angestellt, haben zu Ergebnissen geführt, welche Vortr. als bisher noch nicht allgemein bekannt bezeichnet.[1] Die beobachteten Netzhaut-Veränderungen werden vom Vortr. folgendermaassen eingetheilt:

1. retinitische Herde, grau bis hellweiss, in allen Nüancen, meist in der Gegend der Papille gelegen.
2. Retinal-Hämorrhagien.
3. Oedeme der Papille (nicht zu verwechseln mit Neuritis oder Stauungs-Papille).

Abgesehen von den Allgemein-Erkrankungen, bei denen die Existenz dieser Retinal-Veränderungen bekannt ist (Nephritis, perniciöse Anämie, Helminthiasis-Anämien, Malaria, Leukämie, Sepsis), kamen sie vor:

1. Bei Magen- und Leber-Krebs, in etwa 60 % der Fälle, nicht nur bei Kachexie, sondern auch in den Anfangs-Stadien. Ein andrer Fall zeichnete sich dadurch aus, dass ausser einem durch Parasiten (Distom. felineum) bedingten (? Ref.) Leber-Krebs sich ein Melano-Sarcom der Aderhaut fand und die Netzhaut daselbst stark cystisch entartet war.
2. Bei Ulcus ventriculi, duodeni und tuberculöser Enteritis, — viel seltener als bei Nr. 1.

---

[1] Vgl. aber Hirschberg, Heidelberger Congress-Bericht 1877 und Beiträge zur Augenheilkunde III, S. 20.

3. Bei Lungen-Tuberculose, ausserordentlich selten, selbst bei schwerster Kachexie.

4. Bei Albuminurie, a) bei transitorischer, b) bei chronischer Nephritis, auch wenn sie nur wenig vorgeschritten ist, ohne Gefäss-Veränderungen. Diese Form sei prognostisch scharf zu scheiden von der typischen Retinitis albuminurica, die nach Michel auf einer Sclerose der Retinal-Gefässe beruhe.

Auffallend und eventuell differentiell-diagnostisch von Werth sei es, dass diese Netzhaut-Veränderungen so sehr häufig bei Magen-Krebs und so selten bei -Geschwür sich entwickelten. Die Ursache läge wohl in den giftigen Stoffwechsel-Producten, welche die Tumoren producirten, und welche direct schädigend auf die Nerven-Elemente einwirkten.

---

6) **Physiologische Gesellschaft zu Berlin.** (Deutsche med. Wochenschrift. 1901. Nr. 13.)

Sitzung vom 8. März 1901.

H. Virchow: Ueber die Netzhaut von Hatteria, einem neuseeländischen Reptil.

Die Netzhäute waren in Salpeter- oder Osmiumsäure conservirt. Vortr. bespricht die Zapfen-Linsen, das sind Einschlüsse in den Retinal-Zapfen, die sich neben den Oeltropfen fanden. Die Zapfen treten durch die Membrana limitans externa hindurch und werden von ihr so eng umfasst, dass geradezu Einschnürungen entstehen. Man findet zahlreiche Doppel-Zapfen; durch diese letzteren wird die Form der einfachen Zapfen sehr beeinflusst; sie sind schmal und haben nur kleine Innen-Linsen. C. Hamburger.

Journal-Uebersicht.

I. Deutschmann's Beiträge zur Augenheilkunde. 1901. Heft XLVII.

1) **Zur Kasuistik der sympathischen Ophthalmitis.** Eine klinische Zusammenstellung der seit 1890 in der Heidelberger Universitäts-Augenklinik behandelten Fälle, von Dr. Adolf Alberti.

Von den 9132 Kranken, welche in der obengenannten Zeit in der Klinik stationär zur Behandlung kamen, waren 11 mit florider sympathischer Ophthalmie; dazu kamen noch 3 Kranke, „die mit den Endstadien schwerer plastischer Iridocyclitis behaftet als letzten Versuch die Hilfe der Heidelberger Klinik in Anspruch nahmen". Die jetzt als Hauptbedingung für Entstehung der sympathischen Ophthalmie geltende Voraussetzung, die Eröffnung des Auges, ist hier überall erfüllt; in 2 Fällen handelte es sich um geschwürige Durchbohrung der Hornhaut; in 8 Fällen waren es perforirende Verletzungen durch Unfälle; in den 4 letzten schloss sich die „Erkrankung an operative Limbus-Verletzungen des andren Auges an".

In anatomischer Hinsicht unterscheidet Verf. zwischen Iridocyclitis plastica und serosa; Uebergänge kommen vor. Von seinen Fällen gehören 8 der plastischen, 6 der serösen Form an. In der Hälfte aller Fälle war Neuro-Retinitis nachweisbar. — Als ein Unicum dürfte Fall VII anzusehen sein, in welchem 5 Wochen nach der Verletzung, auf dem nichtverletzten rechten Auge unter stärkster Entwickelung von Hornhautbeschlägen und

hinteren Synechien eine Netzhaut-Ablösung auftrat, welche nach Enucleation des sympathisirenden Auges in etwa 3 Monaten sich zurückbildete; die Sehschärfe stieg immer weiter an und beträgt jetzt seit, December 1897, $^5/_{7,5}$, seit Februar 1900 sogar $^5/_{7,5}$—$^5/_5$; es hatte starke Neuro-Retinitis bestanden. — Von weiterem Interesse ist bei diesem Falle die Complication mit Chorioiditis bezw. Chorioretinitis disseminata, eine Affection, über die schon Hirschberg, Eversbusch und Caspar, 1898 auch Haab berichteten; die Literatur über diese Begleit-Erscheinungen der sympathischen Ophthalmie findet sich von S. 42—44 zusammengestellt.

Zuletzt verweist Verf. auf die 1899 (Centralbl. f. Augenheilk.) publicirte Methode E. van Millingen's, die endoculäre Galvanokausis betreffend, mit welcher vorzügliche Erfolge (van Millingen, Bäumler, Peters) bei inficirten Augenwunden erzielt worden seien.

Die 4 Fälle unter den mitgetheilten, welche „mit grösster Wahrscheinlichkeit als dauernd geheilt zu bezeichnen sind", gehören in die Gruppe der „serösen bezw serös-plastischen Fälle".

Einen Einfluss des Alters auf den Verlauf der sympathischen Ophthalmie glaubt Verf. ablehnen zu können unter Citirung Hirschberg's: „kindliches Alter giebt bei ausgesprochener Ophthalmie keineswegs eine günstige Prognose".

---

2) **Zur Geschwulst-Bildung an der Caruncula lacrymalis**, von Dr. Victor Berl. (Aus der II. Universitäts-Augenklinik des Hofraths Prof. E. Fuchs in Wien.)

Verf. theilt drei Fälle von Geschwulst-Bildung an der Carunkel mit, woselbst Tumoren recht selten sind:

1. Dermoidcyste (angeboren) bei einem 47jährigen Manne.
2. Angiom bei einem 18jährigen.
3. Melanosarcom bei einem 72jährigen.

---

3) **Ueber spontane Berstung der Linsenkapsel und Selbst-Entbindung des Linsenkernes aus dem Auge**, von Dr. J. Meller. (Aus der II. Universitäts-Augenklinik des Hofraths Prof. E. Fuchs in Wien.)

Es handelte sich hierbei um Augen, deren intraocularer Druck erhöht war, und an denen zur Beseitigung der Drucksteigerung die Iridectomie vorgenommen worden war. Nach Ausführung derselben und fast vollendeter Wundheilung kam es — das eine Mal nach 27, das andre Mal nach 14 Tagen — zur Berstung der Linsenkapsel mit nachfolgendem Austritt der Linse, ohne dass etwa eine Verletzung vorangegangen wäre. Die Berstung der Linsenkapsel erklärt Verf. folgendermaassen: Wird bei Glaucom die vordere Kammer durch einen Schnitt eröffnet, so rückt die Linse im Ganzen nach vorn und wird dicht an die hintere Hornhautwand angepresst. „Die sich anspannende Hornhaut hindert jedoch bald ein weiteres Vorrücken der Linse. Nur oben, entsprechend der frischen Operationswunde, ist der Widerstand der Hornhaut verringert. Demgemäss beginnt nun die Linse eine Drehung um eine frontale Axe zu machen, in der Weise, dass der obere Linsenrand sich weiter nach vorn begiebt, wobei der oberste, an die Wunde angrenzende Theil der Hornhaut nach vorn aufgestellt wird. ... Steigt nun der Druck nur noch um ein Geringes, so platzt die Linsenkapsel in der Gegend des freiliegenden Aequators." Verf. nimmt an, dass eine solide Vernarbung des Wundschnittes nicht eingetreten war in Folge Zwischenlagerung der vorläufig noch uneröffneten Linsenkapsel und stützt diese Vermuthung sehr

wesentlich durch die mikroskopische Untersuchung des einen, enucleirten Auges. — Diese Fälle sind sehr selten; ausser den letzten vom Verf. mitgetheilten sind nach ihm nur noch drei (Lesshaft und Wicherkiewicz) bekannt.

Verf. erklärt es für ausgeschlossen, dass bei der Operation (mit dem v. Graefe'schen Messer ausgeführt) etwa die Linsenkapsel lädirt worden sein könne. „Jeder Operateur wird sich an Fälle erinnern können, in welchen es nach Glaucom-Iridectomien zur Bildung von (insbesondere hinterer Cortical-) Cataract gekommen war, während man sicher ist, bei der Operation in keiner Weise die Linsenkapsel lädirt zu haben, und auch thatsächlich an der vorderen Kapsel, soweit sie sichtbar ist, keine Verletzung entdecken kann."

4) **Einige interessante Spiegelfälle,** von Dr. W. Retze. Mit einer Farbentafel. (Aus der kgl. Universitäts-Augenklinik zu Greifswald.)

Fall 4 betrifft ein Auge mit fast vollständigem Fehlen von Retinal-Gefässen.

5) **Einige neuere Beobachtungen bezüglich der Behandlung trachomatöser Erkrankungen der Conjunctiva und Cornea,** von Dr. L. Blumenthal in Riga.

6) **Zur Frage der Abreissung der Netzhaut von der Ora serrata,** von Prof. A. Vossius.

Verf. erinnert an zwei von ihm vor längerer Zeit beobachtete Fälle von Abreissung der Netzhaut von der Ora serrata, — eine ausserordentlich seltene Verletzung. In beiden Fällen handelte es sich um sehr schwere Traumen; in dem einen Falle war die Netzhaut an einer Seite des Auges, in dem andren in „der ganzen Circumferenz des Bulbus von der Ora serrata abgerissen und nur noch an der Stelle der Scleralperforation mit der Bulbuskapsel durch Narben-Gewebe in Verbindung."

7) **Zur Frage der Abreissung der Netzhaut von der Ora serrata,** von R. Deutschmann.

Nach Verf. ist die Abreissung der Netzhaut in der Peripherie viel häufiger als die in der Continuität. Doch betont er, dass diese Beobachtungen sich auf entzündliche, nicht aber auf traumatische Netzhaut-Ablösungen beziehen.

C. Hamburger.

II. Archiv für Augenheilkunde. XLII. 4. 1901.

23) **Ueber zwei Fälle von syphilitischen Papeln der Conjunctiva bulbi,** von Dr. R. Schreiber, Secundär-Arzt am Allgemeinen Krankenhaus in Wien.

In den beobachteten Fällen zeigten sich nahe der Cornea knötchenförmige Efflorescenzen von grau-weisser Farbe, an der Spitze bald exulcerirt und grau-gelblich schmierig belegt. Im ersten Falle mit einer Papel bestand nur geringe Reizung und Fremdkörper-Gefühl, im zweiten mit 7 Papeln war tiefe conjunctivale und leichte Ciliar-Injection vorhanden, dazu Lichtscheu und Thränenfluss. Specifische Allgemein- und Local-Behandlung bewirkten glatte Heilung.

24) Untersuchungen über Augen-Magnete, von Dr. S. Türk in Berlin. Vgl. Centralbl. f. Augenheilk. 1900, S. 199.

---

25) Zur pathologischen Anatomie des Secundär-Glaucoms nach Linsen-Subluxation, von Dr. Ischreyt in Libau (Russland).

Verf. beschreibt den anatomischen Befund eines Bulbus, der ein Jahr nach traumatischer Subluxation der Linse wegen Glaucoms enucleïrt worden war. Die Linse lag oben-aussen hinter der Iris. In den entgegengesetzten Meridianen waren die Zonulafasern gerissen. Der im Ganzen atrophische Ciliarkörper war in diesen Meridianen auffallend blutreich, sonst blutleer. Die Bulbuswand ist in einem Ringe zwischen Ende des Ciliarkörpers und Limbus gleichmässig gedehnt, die Iriswurzel ist mit der Sclera verlöthet und atrophirt. Das Fontana'sche System und der Plex. venos. cil. sind nirgends mit Sicherheit nachzuweisen. Die hinteren Abflusswege sind unverändert. Demnach hatte eine Verlegung der vorderen Abflusswege durch die Linse nicht stattgefunden, auch nicht Vordrängung der Iris gegen die Cornea. Zur Erklärung der Druck-Steigerung ist anzunehmen, dass die durch die Zerrung gesetzten Reize nicht auf den Ciliarkörper beschränkt blieben, sondern sich auf die weitere Umgebung erstreckten. Der Austritt von Blutbestandtheilen aus den Gefässen des ganzen vorderen Bulbus-Abschnittes könnte damit erklärt werden. Diese Uveïtis anterior kann aber die Obliteration der vorderen Abflusswege bewirkt haben.

In der Literatur konnte Verf. nur 13 Fälle von Secundär-Glaucom nach Lage-Veränderungen der Linse mit pathologisch-anatomischer Untersuchung auffinden. Die Verschiedenartigkeit der Befunde ergab, dass die Druck-Steigerung nach Subluxation der Linse verschiedene Ursachen haben kann.

---

26) Ueber den Naevus pigmentosus cysticus der Bindehaut. Casuistische Mittheilung von Dr. Pindikowski in Memel.

Ein Fall von reichlicher Cysten-Entwickelung in einem Naevus der Bindehaut. Die Hohlräume sind durch Eindringen von oberflächlichem Epithel in die Tiefe und Aushöhlung abgeschnürter Theile desselben entstanden, wie die Präparate es in einzelnen Stadien zeigten.

---

27) Beiträge zur Kenntniss der Pathologie verschiedener Star-Formen, von Dr. v. Onken, Volontär-Assistent. (Aus der Universitäts-Augen-Klinik zu Würzburg.)

1. Zur pathologischen Anatomie und Pathogenese des Schicht- und Kern-Stars.

Bei einer 18jährigen, die einmal eine Verletzung des linken Auges erlitten hatte, fand sich links eine Kern-Trübung der Linse nahe dem hinteren Pol, während die Peripherie klar war. Die Sehschärfe sollte langsam abgenommen haben. Nach Linear-Extraction wurde die Linse untersucht; es fanden sich Tröpfchen-Bildung im Kern, schicht-artige Veränderungen in der Umgebung.

Verf. fasst die Cataracta analog einem Falle von Hess als Hemmungs-Bildung auf. Eine Zerreissung der hinteren Kapsel durch die Verletzung hätte andre Bilder ergeben. Auch spricht gegen eine extrauterine Entwicklung, dass trotz guter Lücke und ophthalmoskopisch-normalem Befunde das Sehvermögen (Finger in 1 m) sich nicht hob.

2. Zur pathologischen Anatomie des Kapsel-Stares beim Frosch.

Trübung der Linse an der hinteren Kapsel bei einem Frosche mit entzündlichen Veränderungen im hinteren Augen-Abschnitte, die als Ursache des Stares anzusehen sind.

3. Zur pathologischen Anatomie der hypermaturen Cataract beim Vogel.

Das Bild einer Morgagni'schen Cataract in dem Auge einer Grasmücke.

---

28) Die Original-Artikel der englischen Ausgaben. (Arch. of Ophthalm. XXVIII, 6 und XXIX, 1 u. 2.) Erstattet von Dr. Abelsdorf, Berlin.

1. Binoculares Sehen nach Extraction seniler Cataract auf einem Auge, von E. S. Thomson in New York.

Mit R + 10 D, L + 1 D hatte Patientin binoculares Sehen, das jede Prüfung bestand.

2. Nasale Hemianopsie nach einem Fall auf den Kopf, von J. M. Burnett in Washington.

Bei einem 40jährigen trat nach Fall auf die Stirn ein Defect der nasalen Gesichtsfeld-Hälfte des rechten Auges ein, der 3 Jahre unverändert blieb, zugleich Papillitis mit Ausgang in Atrophie. 2 Monate später dieselbe Functions-Störung und derselbe Befund links, nur wurde hier auch das Sehvermögen der temporalen Hälfte geschädigt, während rechts die Sehschärfe normal blieb, bis Pat. unter Allgemein-Erscheinungen der Pyämie starb.

Das Wesentliche der Affection ist in der Neuritis zu suchen. Autopsie, die Klarheit über den Sitz der Schädigung, der nicht sicher zu vermuthen ist, gebracht hätte, wurde nicht vorgenommen.

3. Die erfolgreiche Behandlung dreier wichtiger Fälle von Augen-Erkrankung durch Quecksilber und Jodkali innerlich und Pilocarpin subcutan, von G. H. Burnham in Toronto.

Die 3 Fälle waren a) Iridocyclitis beider Augen, b) beiderseitige Iritis mit diffuser Sclerodermie, c) vollständige linksseitige Oculomotorius-Lähmung nach Syphilis.

4. Ein Fall von ausgedehnter Netzhaut-Ablösung in einem kurzsichtigen Auge mit vollständiger Heilung nach Bettruhe und Gebrauch von Pilocarpin, von S. Theobald.

5. Ein weiterer Beitrag zum Werthe der X-Strahlen bei der Entdeckung metallischer Eisensplitter im Auge nebst Bemerkungen über andre Methoden, von A. B. Kibbe in Seattle (Washington).

Bericht über 11 Fälle von Eisensplitter-Verletzungen, bei denen es zum Theil gelang, den Fremdkörper mit dem eingeführten Magneten zu entfernen. In einem Falle holte der Magnet einen Splitter, während radiographisch nichts nachzuweisen gewesen war.

Verf. macht gegen das Asmus'sche Sideroskop geltend, dass seine besonders geschützte Aufstellung zu kostspielig sei, — übrigens ein Mangel, dem das vereinfachte Hirschberg'sche Instrument abhilft. Das Verfahren mit Röntgen-Strahlen sei rasch erlernt, ein Negativ in 20 Minuten hergestellt. Verf. bedient sich eines Verfahrens mit zwei Aufnahmen auf derselben Platte, das gute Schätzung der Lage des Fremdkörpers ermögliche.

6. Behandlung von Geschwüren und Fisteln der Hornhaut mit Elektrolyse, von F. Cornwall in San Francisco.

Verf. sah die Elektrolyse bei serpiginösen Hornhaut-Geschwüren erfolgreich. Die Stromstärke darf $^1/_4$ Milliampère nicht übersteigen.

7. Ueber die Injection schwacher, sterilisirter Kochsalz-Lösung in collabirte Augen, von J. Andrews in New York.

Bericht über eine erfolgreiche Anwendung des Verfahrens.

8. Hundert Fälle von Cataract-Extraction, von C. Finlay in Havana.

Das Verfahren bietet nichts Besonderes. 86 Mal war das Ergebniss gut, 12 Mal mässig, 6 Verluste, bei denen 3 Mal Cyclitis, 2 Pantophthalmie, 1 Mal Chorioideal-Blutung erfolgt waren.

9. Ein Fall von Glioma retinae und Hirn-Metastasen, mit Sections-Bericht und Literatur-Uebersicht, von F. Wilson in Bridgeport und E. Thomson in New York.

10. Ein Fall von angeborener Irideremie, von R. S. Copeland in Ann Arbor.

11. Versuch eines wahnsinnigen Patienten, sich beide Augen herauszureissen, von David Coggin in Salem.

Der rechte Bulbus wurde vollständig exenterirt; links geringer Exophthalmus, Rectus internus abgerissen, Vorderkammer mit Blut gefüllt, dauernde Blindheit. Exsudat oder abgelöste Netzhaut war hinter der getrübten Linse sichtbar.

XXIX. 2.

1. Ueber einen Fall von Cavernom der Orbita, nach Krönlein's Methode mit Erhaltung des Augapfels entfernt, von Arnold Knapp.

Vgl. deutsche Ausgabe Bd. XLI.

2. Iritis als Folge einer von den Zähnen ausgehenden Reizung, von B. Millikin in Cleveland.

3. Ein Fall von Contusion des Augapfels mit consecutivem, akutem Glaucom, Heilung ohne Operation, von H. L. Myers in Norfolk.

Bemerkenswerth an dem Falle schien, dass bei Dislocation der Linse nach vorn und dadurch offenbar verlegtem Iriswinkel die Druck-Steigerung erst nach einigen Tagen eintrat. Der Anfall kam plötzlich, als die Tiefe der Vorderkammer bereits zunahm; wich auf grosse Chinindosen rasch. Pat. hatte früher an Malaria gelitten.

4. Klinischer Bericht über zwei Fälle, von L. Raia in Providence.

a) 23jähriger Mann mit Lähmung des Rect. intern., Rect. inf., Obliqu. sup. rechts, Nystagmus horizontal. links. Als Ursache nimmt Verf eine congenitale Störung am Boden des 4. Ventrikels an.

b) Bei einem Leucoma corneae nach gonorrhoischer Conjunctivitis bei einem 27jährigen Manne bildeten sich 2 Geschwüre, die durchsichtig blieben, also offenbar an der durchsichtigen Descemet. Halt machten.

5. Die palpebrale Pupillen-Reaction (Galassi), von H. Gifford in Omaha.

Verf. nimmt die Priorität der Entdeckung der als Westphal-Piltz'schen Pupillen-Phänomen bekannten Reaction (Pupillen-Verengerung bei kräftigem Lidschluss) in erster Reihe für Galassi, in einigen Punkten für sich in Anspruch.

XLIII, 1.

1) **Zur Histologie der Narben nach Sclerotomia posterior,** von Dr. Meller, Assistent der II. Univ.-Augen-Klinik zu Wien.

Die Untersuchung zweier Sclerotomie-Narben, 3 bezw. 6 Monate nach der Operation, ergab sehr innige Verwachsung der Scleral-Ränder. Die solchen Narben zugeschriebene Filtrations-Fähigkeit kann nur von kurzer Dauer gewesen sein. Die Druckherabsetzung durch die Operation hatte im ersten Falle nur einen Tag vorgehalten.

---

2) **Zur Bakteriologie der chronisch-eitrigen Entsündung der Glandulae Meibomii des Lides,** von Dr. A. Maklakoff jun., Assistenten der Univ.-Augen-Klinik zu Moskau.

Der Fall des Verf.'s war charakterisirt durch Verdickung des Tarsus, Erweiterung der Oeffnungen der Glandulae Meibomii und chronische Eiterung aus denselben. Als Urheber der Eiterung wurde der Bacillus ozaenae gefunden. Dass dieser sonst nicht pathogen für Theile des Auges wirkt, erklärt Verf. mit vermuthlich baktericider Eigenschaft der normalen Flüssigkeit im Conjunctivalsack für diesen Bacillus, während in seinem Falle lange Erkrankungen an Hordeol. und Chalaz. diese Eigenschaft beseitigt hatten.

---

3) **Ein Beitrag zur Pathologie der Gefäss-Anomalien und Streifen-Bildung in der Retina,** von Dr. Schilling. (Aus der Universitäts-Augen-Klinik zu Freiburg i. Br.)

Verf. beobachtete zwei Fälle von auffallender Schlängelung der Netzhaut-Gefässe, combinirt mit eigenthümlicher Streifen-Bildung in der Retina. Der Mittheilung der Befunde lässt Verf. eine sehr eingehende Besprechung der Literatur dieser Anomalien folgen. Die Schlängelung der Netzhaut-Gefässe ist aufgefasst worden als Folge von Raum-Beschränkung im fötalen Auge oder von Circulations-Störung während der Entwickelung, endlich von Wachsthums-Anomalie der Gefässe. Hingewiesen wird auf die Gefäss-Schlängelung bei Augenleiden, wie Stauungs-Papille, Glaucom, Venen-Thrombose und Sclerose der Gefässe, und bei Allgemein-Leiden, wie Mitral-Insufficienz.

Die Netzhaut-Streifen sind zu unterscheiden als prävasculäre, perivasculäre und retrovasculäre. Die prävasculären Streifen ähneln denen bei Retinitis proliferans, doch sind sie durch ihren stationären Charakter gegenüber diesem progressiven Leiden geschieden. Die zweite Gruppe der perivasculären Streifen betrifft alle die Befunde, welche Streifen an den Gefässen, bedingt durch Entzündung oder Sclerose der Gefässwand, zeigen.

Die retrovasculären Streifen können das Endstadium einer Netzhaut-Ablösung sein, ohne diesen Ursprung haben zu müssen. Ueber ihre Entstehung aus Blutungen oder Entzündungen gehen die Ansichten auseinander.

Von Verf.'s Fällen gehörte der eine in das Gebiet der prävasculären Streifen, der zweite bot eine Uebergangsform.

---

4) **Das Gesetz der elektrischen Erregung des N. opticus als eines Sinnesnerven,** von Dr. E. Richter, Special-Arzt für Nasen- und Ohren-Krankheiten in Plauen.

Verf. brachte die eine Elektrode nach Art eines Ohr-Katheters an die hintere Rachenwand, also möglichst nahe dem Opticus-Stamme, während die andre Elektrode tellerförmig das Auge bedeckte. Er erhielt nun folgendes Gesetz:

1. Kathode auf dem Auge, Anode am Rachendach.

Bei 2 Volt Spannung bei Kathodenschluss — nichts; Kathoden-Dauer — nichts; bei Kathoden-Oeffnung schnell verschwindendes schwaches Lichtfeld auf der Retina.

Bei 4 Volt Spannung blieb das Verhalten dasselbe, bei 6 Volt starker weisser Lichteffect, der bei 8 Volt intensiver wurde.

2. Umkehrung der Elektroden ergab bei 2 und 4 Volt Spannung keine Reaction des Opticus, bei 6 Volt Spannung bei Kathoden-Oeffnung centrale bläulich-grüne, sternförmige bezw. papillen-förmige Licht-Erscheinung und eine kreisförmige, periphere Licht-Erscheinung. Etwas stärker war dies bei 8 Volt Spannung.

Die Resultate müssen im dunklen Zimmer gewonnen werden.

Demnach reagirt der N. opticus nur auf centripetale Reize, auf centrifugale nur dann, wenn er aus dieser ungewohnten, zuwiderlaufenden Erregung in die normale, physiologisch-gesetzmässige zurückkehrt.

Verf. macht auf die Frage aufmerksam, ob nach diesem Gesetze Aufschlüsse über descendirende und ascendirende Neuritis gegeben werden können; ob die Elektroden-Anordnung therapeutische Erfolge bieten wird.

---

5) **Weitere Bemerkungen zu Fukala's historischen Artikeln über Refraction und Augenheilkunde**, von Dr. Pergens.

---

6) **Zwei schwere Verletzungen mit seltenem Ausgang**, von Dr. Landsberg, Darmstadt. (Aus der Augen-Klinik von Dr. Praun.)

1. Isolirte, durchbohrende Verletzung der Hornhaut, bedingt durch ein Stückchen Baumrinde, das durch einen Schuss in Bewegung gesetzt wurde. Gute Heilung.

2. Schnittwunde des Ciliarkörpers, durch Abtragung gequetschten Gewebes und Bindehaut-Naht schliesslich mit voller Sehschärfe geheilt.

---

7) **Sitzungs-Bericht der ophthalmologischen Section der New York Academy of Medicine**, von J. H. Claiborne.

XLIII. 2.

8) **Mittheilung, betreffend die Anatomie des myopischen Auges**, von Dr. Heine, Privatdocenten und I. Assistenten der Universitäts-Augenklinik zu Breslau.

Anschliessend an frühere Berichte theilt Verf. die anatomischen Untersuchungs-Ergebnisse von 4 Augen mit Myopie 3—20 D mit, die ihn in den früher geäusserten Ansichten bestärkten.

---

9) **Sehnerven-Veränderungen bei Arterio-Sclerose und Lues**, von Dr. R. Otto, Oberarzt an der Irrenanstalt Herzberge bei Berlin.

Verf. theilt 4 Fälle von arterio-sclerotischer Erkrankung der Carotis und Ophthalmica mit, die, wie die anatomische Untersuchung zeigt, vermöge der Erweiterung und Verhärtung des Gefässrohrs durch mechanischen Druck Atrophie des Sehnerven herbeiführten. Der Augenspiegel-Befund war nicht erhoben worden, bezw. nicht zu erheben gewesen. Die Druck-Veränderungen treten zunächst als Abplattung der mehr central gelegenen Nervenbündel auf.

Häufig zeigten sich Blut-Austritte in der Gegend der vom Druck betroffenen Nervenabschnitte und in der Umgebung der erkrankten Gefässe.

Bei zweifelhaften Sehstörungen älterer Leute wird man an diese Druck-Veränderungen denken müssen.

Der weiter mitgetheilte Fall, in dem es sich um luetische Erkrankung der basalen Gefässe handelte, zeigte einen ähnlichen Befund von Druck-Erscheinungen am Sehnerven, gleichfalls in Folge von Erkrankung der dem Sehnerven benachbarten Gefässe. Er zeigte ausserdem noch eine Cysten-Bildung innerhalb des Sehnerven in der Gegend der stärksten Druck-Erscheinungen. Die Cyste könnte dadurch entstanden sein, dass durch mechanischen Druck Verschluss der krankhaft veränderten Gefässe dieses Bezirkes mit den weiteren Folgen für das von ihnen versorgte Gebiet bewirkt wurde.

---

10) Trachom-Behandlung mit Ichtargan, von Dr. M. Falta in Szegedin.

Verf. hält das Ichtargan nach Versuchen, die er seit $^1/_2$ Jahre anstellt, allen anderen Medikamenten der Trachom-Therapie gegenüber für überlegen. Es heile frische Fälle von Trachom in 6—8 Wochen vollkommen, bringe Pannus in 3—4 Tagen zur Rückbildung. Das Ichtargan ist durch hohen Gehalt an Silber (30%) ausgezeichnet, das an Ichtyol gebunden ist. Verf. benutzt es in $^1/_2$—3% Lösungen, je nach der Schwere des Leidens.

---

11) Ueber Verfettung des Pigment-Epithels in einem glaucomatösen Auge, von G. Ischreyt und G. Reinhard in Libau.

Bei einem 85jährigen wurde in einem seit 13 Jahren an Glaucom blinden Auge Fett-Ansammlung in der Vorderkammer beobachtet. Der anatomische Befund bestätigte diese Beobachtung. Die Fett-Ansammlung war als Theil-Erscheinung eines Degenerations-Processes des Pigment-Epithels aufzufassen. Letzteres wies Schwund des Pigment-Epithels auf, der zum Theil bis zur völligen Entfärbung und zu Ortswechsel der Pigment-Zellen führte. In den degenerirenden Pigment-Epithelzellen treten zunächst feine, später mit einander confluirende Fettkügelchen auf und zwar erst, sobald diese Zellen von ihrer Unterlage losgelöst in den Augenraum oder fremde Gewebe gelangen. Schwund des Pigment-Epithels und Fettbildung ergänzen sich nicht und scheinen nicht in ursächlicher Abhängigkeit von einander zu stehen, beides sind an bestimmte Ernährungs-Störungen gebundene Vorgänge, die neben einander hergehen.

Das Fett des Pigment-Epithels kann in die Vorderkammer gelangt sein, ehe die gefundene Pupillar-Membran die Vorderkammer abschloss, sonst muss eine Einwanderung aus den verfetteten Zellen der Iris angenommen werden.

12) Ueber Factoren, welche das Erkennen von Sehproben beeinflussen, von Dr. E. Pergens.

Die Mängel der Sehschärfe-Prüfung mittels Buchstaben sind allgemein zugegeben, ohne dass ein vollwerthiger Ersatz besteht. Verf. zeigt an verschiedenen Figuren, wie auch bei einfachen Formen Irradiations-Erscheinungen, Vergleichungs-Factoren u. s. w. das Erkennen beeinflussen. Es muss auf die Figuren des Originals zu näherer Aufklärung verwiesen werden.

---

13) **Beiträge zur pathologischen Anatomie des Arcus senilis,** von Dr. Takayasu aus Japan. (Aus dem Laboratorium der Augen-Abtheilung der kgl. Charité.)

Verf.'s Untersuchungen ergaben, in Bestätigung der alten Anschauungen, dass an der Stelle des Greisenbogens die Hornhaut-Substanz mit Fettkügelchen von variabler Grösse durchsetzt waren. Diese befanden sich in den Hornhaut-Lamellen, erreichen von den oberen Hornhaut-Parenchymschichten an die Descemetis. Eine innere Grenze ist nicht deutlich, die Trübungen reichen oft bis zur Pupillen-Gegend, nach oben hören sie mit der Bowman'schen Membran auf und lassen meist einen freien Raum bis zum Limbus.

XLIII. 3.

14) **Zur Embolie der Arteria centralis retinae,** von Prof. Dr. Schweigger, Geh. Med.-Rath in Berlin.

Verf. weist von Neuem auf die Seltenheit von Embolie der Arteria centralis retinae hin. Die Trübungen des Sehnerven und der Retina mit dem rothen Fleck in der Fovea centralis gelten bei plötzlicher Erblindung als für die Diagnose entscheidend. Diese Netzhaut-Trübung kann sich bei Verengerung der Netzhaut-Arterien durch Endarteriitis einstellen, doch auch ohne Circulations-Störung, wie Verf. in einem Falle beobachtete. Es handelte sich um Leitungs-Unterbrechung des Sehnerven durch ein Schrotkorn, das in die Orbita bis zum Canalis opticus gedrungen war und dort den Sehnerven getroffen hatte. Der Fall ist ganz vereinzelt.

15) **Ueber Cysten-Bildungen an der Conjunctiva,** von Dr. Bałłaban in Lemberg.

Verf. theilt einen Fall von Cysten-Bildung der Conjunctiva bulbi mit, von dem die mikroskopische Untersuchung ergab, dass es sich um das Einwachsen zunächst solider Epithel-Zapfen in das subepitheliale Gewebe und nachfolgenden Zerfall der centralen Partien der Epithel-Zapfen handelte. Die zerfallenen Massen saugen, wie anzunehmen ist, durch Osmose Flüssigkeit aus dem subconjunctivalen Gewebe auf, die zur Vergrösserung der Cyste dient. Verf. stellt sich, die Entstehungsweise anlangend, auf einen ähnlichen Standpunkt wie Ginsberg, nur erklärt er nicht, wie dieser, eine Drüsen-Neubildung für nothwendig, sondern nimmt Epithel-Neubildung (ohne secretorische Eigenschaften) an.

16) **Ein teleangiectatisches Fibrom der Conjunctiva,** von Dr. Paderstein, Assistenten an der Universitäts-Augenklinik zu Strassburg.

17) **Ueber Endarteriitis der Arteria centralis retinae mit Concrement-Bildung,** von Linaida Galinowsky, Russland. (Aus der Universitäts-Augenklinik in Zürich.)

Die anatomische Untersuchung eines Falles, in dem die Diagnose auf Embolie der Centralarterie gestellt war, ergab eine Endarteriitis proliferans mit totalem Verschluss, nicht durch einen Thrombus, sondern durch Verkalkung der gewucherten Massen.

18) **Ueber das Bell'sche Phänomen,** von Prof. A. Nagel in Freiburg i. Br.

Als Bell'sches Phänomen bezeichnet man die Thatsache, dass sich mit dem activen Lidschluss normaler Weise eine Bewegung des Bulbus verbindet, durch die die Cornea erst nach oben innen, dann nach oben aussen bewegt wird, in welch' letzterer Stellung sie bei geschlossener Lidspalte bleibt. Einige Autoren nehmen zur Erklärung des Phänomens eine Verbindung der Centren für Oculomotorius und Facialis an. Verf. ist der Ansicht, dass es sich im Wesentlichen um eine reflectorisch angeregte Stellungs-Aenderung des Bulbus handelt, um die Cornea hinter den geschlossenen Lidern in möglichst druckfreie Lage zu bringen. Es ergab sich aus des Verf.'s Versuchen, dass auch bei passivem Lidschluss (Verband) der Vorgang eintrat. Verf. nimmt an, dass die Bell'sche Bewegung bei gewöhnlichem Lidschluss reflectorisch als dessen Folge eintritt, bei krampfhaft intendirtem Lidschluss dagegen die Erregung schon an irgend einem höheren Punkte des Central-Nervensystems auf die Centren der Augenmuskel-Nerven, speciell der Blickheber übergreift.

Es folgen **Sitzungs-Berichte.** Spiro.

XLIII. 4.

19) **Tafeln zur Entlarvung der Simulation einseitiger Blindheit und Schwachsichtigkeit.** Nach Snellen entworfen von Stabsarzt Dr. v. Haselberg in Berlin.

Den Tafeln liegt die Erscheinung zu Grunde, dass roth auf weissem Grunde durch roth gefärbtes Glas ausgelöscht wird, durch grünes Glas schwarz erscheint.

20) **Ueber recidivirende Blasen-Bildungen auf der Hornhaut des Auges und „Keratalgien" nach Verletzung der Hornhaut-Oberfläche,** von Dr. W. Stood in Barmen.

Verf. nimmt an, dass bei der recidivirenden Erosion die neu gebildeten Epithel-Zellen auf der gequetschten Bowman'schen Membran nicht so fest, wie normal, aufliegen und während der Nacht von der aufliegenden Bindehaut angesaugt, bei plötzlichen Lidbewegungen von der Unterlage abgerissen werden können. Durch Transudation aus dem Parenchym der Cornea entstehen Blasen.

Um Rückfälle zu vermeiden, lässt Verf. das Auge Abends mit gelber Salbe (1 %) massiren, Morgens wird vor dem Oeffnen zunächst trocken massirt, danach mit Salbe. Er sah günstige Erfolge, die er auf festeres Anhaften des Epithels in Folge der Massage zurückführt.

21) **Ueber einige Fälle von sogenanntem Sehnerven-Colobom,** von Dr. P. Knapp. (Aus den Universitäts-Augenkliniken Basel und Marburg.)

Ein klinisch untersuchter Fall vom Menschen und zwei ophthalmoskopisch und mikroskopisch untersuchte Fälle von Kaninchen. Auch hier handelte es sich nicht um eigentliche Colobome des Sehnerven, sondern um cystische Erweiterung der Bulbuswand am Sehnerven-Eintritt.

22) **Beitrag zur operativen Behandlung der hochgradigen Kurzsichtigkeit,** von Dr. A. Senn in Wyl.

Bericht über 42 Operationen an 25 Patienten. Unter 30 Jahren waren 13 Patienten mit 23 Augen, über 30 Jahre alt 12 Patienten mit 19 Augen. (Jüngster 11 Jahre, ältester 63 Jahre.) Verf. betont, dass die Patienten über 30 Jahre nicht besondere Schwierigkeiten machen, nur legt er Gewicht darauf, zumal bei ihnen, mit der Operation Maassnahmen zur Bekämpfung der Hintergrunds-Veränderungen zu verbinden. Am geeignetesten sind subconjunctivale Injectionen von Quecksilber-Lösungen. Netzhaut-Ablösung trat nur in einem Falle, und dies während der Operation auf; es wurde völlige Anlegung erreicht. Die Operations-Methode bietet nichts Besonderes. Glaskörper-Fäden und Einheilung von Kapsel-Strängen in die Cornealwunde (in 8 Fällen) wurden mit einem besonderen Instrument durchschnitten.

Es folgen **Gesellschafts-Berichte.** Spiro.

III. Münchener medicinische Wochenschrift. 1901. Nr. 2.

Ein bemerkenswerther Fall von Sichtbarkeit der Ciliarfortsätze im Pupillar-Gebiet, von Prof. O. Eversbusch.

Bei einer 20jährigen Patientin constatirte Verf. eine seit frühester Jugend bestehende Cataract, welche geschrumpft war und hierbei die Ciliar-Fortsätze lang ausgezogen hatte, so dass dieselben als langgestreckte Zapfen in der erweiterten Pupille zu sehen waren, kranzförmig den schneeweissen Linsenrand umgebend. Um den Pupillen-Bereich für Licht frei zu machen, legte Verf. einen Schnitt mit der Lanze durch die Hornhaut an, nachdem er sich überzeugt hatte, dass an dieser Stelle zwischen zweien der Ciliarfortsätze eine kleine Lücke bestand, „durch welche ohne jegliche Zerrung derselben die Scheere hindurchzuführen sich willommene Gelegenheit bot". Es gelang, die Esberg'sche Discissions-Scheere in diese Lücke einzuführen, die Linse zwischen die Arme der Scheere zu fassen und sie glatt und mit einem Schlage zu durchschneiden. Ihrer Elasticität folgend, federten nunmehr die Ciliarfortsätze auseinander, die entsprechenden Linsen-Hälften nach sich ziehend, so dass der Pupillen-Bereich bei nicht erweiterter Pupille nunmehr tiefschwarz erscheint. Zwei Abbildungen erläutern diese Mittheilung.

No. 3.

Ein Beitrag zur Diphtherie der Conjunctiva (Conjunctivitis crouposa durch Diphtherie-Bacillen), von Dr. Eugen Schlesinger, Strassburg.

Mittheilung eines Falles von leichter Conjunctivitis crouposa, die sich in anscheinend echte Diphtherie umwandelte, ohne dass die charakteristischen Bacillen zu finden waren. In einem Fall von schwerstem Pemphigus der Bindehaut und des Rumpfes liessen sich in der Conjunctiva Diphtherie-Bacillen nachweisen.

Nr. 5.

Ein Beitrag zur Pathologie der Thränen-Drüse, von Dr. Stoewer. Witten.

Nr. 8.

Ueber die modificirte offene Wund-Behandlung nach Bulbus-Operationen, von Dr. Ernst Heimann. (Aus der Augen-Heilanstalt des Prof. Fröhlich in Berlin.)

Verf. empfiehlt „modificirte" offene Wund-Behandlung, d. h. Application eines den Lidschlag zulassenden Schutz-Apparates.

Nr. 18 und 19.

1) **Die extracraniell bedingten Augen-Störungen bei Lues,** von Prof. Dr. O. Schwarz.

---

2) **Zur Symptomatologie des Rheumatismus (Tendinitis rheumatica ocularis),** von Dr. A. Richter.

Ein Patient, der seit vielen Jahren an schweren rheumatischen Beschwerden litt, erkrankte unter Fieber und starker Schmerzhaftigkeit an den Gelenken. Die Schmerzen betrafen nicht eigentlich die Gelenke, sondern die periarticulären Ansatzstellen der Sehnen; auch solche Sehnen-Ansätze, welche von Gelenken weiter entfernt waren, wurden von der Erkrankung befallen, so die Sehnen-Ansätze am grossen Trochanter, ferner die Ansätze der Adductoren des Oberschenkels am Schambein. — Seit einigen Jahren treten bei diesen entzündlich-rheumatischen Anfällen auch Röthung und Schmerzhaftigkeit der Augen auf: zuerst erwies sich die Episclera am unteren Umfang beider Augen geröthet und sulzig geschwollen, und es entsprach die Schwellung der Ansatzstelle des Musculus rectus inferior; auf Druck war diese Stelle deutlich schmerzhaft. Nach 3—4 Tagen war alles vorüber, doch kehrte diese Affection mit jeder Verschlimmerung des Allgemein-Zustandes wieder. Späterhin localisirte sich die Erkrankung an der Ansatzstelle des Musculus rectus externus. Die Schwellung war sehr druckempfindlich, doch war ein eigentlicher Knoten nie nachzuweisen. Der Ausgangspunkt war immer der Sehnenansatz, und stets fiel diese Augen-Krankheit mit der rheumatischen Allgemein-Erkrankung der Muskel-Ansätze zusammen.

Verf. hält eine Trennung dieser Affection von der Episcleritis für erforderlich und schlägt den Namen „Tendinitis rheumatica oculi" vor.

C. Hamburger.

IV. Wochenschrift für Therapie u. Hygiene des Auges. Herausgeg. v. Dr. Wolffberg. 1901. 4. Jahrg. Nr. 15—40.

1) **Cilie, implantirt an der vorderen Fläche der Iris,** von Dr. J. Rübel, Kaiserslautern.

Die Implantation erfolgte durch Verletzung mit einem Eisen-Splitter; letzterer prallte ab, die Wimper heilte ein und erzeugte bisher (6 Jahre lang) keine Reiz-Erscheinungen.

---

2) **Dionin in der Augenheilkunde,** von Dr. Ludwig Vermes, Budapest.

---

3) **Neue Augen-Schutzklappe,** von Dr. Wolffberg.

---

4) **Ueber Brillen-Gläser und Brillen-Bestimmungen,** von Dr. Ohlemann.

---

5) **Siebenter Bericht über die Augen-Abtheilung der Landes-Kranken-Anstalt in Olmütz, vom 1. Januar bis 31. December 1900,** von Dr. Eduard Zirm.

6) **Zur Behandlung des Augenblinzelns,** von Dr. Wolffberg.

In drei Fällen von Blinzeln trat Heilung ein, nachdem Verf. für mehrere Stunden des Tages ein Auge hatte verbinden lassen. Zur Unterdrückung derselben Affection empfiehlt er, die Patienten zum — Pfeifen zu veranlassen, da es schwierig (?) sei gleichzeitig zu blinzeln und zu pfeifen.

7) **Nachweis von Simulation einseitiger Blindheit,** von Dr. Wolffberg.

8) **Casuistisches zur „Amblyopia ex anopsia",** von Dr. A. Senn.

9) **Bericht über das Augen-Ambulatorium des israel. Gemeinde-Spitals in Lemberg, vom 1. Januar 1898 bis Ende December 1900,** von Dr. Oswald Zion.

10) **Ein neues Cystitom,** von Dr. Wolffberg.

11) **Ueber Astigmatismus nach offener Wund-Behandlung,** von Dr. Ernst Heimann.

12) **Myopie bei Schulkindern,** von Dr. R. Bylsma, Middelburg.

13) **Ein Fall von Cataracta senilis mat. mit Glaucoma acutum,** von R. Bylsma.

14) **Die Bekämpfung der Granulose im Kreise Sensburg,** von Dr. Richard Hilbert, Sensburg.

Im Jahre 1896 bereiste Hirschberg als Regierungs-Commissar Ost- und Westpreussen; im nächsten Jahre wurden von der Regierung zu Gumbinnen Vorschriften über hygienische Schutzmaassregeln gegen die Granulose erlassen. Im October 1898 begann dann die systematische Bekämpfung, nachdem in einer Reihe von Aerzte-Kursen die Diagnose und Therapie eingeübt worden war: jeder Kreis ist in Bezirke zerlegt, jeder Bezirk einem Bezirks-Augenarzt unterstellt. Ausgangspunkt für die gesammte Bekämpfung sind die Schulen. Jede Schule wird monatlich einmal revidirt, daselbst haben in diesen Terminen auch alle Erwachsenen das Recht sich behandeln zu lassen. Nähere Details bezüglich der Behandlung siehe im Original.

„Das Resultat der jetzt seit 3 Jahren im Gange befindlichen Bekämpfung des Trachoms ist nun bereits ein merkliches. Eine Anzahl von Ortschaften, die früher verseucht waren, ist bereits aus der Controle entlassen und jetzt seuchfrei. In den andren Ortschaften hat die Krankheit in mehr oder weniger erheblichem Grade abgenommen. Zu diesem Schluss kam auch Hirschberg, als er im Herbst des Jahres 1899 zum zweiten Male Masuren behufs Nach-Untersuchung auf Trachom bereiste." C. Hamburger.

V. The Ophthalmic Record. 1901. Januar.

1) **Hysterische Alopecie der Augenlider,** von H. Gifford, Omaha.

Mehrere Mädchen von 10—15 Jahren, zum Theil mit anderweitigen hysterischen Symptomen, verloren (ohne ersichtliche Ursache, wie Blepharitis oder dgl.) ihre Wimpern. Genaue Beobachtung machte es höchst wahrscheinlich, dass sie von den Kindern selbst ausgerissen wurden. Entsprechende psychische Behandlung brachte Erfolg.

---

2) **Hornhaut-Geschwür im Gefolge einer Vorlagerung des Rectus externus,** von Warwick M. Cowgill, Paducah Ky.

Nach der Operation war eine so grosse Chemosis eingetreten, dass die geschwollene Bindehaut sich über die Hornhaut legte und die Lider nicht geschlossen werden konnten; im Anschluss daran entstand das Geschwür, welches mit grossem Leucom heilte.

---

3) **Hat die Cornea keinen festen dioptrischen Werth?** von Carl Weiland, Philadelphia.

Zusatz zu dem Artikel von Suter über den dioptrischen Werth der Hornhaut. (Ophth. Rec., April 1900, Centralbl. f. Augenheilk. 1900, S. 442).

---

4) **Traumatische Linsen-Luxation; Secundär-Glaucom; Extraction ohne Glaskörper-Verlust; Heilung mit normaler Sehschärfe,** von C. A. Veasey, Philadelphia.

Die Linse war derart um ihre senkrechte Axe gedreht, dass sie in sagittaler Richtung von vorne nach hinten stehend in der längsovalen, etwa 9 mm Durchmesser messenden Pupille eingekeilt war und ihr vorderer Rand die Hornhaut-Hinterfläche berührte. Dadurch war es unmöglich, einen Hornhautschnitt anzulegen zu ihrer Entfernung. Unter tiefer Narcose wurde deshalb eine Bowman'sche Nadel fest in die Linse eingestossen und sie damit so gedreht, dass man mit einem Graefe'schen Messer einen Schnitt anlegen konnte, durch welchen die Linse mittelst der Schlinge ohne Glaskörper-Verlust extrahirt wurde.

Februar.

1) **Ein sehr einfacher und wirksamer Augen-Verband und eine festhaltende Binde,** von M. F. Weymann, St. Joseph, Mo. Ohne Besonderheit.

---

2) **Ausziehung von Eisen aus dem Augeninnern mittelst Haab's Elektromagnet,** von N. J. Weill, Pittsburg.

---

3) **Ein neuer Skiaskop-Spiegel,** von William E. Baxter, Boston.

Fabricirt bei Queen & Co.

---

4) **Fall von Conjunctival-Verblutung bei einem Kinde,** von Howard F. Hansell, Philadelphia.

Tödtliche Blutung aus der Conjunctiva bei einem Negerkinde. Als 7-Monat-Kind geboren, wog das Mädchen nur etwas über 3 Pfund. Am 3. Tage starke Eiter-Absonderung aus dem linken Auge, die nach wenigen Tagen auf Eis-Umschläge und Irrigation aufhörte und ersetzt wurde durch fortwährende Absonderung von blutigem Serum und zuweilen von reinem

Blut. Leichte Lidschwellung, geröthetes, sammtartiges Aussehen der Bindehaut. 5 Tage lang erfolgte dann beständige Absonderung von Blut, scheinbar aus der ganzen Bindehaut-Oberfläche des linken Oberlides. Nach 5tägiger Anwendung einer Alaun-Lösung stand die Blutung; die Hornhaut zeigte ein kleines oberflächliches Geschwür. Das Kind starb kurz darauf, nun noch $2^3/_4$ Pfund schwer. Die Eltern waren gesund; die Mutter gab an, aus kleinen Wunden stets sehr stark zu bluten; sonst in der ganzen Familie keine Bluter-Krankheit. Verf. bespricht die schon veröffentlichten Fälle von Abbe (Annales of Ophth., Januar 1899), Jessop (Trans. Ophth. Soc. Unit. Kingd., XV.), Shirley (N. Y. Med. Rec. 2, I, 1892), Nettleship (Lehrbuch), de Schweinitz (Med. Rec., 1891, Nr. 18) und Stoewer (Deutsche med. Wochenschr., 1895, Nr. 6), und betont, dass darunter 3 Negerkinder gewesen.

5) **Bericht über eine besondere operative Behandlungs-Methode des Trachom, mit Bemerkungen über ein eigenes hierzu construirtes Instrument,** von P. Chalmers Jameson, Brooklyn. Eine Art von Reib-Eisen.

6) **Ophthalmologische Bemerkungen,** von Melville Black, Denver.

Verf. wendet sich unter Anführung mehrerer Fälle gegen das kritiklose Verschreiben von corrigirenden Gläsern bei Kindern, die asthenopische Beschwerden haben. Nicht ein Cylinderglas von 0,5 oder gar nur 0,25 D. sondern die Beseitigung andrer schädlicher Ursachen bringe vielfach Besserung.

7) **Verknöchertes oder verkalktes Auge, mit Demonstration,** von Thomas McDavitt, St. Paul.

8) **Listing's Plane. — Eine Erwiderung auf die Kritik Dr. Harold Wilson's,** von G. C. Savage, Nashville.

9) **Bemerkung über die ätiologische Beziehung epidemischer Influenza zum chronischen Glaucom,** von G. E. de Schweinitz, Philadelphia.

10) **Erblindung und Tod in Folge von Trinken einer Essenz von Jamaica-Ingwer, Pfeffermins u. s. w., verursacht durch Methyl-Alkohol,** von Herbert Harlan, Baltimore.

Verf. beobachtete zwei weitere Fälle von Erblindung nach dem Genuss von Essenzen, die mit Methyl-Alkohol (Holzgeist) verfälscht waren; auch berichtet er über zwei Todesfälle aus gleicher Ursache, über welche ihm Dr. Hawkins Mittheilung gemacht hatte. Bei dem hohen Preise des Aethylalkohol einerseits und dem niederen des Methyl-Alkohol andrerseits liegt die Versuchung zur Verfälschung nahe; thatsächlich sind in letzten Jahren vielfach derartige Vergiftungen bezw. Erblindungen durch den viel schädlicher wirkenden Methyl-Alkohol mitgetheilt worden; so zuerst von Thomson (siehe dieses Centralblatt 1897, S. 648), ferner von Woods, Kuhnt, McCoy und Michael, Maulton, Holden, Gifford, Patillo, Callan u. A. Der erste Bericht über eine derartige Vergiftung stammt von Viger, l'Année Méd., Juni 1897. (Siehe auch Rec. d'Ophth., November 1879. Referirt in diesem Centralblatt 1879, S. 346. Mengin: die Gefangenen zu Beaulieu trinken den Holzgeist, der bei der Arbeit [Schuhmacherei u. s. w.] verwendet wird.

Einer starb sofort. Ein zweiter verfiel in schwere Hirnsymptome, wurde blind und blieb so; nach 2 Jahren Atroph. n. opt. Mengin nimmt Neuritis descendens an. — Ref.)

März.

1) **Ein Beitrag zu den Verletzungen des Auges**, von A. Levy. (Siehe Centralbl. f. Augenheilk. 1900, S. 435.)

2) **Fall von subacuter retrobulbärer Neuritis optica, erst im linken, dann im rechten Auge**, von Edward Swasey, Worcester.

3) **Ein Fall von entzündlichem Glaucom mit ungewöhnlichen Erscheinungen**, von L. D. Risley, Philadelphia.

4) **Juwelier-Loupe zur Augen-Untersuchung. — Spiegel-Monocle**, von Geo F. Keiper, La Fayette, Ind.

5) **Ein Fall linksseitiger homonymer, wahrscheinlich hysterischer Hemianopsie**, von M. W. Zimmermann, Philadelphia.

April.

1) **Einige Resultate mit Dr. Allport's Sehproben in Anwendung bei Schulkindern von Chicago**, von Chas. C. Krauskopf.

Von den eintretenden 6jährigen Schulkindern haben 32% fehlerhafte Augen; diese Zahl steigt beständig und stark bis zum 10. Lebensjahr (44%), fällt anfangs langsam, später rascher und erreicht im 14. Lebensjahre wieder 32%, um so zu bleiben bis zum Schulschluss.

2) **Gonorrhoische Ophthalmie mit Complicationen. Casuistik**, von Albert E. Bulson, Fort Woyne, Ind.

Vier Fälle von starker Blennorrhöe Erwachsener, die nach Hornhaut-Durchbruch zur Panophthalmie, Enucleation bezw. Exenteration wegen starker Schmerzen führten mit anschliessender starker Entzündung des Orbital-Gewebes, welche nur durch energischste Incisionen nach allen Richtungen und Ausspülungen mit starken Antisepticis gehemmt werden konnte.

3) **Ein Fall von primärer, bandförmiger Keratitis mit Bemerkungen**, von M. F. Weymann, St. Joseph, Mo.

Unter Cocaïn wurden rechts die hauptsächlichsten Trübungen entfernt und das Sehen der 70jährigen dadurch erheblich verbessert. Mikroskopisch zeigten sich Kalk-Ablagerungen unter einer eingetrockneten Masse von hypertrophischem Epithel. Bowman's Membran war ersetzt durch dichtes Bindegewebe.

4) **Der dioptrische Werth der Cornea. Eine Erwiderung an Dr. Weiland**, von W. N. Suter, Washington.

Mai.

1) **Ruptur des Sphincter iridis und V-förmige Ruptur der Chorioidea an der nasalen Seite, durch Contusion des Augapfels**, von G. E. de Schweinitz, Philadelphia.

2) **Pterygium-Operation; Methode der subconjunctivalen anterio-inferioren Fixation,** von John O. McReynolds, Dallas, Tex.

Der sorgfältig von der Cornea bis zur Basis hin abgetrennte Kopf des Pterygiums wird durch einen schiefen Schnitt in der Conjunctiva, der am Hornhautrande unterhalb der Basis des Pterygiums beginnt und nach unten hin verläuft, hindurch geführt und unter der von der Sclera weg gelockerten Conjunctiva mit 2 Nähten fixirt; dann wird die Conjunctival-Wunde geschlossen. Nach dieser Methode erfolgte kein Recidiv, wiewohl Pterygium in Texas sehr häufig ist.

3) **Das geschlossene künstliche Auge,** von J. L. Borsch, Philadelphia.

4) **Erfolgreiche Entfernung von Stahl aus dem Glaskörper,** von Clark W. Hawley, Chicago.

Mit einem starken Magneten wurde der Splitter noch weiter nach unten gezogen und schliesslich durch Scleralschnitt zwischen Rectus internus und inferior mittels Hirschberg's Magnet nach mehrmaligem Eingehen extrahirt (4 Monate nach dem Eindringen). Glatte Heilung. Jetzt, mehrere Monate nach der Extraction, ist das Auge reizlos; S = $^6/_9$.

Juni.

1) **Angeborener Mangel der Sehnerven-Scheibe, mit einem Zustand, der Stauungspapille vortäuschte,** von Chas H. Beard, Chicago.

Das bis dahin gesunde und aus gesunder Familie stammende 11jährige Mädchen war in den letzten Monaten sehr nervös geworden, schrie ohne sichtbaren Grund, wurde manchmal schwindlig, erbrach zuweilen, hatte häufig Kopf- und Augenschmerzen. Sehschärfe mit + 3 D beiderseits $^{20}/_{70}$. Das ophthalmoskopische Bild war beiderseits das einer frischen Stauungspapille: von einem Rande des Sehnerven, einer Lamina cribrosa keine Spur; die Netzhaut-Gefässe, welche insgesammt ein etwas schmäleres Caliber hatten, mit starker Schlängelung der Arterien, tauchten aus dem Scheitel einer + 10 D messenden Erhebung auf; sonst war der Augengrund normal, ebenso Gesichtsfeld und Farbensinn. Diagnose wurde auf Stauungspapille gestellt, obwohl die körperliche Untersuchung sonst nichts Krankhaftes ergab. Im Laufe eines halben Jahres wurde das Allgemein-Befinden wieder gut und blieb auch so während der 6jährigen Beobachtungszeit. Ebenso blieb sich der Augenspiegel-Befund gleich, so dass Verf. eine angeborene Anomalie annimmt. Die schliesslich manifest gewordene Hyperopie betrug 5,5 D mit leichtem As. Die Mitte des Sehnerven- bezw. des Gefäss-Eintrittes wird am deutlichsten gesehen mit + 13 D.

2) **Parinaud's Conjunctivitis,** von Ella Wylie, Boston.

Beschreibung eines Falles dieser seltenen Erkrankung (siehe Referat in diesem Centralblatt 1898, S. 520), die einen 32jährigen Motorführer betraf, mit Fieber-Bewegungen und starken Drüsen-Schwellungen (u. A. Vereiterung und Incision der Submaxillar-Drüse) einherging und nach 6 Monaten geheilt war. Neben örtlicher Behandlung mit Protargol und Sublimat wurde Fowler'sche Lösung mit Erfolg gegeben. Bacteriologische Untersuchung und Cultur-Versuche blieben negativ.

3) **Ein Fall von Methyl-Alkohol-Amaurose, in welchem Lunge und Haut die Eingangs-Pforten des Giftes waren,** von G. E. de Schweinitz.

Nach kurzer Uebersicht über die Literatur und unsre bisherige Kenntniss (siehe auch S. 346 dieses Heftes) von der Methyl-Alkohol-Vergiftung, wonach, trotz der Experimente von Holden und Birch-Hirschfeld, welche nutritive Störungen in den Netzhaut-Ganglienzellen als primäre Erblindungs-Ursache annehmen, auf Grund klinischer Erfahrung eine Neuritis, bezw. retrobulbäre Neuritis optica als Ursache der Sehstörung zu gelten hat, und ferner feststehe, dass das Gift in der Regel vom Verdauungstractus aus in den Körper eindringt, indem der Methyl-Alkohol entweder als Ersatz des Aethyl-Alkohols getrunken oder in fälscherischer Absicht andren Getränken zugesetzt wird, und nur selten durch die Lunge eindringt (Patillo und Wood), beschreibt Verf. einen einschlägigen Fall letzterer Art. Ein 39jähr. Anstreicher und Lackirer, bisher gesund, arbeitete seit 3 Jahren nur als Lackirer und zwar fast beständig mit einer Mischung aus sogen. Columbia-Spiritus, welcher 95 % Methyl-Alkohol enthält, und Schellack. Er versicherte, nie davon getrunken zu haben, dagegen war er verwirrt und benebelt, wenn er in einem kleinen Raum mit dem Stoff gearbeitet hatte; auch war er gewöhnt, Hände und Arme nach der Arbeit mit Holzgeist zu waschen, um den Firnis zu entfernen. Nachdem er in früherer Zeit immer wieder diese Arbeit ausgesetzt hatte, arbeitete er die letzten 2 Monate ununterbrochen in beschriebener Weise, wobei er Abends zuweilen vorübergehend trüb sah, bis er plötzlich unter heftigem Schüttelfrost erkrankte und nach einigen Stunden ganz erblindete. Unter Schwitzkur und Pilocarpin kehrte nach 3 Wochen etwas Sehen zurück, das allmählich wieder völlig verschwand. Sehnerv atrophisch, Gefässe eng.

4) **Grosse Wunde in der Sclera, Glaskörper-Verlust, Heilung mit guter Sehkraft,** von S. Mitchell, Hornellsville, N. Y.

Da die Ränder der etwa $^1/_4$″ langen Wunde sich gut aneinander legten, war eine Naht überflüssig.

5) **Die Theorie der vicariirenden Fovea — ein Irrthum,** von Frederick Herman Verhoff. Neuburger.

Vermischtes.

1) Die Wissenschaft hat einen schweren Verlust zu beklagen. Am 26. October d. J. starb zu Berlin im 46. Lebensjahre der a. o. Prof. der Physik, Dr. Arthur König, Vorsteher der physikalischen Abtheilung des physiol. Instituts der Universität. Seine Arbeiten zur Farben-Empfindung und Farbenblindheit sichern ihm einen Ehrenplatz in der Geschichte der Wissenschaft. Höchst verdienstvoll ist seine Herausgabe der 2. Auflage von Helmholtz's physiologischer Optik, der grundlegenden Arbeiten über die Erfindung des Augenspiegels, von Helmholtz's wissenschaftl. Abhandl. III. Bd., von desselben Vorlesungen über theoretische Optik (mit Krigar-Menzel und Runge), sowie die Begründung der Zeitschrift für Psychologie und Physiologie der Sinnesorgane (mit Ebbinghaus). Seine zahlreichen Schüler und alle, die ihm näher getreten, werden seinem liebenswürdigen Charakter ein dauerndes Andenken bewahren. H.

2) Osaka, den 25. August 1901.

. . . . . .

Mein Ophthalmoskop besteht aus zwei hinter einander drehbaren vorder-oberen und hinter-unteren Scheiben; die I. Scheibe enthält zwei concave und drei convexe, die II. Scheibe 15 concave Gläser und jede Scheibe je ein freies Loch. Alle diese Hilfsgläser besitzen je einen Durchmesser von 7 mm. Zur I. Scheibe gehören + 24, + 16, + 8, 0, — 8, — 16; zur II. Scheibe 0, — 0,5, — 1,0, — 1,5, — 2,0 u. s. w. bis — 7,5.

Wenn man das Concavglas über — 7,5 bekommen will, so dreht man die Scheibe II weiter herum, dann dreht sich die I. Scheibe von selbst herum, und kommt — 8 zum Vorschein; sobald man noch weiter dreht, erhält man

(— 8) + (— 0,5) = — 8,5, (— 8) + (— 1,0) = — 9,
(— 8) + (— 1,5) = — 9,5 u. s. w. bis
(— 8) + (— 7,5) = — 15,5, dann — 16,
(— 16) + (— 0,5) = — 16,5 u. s. w. bis
(— 16) + (— 7,5) = — 23,5.

Die Convexgläser auch ebenso, aber von Anfang an durch Linsen-Combination,

(+ 8) + (— 7,5) = + 0,5, bis + 24;

also 47 concave und 48 convexe.

Die Vorzüge dieses Augenspiegels sind: 1. selbstthätige Linsen-Auswechselung; 2. dass man durch Drehung der I. Scheibe allein leicht und schnell + 8, + 16, + 24 erhalten kann (wenn man die feinsten Trübungen des Glaskörpers, Linsentrübung oder feinste neugebildete Corneal-Gefässe u. s. w. vergrössern und deutlich sehen will); 3. der billige Preis (26 Mark).

Angefertigt wird dieser Augenspiegel von dem Optiker Nakamura in Tokio, Kanda Kajiho. . . . . Dr. Sh. Ogata.

3) Die Mitglieder der Ophthalmologischen Gesellschaft (Heidelberg) werden gebeten, etwaige Veränderungen ihrer Adresse bei dem Schriftführer der Gesellschaft, Prof. Dr. A. Wagenmann in Jena, anzuzeigen.

4) Der Kritiker der Zeitschrift für Augenheilkunde (VI, 3, September 1901) hat meiner Einführung in die Augenheilkunde (II, 1) einige Worte gewidmet, wofür ich ihm verbunden bin. Wenn er sich aber darin mit meiner Anmerkung aus I, S. 87 eingehend beschäftigt und erklärt: „der Verallgemeinerung des Verfassers, dass der Begriff der Unendlichkeit immer erst aus der Beziehung zwischen zwei Grössen erwächst, vermag ich nicht zu folgen"; — so kann ich ihm nicht helfen; vielleicht hilft ihm noch ein Lehrer der Mathematik. H.

Bibliographie.

1) Ueber Farben-Sehen oder Chromatopsie, von Docenten Dr. Heinrich Chalupecky in Prag. (Wiener klin. Rundschau. 1901. Nr. 29 bis 33.) Verf. berichtet über eine Anzahl von ihm beobachteter Fälle von Erythropsie, Kyanopsie, Xanthopsie, Chloropsie, bespricht das Vorkommen des Farben-Sehens und sucht eine Erklärung der einzelnen Arten von Chromatopsie zu geben. Die Chromatopsie kann nicht durch eine isolirte Reizung eines Farbensinn-Centrums erklärt werden, sondern wird durch mannigfache Ursachen bedingt. Verf. führt als solche an 1. Allgemein-Erkrankungen, bei denen zumeist Störungen der Adaption der Netzhaut oder cerebrale, in erster Reihe die Gefässe betreffenden Veränderungen den Grund

zur Chromatopsie abgeben. 2. Vergiftungen. 3. Krankheiten des Augen-Hintergrundes, namentlich der Netzhaut; als Scotom oder als farbiger Nebel. 4. Erweiterung der Pupille nur als secundäre Ursache und als ein die Blendung unterstützendes Moment in Folge ungenügenden Ersatzes der Seh-Substanzen. 5. Blendung (allzu ausgiebige und plötzliche Zerlegung der Seh-Substanzen der Netzhaut); bei aphakischen Augen verursachen die kurzwelligen Strahlen des hinteren Antheils des Spectrums durch ihren grossen Verbrauch von Seh-Substanzen Chromatopsie. Schenkl.

2) Ueber die Indicationen zur Operation des Alters-Stars, von Dr. Maximilian Bondi, Augenarzt in Iglau. (Wiener med. Presse. 1901. Nr. 30.) Eine im anatomischen Sinne sonst reife Cataracta wäre im Allgemeinen als nicht operationsreif zu bezeichnen, sobald das andre Auge noch normale Sehschärfe hat; sie ist erst als operationsreif zu bezeichnen, wenn die Sehschärfe am besseren Auge unter $^1/_3$ gesunken ist. Um aber als reif zur Operation bezeichnet zu werden, ist es nicht nothwendig, dass die Linse vollständig undurchsichtig ist. Schenkl.

3) Tuberculose der Conjunctiva, von Augenarzt Dr. J. Jäger in Wien. (Allgemeine Wiener med. Zeitung. 1901. Nr. 31 u. 32.) Zwei Fälle von Bindehaut-Tuberculose; in einem Falle bestand primäre locale Conjunctival-Tuberculose; im zweiten Falle war es sehr wahrscheinlich, dass es sich ebenfalls um primäre locale Tuberculose handelte. Beide Fälle betrafen jugendliche Individuen, bei denen nur ein Auge befallen war; die Erkrankung verlief ohne besondere Reiz-Erscheinungen. Im ersten Falle sass der Substanz-Verlust im Sulcus subtarsalis, einem Lieblingssitz der Fremdkörper der Conjunctiva. Schenkl.

4) Zur Kenntniss der pellagrösen Augen-Erkrankungen, von Dr. J. Garofolo, Primärarzt in Fiume. (Wiener med. Presse. 1901. Nr. 36.) Bei einer 28jährigen Frau, bei der Pellagra constatirt wurde, bestand beiderseits hochgradiger Exophthalmus, Unbeweglichkeit der Bulbi und mechanisches Ectropium der Unterlider; am Augengrunde fand sich: Verschleierung der Papille, wallartige Vortreibung der Netzhaut; dieselbe an diesen Stellen grau-weiss infiltrirt, undurchsichtig, concentrisch gestreift, Blutgefässe erweitert, stark geschlängelt — der übrige Augengrund normal. S $^5/_{50}$ mit dem Schwinden des Exophthalmus gingen sämmtliche Veränderungen an der Netzhaut zurück. Die Augen erreichten wieder S $^6/_6$. Verf. nimmt als Ursache des Exophthalmus ein Oedem des retrobulbären Zellgewebes an, welches die Sclera rings um den Sehnerven eindrückte, während der Sehnervenkopf in Folge des Exophthalmus gespannt, relativ eingezogen blieb. Damit würde sich auch die Faltenbildung der Netzhaut, die consecutiv durch Druck bedingte Trübung und das rasche Schwinden aller dieser Veränderungen am leichtesten erklären lassen. Schenkl.

5) Helmholtz. Zum 50jährigen Jubiläum der Erfindung des Augen-Spiegels. (Wiener med. Presse — Feuilleton. 1901. Nr. 31 und 32.) Schenkl.

6) Ueber Früh-Behandlung des Schielens bei jungen Kindern, von Prof. Priestley Smith in Birmingham. (Wiener med. Presse. 1901. Nr. 33.) Verf. tritt für eine Früh-Behandlung des Schielens ein; als wichtigste Schäden, die eine Verschleppung der Behandlung mit sich bringt, bezeichnet er: das Unvermögen, insbesondere des schielenden Auges, zu fixiren, Störungen des Fusions-Vermögens und der Form-Wahrnehmung. Unter

55 Fällen von Strabismus convergens unter 4 Jahren hat Verf. 51 Mal Gläser verordnet — das jüngste Kind, das Brillen bekam, war 16 Monate alt (!). — Zwölf von diesen 51 Kindern wurden bloss durch Gläser geheilt, in den übrigen Fällen wurden die Gläser in Combination mit einem Verband des gesunden Auges verordnet und einige auch gleichzeitig operativ (!) behandelt. Der Verband wurde in 38 Fällen (meist in Combination mit Brillen) angewendet; er ist in der Mehrzahl der Fälle ein werthvolles Mittel für die Wiederherstellung des binocularen Seh-Actes. Die Tenotomie wurde in 15 Fällen vorgenommen; in 8 Fällen auf beiden Augen, in 7 Fällen bloss an einem Auge. Verf. ist für ein frühzeitiges Operiren, doch empfiehlt er in jedem Fall sich zu bemühen, ohne dasselbe auszukommen. Wenn man in der Behandlung keine Fortschritte macht, dann ist es Zeit zu operiren, besonders dann, wenn das Kind noch jung ist. Schenkl.

7) Ueber die häufigsten objectiven Symptome der traumatischen Neurosen, von Dr. Paul Schuster. (Fortschritte der Medicin. 1901. Nr. 19.) Das Schwanken der an traumatischer Neurose Erkrankten bei geschlossenen Augen ist völlig verschieden von dem sog. Romberg'schen Symptom: „Letzteres ist ein Zeichen der spinalen Incoordination, während das bei unsren Kranken vorkommende Schwanken seine Entstehung in cerebro hat und psychisch bedingt ist." „Auch bei Amaurotischen tritt manchmal beim Augenschluss Schwanken auf." — Immerhin könne dies Symptom simulirt werden; schwieriger sei dies bei einem weiteren Symptom von Seiten der Motilität: dem Tremor. „Den flimmernden Tremor der Augenlider beim Lidschluss wird wohl so leicht kein Explorand nachmachen können." — Ueber die weiteren Symptome vergleiche das Original. C. Hamburger.

8) Beitrag zur Kenntniss der Pulver- und Dynamit-Verletzungen des Auges, von Leop. Becker. (Inaug.-Dissert. aus der Augenklinik zu Giessen. 1900.) Tabellarischer Bericht über die von 1895 bis 1900 in der Giessener Universitäts-Klinik beobachteten Pulver- und Dynamit-Verletzungen des Auges, zusammen 28 Fälle. Verf. folgert aus den Giessener klinischen Beobachtungen, dass namentlich dann die Prognose nur mit grösster Reserve zu stellen sei, wenn eine perforirende Wunde und dabei traumatischer Star vorliegen; v. Hippel gab in solchen Fällen die Augen von vornherein verloren. C. Hamburger.

9) Onderzoek der oogen van de leerlingen van het stedelijk Gymnasium en van de middelbare scholen te Amsterdam gedurende 1898. Proefschrift door J. P. G. van der Meer. Verf. bestätigt die Zunahme der Kurzsichtigkeit in den höheren Klassen, so dass sich zum Schluss $^1/_3$ der untersuchten Augen als myopisch erwiesen. Auch ergaben die Untersuchungen, dass der Lehrplan der Hauptfactor ist, wie dies auch von v. Hippel aus seinen neunjährigen Wahrnehmungen am Gymnasium in Giessen gefolgert hat. Dr. Hillemanns.

10) Les consultations oculistiques d'un maître italien du XIIIme Siècle, par Petella. (Janus. 1901. Januar.) Es handelt sich um Thaddeus von Florenz, dessen durch die Schule von Salerno propagirten medicinischen Rathschläge mitgetheilt werden. Moll.

Um Einsendung von Separatabdrücken wird gebeten (Berlin NW. 26 Schiffbauerdamm).

Verlag von Veit & Comp. in Leipzig. — Druck von Metzger & Wittig in Leipzig.

Centralblatt

für praktische

AUGENHEILKUNDE.

Herausgegeben von

Prof. Dr. J. Hirschberg, Geh. Med.-Rath, in Berlin.

Unter ständiger Mitwirkung der Herren Dr. Ancker in München, Dr. Berger in Paris, Prof. Dr. Birnbacher in Graz, Dr. Brailey in London, Prof. Dr. H. Cohn in Breslau, Doc. Dr. Cl. du Bois-Reymond in Berlin, Doc. Dr. E. Emmert in Bern, Prof. Dr. C. Gallenga in Parma, Dr. Ginsberg in Berlin, Prof. Dr. Goldzieher in Budapest, Dr. Gordon Norrie in Kopenhagen, Prof. Dr. Horstmann in Berlin, Dr. Isigonis in Smyrna, Prof. H. Knapp in New York, Prof. Dr. Krückow in Moskau, Dr. Kuthe in Berlin, Dr. Landau in Coblenz, Prof. Dr. Magnus in Breslau, Major F. P. Maynard, I. M. S., Civil Surgeon of Patna and Superintendent of the Medical School, Dr. Michaelsen in Görlitz, Dr. Moll in Berlin, Prof. Dr. J. Munk in Berlin, Dr. Neuburger in Nürnberg, Dr. Peltesohn in Hamburg, Dr. Pergens in Brüssel, Prof. Dr. Peschel in Frankfurt a. M., Dr. Purtscher in Klagenfurt, Dr. M. Reich in Petersburg, Med.-Rath Dr. Scheer in Oldenburg, Prof. Dr. Schenkl in Prag, Prof. Dr. Schwarz in Leipzig, Dr. Spiro in Berlin, Dr. Stiel in Köln.

Monatlich ein Heft. Preis des Jahrganges 12 Mark. Zu beziehen durch alle Buchhandlungen des In- und Auslandes und die Postanstalten des Deutschen Reiches.

December. Fünfundzwanzigster Jahrgang. 1901.

Inhalt: **Original-Mittheilung.** Zur Kenntniss der metallischen Fremdkörper im Auge. Von Dr. E. Franke in Hamburg.

Klinische Beobachtungen. I. Ein Fall von traumatischer Thrombose der Netzhaut-Venen. Von Dr. v. Wiser, Augenarzt in Mainz. — II. Ein Fall gewerblicher Senf-Schädigung der Augen. Von Dr. L. Pick, Augenarzt in Königsberg i. Pr.

Neue Instrumente, Medicamente u. s. w. Asymmetrisches Brillen-Gestell und symmetrischer und asymmetrischer Astigmatismus. Von Dr. E. Noiszewski in Dünaburg.

Gesellschaftsberichte. Ophthalmological Society of the United Kingdom.

Journal-Uebersicht. I. Zehender's Klinische Monatsblätter für Augenheilkunde. 1901. Juli—October. — II. Berliner Klinische Wochenschrift. 1901. Nr. 4—11. — III. The Ophthalmic Review. 1901. April—September. — IV. The American Journal of Ophthalmology. 1901. Januar—August. — V. Recueil d'ophtalmologie. 1901. März—Juni. — VI. Revue générale d'ophtalmologie. 1901. März—Juni.

Vermischtes. Nr. 1—5.

Zur Kenntniss der metallischen Fremdkörper im Auge.

Von Dr. **E. Franke** in Hamburg.

(Nach einer Demonstration im ärztlichen Verein zu Hamburg.)

Durch Leber's eingehende experimentelle Arbeiten[1] ist es hinlänglich bekannt, dass Fremdkörper, welche aseptisch in das Auge eingedrungen sind, je nach dem Ort, an dem sie sich befinden, und je nach dem Material,

[1] Die Entstehung der Entzündung und die Wirkung der entzündungserregenden Schädlichkeiten, nach vorzugsweise am Auge angestellten Untersuchungen. Leipzig, 1891.

aus dem sie bestehen, sehr verschiedene Wirkungen hervorrufen. Eine grosse Anzahl klinischer Beobachtungen hat die experimentellen Befunde bestätigen können.

Im Allgemeinen kann man sagen, dass aseptische und chemisch indifferente Körper wie Glas, Porzellan u. s. w. nie Entzündungen hervorrufen, während z. B. Verletzungen durch Kupfer-Splitter fast stets von schweren Entzündungen gefolgt sind.

Während nun in unsrer industriellen Zeit die Zahl der Verletzungen durch Eisen-Splitter wohl noch beständig wächst, jedenfalls keine Abnahme erkennen lässt; scheint eine solche bei Verletzungen durch Kupfer-Splitter vorhanden zu sein. Vielleicht steht diese Thatsache in Zusammenhang mit der modernen Entwickelung der Hand-Feuerwaffen.

So entbehrt es vielleicht nicht eines gewissen Interesses, wenn ich über einen Fall, der eine Verletzung des Auges durch einen Kupfer-Splitter betraf, kurz berichte.

Der 12jährige Knabe Hans A. wurde mir am 26. August 1900 durch seinen Hausarzt überwiesen.

Der Knabe hatte mit andren Gefährten 14 Tage vorher mit einer alten Percussions-Flinte gespielt. Beim Abfeuern eines Schusses hatte er, neben dem Schützen stehend, eine kurze Schmerz-Empfindung im rechten Auge gehabt, die gleich wieder schwand. Das Auge war dann reizlos und schmerzfrei gewesen, erst 2 Tage später soll — alles nach Angabe der Eltern — ein gelber Fleck unterhalb der Pupille bemerkt sein, der sich allmählich ausdehnte. Das Auge entzündete sich und starke Schmerzen traten hinzu.

Als der Hausarzt, der gerade in dieser Zeit verreist gewesen war, zurückkam und den Knaben zum ersten Male sah, — also etwa 14 Tage nach der Verletzung, — schickte er ihn sofort zu mir.

Ich fand damals eine sehr starke Injection des Auges, heftigen Reizzustand und ziemlich erhebliche Schmerzen. Am oberen Hornhautrand, dicht am Limbus, fand sich eine etwa 1 mm lange Narbe. Die Vorderkammer war zu $^1/_4$—$^1/_3$ von einem Hypopyon eingenommen, der untere Hornhaut-Abschnitt eitrig infiltrirt in Gestalt eines Nagelfalzes. Der Augenhintergrund war nur sehr undeutlich zu erkennen, und war der Einblick in denselben noch erschwert durch eine ziemlich ausgedehnte, scheibenförmige, angeborene Trübung am hinteren Linsenpol.

Die Sehschärfe betrug nur Fingerzählen in etwa 14 Fuss. Das linke Auge war gesund und hatte volle Sehschärfe.

Nach Anamnese und Befund musste man als sicher annehmen, dass dem Jungen ein Kupfer-Splitter in das Auge geflogen war, der, am oberen Rande der Hornhaut eindringend, seinen Weg nach unten genommen und dort in der Iris bezw. im Kammerfalz stecken geblieben war. Für den Sitz im Kammerfalz sprach insbesondere die eitrige Infiltration des be-

treffenden Hornhaut-Abschnittes, ein Verhalten, das nach LEBER[1] geradezu charakteristisch für den Sitz eines Kupfer-Splitters im Kammerfalz sein soll.

Behandlung: Atropin-Verband.

Ich will den Verlauf nur in seinen Hauptphasen wiedergeben. Sideroskop negativ. Röntgen-Aufnahme zeigt sicher einen kleinen Fremdkörper im Auge. (Siehe Figur. Der Pfeil deutet auf den Splitter.)

3. September. Schmerz und Lichtscheu geringer. Ein grosser Theil des Exsudates in der Vorderkammer ist aufgesaugt. Man sieht jetzt, dass die Pupille nach unten verzogen ist, der untere Pupillenrand der Linse nicht anliegt. Bei Blick stark nach unten sind die Ciliar-Fortsätze zwischen Linse und Iris sichtbar. Am freien Pupillenrand sind noch einige graue bewegliche Flocken. In den nächsten Tagen erfolgte dann weitere Aufsaugung des Exsudates der Vorderkammer, während gleichzeitig Gefäss-Neubildung nach der eitrig aussehenden Randtrübung der Hornhaut eintrat.

Der Reizzustand war indessen noch immer ein ziemlich starker, von einem Fremdkörper nichts zu sehen.

Am 25. September wurde das Auftreten einer leichten Papillitis festgestellt, die Grenzen des Sehnerven waren verwaschen, die Gefässe, insbesondere die venösen, stärker geschlängelt.

Diese Erscheinungen an der Papille bestanden, wie hier gleich vorweg genommen sein mag, eine Reihe von Wochen, ohne indessen eine erhebliche Herabsetzung der Sehkraft herbeizuführen. Erst am 9. November finde ich verzeichnet, dass der Rand der Papille wieder ganz scharf ist, die Gefässe noch leichte Schlängelung zeigen.

Dagegen trat von Anfang October eine entschiedene Abnahme des Reizzustandes mit völliger Vascularisation der Randtrübung ein. Mit der Rückbildung der Gefässe hellte sich die Trübung etwas auf und am

[1] l. c.

20. November wurde hinter derselben eine bräunliche Auflagerung auf der Iris sichtbar. Das Auge wurde beständig reizloser, die bräunliche Auflagerung erschien am 25. November kleiner, nach oben von ihr schien sich ein kleiner Riss im Irisgewebe zu befinden. Genaue Feststellungen waren in Folge der Hornhaut-Trübung noch nicht möglich, zumal am 30. November wieder eine stärkere Gefässbildung in der Randtrübung auftrat, welche auch die bisher sichtbare bräunliche Stelle der Regenbogenhaut wieder unsichtbar machte. Indessen auch dieser entzündliche Schub ging wieder vorüber, die Randpartie klärte sich wieder auf und am 18. December konnte man zum ersten Male inmitten der bräunlichen Auflagerung, welche offenbar die Vorderfläche des kleinen Fremdkörpers bedeckt hatte, denselben auf der Iris-Vorderfläche liegen sehen. Da das Auge reizlos war, wurde wegen des Weihnachtsfestes auf Wunsch der Eltern bis nach dem Feste mit der Entfernung des Splitters gewartet und derselbe am 28. December nach Eröffnung der Vorderkammer leicht entfernt. Die Maasse des Splitters waren kaum 1 mm Höhe, 2 mm Breite, Dicke nicht messbar.

Das Auge ist seitdem —seit $^3/_4$ Jahren — völlig reizlos und hat eine Sehkraft von $^7/_{25}$, welche den durch die Pol-Trübung der Linse bestehenden Verhältnissen entspricht.

Links besteht volle Sehkraft.

Der zweite Patient, den ich Ihnen vorstellen wollte, von dem ich hier nur das Corpus delicti herumgeben kann, hatte einen Eisen-Splitter in der Linse. Im Gegensatz zu den Verletzungen der Iris und der tieferen Theile des Auges, des Glaskörpers und der Netzhaut finden sich Eisen-Splitter in der Linse relativ selten.[1]

Der Fall bot nun ein besonderes Interesse dadurch, dass er die Annehmlichkeiten, aber auch die Grenzen der Wirksamkeit des grossen Magneten sehr deutlich zeigte. Der Patient kam am 11. September 1899 zu mir mit der Angabe, dass ihm vor 2 Tagen etwas in das Auge geflogen sei. Er hatte nur geringe Beschwerden. Bei der Untersuchung fand ich eine haarscharfe, vertical verlaufende Hornhaut-Wunde, genau im Pupillengebiet, eine ihr gerade gegenüber in der vorderen Linsenkapsel, und in der Linse selbst den metallisch glänzenden, grossen Splitter, der die Gestalt einer kleinen Platte hatte und genau in der Richtung der Pfeilnaht sass. Der hintere Rand sass dicht am hinteren Linsenpol, was an dem Vorhandensein einer kleinen punktförmigen, angeborenen Trübung dort zu erkennen war.

Selbstverständlich konnte nur die Entfernung des Splitters — trotz der Reizlosigkeit des Auges — in Frage kommen. Am nächsten Tage

---

[1] Man vergl. auch darüber Hirschberg's Buch: Die Magnet-Operation in der Augenheilkunde, 2. Auflage, 1899, sowie desselben Verfassers Arbeit in Graefe's Archiv, XXXVI.

wurde dieselbe im physikalischen Staats-Laboratorium mit dem grossen Magneten versucht. Sehr leicht gelang es, den Splitter bis dicht an die Vorderkapsel zu ziehen, weiter aber war er, trotz aller Bemühungen und obwohl gerade die scharfe Kante auf die Vorderkapsel drückte, nicht zu bewegen.

Der Patient wurde dann in das Marien-Krankenhaus aufgenommen, ihm dort mit breiter Lanze die Vorderkammer eröffnet, erst die vordere Linsenkapsel und dann der Splitter selbst mit der magnetisch gemachten Pincette entfernt. Die entstandene Cataract wurde später zum Theil entfernt, zum Theil saugte sie sich auf und hat Patient jetzt ein gutes Sehvermögen erlangt, das natürlich durch die Narbe der Hornhaut etwas beeinträchtigt ist. Maasse des Splitters: 2 mm lang, 3 mm breit, kaum 1 mm dick.

Dieser verhältnissmässig grosse Splitter erforderte natürlich trotz des ruhigen Verhaltens und der noch vorzüglichen Sehschärfe des Auges ein möglichst schnelles Eingreifen, da völlige Starbildung und Verrostung der Linse die weiteren Folgen beim Zuwarten gewesen wären. Bekanntlich besteht ein sehr bemerkenswerther Unterschied in dem Verhalten von Eisen- und Kupfer-Splittern in der Linse.

Während bei Kupfer-Splittern das umgebende Eiweiss gefällt wird und eine local bleibende Trübung der Linse um den Fremdkörper sich entwickelt, tritt bei Eisen-Splittern durch Abspaltung von Eisen allmählich Starbildung mit Verrostung der Linse ein. Ein frühzeitiges operatives Eingreifen wird also für Eisen-Splitter in der Linse unter den Verhältnissen unseres Falles, selbst bei noch nicht vorhandener Cataractbildung, — wie in unsrem Falle — geboten sein. Auch bei kleinen Splittern wird es im Allgemeinen sich nicht empfehlen, sich abwartend zu verhalten, trotzdem ja einzelne Fälle bekannt sind, in denen kleine Eisen-Splitter in der Linse für längere Zeit ohne weitere üble Folgen ertragen wurden.[1] Kupfer-Splitter dagegen, welche die Tendenz zeigen, reizlos einzuheilen, oder welche reizlos eingeheilt sind, wird man ohne weitere Bedenken in der Linse lassen können.

Zum Schluss darf ich vielleicht noch zwei Worte sagen über die Resorbirbarkeit dieser Splitter im Auge.

In Frage kommen können für diese Möglichkeit natürlich nur allerkleinste Splitter. Da ist von Lerer[2] für Kupfer experimentell festgestellt, dass kleinste derartige Spähne, welche er auf die Iris-Vorderfläche gebracht hatte, in der That völlig aufgesaugt werden können.

Eine Beobachtung aus der Praxis, welche im gleichen Sinne zu deuten

---

[1] Specht enhauser, Wiener klin. Wochenschrift, 1894.

[2] l. c.

sei, ist kürzlich von Hirschberg[1] mitgetheilt und ich selbst verfüge auch über einen Fall, der wohl in gleicher Weise zu deuten ist.

Es handelte sich um einen jungen, 23jährigen Arbeiter vom Lande, Heinrich M., der am 30. Juni 1900 in das Marien-Krankenhaus geschickt wurde. Der Patient hatte etwa 14 Tage zuvor bei einer Zündhütchen-Explosion eine Verletzung seines rechten Auges erlitten. In der rechten Hornhaut fanden sich zwei längliche, feinste, perforirende Wunden, eine etwa in der Hornhautmitte, ihr gegenüber eine etwa 1 mm lange Wunde der vorderen Linsenkapsel, die andre im äusseren Hornhaut-Drittel, ihr gegenüber eine kleine längliche Wunde in der äusseren Irishälfte. Ausserdem bestand, neben starker Injection des Auges und Lichtscheu, Wundstar, Entzündung der Regenbogenhaut mit starker grünlicher Verfärbung der Regenbogenhaut, Hypopyon. Unter Atropin und warmen Umschlägen ging im Laufe von gut 14 Tagen die Entzündung zurück, das Hypopyon saugte sich auf und am 16. Juli 1900 wurde mittels Lanzenschnitt ein Theil des Stares entfernt, der Rest saugte sich auf, das Auge wurde völlig reizlos und mit Starglas wurde, entsprechend den optischen Verhältnissen, S = $^1/_2$ erreicht. Ophthalmoskopisch waren keine Veränderungen vorhanden und auch von irgend welchen Fremdkörpern nichts sichtbar, obwohl der ganze Augen-Hintergrund gut zu übersehen war. Das Auge ist seither — es sind $^5/_4$ Jahr verflossen — reizlos geblieben. Wenngleich ja in diesem Falle Fremdkörper nicht direct sichtbar geworden sind, so darf man wohl aus Anamnese und Befund schliessen, dass es sich nur um Stückchen des Zündhütchens gehandelt haben kann.

Eine doppelte Perforation ist nach dem Augenspiegel-Befund — auch Röntgen und Sideroskop ergaben negativen Befund — wohl ausgeschlossen und es bleibt die Möglichkeit, dass die Kupferpartikelchen wahrscheinlich in der Linse — vielleicht im Glaskörper — gesessen haben und aufgesaugt sind.

Für kleinste Eisen-Splitter ist die Frage noch nicht entschieden und man neigt im Allgemeinen der Annahme zu, die Möglichkeit der Resorption zu verneinen.

Ein Fall, den ich kürzlich wieder zu sehen hatte, hat mich in dieser Hinsicht etwas schwankend gemacht. Es handelte sich um einen damals 25jährigen Klempner, der im October 1890 in meine Behandlung wegen einer Augen-Verletzung kam, welche er sich zwei Tage zuvor beim Hämmern auf Eisen zugezogen hatte.

Ich fand damals neben einer sehr kleinen Hornhaut- und Linsenkapsel-Wunde traumatische Cataract und einen Eisen-Splitter im unteren nasalen Theil der Netzhaut sitzend. Der grau-weisse, metallisch glitzernde

[1] Centralbl. f. Augenheilk., 1901, Juli, S. 210.

Splitter hatte etwa $^1/_4$—$^1/_3$ Pupill. Durchmesser-Grösse, also einen Durchschnitt von kaum $^1/_2$ mm. Das Auge war reizlos, der Splitter sass bereits mehrere Tage im Auge, der grosse Magnet war noch nicht bekannt und so hielt ich es nach dem damaligen Stande unsres Wissens für erlaubt, diesen kleinsten Splitter im Auge sitzen zu lassen und seine Verheilung abzuwarten. Der entstehende Wundstar wurde discindirt und saugte sich auf. Patient bekam eine gute Sehschärfe und als er im Juli 1891 entlassen wurde, hatte er mit Starglas S = $^1/_4$ (geringer Nachstar). Ich sah den Verletzten dann später nie wieder. Anfang Februar 1901 kam er wieder in meine Sprechstunde. Er hatte sich gegen Unfall versichern wollen und bei dieser Gelegenheit der Gesellschaft mitgetheilt, dass er einen Eisen-Splitter im linken Auge habe. Die Gesellschaft hatte in Folge dessen eine erhebliche Erhöhung der Prämie gefordert, von der Gefahr für das andre Auge gesprochen u. s. w. Patient wünschte nun ein Zeugniss von mir, dass für das gesunde Auge keine Gefahr bestände. Ich fand damals:

1. Divergenz rechts,

2. ziemlich starken Nachstar, in Folge dessen schlechte, aber den optischen Verhältnissen entsprechende S (+ 11,0 Di = $^1/_{10}$),

3. keine Erscheinung von Verrostung. Regenbogenhaut genau wie die des andren Auges aussehend, keine Gesichtsfeld-Einengung und keine Hemeralopie,

4. war das Augen-Spiegelbild anders geworden. Der Nachstar hinderte allerdings ein genauestes Erkennen der betreffenden Gegend, indessen liess sich mit Sicherheit feststellen, dass das Grauglitzernde jener Stelle verschwunden war und dass sie ein weissgelbliches Aussehen hatte.

Die Untersuchung mit dem Sideroskop, welche mit einem neu aptirten Instrumente im Allgemeinen Krankenhause durch die Freundlichkeit des Herrn Oberarztes Dr. Mannhardt mir ermöglicht wurde, ergab negativen Befund und ebenso eine durch Herrn Dr. Albers-Schönberg vorgenommene Röntgen-Aufnahme. Ich konnte also dem Patienten bescheinigen, dass ein Fremdkörper im Auge zur Zeit mit unsren bisherigen Hilfsmitteln der Diagnose nicht nachzuweisen sei. Dass ein Eisen-Splitter früher in den Augenhäuten gesteckt hat, ist nach dem damaligen Befunde zweifellos. Man könnte ja nun annehmen, dass der Splitter allmählich nach aussen durch die Augenhäute gewandert und so jetzt der Untersuchung durch den Eisenspäher nicht mehr zugängig gewesen sei. Dann aber hätte das Röntgen-Verfahren ihn zweifellos in der Augenhöhle nachweisen müssen. Dieser negative Befund der Photographie spricht auch dagegen, dass von vornherein vielleicht der Splitter die Bulbushäute doppelt durchbohrt hat. Die Annahme, dass der Splitter zu klein gewesen sei, um sich auf der photographischen Platte abzuzeichnen, darf gleichfalls zurückgewiesen werden. Wenn ich selbst auch nicht über grosse Erfahrungen in Röntgen-Bildern

von Splittern im Auge verfüge, so versicherte mich Herr Dr. Albers Schönberg, bekanntlich eine unsrer ersten Autoritäten auf diesem Gebiete, dass ein Fremdkörper im Auge oder in der Augenhöhle, selbst von so geringen Dimensionen wie in diesem Falle, auf der Platte sichtbar geworden wäre.

Auch mein erster Fall spricht sehr dafür, ein wie exactes Hilfsmittel der Diagnose wir in dem Röntgen-Verfahren besitzen. Handelt es sich doch hier um einen Splitter, der der Platte nur eine Fläche von kaum 1 mm Höhe und kaum messbarer Breite bot, der sich aber doch deutlich im Röntgenbilde abhob.[1]

Es bleibt somit die Annahme möglich, dass es sich hier in der That um eine Aufsaugung des Splitters gehandelt haben kann.

Ich muss natürlich mit aller Vorsicht diese Vermuthung aussprechen, da eben damals, als der Patient zum ersten Male in Behandlung kam, Sideroskop und Röntgen-Verfahren unbekannt waren, und lediglich der Befund mit dem Augenspiegel positiv war.

Jedenfalls dürfte es wünschenswerth erscheinen, dass das Röntgen-Verfahren noch mehr bei Augen-Verletzungen durch Splitter angewendet wird, als es bisher vielfach der Fall zu sein scheint. Vielleicht werden wir dann auch über die Frage der Resorption weitere Aufklärung erhalten können. Und das hat nicht nur ein rein wissenschaftliches, sondern — wie unser Fall zeigt — unter Umständen auch ein eminent praktisches Interesse.

Klinische Beobachtungen.

I. Ein Fall von traumatischer Thrombose der Netzhaut-Venen.

Von Dr. v. Wiser, Augenarzt in Mainz.

In meiner Eigenschaft als Vertrauensarzt der Section VI der Eisen- und Stahl-Berufsgenossenschaft hatte ich Gelegenheit folgenden Fall zu beobachten:

Dem Steinhauer Franz Wilhelm E. aus Kl. flog am 6. Mai d. J. beim Pflasterstein-Schlagen Etwas in das rechte Auge. Ein Mitarbeiter untersuchte das Auge und entfernte aus dem Bindehautsack Steinsplitter und Schmutz. Das Auge thränte und schmerzte, E. arbeitete aber bis zum Abend weiter. Tags darauf begab er sich zum Kassenarzte Dr. U., welcher eine kleine, centrale, unregelmässig gestaltete, oberflächliche Abschürfung der Hornhaut, und im Anschluss daran Lichtscheu, Thränenträufeln, Schmerzen, undeutliches Sehen und eine leichte Entzündung der Bindehaut des Augapfels und der

[1] Man vergleiche übrigens auch die Literatur über diesen Gegenstand, ferner Kipp, Arch. f. A. XLII, 4, Weiss und Klingelhöffer, Arch. f. A. XXXIX, die Verhandl. des internat. Ophth. Congresses Utrecht, 1899, sowie Hellgren, Ueber die Bestimmung der Lage von Eisen-Splittern im Auge u. s. w., referirt in diesem Centralblatt, September.

Lider feststellte. Es wurde Atropin eingeträufelt und Aufenthalt in matterleuchtetem Zimmer verordnet. Innerhalb der nächsten 8 Tage schwanden die Beschwerden bis auf einen Druck im rechten Auge und eine Beschränkung der Bewegungsfähigkeit nach oben; stellten sich aber, wenn sich der Kranke dem Sonnenlicht aussetzte, in erhöhtem Maasse wieder ein. Die rechte Pupille blieb erweitert und reagirte nur schlecht auf Lichteinfall. Das Sehvermögen war auf $^3/_{50}$ des normalen gesunken.

Der Kranke wurde am 17. Mai — also 11 Tage nach der Verletzung — in die Behandlung des Augenarztes Dr. L. in H. überwiesen, welcher bei ihm eine Thrombose der Vena centr. retin. des rechten Auges feststellte. Die Netzhaut war nach seiner Beschreibung rings um den Sehnerven dicht mit Blutergüssen bedeckt, besonders nach unten hin. Die meistens streifigen Blutungen erstreckten sich über einen Raum von etwa 5 Sehnerven-Breiten. Das Sehvermögen war auf Fingerzählen in 3 m Entfernung herabgesetzt; ein Schatten wurde besonders rechts am Fixirpunkt gesehen.

Dr. L. glaubte bei dem E. eine Herz-Erkrankung zu finden, die er für eine Erkrankung der Klappen des linken Herzens hielt, und theilte diesen Befund Dr. U. mit, welcher aber trotz mehrmaliger, sorgfältiger Untersuchung des Patienten, ebenso wenig wie die andren Aerzte des Hospitals, in dem E. in H. untergebracht war, eine Veränderung des Herzens finden konnte.

Patient wurde inzwischen vom Krankenkassen-Vorstand zum Dr. C. in Fr. geschickt, welcher am 8. Juni auf dem rechten Auge grössere Blutungen in der Nähe der Papille, kleinere über den ganzen Hintergrund zerstreut, die Aeste der Vena centr. ret. stark erweitert und geschlängelt fand.

Der erste Gutachter, Dr. U., welcher den E., der beim Militär gedient und vier weitere Uebungen, die letzte im Jahre 1891 mitgemacht hatte, seit 14 Jahren als gesunden, kräftigen, arbeitswilligen Mann kannte, und einen Herzfehler bei demselben nicht entdecken konnte, wollte die Venen-Thrombose nicht auf ein Herzleiden zurückgeführt wissen, sprach sich aber in seinem Gutachten über die Entstehungs-Ursache derselben nicht aus. Der zweite Gutachter, Dr. L., wollte einen Herzfehler bei dem E. gefunden haben, und führte die Entstehung der Venen-Thrombose auf diesen zurück, liess aber die Möglichkeit offen, dass durch den Schreck, den der E. bei der Verletzung empfunden haben könnte, oder durch die zur Reinigung des Auges angewandten Handgriffe, oder die Atropin-Wirkung bei gereiztem Auge, also indirect, die Verletzung zum Auftreten der Venen-Thrombose Veranlassung gegeben haben könnte, und hielt es für unwahrscheinlich, dass letztere bereits vorher bestanden habe, aber unbemerkt geblieben sei. Der dritte Gutachter, Dr. C., erklärte, er halte es nicht für unmöglich, dass durch Contusion des Bulbus Thrombose der Centralvene auftreten könne, namentlich wäre der Fall denkbar, dass es durch Contusion zu einem mässigen Blut-Extravasat in die Orbita hinter den Bulbus komme, hindurch zur Compression der Centralgefässe und secundär zur Venen-Thrombose.

Die Angabe des Verletzten, dass er Anfangs eine Behinderung darin, den Augapfel nach oben zu bringen, bemerkt habe, und dass die hochgradige Sehstörung erst am 2. Tage aufgetreten sei, sprächen für eine derartige Auffassung.

Die Berufsgenossenschaft wandte sich nun mit dem Ersuchen um eine

obergutachtliche Aeusserung darüber an mich, ob das gegenwärtige Leiden durch den angeschuldigten Unfall bedingt sei oder nicht.

Ich hielt es zur Beantwortung der Frage für unerlässlich, den E. zur Untersuchung kommen zu lassen, welche Folgendes ergab: Auf der Hornhaut des rechten, verletzt gewesenen Auges fand sich nach aussen von der Mitte eine kleine, scharf begrenzte, strichpunkt-förmige Narbe; sonst war die Hornhaut wie die Linse und der Glaskörper vollständig klar. Die Pupille verengerte sich nur mässig und langsam auf Lichteinfall. Die Papille erschien in ihrer äusseren Hälfte stark geröthet, in ihren Umrissen aber ziemlich scharf abgegrenzt. Die Venen waren stark geschlängelt, verbreitert und prall gefüllt. Um die Papille herum und den Gefässen der Netzhaut entlang fanden sich zahlreiche atrophische Herde. Die Sehschärfe betrug $^{3}/_{60}$ der normalen.

Die Untersuchung des Herzens, welche auf meine Veranlassung von fünf verschiedenen Collegen zu wiederholten Malen und an verschiedenen Tagen vorgenommen worden war, ergab mit Sicherheit, dass sich an dem Herzen des E. keinerlei Anzeichen einer Erkrankung feststellen liessen, und sich höchstens eine leichte Erregbarkeit bei der Untersuchung bemerken liess. Der Urin war vollständig normal.

Unter diesen Umständen glaubte ich die im Anschluss an die Verletzung eingetretene Thrombose der Ven. centr. ret. als einen entschädigungspflichtigen Unfall auffassen zu müssen. Die Möglichkeit, dass diese Thrombose schon früher bestanden habe, bevor der Unfall stattgefunden hat, ist kaum in Betracht zu ziehen, denn, als Dr. L. die Thrombose 11 Tage nach der Verletzung zum ersten Male sah, war sie noch ganz frischen Datums und konnte höchstens einige Tage nach der Verletzung, nicht wohl aber vor dieser entstanden sein. Die Venen erwiesen sich bei der Untersuchung als verbreitert, geschlängelt und stark gefüllt; es fanden sich atrophische Herde in der Aderhaut als Folgezustände einer Apoplexia sanguinea retinae. Nach v. Michel (9) musste es sich um die Folgen einer Thrombose der Centralvene marantischer Natur handeln.

Es scheint allerdings nicht recht erklärlich, wie es möglich ist, dass sich im Anschluss an eine relativ geringfügige Verletzung, die wohl ohne besondere Erschütterung des Augapfels abgegangen ist, eine Behinderung im Abfluss des Blutes der Centralvene ergeben kann. Die Erklärung, dass die Versuche der Mitarbeiter, den Fremdkörper zu entfernen, vielleicht etwas roh ausgeführt worden sein könnten, und auf diese Weise eine stärkere Contusion des Augapfels entstanden sein möchte, scheint doch etwas sehr gezwungen. Die Verwundung selbst ist nach Aussage des Verletzten eine nur geringfügige gewesen, und hat insbesondere ein nennenswerther Schlag oder Stoss auf den Augapfel nicht stattgefunden.

Darauf passt auch die Erklärung, die Dr. C. für das Zustandekommen der Thrombose giebt, nicht recht, da er meint, dass es durch Contusion zunächst zu einem mässigen Blut-Extravasat in die Orbita hinter den Bulbus gekommen sein könne, dann zur Compression der Centralgefässe und schliesslich zur Venen-Thrombose; denn ein Blut-Erguss in die Orbita wäre doch nur nach einer stärkeren Contusion denkbar. Unhaltbar dürfte auch die Annahme sein, dass durch Schreck oder Atropin-Wirkung bei gereiztem Auge die Thrombose verursacht sein könnte.

Es steht fest, dass sich die Gerinnungs-Fähigkeit des Blutes ausserhalb des Organismus sogar von normalen Individuen nicht gleich verhält; warum

sollte auch innerhalb des Organismus die Gerinnungs-Fähigkeit sich nicht auch verschieden verhalten, und bei dem einen gesunden Individuum eine Thrombose sich viel leichter bilden können als beim andren? Wäre es nicht denkbar, dass durch die Verletzung eine Reizung des Nervus sympathicus, in Folge dessen eine vielleicht länger dauernde Contraction der Vasomotoren der Ven. centr. ret., und in diesem Fall hierdurch eine Thrombose in der stark verengten Centralvene sich gebildet haben könnte? Denn ohne eine besondere Disposition des Blutes zur Gerinnung ist doch nicht denkbar, dass unter den angegebenen Umständen sich ein Gerinnsel in der Vene gebildet haben könnte.

Literatur-Verzeichniss.

1. Angelucci, Zur Kenntniss der Thrombose der Vena centr. retin. Klinische Monatsbl. f. Augenheilk., 1880, Januar. Derselbe, Die Thrombose der Vena centr. ret. Ann. di Ottalm., 1880, II.

2. Weinbaum, Ein Fall von Glaucom hämorrh. mit Thrombose der Ven. centr. ret. und Ectropium uveae. Graefe's Archiv f. O., XXXVIII, 3.

3. Ayres, Visible circulation in the retinal vessels with thrombosis of the central vein. With report of a case. Americ. Journal of Ophth., 1894, April.

4. Dor, Etude anatome-pathologique d'une cas de choroidite syphilitique congénitale avec hémorrhagies de la rétine par thrombose de la veine centrale. Archives d'ophtalmolog., 1896, Juni.

5. Türk, Bemerkungen zur Casuistik der Thrombose der Vena central ret. und anatomische Untersuchung eines Falles. Beiträge zur Augenheilk., 1896, Heft XXII.

6. Woodruff, A case of thrombosis of the central retinal vein. Annals of Ophth. and Otol. 1896, April.

7. Axenfeld, Ueber Thrombose im Gebiet der Vena centr. retin., sowie der Aderhaut-Venen, besonders auf Grundlage allgemeiner Sepsis. Berl. klin. Wochenschr., 1894, Nr. 41.

8. Tornabene, Ein Fall von hämorrhag. Glaucom als Folge von Thrombose der Vena centr. Archiv d. Ottalmol. del Prof. Angelucci, Anno II.

9. v. Michel, Ueber Erkrankungen des Gefässsystems der Arteria und Vena centr. retinae mit besonderer Berücksichtigung der pathologisch-anatomischen Veränderungen. Zeitschrift für Augenheilkunde, 1899, II, 1.

10 v. Recklinghausen, Handbuch der allgemeinen Pathologie.

II. Ein Fall von gewerblicher Senf-Schädigung der Augen.

Von Dr. L. Pick, Augenarzt in Königsberg i. Pr.

Im Anschluss an die von Neustätter im Juli-Heft dieses Centralblattes beschriebene Verletzung eines Auges durch Senf-Oel, nehme ich Gelegenheit, über einen Fall von chronischer Senf-Schädigung der Augen zu berichten, der wegen seines charakteristischen Verlaufes nicht uninteressant erscheint.

Kranken-Geschichte: Am 24. April 1901 wurde mir der 32jährige Müller E. S. von Herrn Dr. Wollenberg mit folgender Anamnese zugeschickt: Seit einigen Wochen in einer Senf-Fabrik beschäftigt und zwar in einem Raume, in welchem sich Senfdämpfe entwickeln, sind seine früher stets gesunden Augen stark entzündet, sehr lichtscheu, thränen und schmerzen stark. Die objective Untersuchung ergab starke Conjunctival-Reizung, ganz leichte Trübung der Hornhaut, S = 1, ophthalmoskopisch normal.

Ord.: Schutzbrille; 2 % Borsäure, 3 × täglich $^1/_4$ Stunde. Aus pecuniären Gründen bestand Patient darauf, weiter zu arbeiten. Am 5. Mai 1901 stellte sich Patient wieder vor mit der Angabe, dass der Zustand der Augen sich erheblich gebessert hätte.

Als am 16. Mai 1901 Patient mich wiederum consultirte, war eine wesentliche Verschlimmerung eingetreten; die Lichtscheu und Reizbarkeit der Augen hatten sich so gesteigert, dass Patient gezwungen war, die Arbeit auszusetzen.

Der objective Befund (vom 16. Mai 1901) ist folgender: beiderseits besteht starke Lichtscheu, Thränen, die Lider werden bis auf einen kleinen Spalt zugekniffen. Die Bindehäute sind in geringem Grade injicirt Die Hornhaut erscheint bei seitlicher Beleuchtung im Ganzen leicht getrübt; in einer mittleren, bandförmigen Zone, etwa 4 mm im verticalen Durchmesser, erscheint die Trübung etwas stärker als im oberen und unteren Randsegment. Bei genauester Untersuchung mit der Hartnack'schen Lupe bietet sich ein ganz überraschendes Bild dar: die Hornhaut ist wie besät mit zahllosen, allerfeinsten, oberflächlichen Bläschen, deren Grösse wohl noch kleiner als die Spitze einer Stecknadel ist; ihre Zahl beläuft sich in die Hunderte, vielleicht in die Tausende. Am dichtesten stehen sie in der Mittelzone der Hornhaut, oben und unten weniger dicht, wenn auch noch derart reichlich, dass eine genaue Zählung derselben unmöglich erscheint. Die Erhebungen selbst sind durchaus klar, auch die tieferen Partien der Hornhaut erscheinen nicht verändert. Pupillen recht eng, Augenspiegel-Bild etwas verschleiert, aber normal, S = $^6/_{18}$ bis $^6/_{12}$. Sensibilität ein wenig herabgesetzt T. Die Untersuchung des Körpers (auch des Urins) ergab normale Verhältnisse. Ord.: Einträufelungen von 1 % Cocaïn, Umschläge, vollkommene Schonung.

Unter dieser Behandlung trat eine allmähliche Rückbildung der Hornhaut-Veränderungen ein; am 3. Juni 1901 war nur noch ein centrales Band von Bläschen zu constatiren, während oben und unten die Hornhaut schon frei erschien. Am 10. Juni 1901 wurde gänzliche Heilung (auch mit Lupen-Untersuchung) notirt. Da Patient diesen Beruf trotz dringenden Abrathens wieder aufnehmen wollte, so wurde zur Vorbeugung von Rückfällen folgendes Verfahren angewandt: Er erhielt eine Schutzbrille mit gut anschliessenden ledernen Seitenklappen und bekam täglich 1 % gelbe Salbe in den Bindehautsack eingestrichen. Trotzdem trat ein, wenn auch sehr leichtes Recidiv auf, derart, dass nur in den centralen Partien der Hornhaut sich einige der beschriebenen Bläschen entwickelten. Dieser Zustand, bei dem Patient doch noch arbeitsfähig war, hielt etwa 2 Monate an bis Mitte August, um welche Zeit Patient in der Lage war, einem andren Berufe sich zuzuwenden.

Es unterliegt keinem Zweifel, dass das oben beschriebene Hornhaut-Leiden die Folge der Beschäftigung mit der Senf-Fabrikation ist. Dafür spricht das doppelseitige Auftreten der Erkrankung, die Heilung bei Aussetzung der betreffenden Beschäftigung, ferner der Umstand, dass das centrale Drittel der Hornhaut am stärksten erkrankt war, — in Folge der Schutzlosigkeit dieser Partie, selbst bei zusammengekniffenen Lidern. Diejenige Substanz, welche als die directe Ursache des Leidens erscheint, ist das flüchtige Senf-Oel (Allyl-Senf-Oel = $SCN.C_3H_5$), welches in den Samen der Sinapis nigra nicht präformirt vorkommt, sondern erst bei Berührung der zerkleinerten Samen mit warmem Wasser sich bildet. Die Flüchtigkeit des Senf-Oels kann keine allzu grosse sein; denn nach Angaben des Patienten waren seine Beschwerden in der Senf-Atmosphäre nicht stärker, als ausserhalb derselben; vielmehr hatten die Reiz-Erscheinungen der Augen allmählich und continuirlich sich entwickelt und zeigten während der Dauer der Affection auch ausserhalb der Arbeit die gleiche Höhe. Die Hornhaut der Augen hatte also auf die Einwirkung der

Senfdämpfe nicht sowohl mit Schmerz-Empfindung reagirt, als vielmehr mit einer eigenthümlichen trophischen Störung des Epithels, nämlich der Bildung der oben beschriebenen, zahllosen, feinsten, klaren Bläschen.

Ist schon die Entstehung und Entwicklung des Hornhaut-Leidens in dieser Form ein seltenes Vorkommniss, so zeigt auch der Verlauf der Affection eine wesentliche Abweichung von dem Verlaufe ähnlicher vesiculöser Keratitiden. Niemals war in unsrem Falle Confluiren oder Platzen von Bläschen zu beobachten, trotz genauester, täglich mehrmaliger Untersuchung in dem Höhe-Stadium der Krankheit. Die Heilung schien vielmehr, soweit eine Controle bei der Zahl, Zartheit und Kleinheit der Bläschen überhaupt möglich war, in der Weise vor sich zu gehen, dass die Bläschen einfach verschwanden, dass also der Inhalt der Bläschen resorbirt wurde, und das Epithel sich an die darunterliegende Bowman'sche Membran wieder fest anlegte. Wie lange die Lebensdauer eines einzelnen Bläschen betrug, ob es dauernd, Wochen hindurch stationär blieb, oder vielleicht nach kurzer Zeit wieder verschwand, um bald von Neuem zu erscheinen, liess sich auch nicht annähernd sicher entscheiden. Nach dem ganzen Verlaufe, der schliesslich vollkommenen Heilung dürfte die letzte Annahme die wahrscheinlichste sein.

Es ist mir nicht bekannt geworden, dass auch andre Arbeiter, die mit derselben Beschäftigung, wie Patient, betraut waren, in gleicher Weise an den Augen erkrankt sind. Ob man daher eine charakteristische, typische Einwirkung des Senf-Oels auf die Hornhaut annehmen darf, oder ob dazu eine besondere Disposition des Patienten nothwendig ist, lässt sich erst dann entscheiden, wenn mehr Material in dieser Frage vorliegt. Der Neustätter'sche Fall, so interessante Momente er auch nach verschiedenen Richtungen hin bietet, ist in dieser Beziehung leider nicht zu verwerthen, da eine genaue Lupen-Untersuchung der Hornhaut nicht vorgenommen zu sein scheint, und somit die Frage offen bleibt, ob die dort beobachtete Hornhaut-Trübung, die erst einige Zeit nach der Senföl-Verletzung sich entwickelte, auch durch Bläschen-Bildung des Hornhaut-Epithels bedingt war.

Unser Fall, der sich als eine Gewerbe-Krankheit des Auges, hervorgerufen durch Senf-Oel, kennzeichnet, weist bemerkenswerthe Uebereinstimmung mit der durch Nitronaphthalin-Dämpfe erzeugten typischen Keratitis[1] auf: Hier, wie dort, ein chronisches Hornhaut-Leiden, das als auffallendstes Symptom Hunderte von kleinsten, klaren Bläschen zeigt, und dessen Heilung nach Aussetzen der betreffenden Beschäftigung stets gelingt. Nur erscheint die Nitronaphthalin-Schädigung der Augen insofern schwer, als sich ausser der genannten Veränderung des Hornhaut-Epithels noch interstitielle Keratitis nachweisen liess, verbunden mit stärkerer Herabsetzung des Sehvermögens und längerer Heilungsdauer.

Bei der geringen Zahl der bis jetzt veröffentlichten Fälle (im Ganzen 6) wäre es wünschenswerth, zur Klärung und Lösung der verschiedenen Fragen, die sich da aufdrängen, dass alle vorkommenden, genau beobachteten Fälle dieser Art — sie werden wahrscheinlich nicht so sehr selten sein, — publicirt würden.

---

[1] Frank, Beiträge zur Augenheilkunde, 1898, Nr. 31. — Hanke, Wiener klin. Rundschau, 1899, Nr. 27 (Fuchs'sche Klinik). — Silex, Berliner klin. Wochenschrift, 1900, S. 1191.

Neue Instrumente, Medicamente u. s. w.

Asymmetrisches Brillen-Gestell und symmetrischer und asymmetrischer Astigmatismus.

Von Dr. med. K. Noiszewski in Dünaburg.

Asymmetrie des Gesichts, scheinbares Schielen, Gewohnheit und möglicher Weise auch noch andre Momente bilden die Ursache, dass die Mittelpunkte der rechten und linken Pupille nicht gleich weit von der Medianlinie des Gesichts entfernt sind. Diese Differenz ist bedeutend grösser, als man es sich vorstellt: sie kann bis 5 mm und in Ausnahmefällen sogar bis 7 mm betragen, ohne dass dabei das binoculare Sehen gestört ist.

Diese Beobachtung bestimmte mich schon lange, einige Veränderungen am Universal-Brillengestell vorzunehmen. Die eine bestand darin, dass die Fassungen für die Gläser an der Horizontalstange beweglich angebracht wurden; dadurch ist es nun möglich, den lateralen Abstand eines jeden Auges von der Medianlinie einzeln anzugeben.

Die andre Veränderung des Universal-Gestelles besteht darin, dass die Richtung des astigmatischen Meridianes für das rechte Auge am Bogen von rechts, für das linke Auge auf dem Bogen von links bestimmt wird, wobei man von 0^0 bis 180^0 zählt.

Ausserdem muss ich noch hinzufügen, dass die astigmatischen Meridiane sehr häufig symmetrisch liegen, so dass man, sobald der Neigungs-Winkel des astigmatischen Meridianes des einen Auges bestimmt ist, annehmen kann, dass der astigmatische Meridian des andren Auges denselben Neigungswinkel hat.

In drei Jahren hatte ich unter 115 Fällen 72 mit symmetrischen Meridianen, was 61% ausmacht. Das asymmetrische Brillen-Gestell ist von mir schon im Jahre 1896 in die Praxis eingeführt worden. Von demselben Jahre an bestimme ich auch immer die Symmetrie bezw. Asymmetrie der astigmatischen Meridiane.

Gesellschaftsberichte.

Ophthalmological Society of the United Kingdom.

Sitzung vom 14. März 1901.

Entwicklung des Farbensinnes, von Dr. Edrige Green.

Peritomie bei Episkleritis, Iritis, Herpes ophthalmicus und eitriger Augen-Entzündung, von Teale.

Membranöse Bindehaut-Entzündung.

Bullor sah bei einem Neugeborenen am 10. Tage eine schwere Entzündung des Auges, der Nasen- und Rachen-Schleimhaut unter dem Bilde der Diphtherie auftreten. Das Kind starb unter Krämpfen.

Stephenson spritzt in solchen Fällen, ohne die bakteriologische Diagnose abzuwarten, mit Diphtherie-Heilserum.

Critchett und Tweedy halten das Chinin für ein specifisches Heilmittel in solchen Fällen.

Von Major H. Herbert werden zwei Vorträge verlesen:

a) über Hypertrophie und Ossification des Tarsus.

b) über die normale Oberfläche der Hornhaut nach dreissig Präparaten von Eingeborenen (Bombay).

Demonstrationen. Hartridge: 1. ein Capsulotom, 2. Centrale Chorioiditis, eine Neubildung vortäuschend. Walker: Ein Refractions-Modell. Tomlinson: Ein Farben-Perimeter. Parsons: Sehnerven-Colobom. Roll: Pupillenstarre mit Hintergrunds-Veränderungen. Flemming: Sehnervenfasern in der Netzhaut (Präparat). Doyne: Ein vereinfachtes Ophthalmoskop. Dodd: Excessive Hypermetropie.

Sitzung vom 2. Mai 1901.

Doppelseitiger pulsirender Exophthalmus.

Nettleship berichtet an Stelle Dr. Wood's über einen traumatischen, durch Ligatur der linken Carotis communis geheilten doppelseitigen Exophthalmus. Pulsation und Prominenz schwanden sofort nach der Unterbindung, die Sehschärfe blieb auf dem rechten Auge normal, auf dem linken sank sie in Folge von Atroph. n. o. auf $^1/_{20}$. Collins konnte in einem ähnlichen Falle mittels Röntgen-Strahlen ein Geschoss an der Basis des Processus basilaris als Ursache nachweisen. Hier half die Unterbindung nur vorübergehend, da nach 8 Monaten ein leichter Rückfall eintrat.

Angeborene Ptosis.

Roll zeigt zwei nach Hess operirte Fälle, Critchett hat von 5 Fällen zwei dauernd bessern können; bei den übrigen drei scheint ihm der alte Zustand wiederzukehren.

Sarcom der Augenhöhle.

Simeon Snell zeigt das von einem 38jährigen Bergarbeiter stammende Präparat. 8 Monate vorher war bloss ein kleiner Knoten unter dem Unterlid sichtbar gewesen. Allmählich hatte es, frei beweglich und schmerzlos, die Grösse eines Taubeneis erlangt, und verdrängt den Augapfel etwas nach oben. Das Präparat zeigt Nierenform, ist 2 × 3 cm gross, deutlich eingekapselt und besteht aus Spindelzellen.

Seröse Iritis und Tachycardie.

Dr. Rayner D. Batten macht an der Hand von 2 Fällen auf das Zusammentreffen von seröser Iritis mit Tachycardie (auch mit Struma) aufmerksam. Auch Critchett erinnert sich an 2 Fälle.

Percival zeigt periskopische Gläser.

Lang: ein Kind mit Knoten am äusseren Theil des linken Unterlids und Dermoidgeschwülsten am Auge; und

Frost: ein Mädchen mit einer Fülle von Gesichtsbildungsdefecten.

Johnson Taylor weist darauf hin, dass die Dermoide der Hornhaut oft viel tiefer reichten, als man glaubte, und Vorsicht bei der Auslöffelung erheischten.

Fremdkörper im Augapfel.

Story zeigt einen Dorn, der zwei Monate im Kammerwinkel unter einer Lymph-Ansammlung sich verborgen gehalten hatte.

Critchett erwähnt einen Fall, wo sich ein Holzsplitter seit 12 Jahren ohne besondere Reiz-Erscheinungen in der Vorderkammer aufgehalten hatte.

Netzhautablösung.

Wray stellt einen Mann vor, bei dem er mit einem 14tägigen Intervall zwei Mal die Punction der Netzhaut nach Wolfe gemacht hat.

Gunn, welcher noch einen kleinen Rest von Ablösung feststellt, verwahrt sich gegen die Benennung der Methode nach Wolfe, weil schon früher Punctionen gemacht worden sind. [Aber anders. H.]

Johnson Taylor und Critchett können dem Verfahren nichts Gutes nachsagen.

Heufieber-Katarrh.

Holmes Spicer zeigt einen Fall im Ruhe-Stadium. Auch hier waren die Symptome ganz typisch, das milchige Aussehen der Lider, die körnige Beschaffenheit der Bindehaut und das charakteristische, pflasterförmige Aussehen derselben. Der Patient hatte drei Jahre in Johannesburg gelebt und alljährlich seinen Anfall pünktlich durchgemacht.

Lang entnimmt daraus die Lehre, dass auch, wo im Augenblick der Gedanke an Heufieber ausgeschlossen erscheine, dennoch an diese Aetiologie gedacht werden müsse, wenn man nicht, wie er es bei einem Kinde gethan, zu ganz verkehrten und verhängnissvollen (!) therapeutischen Eingriffen gelangen wolle.

Doppelseitige temporale Halbblindheit.

Thompson zeigt einen Fall mit plötzlich eintretender temporalen Halbblindheit bei einer Schwangeren. Die Sehnerven zeigten entzündliche Veränderungen. Der Sitz des Leidens war anscheinend im vorderen Theil des Chiasma, vielleicht, wie Gunn annimmt, eine Blutung in die Pial-Scheide.

Thiersch'sche Transplantation der Orbita.

Fisher zeigt einen Fall, bei welchem er den Augapfel, das Gewebe hinter demselben und die Lider wegen Sarcom der Lederhaut hatte entfernen müssen. Er entnahm die Haut dem Arm.

Blair demonstrirt einen transportablen Refractometer, der für Skiaskopie und Brillen-Untersuchung zugleich anwendbar ist.

Sitzung vom 13. Juni.

Entzündliche Exsudate in den Glaskörper.

Dr. Leslie Buchanan erläutert mittelst Projections-Apparats Präparate von cyclitischen Ausschwitzungen, die in erster Linie von der nicht gefalteten Portion des Ciliartheils der Netzhaut, dann von der gefalteten und dem fibrösen Stroma des Ciliarkörpers und auch von der Netzhaut geliefert würden. An frischen, in Formalin fixirten Präparaten liessen sich mehrere Zonen, vom Ciliarkörper einwärts gezählt, unterscheiden, eine fibröse, eine fibrinöse und eine fibrino-celluläre. Die Bildung fibrösen Gewebes erfolge schon sehr früh, wahrscheinlich um den achten Tag herum. Fettige Degeneration im Verein mit fibrinösen Processen bilden fibrinöse mit Fett infiltrirte Häute, die reichlich vascularisirt sein können. Nach Resorption des Fettes und allmähliche Verengerung der Gefässe bleiben fibröse, gefässlose Schichten zurück. Durch weitere Veränderungen kann echtes Knochengewebe sich bilden.

Oculomotorius-Lähmung mit seltenen Complicationen.

Mules glaubt bei einem 75jährigen Patienten die Ursache der Lähmung auf einen Herpes des Kopfes zurückführen zu können, der secundär zu einem Herpes des Oculomotorius führte. Der Kopf heilte, die Lähmung des Oculomotorius blieb.

Doppelseitige symmetrische Hornhaut-Trübung.

Mules sah bei einem 70jährigen Kranken Trübungen, die acht Jahre vorher auf beiden Augen symmetrisch sich fortentwickelt hatten und bräunliche Farbe zeigten. Ihre Spitze lag in der Pupille, die Basis am Hornhautrande; beide hatten einen senkrechten Schlitz. Durch Auskratzen und Abtragen mit einem feinen Messerchen gelang es, die Auflagerung in zufriedenstellender Weise zu entfernen. (Vgl. A. v. Graefe, i. s. Arch. XV, 3, 138.)

Erythropsie.

Dr. Rivers beschreibt eine besondere Form von Erythropsie nach greller Belichtung, bei welcher ein scharf begrenzter, tief rother Rand um ein weisses Object gesehen wird. Anscheinend werden alle Arten von Rothsehen, wie sie durch Bidwall und Fuchs und von der Linsen-Extraction her bekannt sind, in analoger Weise hervorgerufen, nämlich durch Färbung des die Netzhaut treffenden Lichtes durch die Blutflüssigkeit, sei es durch die Sklerotica oder durch innerliche Reflexion von den Seitenwänden des Augapfels oder endlich beim Durchgang durch die vordersten Netzhaut-Schichten.

Blitzschaden des Auges in Südafrika.

Major Yarr theilt 2 Beobachtungen von einem heftigen Gewittersturm mit. Bei der einen wurden sehr grosse Blutungen und atrophische Herde der Netzhaut zwischen den oberen und unteren Temporalvenen festgestellt; kleinere Hämorrhagien in der Peripherie und Blässe der Papille. Der zweite Patient, der am Telephon beschäftigt war, als das Gewitter ihn überraschte, trug auf beiden Augen eine Netzhaut-Ablösung davon.

Demonstrationen. Dr. Bronner: Bindehaut-Geschwulst. Dr. Hudson: Ein Vibrations-Massage-Apparat für das Auge. Major Drake-Brockmann: Ein neues Speculum. Fisher: Subretinal-Cyste im Centrum. J. Taylor: Iristuberkel. R. Cross: Congenitaler, fibrovasculärer Tumor. Morton: Linsencolobom. Doyne: Netzhautloch.

Sitzung vom 5. Juli.

Erblindung durch Natrium salicylicum(?).

Snell sah ein an Gelenk-Rheumatismus schwer erkranktes Mädchen nach Gebrauch des Salicyls vollständig erblinden. Das Kind starb bald darauf an Pericarditis und Endocarditis acuta, nachdem es insgesammt in 60 Stunden etwa 140—160 Gran (= 7,5 g) des Mittels genommen hatte. Ophthalmoskopisch war nichts nachzuweisen gewesen.

Bindehaut-Sarcom.

Lawford theilt weiteres über einen alten Fall aus dem Jahre 1896 mit.

Bindehaut-Brücken und -Taschen-Vereinigung retrotarsaler Falten.

Major Herbert aus Bombay beschreibt eigenthümliche Brücken- und

Falten-Bildungen, die er bei 7 Kranken aller Altersstufen an 9 Oberlidern beobachtet hatte. In der Mehrzahl der Fälle war Trachom vorausgegangen, ein Trauma bei keinem einzigen. Zwei Patienten zeigten auch im unteren Fornix kleine, schmale Bänder. Bei einem andren konnte er die Entstehung der Adhäsionen während einer membranösen oder pseudomembranösen, acuten Bindehaut-Entzündung beobachten; sie geschah durch Organisation ursprünglich fibrinöser Exsudate. Harman hat in Südafrika Aehnliches gesehen.

Sympathische Iridocyclitis.

Stephenson sah die sympathische (?) Erkrankung bei einem Kinde nach der Enucleation erst am 54. Tage auftreten. Die Enucleation selber war schon 20 Tage nach der Verletzung vollzogen, Mikroorganismen waren dabei nicht gefunden worden. Es kam zur Heilung. Marshall giebt als sein bisheriges Intervall-Maximum 2—3 Wochen an.

Demonstrationen. Wray: Gumma der Augenhöhle, 40 Jahre nach der Primäraffection. Rockliffs: Cystische Geschwulst der Netzhaut (Carcinom?) nach Primärscirrhus der Brust. Gunn: Eigenthümliche Aderhaut-Erkrankung, wahrscheinlich tuberculöser Natur. Taylor: Glaskörpertrübung. Harm: Loch in der Macula. — Peltesohn.

Journal-Uebersicht.

I. Zehender's Klinische Monatsblätter für Augenheilkunde. 1901. Juli.

1) Ueber ringförmige und scheibenförmige Keratitis (Keratitis annularis et disciformis), von E. Fuchs.

Die Keratitis disciformis, von denen Verf. 28 Fälle beobachtet hat, findet sich bei Personen im mittleren Lebensalter und tritt häufig nach leichten Epithel-Defecten, sei es durch Verletzung, sei es durch Herpes corneae, auf. Sie charakterisirt sich durch eine zarte, graue Scheibe, welche ziemlich die Mitte der Hornhaut einnimmt und durch einen intensiven grauen Rand scharf gegen die durchsichtigen Randtheile der Hornhaut sich abgrenzt. Die Oberfläche der Hornhaut ist darüber matt und unempfindlich. Im Verlaufe der Krankheit, welche gewöhnlich einige Monate währt, kommt es häufig zu kleinen Ulcerationen und es bleibt meist eine ziemlich starke Trübung zurück. — Die Krankheit ist weder identisch mit der Keratitis annularis (Vossius), noch mit der Keratitis profunda. Während man bei diesen Erkrankungen vielfach Krankheitsherde findet, besteht bei jener ein einziger Herd, der wahrscheinlich von einem einzigen Punkte ausgeht, von welchem sich die Infiltration kreisförmig ausdehnt.

---

2) Ist das Trachom eine Krankheit frühester Jugend? von Dr. Hoppe.

Nach Verf. ist die Straub'sche Auffassung des Trachoms als einer Kleinkinder-Krankheit eine unhaltbare. Unter den Halb-Erwachsenen kommt das Trachom am häufigsten vor. Die Frequenz-Zahl steigt bis zum 21. Lebensjahre, um dann wieder zu fallen. Während der Schulzeit kann von einer Frequenz-Abnahme des Trachoms nicht die Rede sein, vielmehr erfolgen alsdann, wenn auch nicht die meisten, so doch recht viele Trachom-Ansteckungen.

---

3) **Drei Fälle von Tuberculose der Uvea unter besonderer Berücksichtigung ihrer anatomischen Verbreitungsweise,** von H. Kunz.

Verf. beschreibt einen Fall von Chorideal- und zwei Fälle von Iris-Tuberculose.

---

4) **Die Bestimmung der Refraction und Sehschärfe vor und nach operativer Beseitigung der Linse mittels Optometer,** von Dr. Seggel.

Zum Referat nicht geeignet. Siehe Original.

---

5) **Einige Worte über die medicamentöse Behandlung des Glaucoms,** von Wicherkiewicz.

In einer Reihe von Fällen hat Verf. gegen das subacute, noch mehr aber gegen das chronische Glaucom eine Composition angewandt, die nicht nur augenblicklich das subacute Stadium zu beseitigen vermag, sondern auch beim chronischen Glaucom ohne Operation das Auge Jahre lang über der Oberfläche zu erhalten vermag. Dieselbe besteht aus Eserin. sulf. 0,01. Pilocarpin. mur. 0,2, Cocain. mur 0,1, Aq. dest. 10,0 und wird zur Nacht regelmässig eingeträufelt. Nach seinen Erfahrungen ist dieselbe ein souveränes Mittel gegen das einfache chronische Glaucom und coupirt am schnellsten den akuten glaucomatösen Anfall.

---

6) **Die Iridectomie hat zur Zeit als beste Operation gegen Glaucom aller klinischen Glaucom-Gruppen zu gelten,** von W. Wagner.

(Schluss folgt.)

---

7) **Ein Fall von Sehnerven- und Netzhaut-Erkrankung bei Maltosurie,** von Prof. Dimmer.

Bei einem 32jährigen Manne, in dessen Urin sich das von Baisch aufgefundene Kohlenhydrat, die Isomaltose, fand, war das Sehvermögen auf beiden Augen herabgesetzt und es bestand ein paracentrales Skotom. Ophthalmoskopisch fanden sich links nasalwärts vom Papillenrand eine Gruppe von kleinen, scharf begrenzten, weissen Flecken, die wie Herde von Fettkörnchenzellen aussahen. Daraufhin wurde eine mässige Diabetesdiät eingeleitet. Schon nach 6 Tagen zeigte sich die Sehschärfe gebessert. Allmählich nahmen auch die weissen Flecke in der Netzhaut ab. Verf. nimmt an, dass es sich im beschriebenen Falle um eine vorübergehende Erkrankung der Pancreas handelt.

August.

1) **Die Iridectomie hat zur Zeit als beste Operation gegen Glaucom aller klinischen Glaucom-Gruppen zu gelten,** von Dr. W. Wagner.

(Schluss.)

Nach den Erfahrungen vom Verf. ist das einzige Heilmittel gegen Glaucom, selbst gegen das sog. Glaucoma simplex, die Iridectomie, und zwar muss dieselbe, selbst im sog. Prodromal-Stadium, möglichst frühzeitig ausgeführt werden.

---

2) **Weitere Beobachtungen nach Gram sich entfärbender gonokokkenähnlicher Diplokokken auf der menschlichen Conjunctiva,** von F. Krukenberg.

Nach den Beobachtungen vom Verf. kommen auf der menschlichen Con-

junctiva gelegentlich gonokokken-ähnliche Diplokokken vor, welche nach Gram sich entfärben. Wie oft dieselben die typische Anordnung in den Leukocyten selbst zeigen, ist allerdings noch fraglich. Dass sie dieselben gelegentlich zeigen können, ist zweifellos. Eine sichere Unterscheidung dieser Diplokokken von den Gonokokken kann durch die Züchtung auf gewöhnlichem Nährboden gegeben werden, auf welchem sie im Gegensatz zum Gonococcus auf's Ueppigste gedeihen. Eine Pathogenität besitzen diese Diplokokken weder für den Menschen, noch für das Thier.

---

3) **Die Unterscheidbarkeit rechts-äugiger und links-äugiger Wahrnehmungen und deren Bedeutung für das körperliche Sehen,** von Dr. Heine.

Nach den Versuchen des Verf.'s ist anzunehmen, dass sich die Wahrnehmungen der linken Fovea von denen der rechten sehr wohl unterscheiden lassen, im Speciellen, dass man sehr wohl in der Lage ist, zu sagen, welches Auge das sehende ist, wenn nur einem Auge ein Leuchtpunkt geboten wird, das andre dabei völlig unbeleuchtet ist.

---

4) **Ueber den skiaskopischen Strahlenverlauf,** von Dr. Heine.

---

5) **Ueber das Oedem der Hornhaut beim Glaucom,** von Dr. Stölting.

Der Verlust des Glanzes und das Auftreten von Rauhigkeiten auf der Cornea bei Glaucom ist auf ein Oedem dieser Membran zurückzuführen. Beim Glaucom werden die Lymphbahnen durch das Ligamentum pectinatum verlegt und das Kammerwasser hat keinen rechten Abfluss. Durch die aus dem kranken Auge abgesonderte chemisch-differente, vermuthlich auch vermehrte Lymphe werden die Bahnen allmählich insufficient. Von der im Auge eingeschlossenen Lymphe, welche die normalen Wege zum Theil verlegt findet, dringt eine gewisse Menge in die Hornhaut ein und zwar von den Maschen des Ligamentum pectinatum aus.

---

6) **Experimentelle Untersuchungen über den Heilungsvorgang bei perforirenden und nicht perforirenden Hornhautwunden mit besonderer Berücksichtigung der Cocaïn-Einwirkung,** von Assuhiko Masugi.

Nach Verf. muss die Epithel-Einsenkung, welche an Stelle der durch ein Trauma geschädigten Epithel- und Cornealzellen getreten ist, als eine regenerative Wucherung der benachbarten Hornhaut-Deckzellen aufgefasst werden; den Ausgangspunkt dieser Wucherung bilden die cylindrischen Zellen der untersten Epithelschicht. Die Zellen-Vermehrung beginnt auffallender Weise in einem gewissen Abstande von der Wunde. (Schluss folgt.)

---

7) **Beschreibung der neuen kgl. Universitäts-Klinik für Augenkranke in Breslau,** von W. Uhthoff.

---

8) **Die neue Universitäts-Augenklinik in Würzburg,** von C. Hess.

---

9) **Zur Berichtigung der Abwehr des Herrn A. v. Hippel vom Februar 1901,** von Prof. Schön.

September—October.

1) Beiträge zu der pathologischen Anatomie der Myopie und des Hydrophthalmus, von Ernst Marschke.

Verf. stellte Messungen der Dicke der Sklera an 10 myopischen Augäpfeln von 3—25 Dioptr., 5 emmetropischen, 1 hypermetropischen von 3 Dioptr., 5 Hydrophthalmi acquisiti und 2 Hydrophthalmi congeniti an. Er fand an den 5 emmetropischen Augäpfeln, dass die Dicke der Sklera nach hinten stetig zunahm, wenn auch dieser Zustand durch die Muskelansätze etwas modificirt erscheint. So ist es zu erklären, dass die Skleradicke an der Ora serrata geringer erscheint, als am Cornealfalz, weil Ora serrata und Insertion der Musculi recti gewöhnlich zusammenfällt. Es beweisen das stetige Zunehmen der Skleraldicke besonders solche Schnitte, welche Muskelansätze vermeiden. Am besten aber zeigen die Durchschnittmaasse, dass die Skleraldicke der hinteren Abschnitte die der vorderen bedeutend übertrifft und zwar um so mehr, je weiter der theilende Durchmesser nach dem hinteren Pol zurückt.

Gerade das umgekehrte Verhältniss zeigen die myopischen Bulbi. Hier nimmt die Sklera an Dicke nach hinten zu mehr ab, wovon auch die Chorioidea betroffen wird, während der vordere Bulbus-Abschnitt, abgesehen von dem langgestreckten Ciliarmuskel, keine von der Norm abweichenden Verhältnisse darbietet. In der Chorioidea erscheint im Allgemeinen mit dem Grade der Myopie wachsende Atrophie, welche besonders stark bei der hinteren Sklerectasie ist und theilweise vollständige Pigmentlosigkeit veranlasst. Bei fast allen Bulbi ist eine Erweiterung des hinteren Vaginalraumes mehr oder minder ausgeprägt, was auf eine Dehnung des den Intervaginalraum nach vorn abschliessenden Skleralstückes zurückzuführen ist. Am meisten wird von der Dehnung des vom Sehnerveneintritt temporal gelegene Stück der hinteren Bulbuswand betroffen, also gerade die Gegend der Macula.

Das Gegentheil hierzu bilden die hydrophthalmischen Augäpfel, und zwar die Hydrophthalmi acquisiti. Hier findet sich, dass bei der Grössenzunahme wesentlich der vor den Ansätzen der geraden Augenmuskeln gelegene Bulbus-Abschnitt, theilweise sogar nur die Hornhaut betheiligt ist. Bei dem Hydrophthalmus congenitus wieder ist der vordere Bulbus-Abschnitt nicht gedehnt. Die Sklera zeigt hier im vorderen und hinteren Abschnitte dieselben Dickenverhältnisse.

Hieraus folgt, dass die Dehnung bei myopischen Augen sich ausschliesslich auf den hinteren Bulbus-Abschnitt beschränkt, und zwar auf den Theil, der hinter den Ansätzen der Musculi recti liegt, während der vordere Bulbusabschnitt unversehrt bleibt. Nach der Ansicht von Marschke ist die Sklera beim myopischen Bulbus von vorn herein zu dünn und verfällt so der Dehnung. Die Myopie ist kein dem Hydrophthalmus analoger Process, da bei letzterem die Sklera in ihrem hinteren Abschnitt keine Verdünnung zeigt.

---

2) Experimentelle Untersuchungen über den Heilungsvorgang bei perforirenden und nicht perforirenden Hornhautwunden bei besonderer Berücksichtigung der Cocaïn-Wirkung, von Assuhiko Masugi. (Schuss.)

Das Cocaïnum muriaticum ruft nach Verf. Veränderungen der Zellen des Hornhautgewebes hervor und stört die Bildung der Karyokinesis wahrscheinlich deshalb, weil es der Zellen-Substanz Wasser entzieht und vielleicht auch auf sie eine specifische Giftwirkung ausübt. Dadurch tritt die Epithel-

Einsenkung nach dem Wundkanal erst später, als bei nicht cocaïnisirten Augen, ein. Das Cocaïn ist aber weder dem primären lamellären Verschluss, noch der Bildung der Fibrinpfropfen hinderlich. Diese beiden Erscheinungen sind allein von der Grösse der Wunde abhängig.

3) **Parinaud's Theorie des binocularen Sehens,** von A. Bielschowsky.

Verf. bekämpt die Parinaud'sche Theorie des binocularen Sehens.

4) **Ein Beitrag zur Frage der Leistungsfähigkeit der Kuhnt'schen Methode der Bindehaut-Ueberpflanzung,** von O. Scheffels.

Auf Grund der Erfahrung an 3 weiteren Fällen empfiehlt Verf. die Kuhnt'sche Methode der Bindehaut-Ueberpflanzung bei einer Reihe von Cornealdefecten.

5) **Pulsirender Exophthalmus, hervorgerufen durch Encephalocele orbitalis,** von Wilhelm Ercklentz.

Eine 28jährige Fabrikarbeiterin bemerkte seit 5 Jahren ein Hervortreten des rechten Auges und eine gleichmässige Vor- und Rückwärtsbewegung deselben. Patientin wurde wegen eines Magenleidens in das Krankenhaus aufgenommen. Es fand sich rechtsseitiger Exophthalmos, der synchron mit Herzsystole nach vorn bewegt wurde und mit der Diastole wieder zurücksank. Klagen über Sausen, Summen im Kopfe bestanden nicht. Bei der Auscultation des Schädels waren keine abnormen Geräusche zu hören. Im Augenhintergrund liessen sich keine Veränderungen nachweisen, das Sehvermögen war intact. Die Patientin starb an Magenkrebs. Bei der Section fand sich, dass die hintere knöcherne Wand der rechten Orbita fehlte, so dass sich Bulbus und rechter Schläfenlappen unmittelbar berührten. Der rechte Schläfenlappen reichte mit seinem vorderen Pol 3 cm weiter nach vorne als der linke. Die Pia war in diesem Bereiche verdickt und von sehnig-narbigem Gefüge. Feste Adhäsionen zogen zu dem die Augenhöhle nach hinten abschliessenden Theil der Dura. Der pulsirende Exophthalmus erklärt sich somit leicht. Der in die Orbita sich eindrängende vordere Theil des Schädellappens drängte den Bulbus nach vorn, durch den demselben dicht anliegenden Hirntheil wurde die Pulsation des Gehirns direct auf den Bulbus übertragen.

6) **Ein weiterer Beitrag zur doppelseitigen angeborenen Melanose der Cornea,** von W. Stock.

Bei einem 60jährigen, kurzsichtigen Patienten fand Verf. an der Hinterfläche der sonst klaren Cornea eine zart roth-braune Färbung, welche rechts im Centrum, links etwas nach aussen von demselben vor der Pupille gelegen ist. Dieselbe bestand aus zahlreichen, in einer Ebene liegenden feinsten, völlig gleichmässigen roth-braunen Pünktchen.

7) **Ueber die optische Wahrnehmung der Objecte,** von Dr. E. Storch.

8) **Subconjunctivale Hetol-Injectionen,** von Dr. Pflüger.

Verf. empfiehlt die subconjunctivale Injection einer 1 % Hetol-Lösung (Zimmetsäure) in einer Dosis von 0,4 — 0,5 ccg bei Herpes corneae, bei tieferen Geschwüren der Hornhaut, bei parenchymatöser Keratitis, bei chronischer Uveitis, bei Kerato-Uveitis auf tuberculöser Grundlage und der reci-

divirenden Skleritis. Die Injection wird alle zwei Tage ausgeführt und darauf die Conjunctiva mit einem Tampon hydrophiler Watte massirt. Die Erfolge waren zufriedenstellend.

---

9) **Embolie einer kugelförmig in den Glaskörper vorragenden Arteria papillaris inferior,** von Ward A. Holden.
Beschreibung eines Falles.

---

10) **Zur staatlichen Bekämpfung des Trachoms,** von Dr. Löschmann.
Horstmann.

II. Berliner klinische Wochenschrift. 1901. Nr. 4 und 5.

Die Hygiene des Auges im 19. Jahrhundert, von H. Cohn.

In einem interessanten („Säcular"-) Artikel giebt Verf. eine kritische Geschichte der hygienischen Bestrebungen im 19. Jahrhundert. Als die fünf „Bahnbrecher in der Augen-Hygiene" bezeichnet er die Männer Georg Josef Beer, Jenner, Fahrner, Leonhard Weber und Credé.

Nr. 6.

Ueber gonorrhöische Augen-Erkrankungen, von Prof Greeff.

Verf. schlägt vor, bei der Credé'schen Einträufelung statt der bisher üblichen 2% eine $^1/_4$ oder $^1/_{10}$% zu benützen, welche nach seiner Meinung die Gonokokken ebenso sicher abtödtet wie jene stärkere, ohne so starke Reiz-Erscheinungen zu machen.

Nr. 11.

Ein Beitrag zur Tenonitis serosa, von Dr. Nicolai. (Aus der Augenabtheilung der Charité.)

Die Krankheit betraf eine 52jährige Frau und trat gleichzeitig mit acutem Gelenk-Rheumatismus auf. Verf. fasst sie als „Metastase des Gelenk-Rheumatismus" auf, indem er (unter Hinweis auf Merkel) den in der Tenon'schen Kapsel beweglichen Bulbus als einen Gelenk-Apparat auffasst.
C. Hamburger.

III The Ophthalmic Review. 1901. April.

Phlyctänulöse Bindehaut-Entzündung, von Dr. E. Donaldson.

Verf. glaubt mit Nettleship, dass die Symptome der phlyctänulösen Bindehaut-Entzündung, insbesondere der krampfhafte Lidschluss, die Lichtscheu und der reichliche Thränenfluss, durch Klima und Wetter merklich beeinflusst werden können. Merkwürdiger Weise pflegen die angeführten Erscheinungen häufig auch am Nachmittag nachzulassen.

Mai.

1) **Der Pupillen-Abstand,** von E. Maddox.

In allen Fällen, wo eine gewisse Genauigkeit der Messung in Betracht kommt, wie bei hochgradiger Myopie, doppelseitiger Aphakie, oder wo durch Decentrirung prismatische Wirkung der Gläser erzielt werden soll, sollte die übliche Verwechslung der Pupillen-Distanz mit der eigentlichen Sehachsen-

Entfernung nicht gestattet sein. Verf. hat ein kleines Instrument anfertigen lassen zur Modification eines früher von ihm construirten Pupillendistanzmessers.

---

2) Tabaks-Amblyopie, von Cecil Shaw.

In einem Falle war der Gebrauch von Tabak etwa $^3/_4$ Jahr vor Eintritt der Amblyopie bereits bedeutend eingeschränkt worden (?). Der andre hatte schon mit 8 Jahren zu rauchen begonnen und erkrankte im fünfzehnten (?).

Juni.

Einfluss des Nicotin auf Ganglien-Zellen, von J. Herbert Fisher.

Verf. knüpft an die Versuche Langley's an, der den Nachweis geführt, dass periphere Nerven-Functionen, wie die Speichel-Secretion, die Pupillen-Verengerung, die Action der äusseren Augen-Muskeln u. a. durch Nicotin-Einspritzungen in die Blut-Adern gehemmt werden, wenn der Reiz central vom zugehörigen Ganglion oder von diesem selbst aus erfolgt, während periphere Reize die Function nach wie vor auslösen. Die berechtigte Annahme, dass dabei die ursächlichen Veränderungen in den Ganglien selber zu suchen seien, müsse auch für das Sehen gelten und es läge deshalb die Vorstellung nahe, dass bei den Nicotin-Amblyopien der eigentliche Sitz der Erkrankung die Ganglienschicht sein müsse (Nuel). Aber die Mehrzahl der Autoren halte noch an der Vorstellung fest, dass gerade das papillo-maculäre Faserbündel allein ergriffen werde.

Juli.

Ueber toxische Sehstörung, von J. Herbert Parsons.

Verf. hält nicht das Nicotin für das eigentliche Gift des Tabaks in Bezug auf die Amblyopie, sondern (wie Viele) das Pyridin und seine Abkömmlinge (Picolin, Lutidin, Collidin u. a.). Ausserdem glaubt er (mit Andren) nicht recht an eine reine Tabak-Intoxication. Endlich hält er unsre Kenntnisse von der Histologie der Netzhautmitte vorläufig für unzureichend, um die von Fisher vorgeschlagene Theorie annehmen zu können. Die grössere Vulnerabilität des Centrum, eine Folge ihres relativ schwachen Blutzuflusses, könne vielleicht eher zur Erklärung führen. Vielleicht, dass auch die Verengerung der Blutgefässe durch das Nicotin dabei eine Rolle spiele.

August.

Glaskörper-Blutung, von N. C. Ridley.

Verf. unterscheidet die Blutungen aus den Netzhaut- und aus den Ciliarkörper-Gefässen. Letztere pflegen bedeutend reichlicher zu sein und machen ernste Erscheinungen, da sie die eigentlichen Blutungen direct in den Glaskörper sind. Hämorrhagien aus den Uvealgefässen hinter der Ora serrata treiben in der Regel die Netzhaut vor sich her und bedingen keine wirklichen Glaskörper-Blutungen. Die Ursachen der Blutungen im Allgemeinen theilt Verf. ein in 1. traumatische, 2. allgemeiner Dyskrasie entstammend, wie Anämie, Diabetes, Nephritis, Atherose, 3. hochgradige Myopie, 4. als Complication bei Glaucom. Die traumatischen können natürlich retinale und ciliare sein; bei Anämie u. dgl. pflegen die Blutungen meist, aber nicht immer aus Netzhautgefässen zu kommen, bei der Myopie ausnahmslos, bei Gefäss-Degenerationen fast immer aus diesen, während beim Glaucom im Allgemeinen die Ciliargefässe die Quelle der Blutung sind (?). Die Prognose

ist im Allgemeinen günstiger als bei andren intraocularen Blutungen und gestaltet sich bisweilen noch wunderbar gut, wenn der Fall schon hoffnungslos erscheint.

September.

1) **Drei Star-Operationen bei septischen Zuständen**, von Freeland Fergus.

Verf. verlor einen der drei Fälle durch allgemeine Septicämie, die beiden andren endeten glücklich nach Exstirpation des Thränensacks bezw. Behandlung der Nasen-Nebenhöhlen.

---

2) **Holocaïne**, von Frank C. Crawley.

Verf. konnte bei Holocaïn-Einträufelung in mehreren Fällen eine deutliche mydriatische Wirkung beobachten, die nach 15—20 Minuten eintrat und 2—3 Stunden dauerte. Es stellte sich heraus, dass die Lösung lange gestanden hatte (!) und durch Verdampfung 20 % geworden war, während die 1 % Original-Lösung keinerlei Mydriasis machte. Peltesohn.

IV. The American Journal of Ophthalmology. 1901. Januar.

1) **Resultate der histologischen Untersuchung eines der blinden und scheinbar unschädlichen Augen, enucleïrt von Dr. Ayres**, von Adolf Alt, St. Louis.

Das geschrumpfte, reizlose, nur auf starken Druck empfindliche Auge mit Ossification der Chorioidea (siehe Referat in diesem Centralblatt, 1900, S. 455) zeigte all die Eigenschaften, welche zur Erregung einer sympathischen Entzündung nöthig erscheinen, wie reichliche Infiltration mit Rundzellen und Hyperämie der Iris und des Ciliarkörpers. Das wirkliche Knochen-Gewebe lag an der Innenfläche der Lamina vitrea der sehr verdickten Chorioidea; die Verdickung rührt her einerseits von früheren Entzündungen (hypertrophische Aderhaut-Entzündung), andrerseits von Infiltration mit kleinen entzündlichen Herden, wie man sie gewöhnlich bei den (hier allerdings nicht vorhandenen) Mikroben-Anhäufungen findet, und mit grossen in parallelen Zügen angeordneten Zellen (Osteoblasten?). Da auch nach der Enucleation alle pathologischen Zustände des andren Auges (siehe oben citirtes Referat) schwanden, so seien diese letzteren als sympathische aufzufassen.

---

2) **Ein Fall von Chinin-Amaurose**, von Adolf Alt.

Die bis dahin gesunde 27jährige hatte gegen Malaria nach ärztlicher Verordnung 2stündlich je 0,36 g Chinin muriat. bis zu 1,44 g, dann je 0,24 bis im Ganzen 2,4 genommen. Nach der dritten Dosis (1,08) bekam sie heftige Photopsie mit allmählich zunehmendem Verlust der Sehkraft, so dass sie nach 1,68 g nur noch die Lampe unterscheiden konnte und nach 1,92 g völlig blind war ohne Spur von Licht-Empfindung. Trotzdem musste sie, nach Verordnung, am nächsten Tage nochmals 2,4 g nehmen. Am übernächsten Tage kehrte etwas Sehkraft wieder, aber über eine Woche verging, bis sie allein gehen konnte, da nur ein kleines centrales Gesichtsfeld wiedergekehrt war. Als sie zwei Monate später zu Verf. kam, waren beide Pupillen ad maximum erweitert und starr, Sehschärfe rechts $^{20}/_{20}$, links $^{20}/_{30}$, Gesichtsfeld beiderseits stark eingeengt, besonders unten, oben und innen, der Sehnerv beiderseits kreideweiss, die Arterien rechts gar nicht, links nur mit

Mühe sichtbar. Da in Verf.'s Gegend (St. Louis) Malaria und dem entsprechend der Chinin-Gebrauch sehr verbreitet ist, dies jedoch der erste von ihm beobachtete Fall von Chinin-Amaurose ist, hält er eine besondere Idiosynkrasie für vorliegend. Verf. selbst hatte einmal nach 3,6 g Chinin (innerhalb einer Stunde genommen), wunderschönes Grünsehen gehabt, „alles erschien in tief smaragdgrünem Schimmer"; dieses Symptom jedoch von keinem Autor beschrieben gefunden.

3) **Combinirte Sklero- und Iridectomie,** von L. de Wecker.
Uebersetzt aus Annal. d'Ocul., 1900, November. (Siehe dieses Centralblatt, 1901, S. 122.)

4) **Ueber Iridectomie bei Glaucom,** von Ch. Abadie.
Uebersetzt aus Arch. d'Ophthalm., 1900, November. (Siehe dieses Centralblatt, 1901, S. 121.)

Februar.

1) **Die Stellung der Ophthalmologie im Lehrplan des modernen medicinischen Unterrichts und einige Vorschläge hinsichtlich ihrer Lehrmethode,** von Swan M. Burnett.

2) **Klinische Casuistik,** von Henry Dickson Bruns, New Orleans. — Spontane Dislocation einer mehr als 20 Jahre bestehenden Cataract, bezw. wahrscheinlich des extra-capsulären Kernes in die Vorderkammer. — Buphthalmus, sehr gebessert durch Iridectomie.

3) **Rechtsseitige Hemianopie, Alexie, mit partieller, temporärer, optischer Aphasie und Amnesie und amnestischer Farben-Blindheit im Gefolge eines Influenza-Anfalles,** von S. D. Risley.
Die genannten Erscheinungen bei einem 55jährigen Kaufmann besserten sich wieder mit der Zeit, doch traten nach Ermüdungen oder Aufregungen leicht Rückfälle ein.

4) **Chinin-Amaurose; ihre Häufigkeit und seltene Veröffentlichung,** von H. Moulton, Fort Smith, Ark.
Verf. stimmt der im Januar-Heft von Alt kundgegebenen Anschauung bei, dass möglicher Weise manche Fälle von scheinbar idiopathischer Sehnerven-Atrophie auf die frühere Gewohnheit mancher Leute, Chinin prophylaktisch einzunehmen, zurückzuführen seien, und führt zwei Fälle von Sehnerven-Atrophie mit guter, centraler Sehschärfe, aber eingeengtem Gesichtsfeld an, welche ein 8- bezw. 19jähriges Mädchen betrafen, bei denen erst die Anamnese Klarheit schaffte; beide hatten mit 4 Jahren wegen Fieber bezw. Masern Chinin erhalten.

5) **Resectio optico-ciliaris bei absolutem Glaucom,** von Dr. Faye, Amiens.
Uebersetzt aus Arch. d'Ophth. (Siehe dieses Centralbl., 1901, S. 121.)

März.

1) **Ein Fall von Myo-Fibro-Sarcom der Orbita,** von Adolf Alt.
Die wallnuss-grosse, direct hinter dem Thränensack gelegene Geschwulst konnte leicht entfernt werden.

---

2) **Ein Fall plötzlicher Erblindung,** von Howard F. Hansell, Philadelphia.
Der 39jährige, sonst gesunde Eisengiesser war ohne nachweisbare Ursache vor 7 Tagen über Nacht erblindet. Die Pupillen waren weit und starr, die Papillen leicht verschleiert, die Netzhautvenen erweitert und geschlängelt, die Arterien eng. Nach anfänglicher Besserung wurde die Sehschärfe wieder allmählich schlechter; links Hemianopie. Allmählich trat Atrophia optica ein. Verf. stellte als Wahrscheinlichkeits-Diagnose: Störung durch Blutung oder Neubildung in der Chiasma-Gegend. (Retrobulbäre Neuritis optica mit Atrophie? Ref.)

---

3) **Der Unterricht in der Augenheilkunde an den medicinischen Schulen,** von F. L. Henderson.

---

4) **Bemerkungen über Adrenalin,** von Adolf Alt.
Das „Adrenalin", welches das wirksame Princip der Nebennieren darstellen soll und von der Firma Parke, Davis u. Co. in Detroit, Mich., fabricirt wird, hat sich dem Verf. in jeder Beziehung als sehr haltbar und wirksam bewährt.

April.

1) **Blennorrhoea neonatorum,** von Adolf Alt. (Vortrag auf der Western Ophthalmolog. u. Oto-Laryngologie Assoc. in Cincinnati, 11.—12. April 1901.)
Obwohl Credé's und andre prophylaktische Methoden „im Westen" nicht so häufig und streng ausgeführt werden, wie es nöthig wäre, hat die Blennorrhöe doch an Häufigkeit abgenommen. Die von einigen amerikanischen Staaten erlassenen Gesetze haben, weil nicht strenge befolgt, nicht das geleistet, was man von ihnen erwartet. Verf. untersucht jeden Fall bakteriologisch; nur wenn er Gonokokken findet, wendet er Arg. nitr. an, in höchstens 1 % Lösung; in neuerer Zeit Protargol in 1—3 % 4 bis 8 Mal in 24 Stunden, mit bestem Erfolg.

---

2) **Eine ungewöhnliche Complication bei Blennorrhöa neonatorum,** von Don. M. Campbell, Detroit.
Nach geheilter Blennorrhöa neonatorum Entropium des linken Oberlides, verursacht durch eine Verwachsung der Lidbindehaut mit der des Augapfels in der Nähe der Uebergangsfalte. Durchtrennung derselben und Lippenschleimhaut-Transplantation (vom Vater des Kindes) auf die Wundfläche, sowie Entropium-Operation nach Hotz-Anagnostakis brachten Heilung.

---

3) **Ulcus rodens corneae, mit Nachweis eines besonderen Bacillus,** von Andrade. (Uebersetzt aus Annali di Ottalm. Siehe dieses Centralblatt, 1900, S. 482.)

---

4) **Experimentelle Studien über die Reclination der Cataract,** von Wassiljeff und Andogsky. (Uebersetzt aus d. Klinischen Monatsblättern, Siehe dieses Centralblatt, 1901, S. 185.)

Mai.

1) **Sonderbares Verhalten eines Glas-Splitters im Auge,** von Chas. H. Beard.

In dem (gelegentlich des Zerplatzens einer mit Gas gefüllten Flasche) in der Nähe des Hornhaut-Centrums durchbohrten Auge konnte kein Fremdkörper gesehen werden, trotz klarer Medien. Es bestand leichte Iritis, nach 8 Tagen umschriebene Netzhaut-Ablösung, die sich unter Schwitzkur und Rückenlage in 14 Tagen zurückbildete. Währenddem neuer Anfall der Iritis mit Bildung einer gelblich-weissen, schwammförmigen Geschwulst der Iris am Boden der Vorderkammer, welche den vermutheten Fremdkörper zu enthalten schien. Deshalb Keratomie und Entfernung der Neubildung, in welcher jedoch kein Splitter gefunden wurde. Glatte Heilung, die nur kurz vor der Entlassung unterbrochen wurde dadurch, dass sich Patient Nachts an eine Glassplatte stiess, wodurch Wundsprengung und innere Blutung entstanden war, die jedoch keine weiteren Folgen hinterliessen. Einige Tage nach der Entlassung, nachdem er sich Tags zuvor viel gebückt hatte, kehrte er wieder mit leichter Iritis und nun war der Glassplitter deutlich in der Vorderkammer zu sehen. Sofort Hornhautschnitt; der Splitter war so fest in die Iris eingekeilt, dass er nur durch Excision des betreffenden Irisstückes mit herausbefördert werden konnte. Glatte Heilung. Er war von rhombischer Form, $3:1:{}^{3}/_{5}$ mm gross, im Ganzen 6 Wochen im Auge gewesen, vermuthlich zuerst in der hinteren Augenkammer, aus welcher er durch das wiederholte Bücken dann in die Vorderkammer gerieth.

---

2) **Die Beurtheilung der Gefahr einer sympathischen Entzündung,** von Eduard Jackson.

---

3) **Neuritis optica durch intra-nasale Erkrankung,** von Derrick T. Vail. (Vortrag auf der West. Ophthalm. u. s. w. Association.)

An der Hand der Literatur-Besprechung unterscheidet Verf. eine acute fulminante, retrobulbäre Neuritis mit plötzlicher Amaurose und heftigen Schmerzen, verursacht durch mechanische Compression des Opticus und der Aeste des Ramus ophthalmicus trigemini in Folge der Schwellung der Seitenwände des Sinus sphenoidalis, ferner eine acute retrobulbäre Perineuritis und Leptomeningitis optica, in Folge einer von der Nase her durch die Lymphkanäle fortgeführten Infection, endlich eine secundäre Neuritis optica retrobulbaris durch septische Venenthrombose, welche meistens intra-nasalen Ursprungs ist. So könnte bei genauer Untersuchung manche einseitige Neuritis optica „unbekannten Ursprungs" erklärt werden. (Vgl. Centralbl. f. Augenheilk., 1900, S. 255.)

Juni.

1) **Discussion** über obigen Vortrag von Vail.

---

2) **Discussion** über Alt's Vortrag „Blennorrhoea neonatorum".

---

3) **Der Werth des Methylenblau bei localer Anwendung,** von M. F. Coomes.

4) **Discussion** hierüber. (Vortrag auf der W. Ophth. u. s. w. Assoc.)
Bei Lupus der Nase, eitriger Conjunctivitis und Blennorrhoea neonatorum, bei Ulcus corneae (auch als diagnostische Hilfsmittel) und Carcinom mit Erfolg vom Vortragenden angewendet.

Juli.

1) **Helmholtz und die Ophthalmoskopie,** von Swan M. Burnett.
Zur 50jährigen Entdeckung des Augenspiegels.

---

2) **Verstopfung der Thränenwege und ihre Behandlung,** von John J. Kyle.

---

3) **Discussion** hierüber. (Vortrag auf der W. Ophth. u. s. w. Association.)
Verf. empfiehlt die Anwendung dicker Dauersonden und Ausspülung mit Protargol. — In der Discussion werden Einwendungen gemacht gegen die Schlitzung besonders des unteren Thränenröhrchens und die Anwendung zu dicker Sonden; ferner wird erwähnt, dass bei alten Leuten häufig keine Anzeichen für ein Thränenleiden vorhanden sind, während die Ausspritzung mit warmer Lösung käsige Massen zu Tage fördert, was sehr wichtig ist für Cataract-Operationen, ferner der Ursprung vieler Thränenleiden von der Nase her betont, endlich auch eine von der Nase und den Nebenhöhlen ausgehende Pseudo-Dacryocystitis.

August.

1) **Ueber die Häufigkeit der Asthenopie, speciell in Amerika,** von Lucien Howe, Buffalo.
Es scheint nach Verf., als ob der Procentsatz der Fälle, welche Abhilfe ihrer Asthenopie suchen in Amerika, grösser sei, als anderwärts, und zwar angeblich wegen des geringeren Widerwillens der dortigen Bevölkerung gegen Gläsertragen, ferner in Folge des Umstandes, dass der amerkanische Ophthalmologe zur Entdeckung von Fehlern in der Refraction und des Muskel-Gleichgewichts mit Apparaten besser ausgerüstet sei (?), als seine Collegen in andren Ländern, dass er sich Mühe gebe, auch kleine Abweichungen von der Norm zu corrigiren, endlich dass auch der amerikanische Optiker eine bessere Ausstattung habe zur Auswahl und Anfertigung von Gläsern als der fremde Durchschnitts-Optiker (?).

---

2) **Dacryostenose mit Abscess,** von Dr. J. F. Reynolds.

---

3) **Discussion** hierüber. (Western Ophth. u. s. w. Association.)
Verf. empfiehlt bei dauerndem Verschluss des Thränenkanals und dadurch bedingtem Thränensack-Abscess, Exstirpation des Thränensackes sammt -Kanal mit folgender galvanokaustischer Verödung der Thränenröhrchen von innen, d. h. vom Thränensack her, sowie nachfolgende Exstirpation der Thränendrüse bei Leuten, die in Staub und Rauch arbeiten müssen.

---

4) **Nervenresection der supra-orbitalen und naso-lacrymalen Aeste des Trigeminus,** von S. O. Stillson. (West. Ophth. u. s. w. Assoc.)

---

5) **Discussion** hierüber.

Bei Ciliar- und Orbital-Neuralgien und ähnlichen Störungen resecirt Verf. nach dem Vorgang von Badal, Chauval und Abadie mit Erfolg (in einem Falle mehr als 10jährige Beobachtung) den Ramus supra- und infra-orbitalis, ferner den Ramus nasalis und lacrymalis des Trigeminus. — Alt hat auch mehrfach resecirt, u. A. bei Blepharospasmus, aber trotz Entfernung von $1—1^1/_2''$ spätere Wiedervereinigung des Nerven und Recidive beobachtet.

Neuburger.

V. Recueil d'ophtalmologie. 1901. März.

1) **De la lèpre oculaire**, par Dr. Galezowski.

---

2) **Les conditions de l'aptitude visuelle pour les emplois dans les chemins de fer**, par Dr. Frank Alport.

April.

1) **Blépharite ciliaire, sa cause lacrymale et son traitement**, par Dr. Galezowski.

Nach Verf.'s Ansicht ist jede Blepharitis ciliaris in der Hauptsache bedingt durch eine Verengerung oder Obliteration der Thränenwege. Die Diagnose des Thränenleidens wird gemacht durch Einspritzung von sterilisirtem Wasser in ein Thränenröhrchen. Bei Verengerung des Thränenkanals fliesst das Wasser zurück. Wiederholte solche Einspritzungen — Verf. giebt eine eigene Spritze dafür an mit so feiner Canüle, dass man auch in sehr enge Thränenpunkte und Thränenröhrchen eindringen kann — führen in leichteren Fällen zur Heilung. Ist die Verengerung der Thränenwege schon bedeutender, so müssen natürlich auch Sonden eingeführt werden. Auch bei Granulosa wird die Entzündung der Bindehaut und des Lidrandes durch Schliessung der Thränenröhrchen und Erweiterung des Thränen-Nasenkanals sehr günstig beeinflusst.

---

2) **Des oreillons oculaires**, par Dr. Sendral. (suite.)

Mai.

1) **Ueber eine Methode und einen Apparat zur Refractions-Bestimmung**, von Dr. Thooris.

---

2) **Die Bedeutung des Auges für den Gesichtsausdruck**, von Prof. Josef Albertotti (Modena).

Juni.

1) **Ein Fall von Augen-Erkrankung bei asthenischer Bulbär-Paralyse**, von Dr. Strzeminski (Wilna).

---

2) **Augen-Complicationen bei Mumps (Iritis und Keratitis)**, von Dr. Alphons Péchin.

VI. Revue générale d'ophtalmologie. 1901. März—Mai.
Enthalten nur **Referate.**

Juni.

Ueber den Einfluss der Alkalinität der Augen-Flüssigkeiten auf die Pathogenie der Panophthalmie. Prophylaxe und Abortiv-Behandlung der Panophthalmie, von Dr. Louis Dor.

Wenn man feinere Messungen der Reaction einer Lösung vornehmen will, genügt die Probe mit Lackmus-Papier nicht. Eine alkoholische Lösung von Phenolphthaleïn giebt bessere Aufschlüsse. In saurer Lösung wird das Phenolphthaleïn als weisses Pulver ausgefällt, in alkalischer Lösung löst es sich wieder und färbt die Flüssigkeit schön roth. Als neutral ist die Reaction anzusehen in dem Moment, wo die allererste Rothfärbung der Lösung eintritt. Prüft man den ausgepressten Glaskörper-Inhalt verschiedener frisch getödteter Thiere auf diese Weise, so findet man, dass er im Gegensatz zu der allgemeinen Ansicht, statt alkalisch zu sein, ziemlich stark sauer reagirt. Den Grad der Acidität kann man mit Hilfe einer Titrirlösung von Aetznatron feststellen durch die Anzahl der Tropfen, die nothwendig ist, um die leichteste Rothfärbung der Lösung zu erzeugen. Zufällig stellte sich nun heraus, dass die Acidität kranker Thier-Augen eine andre war, als die gesunder. Der Glaskörper-Saft verschiedener gesunder Thier-Augen hatte eine Acidität, dass 0,1 Aetznatron nothwendig gewesen wäre, um einen Liter solchen Saftes zu neutralisiren, während der Glaskörper-Saft eitrig erkrankter oder erkrankt gewesener Augen nur 0,05 Aetznatron zur Neutralisation pro Liter gebraucht, also bedeutend weniger sauer war. Verf. nimmt an, dass die erhöhte Alkalinität der Glaskörper in Fällen von Infection bedingt sei durch Osmose von alkalischem Blutserum in den Glaskörper, und dass diese Osmose eine Abwehr des Organismus gegen die Staphylokokken darstelle. Verf. fand auch experimentell, dass Culturen auf Bouillon von der Acidität des normalen Glaskörpers schon in 24 Stunden aufgingen, während sie dazu auf Bouillon von der Acidität des erkrankten Glaskörpers 36 Stunden gebrauchten. Verf. suchte nun an Pferden durch grosse Gaben doppelkohlensauren Natrons die Acidität des Glaskörpers herabzusetzen und fand, dass, wenn 100,0 doppeltkohlensauren Natrons einen Tag vor dem Schlachten gegeben wurden, die Acidität auf die Hälfte sank. Gab er von zwei Kaninchen, welche mit einer zur Erzeugung von Panophthalmie eben genügenden Menge von Staphylokokken in den Glaskörper geimpft waren, dem einen 2,0 Jodkalium, so erkrankte nur das andre an Panophthalmie, war die Menge der eingeimpften Mikroben grösser, so erkrankten beide, das alkalinisirte Thier jedoch später und leichter. Am Menschen würden so grosse Dosen Jodkalium, wie zur Alkalinisirung nothwendig wären, giftig wirken. Beim Menschen handelt es sich dafür auch selten um eine reine Infection mit zahlreichen Staphylokokken. Und deshalb empfiehlt Verf. in allen frischen Fällen von Panophthalmie grosse Dosen Jodkalium zu geben und zwar innerlich. Die subconjunctivale Anwendung ist zu verwerfen, weil in schwachen Lösungen die eingeführte Dosis zu klein ist und concentrirte Lösungen nicht vertragen werden.

Ancke.

Vermischtes.

1) Mit Rücksicht auf meine Veröffentlichung im Centralbl f. Augenheilk. 1901, S. 232, schreibt mir Herr Hasket Derby aus Boston, dass er 1895 eine ähnliche Reihe veröffentlicht hat. (Boston med. and surg. J., 26. Sept. 1895.) Unter 34 Fällen von Star-Operirten jenseits des 80. Jahres war voller Erfolg in 29 (85 %), theilweiser Erfolg in 2 (6 %), Verlust in 2 (6 %), ohne Notiz 1. Er erwähnt auch Higgens, der in der Lancet (Nr. 3702) unter 19 Fällen 17 Erfolge zu verzeichnen hatte. Beide Statistiken sind referirt im Centralbl. f. Augenheilk. 1895, S. 562. F. Mendel.

2) Anwendung des Credé'schen Verfahrens bei Blennorrhöe der Neugeborenen. Erlass des Herrn Ministers der pp. Medicinal-Angelegenheiten vom 8. Juli 1901.

Die in Gemässheit des Erlasses vom 27. December 1895 — M. Nr. 10296 U I — eingegangenen Uebersichten über die in den geburtshilflichen und ophthalmiatrischen Kliniken und Polikliniken während der Jahre 1895—1900 zur Beobachtung gelangten Fälle von Blennorrhöe der Neugeborenen haben zu dem Ergebniss geführt, dass als sicherstes Mittel zur Verhütung dieser Krankheit z. Z. das Credé'sche Verfahren, die Einträufelung einer 2 % Lösung von Argentum nitricum nach vorherigem Auswaschen der Augen mit reinem Wasser, angesehen werden muss. Die vorübergehenden, in der Regel geringen Reiz-Erscheinungen, welche nach diesen Einträufelungen beobachtet worden sind, kommen gegenüber den grossen Vortheilen, welche diese Methode bietet, nicht in Betracht.

Auch Einträufelungen mit starken (5—20 %) Protargol-Lösungen, wie sie in neuester Zeit in den Universitäts-Frauenkliniken zu Bonn und Marburg geübt werden, scheinen einen recht guten, den Credé'schen Einträufelungen gleichkommenden Erfolg zu haben; doch sind die Versuche hierüber noch nicht abgeschlossen.

Bei der grossen Bedeutung, welche der Blennorrhöe der Neugeborenen beizumessen ist, werden die Herren Oberpräsidenten ersucht, auch mit Rücksicht auf den Unterricht der Hebammen-Schülerinnen und ihre Unterweisung in dem Credé'schen Verfahren auf die thunlichst allgemeine Anwendung des Credé'schen Verfahren in den Provinzial-Entbindungs- und Hebammen-Lehranstalten hinzuwirken. Auch die Kreisärzte sind behufs Unterweisung der Hebammen in geeigneter Weise mit Nachricht zu versehen und dem Director der Berliner Universitäts-Frauenklinik ist von Vorstehendem Kenntniss zu geben.

3) Ed. Nettleship zu London, geb. am 3. März 1845, consultirender Augenarzt an St. Thomas und Moorfields, der Verfasser von „The students guide to diseases of the eye“ (London, 1878 u. fgd.), hat sich von der Praxis zurückgezogen.

4) Anderson Critchett in London „has received a knigthood for his services to the king“.

5) Die Augenabtheilung der Charité, unter Prof. Greeff, ist zur Klinik erhoben worden.

Um Einsendung von Separatabdrücken wird gebeten (Berlin NW. 26 Schiffbauerdamm).

Verlag von Veit & Comp. in Leipzig. — Druck von Metzger & Wittig in Leipzig.

BOUND

OCT 7 1950

UNIV. OF MICH.
LIBRARY